

# Suvremene metode prevencije sekundarnog karijesa

---

Imrović, Elvira

Master's thesis / Diplomski rad

2019

Degree Grantor / Ustanova koja je dodijelila akademski / stručni stupanj: **University of Zagreb, School of Dental Medicine / Sveučilište u Zagrebu, Stomatološki fakultet**

Permanent link / Trajna poveznica: <https://um.nsk.hr/um:nbn:hr:127:735096>

Rights / Prava: [Attribution-NonCommercial 3.0 Unported / Imenovanje-Nekomercijalno 3.0](#)

Download date / Datum preuzimanja: **2024-10-06**



Repository / Repozitorij:

[University of Zagreb School of Dental Medicine Repository](#)





Sveučilište u Zagrebu  
Stomatološki fakultet

Elvira Imrović

# **SUVREMENE METODE PREVENCIJE SEKUNDARNOG KARIJESA**

DIPLOMSKI RAD

Zagreb, 2019.

Rad je ostvaren u: Stomatološki fakultet Sveučilišta u Zagrebu, Zavod za endodonciju i restaurativnu stomatologiju

Mentor rada: doc. dr. sc. Jurica Matijević , Stomatološki fakultet Sveučilišta u Zagrebu, Zavod za endodonciju i restaurativnu stomatologiju

Lektor hrvatskog jezika: Dunja Vranešević, mag. philol. croat.

Lektor engleskog jezika: Fabijan Cindrić, univ. bacc. philol. angl.

Sastav Povjerenstva za obranu diplomskog rada:

1. \_\_\_\_\_

2. \_\_\_\_\_

3. \_\_\_\_\_

Datum obrane diplomskog rada: \_\_\_\_\_

Rad sadrži: 40 stranica

2 slike

CD.

Rad je vlastito autorsko djelo, koje je u potpunosti samostalno napisano uz naznaku izvora drugih autora i dokumenata korištenih u radu. Osim ako nije drukčije navedeno, sve ilustracije (tablice, slike i dr.) u radu su izvorni doprinos autora diplomskog rada. Autor je odgovoran za pribavljanje dopuštenja za korištenje ilustracija koje nisu njegov izvorni doprinos, kao i za sve eventualne posljedice koje mogu nastati zbog nedopuštenog preuzimanja ilustracija odnosno propusta u navođenju njihovog podrijetla.

## **Zahvala**

*Zahvaljujem svojim roditeljima Goranu i Marini, i sestri Irmu na podršci u životu i tijekom studiranja. Hvala što ste sve ovo omogućili.*

*Hvala mojim prijateljima i Fabijanu na pomoći i lijepim uspomenama. Posebno hvala Marinu što je uvijek tu.*

*Hvala mentoru doc. dr. sc. Jurici Matijeviću na pomoći tijekom studija i izrade ovog rada.*

## SUVREMENE METODE PREVENCIJE SEKUNDARNOG KARIJESA

### Sažetak

Sekundarni karijes najčešći je uzrok zamjene ispuna. Riječ je o karijesnoj leziji koja se javlja na rubu postojeće restauracije, a sastoji se od „vanjske lezije“, odnosno novoga primarnog karijesnog procesa, i „zidne lezije“, procesa koji nastaje između ispuna i stijenke kaviteta. U radu se prikazuju nastanak, značajke i prevencija sekundarnog karijesa. Na nastanak sekundarnog karijesa utječu isti etiološki čimbenici kao i kod primarnog karijesa (kao što su prehrana, oralna higijena, salivarna aktivnost pacijenta), uz mikropukotinu koja je specifična za sekundarni karijes. Brojnim istraživanjima dokazano je da se učestalost sekundarnog karijesa razlikuje kod pojedinih ispuna ovisno o materijalu od kojega su napravljene, njegovoj klasi ili prisutnosti fluorida, te kod pacijenata ovisno o individualnom riziku od nastanka karijesa.

Restaurativna stomatologija sve više se usmjerava na minimalno invazivan pristup liječenju s glavnim ciljem očuvanja pacijentove prirodne zubne strukture. Liječenje sekundarnog karijesa zahtijeva uklanjanje ispuna i dijela zuba zahvaćenog karijesnim procesom, što uzrokuje slabljenje zuba i može imati ozbiljne posljedice. Sve više pozornosti posvećuje se njegovoj prevenciji, na koju osim stomatologa utječe i pacijent održavanjem dobre oralne higijene i upotrebom antiseptika.

Brojni su načini kojima se može prevenirati sekundarni karijes, kao što su dezinfekcija kaviteta različitim sredstvima te restauracija zuba ispunom koja sadržava fluoride ili antimikrobno sredstvo. U ovom radu predstavljene su osnovne informacije o metodama prevencije sekundarnog karijesa i njihovoj učinkovitosti koje su potkrijepljene istraživanjima.

**Ključne riječi:** sekundarni karijes, metode prevencije sekundarnog karijesa

## **MODERN SECONDARY CARIES PREVENTION METHODS**

### **Summary**

Secondary caries is the lead cause of filling replacement. It is a caries lesion that appears near the edge of existing restoration and includes “outer lesion”, a newly formed primary caries and “wall lesion”, a process that appears between the filling and the cavity wall. This paper shows the process of formation, characteristics, and prevention of secondary caries. The formation of secondary caries is influenced by the same etiological factors as in primary caries formation (such as nutrition, oral hygiene, patient’s salivary activity), with a microfracture that is characteristic of secondary caries. Many researchers have shown that the material, the class and fluoride occurrence in fillings as well individual’s risk of caries formation all have an influence on the frequency of secondary caries.

Restorative dentistry is focusing more and more on less invasive approaches to treating secondary caries where the main goal is preserving the patient's natural dental structure. Secondary caries treatment demands the removal of the filling and removal of the parts of the tooth affected by the caries which results in weakened tooth structure and can have serious consequences. The focus has been shifted more and more to secondary caries prevention, with both the dentists and the patients being an important part of this process which includes maintaining good oral hygiene and using antiseptics.

There are many different methods of secondary caries prevention such as cavity disinfection or tooth restoration using the filling with fluorides or antimicrobial agent. This paper presents general information on secondary caries prevention methods and their effectiveness supported by research.

**Key words:** secondary caries, secondary caries prevention methods

## Sadržaj

1. UVOD.....	1
2. SEKUNDARNI KARIJES .....	4
2.1. Značajke sekundarnog karijesa .....	5
2.1.1. Histologija sekundarnog karijesa.....	5
2.1.2. Lokalizacija sekundarnog karijesa.....	6
2.1.3. Mikrobiologija sekundarnog karijesa .....	6
2.1.4. Uloga mikropropuštanja u nastanku sekundarnog karijesa .....	7
2.1.5. Prevalencija sekundarnog karijesa.....	9
2.1.6. Dijagnostika sekundarnog karijesa .....	10
2.2. Načini prevencije sekundarnog karijesa.....	12
2.2.1. Oralna higijena .....	12
2.2.2. Materijali koji otpuštaju fluor.....	13
2.2.3. Klorheksidin .....	15
2.2.4. Dezinfekcija kaviteta .....	16
2.2.5. Antimikrobna sredstva u dentalnim materijalima .....	21
3. RASPRAVA .....	24
4. ZAKLJUČAK.....	28
5. LITERATURA .....	30
6. ŽIVOTOPIS.....	39

## Popis skraćenica

SK – sekundarni karijes

RTG – rendgen

HEMA – hidroksietil metakrilat

ppm – engl. *parts per million*; 'jedan dio na milijun dijelova'

mg – miligram

tbl – tableta

mL – mililitar

NaOCl – natrijev hipoklorit

MDP – 10-metakriloiloksidecil dihidrogen fosfat (engl. *10-methacryloyloxydecyl dihydrogen phosphate*)

SIC – staklenoionomerni cement

Er, Cr: YSGG – engl. *Erbium, Chromium-doped: Yttrium, Scandium, Gallium, and Garnet*

MDPB – 12-metakriloksi-dodecilpiridinium bromid (engl. *methacryloyloxydodecylpyridinium bromide*)





Zubni karijes infektivna je bolest koja dovodi do gubitka tvrdoga zubnog tkiva. Za nastanak i razvoj karijesa ključna je uloga patogenih bakterija u usnoj šupljini (od kojih se najveće značenje pridaje bakteriji *Streptococcus mutans*) i domaćina. O karijesu se govori kao o bolesti složene dinamike i etiologije.

Utjecaj domaćina na nastanak karijesa očituje se u brojnim čimbenicima, među kojima su najvažniji: morfologija zuba koji koloniziraju bakterije, prehrana, oralna higijena, salivarna aktivnost i sastav sline domaćina te izloženost usne šupljine fluoridima. U povoljnim uvjetima dolazi do kolonizacije zuba bakterijama i razvoja plaka. Ugljikohidrati u usnoj šupljini glavni su izvor energije bakterijama plaka te njihovom razgradnjom nastaju kiseline, snižavaju se pH-vrijednosti i započinje demineralizacija cakline. To je početak složene bolesti u kojoj se izmjenjuju demineralizacijsko-remineralizacijski procesi (1). Ako ne dođe do promjene uvjeta u usnoj šupljini, demineralizacijski proces napreduje i prevlada nad remineralizacijom te dolazi do nastanka kavitacije.

Najčešća je metoda zbrinjavanja kavitacije uklanjanje inficiranoga zubnog tkiva te njegova nadoknada odabranim restaurativnim materijalom. Dentalnim su se materijalima tijekom vremena nastojale poboljšati značajke kako bi bile što sličnije značajkama tvrdoga zubnog tkiva, ali ipak predstavljaju strani nadomjestak u zubnom tkivu (2). Podložni su utjecajima žvačnih sila i okoliša (odnosno usne šupljine) te s vremenom dolazi do njihova trošenja. Posljedično s vremenom može doći do mikropropuštanja materijala, ili zbog nepažljive aplikacije ili zbog oštećenja samog materijala. Usto, poznato je da se tijekom uklanjanja karijesom zahvaćenoga zubnog tkiva i preparacije zuba ne mogu ukloniti svi mikroorganizmi iz kaviteta. Upravo ti čimbenici mogu dovesti do nastanka sekundarnog karijesa (3).

Sekundarni karijes smatra se najčešćim uzrokom neuspjeha restauracije (4). Problem je sekundarnog karijesa teška dijagnostika i činjenica da zahtijeva uklanjanje postojećeg ispuna, brušenje dijela kaviteta zahvaćenog karijesom i izradu novog ispuna. Dodatnim brušenjem već postojećeg kaviteta dolazi do ireverzibilnoga gubitka tvrdoga zubnog tkiva i do slabljenja zuba. S vremenom su moguće ozbiljnije posljedice kao što su potreba za endodontskim tretmanom i protetskim zbrinjavanjem ili, u najgorem slučaju, ekstrakcija zuba. Za pacijenta je to dodatan financijski trošak, gubitak vremena i žvačne sposobnosti mastikatornog sustava. Tvrdo zubno tkivo ima posebnu građu i svojstva te ne postoji materijal koji ga može posve nadomjestiti. Za terapeuta predstavlja dodatne komplikacije u liječenju i izgubljeno vrijeme u nastojanju da se pacijentu „spasi zub“.

Svrha je ovog rada dati osnovne informacije o sekundarnom karijesu i prikazati metode kojima bi se smanjila mogućnost nastanka sekundarnog karijesa smanjila na najmanju moguću mjeru.

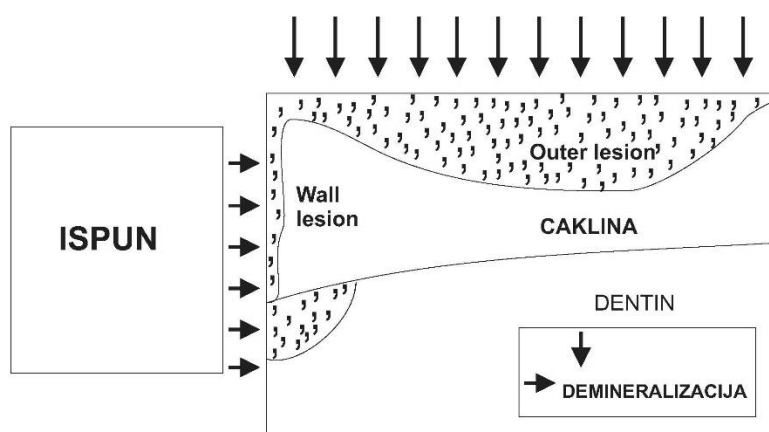
## **2. SEKUNDARNI KARIJES**

Sekundarni je karijes karijesna lezija koja se pojavljuje na rubovima postojeće restauracije. Često se za takvu leziju upotrebljava i pojam *rekurentni karijes*. Dvije su vrste lezija koje se pojavljuju povezane s ispunom, a to su sekundarni karijes i rezidualni karijes. Rezidualni karijes je karijesna lezija zaostala na dijelu kaviteta zbog nepotpunog uklanjanja primarne karijesne lezije (5). Klinički je često jako teško, katkad i nemoguće, razlikovati ove lezije. Etiološki i teorijski ova se dva pojma razlikuju te ih treba odvojiti.

## 2.1. Značajke sekundarnog karijesa

### 2.1.1. Histologija sekundarnog karijesa

Minimalne histološke razlike u izgledu sekundarnog karijesa javljaju se ovisno o materijalu upotrijebljenom za izradu ispuna (6). Međutim, bez obzira na upotrijebljeni materijal lezija ima isti osnovni uzorak. Pojavljuje se u dva oblika: „vanjska lezija“ (engl. *an outer lesion*) i „zidna lezija“ (engl. *a wall lesion*) (Slika 1). Vanjska je lezija novi demineralizacijski proces (novi primarni karijesni proces) koji nastaje na površini zuba. Zidna lezija nastaje kao posljedica prodora bakterija ili vodikovih iona (kisljine) između ispuna i stijenke kaviteta (7, 8).



Slika 1. Shematski prikaz sekundarnog karijesa

### **2.1.2. Lokalizacija sekundarnog karijesa**

Sekundarni karijes, kao i karijes općenito, uzrokovan je djelovanjem mikroorganizama zubnog plaka. Stoga je moguće da se pojavi na bilo kojoj plohi restauriranog zuba na kojoj dolazi do razvoja plaka i zadržavanja bakterija (8). Istraživanja potvrđuju da se sekundarni karijes češće pojavljuje kod restauracija II. razreda nego I. razreda. Najčešće se nalazi na gingivalnom rubu, rijetko na okluzalnoj površini II. razreda (9, 10). U istraživanju Nedeljkovic et al., provedenom na 450 pacijenata, pokazalo se da je od 4036 restauracija pregledanih na pacijentima 146 imalo dijagnozu sekundarnog karijesa (što je prevalencija od 3,6 %). Velike restauracije II. razreda, koje su uključivale i kvržice zuba, bile su češće pogođene SK-om (8,2 %), nakon toga MO/OD i MOD restauracije bez kvržica (5,2 %, 5,1 %), što je puno češće nego restauracije I. razreda (2 %). Pokazalo se i da je SK češće prisutan u stražnjim (3,9 %) nego u prednjim (2,6 %) regijama usne šupljine. Promatran je i utjecaj pušenja i individualnog rizika za nastanak karijesa na pojavu SK-a. Prevalencija SK-a kod pacijenata koji pripadaju visokorizičnoj skupini za nastanak karijesa (7,2 %) gotovo je tri puta veća nego kod niskorizičnih pacijenata (2,4 %), dok je kod pušača (7,7 %) znatno veća nego kod nepušača (3 %) (11).

Brojni čimbenici mogu utjecati na veću pojavu SK-a na gingivalnom dijelu restauracije II razreda. Na tom dijelu teža je kontrola plaka (pogotovo u aproksimalnom području) za razliku od okluzalnog područja koje je pristupačnije fiziološkom čišćenju i vlaknima zubne četkice (8). Osim toga, tijekom kirurškog zahvata područje gingivalne stepenice gotovo je nemoguće izolirati od sline i sulkusne tekućine te osigurati suho radno polje. To može utjecati na veći broj mikroorganizama u gingivalnom dijelu restauracije, kao i na moguće slabije vezanje samog materijala na zub jer se suhoća samog područja ne može dobro kontrolirati golim okom kao u drugim dijelovima.

### **2.1.3. Mikrobiologija sekundarnog karijesa**

Osnovno načelo nastanka sekundarnog karijesa ne razlikuje se od nastanka primarnoga. Uzrokuju ga bakterije koje stvaraju kiseline i posljedično nastaje demineralizacija zubne strukture. Međutim, određene razlike postoje u samom okolišu u kojemu djeluju bakterije pri nastanku primarnoga i sekundarnog karijesa (u prvom redu misli se na zidnu leziju kod koje bakterije nemaju kontakt s ostatkom usne šupljine kao kod primarne lezije jer se nalaze u

uskom prostoru između stijenke kaviteta i ispuna). Postavlja se pitanje imaju li primarni i sekundarni karijes jednaku mikrobiološku strukturu (8). Postoje istraživanja u kojima nisu pronađene razlike između mikroflore primarne i sekundarne lezije (12), ali i istraživanja koja govore suprotno (13).

Neka istraživanja pokazala su da je mikrobiološki spektar SK-a drukčiji ispod različitih materijala. Splieth et al. uspoređivali su mikrobiološku floru ispod kompozitnih i amalgamskih ispuna. Pokazalo se da je bakterijski sastav ispod amalgamskih ispuna sličan bakterijskom sastavu karioznog dentina i plaka s dominirajućim anaerobnim i fakultativno anaerobnim gram-pozitivnim štapićima. Za razliku od toga, ispod kompozitnih ispuna pronađena je mikroflora slična flori inficiranoga korijenskog kanala, velik udio *Bacteroides* i *Prevotella spp.* Ispod kompozitnih ispuna razvija se više pulpopatogenih bakterija nego ispod amalgamskih ispuna (14). Međutim, potrebno je naglasiti da prisutnost samih bakterija ne znači njihovo nužno sudjelovanje u nastanku SK-a (8).

Postoje i druge studije o bakterijama SK-a. González-Cabezas et al. pokazali su prisutnost *Streptococci mutans*, *Lactobacilli* i *Actinomyces naeslundii* ispod amalgamskih ispuna. *Streptococcus mutans* i *Lactobacilli* mogu ustrajati duže vremena u niskom pH-okružju i uzrokovati demineralizaciju zuba, te se smatra da mogu imati veliku ulogu u razvoju SK-a (15). Međutim, u nedavnim studijama *S. mutants* nije pronađena u svim uzorcima SK-a, nego *Lactobacilli*, dok su u većini uzoraka pronađeni *A. odontolyticus* i *Candida spp.* (13). To je moguće objasniti činjenicom da kod nekih ljudi koji razviju karijes *S. mutants* nije uvijek dominirajuća bakterija u plaku. Ali doprinos gljiva roda *Candida* u nastanku karijesa sve više se proučava. *Candida albicans* proizvodi kiseline koje mogu uzrokovati otapanje minerala hidroksiapatita te se smatra da može uvelike pridonijeti razvoju karijesa (16, 17). Točnu ulogu *S. mutants*, *A. odontolyticus* i *Candida spp.* u nastanku SK-a još uvijek je potrebno razjasniti (8).

#### **2.1.4. Uloga mikropropuštanja u nastanku sekundarnog karijesa**

Mikropukotina je uzak prostor prisutan između ispuna i stijenke kaviteta, a mikropropuštanje je prolazak tekućine i bakterija iz usne šupljine u područje mikropukotine. Smatra se da je nastanak mikropukotine pri izradi restauracije neizbježan (8). Utjecaj mikropropuštanja na nastanak SK-a predmet je rasprave među stručnjacima.

Mikropukotina može biti mjesto bakterijske invazije i pruža optimalan okoliš određenim bakterijama za uzrokovanje demineralizacije. Pojava zidne lezije SK-a objašnjava se djelovanjem vodikovih iona (kiseline) kao rezultat prodora bakterija u prostor između ispuna i stijenke kaviteta (18) (Slika 2). Neki autori smatraju je posljedicom mikropropuštanja (19). Međutim, postoje istraživanja koja idu u prilog ovoj ideji, ali i ona koja joj ne idu u prilog, te dosad nije doneseno konačno mišljenje struke o ovom pitanju (8).

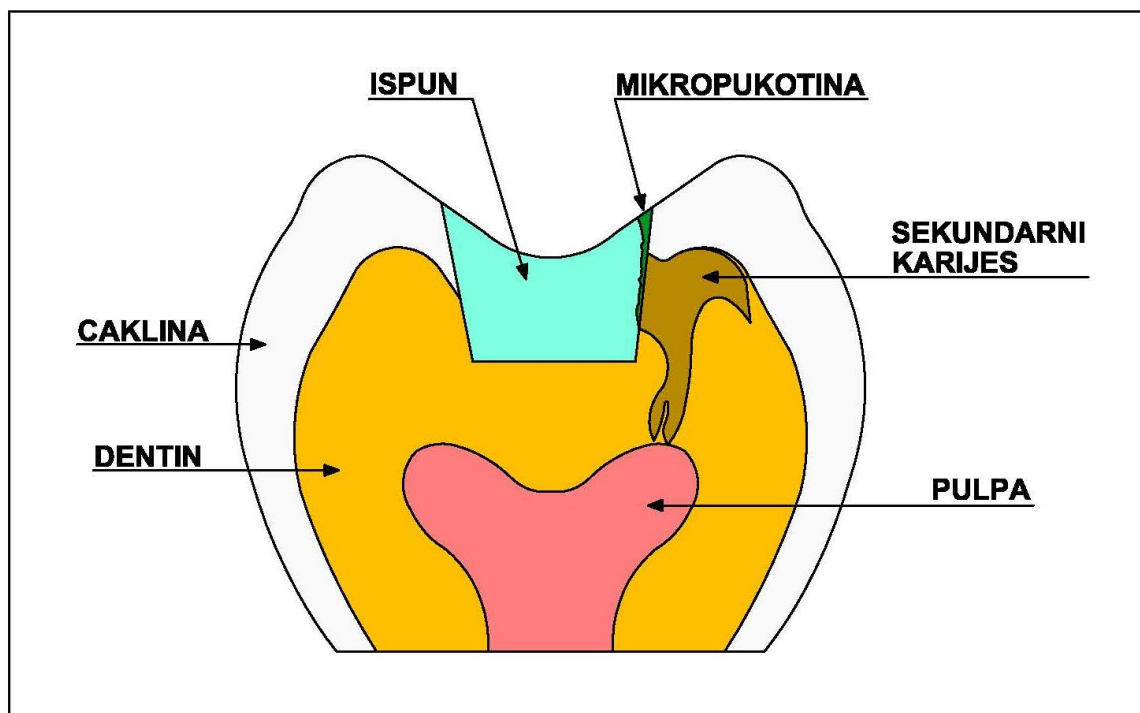
Jørgensen i Wakumoto otkrili su da se s povećavanjem mikropukotine povećava mogućnost nastanka SK-a (20). Tu spoznaju potvrdila su i druga istraživanja uključujući Totiam et al. koji su dali obrazloženje za utjecaj veličine mikropukotine na pojavu SK-a. Prema njihovom zaključku veće pukotine mogu omogućiti prostor potreban za bakterijsku kolonizaciju i dovoljno hranjivih tvari za njihovu prehranu, što bi vodilo do nastanka veće zidne lezije. S druge strane, u manjim pukotinama minerali koji se otpuštaju iz zubnog tkiva otapanjem kristalne rešetke brzo dovode do zasićenja toga manjeg prostora, remineralizacije i posljedično manje lezije (21).

Druga istraživanja nisu potvrdila činjenicu da SK nužno nastaje kada je prisutna mikropukotina. Kidd i O'Hara čak naglašavaju da prisutnost mikropukotine nije nužno indikacija za zamjenu ispuna (22). Jørgensen i Wakumoto, iako su pokazali da je mikropukotina važna za SK, također smatraju da pri malim pukotinama (manjim od 50  $\mu\text{m}$ ) mikropukotina nije uzrok SK-u (20).

U posljednje vrijeme promatra se povezanost mikropukotine i SK-a u prisutnosti ili odsutnosti fluorida. Cenci et al. napravili su 2008. godine eksperiment sa zubima restauriranim kompozitnim ili staklenoionomernim ispunom (neki ispuni napravljeni su s mikropukotinom, neki bez nje) koji su bili izloženi biofilmu nalik na plak. Pacijenti su se koristili zubnim pastama koje sadržavaju i koje ne sadržavaju fluor, ovisno o eksperimentalnoj fazi. Došli su do zaključka da mikropukotina nije utjecala na razvoj karijesa dok god su fluoridi bili prisutni u biofilmu, ili zbog staklenoionomernog ispuna ili zbog upotrebe zubne paste s fluorom nekoliko puta dnevno (23). Novim eksperimentom iz 2009. godine pokazali su da se dubina karijesne lezije povećavala ovisno o širini mikropukotine kod kompozitnih ispuna te su postavili tezu da mikropukotina utječe na nastanak zidne lezije, ali samo u odsutnosti fluorida (24).

U većini slučajeva uzrokom SK-a smatra se prisutnost mikropukotine (25). Brojni drugi čimbenici mogu doprinijeti nastanku i razvoju SK-a, stoga se ne može reći da je mikropukotina jedini uzrok, ali je svakako jedan od glavnih uzroka nastanka SK-a.





Slika 2. Povezanost mikropukotine i sekundarnog karijesa

### 2.1.5. Prevalencija sekundarnog karijesa

Najčešćim uzrokom zamjene ispuna smatra se sekundarni karijes (4). Međutim, prevalencija SK-a još nije posve istražena (26). Zanimljiva je činjenica da istraživanja o prevalenciji SK-a provedena u kontroliranim uvjetima i istraživanja koja se zasnivaju na izjavama kliničara katkad pokazuju različite rezultate.

Rezultati nekih istraživanja napravljenih u kontroliranim uvjetima pokazuju dosta nisku incidenciju SK-a. U već spomenutom istraživanju Nedeljkovic et al. pokazana je prevalencija SK-a od 3,6 % (11). U nekim istraživanjima navodi se incidencija 2 do 3 % (27).

Ispitivanja temeljena na iskustvu kliničara pokazuju puno veću incidenciju SK-a u praksi nego što se navodi u literaturi. Prevalencija SK-a koju navode kliničari prema nekima je između 45 i 55 % (5). Naveden je podatak da se 50 do 60 % ispuna zamijeni jer kliničari dijagnosticiraju SK, dok je u istraživanjima *in vitro* prijavljeno između 1 i 4 % slučajeva SK-a (28). Postavlja se pitanje zašto se pojavljuju tako velike razlike u postavljanju dijagnoze u praksi i u kontroliranim uvjetima. Moguće je da se neki slučajevi pogrešno dijagnosticiraju u praksi što može dovesti do veće incidencije SK-a. Drugi razlog može biti u kontroliranim

studijama. Takva istraživanja rade se na manjem broju pacijenata u odnosu na broj pacijenata s kojima surađuju kliničari. Problem može biti i u vrsti pacijenata odabranih za studiju. U nekim studijama promatrani su pacijenti koji imaju nizak rizik od nastanka karijesa, dok kliničari u praksi susreću raznovrsne pacijente, uključujući one s visokim rizikom od nastanka karijesa.

Postoje i razlike u prevalenciji SK-a ovisno o materijalu upotrijebljenom za izradu ispuna. Više studija pokazalo je da je veća učestalost SK-a ispod kompozitnih nego amalgamskih ispuna. U studiji Nedeljkovic et al. učestalost SK-a ispod amalgama bila je 2,8 %, a ispod kompozita 4,5 % (11). Alhareky i Tavares napravili su 2016. godine analizu različitih istraživanja povezanih s neuspjehom restauracije i sekundarnim karijesom. Došli su do sljedećih rezultata: uspjeh je amalgamske restauracije između 76,3 % i 100 % s godišnjim neuspjehom od 1,71 %, dok uspjeh kompozitne restauracije iznosi od 56 % do 100 % s godišnjim neuspjehom od 3,17 %. Omjer rizika za pitanje uspjeha restauracije između kompozita i amalgama iznosi 0,46 u korist amalgama. Za pitanje nastanka sekundarnog karijesa omjer je rizika 0,23 u korist amalgama, što je velika razlika između ova dva materijala (29).

Nije razjašnjeno zbog čega su prisutne razlike među ovim materijalima. Rezultati pokazuju da svojstva kompozitnih materijala u nekom opsegu doprinose nastanku SK-a. Ipak, u ovim istraživanjima nisu isključeni brojni drugi čimbenici, kao što su vrsta i lokacija ispuna te svojstva usne šupljine pacijenta (rizik od nastanka karijesa), koji u velikoj mjeri utječu na pojavu SK-a (26).

### **2.1.6. Dijagnostika sekundarnog karijesa**

Dijagnostika sekundarnog karijesa može uzrokovati dosta poteškoća kliničarima i nije jednostavna iz mnogo razloga. Prvo, klinički je katkad jako teško razlikovati rekurentni od rezidualnog karijesa. Jedno od temeljnih načela izrade kaviteta G. V. Blacka jest „preventivno proširivanje kaviteta“ čime se smanjuje mogućnost nastanka rekurentnog i zaostanka rezidualnog karijesa jer se rubovi kaviteta dodatno proširuju u zdravo tkivo (1). Time su se, prema sadašnjem shvaćanju, nepotrebno odstranjivali dijelovi zdravoga zubnog tkiva. Danas je aktualan koncept minimalno invazivne stomatologije te je proširivanje kaviteta nepotrebno i nepoželjno. Stavlja se naglasak na uklanjanje samo inficiranog dentina te ostavljanje demineraliziranog dentina u kavitetu. Demineralizirani dentin sadržava mali broj mikroorganizama, stoga se pokušava remineralizirati kako bi se sačuvalo što više zubnog tkiva

i produžila sama trajnost zuba u usnoj šupljini. To ostavlja veću mogućnost pogreške nego Blackovo načelo i zaostanka karijesa na dnu kaviteta. Razlike u izgledu toga i sekundarnog karijesa katkad su neprimjetne te možda nisu klinički, nego samo teorijski važne (8).

Drugi je problem teško otkrivanje zidne lezije. Ta se lezija inače ne uočava sve dok ne uzrokuje vizualno vidljivu diskoloraciju zuba ili dok ne dođe do povećavanja lezije i urušavanja tkiva koje prekriva leziju, posljedično ostavljajući kavitaciju (7).

Treći su problem defekti koji se mogu nalaziti na rubu restauracije. Oni su čest uzrok zamjene ispuna kako bi se prevenirao nastanak SK-a. Neki autori smatraju da su to područja koja mogu biti predilekcijsko mjesto za nakupljanje plaka (30). Hewelett et al. radiološkim su ispitivanjem otkrili da je puno veća mogućnost nastanka SK-a kod ispuna koji imaju rubne defekte nego kod neoštećenih ispuna (31). Velik broj kliničara, kada uoči marginalnu pukotinu, pribjegava zamjeni ispuna zbog straha od SK-a. Söderholm et al. otkrili su da bi došlo do 34 % nepotrebnih zamjena pregledanih ispuna ako bi se isključivo rubno oštećenje uzelo kao razlog zamjene (32). Prisutnost rubnog defekta može povećati rizik od nakupljanja plaka, ali nije dovoljan čimbenik da se na temelju toga proglasi postojanje karijesa (30). Potrebno je takav ispun pregledati i drugim raspoloživim metodama jer, ako nije dokazano postojanje karijesne lezije, marginalno oštećenje na ispunu ne bi trebalo biti jedini razlog njegove zamjene.

Da bi se mogao dijagnosticirati SK, potrebno je poznavati njegove značajke. Najčešće se pojavljuje kod ispuna II. razreda, u području cervikalnoga i aproksimalnog dijela restauracije, stoga je svakako potrebno veću pažnju posvetiti tim mjestima (5, 9). U prošlosti su se najviše upotrebljavale vizualne i taktilne dijagnostičke metode te se za dijagnostiku primarnoga i sekundarnog karijesa najčešće koristilo sondom (7). Danas se smatra da dijagnostika sekundarnog karijesa sondom nije najbolji izbor. Sonda može uzrokovati stvaranje kavitacije u vanjskoj leziji ili oštetiti rubove ispuna, što se može pogrešno dijagnosticirati kao karijesna lezija (33, 34). Potrebno je naglasiti i da će sonda zapeti u bilo kojoj pukotini, bez obzira na to je li riječ o karijesu ili ne (5). S druge strane, zidna lezija ne može se lako uočiti dok lezija ne dosegne uznapredovanu fazu (7). Isto tako diskoloracija na rubu ispuna ne mora nužno biti posljedica SK-a. Moguće je da nastane zbog prisutnosti amalgamskog ispuna na zubu ili nusprodukata korozije, stoga je potreban oprez pri dijagnostici SK-a (35). Moguća dijagnostička metoda je i RTG dijagnostika. Ako se njome koristi kao jedinom tehnikom, moguće su brojne pogreške (npr. može se dogoditi da radioopaktni materijal prekrije leziju na snimci), tako da se njome dobro koristiti kao dopunom već spomenutim metodama. Još uvijek

ne postoji postupak u dijagnostici SK-a koji je 100 % uspješan i velike su varijacije među kliničarima u dijagnostičkim metodama koje upotrebljavaju, što može biti zbunjujuće za neiskusne liječnike (5).

## **2.2. Načini prevencije sekundarnog karijesa**

Budući da je sekundarni karijes jedan od najčešćih razloga zamjene ispuna, znanstvenici i stomatolozi sve veću pozornost usmjeravaju na prevenciju ili usporavanje procesa sekundarnog karijesa te na povećavanje trajnosti ispuna (8).

Sekundarni karijes određen je dinamičnim procesom u kojemu se izmjenjuju demineralizacija uzrokovana patološkim čimbenicima i remineralizacija uzrokovana obrambenim čimbenicima u organizmu. Metode prevencije sekundarnog karijesa imaju dva cilja:

1. smanjenje demineralizacije / povećanje remineralizacije tvrdih zubnih tkiva
2. smanjenje broja bakterija / utjecaj na njihov metabolizam / inhibiciju njihova rasta u plaku ili karioznom dentinu (8).

### **2.2.1. Oralna higijena**

Prevencija SK-a započinje u trenutku postavljanja ispuna na zub izobrazbom pacijenta o dobroj oralnoj higijeni. Prema istraživanju Nedeljkovic et al. osobe koje imaju visok rizik od nastanka karijesa imaju i tri puta veći rizik od nastanka SK-a od osoba s niskim rizikom od nastanka karijesa (11). Rizični čimbenici za nastanak SK-a isti su kao i za primarni karijes (36). Glavni uzročnik nastanka karijesa je plak, stoga je kontrola plaka prva i najvažnija mjera u sprečavanju nastanka karijesa. Osnovna su sredstva za mehaničku kontrolu plaka zubna pasta i četkica. Postoje različite četkice na tržištu, a danas se pacijentima savjetuje upotreba mekih (engl. *soft*) četkica sa što većim brojem vlakana. One jednako dobro uklanjaju plak kao i tvrde (*hard*) te srednje tvrde (*medium*) četkice, a više čuvaju tvrdo i meko tkivo (37). Kod izbora zubne paste najvažnije je paziti na količinu fluorida koju pasta sadržava i prilagoditi je dobi pacijenta. Djeca od šest mjeseci do druge godine trebala bi se koristiti pastom koja sadržava 500 ppm fluora, od druge do šeste godine 1000 ppm, a djeca od šeste godine nadalje (uključujući odrasle) 1450 ppm fluorida (38). Poželjno je da se koriste i dodatnim sredstvima za kontrolu plaka, kao što su interdentalne četkice, zubni konac, tuševi za zube, oralni

antiseptici. Pacijentu treba savjetovati da pere zube barem tri puta dnevno po tri minute. U najboljem slučaju bilo bi to nakon doručka, nakon ručka, navečer prije spavanja te nakon međuobroka (pogotovo ako se konzumira slatka hrana). Potrebno je napomenuti i važnost odlaska na redovite preglede kako bi se u slučaju bilo kakve promjene moglo na vrijeme intervenirati (37).

### **2.2.2. Materijali koji otpuštaju fluor**

Materijali za ispune koji otpuštaju fluor postali su stomatolozima sredstvo borbe protiv primarnoga i sekundarnog karijesa (36). Fluoridi se iz materijala otpuštaju u plak te potiču remineralizaciju. Interferiraju s metabolizmom bakterija, inhibiraju njihov rast te tako smanjuju demineralizaciju sekundarnog karijesa oko ispuna (8, 36). U istraživanju Svanberg et al. analiza plaka na različitim materijalima pokazala je da je postotak bakterija *Streptococcus* u plaku oko kompozitnih materijala 13,7 %, oko amalgama 4,3 %, a oko staklenoionomera čak 1,1 % (39). Materijali kojima se najčešće koristi su staklenoionomerni cementi, smolom modificirani staklenoionomerni cementi i kompomeri (36).

#### **2.2.2.1. Staklenoionomerni cementi**

Staklenoionomerni cementi materijali su čiji su sastavni dijelovi prašak (čini ga kalcijsko-aluminijsko fluorosilikatno staklo) i tekućina (najčešće vodena otopina poliakrilne kiseline, ali moguće je i da bude kopolimer poliakrilne i polimaleične kiseline ili kopolimer poliakrilne i itakonske kiseline). Miješanjem praha i tekućine nastaje acidobazna reakcija i dolazi do stvrdnjavanja materijala, što znači da se stvrdnjavaju kemijski. Imaju sposobnost adhezije na dentin i caklinu zbog stvaranja kovalentnih, ionskih i međumolekularnih veza (1, 40).

Staklenoionomerni cementi imaju vrlo veliku mogućnost oslobađanja fluorida (40), što se odvija u dvije faze. U prvoj fazi (koja traje od 24 do 48 sati) otpušta se najveća koncentracija fluorida, nakon čega slijedi druga faza u kojoj se fluoridi dugotrajno oslobađaju što može trajati godinama (36, 41). Kada dođe do promjene pH-vrijednosti zbog djelovanja bakterija i nastanka karijesne lezije oko staklenoionomernih cemenata, oni otpuštaju velike količine fluorida što dovodi do zaustavljanja napredovanja i smanjenja lezije.

### 2.2.2.2. Smolom modificirani staklenoionomerni cementi

Smolom modificirani staklenoionomerni cementi materijali su koji imaju građu sličnu konvencionalnima, samo što im je radi poboljšanja svojstava u strukturu dodana HEMA (hidrofilna organska matrica). Oni se mogu stvrdnjavati na više načina: svjetlosnom polimerizacijom i tamnom reakcijom ili samo tamnom reakcijom. Kod prvog načina svjetlosnom se polimerizacijom stvrdnjava organska matrica, a tamna reakcija označuje acidobaznu reakciju stvrdnjavanja staklenoionomerne sastavnice. Kod drugog načina tamna reakcija označuje s jedne strane acidobaznu reakciju, a s druge strane stvrdnjavanje organske matrice s pomoću katalizatora. Kod ovog načina stvrdnjavanja svjetlo nije potrebno (42).

Smolom modificirani staklenoionomerni cementi imaju umjerenu do vrlo veliku mogućnost oslobađanja fluora (40). Oslobađanje fluora kod ovih je materijala najviše tijekom 24 sata od postavljanja, ali poslije je manje nego kod staklenoionomernih cemenata (41).

### 2.2.2.3. Kompomeri

Kompomeri su materijali napravljeni kao spoj kompozita i staklenoionomernih cemenata. Svojstva su im vrlo slična kompozitima, samo što mogu oslobađati fluoride kao staklenoionomeri. Stvrdnjavaju se svjetlosnom reakcijom polimerizacije te im je, kao i kompozitima, potrebno adhezivno sredstvo za vezanje za tvrdo zubno tkivo.

Mogućnost oslobađanja fluora opisana im je kao umjerena do dobra, ali je manja nego kod staklenoionomernih cemenata (40, 41).

Brojna istraživanja *in vitro* pokazuju velik učinak materijala koji sadržavaju fluoride na karijesnu leziju. Pokazano je da fluoridi otpušteni iz materijala mogu zaustaviti napredovanje i izazvati znatno smanjenje karijesne lezije poticanjem remineralizacijskog procesa (43, 44, 45, 46). Istraživanja *in vivo* pokazuju drukčije rezultate. Nije dokazan velik učinak materijala koji otpuštaju fluor na zaustavljanje i remineralizaciju karijesne lezije (47, 48).

S obzirom na činjenicu da se otpuštanje fluora iz ovih materijala smanjuje s vremenom, preporuka je da se s vremena na vrijeme „dopune“ dodatnom količinom fluorida (zubnim pastama, gelovima, lakovima ili drugim sredstvima koja sadržavaju fluor) (41). Znatno porast sposobnosti otpuštanja fluora kod staklenoionomernih i smolom modificiranih staklenoionomernih cemenata mogao bi se postići kada bi se ti ispuni u kratkom vremenu izlagali otopini od samo 50 ppm fluora (36). U istraživanju Preston et al. provedena je

refluoridacija staklenoionomernih cemenata, kompozita i kompomera otopinom koja sadržava 500 ppm fluora, 13 puta tijekom dvije godine. Pokazano je da staklenoionomerni cementi imaju puno bolji refluoridacijski potencijal nego kompoziti, od kojih su malo bolji kompomeri (49). S obzirom na to da materijali koji sadržavaju fluor u studijama *in vivo* nisu pokazali znatan utjecaj na samu karijesnu leziju, bilo bi dobro razmotriti mogućnost povremene refluoridacije tih materijala kako bi se poboljšao njihov učinak u prevenciji i zaustavljanju razvoja sekundarnog karijesa. Hara et al. u svojem su istraživanju potvrdili hipotezu da staklenoionomerni cement možda neće biti nužan za prevenciju SK-a kada se redovito upotrebljava zubna pasta s fluoridima. Također naglašavaju da se očekuje da staklenoionomerni cementi imaju sposobnost „dopune“ fluoridima, kako je dokazano *in vitro*, te da bi tu mogućnost trebalo dodatno istražiti u uvjetima *in vivo* kako bi se povećala učinkovitost materijala da preveniraju SK (50).

### 2.2.3. Klorheksidin

Mehaničko uklanjanje plaka i dalje je osnovni način kontrole plaka. No, kontrola plaka može se poboljšati i upotrebom kemijskih sredstava. Klorheksidin je bisbigvanidni antiseptik koji ima širok i neselektivan antimikrobni spektar. Djeluje baktericidno, pogotovo na gram-pozitivne bakterije. Dobro adherira na sluznicu i tvrda zubna tkiva te sprečava nakupljanje plaka i mikroorganizama. Antimikrobni učinak klorheksidina traje i 24 sata nakon primjene (51).

Klorheksidin ima široku primjenu u stomatologiji te se smatra najučinkovitijim antiseptikom za usnu šupljinu. Preparati klorheksidina na tržištu postoje u brojnim oblicima, s različitim udjelom djelatne tvari: gelovi (0,02 – 1 %), tekućine za ispiranje usne šupljine (0,05 – 0,2 %), tablete/kapsule (5 mg/tbl), lakovi, žvakaće gume (10 mg), čipovi (2,5 mg) te sprejevi (0,1 – 0,2 %). Pri upotrebi tih preparata potrebno je paziti da se upotrijebe barem 30 minuta nakon pranja zubi zbog inaktivirajućeg učinka natrijeva lauril-sulfata, jednog od glavnih sastojaka zubne paste, na klorheksidin. Također je bitno paziti na koncentraciju i učestalost upotrebe samog sredstva. Ako se njime koristi u prevelikim količinama, moguće su brojne nuspojave, kao što su: diskoloracija tvrdih i mekih tkiva, promjena okusa, iritacija i promjene na sluznici usne šupljine, povećano nakupljanje kamenca, reverzibilna oteklina slinovnica. Stoga je pacijentu potrebno dati točno određene upute o upotrebi ovog sredstva (51).

Dokazano je da upotreba 10 mL 0,2-postotne otopine klorheksidina dva puta dnevno gotovo potpuno sprečava nakupljanje plaka. Ipak, 0,2-postotnom otopinom preporučeno se koristiti samo za kratkotrajnu terapiju. U slučaju upotrebe klorheksidina tijekom dužeg razdoblja (npr. kao pomoćnim sredstvom za kontrolu plaka) potrebno je smanjiti dozu i prilagoditi je individualno svakom pacijentu (52).

Brojna istraživanja pokazuju učinkovitost klorheksidina u prevenciji karijesa. U istraživanju Van Rijkom et al. napravljena je metaanaliza različitih studija o učinkovitosti klorheksidina u prevenciji karijesa. Većinom su upotrebljavane tekućine za ispiranje usne šupljine kod pacijenata koji pripadaju visokorizičnoj skupini za nastanak karijesa. Pokazalo se da je učinak klorheksidina u prevenciji karijesa 46 % (53). U drugom istraživanju Powell et al. pokazali su da tjednom upotrebom 0,12-postotne tekućine za ispiranje usta, s nanošenjem fluoridnog laka dvaput godišnje kod starijih pacijenata, dolazi do smanjenja koronarnog karijesa za 27 %, a karijesa korijena za 23 % (54). Druga istraživanja pokazuju i učinkovitost lakova koji sadrže klorheksidin u prevenciji karijesa (55) te sprejeva s klorheksidinom (kao alternativnu mogućnost tekućinama za ispiranje, pogotovo u područjima u kojima je ograničena mogućnost mehaničkog uklanjanja zubnih naslaga) (56). U zadnje vrijeme istražuju se i mogućnosti prevencije karijesa dodavanjem klorheksidina u materijale za ispune (57).

Potrebno je naglasiti da postoje i suprotna mišljenja o ulozi klorheksidina u prevenciji karijesa. Analiza različitih istraživanja o ovoj temi pokazala je da nema dokaza o njegovoj karijes-protektivnoj ulozi, barem kada je riječ o sredstvima u obliku lakova i gelova (58). Neki autori smatraju da se klorheksidinom ne bi trebalo koristiti kao sredstvom za prevenciju nastanka karijesa, nego metodama za koje postoji dovoljan broj dokaza o njihovoj učinkovitosti, kao što su dobra oralna higijena, upotreba sredstava s fluorom te pravilna prehrana (59).

Klorheksidin je dobro sredstvo za kontrolu plaka, ali ne može biti zamjena mehaničkom čišćenju, stoga se njime može koristiti kao pomoćnim sredstvom u prevenciji nakupljanja plaka, a time i nastanka karijesa (51).

#### **2.2.4. Dezinfekcija kaviteta**

Dezinfekcija kaviteta nakon ekskavacije karijesa može pomoći u eliminaciji bakterija koje su odgovorne za sekundarni karijes i neuspjeh restauracije. Tretman kaviteta



antimikrobnim sredstvima kako bi se smanjio broj bakterija postao je sve prihvaćenija metoda među kliničarima (60).

#### **2.2.4.1. Natrijev hipoklorit**

Natrijev hipoklorit oksidacijsko je sredstvo koje ima široku upotrebu u endodonciji, kao sredstvo za dezinfekciju i ispiranje korijenskih kanala. Osim što djeluje razarajuće na organsko tkivo, ima jak antimikrobni učinak. Otopine natrijeva hipoklorita kojima se koristi u stomatologiji nalaze se u koncentracijama 0,5 %, 1 %, 1,25 %, 2,6 % i 5,25 % (61).

Antimikrobni učinak natrijeva hipoklorita ovisi o njegovoj koncentraciji. Što je viša koncentracija, brže je djelovanje, a i jači antimikrobni učinak samog sredstva (60, 61). Vianna et al. otkrili su da primjena 5,25-postotnog NaOCl u 15 sekundi eliminira brojne mikrobe među kojima su *Staphylococcus aureus*, *Candida albicans*, *Porphyromonas endodontalis*, *Porphyromonas gingivalis* i *Prevotella intermedia* (62). Potreban je oprez kod izbora koncentracije NaOCl kojom se koristi za dezinfekciju kaviteta. Visoke su koncentracije sredstva citotoksične i mogu izazvati upalnu reakciju pulpe (60, 61). S druge strane, u nekim izvorima NaOCl opisan je kao biokompatibilno sredstvo za pulpu te se navodi da potiče cijeljenje pulpe jer je upalna reakcija ograničena isključivo na površinske stanice bez zahvaćanja dubljega pulpnog tkiva (63, 64, 65).

Problem koji se pojavljuje kod upotrebe NaOCl za dezinfekciju kaviteta jest njegov utjecaj na snagu veze između adheziva i tvrdoga zubnog tkiva. Predtretman kaviteta NaOCl može utjecati na hibridni sloj te se smatra da važnu ulogu u jačini veze ima vrsta adheziva kojim se koristi (60). Ercan et al. otkrili su da predtretman kaviteta 2,5-postotnim NaOCl negativno utječe na snagu veze kod samojetkajućih adhezivnih sustava te umjesto toga preporučuju upotrebu jetkajuće-ispirućih adheziva (66). Slične rezultate dobili su Fawzy et al. upotrebom 5,25-postotnog NaOCl u kavitetu tijekom dvije minute. NaOCl imao je negativan učinak na snagu veze kod samojetkajućih sustava, dok kod jetkajuće-ispirućih to nije bio slučaj (67). Potrebno je napomenuti da postoje i spoznaje da NaOCl ne utječe znatno na snagu vezanja bez obzira na to kojim se adhezivnim sustavom koristi (68) te studija koja pokazuje da NaOCl nema učinka na uspjeh restauracije, bilo da se koristi jednokomponentnim bilo dvokomponentnim adhezivnim sustavom, dok god se NaOCl primjenjuje nakon jetkanja (69).

#### 2.2.4.2. Klorheksidin

Klorheksidin smatra se „zlatnim standardom“ među oralnim antisepticima. Djeluje kao bakteriostatik u niskim, a baktericid u visokim koncentracijama. Najviše djeluje na gram-pozitivne bakterije, pogotovo *Streptococcus mutans*, a djeluje i na gram-negativne bakterije, iako u manjem opsegu. U literaturi je navedeno različito vrijeme upotrebe klorheksidina za dezinfekciju kaviteta (od 5 do 120 minuta). Međutim, većina istraživača slaže se da je optimalno vrijeme 60 sekundi. Klorheksidin na tržištu postoji u različitim koncentracijama, stoga je potrebno izabrati optimalnu koncentraciju kako bi se postigao željeni antimikrobni učinak (60). Sassone et al. napravili su istraživanje o antimikrobnom učinku različitih koncentracija klorheksidina. Koristili su se otopinama 0,12-postotnoga, 0,5-postotnog i 1-postotnog klorheksidina te mjerili njihovu djelotvornost u različitim intervalima (5, 15 i 30 minuta). Otkrili su da 0,12-postotni klorheksidin nije eliminirao *Enterococcus faecalis* ni u jednom intervalu, stoga se preporučuje korištenje sredstvom veće koncentracije za dezinfekciju kaviteta (70).

Klorheksidin nema negativan učinak na pulpu. Biokompatibilnim i toksikološki sigurnim sredstvom smatra se 2-postotna vodena otopina. Smatra se čak da predtretman kaviteta klorheksidinom može povećati uspjeh izravnoga i neizravnog prekrivanja pulpe (60). Pameijer i Stanley otkrili su da 2-postotni klorheksidin primijenjen 60 s na otvorenu pulpu djeluje hemostatski te pomaže u oblikovanju dentinskog mosta (71).

Utjecaj klorheksidina na uspjeh restauracije ovisi o njegovoj koncentraciji, obliku (vodena otopina, gel) te o vrsti adhezivnog sustava kojim se koristi (60). Nekoliko studija potvrdilo je da je bolja snaga veze između dentina i adheziva ako se koristi jetkajuće-ispirućim adhezivima, za razliku od samojetkajućih sustava (66, 72). De Campos et al. napravili su istraživanje o utjecaju 0,12-postotne i 2-postotne otopine klorheksidina na snagu veze zubnog tkiva i različitih adhezivnih sustava. Otkrili su da 2-postotna otopina znatno smanjuje snagu veze kod samojetkajućih sustava, dok na jetkajuće-ispiruće nema utjecaj. Napomenuli su da treba izbjegavati tretman kaviteta otopinama kojima je koncentracija klorheksidina veća od 0,12 % kada se koristi samojetkajućim sustavima (73). Razlog negativnog utjecaja klorheksidina na samojetkajuće sustave može biti prisutnost monomera MDP (10-metakriloiloksidecil dihidrogen fosfat) u tim adhezivima, na koji može utjecati prisutnost klorheksidina (74). Drugi je razlog slabije veze samojetkajućih sustava vlaga koja ostane u kavitetu nakon primjene 2-postotne otopine klorheksidina. Vlaga kontaminira veznu površinu

te onemogućuje samojetkajućem adhezivu da se kvalitetno veže za dentin. Za razliku od toga, preparat u obliku gela ne vlaži dentin i ne ulazi u dentinske tubuluse kao vodena otopina (60). Ako se koristi ovim sustavima, a ne jetkajuće-ispirućim, preporuka je da se kavitet ispere nakon dezinfekcije klorheksidinom, prije primjene adheziva (75).

#### 2.2.4.3. Ozon

Ozon je nestabilan plin građen od tri atoma kisika. Nastaje raspadom molekule kisika u aktivirane atome kisika koji dalje reagiraju s molekulama kisika, što dovodi do nastanka tri-atomne molekule ozona (60, 76). Poznat je kao jak oksidans i učinkovito antimikrobno sredstvo. Ozon ima široku primjenu u medicini i stomatologiji, a upotrebljava se u tri oblika: voda, ulje i plin (77). U restaurativnoj stomatologiji u zadnje vrijeme primjenjuje se za liječenje početne karijesne lezije, bez mehaničkog odstranjenja karijesa, te za prevenciju nastanka novog karijesa zbog njegova jakog antimikrobnog učinka (76, 77).

Osim na bakterije, ozon djeluje razarajuće i na gljivice i viruse. Ima baktericidan učinak, a izlaganje bakterija ozonu dovodi do destrukcije njihove stanične stijenke (76). Posebno dobar učinak ima na kariogene bakterije, uključujući *Streptococcus mutans*, te ga je za učinkovit antimikrobni učinak dovoljno primjenjivati 10 do 60 sekundi (60). Baysan et al. otkrili su da primjena ozona 20 sekundi može eliminirati 99,9 % mikroorganizama primarne karijesne lezije (78). Fagrell et al. u svojem su istraživanju otkrili da je djelovanje ozona 20 s i više učinkovito u uklanjanju različitih mikroorganizama usne šupljine. Primjena od 60 s može potpuno eliminirati bakterijski rast, ali primjena ozona kraće od 20 s ima ograničen učinak na bakterijski rast (79). Postoje i druge studije koje predlažu upotrebu ozona kao sredstva za dezinfekciju kaviteta, pogotovo u vodenom obliku, koji je dokazano manje citotoksičan nego plinoviti ozon, klorheksidin ili natrijev hipoklorit (80, 81).

Upotreba ozona za dezinfekciju kaviteta ne utječe na snagu veze između adheziva i tvrdoga zubnog tkiva te ne dovodi do mikropropuštanja. Smatra se da je vezanje adheziva na caklinu i dentin čak poboljšano nakon tretmana kaviteta ozonom (60). Pires et al. otkrili su da je bolja snaga veze ako se koristi jetkajuće-ispirućim, a ne samojetkajućim sustavima (82). Rodrigues et al. preporučuju upotrebu ozona nakon jetkanja dentina jer primjena ozona prije jetkanja smanjuje snagu veze između dentina i kompozita (83).

#### **2.2.4.4. Laseri**

Laseri imaju široku primjenu u različitim granama stomatologije, a u restaurativnoj stomatologiji u zadnje su vrijeme postali popularno sredstvo za uklanjanje karijesa. Osim što precizno uklanjaju kariogeno tkivo, lasersko zračenje može povećati otpornost zubnog tkiva na djelovanje kiselina, odnosno na nastanak karijesa. Lasersko zračenje ima jak antimikrobni učinak, stoga pri preparaciji kaviteta dekontaminira njegovu površinu, ali i dublje dijelove dentina (84). Osvjetljavanje bakterija laserom dovodi do uništenja njihove stanične stijenke i lize stanice (60).

Laserima se koristi u endodonciji za dezinfekciju korijenskih kanala, ali njihova primjena u dezinfekciji kaviteta još nije dovoljno istražena. Mohan et al. napravili su usporedbu učinkovitosti različitih sredstava u dezinfekciji kaviteta, među kojima su bili i diodni laseri. Rezultati su pokazali znatno smanjenje bakterija *Streptococcus mutans* i *Lactobacilli* u uzorku nakon primjene lasera, koji su pokazali jednak antimikrobni učinak kao i 2-postotni klorheksidin (85). Slično istraživanje napravili su Arslan et al. Pokazali su da su diodni i Er, Cr: YSGG laseri učinkoviti u dezinfekciji kaviteta. Preporučili su upotrebu Er, Cr: YSGG lasera u ovu svrhu zbog njegovih superiornih antimikrobnih svojstava i pozitivnog učinka na snagu veze između adheziva i zubnog tkiva. Također su naglasili potrebu za daljnjim istraživanjima o primjeni lasera za dezinfekciju kaviteta (86).

#### **2.2.4.5. Fotoaktivirana dezinfekcija**

Fotoaktivirana dezinfekcija nova je metoda kojom se u endodonciji i restaurativnoj stomatologiji koristi za dezinfekciju kaviteta i korijenskog kanala zuba. Za njezinu primjenu potrebne su dvije sastavnice: fotosenzitivna tvar i izvor svjetla. Osvjetljavanje fotosenzitivne tvari svjetlom određene valne duljine dovodi do njezina prelaska iz nižega u više energetske stanje, u kojemu reagira s kisikom, te nastaju singletni kisik i ostali radikali. To dovodi do uništenja stanične stijenke bakterija i smrti stanice (87, 88). Postoje različite tehnike i sredstva kojima se može koristiti za fotoaktiviranu dezinfekciju. Izvor svjetla bira se ovisno o valnoj duljini na kojoj se aktivira fotosenzitivno sredstvo (89). Ovaj postupak ne dovodi do oštećenja okolnoga zdravog tkiva, nego samo mikroorganizama, te osim bakterija uništava i gljivice i viruse (89).

Brojne studije pokazale su učinkovitost ove tehnike u dezinfekciji kaviteta (90, 91, 92). Uspješno uništava kariogene bakterije, uključujući *Streptococcus mutans* (90, 92). Bonsor et al. smatraju ovu tehniku podobnom za dezinfekciju dubokih kaviteta kod kojih bi uklanjanjem karijesom zahvaćenog dentina moglo doći do otvaranja pulpne komorice. Umjesto toga, mala količina demineraliziranog dentina može se ostaviti na dnu kaviteta i dekontaminirati fotoaktiviranom dezinfekcijom, što je iznimno važno za očuvanje vitaliteta pulpe i upotrebu ove tehnike u minimalno invazivnoj stomatologiji (89). Prilog je tomu i otkriće Nammour et al. da se upotrebom ove tehnike temperatura pulpe povisi za 3 °C, što je sigurna vrijednost za očuvanje njezina vitaliteta (91).

Mehaničkom instrumentacijom ne mogu se ukloniti sve bakterije iz kaviteta te velik broj mikroorganizama može zaostati u dentinu nakon postavljanja restauracije (87). Stoga je tretman kaviteta fotoaktiviranom dezinfekcijom nakon mehaničke obrade poželjan postupak jer smanjuje broj preostalih bakterija i povećava izgled da će restaurativni postupak biti uspješan (88).

### **2.2.5. Antimikrobna sredstva u dentalnim materijalima**

Nakupljanje biofilma na rubu postojeće restauracije dovodi do nastanka sekundarnog karijesa. Kako bi se spriječio nastanak biofilma na ispunu, postoje dvije mogućnosti: da se izumi materijal za ispun koji u sebi sadržava tvar koja je smrtonosna za bakterije koje adheriraju na ispun ili da se izumi ispun s površinom na koju bakterije neće adherirati. Danas se sve više pozornosti posvećuje izumu materijala koji ima antimikrobna svojstva te se tako sprečava stvaranje biofilma i sekundarnog karijesa (93).

Jedna od mogućnosti je dodavanje antibakterijskih sredstava dentalnim cementima, najviše staklenoionomernim. Proučavan je antibakterijski učinak tih sredstava i utjecaj koji sredstvo ima na fizička svojstva cementa. Potrebno je pronaći optimalnu koncentraciju sredstva koja će omogućiti željen učinak na bakterije u kavitetu a da neće imati velik utjecaj na sam materijal (94). U istraživanju Bellis et al. pasta klorheksidin-heksametafosfata dodana je staklenoionomernim cementima, što se pokazalo uspješnim u inhibiciji rasta *Streptococcus mutans* oko samog materijala. Klorheksidin otpuštao se i 14 mjeseci nakon stvrdnjavanja materijala, dok fizička svojstva samog cementa nisu bila znatno promijenjena (95). Klorheksidin-diacetat dodan SIC-u također se pokazao uspješnim u redukciji broja bakterija u inficiranom dentinu (96). Marti et al. dodali su staklenoionomernim cementima klorheksidin-

glukonat. Pokazalo se da je u 2-postotnoj koncentraciji utjecao na fizička svojstva cementa, snagu veze i čvrstoću, te da je 0,5-postotna koncentracija klorheksidina dodana cementima optimalna (97). Dodavanje niske koncentracije antibakterijskog sredstva cementu pokazalo se kao obećavajući pristup za postizanje željenoga antimikrobnog učinka bez utjecaja na građu i svojstva cementa. Za razliku od SIC-a, drugi cementi, kao što je smolom modificirani SIC, manje su osjetljivi na dodatak antimikrobnih tvari (94).

Druga mogućnost je dodavanje antibakterijskog sredstva dentalnim adhezivima u obliku tekućeg sredstva, polimerizacijskog sredstva i punila koja nisu topljiva u vodi. Od tekućih sredstava dodavani su im klorheksidin, glutaraldehid, epigalokatehin-3-galat i benzalkonijev klorid (94). Uspješnim se pokazao eksperimentalni adheziv koji sadržava epigalokatehin-3-galat zbog inhibicije rasta *Streptococcus mutans* i poboljšanja vezne snage samog adheziva (98). Bolja snaga veze adheziva postignuta je i dodatkom benzalkonijeva klorida (99). Problem tekućih antimikrobnih sredstava takozvani je *burst effect*, početno brzo otpuštanje sredstva u okolinu nakon vezanja materijala, što uzrokuje znatno smanjenje antimikrobnih sposobnosti samog materijala. Rješenje je tog problema izum polimerizacijskoga antimikrobnog sredstva koje ostane u adhezivu nakon njegove polimerizacije te se ne može otpustiti u okolinu. Primjer takvog sredstva je 12-metakriloksi-dodecylpiridinium bromid (MDPB). S jedne strane sredstvo se pokazalo uspješnim zbog inhibicije rasta *Streptococcus mutans*, a s druge se strane pokazalo da je njegov antibakterijski učinak kratkoročan. Objašnjenje može biti u nepotpunoj polimerizaciji MDPB monomera zbog koje je došlo do njegova otpuštanja u okolinu (94).

Kako bi im se poboljšala antimikrobna i druga svojstva, napravljeni su i eksperimentalni adhezivi s punilima netopljivima u vodi. Adheziv s česticama nanosrebra pokazao je dobra fizička svojstva i antimikrobnu aktivnost, ali i nestabilnost boje materijala. Dodatak bakreno-jodnih čestica pokazao se boljim rješenjem zbog stabilnije boje i dobrih svojstava materijala (94).

Kompozitnim smolama pokušala su se poboljšati antimikrobna svojstva slično kao dentalnim adhezivima. Od tekućih sredstava najveći antimikrobni učinak pokazao je kaprolakton, bolji nego triklosan i klorheksidin dodan kompozitu. Problem kod dodavanja klorheksidina dentalnim materijalima je 4-kloroanilin, potencijalno karcinogeni spoj koji se nalazi u klorheksidinu (94).

Od polimerizacijskih sredstava dodanih kompozitima dobar antimikrobni učinak pokazali su MDPB i dimetilamino-heksadecil metakrilat. Jedan je od nedostataka ovih

sredstava to što uništavaju samo one bakterije koje dođu u kontakt s materijalom, bez mogućnosti otpuštanja u okolinu (94).

Antibakterijski kompoziti mogu se dobiti i dodatkom antimikrobnih čestica kao što su bioaktivno staklo i metali. Bioaktivno staklo ne utječe na fizička svojstva kompozita, a sprečava ulazak bakterija u marginalnu pukotinu. Čestice nanosrebra inhibiraju bakterijski rast, ali problem kod njih ostaje nestabilnost boje.

Restaurativni materijali, uz sve druge čimbenike, mogu utjecati na razvoj sekundarnog karijesa, zbog čega treba pridati pozornost njihovom usavršavanju (94).





Stručnjaci se slažu oko glavnih značajki sekundarnog karijesa, kao što su histološki izgled i najčešća lokalizacija, dok neka druga pitanja i dalje ostaju neriješena (8). Mikropukotina može biti mjesto bakterijske invazije i svakako ima veliku ulogu u nastanku SK-a, prema nekim autorima najvažniju (19). No, njezina prisutnost nije nužno uvjet za nastanak SK-a. Pokazano je da ako se izmijene neki drugi čimbenici u usnoj šupljini, kao što je veća koncentracija fluorida, SK neće nastati u mikropukotini (23). Zbog toga je važno naglasiti da je sekundarni karijes složena bolest na koju, osim mikropukotine, utječu brojni čimbenici koje se ne smije zanemariti, kao što su oralna higijena, pušenje, prehrambene navike pacijenta, upotreba fluorida, ali i kvaliteta izrađenog ispuna, na koju utječe stomatolog (11).

Dijagnostika SK-a zasebna je problematika. Vizualno se katkad rubna diskoloracija može zamijeniti za karijes, te nije moguće vidjeti leziju dok ne nastane kavitet (7). Kod ispitivanja sondom potreban je poseban oprez jer se sondom može otkriti i pukotina koja nije karijesna lezija, a nepažljiva upotreba sonde može uzrokovati stvaranje defekta koji dotad nije postojao (5, 33, 34). Radiološkom metodom u većini slučajeva moguće je otkriti leziju, ali se isto tako može dogoditi da radioopaktni materijal prekrije leziju na slici (5). Ako kliničar nije siguran u postojanje same lezije, bolje je koristiti se kombinacijom ovih metoda ili novim metodama u dijagnostici karijesa kako bi se spriječila nepotrebna zamjena ispuna (8).

U prevenciji sekundarnog karijesa važnu ulogu osim stomatologa ima i pacijent. Pokazano je da osobe koje imaju visok rizik od nastanka karijesa tri puta češće razviju SK nego osobe s niskim rizikom (11). Stoga su dobra oralna higijena i redovit odlazak na preglede jedan od ključnih čimbenika u prevenciji SK-a.

Materijali kao što su staklenoionomerni cementi, smolom modificirani staklenoionomerni cementi i kompomeri mogu otpuštati fluoride u okolinu, koji imaju karijes-protektivni učinak. Najveću mogućnost otpuštanja fluorida imaju staklenoionomerni cementi, malo manju smolom modificirani staklenoionomerni cementi, a najmanju kompomeri (40). Dokazano je da je manji postotak bakterija *Streptococcus* ispod SIC-a, nego ispod kompozita i amalgama (39). Istraživanja *in vitro* pokazuju da ti materijali mogu prevenirati karijes (43, 44, 45, 46), dok su istraživanja *in vivo* pokazala drukčije (47, 48). Mogućnost otpuštanja fluorida kod ovih materijala smanjuje se s vremenom, zbog čega je preporuka da se povremeno „dopune fluoridima“ (upotrebom sredstava koja sadržavaju fluor) kako bi se povećala njihova učinkovitost u prevenciji SK-a (41, 50).

Klorheksidin je sredstvo za kemijsku kontrolu plaka i dokazana je njegova učinkovitost u prevenciji nastanka karijesa (53, 54). Preporuka je koristiti se klorheksidinom kao pomoćnim sredstvom u kontroli plaka i prevenciji karijesa, nikako kao zamjenom mehaničkom čišćenju (51). Kod dugotrajne upotrebe klorheksidina moguće su brojne nuspojave, stoga je potrebno individualno prilagoditi dozu svakom pacijentu (52).

Mehaničkim čišćenjem karijesne lezije nije moguće odstraniti sve bakterije iz kaviteta (87). Dezinfekcijom kaviteta prije postavljanja ispuna moguće je smanjiti broj bakterija i tako prevenirati nastanak sekundarnog karijesa.

Natrijev hipoklorit ima jak antimikrobni učinak (61). Ako se njime koristi za dezinfekciju kaviteta, potrebno je paziti na koncentraciju sredstva kojom se koristi zbog mogućnosti izazivanja upale pulpe (60, 61). Preporuka je koristiti se jetkajuće-ispirućim adhezivnim sustavima ako se kavitet dezinficira natrijevim hipokloritom jer je dokazano da kod samojetkajućih sustava NaOCl negativno utječe na snagu veze adheziva i zubnog tkiva (67).

Klorheksidin je djelotvorno sredstvo za dezinfekciju kaviteta. Za dezinfekciju kaviteta bez štetnog učinka na pulpu optimalnom se pokazala 2-postotna otopina klorheksidina, a sredstvo je najbolje primijeniti tijekom 60 sekundi (60). Klorheksidin ne utječe na snagu vezanja jetkajuće-ispirućih adheziva za razliku od samojetkajućih sustava (66, 72). Prije njihove primjene potrebno je isprati klorheksidin iz kaviteta (75).

Ozon i laseri sredstva su kojima se potencijalno može koristiti za dezinfekciju kaviteta, ali je njihova upotreba za ovu svrhu još uvijek nedovoljno istražena. Imaju jak antimikrobni učinak, ali isto tako zahtijevaju posebnu opremu i stručnost osobe koja se njima koristi, stoga je upitna praktičnost njihove upotrebe (60).

Fotoaktivirana dezinfekcija metoda je kojom se može koristiti za dezinfekciju demineraliziranog dentina na dnu dubokih kaviteta kako bi se izbjeglo otvaranje pulpne komore. Postoje različita sredstva kojima se može koristiti kao fotosenzitivnom tvari i izvorom svjetla, stoga stomatolog može za sebe izabrati najbolju tehniku (89).

Restaurativnim materijalima u zadnje se vrijeme dodaju antimikrobna sredstva kako bi se prevenirao nastanak sekundarnog karijesa. Antibakterijsko sredstvo može biti u obliku tekućega, polimerizacijskog sredstva i punila netopljivih u vodi. Problem je tekućeg sredstva njegovo brzo otpuštanje u okolinu nakon vezanja materijala, čime se znatno smanjuje njegova antibakterijska sposobnost. Zbog toga su izumljena polimerizacijska antimikrobna sredstva koja ostanu u materijalu. Kod njih je negativno to što djeluju samo na bakterije koje dođu u

kontakt s materijalom. Čestice srebra kao punilo netopljivo u vodi imaju dobar antimikrobni učinak, ali pokazuju i nestabilnost boje materijala. Mogućnost dodavanja antimikrobnog sredstva restaurativnomu materijalu još se ispituje kako bi se pronašlo optimalno rješenje (94).



Sekundarni karijes složena je bolest na čiji nastanak mogu utjecati brojni čimbenici (11). Njegova prevencija u prvom je redu važna za pacijenta zbog očuvanja zdravlja mastikatornog sustava, ali i za stomatologa zbog izbjegavanja komplikacija liječenja. Isto tako stomatolog i pacijent trebaju zajedno djelovati kako bi se spriječio nastanak sekundarnog karijesa. Prikazane metode uspješne su u njegovoj prevenciji, ali još uvijek ne postoji idealna preventivna metoda te se nove ideje još uvijek otkrivaju i istražuju.



1. Šutalo J i sur. Patologija i terapija tvrdih zubnih tkiva. Zagreb: Naklada Zadro; 1994.
2. Njemirovskij V. Sekundarni rubni karijes i njegova prevencija. Zagreb: Acta stomatol. croat. 1989; 23(3): 231–36.
3. Dukić W. Suvremeni antimikrobni postupci u terapiji karijesa – I. dio. Zagreb: Sonda. 2009; 10(19): 51–2.
4. Mjor IA, Moorhead JE, Dahl JE. Reasons for replacement of restorations in permanent teeth in general dental practice. *Int Dent J.* 2000; 50: 361–66.
5. Mjör IA. Clinical diagnosis of recurrent caries. *The Journal of the American Dental Association.* 2005; 136(10): 1426–33.
6. Hals E. Histology of natural secondary caries associated with silicate cement restorations in human teeth. *Archives of Oral Biology.* 1975a; 20(4): 291–96.
7. Kidd EA. Caries diagnosis within restored teeth. *Adv Dent Res.* 1990; 4: 10–13.
8. Guang-yun Lai and Ming-yu Li. Secondary Caries. In: Dr. Ming-Yu Li (Ed.). *Contemporary Approach to Dental Caries.* InTech; 2012. p. 403–22. Available from: <http://www.intechopen.com/books/contemporary-approach-to-dental-caries/secondary-caries>.
9. Mjör IA. The location of clinically diagnosed secondary caries. *Quintessence International.* 1998; 29(5): 313–17.
10. Mjör IA, Qvist V. Marginal failures of amalgam and composite restorations. *Journal of Dentistry.* 1997; 25(1): 25–30.
11. Nedeljkovic I, De Munck J, Vanloy A et al. Secondary caries: prevalence, characteristics, and approach. *Clin Oral Invest.* 2019. <https://doi.org/10.1007/s00784-019-02894-0>.
12. Kidd EA, Joyston-Bechal S, Beighton D. Microbiological validation of assessments of caries activity during cavity preparation. *Caries Research.* 1993; 27(5): 402–08.
13. Thomas RZ, van der Mei HC, van der Veen MH, de Soet JJ, Huysmans MCDNJM. Bacterial composition and red fluorescence of plaque in relation to primary and secondary caries next to composite: an in situ study. *Oral Microbiology and Immunology.* 2008; 23(1): 7–13.
14. Splieth C, Bernhardt O, Heinrich A, Bernhardt H, Meyer, G. Anaerobic microflora under Class I and Class II composite and amalgam restorations. *Quintessence International.* 2003; 34(7): 497–503.

15. González-Cabezas C, Li Y, Gregory RL, Stookey GK. Distribution of three cariogenic bacteria in secondary carious lesions around amalgam restorations. *Caries Research*. 1999; 33(5): 357–65.
16. Nikawa H, Yamashiro H, Makihira S, Nishimura M, Egusa H, Furukawa M, Setijanto D et al. In vitro cariogenic potential of *Candida albicans*. *Mycoses*. 2003; 46(11-12): 471–8.
17. Klinke T, Kneist S, de Soet JJ, Kuhlisch E, Mauersberger S, Forster A, Klimm W. Acid production by oral strains of *Candida albicans* and lactobacilli. *Caries Research*. 2009; 43(2): 83–91.
18. Hals E, Nernaes Å. Histopathology of in vitro Caries Developing around Silver Amalgam Fillings. *Caries Research*. 1971; 5(1): 58–77.
19. Diercke K, Lussi A, Kersten T, Seemann R. Isolated development of inner (wall) caries like lesions in a bacterial-based in vitro model. *Clinical Oral Investigations*. 2009; 13(4): 439–44.
20. Jørgensen KD, Wakumoto S. Occlusal amalgam fillings: marginal defects and secondary caries. *Odontologisk Tidskrift*. 1968; 76(1): 43–54.
21. Totiam P, González-Cabezas C, Fontana MR, Zero DT. A New in vitro Model to Study the Relationship of Gap Size and Secondary Caries. *Caries Research*. 2007; 41(6): 467–73.
22. Kidd EA, O'Hara JW. The caries status of occlusal amalgam restorations with marginal defects. *Journal of Dental Research*. 1990; 69(6): 1275–1277.
23. Cenci MS, Tenuta LMA, Pereira-Cenci T, Del Bel Cury AA, Ten Cate JM, Cury JA. Effect of Microleakage and Fluoride on Enamel-Dentine Demineralization around Restorations. *Caries Research*. 2008; 42(5): 369–79.
24. Cenci MS, Pereira-Cenci T, Cury JA, Ten Cate JM. Relationship between gap size and dentine secondary caries formation assessed in a microcosm biofilm model. *Caries Research*. 2009; 43(2): 97–102.
25. Feng X. Cause of secondary caries and prevention. *Hua Xi Kou Qiang Yi Xue Za Zhi*. 2014 Apr; 32(2): 107–10. PubMed PMID: 24881200.
26. Nedeljkovic I, Teughelsb W, De Muncka J, Van Meerbeeka B, Van Landuyta KL. Is secondary caries with composites amaterial-based problem? *Dental Materials*. 2015; 31(11): 247–77.
27. Letzel H, van't Hof MA, Vrijhoef MA, Marshall GW, Marshall SJ. Failure, survival, and reasons for replacement of amalgam restorations. In: Anusavice KJ, ed. *Quality evaluation of dental restorations*. Chicago: Quintessence. 1989: 83–92.



28. Mjör IA, Toffenetti F. Secondary caries: a literature review with case reports. *Quintessence Int.* 2000; 31: 165–79.
29. Alhareky M, Tavares M. Amalgam vs Composite Restoration, Survival, and Secondary Caries. *Journal of Evidence Based Dental Practice.* 2016; 16(2): 107–109.
30. Pimenta LA, Navarro MF, Consolaro A. Secondary caries around amalgam restorations. *The Journal of Prosthetic Dentistry.* 1995; 74(3): 219–22.
31. Hewlett ER, Atchison KA, White SC, Flack V. Radiographic Secondary Caries Prevalence in Teeth with Clinically Defective Restorations. *Journal of Dental Research.* 1993; 72(12): 1604–08.
32. Söderholm KJ, Antonson DE, Fischlschweiger W. Correlation Between Marginal Discrepancies at the Amalgam-Tooth Interface and Recurrent Caries. In: *Quality Evaluation of Dental Restorations. Criteria for Placement and Replacement.* K. J. Anusavice, Ed., Chicago: Quintessence. 1989; 95–108.
33. Bergman G, Lindén LA. The action of the explorer on incipient caries. *Svensk Tandläkare Tidskrift. Swedish Dental Journal.* 1969; 62(10): 629–34.
34. Ekstrand K, Qvist V, Thylstrup A. Light microscope study of the effect of probing in occlusal surfaces. *Caries Research.* 1987; 21(4), 368–74.
35. Kidd EA, Joyston-Bechal S, Beighton D. Marginal Ditching and Staining as a Predictor of Secondary Caries Around Amalgam Restorations: A Clinical and Microbiological Study. *Journal of Dental Research.* 1995; 74(5): 1206–11.
36. Hicks J, Garcia-Godoy F, Donly KJ, Flaitz CM. Fluoride-releasing restorative materials and secondary caries. *Journal of the California Dental Association.* 2003; 31(3): 229–45.
37. Grabarević L. Oralna higijena: preparati za svakodnevnu njegu. InPharma [Internet]. Available from: <http://www.inpharma.hr/index.php/news/133/20/Oralna-higijena-preparati-za-svakodnevnu-njegu>.
38. Negovetić-Vranić D. Topikalna upotreba fluorida u prevenciji karijesa u djece. *Zagreb: Sonda.* 2011; 12 (21): 21–3.
39. Svanberg M, Mjör IA, Ørstavik D. Mutans Streptococci in Plaque from Margins of Amalgam, Composite, and Glass-ionomer Restorations. *Journal of Dental Research.* 1990; 69(3): 861–4.
40. Pavelić B. Osnove o materijalima za ispune koje bi zaista morali znati. *Zagreb: Sonda.* 2003; 8/9: 28–30.

41. Wieganda A, Buchalla W, Attina T. Review on fluoride-releasing restorative materials – Fluoride release and uptake characteristics, antibacterial activity and influence on caries formation. *Dental materials*. 2007; 23: 343–62.
42. Pavelić B. Staklenoionomerni cementi – provjerite i nadopunite Vaše znanje. Zagreb: Sonda. 2004; 10: 39–42.
43. Attar N, Önen A. Artificial formed caries-like lesions around esthetic restorative materials. *Journal of Clinical Pediatric Dentistry*. 2002; 26(3): 289–96.
44. Donly K, Gomez C. In vitro demineralization-remineralization of enamel caries at restoration margins utilizing fluoride-releasing composite resin. *Quintessence International*. 1994; 25(5): 355–8.
45. Hicks J, Milano M, Seybold S, García-Godoy F, Flaitz C. Fluoride-releasing resin bonding of amalgam restorations in primary teeth: in vitro secondary caries effect. *American Journal of Dentistry*. 2002; 15(6): 361–4.
46. Tam LE, Chan GP, Yim D. In vitro caries inhibition effects by conventional and resin-modified glass-ionomer restorations. *Operative Dentistry*. 1997; 22(1): 4–14.
47. Papagiannoulis L, Kakaboura A, Eliades G. In vivo vs in vitro anticariogenic behavior of glass-ionomer and resin composite restorative materials. *Dental Materials*. 2002; 18(8): 561–9.
48. Kielbassa AM, Schulte-Monting J, Garcia-Godoy F, Meyer-Lueckel H. Initial in situ secondary caries formation: effect of various fluoride-containing restorative materials. *Oper Dent* 2003; 28: 765–72.
49. Preston AJ, Agalamanyi EA, Higham SM, Mair LH. The recharge of esthetic dental restorative materials with fluoride in vitro—two years' results. *Dent Mater*. 2003; 19: 32–7.
50. Hara AT, Turssi CP, Ando M, González-Cabezas C, Zero DT, Rodrigues Jr. AL, Serra MC, Cury JA. Influence of Fluoride-Releasing Restorative Material on Root Dentine Secondary Caries in situ. *Caries Res* 2006; 40: 435–9.
51. Vrbanić I, Žužul I, Vražić D. Klorheksidinski preparati i njihova primjena danas. Zagreb: Sonda. 2009; 10 (19): 83–5.
52. Gjermo P. Chlorhexidine in dental practice. *Journal of Clinical Periodontology*: 1974; 143–52.
53. Van Rijkom HM, Truin GJ, van't Hof MA. A meta-analysis of clinical studies on the cariesinhibiting effect of chlorhexidine treatment. *J Dem Res* 1996; 75: 790–5.

54. Powell L, Persson RE, Kiyak HA, et al. Caries prevention in a community-dwelling older population. *Caries Res* 1999; 33: 333–9.
55. Banting DW, Papas A, Clark DC, Proskin HM, Schultz M, Perry R. The effectiveness of 10% chlorhexidine varnish treatment on dental caries incidence in adults with dry mouth. *Gerodontology*. 2000 Dec; 17(2): 67–76.
56. Pizzo G, Guiglia R, Imburgia M, Pizzo I, D'Angelo M, Giuliana G. The effects of antimicrobial sprays and mouthrinses on supragingival plaque regrowth: a comparative study. *J Periodontol*. 2006 Feb; 77(2): 248–56.
57. Hoszek A, Ericson D. In Vitro Fluoride Release and the Antibacterial Effect of Glass Ionomers Containing Chlorhexidine Gluconate. *Operative Dentistry*. 2008; 33(6): 696–701.
58. Walsh T, Oliveira-Neto JM, Moore D. Chlorhexidine treatment for the prevention of dental caries in children and adolescents. *Cochrane Database Syst Rev*. 2015; 13(4): CD008457. doi: 10.1002/14651858.CD008457.
59. Autio-Gold J. The role of chlorhexidine in caries prevention. *Oper Dent*. 2008 Nov-Dec; 33(6): 710–6.
60. Bin-Shuwaish MS. Effects and Effectiveness of Cavity Disinfectants in Operative Dentistry: A Literature Review. *The Journal of Contemporary Dental Practice*. 2016; 17(10): 867–79.
61. Opačak I, Medvedec I, Prpić-Mehičić G. Sredstva za ispiranje korijenskih kanala. *Zagreb: Sonda*. 2009; 10(19): 58–62.
62. Vianna ME, Gomes BP, Berber VB, Zaia AA, Ferraz CC, de Souza-Filho FJ. In vitro evaluation of the antimicrobial activity of chlorhexidine and sodium hypochlorite. *Oral Surg Oral Med Oral Pathol Oral Radiol Endod*. 2004; 97(1): 79–84.
63. Akcay M, Sari S, Duruturk L, Gunhan O. Effects of sodium hypochlorite as disinfectant material previous to pulpotomies in primary teeth. *Clin Oral Invest*. 2015; 19(4): 803–11.
64. Cox CF, Hafez AA, Akimoto N, Otsuki M, Mills JC. Biological basis for clinical success: pulp protection and the tooth restoration interface. *Pract Periodontics Aesthet Dent*. 1999; 11(7): 819–26.
65. Rosenfeld EF, James GA, Burch BS. Vital pulp tissue response to sodium hypochlorite. *J Endod*. 1978; 4(5): 140–6.

66. Ercan E, Erdemir A, Zorba YO, Eldeniz AU, Dalli M, Ince B, Kalaycioglu B. Effect of different cavity disinfectants on shear bond strength of composite resin to dentin. *J Adhes Dent.* 2009; 11(5): 343–6.
67. Fawzy AS, Amer MA, El-Askary FS. Sodium hypochlorite as dentin pretreatment for etch-and-rinse single-bottle and two-step self-etching adhesives: atomic force microscope and tensile bond strength evaluation. *J Adhes Dent.* 2008; 10(2): 135–44.
68. Correr GM, Puppini-Rontani RM, Correr-Sobrinho L, Sinhoret MA, Consani S. Effect of sodium hypochlorite on dentin bonding in primary teeth. *J Adhes Dent.* 2004; 6(4): 307–12.
69. Saboia Vde P, Almeida PC, Rittet AV, Swift EJ Jr, Pimenta LA. 2-year clinical evaluation of sodium hypochlorite treatment in the restoration of non-carious cervical lesions: a pilot study. *Oper Dent.* 2006; 31(5): 530–5.
70. Sassone LM, Fidel RA, Fidel SR, Dias M, Hirata RJ. Antimicrobial activity of different concentrations of NaOCl and chlorhexidine using a contact test. *Braz Dent J.* 2003; 14(2): 99–102.
71. Pameijer CH, Stanley HR. The disastrous effects of the “total etch” technique in vital pulp capping in primates. *Am J Dent.* 1998; 11: S45–S54.
72. Zheng P, Zaruba M, Attin T, Wiegand A. Effect of different matrix metalloproteinase inhibitors on microtensile bond strength of an etch-and-rinse and a self-etching adhesive to dentin. *Oper Dent.* 2015; 40(1): 80–6.
73. De Campos EA, Correr GM, Leonardi DP, Pizzatto E, Morais EC. Influence of chlorhexidine concentration on microtensile bond strength of contemporary adhesive systems. *Braz Oral Res.* 2009; 23(3): 340–5.
74. Shafiei F, Memarpour M. Antibacterial activity in adhesive dentistry: a literature review. *Gen Dent.* 2012; 60(6): e346–e356.
75. Cha HS, Shin DH. Antibacterial capacity of cavity disinfectants against *Streptococcus mutans* and their effects on shear bond strength of a self-etch adhesive. *Dent Mater J.* 2016; 35(1): 147–52.
76. Jurmanović D, Prebeg D, Pavelić B. Primjena ozona u stomatologiji (I. dio). Zagreb: Sonda. 2009; 10 (19): 88–91.
77. Saini R. Ozone therapy in dentistry: a strategic review. *J Nat Sci Biol Med.* 2011; 2(2): 151–3.

78. Baysan A, Lynch E. Effect of ozone on the oral microbiota and clinical severity of primary root caries. *Am J Dent.* 2004; 17(1): 56–60.
79. Fagrell TG, Dietz W, Lingström P, Steiniger F, Norén JG. Effect of ozone treatment on different cariogenic microorganisms in vitro. *Swed Dent J.* 2008; 32(3): 139–47.
80. Polydorou OPK, Hahn P. Antibacterial effect of an ozone device and its comparison with two dentin-bonding systems. *European Journal of Oral Sciences.* 2006; 114: 349–53.
81. Huth KC, Jakob FM, Saugel B, Cappello C, Paschos E, Hollweck R, et al. Effect of ozone on oral cells compared with established antimicrobials. *European Journal of Oral Sciences.* 2006; 114: 435–40.
82. Pires PT, Ferreira JC, Oliveira SA, Silva MJ, Melo PR. Effect of ozone gas on the shear bond strength to enamel. *J Appl Oral Sci.* 2013; 21(2): 177–82.
83. Rodrigues PC, Souza JB, Soares CJ, Lopes LG, Estrela C. Effect of ozone application on the resin-dentin microtensile bond strength. *Oper Dent.* 2011; 36(5): 537–44.
84. Olivi G, Olivi M, editors. *Lasers in Restorative Dentistry.* 1st ed. Springer-Verlag Berlin Heidelberg; 2015.
85. Mohan PV, Uloopi KS, Vinay C, Rao RC. In vivo comparison of cavity disinfection efficacy with APF gel, propolis, diode laser, and 2% chlorhexidine in primary teeth. *Contemp Clin Dent.* 2016; 7(1): 45–50.
86. Arslan I, Baygin O, Bayram G, Akyol R, Tuzuner T. Effects of various agents and laser systems on antibacterial activity and microtensile bond strength when used for cavity disinfection. *J Dent Lasers.* 2019; 13(1): 12–8.
87. Dukić W. *Suvremeni antimikrobni postupci u terapiji karijesa– II. dio.* Zagreb: Sonda. 2010; 11(20): 59–63.
88. Ifzah ZP. Photo activated disinfection in dentistry. *European Journal of Pharmaceutical and Medical Research.* 2016; 3(8): 249–51.
89. Bonsor SJ, Pearson GJ. Current Clinical Applications of Photo-Activated Disinfection in Restorative Dentistry. *Dental Update.* 2006; 33(3): 143–53.
90. Williams JA, Pearson GJ, Colles MJ, Wilson M. The Photo-Activated Antibacterial Action of Toluidine Blue O in a Collagen Matrix and in Carious Dentine. *Caries Research.* 2004; 38(6): 530–6.
91. Nammour S, Zeinoun T, Bogaerts I, Lamy M, Geerts SO, Saba SB, Limme M. Evaluation of dental pulp temperature rise during photo-activated decontamination (PAD) of caries: an in vitro study. *Lasers in Medical Science.* 2009; 25(5): 651–4.

92. Burns T, Wilson M, Pearson GJ. Effect of dentine and collagen on the lethal photosensitization of *Streptococcus mutans*. *Caries Res.* 1995; 29(3): 192–7.
93. Chan DCN, Chung AKH, Paranjpe A. Antibacterial and bioactive dental restorative materials: Do they really work? *American Journal of Dentistry.* 2018; 31: 3B–5B.
94. Chen L, Byoung IS, Yang J. Antibacterial dental restorative materials: A review. *Am J Dent* 2018; 31(Sp Is B): 6B–12B.
95. Bellis CA, Nobbs AH, O'Sullivan DJ, Holder JA, Barbour ME. Glass ionomer cements functionalised with a concentrated paste of chlorhexidine hexametaphosphate provides dose-dependent chlorhexidine release over at least 14 months. *J Dent.* 2016; 45: 53–8.
96. Imazato S. Bio-active restorative materials with antibacterial effects: new dimension of innovation in restorative dentistry. *Dental Materials J.* 2009; 28(1): 11–9.
97. Marti LM, Mata Md, Ferraz-Santos B, Azevedo ER, Giro EM, Zuanon AC. Addition of chlorhexidine gluconate to a glass ionomer cement: A study on mechanical, physical and antibacterial properties. *Braz Dent J.* 2014; 25: 33–7.
98. Du X, Huang X, Huang C, Wang Y, Zhang Y. Epigallocatechin-3-gallate (EGCG) enhances the therapeutic activity of a dental adhesive. *J Dent.* 2012; 40: 485–92.
99. Sabatini C, Pashley DH. Aging of adhesive interfaces treated with benzalkonium chloride and benzalkonium methacrylate. *Eur J Oral Sci.* 2015; 123: 102–7.



Elvira Imrović rođena je 26. rujna 1994. godine u Slavonskom Brodu. Nakon završene osnovne škole i općeg smjera Gimnazije *Matija Mesić* upisala je 2013. godine Stomatološki fakultet Sveučilišta u Zagrebu. Za vrijeme studija asistirala je u privatnoj stomatološkoj ordinaciji i volontirala na Zavodu za endodonciju i restaurativnu stomatologiju.