

SVEUČILIŠTE U ZAGREBU
STOMATOLOŠKI FAKULTET

Dea Begović

**POREMEĆAJI
TEMPOROMANDIBULARNOG ZGLOBA**

DIPLOMSKI RAD

Zagreb, svibanj 2015.

**RAD JE OSTVAREN NA ZAVODU ZA ORALNU KIRURGIJU
STOMATOLOŠKOG FAKULTETA SVEUČILŠTA U ZAGREBU**

Voditelj rada :

Prof.dr.sc.Tihomir Kuna

Zavod za oralnu kirurgiju

Stomatološkog fakulteta u Zagrebu

Lektor hrvatskog jezika :

Obradović, profesorica hrvatskog jezika i književnosti

Josipa Kosora 30, Dubrovnik, 091 883 0829

Lektor engleskog jezika :

Dragana Brainović, profesorica engleskog jezika

Ulica hrvatskih dobrovoljaca 6, Slavonski Brod, 091 520 0594

Rad sadrži : 36 stranica

2 slike

1 CD

Zahvaljujem prof.dr.sc.Tihomiru Kuni na trudu, sugestijama i stručnoj pomoći tijekom pripreme i izrade ovog rada.

Posebno zahvaljujem svojoj obitelji na svakodnevnoj podršci tijekom života , pa tako i za vrijeme mog studiranja.

SADRŽAJ:

1.UVOD.....	1
2. SVRHA	2
3.ANATOMIJA TEMPOROMANDIBULARNOG ZGLOBA	3
3.1. Kondil mandibule	4
3.2. Zglobna jamica.....	4
3.3. Zglobna kvržica.....	5
3.4. Zglobna pločica.....	5
3.4.1.Sinovijalna tekućina.....	6
3.5.Zglobna čahura.....	6
3.6. Ligamenti.....	7
3.7. Žvačni mišići	7
3.8. Inervacija.....	7
3.9. Prokrvljenost.....	8
4.BIOMEHANIKA TEMPOROMANDIBULARNOG ZGLOBA.....	9
5.EPIDEMIOLOGIJA.....	11
5.1.Znakovi i simptomi	11
6. ETIOLOGIJA	13
6.1.Trauma.....	13
6.2. Anatomski faktori i okluzalne varijacije.....	13
6.3. Patofiziološki faktori	14
6.4. Psihosocijalni faktori.....	14

7. BOLESTI I POREMEĆAJI U PODRUČJU ČELJUSNOG ZGLOBA.....	15
7.1.Upale.....	15
7.1.1 Gnojne upale.....	16
7.1.2.Serozne upale.....	17
7.1.3 Reumatoidni artritis.....	17
7.1.4 Mladenački reumatoidni artritis.....	17
7.1.5 Psorijatični artritis.....	18
7.1.6 Osteoartroza.....	18
7.2. Mišićni poremećaji	19
7.2.1. Podjela mišićnih poremećaja	20
7.2.1.1. Mišićni spazam.....	20
7.2.1.2. Miozitis.....	20
7.2.1.3. Mialgija.....	21
7.2.1.4. Tendinitis.....	21
7.2.1.5. Bol iz trigger točke.....	21
7.2.1.6. Diskinezija.....	22
7.3.Unutarnja poremećenost zgloba	22
7.3.1. Dislokacija diska	23

7.3.2. Škljocanje.....	24
7.3.3. Pomak diska s redukcijom	25
7.3.4. Pomak diska bez redukcije	25
7.3.5. Škripanje.....	26
7.3.6. Perforacija diska	26
7.4. Hipomobilnost	26
7.4.1. AnkiLoza	27
7.4.1.1. Fibrozna ankiLoza ili adhezija diska.....	27
7.4.1.2. Koštana ankiLoza	28
7.4.2. Trizmus	28
8. ZAKLJUČAK	30
9. SAŽETAK	31
10. SUMMARY	32
11. LITERATURA	33
12. ŽIVOTOPIS	36

1. UVOD

Temporomandibularni poremećaj (TMP) je pojam koji obuhvaća niz kliničkih problema koji uključuju žvačne mišiće, TMZ i pridružene strukture. (1)

Tijekom godina funkcijski poremećaji mastikatornog sustava bili su opisivani različitom terminologijom, jedni su sadržavali naznake uzročnika, a drugi termini su naglašavali bol. Budući da simptomi nisu uvijek usko vezani uz TMZ, neki autori smatraju da su prethodni termini previše ograničeni te da bi se trebao koristiti općenitiji pojam kao što su kranioandibularni poremećaji. (2)

Bell predlaže naziv temporomandibularni poremećaji koji ne sugerira probleme povezane samo sa zglobovima, nego uključuje i sve poremećaje vezane uz funkciju mastikatornog sustava, što je kasnije prihvatila i ADA (*American Dental Association*). (2)

TMP-i se navode kao jedan od glavnih uzroka boli u kraniofacijalnoj regiji koja nije uzrokovana dentalnim podrijetlom. (3)

Nakon brojnih provedenih istraživanja utvrđeno je da je uzrok boli multifaktorijalan. (4)

Od simptoma najčešće se navodi bol u mišićima i preaurikularnom području, ograničene ili asimetrične kretnje čeljusti, preskakanje i iskakanje zgloba, škljocanje i krepitacije. (5)

Često dolazi i do bolova u čeljusti, hipertrofije mišića i abnormalne okluzije. (5)

Unatoč velikoj prevalenciji od 10% populacije starije od 18 godina, samo 3,6-7% ispitanika zaista treba liječenje. (3,5)

2. SVRHA

Svrha ovog diplomskog rada je sve učestalija pojava simptoma TMZ-a u općoj populaciji, a s obzirom kako se veliki broj pacijenata javlja svojem stomatologu zbog tih simptoma, smatram da je za svakog doktora dentalne medicine nužno, bar u određenoj mjeri, upoznati se s osnovnom etiologijom i simptomima TMP-a ,kako njihove dijagnoze, tako i liječenja. U ovom radu naglasak je stavljen na etiologiju boli i poremećaje funkcije u TMZ-u i okolnim mišićima.

3. ANATOMIJA TEMPOROMANDIBULARNOG

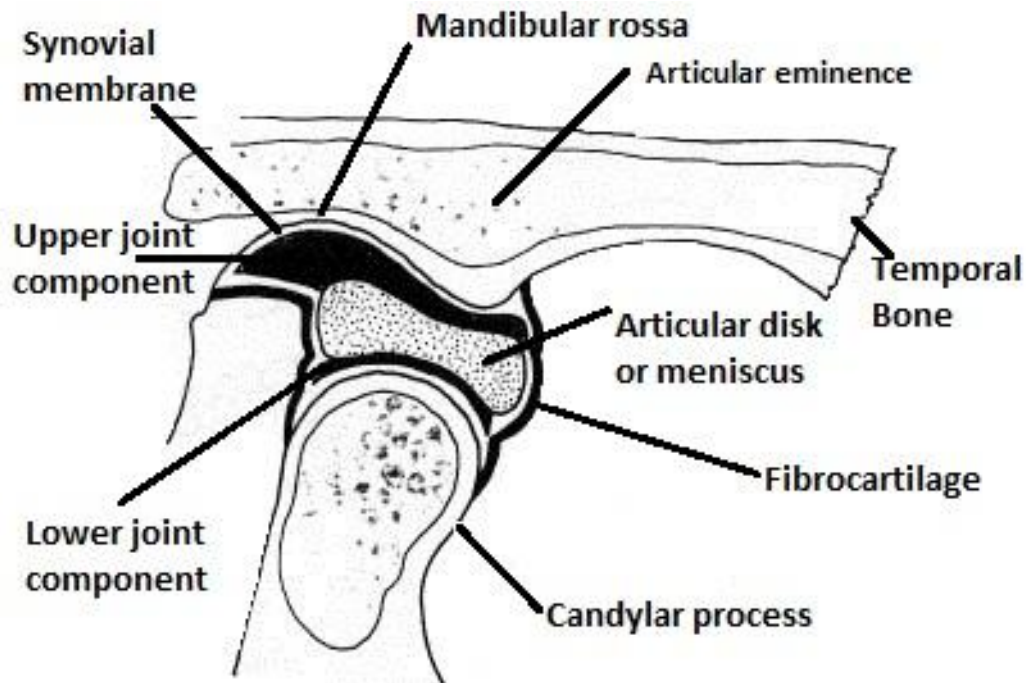
ZGLOBA

Temporomandibularni zglob (articulatio temporomandibularis) jedan je od najsloženijih zglobova u tijelu, područje u kojem mandibula artikulira s lubanjom.(2)

Smatra se ginglimoartrodijalnim zglobom - ginglimoidnim jer omogućuje šarnirsku kretnju u jednoj ravnini (gynglimus-njihanje),a artrodijalnim jer omogućuje i klizne kretnje. (2)

TMZ ujedno je uvršten u složene zglobove iako sadrži samo dvije kosti te zglobnu pločicu koja služi kao neokoštala treća kost i omogućuje složene pokrete zgloba .(2)

Sastavni dijelovi zgloba su : zglobni nastavak donje čeljusti (condylus mandibulae), zglobna jamica sljepoočne kosti (fossa articularis, glenoidalis) s pripadajućom kvržicom (tuberculum articulare) i zglobna pločica (discus articularis) . Strukture su međusobno povezane tetivama mišića, ligamentima te zglobnom čahurom, koja ih ujedno i obavlja.



Preuzeto iz <http://www.ewooddental.co.uk/tmj>

3.1. Kondil mandibule

Kondil (*capitulum mandibulae*), konveksno zglobno tijelo, završni je dio stražnjeg nastavka (*processus condylaris*) mandibule, koji zajedno sa zglobnom pločicom artikulira sa zglobnom jamicom na temporalnoj kosti. (6)

3.2. Zglobna jamica

Zglobna jamica (*fossa glenoidalis,articularis*) smještena je na donjoj strani sljepoočne kosti, nešto ispred vanjskog slušnog hodnika, a služi za smještaj glave zglobnog nastavka. Najolikog je oblika i na njoj razlikujemo prednji, srednji i stražnji dio. Prednji dio čini zglobna kvržica, srednji ljuska temporalne kosti, a stražnji dio pripada bubnjištu i izvan je zgloba.

3.3. Zglobna kvržica

Zglobna kvržica (tuberculum articulare) pripada prednjem, skvamoznom dijelu zglobne jamice i poprečni je korijen zigomatičnog nastavka sljepoočne kosti. Usmjerena je koso, prema unutra i natrag. Kvržica je konveksna u anteroposteriornom smjeru, dok je u transversalnom malo konkavna. Konveksna donja površina zglobne kvržice artikulira s konkavnom gornjom površinom zglobne pločice. Dužina i nagib stražnjeg zida kvržice važan su činitelj u iznosu i smjeru kretnji mandibule.(7)

3.4. Zglobna pločica

Zglobnu pločicu (discus articularis) sačinjava gusto vezivno vlaknasto tkivo koje je najvećim dijelom bez krvnih žila i živaca, ali periferni dio neznatno je inerviran. U sagitalnoj ravnini zglobnu pločicu možemo podijeliti prema debljini u tri dijela: središnji, anteriorni i posteriorni. Središnja zona je najtanja i naziva se bilaminarna zona. Tu je smještena artikulirajuća površina kondila, omeđena debljom anteriornom i posteriornom zonom.

Pločica je sa stražnje strane vezana uz područje rahlog vezivnog tkiva koje je bogato opskrbljeno krvnim te živčanim elementima, a to je retrodiskalno tkivo ili posteriorni pripoj.

Zglobna pločica spaja se sa kapsularnim ligamentom, ne samo anteriorno i posteriorno, već medijalno i lateralno, dijeleći zglob na gornji i donji zglobni prostor. Unutarnje površine ovih prostora obložene su endotelnim stanicama koje čine

sinovijalnu ovojnici, a ona sa sinovijalnom resicom proizvodi sinovijalnu tekućinu koja puni oba zglobna prostora. (2)

3.4.1. Sinovijalna tekućina

Sinovijalna tekućina ima dvostruku ulogu. Budući da zglobne površine nisu prokrvljene, služi kao metabolički medij te kao sredstvo za lubrikaciju zglobnih površina tijekom funkcije na dva načina :

1. Granična lubrikacija – događa se kada se zglob pomiče, pri čemu se sinovijalna tekućina premješta iz jednog u drugi prostor te tako sprječava trenje u zglobu koji se pomiče. Granična lubrikacija primarni je mehanizam lubrikacije zgloba.
2. Lubrikacija oplahivanjem – odnosi se na sposobnost artikulirajućih površina da apsorbiraju malu količinu sinovijalne tekućine. Pomaže u smanjivanju trenja u stlačenom zglobu, ali ne u zglobu u pokretu. (2)

3.5. Zglobna čahura

Zglobna čahura povezuje i obavija artikulirajuće površine. Građena je od vanjske, fibrozne i unutrašnje, sinovijalne opne. Nema je na medijalnoj polovici prednjeg dijela čeljusnog zgloba, stoga je sinovijalna membrana, koja prekriva prednji dio zglobnog prostora, pričvršćena samo labavim vezivnim tkivom. Taj morfološki nedostatak na prednjem dijelu kapsule je anatomska Ahilova peta čeljusnog zgloba. (8)

3.6. Ligamenti

Ligamenti se sastoje od kolagenog vezivnog tkiva. Nisu rastezljivi, ali primjenom jakih sila mogu se izdužiti. Kada se to dogodi, funkcija ligamenta je kompromitirana što utječe na funkciju zgloba. Ligamenti ne ulaze aktivno u funkciju zgloba, već više sudjeluju kao pasivna sredstva za ograničavanje i restrikciju graničnih kretanja.

Imamo dva funkcijska ligamenta: kolateralni, kapsularni i temporomandibularni ligament. Postoje također i dva pomoćna ligamenta : sfenomandibularni i stilomandibularni ligament.(2)

3.7. Žvačni mišići

Četiri para mišića čine skupinu mastikatornih mišića, a to su : maseterični, temporalni, medijalni i lateralni pterigoidni. Iako ih se ne smatra žvačnima, digastrični mišići također igraju važnu ulogu u mandibularnoj funkciji. (2)

3.8. Inervacija

Inervacija potječe od n.trigeminusa koji ujedno daje motoričku i senzoričku inervaciju mišićima koji ga kontroliraju. Većinu inervacije daje n. Auriculotemporalis, a dodatnu inervaciju pružaju i n.temporalis profundus i n.massetericus.(2)

3.9. Prokrvljenost

Dominantne žile su a.temporalis superficialis iz posteriornog smjera, a.meningea media iz anteriornog smjera i a.maxillaris interna iz inferiornog smjera.

Druge važne arterije su: a.auricularis profunda, a.tympanica anterior i a.pharyngealis ascendens.

Kondil prima vaskularnu opskrbu kroz šupljine u srži preko a.alveolaris inferior i prehrambenih žila koje ulaze izravno u glavu kondila mandibule te anteriorno i posteriorno iz većih krvnih žila. (2)

4. BIOMEHANIKA TEMPOROMANDIBULARNOG ZGLOBA

Za proučavanje funkcije i disfunkcije mastikatornog sustava jako je bitno razumijevanje biomehanike TMZ-a.

Struktura i funkcija TMZ-a može se podijeliti na dva sustava :

1. Prvi sustav čine tkiva koja okružuju donji sinovijalni prostor (kondil i disk). Jedina fiziološka kretnja koja se odvija između tih površina je rotacija diska po površini kondila. To se događa zato što je disk čvrsto vezan za kondil preko lateralnog i medijalnog diskalnog ligamenta. Taj kompleks zadužen za rotacijske kretnje naziva se kondil-disk-kompleks.
2. Drugi sustav čini kondil-disk kompleks u odnosu prema površini zglobne jamice. Tu je moguća slobodna klizna kretnja kada se mandibula pomiče naprijed (translacija), zato što disk nije čvrsto vezan za zglobnu jamicu. Na taj način disk služi kao neosificirana kost (složeni zglob).(2)

Kretnja rotacije omogućuje otvaranje usta do najviše 26 mm interincizalnog razmaka, a kretnja klizanja omogućuje otvaranje usta do kraja i dovodi čeljust na granicu iščašenja.

U fazi otvaranja disk se okreće posteriorno oko kondila i kao disk-kondil kompleks pomiče se prema naprijed i dolje po zglobnoj kvržici. Napetost u stražnjem pričvrstku u sredini otvaranja pomaže da se disk zadrži straga na kondilu. Inaktivnost gornje glave lateralnog pterigoidnog mišića za vrijeme otvaranja pomaže tu kretnju.

U fazi zatvaranja zglob prima najviše sila. Aktivnost gornje glave lateralnog pterigoidnog mišića dovodi u prednje dijelove diska napetost i pomiče

disk blago prema naprijed. U tom slučaju disk služi kao pokretni klin koji osigurava potpuni doticaj između zglobnih tijela .

Integritet stražnjeg pričvrtska sprječava prednji pomak diska za vrijeme normalne funkcije.(9)

S obzirom da zglob ima dvije osi, oko poprečne se mandibula spušta i podiže,a oko okomite osi mandibula se okreće oko jednog kondila, a pri tome drugi kondil klizi prema naprijed i brada se pomiče na suprotnu stranu. Donja čeljust se može gibati naprijed,nazad i u stranu. Ti pokreti fiziološki su ograničeni oko 5 mm i imaju veliko značenje pri fiziološkim kretanjama. Sve kretnje mandibule počinju i završavaju u položaju fiziološkog mirovanja u kojem postoji interincizalni razmak 2-5 mm,a zglobne površine su u uskom doticaju. Prilikom zatvaranja usta zubi dolaze u položaj centrične okluzije (habitualne okluzije,maksimalne interkuspidacije), gdje je zglobna glavica u zenitu zglobne jamice . Vođenjem mandibule u položaj centrične relacije kondil se dovodi u najkranijalniji i najdistalniji položaj prema bazi lubanje,a pojedinac iz njega može izvesti lateralne kretnje.Razlika između centralne okluzije i relacije je 0,5-1,5 mm.(9)

5. EPIDEMIOLOGIJA

Bol u temporomandibularnoj regiji ustanovljena je kod 10% populacije starije od 18 godina, a najviše kod mlađe i srednje populacije, pritom češće kod žena (3:1 do 9:1) nego kod muškaraca. (5) Poremećaji mogu biti rekurentni, samoograničavajući ili dugotrajni. (10)

40-75% pacijenata ima barem jedan znak TMP-a, tj. objektivne tegobe, dok 33% njih ima simptom TMP-a, tj. subjektivne tegobe. 50% pacijenata ima devijaciju čeljusti i zvukove prilikom otvaranja. (11)

Unatoč velikoj prevalenciji samo 5-25% ispitanika zaista treba liječenje, a još manje njih, 2-7 %, traži i želi liječenje. Oni koji najčešće traže pomoć i terapiju su žene od dvadesete do četrdesete godine (9)

5.1. Znakovi i simptomi

Pojam disfunkcije TMZ-a uključuje različite subjektivne simptome i kliničke znakove koji se protežu od blagih mišićnih boli do poremećaja i strukturnih promjena zgloba. Karakteristično je da se svi simptomi i znakovi pogoršavaju pomicanjem mandibule, a to su :

- ograničena pokretljivost mandibule
- osjetljivost ili bol žvačnih mišića
- osjetljivost ili bol zgloba
- škljocanje ili škripanje zgloba
- bol pri micanju mandibule

- nepravilne kretnje mandibule
- glavobolja kao jedan od mogućih simptoma (9)

6. ETIOLOGIJA

6.1. Trauma

Trauma je svaka sila aplicirana na žvačne strukture koja prelazi granice podnošljivosti organizma po jačini i trajanju.

Može se podijeliti na:

1. *Direktne traume* –one posljedično uzrokuju ozljedu mandibule, mekih i tvrdih tkiva kranio-mandibularnog područja, s pridruženom upalom i manjkom funkcije. Pacijenti koji imaju simptome TMP-a češće imaju direktne traume iako može proći više vremena do pojavljivanja simptoma pa ih je teže povezati. Stručnjaci se slažu da direktna ozljeda može prouzročiti manje štete od indirektna.
2. *Indirektne traume*– u njih se može ubrojati trzajna ozljeda budući da simptomi odgovaraju simptomima TMP-a. Pokazalo se da udarac u bradu često rezultira prijelomom kondila koji naknadno dovodi do TMP-a.
3. *Mikrotraume*– nastaju kad je žvačni sustav kontinuirano i nepravilno opterećen ili zbog raznih parafunkcija, naročito u fazama stresa, poremećenog sna i uzimanja nekih lijekova. (5)

6.2. Anatomske faktori i okluzalne varijacije

Skeletne malformacije mogu biti genetskog, razvojnog ili jatrogenog uzroka i imati važnu ulogu u nastanku TMP-a. (5)

Danas se smatra da okluzalne varijacije nisu primarni uzrok nastanka TMP- a te da nema značajne povezanosti između gubitka molara i promjene visine zagriža 4-6 mm na razvoj mišićnih poremećaja ni TMP-a. (5)

Pokazalo se da isključivo skeletni otvoreni zagriz može dovesti do nastanka promjena u kondilima i reumatoidnog artritisa, dok ostale patologije, kao što su križni i škarasti zagriz, ne pokazuju povezanost s nastankom TMP-a (5).

Može se zaključiti da je veća vjerojatnost da su gore navedeni poremećaji posljedica, a ne uzrok TMP-a . (5,12)

6.3. Patofiziološki faktori

Na nastanak TMP-a mogu utjecati degenerativne, endokrine, infektivne, metaboličke, neoplastične, neurološke i krvožilne bolesti kao i sustavna labavost zglobova te bolesti koje uključuju metabolizam i stvaranje kolagena .(5)

Među lokalne faktore spadaju jačina i količina žvačnih sila, tonus žvačnih mišića, osteoartritis, neadekvatna lubrikacija i promjene u sastavu sinovijalne tekućine, intrakapsularni tlak (hormonalno kod žena).

Genetski faktori se ubrajaju u potencijalne uzroke iako još nema dovoljno dokaza.(5)

6.4. Psihosocijalni faktori

U psihosocijalne faktore ubrajaju se stanja kao što je emocionalna nestabilnost, stres, depresija, uporaba alkohola i droge koja mogu dovesti do razvoja TMP-a. (5, 13,14,15)

7. BOLESTI I POREMEĆAJI U PODRUČJU ČELJUSNOG ZGLOBA

Disfunkcije čeljusnog zgloba možemo podijeliti u četiri skupine:

1. Upale
2. Mišićni poremećaji
3. Unutarnja poremećenost zgloba
4. Ograničena pokretljivost zgloba (hipomobilnost)

7.1. Upale

Artritis articuli temporomandibularis može biti gnojna ili serozna, s obzirom na karakter, akutna ili kronična, a što se tiče proširenosti može biti lokalizirana ili generalizirana.

Uzrok upale može biti infekcija, trauma, disfunkcionalno preopterećenje zgloba, poliartritis i osteoartroza.

Primarna upalna stanja TMZ-a su kapsulitis, sinovitis i poliartritis. Poliartritis su rijetka upalna stanja i povezani su s reumatološkim bolestima, a sinovitis i kapsulitis često se javljaju sekundarno te prate traumu, iritaciju ili infekciju.

Sinovitis se opisuje kao upala sinovijalnih ovojnica i veže se uz infekcije i imunološke poremećaje. Pojavljuje se lokalizirana bol koja se povećava pri funkciji. Mjesto boli pacijent može lako lokalizirati jer postoji blaga oteklina ispred uha. Bol može uzrokovati i trizmus te poremećaj zagrizava zbog edema. Rentgenski nema

vidljivih promjena u zglobu, ali uočljive se promjene često mogu naći u suprotnom asimptomatskom zglobu. Tu se nalazi sinovijalna hiperplazija i prisutnost limfnih i krvnih kapilara

Kapsulitis je upala zglobne kapsule i gotovo ga je nemoguće razlikovati od sinovitisa.

Poliartritis je karakteriziran upalom zgloba i strukturalnim promjenama, a uzrokovan je generaliziranim sistemskim poliartritisom. Uključuje reumatoidni artritis, mladenački reumatoidni artritis, psorijatični artritis i osteoartrozu, bolesti u kojima se talože kristali. Od drugih bolesti možemo ubrojiti i autoimune bolesti te druge bolesti vezivnog tkiva. Bolest je karakterizirana boli za vrijeme subakutnih faza, krepitacijama, ograničenim kretanjama i obostrano radiološki vidljivim koštanim promjenama. Najbolje se dijagnosticira serološkim testom. Bilateralna resorpcija kondilarnih struktura dovodi do prednjeg otvorenog zagriža.(5,9)

7.1.1. Gnojna upala

Gnojne upale su gotovo eliminirane uvođenjem antibiotika. Infekcija se može širiti per continuitatem s površine kože i hematogeno, a najčešće kod neliječenih fraktura zgloba. Simptomi su jako izraženi. Koža iznad zgloba je otečena, crvena i toplija od okolne kože, na palpaciju je zglob izrazito bolan, a bol se pojačava pri funkciji.(16)

7.1.2. Serozna upala

Akutna serozna upala posljedica je sinovitisa i najčešće se javlja uz reumatski ili posttraumatski artritis. Simptomi se ne razlikuju od simptoma sinovitisa.

7.1.3. Reumatoidni artritis

Reumatoidni artritis je najčešći upalni poliartritis u ljudi. To je kronična upalna bolest nepoznate etiologije. Nova istraživanja upućuju na autoimune mehanizme bolesti. Bolest počinje u perifernim zglobovima (prsti ruku i nogu), a zatim zahvaća velike zglobove (koljeno, kuk i lakat).(9)

Najznačajnija patološka promjena je sinovitis. Kod reumatoidnog sinovitisa količina tekućine je povećana i smanjena je prehrana te podmazivanje. U sinovijalnu tekućinu ulaze makromolekule iz krvi. Limfociti plazma stanice i histiociti napadaju vezivno tkivo. Dolazi do nekroze sinovijalnog tkiva koje se zatim zamjenjuje granulacijskim. Infiltrirana sinovijalna membrana postaje deblja i dolazi do distenzije zgloba. Nakon nekog vremena granulacijsko sinovijalno tkivo počinje se kretati u disk i uzrokuje kolaps kondila. Simptomi su akutna bolna osjetljivost iznad zgloba i tupa bol koja se pojačava pri micanju čeljusti, otekline bolna na palpaciju i malokluzija.(9)

7.1.4. Mladenački reumatoidni artritis

Pojavljuje se progresivni poliartritis s povećanim limfnim žlijezdama, slezenom i jetrom. Javlja se od 6 mjeseci do 15 godina, češće kod djevojčica. Karakteriziran je naglim početkom uz zahvaćenost velikih zglobova, a zatim onih

malih. Zbog oštećenja zglobova nastaju deformacije na kostima glave s posljedičnom mikrognatijom.(17)

7.1.5. Psorijatični artritis

Psorijatični artritis je upalni artritis povezan s psorijazom i negativnim serološkim testovima za RA. U etiologiji najviše utječe hereditet, a okolišni čimbenici su trigeri u nastanku artritisa kod genetski predisponiranih osoba. Na rendgenu se ne raspoznaje od reumatoidnog artritisa i karakterizira ga marginalna erozija na početku, a zatim cijela zahvaćenost zgloba s hipertrofičnim promjena, izravnavanjem i osteoporozom kondila. Simptomi su bol, osjetljivost na palpaciju i sve manja pokretljivost.(9)

7.1.6. Osteoartroza

Najčešći uzrok osteoartroze su mikrotraume, ponavljana opterećenja, makrotraume, gubitak lokalne prehrane i fiziološke stimulacije kao posljedica produžene imobilizacije zgloba. Na rendgenu se vide promjene oblika zgloba, koje se prvo pojavljuju na hrskavičnoj zoni i takve promjene se nazivaju hondromalacija.(9)

Hondromalacija ima 4 stadija:

1. Artikulacijsko tkivo postaje mekše i deblje zbog gubitka kolagena i promjene u metabolizmu hrskavice
2. Stvaraju se mjehurići zbog separacije kolagenih vlakana
3. Nastaju ulceracije pucanjem mjehurića
4. Dolazi do potpunog gubitka hrskavice i ekspozicije subhondralne kosti

Proces je praćen zaglađivanjem i sjajenjem koštane površine. Dakle, osteoartroza je slom mekog artikulacijskog tkiva koji je posljedica trenja i perforacije diska kao degenerativni proces. Promjenama je najpodložniji kondil, a mogu biti zahvaćeni disk i zglobna kvržica. Kod uznapredovalih slučajeva mogu se pojaviti osteofiti koji se zabadaju u disk i sprječavaju njegovo pomicanje. Ozdravljenje je moguće u ranom i umjerenom stadiju. Najčešće postoji prednji pomak diska što je jedan od pratećih znakova osteoartroze.(20)

7.2. Mišićni poremećaji

Mišićna osjetljivost jedan je od najkarakterističnijih znakova disfunkcije TMZ-a. Uz zahvaćenost mišićnih vlakana tu su i fascije, a ako bol nastaje kombinacijom obaju tkiva, naziva se miofascijalna bolna disfunkcija (9).

Uzroci mišićne boli su prekomjerno korištenje normalno prokrvljenih mišića ili ishemija, simpatični impulsi koji uzrokuju promjene u opskrbi krvlju i mišićnom tonusu te psihološka i emocionalna stanja.

Subjektivni simptomi su osjetljivost mišića elevatora tijekom palpacije, umor, tremor, glavobolja, a kao zadnje nastaje zaštitna mišićna ukočenost, trizmus.

Pojedina sistemska stanja također mogu uzrokovati bol u mišićima, kao što su reumatska polimijalgija, polimiozitis, lupus eritematosus i fibromialgija (generalizirano bolno stanje karakterizirano stalnom boli i bolnim točkama u različitim dijelovima tijela).(5,11,18,19)

Postoje dvije glavne teorije o uzroku miofascijalne boli :

1. OKLUZALNA DISHARMONIJA
2. ČIMBENIK PSIHOLOŠKOG STRESA

7.2.1. Podjela mišićnih poremećaja

7.2.1.1. Mišićni spazam

Pri mišićnom spazmu dolazi do nehotičnih kontrakcija mišića koje traju dulje vrijeme, a mogu se javiti i u funkciji i u mirovanju. Najčešće se javlja sekundarno kao reakcija na lokalnu ozljedu mišića ili zbog podražaja iz SŽS koji dovode do hiperaktivnosti mišića. Mišić je skraćen i pri pokušaju rastezanja javlja se bol. Davanje anestetičke blokade ujedno je dijagnostička i terapijska metoda(9).

7.2.1.2. Miozitis

Miozitis je akutna ili kronična upala mišića različite etiologije.

Sekundarni miozitis nastaje u sklopu kolagenoza gdje je patološkim procesom zahvaćena osnovna tvar vezivnog tkiva, a dermatomiozitis gdje su istodobno zahvaćeni koža i mišići. Tu se još ubraja i traumatski miozitis na mjestu ozljede, te lokalni osificirajući miozitis gdje u jače oštećenom tkivu počinje kalcifikacija i osifikacija. (9)

7.2.1.3.Mialgija

Mialgija je bol u mišiću koja se pojačava pri pokretu ili pritiskom na mišić. Ona nije posljedica određene bolesti, već simptom upale u kojoj dolazi do funkcionalnih smetnji u mišićju zbog nagomilavanja produkata metabolizma pri čemu ih sarkoplazma inhibira i bubri te nastaje kompresija živčanih završetaka i posljedična bol i pojačan tonus mišića (9).

7.2.1.4.Tendinitis

Tendinitis nastaje samo kod temporalnog mišića budući da on jedini ima pravu tetivu kojom se hvata na mišićni nastavak mandibule. Zbog prejakih sila na mišić tetiva i njezina ovojnica mogu reagirati upalom koja je vrlo slična sinovijalnoj upali u zglobu. Obično se jednostrana bol u mirovanju lokalizira iznad same tetive, a klinički je možemo otkriti ako palpiramo mišićni nastavak kroz poluotvorena usta. (9)

7.2.1.5.Bol iz trigger točke

Miofascijalna bol može potjecati iz trigger točke u fasciji koja može biti aktivna ili pasivna, a podražajem uzrokuje bol i skraćanje mišića koje onemogućuje potpuno rastezanje mišića. Anestetička blokada daje se u dijagnostičke i terapijske svrhe. Miofascijalna bol može preći u miozitis.(9)

7.2.1.6. Diskinezija

Može se pojaviti uz mialgiju, ali i onda kad nema nikakve boli. Prepoznaje se po nepreciznim pokretima mandibule, a u najtežim slučajevima pacijent ne može stisnuti zube. (9)

7.3. Unutarnja poremećenost zgloba

Kada je riječ o unutarnjoj poremećenosti zgloba podrazumijevaju se anatomske promjene u odnosu diska i kondila s posljedičnim smetnjama u mehanici zgloba (9).

Ovdje se ubrajaju:

- Pomak diska
- Deformacija diska
- Promjena položaja kondila
- Hipomobilnost zgloba
- Promjena oblika zgloba

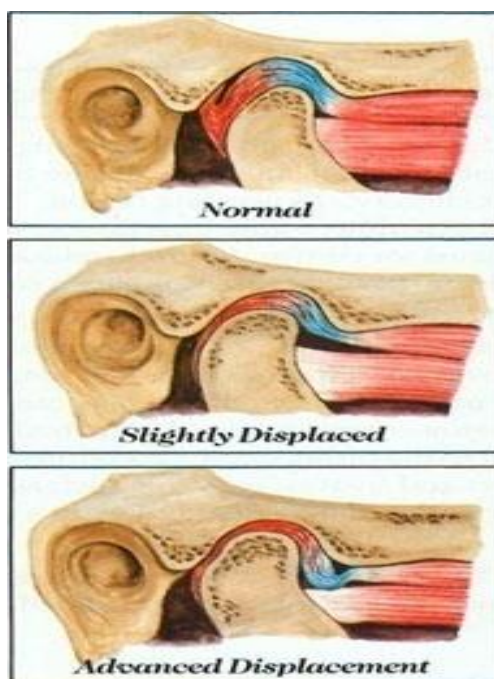
Najvažniji klinički simptom koji se javlja kod unutrašnjih promjena zgloba je kapsularna bol koja prelazi u mišićnu bol. Od ostalih karakterističnih znakova javljaju se zvukovi, nesklad zagriža u području molara, iznenadna zakočenost zgloba i smetnje zagriža na ipsilateralnoj strani kao rezultat pomaka diska i smanjenog zglobnog prostora.

Mogu se razlikovati 3 klinička stupnja unutarnje poremećenosti:

1. Bezbolno škljocanje

2. Akutna zakočenost
3. Bolna funkcija

Prvi stupanj može trajati 5-10 godina prije nego što prijeđe u drugi stupanj. Unutarnja poremećenost može napredovati i prelaziti iz stadija u stadij.(9)



Preuzeto s: <http://ss-zdravstvena-st.skole.hr>

7.3.1. Dislokacija diska

Dislokaciju definiramo pomakom diska koji nastaje kao rezultat rastezanja ili razderanosti stražnjeg pričvrstka diska.

Luksacija diska definira se kao pomak cijelog diska naprijed nakon što popusti insercija na lateralnom dijelu kondila.

Disk može biti pomaknut u svim smjerovima, a najčešće u anteromedijalnom smjeru. Dugogodišnje pomake diska prati pojava fibroznih adhezija između diska i zglobne kvržice koja sprječava njegovu normalnu repoziciju.

Smatra se da se nastanak boli u temporomandibularnom zglobu, koja prati pomak diska, javlja zbog kompresije živčanih okončina u kapsuli i stražnjem pričvrstku.(20)

Da bi se uspostavila dobra dijagnoza, potrebno je napraviti artrografiju ili MR. Potrebno je također razmotriti trizmus lateralnog pterigoidnog mišića, artritis i posttraumatsku hemartrozu.(21)

7.3.2. Škljocanje

Škljocanje je najčešći znak poremaćaja funkcije i stanja temporomandibularnog zgloba. Može se javljati jednostrano ili obostrano, pri otvaranju ili zatvaranju usta.

Bezbolno škljocanje koje se javlja prilikom kretanja donje čeljusti posljedica je razderanosti stražnjeg pričvrstka. Škljocanje je bezbolno sve dok se ne ošteti insercija na lateralnim polovima kondila. Bol se javlja kada se cijeli disk subluksira i počinje se pomicati prema naprijed i medijalno.

Škljocanje može biti:

- Recipročno
- Nerecipročno

Škljocaj se čuje kada prilikom otvaranja kondil klizne preko stražnjeg zadebljanog ruba diska i u tom trenutku disk se vrati na vrh kondila. Disk ostaje na vrhu sve do faze zatvaranja kada ga glavica istisne iz zglobne jamice u položaj prednje luksacije te se tada opet čuje škljocaj. Ova pojava naziva se recipročno škljocanje.(21)

Nerecipročno škljocanje nastaje kada se u fazi otvaranja kondil nalazi ispod tankog središnjeg dijela diska, a pokreti diska i kondila su sinkroni. Kada se disk i kondil nađu u poziciji ispod tuberkuluma, oni skupa odskoče prema naprijed i čuje se škljocaj. U fazi zatvaranja odskoče posteriorno u nepromijenjenom zajedničkom odnosu.(21)

7.3.3. Pomak diska s redukcijom

Zbog razderanosti ili labavosti stražnjeg pričvrstka disk u zatvorenom položaju kondila leži ispred prednjeg dijela kondila što se naziva prednja dislokacija ili prednji pomak diska.

Sve dok nema ograničavanja u otvaranju usta, stanje se naziva prednja luksacija zgloba s redukcijom.(21)

7.3.4. Pomak diska bez redukcije

Prednja luksacija diska bez redukcije je stanje u kojem postoji luksirani disk i ograničeno kretanje zgloba, pogotovo u translaciju.

Zakočeni zglob ili „Closed Lock“ je stanje kada je luksirani disk u položaju koji ne dopušta translaciju. Čeljust tada skreće prema zahvaćenoj strani, a lateralni pomak prema zdravoj strani je ograničen. Obično se javlja nakon dugotrajnog škljocanja zgloba. Kako zakočenost postaje kronična, tako opseg kretnje raste jer kondil gura iščašeni disk prema naprijed, a stražnji se pričvrstak sve više rasteže ili podere.(9,21)

7.3.5. Škripanje zgloba

Škripanje ili krepitacija zgloba je onaj zvuk škripanja, kvrcanja ili struganja koji nastaje pri micanju zgloba.

Krepitacija je rezultat kretanja kondila preko neravne površine diska ili preko perforacije u disku. Škripanje upućuje na jače oštećenje zgloba.(9)

7.3.6. Perforacija diska

Perforacija diska najčešće nastaje zbog prednjeg pomaka diska i kroničnog traumatiziranog stražnjeg pričvrstka glavicom zgloba.

Akutna trauma nastaje kod naglog pomaka diska prema natrag kada dolazi do perforacije bilaminarne zone.(21)

7.4. Hipomobilnost zgloba

Hipomobilnost se definira kao nemogućnost otvaranja usta u opsegu tako da se ne mogu umetnuti dva prstna članka između sjekutića.

Uzrok može biti intrakapsularni ili ekstrakapsularni, obostrani ili jednostrani. Također može biti upala, trauma, infekcija, prednji pomak diska, prolongirana imobilizacija.(21)

U stanja hipomobilnosti zgloba ubrajaju se:

- Pomak diska bez redukcije
- Ankiлоza
- Trismus

7.4.1. Ankiлоza

Ankiлоza podrazumijeva stvaranje priraslica među zglobnim tijelima, a s obzirom na vrstu tkiva, koje je uzrok ukočenosti zgloba, razlikujemo fibroznu i koštanu ankiлоzu.(9)

7.4.1.1. Fibrozna ankiлоza ili adhezija diska

Intrakapsularna adhezija u gornjem zglobnom prostoru između diska i zglobne kvržice može prouzročiti zakočenost čeljusti. Kod fibrozne ankiлоze disk je fiksiran u prednjem medijalnom položaju. Glavnim uzročnikom smatra se trauma. Nakon traume nastaje blago oštećenje diska koje je posljedica povećanog trenja ili površinskog defekta na kondilu. Od intrakapsularnog krvarenja nastane fibrozna adhezija koja se posljedično pretvara u čvrsto vezivo.(9)

7.4.1.2. Koštana ankiloza

Koštana ankiloza čeljusnog zgloba može se podijeliti na :

- Pravu
- Lažnu

Prava koštana ankiloza povezana je s patološkim stanjem u samom zglobu, a uzrok je trauma ili infekcija.

Lažna ankiloza može se klasificirati u 4 skupine:

- Miogeni uzroci koji nastaju kao posljedica postoperativne inhibicije pokreta radi boli
- Neurogeni uzroci koji su najčešće povezani s lezijama na CNS-u
- Psihogeni uzroci u kojoj je glavni uzročnik tzv. histerični trizmus
- Koštane zapreke koje su ekstrakapsularne malformacije, npr. egzostoza koronoidnog nastavka ili koštana zadebljanja zigomatične kosti

7.4.2. Trizmus

Trizmus se definira kao grč žvačnih mišića koji kontrakcijom onemogućuje otvaranje usta. Trizmus, bez obzira je lokalnog ili sistemnog uzroka, uvijek je miogen.

U kliničkoj praksi najčešći uzročnik trizmusa je nepravilno rukovanje iglom prilikom aplikacije blok anestezije na n.alveolaris inferior.(9)

Postoje 5 mogućih uzroka:

- Ozljeda medijalnog pterigoidnog mišića injekcijskom iglom
- Infekcija u pterigomandibularnoj jami i u lateralnom faringealnom prostoru koja je karakterizirana žestokim bolnim trizmusom
- Injekcijska igla probada arteriolu u medijalnom pterigoidnom mišiću i dolazi do krvarenja i nastanka hematoma, a on se zatim pretvara u čvrsto vezivno tkivo
- Injiciranje anestetika izravno u mišić
- Injekcijska igla ovlažena alkoholom

8. ZAKLJUČAK

Problem boli u temporomandibularnoj regiji danas je sve više u porastu, a glavna dijagnostika i terapija u domeni je stomatologa. Napretkom stomatologije, a time i gnatologije, počelo se sve uspješnije, uz simptome koje prate poremećaje, pronalaziti i uzroke boli koja je multifaktorijalna. Stomatolozi bi trebali poznavati etiologiju, dijagnostiku i terapiju samih temporomandibularnih poremećaja kako bi uspješno mogli riješiti problem boli svojih pacijenata kojima to jako utječe na kvalitetu života.

9. SAŽETAK

Temporomandibularni poremećaj (TMP) pojam je koji obuhvaća niz kliničkih problema koji uključuju žvačne mišiće, TMZ i pridružene strukture. Nakon brojnih provedenih istraživanja utvrđeno je da je uzrok boli multifaktorijalan. Od simptoma se najčešće navodi bol u mišićima i preaurikularnom području, ograničene ili asimetrične kretnje čeljusti, preskakanje i iskakanje zgloba, škljocanje i krepitacije. Unatoč velikoj prevalenciji od 10% populacije starije od 18 godina, samo 3,6-7 % ispitanika zaista treba liječenje. Disfunkcije čeljusnog zgloba možemo podijeliti u četiri skupine: upale, mišićni poremećaji, unutarnja poremećenost zgloba i hipomobilnost zgloba.

10. SUMMARY

Temporomandibular disorder (TMD) is a term that encompasses a range of clinical problems involving the masticatory muscles, TMJ , and associated structures. After numerous studies it was determined that the cause of pain is multifactorial. The most frequent symptoms are pain in the muscles and the preauricular area, limited or asymmetric jaw movement, skipping and popping joints , snap and crepitus. Despite the prevalence of 10 % of the population over 18 years of age, only 3.6 to 7 % of the respondents really need treatment. TMJ dysfunction can be divided into 4 groups : inflammation , muscle disorders , internal derangement and hypomobility of the joint.

11. LITERATURA

1. Okeson JP. Management of Temporomandibular Disorders and Occlusion, ed 5. St. Louis: Mosby, 2003.
1. Okeson JP. Temporomandibularni poremećaji i okluzija , 1.hrvatsko izdanje . Medicinska naklada, Zagreb ,2008
2. Okeson JP. Bell's Orofacial Pain, ed 5. Chicago: Quintessence, 2005
3. Lundeen T F, Levitt S R, McKinney M.V.Evolution of temporomandibular joint in 211 patients; symptoms and treatment.Community Dent Oral Epidemiol 1987;15:339-343
4. Okeson JP. Orofacial pain: guidelines for assessment, diagnosis and management, ed 3. Chicago: Quintessence, 1996.
5. Kraljevič K. Potpune proteze. Areagrafika, Zagreb, 2001
6. Bagatin M, Virag M. Maksilofacijalna kirurgija.Školska knjiga,Zagreb,1991
7. Nathan H.Anatomy and Function of Temporomandibular Joint.U:Friedman M H, Weisberg J.Temporomandibular Joint Disorders.Diagnosis and Treatment.Chicago;Quintessence Publishing Co.,1985:15-32
8. Grgurević J, Etiologija boli i poremećene funkcije u čeljusnom zglobu i u okolnim mišićima, disertacija ,Zagreb , 1995
9. Nickerson JW, Boering G. Natural course of osteoarthritis as it relates to internal derangement of the temporomandibular joint. Oral Maxillofac Surg Clin North Am. 1989;1:1 -19.

10. Dworkin SF, Huggins KH, LeResche L, et al. Epidemiology of signs and symptoms in temporomandibular disorders: Clinical signs in cases and controls. *J Am Dent Assoc.* 1990;120:273-81.
11. Juniper RP. The shape of the condyle and position of the meniscus in the temporomandibular joint dysfunction. *Br J Oral Maxillofac Surg.* 1994;32(2):71-6.
12. Wright AR, Gatchel RJ, Wildenstein L, Riggs R, Buschang P, Ellis E. Biopsychosocial differences between high-risk and low-risk patients with acute TMD-related pain. *J Am Dent Assoc.* 2004;135:474-83.
13. Manfredini D, Bandettini di Poggio A, Cantini E, Dell'Osso L, Bosco M. Mood and anxiety psychopathology and temporomandibular disorder. A spectrum approach. *J Oral Rehabil.* 2004;31:933-40.
14. De Leeuw R, Bertoli E, Schmidt JE, Carlson CR. Prevalence of post-traumatic stress disorder symptoms in orofacial pain patients. *Oral Surg Oral Med Oral Pathol.* 2005;99:558-68.
15. Bounds G A, Hopkins R, Sugar A. Septic Arthritis of the Temporomandibular joint, A Problematic Diagnosis. *BR J Oral Maxillofac Surg* 1987; 25:61-67
16. Larheim T A, Haanaes H R, Dale K. Radiographic temporomandibular joint abnormality in adults with micrognathia and juvenile rheumatoid arthritis. *Acta Radiol Diagn* 1981; 22:45-504
17. Carlson CR, Okeson JP, Falace DA, Nitz AJ, Curran SL, Anderson D. Comparison of psychologic and physiologic functioning between patients

with masticatory muscle pain and matched controls. *J Orofac Pain.*
1993;7:15-22.

18. Gerwin RD. A review of myofascial pain and fibromyalgia –Factors that promote their persistence. *Acupunct Med.* 2005;23:121-34.
19. Scarpino R P. Histopathology associated with malposition of the human temporomandibular joint. *Oral Surg Oral Med Oral Pathol* 1983;35:382-397
20. Isberg -Holm A M, Westesson P-L. Movement of disc and condyle in temporomandibular joints with and without clicking. A high speed cinematographic and dissection study on autopsy specimens. *Acta Odontol Scand* 1982;40:165-177

12. ŽIVOTOPIS

Dea Begović rođena je 13.12.1990. u Dubrovniku gdje pohađa OŠ Mokošica, a zatim upisuje Opću gimnaziju Dubrovnik koju završava u svibnju 2009. godine. U rujnu 2009.godine počinje studirati na Stomatološkom fakultetu u Zagrebu koji završava 2015.godine.