

# Liječenje potpune bezubosti s četiri implantata

---

Vodanović, Katarina

Master's thesis / Diplomski rad

2019

Degree Grantor / Ustanova koja je dodijelila akademski / stručni stupanj: **University of Zagreb, School of Dental Medicine / Sveučilište u Zagrebu, Stomatološki fakultet**

Permanent link / Trajna poveznica: <https://um.nsk.hr/um:nbn:hr:127:066088>

Rights / Prava: [Attribution-NonCommercial 3.0 Unported / Imenovanje-Nekomercijalno 3.0](#)

Download date / Datum preuzimanja: **2024-07-23**



Repository / Repozitorij:

[University of Zagreb School of Dental Medicine  
Repository](#)





Sveučilište u Zagrebu

Stomatološki fakultet

Katarina Vodanović

# **LIJEČENJE POTPUNE BEZUBOSTI S ČETIRI IMPLANTATA**

DIPLOMSKI RAD

Zagreb, 2019.

Rad je ostvaren na: Zavod za oralnu kirurgiju Stomatološkog fakulteta Sveučilišta u Zagrebu

Mentor rada: izv. prof. dr. sc. Mato Sušić, Zavod za oralnu kirurgiju Stomatološkog fakulteta Sveučilišta u Zagrebu

Lektor hrvatskog jezika: Karmela Jelčić, mag. philol. croat.

Lektor engleskog jezika: Barbara Kružić, mag. educ. philol. croat. et mag. educ. philol. angl.

Sastav Povjerenstva za obranu diplomskog rada:

1. \_\_\_\_\_
2. \_\_\_\_\_
3. \_\_\_\_\_

Datum obrane rada: \_\_\_\_\_

Rad sadrži: 50 stranica

3 tablice

6 slika

1 CD

Rad je vlastito autorsko djelo, koje je u potpunosti samostalno napisano uz naznaku izvora drugih autora i dokumenata korištenih u radu. Osim ako nije drukčije navedeno, sve ilustracije (tablice, slike i dr.) u radu su izvorni doprinos autora diplomskog rada. Autor je odgovoran za pribavljanje dopuštenja za korištenje ilustracija koje nisu njegov izvorni doprinos, kao i za sve eventualne posljedice koje mogu nastati zbog nedopuštenog preuzimanja ilustracija odnosno propusta u navođenju njihovog podrijetla.

## **Zahvala**

Velika hvala mojem mentoru, izv. prof. dr. sc. Mati Sušiću na opuštenosti, pristupačnosti i pomoći pri izradi ovog diplomskog rada.

Zahvaljujem i ostalim profesorima na znanju kojeg su mi podarili i iskustvu koje su mi omogućili. Onima što su olakšali dane, jednako kao i onima što su ih otežali. Naučili ste me kako za sve treba uložiti trud.

Hvala mojim prijateljima na svim lijepim danima i neprospavanim noćima. Hvala vam što ste bili tu kad je bilo teško, hvala na veselju i ljubavi.

I naravno, za kraj, najveća hvala mojoj obitelji na podršci, motivaciji i povjerenju.

Rad posvećujem mami i tati. Nisam zaboravila zbog čega sam otišla u Zagreb.

## Liječenje potpune bezubosti s četiri implantata

### Sažetak

Terapija bezubosti može biti protetska ili implantoprotetska. Implantat je aloplastični biokompatibilni materijal koji se u kosti sidri najčešće enosealno. Najčešće se koriste titanski implantati oblika korijena zuba. Prednosti terapije su stimulacija kosti i kvalitetan povratak funkcije i estetike. U vidu implantoprotetske terapije, možemo se odlučiti za pokrovnu mobilnu protezu, fiksnu protezu ili most na implantatima. Za uspjeh je nužno slijediti dijagnostički algoritam, postaviti ispravnu indikaciju te kvalitetno isplanirati i provesti terapiju. Anamnezu i klinički pregled nadopunjujemo radiološkom dijagnostikom (CBCT), fotografijama i gipsanim modelima. *All-on-4* je metoda kojom se u jednom danu sanira potpuna bezubost. Atraktivna je pacijentima koji ne mogu duže vrijeme biti bez zubi, kao i u dentalnom turizmu. Ipak, postoje određena stanja u kojima se preporučuje izbjegavati ovaj tip terapije. Prihvatljiva količina kosti je 5 mm širine i 10 mm visine kosti interkaninog područja maksile i 5 mm širine i 8 mm visine kosti mandibule među foramenovima mentale. Prednji se implantati postavljaju paralelno s aksijalnom osi, a stražnji su nagnuti pod kutom od maksimalno 45°. Maksimalan privjesak protetske suprastrukture je jedan član sa svake strane. Razlikujemo primarnu i sekundarnu stabilnost implantata. Primarna stabilnost za imedijatno opterećenje je minimalno 35 Ncm. U kirurško-protetskom protokolu nužna je detekcija anatomskih struktura i nivelacija grebena. Za implantaciju se koriste standardizirane ili personalizirane vodilice, u operaciji sa ili bez odizanja režnja, nakon čega se izrađuju privremena i trajna protetska suprastruktura, u međusobnom razmaku od 3 do 6 mjeseci. Modifikacije tehnike uključuju V4-model, M4-model, bazalne i kratke implantate.

**Ključne riječi:** bezubost, implantoprotetika, CBCT, All-on-4, imedijatno opterećenje

## **Four implant treatment of complete edentulism**

### **Summary**

Edentulism therapy can be prosthetic or implantoprosthetic. An implant is an alloplastic biocompatible material which is most commonly endosteal anchored. Titanium, root shaped implants are most commonly used. The benefits of implantoprosthetic therapy include bone stimulation and quality restoration of function and aesthetics. In implantoprosthetic therapy, we can opt for an implant supported mobile denture, fixed denture and implant bridge. For it to be successful, it is necessary to follow the diagnostic algorithm, set the appropriate indication and properly plan and perform the therapy. Anamnesis and clinical examination are complemented by radiological diagnostics (CBCT), photographs and plaster models. *All-on-4* is a method of repairing complete edentulism in one sitting. It is attractive to patients who cannot be without teeth for a long time, as well as in dental tourism. However, there are certain conditions when it is recommended to avoid this type of therapy. Acceptable bone tissue size is 5 mm wide and 10 mm high intercanine area bone of the maxilla, and 5 mm wide and 8 mm high mandible bone among the foramina mentalia. The anterior implants are placed parallel to the axis and the posterior ones are angled at a maximum of 45°. The maximum prosthetic supra-structure cantilever is one member on each side. We distinguish between primary and secondary implant stability. The primary stability for the immediate load is a minimum of 35 Ncm. In the surgical prosthetic protocol, the detection of anatomical structures and ridge alignment is necessary. For implantation, standardized or personalized guides are used, with or without bone surgery, after which temporary and permanent prosthetic supra-structures are made in the intervals of 3 to 6 months. Technique modifications include the V4-model, M4-model, basal and short implants.

**Key words:** edentulism, implantoprosthetics, CBCT, All-on-4, immediate loading

## SADRŽAJ

1.	UVOD .....	1
2.	DENTALNI IMPLATANTI .....	4
	2.1. Indikacije i kontraindikacije .....	5
	2.2. Podjela implantata i protetskih suprastruktura .....	6
	2.3. Oseintegracija .....	9
	2.4. Komplikacije terapije .....	10
3.	DIJAGNOSTIKA U IMPLANTOPROTETICI .....	11
	3.1. Anamneza i klinički pregled .....	12
	3.2. Protetska analiza .....	12
	3.3. Radiološka analiza .....	13
4.	ODABIR TIPA TERAPIJE .....	16
	4.1. Pokrovna proteza .....	18
	4.2. Fiksna proteza .....	19
	4.3. Most na implantatima .....	19
5.	ALL-ON-4: NOVI PRISTUP STAROM PROBLEMU .....	20
	5.1. Sinus lift .....	21
	5.2. Transpozicija / lateralizacija n. alveolaris inferiora .....	21
	5.3. All-on-4: indikacije i kontraindikacije .....	22
	5.4. Uspješnost metode .....	22
6.	KIRURŠKO-PROTETSKI PROTOKOL .....	25
	6.1. Kirurško-protetski protokol sanacije mandibule operacijom s odizanjem reznja ..	26
	6.2. Kirurški protokol sanacije maksile operacijom s odizanjem reznja .....	29
	6.3. Kirurški protokol pri operaciji bez odizanja reznja .....	31
7.	MODIFIKACIJE ALL-ON-4 TEHNIKE .....	32
	7.1. V4-model .....	33

7.2. M4-model .....	33
7.3. Bazalni implantati .....	33
7.4. Kratki implantati .....	34
8. RASPRAVA.....	35
9. ZAKLJUČAK .....	39
10. LITERATURA.....	41
11. ŽIVOTOPIS .....	49



## **Popis skraćenica**

itd. – i tako dalje

Gy – grej

mm – milimetar

n. – nervus, živac

N – njutn

CT – computed tomography, kompjutorizirana tomografija

CBCT – cone beam computed tomography, kompjutorizirana tomografija s koničnim snopom zraka

3D – trodimenzionalno

MR – magnetic resonance, magnetska rezonanca

HU – Hounsfield unit, Hounsfieldova jedinica

npr. – na primjer

FOV – field of view, polje gledanja

ALARA – as low as reasonably achievable, onoliko nisko koliko je razumno ostvarivo

tzv. – takozvano

Ncm – njutn centimetar

NAI – nervus alveolaris inferior

° - stupanj

RFA – resonance frequency analysis, analiza rezonantnom frekvencijom

ISQ – implant stability quotient, kvocjent stabilnosti implantata

% - postotak



Duži životni vijek suvremenog čovjeka možemo, među ostalim, zahvaliti boljim higijenskim i zdravstvenim mjerama današnjice. Globalno starenje populacije posljedično povećava broj kako djelomično, tako i potpuno bezubih osoba. Gubitak zuba ujedno dovodi do gubitka funkcije i estetike što ima utjecaj na sve sfere čovjekova života. To rezultira željom za učinkovitim i dugotrajnim rješenjem ovakvog problema.

Klasične protetske sanacije mostovima i protezama danas se sve više zamjenjuju implantatima, odnosno implantoprotetikom, kao interdisciplinarnim pristupom, objedinjujući oralnu kirurgiju, parodontologiju i stomatološku protetiku. Razlog možemo naći u činjenici da implantoprotetikom dolazimo vrlo blizu godinama staroj ideji *restitutio ad integrum*. Za implantate nije potrebno brusiti zdrave susjedne zube, u slučajevima djelomične bezubosti, kao kod sanacije mostovima, a ugradnjom implantata postićemo bolju retenciju i stabilizaciju nadomjestaka kod djelomične i potpune bezubosti saniranih protezama. Implantoprotetski nadomjestci stimuliraju kost jer nadoknađuju ne samo krunu nego i korijen zuba zbog čega pri funkciji postoje minimalni, ali fiziološki značajni pomaci kao rezultat na pritisak. To smanjuje intenzitet ili zaustavlja koštanu resorpciju, koja je jedan od osnovnih problema terapije bezubosti. Nadalje, poboljšana je žvačna funkcija, ujedno izgled i ekspresija lica, a u odnosu na potpune proteze, uvelike je olakšan govor, što u manjoj ili većoj mjeri utječe na samopouzdanje pacijenta. Navedeno rezultira boljim povratom funkcije i estetike te zadovoljnijim pacijentima. (1)

Dentalni implantat (zubni usadak) je protetski nadomjestak od aloplastičnog materijala ugrađen u oralna tkiva ispod sloja sluznice ili pokosnice ili unutar kosti radi potpore i retencije djelomične ili potpune zubne proteze (2), ili fiksne suprastrukture. Implantoprotetika se sve češće koristi u praksi, stoga se i neprestano unaprjeđuje. Kao rezultat takvih procesa, javljaju se gotovo svakodnevne inovacije, kako dizajna i materijala implantata, tako i protetskih komponenti, zajedno s terapijskim kirurško-protetskim protokolima.

Iako je implantat uvijek fiksiran zbog svoje definicije i oseointegracije, ovisno o protetskoj komponenti implantoprotetske radove možemo podijeliti na mobilne i fiksne. Fiksni implantoprotetski radovi pričvršćeni su za nadogradnju implantata (abutment) cementom ili vijkom te ih pacijent ne može samostalno skinuti, dok higijenu obavlja po načelima higijene fiksno-protetskih radova. (3). Mobilni se implantoprotetski radovi stabiliziraju i retiniraju na nadogradnje implantata bez pričvršćivanja u punom smislu riječi. Ipak, pričvršćivanje u nekoj mjeri mora postojati. Za to se koriste pričvršćni elementi, poput kugličnih spojki, lokatora,

prečki i teleskopa. Pacijentova je dužnost takav rad redovito skidati i održavati zadovoljavajuću higijenu kako bi trajnost bila duža. (3)

Implantoprotetska sanacija potpune bezubosti može biti pokrovnom mobilnom protezom, fiksnom protezom ili mostom na implantatima. Odabir terapije ovisi o međučeljusnim odnosima, stanju kosti, broju implantata koji se koristi i preferencijama i mogućnostima terapeuta i pacijenta.

Svrha ovog rada je prikazati implantoprotetsku sanaciju potpune bezubosti korištenjem četiriju implantata po čeljusti. U središtu promatranja bit će *All-on-4* koncept, kao jedan od modela terapije fiksnom protezom, ali spomenut će i alternative ovoj terapiji te slučajeve u kojima su potrebne.

## **2. DENTALNI IMPLATANTI**

## 2.1. Indikacije i kontraindikacije

Dentalni implantat (zubni usadak) je protetski nadomjestak od aloplastičnog materijala ugrađen u oralna tkiva ispod sloja sluznice ili pokosnice ili pak unutar kosti radi potpore i retencije djelomične ili potpune zubne proteze (2) ili fiksne suprastrukture. Indikacije za postavu implantata su nedostatak jednog ili više zubiju do potpune bezubosti, dok kontraindikacije možemo podijeliti na općemedicinske i lokalne. (4)

Općemedicinske kontraindikacije:

- kronične bolesti i loše općezdravstveno stanje – adipoznost, kahektičnost, itd. – ne možemo prognozirati ishod ugrađenih implantata (4),
- hematološke bolesti – ovisno o tipu bolesti imamo smanjenu obranu domaćina i/ili smanjenu mogućnost prijenosa kisika do tkiva što može pogodovati nastanku periimplantitisa i gubitku implantata (4),
- bolesti imunološkog sustava – smanjena je obrana domaćina od infekcije (4),
- pacijenti s preboljenim infektivnim endokarditisom, umjetnim srčanim zaliscima i premosnicama – to je skupina pacijenata kod koje postoji povećana opasnost pri nastanku bakterijemije, a implantat se smatra potencijalnim mjestom nakupljanja bakterija (4),
- bolesti koštanog sustava – postoji slabija mogućnost oseointegracije implantata i povećana mogućnost frakture kosti (4),
- dijabetes – tip I je apsolutna, a tip 2 relativna kontraindikacija – zbog vaskulopatije otežano je cijeljenje i povećana je mogućnost razvoja periimplantitisa (4),
- lijekovi – primjena kortikosteroida i imunosupresiva je privremena kontraindikacija, zbog smanjenja obrane domaćina i kočenja upalne reakcije nužne u oseointegraciji; bisfosfonati koče pregradnju kosti, a implantacija je moguća kod peroralne terapije kraće od 3 godine ili duže od 3 godine uz pauzu od 3 mjeseca prije i 3 nakon implantacije (4, 5),
- neuroze i psihoze – apsolutne kontraindikacije (4),
- trudnoća – relativna i privremena kontraindikacija zbog mogućnosti razvoja trudničkog gingivitisa (4),
- konzumacija alkohola i droga – smanjena je suradljivost terapeuta i pacijenta, lošija je oralna higijena i oslabljena obrana domaćina (4),
- pušenje – obično je slabija i oralna higijena, siromašnija je vaskularizacija, otežano je cijeljenje i povećana incidencija parodontnih bolesti u odnosu na nepušače (4),

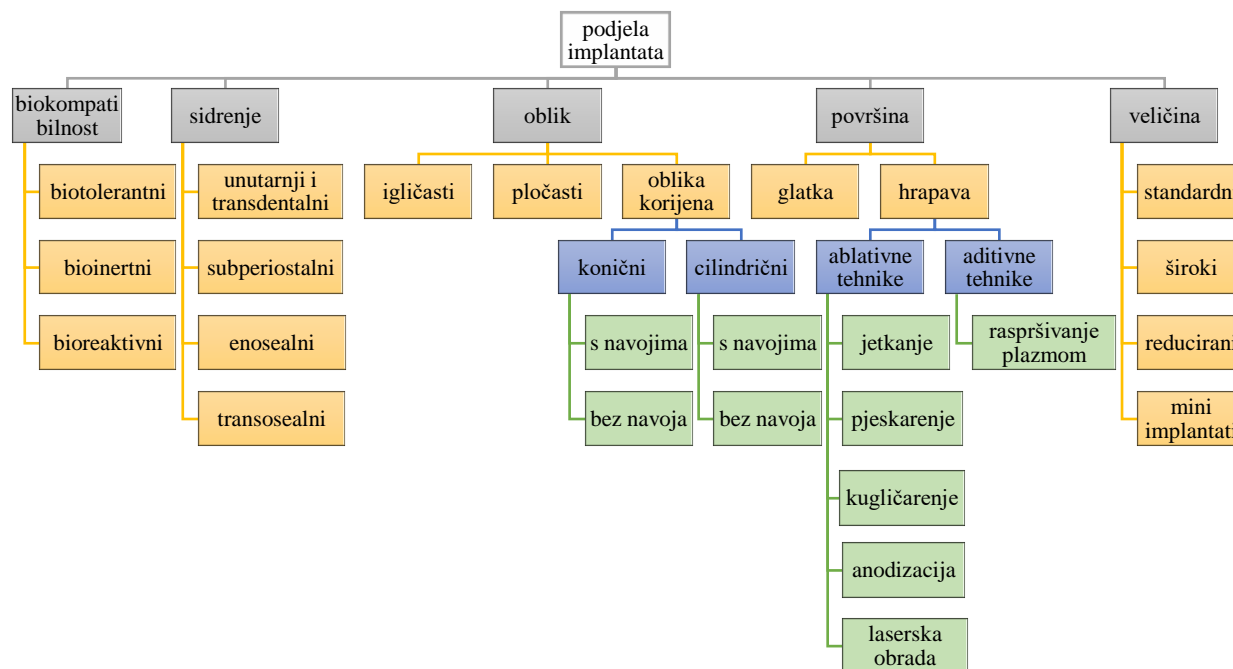
- dob – smatra se da čeljust raste do 18. godine, stoga su kandidati za implantoprotetsku terapiju punoljetne osobe (4).

Lokalne kontraindikacije:

- nesanirana usna šupljina – privremena kontraindikacija zbog visokog broja bakterija (4),
- patološke promjene čeljusti – periapikalni procesi, ciste, strana tijela, itd. – oni su potencijalna upalna žarišta (4),
- nepovoljne anatomske karakteristike čeljusti – nedovoljne dimenzije i nepovoljni međučeljusni odnosi (4),
- nepovoljna okluzija – disgnatije i teški funkcijski poremećaji (4),
- kserostomija – relativna kontraindikacija zbog smanjene količine sline koja je bogata faktorima obrane (4),
- makroglosija – povećani jezik ometa ugradnju implantata, a može i stalnim pritiskom dovesti do njegove destabilizacije (4),
- radioterapija u anamnezi – doze do 55 Gy nisu kontraindikacija, a kod većih doza (više od 65 Gy) primijećen je manji uspjeh implantoprotetske terapije; s implantacijom treba pričekati godinu dana nakon završetka radioterapije. Za smanjenje rizika odbacivanja implantata može se pokušati korištenje hiperbaričnog kisika, koji potiče vaskularizaciju, stvaranje fibroblasta, obnovu kosti i koštani rast (4, 5).

## **2.2. Podjela implantata i protetskih suprastruktura**

Implantate možemo podijeliti na više načina, ovisno o tome koje njihove karakteristike analiziramo. Tako ih možemo dijeliti s obzirom na biokompatibilnost, način sidrenja, oblik, karakteristike površine i veličinu (Slika 1. Podjela implantata).



Slika 1. Podjela implantata

S obzirom na biokompatibilnost, implantate dijelimo na biotolerantne, bioinertne i bioreaktivne. Nažalost, biokompatibilnost implantata obrnuto je proporcionalna njegovim mehaničkim svojstvima. (6) Biotolerantni implantati građeni su od nehrđajućeg čelika, krom-kobalt-molibden slitine, slitine plemenitih kovina ili plastičnih masa (polioksimetilen, polimetilmetakrilat), a njihova ugradnja rezultira fibroosnom inkorporacijom. Bioinertni implantati građeni su od titana, tantala ili aluminij-oksidge keramike, a njihovom ugradnjom nastaje direktna koštana veza. Bioreaktivni implantati građeni su od staklokeramike ili kalcij-fosfatne keramike. Oni dovode do osteogeneze, međutim, ona prodire i u dubinu materijala pa dolazi do njegovog remodeliranja i inkorporiranja u samu koštanu strukturu. (7)

Danas se kao materijal izbora koriste najčešće titanski implantati zbog povoljnog omjera biokompatibilnosti i mehaničkih svojstava, a modifikacije se rade na račun oblika i površine implantata. Titanski implantati pokazuju zadovoljavajuću biokompatibilnost s organizmom i trajnost do 25 godina. (8) Titan je sam po sebi bioinertan, no unošenjem u kost dobiva zaštitni oksidni sloj koji reagira s proteinima i kolagenom iz kosti. (6) Sljedeća njegova povoljna svojstva su niska toplinska vodljivost i prihvatljiva cijena. Titan se na rendgenu dobro vidi, što nam omogućuje kasniju kvalitetnu procjenu položaja implantata u kosti prilikom redovitih



kontrola. Od mehaničkih svojstava, titan ima veliku rastezljivost, tvrdoću i otpornost na deformacije. (9, 10) Time dolazimo i do njegovih loših strana. Kao tvrdi materijal vrlo visokog tališta zahtjeva posebnu tehnološku obradu, a ujedno ima i nizak modul elastičnosti. Srebrno-bijele je boje, što dovodi u pitanje njegovu estetiku, no uzmemo li u obzir da se implantat nalazi u kosti, i da se, osim u slučaju patoloških procesa, neće izlagati usnoj šupljini i biti vidljiv, ovaj je nedostatak zanemariv. Titan koji se koristi nije čisti, već titanova legura, zbog povoljnijih mehaničkih svojstava. (11) Najčešće se koriste slitine titana s aluminijem i vanadijem, kojeg se, zbog njegove dokazane toksičnosti, danas nastoji izbaciti i razviti nove legure. (9, 12) Upravo te nove legure sadrže niobij, tantal, cirkonij, molibden ili kositar pa stoga mogu imati, primjerice, niži modul elastičnosti, višu dinamičku izdržljivost, nižu temperaturu taljenja, bolju biokompatibilnost i estetsku prihvatljivost. (13)

S obzirom na sidrenje, implantate možemo podijeliti na unutarnje i transdentalne implantate, subperiostalne, transosealne i enosealne. Unutarnji i transdentalni pripadaju povijesti, a služili su za sidrenje frakturiranih zubi. Povijesti pripadaju, isto tako, i subperiostalni implantati, koji su imali metalnu konstrukciju smještenu ispod periosta, kao i transosealni implantati koji su se protezali čitavom debljinom mandibule i fiksirali na dnu pločicom. Stoga se danas, ustvari, koristi samo jedna vrsta implantata, a to su enosealni koji se ugrađuju u kost.

Prema obliku tijela, implantate dijelimo na igličaste, pločaste i implantate oblika korijena zuba (14), koje možemo podijeliti na cilindrične i konične. Valente i suradnici (15) dokazali su bolju primarnu stabilnost kod koničnih u odnosu na cilindrične. Standard moderne implantologije su implantati oblika korijena zuba, sa ili bez navoja, načinjeni od titana. Navoji povećavaju kontaktnu površinu implantata i kosti te omogućuju mehaničku vezu u vidu macro-lockinga („makro zaključavanje“).

Površina implantata može biti glatka ili hrapava. Hrapavost povećava površinu implantata za 6 do 10 puta, a smatra se da dovodi do ubrzane oseointegracije i micro-lockinga („mikro zaključavanje“), kao dodatne mehaničke veze implantata i kosti. (6) Hrapavost površine može se postići na nekoliko načina: jetkanjem, pjeskarenjem, kugličarenjem, anodizacijom i laserskom obradom, kao ablativnim tehnikama ili nanošenjem materijala (titan, hidroksiapatit) raspršivanjem plazmom, kao aditivnom tehnikom. (6, 16) Zbog moguće deformacije implantata prilikom djelovanja žvačnih sila postoji mogućnost lomljenja i dislokacije fragmenata hrapave površine dobivene aditivnom tehnikom, zbog čega se danas u pravilu koriste implantati hrapave površine dobivene bez nanošenja drugog materijala. (6)

Ovisno o veličini, implantate možemo podijeliti na implantate standardne veličine, promjera od 3.5 mm do 4.5. mm, široke implantate, promjera većeg od 4.5 mm, reducirane implantate, promjera manjeg od 3.5 mm i mini implantate promjera manjeg od 3 mm.

Vrat implantata mjesto je najvećeg naprezanja, a može imati paralelne, konvergentne i divergentne zidove. (17, 18)

Vrh implantata može biti ravan, zaobljen ili V-oblika. (19)

Sam implantoprotetski nadomjestak sastoji se od implantata, nadogradnje (abutmenta) i protetske suprastrukture, bilo da se radi o krunici, mostu, fiksnoj ili mobilnoj protezi. Implantat se ugrađuje u kost, abutment se na njega fiksira vijkom ili zavarivanjem, a krunica se vijkom ili cementom pričvršćuje na abutment, čiji oblik ovisi o načinu fiksacije protetske suprastrukture. (3)

### **2.3. Oseintegracija**

Razlikujemo primarnu i sekundarnu stabilnost ugrađenog implantata, koje se bez stroge granice nastavljaju jedna na drugu. Primarna stabilnost implantata je ona koja se postiže odmah nakon implantacije, a ovisi o gustoći kosti te o obliku i karakteristikama površine implantata. Najveću primarnu stabilnost imaju implantati ugrađeni u najgušću kost, jer je ovo mehanički tip stabilnosti. (20) Sekundarna je stabilnost biološka i nastaje oseintegracijom implantata i fiziološkom pregradnjom kosti, zbog čega je veća u spongioznoj kosti. (20) Temelj današnje implantologije je oseintegracija. Pojam oseintegracije označava „svjetlosnomikroskopski dokazano izravno funkcijsko i strukturno povezivanje žive kosti i površine aloplastičnog materijala koji je strano tijelo“. (21) Ona je temeljena na povezivanju proteina s titanovim oksidima. Pri ugradnji implantata dolazi do oštećenja mekih i tvrdih tkiva, nalazimo trganje krvnih žila, zbog čega nastaje krvarenje koje se pretvara u ugrušak. Do oseintegracije dolazi postupkom upale kao kontroliranog procesa organizma u reakciji na oštećenje. Sve to se odvija kroz nekoliko faza: formiranje ugruška i granulacijskog tkiva, razvoj matriksa i nezrele kosti, stvaranje vlaknate i konačno lamelarne kosti. (22) Ugrušak se kroz prvih tjedan dana formira u granulacijsko tkivo koje luči brojne medijatore upale. Najvažniji su za proces oseintegracije faktori rasta, posebice oni koji aktiviraju fibroblaste i na taj način dovode do stvaranja vezivnog tkiva u kojem će se diferencirati osteoblasti, zbog čega će vremenom vezivo biti zamijenjeno nastalom kosti. Oseintegracija mandibule traje 3 mjeseca, a maksile od 4 do 6 mjeseci. (23) Opterećenje implantata može biti imedijatno, rano i odgođeno. Imedijatno opterećenje predstavlja postavu nadogradnje i protetske suprastrukture

odmah nakon implantacije, rano opterećenje znači opterećenje nakon 6 do 8 tjedana, a odgođeno opterećenje postavlja se 4 do 6 mjeseci nakon implantacije, kad se smatra da je proces oseintegracije završen.

#### **2.4. Komplikacije terapije**

Komplikacije u implantologiji možemo evaluirati klinički i radiološki. Komplikacije uključuju pogrešnu postavu implantata s obzirom na položaj kosti i povredu anatomskih struktura (implantat van grebena, ozljeda n. alveolaris inferior, prominiranje implantata u sinus, kontakt između dvaju implantata ili implantata i korijena zuba), krvarenje, preopterećenje implantata i komplikacije u vidu rane ili kasne infekcije, koje mogu rezultirati naglom oteklinom ili kroničnim procesom periimplantnog mukozitisa, koji, ukoliko se ne liječi, prelazi u periimplantitis. Utjecaj količine bakterijskog plaka na periimplantno tkivo veći je nego na tkivo zuba s parodontnim ligamentom. Smatra se da je uzrok tome manja prokrvljenost periimplantnog tkiva te razlika u odnosu fibroblasta i kolagena u odnosu na parodontno tkivo. (24)

Klinička procjena stanja implantata uključuje procjenu oralne higijene, marginalnog tkiva oko implantata te međuprostora kosti i implantata. U te svrhe koristimo se parodontološkom sondom, kojom sondiramo silama 0.2 N. (22) Kod uspješno integriranog implantata sonda ulazi svega 3 do 4 mm u dubinu. (25) Za radiološku evaluaciju koristimo se dvodimenzionalnim i trodimenzionalnim radiološkim tehnikama.

### **3. DIJAGNOSTIKA U IMPLANTOPROTETICI**

### **3.1. Anamneza i klinički pregled**

U stomatologiji postoji dijagnostički algoritam. Već pri ulasku i upoznavanju s pacijentom počinje naša analiza i opća procjena stanja. Promatramo sve anomalije i asimetrije, psihičko stanje, suradljivost i motiviranost pacijenta. Obraćamo pozornost na držanje tijela i hod jer nam oni govore o stanju motorike, analiziramo kožu, kosu i nokte, jer mogu otkriti postojanje sistemnih bolesti, patoloških stanja i poremećaja. (26)

Nakon upoznavanja, razgovor nastavljamo kvalitetnom anamnezom, kojom ćemo prvo utvrditi osnovne podatke. Uzimamo obiteljsku i medicinsku anamnezu, čime dobivamo saznanja o potencijalnom postojanju sistemnih i/ili lokalnih bolesti i stanja, štetnih navika (alkohol, pušenje, droga), alergija i farmakoterapija. Kod ženskih pacijenata važne su informacije o (mogućoj) trudnoći. (27, 28) Zatim uzimamo dosadašnju stomatološku anamnezu. Svakako nam je važno saznati razlog dolaska, glavnu tegobu zbog koje se pacijent javio te detektirati njegove želje i mogućnosti vezane uz način rješavanja nastalog problema. Informiramo se o učestalosti posjeta stomatologu, iskustvu, razlozima i vremenu gubitka zubiju. (29)

Po završetku anamneze prelazimo na klinički pregled koji dijelimo na ekstraoralni i intraoralni. Ekstraoralni pregled u stomatologiji podrazumijeva pregled glave i vrata. Bilježimo sva odstupanja od normale te asimetrije lijeve i desne strane. Slijedi palpatorni i auskultatorni pregled temporomandibularnih zglobova i inspekcija i palpacija limfnih čvorova glave i vrata. (27) Zatim prelazimo na intraoralni pregled. Općenita stomatološka intraoralna dijagnostika uključuje inspekciju, palpaciju, perkusiju te testove senzibiliteta i vitaliteta. Dijagnostiku modificiramo s obzirom na stanje pacijenta. Pregled usne šupljine započinje inspekcijom i palpacijom usana i predvorja usne šupljine, prelazimo na obraznu sluznicu, sluznicu nepca, jezika, podjezičnog prostora i na desni. (30) Analiziramo boju, veličinu, površinu i konzistenciju tkiva. Nakon detaljnog pregleda mekih tkiva, prelazimo na pregled zubiju, koji u slučaju potpune bezubosti izostaje. Klinički pregled nadopunjavamo fotografijama, kao medijem za lakšu komunikaciju s pacijentom i tehničarom te za dokumentaciju terapije kao i gipsanim modelima.

### **3.2. Protetska analiza**

U protetskoj analizi koncentriramo se na položaj linije osmjeha, nazolabijalni kut, određujemo sredinu lica i karakteristike usana. Palpiramo količinu grebena i pričvršćenost mekih i tvrdih tkiva. Nakon uzimanja otiska i određivanja međučeljusnih odnosa, studijske

modele postavljamo u artikulatore i, na modelima, kao i na pacijentu pri pregledu, procjenjujemo skeletne odnose čeljusti i budućih nadomjestaka te raspoloživi prostor. Time određujemo koliko kosti možemo/moramo odnijeti pri niveliranju grebena prije postave implantata, postupku koji se radi kod terapije *All-on-4* konceptom.

### **3.3. Radiološka analiza**

U implantoprotetici u obavezu dijagnostiku spadaju i radiološke pretrage. Otkriće rendgenskih zraka pripisujemo W. C. Roentgen, 1895. godine. Nakon otkrića CT-a (kompjutorizirana tomografija) 1987. godine, već je 1982. pratio i razvoj CBCT-a (cone beam computed tomography, kompjutorizirane tomografije s koničnim snopom zraka), koji u praksu nije ušao sljedećih 20 godina, a danas je zlatni standard u dijagnostici i planiranju implantoprotetske terapije.

Digitalizacija radiologije donijela je brojne novitete i ima mnogo prednosti u odnosu na analogne snimke. Tako se koriste niže doze zračenja u kraćem vremenu ekspozicije uz istovremenu bolju rezoluciju. Lakša je pohrana i razmjenjivanje informacija, što sa sobom nosi i uštedu vremena. Također, programi za obradu rendgenskih snimki obično imaju dodatne alate, kojima možemo izmjeriti određene udaljenosti i kutove, a u vidu trodimenzionalnih (3D) snimki, i druge parametre, primjerice širinu, debljinu i kakvoću kosti.

Radiološke metode možemo podijeliti na dvodimenzionalne i trodimenzionalne. Dvodimenzionalne snimke su intraoralne i ekstraoralne. Intraoralne metode su periapikalna snimka, bite-wing (ugriz u traku) snimka i okluzalne snimke, a ekstraoralne su razni kefalogrami i ortopantomogram. U trodimenzionalne radiologijske metode spadaju magnetna rezonanca (MR), CT i CBCT. Intraoralne dvodimenzionalne metode ne bi trebale biti korištene u predimplantologijskom postupku jer nemamo dovoljno informacija o području interesa za postavu implantata, kao i o okolnim strukturama. Iako se danas još uvijek ponekad za planiranje terapije koristi ortopantomogram, zbog nedostatka treće dimenzije smatra se nedovoljnim i trebao bi se zamijenjivati 3D metodom, najkorisnije CBCT-om.

CT nam omogućuje prikaz presjeka tijela u slojevima, zbog prirode njegovog rada. Rendgenska cijev rotira oko pacijenta koji leži na stolu, a stol se pomiče dužinski nakon svake rotacije za iznos debljine sloja. Dijametralno suprotno od rendgenske cijevi nalaze se detektori koji bilježe iznos oslabljenog signala (atenuacije) nakon prolaska kroz male volumene tkiva (voksele). Brojčane vrijednosti računalno se obrađuju i rezultiraju dvodimenzionalnom sivo-bijelom slikom sastavljenom od piksela. Brojčane vrijednosti i siva

skala predstavljaju stupnjeve apsorpcije rendgenskih zraka i izražavaju se u Houndsfieldovim jedinicama (HU), od -1000 do +3000.

CBCT je nastao iz CT-a, sa željom skraćivanja vremena snimanja i količine zračenja. U ovom modelu koristi se konični ili piramidni snop zraka i flat-panel detektori. (31) Osim skraćene ekspozicije i niže količine ionizacijskog zračenja (za snimanje je dovoljna 1 rotacija, koja obično ne traje duže od 30 sekundi) (31), najvažnije prednosti CBCT-a su i bolja rezolucija kao i unaprijeđene mogućnosti analize i obrade slike u odnosu na ortopantomogram. Ujedno, veća je udobnost pacijenta koji ne mora nužno ležati kao kod CT snimke, već se CBCT vrlo brzo i precizno može snimiti i u stojećem, odnosno sjedećem položaju. (31) S tim u vezi su i veličina uređaja i nezanemariva razlika u cijeni. CBCT ima i nekih nedostataka, a to su prije svega šum slike, artefakti koji mogu biti vezani uz pacijenta (npr. sjena metala, pomicanje, restoracije) ili uređaj (zbog prirode konične zrake i detektora te načina prijenosa iz vokselu u piksel) i nemogućnost prikaza mekih tkiva (31), iako programi imaju mogućnost, prema koštanim strukturama, rekonstruirati potencijalni izgled lica.

CBCT možemo snimati u poljima gledanja (FOV) različite veličine i, s obzirom na ALARA pravilo (as low as reasonably achievable, onoliko nisko koliko je razumno ostvarivo), uputno je primijeniti najmanje dovoljno polje. Manji FOV znači i manju dozu radijacije, zato što je zračenje ograničeno na manju regiju, manji obujam i manje osjetljiva tkiva. (32) Polja su označena slovima; S – prikazuje jedan kvadrant jedne čeljusti, M – oba zuba luka, ramuse mandibule i mandibularne kanale, L – uključuje i prikaz temporomandibularnih zglobova, XL – čitavo orofacijalno područje i gornji dio cervikalne kralježnice. Podjelu možemo detaljizirati dodavanjem polja veličine S+, M+, L+ i XL+, koje su onda veličinama i obuhvaćenim strukturama između standardnih. Osim u oralnoj kirurgiji i implantologiji, CBCT nalazi primjenu i u restaurativnoj stomatologiji s endodoncijom, gnatologiji i ortodoncijom.

Analizu u programu možemo raditi kroz aksijalne, koronarne, sagitalne, kose i volumne presjeke (33), birajući debljinu sloja i mijenjajući filtere kontrasta i svjetla. Osim mogućnosti mjerenja širine i visine kosti, prednost CBCT-a pred drugim rendgenskim metodama u implantologiji leži i u tome što se gustoća i kvaliteta kosti može odrediti ovisno o HU vrijednosti. Vrijednosti gustoće kosti razlikuju se za spongiozu i kompaktnu. Dok je za kompaktnu karakterističan raspon od 300 do 1800 HU, za spongiozu su te vrijednosti bitno niže, točnije od 400 do 700 HU. Veće vrijednosti HU nalazimo kod gušće kosti. (34) Nadalje,

možemo izmjeriti apiko-koronarnu, mezio-distalnu i buko-lingvalnu dimenziju kosti i analizirati nagib grebenova, označiti anatomske strukture te virtualno odabrati i postaviti implantat. Virtualno postavljanje implantata ima softverski određenu i namještenu sigurnosnu zonu od 2 mm te se vizualno crveno-zelenim spektrom pokazuje povoljnost smještaja svih dijelova implantata, ovisno o kvaliteti kosti i anatomskim strukturama. Na temelju softverski napravljenih planova, moguće je komunicirati s tehničarom izradu kirurških šablona za lakšu i precizniju postavu implantata, što je posebno korisno upravo u *All-on-4* sustavu.



#### **4. ODABIR TIPA TERAPIJE**

U vidu sanacije potpune bezubosti implantoprotetskim radom, možemo se odlučiti između terapijskih metoda: sanacija pokrovnom protezom, fiksnom protezom ili fiksnim mostom. Koje ćemo rješenje odabrati ovisi o stanju, željama pacijenta i mogućnostima operatera. Moramo pri tome uzeti u obzir količinu i gustoću preostale kosti i međučeljusne odnose.

Gubitkom zubiju i starenjem dolazi do resorpcije kosti. Za uspješnu implantaciju, visina alveolarnog grebena mandibule mora biti najmanje 12 mm – 10 mm za dužinu implantata i 2 mm kao sigurnosna zona do n. alveolaris inferiora. U gornjoj čeljusti minimalna visina grebena je 10 mm jer nije potreban sigurnosni razmak od 2 mm. (23, 35) Gornju čeljust možemo podijeliti u dvije zone: prva je u prostoru od drugog pretkutnjaka lijeve do drugog pretkutnjaka desne strane i tu obično imamo dovoljnu visinu kosti za implantaciju. Problem u planiranju i terapiji češće zadaje druga zona, iza drugog pretkutnjaka, u kojoj alveolarni recessus maksilarnog sinusa može sezati do poprilično blizu grebena.

Za uspješnu implantaciju kvalitetnijom se košću smatra gušća kost, jer je u tom slučaju veća primarna stabilnost koja se pokazala kao ključni faktor uspješnosti implantata. Lekholm i Zarb (36) su ovisno o gustoći kost prednjeg područja maksile i mandibule svrstali u 4 klase. (Tablica 1. Podjela kosti po kvaliteti, kriteriji po Lekholmu i Zarbu). Kvaliteta/gustoća kosti može se analizirati i radiološki i obično se rutinski radi pri analizi CBCT snimke u dijagnostici i planiranju terapije. Ovisno o iznosu u Hounsfieldovim jedinicama, vrijednosti koja pokazuje stupnjeve apsorpcije rendgenskih zraka, veće kod materijala veće gustoće, kost se može podijeliti u 5 kategorija (Tablica 2. Podjela kosti po gustoći ovisno o iznosu apsorpcije zraka izraženoj u Hounsfieldovim jedinicama (HU)).

Tablica 1. Podjela kosti po kvaliteti, kriteriji po Lekholmu i Zarbu

<b>KLASA</b>	<b>Kriteriji po Lekholmu i Zarbu</b>
<b>I.</b>	greben građen od homogene kompakte
<b>II.</b>	jezgra guste spongioze okružena je debelim slojem kompakte
<b>III.</b>	jezgra guste spongioze okružena je tankim slojem kompakte
<b>IV.</b>	jezgra spongioze niske gustoće okružena je tankim slojem kompakte

Tablica 2. Podjela kosti po gustoći ovisno o iznosu apsorpcije zraka izraženoj u Hounsfieldovim jedinicama (HU)

KATEGORIJA	Iznos u Hounsfieldovim jedinicama (HU)
<b>D1</b>	> 1250 HU
<b>D2</b>	850 – 1250 HU
<b>D3</b>	350 – 850 HU
<b>D4</b>	150 – 350 HU
<b>D5</b>	< 150 HU

Osim gustoće kosti, pri odabiru terapije nužno je uzeti u obzir i međučeljusne odnose. Nesklad u međučeljusnim odnosima može nastati zbog različitog tijeka resorpcije maksile i mandibule. Naime, maksila se resorbira „izvana prema unutra“, odnosno od vestibularno prema palatinalno (tzv. centripetalna resorpcija), dok se mandibula resorbira „iznutra prema van“, odnosno od lingvalno prema vestibularno (tzv. centrifugalna resorpcija).

#### 4.1. Pokrovna proteza

Kod većeg gubitka tvrdog tkiva, koje za sobom nosi i gubitak oslonca usnama i značajnog međučeljusnog neslaganja kao terapijska metoda bira se pokrovna proteza na implantatima. (35). Prednost pokrovne proteze pred ostalim implantoprotetskim rješenjima je broj potrebnih implantata, a samim time i cijena.

Retencija baze proteze na implantate može se postići upotrebom sustava na kopčanje, prečki i teleskopa. Koji ćemo tip retencije odabrati ovisi o broju i nagibu implantata i pacijentovim mogućnostima nužnog održavanja dobre oralne higijene. Kod sustava na kopčanje koristi se 4 do 6 (maksila), odnosno 1 do 6 (mandibula) što paralelnije postavljenih implantata. Rukovanje njima i održavanje higijene je jednostavno, a opterećenje sluznice i implantata je kombinirano. Za korištenje prečke u maksili je potrebno 4 do 6, a u mandibuli 4 implantata. Komplikira se izrada, raste cijena, a potrebna je bolja manualna spretnost i veća suradljivost pacijenta za održavanje kvalitetne oralne higijene, međutim, opterećenje je isključivo na implantatima. Kod teleskopskih sustava trebamo 6 implantata u maksili i 4 do 6 implantata u mandibuli. Cijena i složenost izrade raste, rukovanje je za pacijenta zahtjevno, ali je mogućnost higijene ipak dosta dobra.

#### **4.2. Fiksna proteza**

Upotreba fiksnih proteza indicirana je kod blagih međučeljskih neslaganja u pacijenata s niskom linijom osmjeha. Fiksna proteza estetski ne zadovoljava potrebe bezubih pacijenata s visokom linijom osmjeha jer se može vidjeti prijelaz gingive i rada. Fiksne se proteze fiksiraju vijcima i uklanja ih isključivo stomatolog. (35) U ove svrhe može se koristiti Trefoil ili *All-on-4* i *All-on-6* koncepti, svi tvrtke Nobel Biocare. Budući se ostatak ovog diplomskog rada bavi upravo *All-on-4* konceptom, ovdje ga neću analizirati.

Trefoil koncept koristi 3 implantata koji se šablonski postavljaju u mandibulu i opskrbljuju prečkom sa zglobovima. Zglobovi služe za kompenzaciju devijacija položaja koje su mogle nastati pri implantaciji. (37) U ovakvom se tipu terapije, jednako kao i kod *All-on-4* metode postavlja imedijatno opterećenje pa su prednosti u cijeni i vremenskoj komponenti slične.

#### **4.3. Most na implantatima**

Kod pacijenata s blagom resorpcijom grebena i dobrim međučeljskim odnosima terapijska je opcija most na implantatima. (35) O ovom terapijskom postupku, isto kao i o fiksnoj protezi, možemo razmišljati ako imamo nisku liniju osmjeha, zbog ponovne moguće vidljivosti prijelaza rada i mekog tkiva u slučaju visoke linije osmjeha. Most se može fiksirati cementiranjem ili vijčano. Kod vijčanog fiksiranja pri zatezanju vijaka do prvog navoja ne smije postojati nikakvo naprezanje. Zatim se svi vijci učvršćuju do 5 do 10 Ncm, a nakon toga do konačnih 15 do 40 Ncm. Ukoliko se odlučimo na fiksiranje mosta cementiranjem, za to koristimo implant-cemente i retrakcijski konac, kako bismo spriječili rezidualni cement u sulkusu i posljedičnu upalu. (3)

## **5. ALL-ON-4: NOVI PRISTUP STAROM PROBLEMU**

*All-on-4* metoda je metoda koju je razvio Nobel Biocare, a njezin pionir je dr. Paulo Malo, koji je 1998. godine napravio prvi takav uspješan rad. *All-on-4* metoda nastaje kao odgovor struke na nemogućnost postave aksijalno usmjerenih implantata na postraničnim dijelovima čeljusti. Ovaj problem može se pojaviti zbog značajne resorpcije kosti koju vidamo kod osoba koje su duže vrijeme bez zubiju. Kod takvih se pacijenata anatomske strukture poput maksilarnog sinusa i n. alveolaris inferiora nalaze vrlo blizu hrpta alveolarnog grebena. Takve situacije zahtijevaju od terapeuta pripremne operacije, podizanje sinusa ili transpoziciju/lateralizaciju n. alveolaris inferiora, što posljedično onemogućava imedijatno opterećivanje implantata i rješenje bezubosti u jednom danu.

### **5.1. Sinus lift**

Operacija podizanja sinusa (sinus lift), može biti otvorenog i zatvorenog tipa ili pak neka od modernih tehnika. U zatvorenoj tehnici dnu maksilarnog sinusa pristupa se kroz ležište implantata. Ova tehnika koristi se kada visina alveolarnog grebena iznosi od 10 do 12 mm. Koštani segment koji graniči s dnom sinusa mobilizira se apikalno osteotomom i u dobiveni prostor postavlja se koštani nadomjestak. U otvorenoj tehnici s bočnim pristupom, tehnici koja se koristi kod visine alveolarne kosti od 6 do 8 mm, radi se trepanacijski otvor na kosti bočnog dijela maksilarnog grebena. Potom se tupim instrumentom odiže Schneiderova membrana i u dobiveni prostor postavlja koštani nadomjestak.

### **5.2. Transpozicija / lateralizacija n. alveolaris inferiora**

Transpozicija n. alveolaris inferiora (NAI) metoda je pomicanja živca koju je prvi opisao Nock, a koristili su je, također, i Branemark i Jensen. Sličan postupak je i lateralizacija n. alveolaris inferiora. Danas se rijetko rade, što zbog neurosenzornih ispada, čiji oporavak nije uvijek zagarantiran, što zbog postojanja alternativnih terapijskih metoda. U transpoziciji NAI nakon odizanja reznja pune debljine radi se osteotomija u području mentalnog otvora, Fox škarama odreže se n. incisivus i mentalni otvor postavi distalnije. Nakon postave implantata defekt u kosti puni se koštanim nadomjestkom i prekriva membranom. Lateralizacija NAI također počinje odizanjem reznja pune debljine. Prozor u kosti radi se u području u kojem ćemo postavljati implantate. Nakon osteotomije, kad smo pronašli živac, instrumentima ili sterilnom rukavicom pomaknemo ga prema lateralno za vrijeme postave implantata. Nakon što su postavljeni implantati, defekt punimo koštanim nadomjestkom i prekrivamo membranom.

### **5.3. All-on-4: indikacije i kontraindikacije**

Noviji pristup rješenju ovakvih problema korištenje je sustava *All-on-4*. Radi se o implantoprotetskom nadomjestku za potpuno bezubu čeljust, pričvršćenom vijčanom vezom na 4 implantata. Implantati u prednjem području čeljusti postavljeni su paralelno s aksijalnom osi, dok su druga dva implantata, usidrena u kost u stražnjim područjima, postavljena pod kutom od maksimalno 45°. Na ovaj način eliminiramo potrebu za pripremnim operacijama u svrhu očuvanja anatomskih struktura (maksilarnog sinusa i n. alveolaris inferiora). Zbog smanjenja broja operacija pada cijena i vrijeme potrebno za sanaciju. (38)

*All-on-4* metoda koristi se kod potpuno bezubih pacijenata ili onih koji imaju mali broj preostalih zubi u lošem stanju, predviđenih za vađenje, jer je vađenje takvih zubi moguće obaviti u istom posjetu kad i postavu implantata. Terapija je pogodna za pacijente koji žele brzo rješenje bezubosti fiksnim radom i kod osoba koje imaju snažan nagon za povraćanje, što im otežava nošenje totalnih proteza. Kod ove metode primjenjuje se imedijatno opterećenje implantata provizornim radom u trajanju od 3 do 6 mjeseci, stoga pacijenti nemaju socijalno neugodno razdoblje bezubosti. Osim onih koji zbog privatnog ili poslovnog života žele izbjeći razdoblje socijalne neugode, na ovakvu se terapiju često odlučuju inozemni pacijenti (dentalni turizam), kojima se ovim pristupom minimalizira broj dolazaka.

Preporučuje se izbjegavati ovakvu terapiju u svim slučajevima navedenim u poglavlju 2. „Dentalni implantati“, a uključuju loše opće zdravstveno stanje, postojanje određenih sistemnih i lokalnih bolesti, nepogodnih navika, trudnoće, liječenje radioterapijom i nekim farmakoterapeuticima. (4)

### **5.4. Uspješnost metode**

*All-on-4* tehnika pokazala se iznimno uspješnom, posebice u mandibuli.

Uspješnim implantatima smatraju se oni koji su zadovoljili sve Albrektssonove kriterije (39, 40, 41) (Tablica 3. Albrektssonovi kriteriji uspješnosti implantata), a preživjelim implantatima oni koji ne zadovoljavaju sve kriterije, ali pokazuju kliničku stabilnost. (39)

Neuspješnim implantatima smatraju se oni koji se moraju ukloniti. (42)

Tablica 3. Albrektssonovi kriteriji uspješnosti implantata

<b>Albrektssonovi kriteriji</b>	
1.	nema radiolucencije oko implantata
2.	nema pomičnosti implantata
3.	nema znakova boli, infekcije, neuropatije, parestezije ili oštećenja mandibularnog kanala
4.	gubitak kosti u prvoj godini iznosi 1,0-1,5 mm, a nakon prve godine do 0,2 mm godišnje

Kako bi uspjeh metode zaista bio visok moramo se pridržavati određenih pravila i uputa proizvođača.

Smisao *All-on-4* metode je sanirati bezubost fiksnim radom u jednom danu. To se može postići samo imedijatnim opterećenjem postavljenih implantata provizornim radom. Prvi imedijatno korišteni sustavi uključivali su veći broj implantata i koristili su se uglavnom samo u donjoj čeljusti. Danas se smatra da, ukoliko postignemo odgovarajuću primarnu stabilnost implantata, predvidljiv uspjeh imamo neovisno o tome kad implantat opteretimo nadomjestkom. (43) Loša primarna stabilnost glavni je razlog gubitka implantata. U ostale uzroke spadaju upala i gubitak kosti i biomehaničko preopterećenje.

Imedijatno opterećenje može se koristiti ako je primarna stabilnost implantata dovoljna, što znači mogućnost primjene sile pri implantaciji od 35 Ncm ili više. U slučaju da se to ne može postići, preporuča se staviti pokrovne vijke, zašiti ranu i sačekati oseointegraciju za postavu protetskog nadomjestka.

Stabilnost implantata moguće je mjeriti RFA-tehnikom (Resonance Frequency Analysis), bezbolnom brzom metodom ugodnom za pacijente. Mjeri se rezonantna frekvencija preoblikovača pričvršćenog na implantat, a stabilnost se izražava u ISQ vrijednostima (Implant Stability Quotient) od 1 do 100. Veća vrijednost označava veću stabilnost. Tik nakon implantacije očekujemo ISQ vrijednosti između 60 i 80 za mandibulu i 50 i 60 za maksilu. (20) Nakon određenog vremena ISQ vrijednost treba rasti zbog stvaranja sekundarne stabilnosti procesom oseointegracije.

Iako je *All-on-4* metoda nadoknade bezubosti razvijena za iznimno resorbirane čeljusti, neke minimalne dimenzije moraju postojati. U interkaninom području maksile trebalo bi postojati



barem 5 mm širine i 10 mm visine kosti. U mandibuli, između foramena mentale lijeve i desne strane trebalo bi biti barem 5 mm širine i 8 mm visine kosti. Vrhovi implantata u mandibuli trebali bi biti ispred mentalnog otvora i petlje koju po izlasku čini n. alveolaris inferior (n. mentalis).

Implantate se može postaviti u postekstrakcijske rane, ipak, proizvođač savjetuje, kad god je moguće postaviti ih između rana. U slučajevima da to zbog statike i/ili anatomije nije moguće uputno je postekstrakcijske rane dobro očistiti. Istraživanja pokazuju nedosljedne rezultate uspješnosti implantata postavljenih u postekstrakcijske rane u odnosu na one postavljene u zacijeljenu kost.

Zakošenje u postavi stražnjih implantata trebalo bi biti do maksimalno 45°, a ukoliko su postavljeni pod kutom većim od 30° trebali bi se spojiti (splintirati). U brojnim studijama analizirala se kvaliteta i preživljenje koso postavljenih implantata. Dokazano je kako koso postavljeni implantati, u odnosu na ravno postavljene, ne pokazuju slabiju oseointegraciju ili značajno veće vrijednosti gubitka kosti prolaskom vremena. (44, 45, 46)

Privremeni i trajni protetski rad trebao bi imati do 12 članova, s tim da bi trajni trebao imati metalom ojačanu bazu. Koliko će članova biti ovisi o položaju stražnjih implantata. Težimo njihovom postavljanju što je moguće distalnije u čeljusti kako bismo skratili privjesak protetskog nadomjestka i na taj način smanjili nepovoljno djelovanje poluge. (47) Iz tog razloga privjesci protetskog rada mogu obuhvaćati samo po jedan zub sa svake strane. Stoga, ovisno o tome koliko smo u mogućnosti distalno postaviti stražnje implantate, ovisi koliko će članova protetski rad imati.

Kao i kod potpunog zubnog niza, i kod implantoprotetskih rješenja nepovoljno je postojanje parafunkcija. Funkcija stomatognatog sustava uključuje žvakanje, gutanje i govor, a sve ostalo smatra se parafunkcijom. Najznačajnija parafunkcija su bruksistički događaji, koji uključuju stiskanje i škripanje zubima. Smatra se da je to psihosomatsko stanje, nepoznate etiologije, češće prisutno kod anksioznih, depresivnih i stresu izloženih osoba. Dok su funkcijske aktivnosti koordinirane i zaštitnim refleksima kontrolirane mišićne aktivnosti, parafunkcijske su aktivnosti pod utjecajem ekscitacijskih podražaja središnjeg živčanog sustava, pri čemu kontrola zaštitnim refleksima često nije adekvatna. Vrlo bitna je i razlika smjera djelovanja sila. Sile koje djeluju pri funkcijskim aktivnostima usmjerene su pretežito vertikalno, dok su kod parafunkcije ekscentrične. Ekscentrične sile djeluju nepovoljno na stomatognati sustav, teže su podnošljive i povećavaju potencijal oštećenja.

## **6. KIRURŠKO-PROTETSKI PROTOKOL**

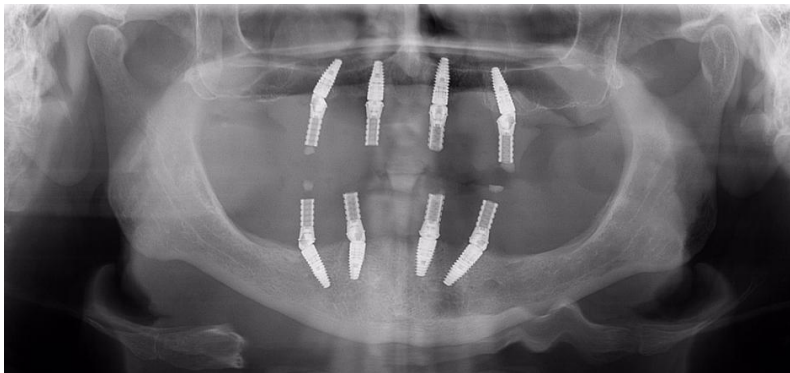
Za kirurško-protetski protokol potrebni su anestetik, kirurški set, implantološki set, skalpel ili punch bušilica za meka tkiva, fiziodispenzer, kriket ključ, multi-unit nadogradnje (abutmenti), multi-unit vijci za cijeljenje (healinzi), privremeni i trajni vijci za prijenos (transferi), koferdam, hladnopolimerizirajući akrilat, zubni konac ili ortodonska žica, provizorij, teflon, kompozit. Već pri dijagnostici potrebno je uzeti alginatne otiske i registrati međučeljusne odnose prema kojima tehničar može izraditi protezu koju će kasnije modificirati u provizorij.

Operaciji se pristupa nakon anesteziiranja pacijenta. Obično koristimo lokalnu anesteziju, a anestetik bismo ovisno o zdravstvenom stanju pacijenta, uzimajući u obzir alergije te sistemske bolesti i stanja. Tip operacije bira operater, ovisno o svojim preferencijama. Može se odlučiti na klasičnu operaciju odizanjem režnja pune debljine uz korištenje standardizirane *All-on-4* vodilice ili na pristup bez odizanja režnja korištenjem personalizirane vodilice.

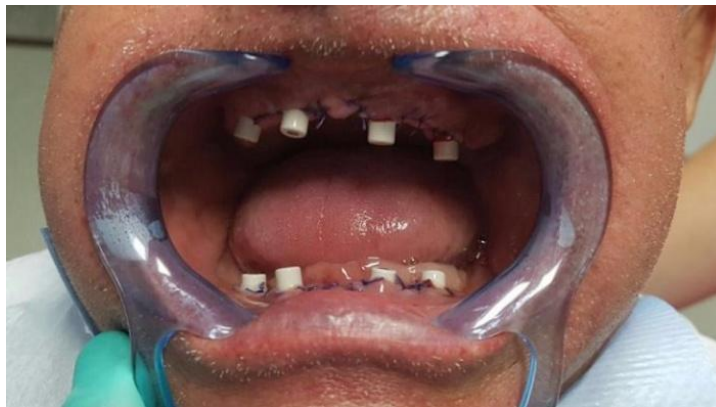### **6.1. Kirurško-protetski protokol sanacije mandibule operacijom s odizanjem režnja**

Nakon anesteziiranja, pristupamo odizanju režnja. Skalpelom načinimo rez po hrptu čeljusti i rasteretne rezove za lakše odvajanje mekog od tvrdog tkiva raspatorijem. Nakon odizanja režnja, svrdlom se modelira kost grebena po planu koji smo napravili. Pri korištenju svrdla obavezno je vodeno hlađenje svrdla i kosti fiziološkom otopinom, zbog čega nam je potreban fiziodispenzer. Ukoliko se ne koristi konstatno hlađenje, zbog razvoja visoke temperature već kroz 1 minutu može doći do nekroze kosti. *Twist Drill* svrdlom promjera 0.2 mm u središnjoj liniji mandibule radimo osteotomiju dubine 8 mm. Ona nam služi za pozicioniranje standardizirane *All-on-4* vodilice. Prvo moramo analizirati smještaj mentalnog otvora, kako bismo vrh implantata smjestili ispred izlazišta mentalnog živca, ne oštetivši petlju koju radi po izlasku. Pošto smo pozicionirali vodilicu, pristupamo izradi ležišta za stražnje, koso smještene implantate. Ponovno koristimo *Twist Drill* svrdlo promjera 0.2 mm i prema uputama na vodilici, radimo početnu preparaciju kosti pod maksimalnim kutom od 45°, na način da posteriorni implantati dijelovima koji su dublje u kosti međusobno konvergiraju, čineći oblik slova V. Ležište dalje pripremamo ovisno o tvrdoći kosti i dimenzijama implantata. Implantat se u ležište može postaviti sa sporo rotirajućim kolječnikom ili ručno. Nakon postave, implantat bi trebao imati dovoljnu primarnu stabilnost, što znači okretni moment (tork) finalnog zatezanja kriket ključem između 35 i 45 Ncm. Pristupamo postavi abutmenta. Za ove svrhe koriste se multi-unit abutmenti sa zakošenjem od 30° i zatežu se do 15 Ncm. Time je završena postava posteriornog implantata pa postupak ponovimo i na drugoj strani. Nakon toga, prelazi se na pripremu ležišta i postavu anteriornih implantata.

Preporučljivo ih je postaviti što je moguće više međusobno razmaknute, poštujući minimalan razmak vrhova implantata od 3 mm. Nakon izrade ležišta, po istim principima kao i za posteriorne implantate, isključujući postavljanje pod kutom, budući da se ovdje radi o aksijalno postavljenim implantatima, postavljaju se ravni ili multi-unit abutmenti sa zakošenjem od 17°. Ukoliko su postavljeni ravni abutmenti zatežu se do 35 Ncm, dok se u slučaju korištenja 17° multi-unit abutmenta zatezanje radi do 15 Ncm. Moguće je i prvo implantirati sve implantate pa zatim postaviti sve abutmente. Ukoliko nismo uspjeli dobiti dovoljnu primarnu stabilnost implantata, odnosno okretni moment je manji od 35 Ncm, proizvođač savjetuje postavu pokrovnih vijaka, šivanje režnja i čekanje oseintegracije. Ako tome nije tako, nastavljamo s postupkom za klasični *All-on-4*. Neki kliničari ovu fazu vole provjeriti na rendgenu da vide dosjed abutmenta na implantat. (Slika 2. Kontrola dosjeda). Na abutmente se zatim stave healinzi prije šivanja rane. (Slika 3. Healinzi)

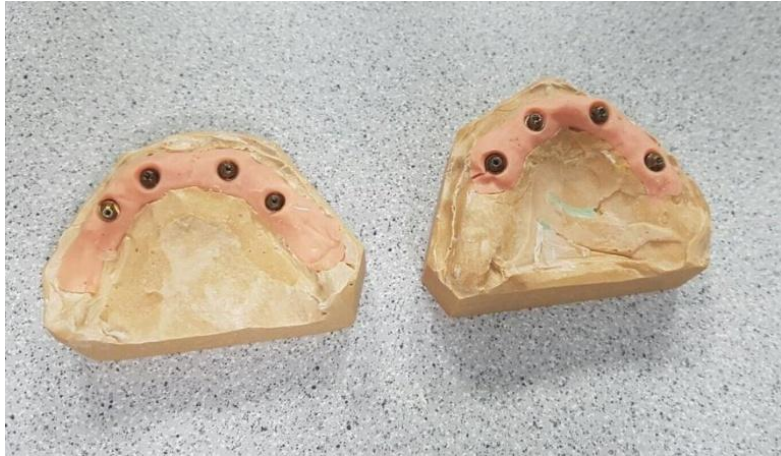

Slika 2. Kontrola dosjeda. Preuzeto s dopuštenjem autora: izv. prof. dr. sc. Mato Sušić



Slika 3. Healinzi. Preuzeto s dopuštenjem autora: izv. prof. dr. sc. Mato Sušić

Nakon šivanja rane uzimamo otisak u protezi koju je tehničar izradio prije operacije kako bismo definirali položaj implantata. Na mjestima gdje su healinzi ostavili utisak u otisku tehničar freza protezu kako bi bez poteškoća kroz nju mogli proći cilindri za privremeni rad. Skidamo healinge i na multi-unit abutmente postavljamo multi-unit cilindre za privremeni rad. Preko privremenih cilindara postavljamo koferdam i protezu s isfrezanim rupama na mjestima određenim otiskom prema položaju healinga. Prostor između proteze i privremenih cilindara zapunjavamo hladnopolimerizirajućim akrilatom. Odvijemo (otпустimo) privremene cilindre i skidamo konstrukciju u jednom komadu. Tehničar u laboratoriju skрати privremene cilindre do određene duljine i frezom reducira protezu, čime je gotovo završen provizorij. Takvu protezu stavljamo u usta i zatežemo vijke privremenih transfera silom od 15 Ncm, punimo ih teflonom i zatvaramo kompozitom. Provjeravamo okluziju i ubrušavamo ako je potrebno. Preporuča se grupno vođeni tip okluzije. Nakon 3 do 6 mjeseci slijedi izrada trajnog rada. Za vrijeme oseointegracije implantata preporuča se dijeta mekšom hranom, odnosno pacijentu savjetujemo konzumaciju one hrane koju može odrezati vilicom. Higijena se prva 2 tjedna održava klorheksidinskom vodicom, a nakon toga klasično četkicom i pastom, uz preporučenu nadopunu vodenim tušem. Po prolasku vremena određenog za oseointegraciju (3 do 6 mjeseci) pristupa se izradi konačnog rada. Privremeni se rad skida i uzima se otisak za izradu individualne žlice koja je obično otvorena akrilatna žlica. Vraća se provizorij i čeka iz tehnike gotova individualna žlica. Kod uzimanja finalnog otiska, nakon skidanja privremenog rada postave se *Open Tray* transferi za konačni rad i zategnu do 15 Ncm. Transferi se međusobno povezuju zubnim koncem ili ortodontskom žicom i hladnopolimerizirajućim akrilatom. Provjeri se i modificira individualna žlica ukoliko je potrebno te se pristupa otiskivanju. Važno je pri otiskivanju ne zabrtviti otvore za odvijanje (otpuštanje) transfera. Nakon stvrdnjavanja materijala odvijaju se transferi i čitava konstrukcija skine sa žlicom. Otiskivanje se može raditi i tehnikom zatvorene žlice, koja može biti konfekcijska ili individualna. (48) Prednost individualne žlice je u jednakoj debljini otisnog materijala duž čitave žlice čime se smanjuje iznos pogreške zbog fizikalnih svojstava materijala. Pri ovom postupku koriste se otisni transferi na koje se stavljaju obično plastične prijenosne kapice. Nakon polimerizacije prijenosne kapice ostaju u otisku, a otisni transferi u ustima. Skidamo otisne transfere i zajedno s otiskom u kojem su kapice šaljem ih u laboratorij, gdje će ih tehničar ponovno spojiti. Koju god da smo tehniku odabrali, nakon otiskivanja pacijentu se vraća privremeni rad, a otisci šalju u laboratorij, gdje će tehničar uz pomoć replika implantata izraditi nagrizne bedeme za registraciju međučeljusnih odnosa (Slika 4. Modeli s replikama).



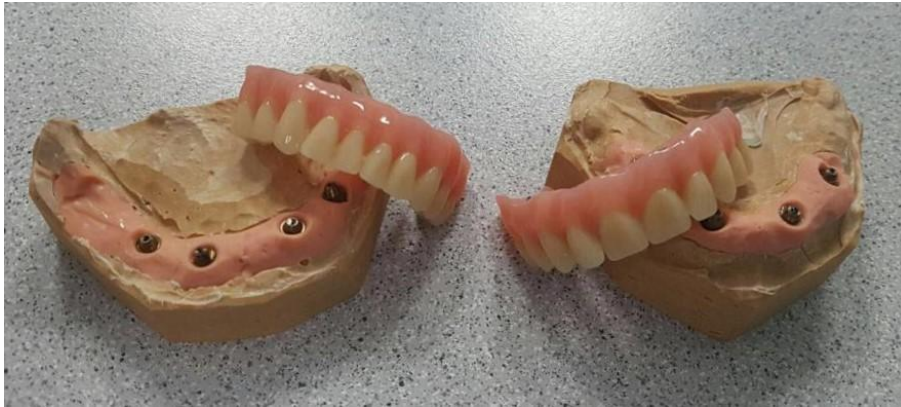Slika 4. Modeli s replikama. Preuzeto s dopuštenjem autora: izv. prof. dr. sc. Mato Sušić

Nakon registracije međučeljusnih odnosa provjeravamo dosjed žiga, kako bi bio identičan u ustima i na modelu. Rade se dvije provjere. Prva uključuje provjeru na pacijentu. Skine se provizorij i žig se u komadu postavi na implantate gdje ne smije biti napetosti pri zatezanju. Rendgenski se provjere dosjedi. Zatim se žig diskom podijeli na 4 dijela, svaki se posebno stavi na svoj implantat i prostori između njih popune hladnopolimerizirajućim akrilatom. Vraćamo provizorij pacijentu, a žig tehničaru. Novi žig proba se na modelu i promatra se postoje li odstupanja. Ukoliko postoje, radi se modifikacija modela. Izvadi se ona replika u modelu na kojoj cilindar ne leži dobro i taj se dio sadre skine nožićem. Problematična replika se sada učvrsti za odgovarajući cilindar. Ostali cilindri na žigu se zategnu. Prazni se prostor u modelu puni sadrom ili akrilatom i tako smo dobili popravljene model. Tehničar izrađuje protezu u vosku. Skidamo provizorij i provjeravamo prototip proteze u vosku. Ako smo zadovoljni estetikom, fonetikom, funkcijom i podrškom usnama, šaljemo u laboratorij za izradu titanske konstrukcije. U idućoj posjeti provjeravamo dosjed titanske konstrukcije. Kad je rad gotov i stigao u ordinaciju, posljednji put skidamo provizorij. Učvršćujemo trajni rad bez napetosti i provjeravamo dosjed na rendgenu. Ukoliko je sve u redu otvore pečatimo teflonom i kompozitom. Preporučuje se pacijentu izraditi zaštitnu noćnu udlagu i predati u istom posjetu kad i gotov rad.

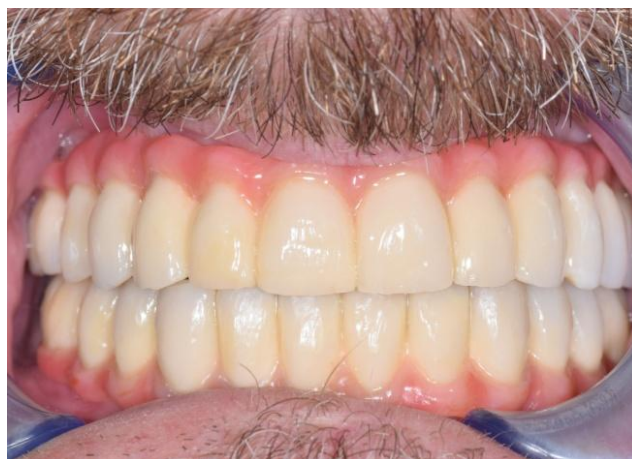## **6.2. Kirurški protokol sanacije maksile operacijom s odizanjem režnja**

Kako u mandibuli, tako i u maksili vrijede slična pravila. Nakon izrade ležišta za vodilicu, a prije njezine postave, pronalazimo prednji zid sinusa na način da napravimo mali otvor na maksili u očekivanom području. Sondom palpiramo i širimo otvor ukoliko je potrebno. Nakon

što smo odredili granice sinusa, postavljamo vodilicu i pristupamo izradi ležišta za posteriorne implantate po istim načelima kao i u mandibuli. Dakle, postavljamo ih na način da vrhovi implantata koji su smješteni dublje u kosti međusobno konvergiraju u obliku slova V, a da su implantati, prema uputama na vodilici, u otklonu od aksijalne osi maksimalno 45°. Preparaciju radimo što je posteriornije moguće, imajući u vidu da ostavimo sigurnosnu zonu od 4 mm između implantata i sinusnog zida. Nakon pripreme ležišta i postave posteriornih, prelazimo na postavu anteriornih implantata, prema istim pravilima kao za mandibulu. Ostatak protokola ostaje isti. (Slika 5. Trajne fiksne proteze, Slika 6. Trajne fiksne proteze u ustima)



Slika 5. Trajne fiksne proteze. Preuzeto s dopuštenjem autora: izv. prof. dr. sc. Mato Sušić



Slika 6. Trajne fiksne proteze u ustima. Preuzeto s dopuštenjem autora: izv. prof. dr. sc. Mato Sušić

### **6.3. Kirurški protokol pri operaciji bez odizanja režnja**

Ako smo se odlučili za operaciju bez odizanja režnja (flapless tehnika), nužna je personalizirana vodilica, budući da je poprilično teško odrediti granice kosti, što bi za posljedicu moglo imati ijtrogeno stvaranje dehiscijencija i fenestracija. U svrhu analize anatomskih struktura i kvalitete kosti, jednako kao i za virtualno planiranje, za ovaj postupak je neizbježna 3D radiološka snimka. U softveru je moguće označiti anatomske važne strukture, analizirati količinu i kvalitetu kosti te virtualno postaviti implantate. Ovaj postupak je lagan i brzo se uči, a kliničaru kroz rezove prikazuje položaj implantata u 3 dimenzije, regulaciju i korekciju dok nismo potpuno zadovoljni smještajem. Ovo je posebno korisno za postavu posteriornih, nagnutih implantata. Nakon što smo završili planiranje, izrađuje se kirurška šablona. Postupak operacije isti je i za maksilu i za mandibulu. Postavljamo vodilicu i označavamo mjesta implantacije. Incizija kroz meko tkivo može biti napravljena tehnikom mini incizija ili punch tehnikom. U tehnici mini incizija na mjestima implantata rade se četiri odvojena horizontalna reza duljine 5 mm koja idu punom debljinom tkiva. U punch tehnici na označenim mjestima bušilicom za meko tkivo (punchem) radi se cirkumferentna incizija, koja je nešto uža (od 1,0 do 1,5 mm) od promjera implantata, kako bi postojao bliski dodir implantata i mekog tkiva. Nakon preparacije mekog tkiva, svrdlima pripremamo ležišta za implantate kako nas vodi šablona, koristeći prvo pilot svrdlo, a zatim svrdla postepeno većih promjera do promjera implantata. Nakon što smo pripremili ležište, kolječnikom s malim brojem okretaja ili ručno postavimo implantate, a zatim skidamo šablonu, dok na implantate stavljamo abutmente. Ostatak kirurško-protetskog protokola ostaje isti.



## **7. MODIFIKACIJE ALL-ON-4 TEHNIKE**

Iako predviđena kao fiksno implantoprotetsko rješenje u nepovoljnim uvjetima, i originalna *All-on-4* tehnika ima određena ograničenja. Kako bi se ona reducirala, brojni kliničari pokušavaju modificirati tehniku, i tako proširiti indikaciju. Počinju se koristiti V4-model, M4-model, bazalni i kratki implantati.

### **7.1. V4-model**

U vidu novih rješenja bezubosti izrazito atrofirane mandibule Jensen radi modifikaciju klasičnog *All-on-4* koncepta postavljajući sva četiri implantata pod kutom od 30° na način da konvergiraju prema simfizi, čineći izgled slova V. Na ovaj je način dovoljno već 5 mm mandibularne kosti za terapiju i preporuča se kao alternativa nadoknadi kosti. (49)

### **7.2. M4-model**

U terapiji maksile Jensen pak predlaže M4-model, pri čemu se stražnji implantati otklanjaju od aksijalne osi prema naprijed za 30°, ali se i prednji implantati otklanjaju od aksijalne osi prema nazad za 30°, čineći izgled slova M. Prednosti takve postave prednjih implantata istovjetne su prednostima kod nagnjanja stražnjih implantata; a to su povećana dužina implantata, a time i kontaktna površina s kosti i primarna stabilnost, povećan anteroposteriorni razmak između prednjih i stražnjih implantata te smanjena potreba za nadoknadom kosti. Metoda se koristi kad subnazalno imamo svega od 5 do 8 mm kosti. (50)

### **7.3. Bazalni implantati**

Za sve bazalne implantate karakteristično je sidrenje u kortikalisu, temeljeno na saznanju da je kortikalis značajno manje (ili nimalo) podložan resorpciji od spongioze. Pri postavi zigomatičnih implantata može se koristiti ekstrasinusna i intrasinusna tehnika. Kako je glavna komplikacija ovakvog tipa terapije patologija sinusa, preporuča se ekstrasinusna tehnika postave. Zigomatični implantati mogu se koristiti na dva načina. Prva mogućnost je korištenje standardnih implantata u prednjem području, a zigomatičnih implantata u lateralnom području, dok je druga mogućnost korištenje svih četiriju zigomatičnih implantata. De Moraes i suradnici (51) analizirali su stres na fotoelastičnim modelima podijeljenim u dvije grupe. U prvoj grupi modela u području prvih molara postavili su zigomatične implantate, a u području kanina standardne implantate. U drugoj grupi i u područjima prvih molara i u područjima između kanina i prvih premolara, postavljeni su zigomatični implantati. Dobili su rezultate koji idu u korist postave svih četiriju zigomatičnih implantata, više nego u kombinaciji sa standardnima. Jensen i suradnici (52) u svojoj su studiji *All-on-4* metode na 100 pacijenata koristili i bazalne implantate postavljene u vomer. Postavili su 12 implantata u vomer, od čega

ih je 10 postavljeno odmah, a 2 su postavljena kao rješenje kad je došlo do gubitka standardnog prednjeg implantata. Svi su bazalni implantati bili imedijatno opterećeni, a pokazali su zadovoljavajuću oseointegraciju, bez gubitka kosti i/ili stabilnosti tijekom godine dana. Tehniku postave implantata kroz tuber u pterigoidni nastavak prvi je uveo Tulasne 1992. godine i takvi se implantati zovu pterigoidnim ili pterigomaksilarnim implantatima. Holtzclaw i Telles (53) modificirali su *All-on-4* tehniku umetanjem pterigoidnih implantata kao dodatnih sidrišta. Kao prednosti navode mogućnost većeg okretnog momenta, a samim time i veću mogućnost imedijatnog opterećenja, kao i proširenje antero-posteriorne dužine luka, koje donosi duži protetski rad, estetski nužan kod pacijenata širokog osmjeha. Kod 16 pacijenata implantirali su 25 pterigoidnih implantata. Od toga, točnije 18 od 25 pterigoidnih implantata bili su postavljeni bilateralno dok ih je 7 bilo postavljeno unilateralno. U promatranom razdoblju od 40 mjeseci 100 % implantata bilo je funkcionalno.

#### **7.4. Kratki implantati**

Neki autori kratkim implantatima smatraju implantate dužine od 7 do 10 mm, dok drugi pod kratke implantate svrstavaju sve one koji su u kosti 9 mm ili manje. Ekstra-kratki implantati su oni dužine 5 mm. Kako bi se kompenzirala smanjena duljina implantata, nužne su modifikacije površine (makro i mikro struktura) i povećanje promjera. Cannizaro i suradnici (54) imali su nakon godinu dana jednaku uspješnost fiksnih proteza na ekstra kratkim (5 mm dužine) implantatima u usporedbi s protezama na standarnim (11,5 mm dužine) implantatima.



Napredovanjem tehnologije i medicine u terapiji totalne bezubosti sve se češće odmičemo od klasičnih modela sanacije mostovima i protezama te se približavamo nekom od tipova implantoprotetske terapije. Koji tip ćemo odabrati ovisi o zdravstvenom i financijskom stanju pacijenta, njegovim željama i, ne manje važno, našim mogućnostima. Za postizanje uspjeha nužno je znati kontraindikacije implantoprotetske terapije, koje uključuju općemedicinske (npr. loše općezdravstveno stanje, imunološke bolesti, psihoze, droge, itd.) i lokalne kontraindikacije (uz već spomenute nepovoljne anatomske karakteristike kosti, nesanimirana usna šupljina, patološke promjene čeljusti, parafunkcije, radioterapija dozama većim od 65 Gy, itd.) pa takve pacijente izuzeti i pristupiti nekim od alternativnih postupaka.

Terapiju fiksnom protezom (među koje ubrajamo i *All-on-4*) biramo u slučaju potrebe za jednodnevnim rješenjem bezubosti. Ukoliko pacijent spada u skupinu osoba kod kojih očekujemo uspješnu *All-on-4* terapiju provodimo ju uz određena pravila.

Koncept se koristi kod pacijenata koji imaju relativno nisku liniju osmjeha i dovoljnu količinu prihvatljivo kvalitetne kosti u kojoj se može postići adekvatna primarna stabilnost. U brojka, to znači postojanje barem 5 mm širine i 10 mm visine kosti interkaninog područja maksile, odnosno 5 mm širine i 8 mm visine kosti mandibule između foramena mentale lijeve i desne strane. Dovoljna primarna stabilnost implantata znači mogućnost primjene sile pri implantaciji od 35 Ncm ili više. Ako su vrijednosti niže preporuča se postaviti pokrovne vijke i čekati oseointegraciju za postavu protetske suprastrukture.

Razlozi gubitka implantata prije svega uključuju lošu primarnu stabilnost, a zatim upalu i biomehaničko preopterećenje.

Iako se implantate može postaviti i u postekstrakcijske rane, dostupna literatura pokazuje nedosljednost rezultata istraživanja usporedbe imedijatne i odgođene implantacije. S jedne strane imamo istraživanja Mijiritskog i suradnika (55) i Lorenzonija i suradnika (56), koja pokazuju visoku uspješnost implantata postavljenih u postekstrakcijske rane. Mijiritsky je postavio 24 implantata u 16 pacijenata i nakon 6 godina preživljenje implantata bilo je 95,8 %. (55) Lorenzoni je kod 9 pacijenata, godinu dana nakon implantacije u postekstrakcijske rane imao preživljenje od 100 %. (56) Slične rezultate nalazimo kod Kana i suradnika (57) te Cornelinija i suradnika. (58) Ipak, u literaturi možemo naći i drukčije rezultate. Chaushu i suradnici (59) postavili su 19 implantata u postekstrakcijske rane i 9 implantata u zacijeljeno područje. U analizi, od 6 do 24 mjeseca nakon implantacije, zaključeno je da je rizik neuspjeha implantata u postekstrakcijskim ranama oko 20 %. Preživjeli implantati u njegovoj

studiji iznosili su 82,4 % svih implantata postavljenih u postekstrakcijske rane i 100 % onih postavljenih u zacijeljeno područje. Ono što je važno napomenuti jest činjenica da je kod implantacije u postekstrakcijske rane, jednako kao i kod zacijeljenih područja, obvezna dovoljna primarna stabilnost kako bi se postupak uopće uzeo u obzir za izvođenje. U istraživanju Vuletića i suradnika (60) denzitometrijski podatci pokazali su da tehnika imedijatne implantacije pokazuje niže stupnjeve zasjenjenja nakon 6 mjeseci od implantacije u odnosu na odgođenu implantaciju, ali nakon godinu dana rezultati imedijatno implantiranih i odgođeno implantiranih implantata su slični. Istraživanje Granića i suradnika (61) temeljilo se na analizi primarne stabilnosti RFA-tehnikom. Dokazano je da postoje razlike primarne stabilnosti imedijatno i odgođeno implantiranih implantata u korist odgođeno implantiranih implantata, ali su vrijednosti i jednih i drugih zadovoljavajuće te ni u jednoj skupini ispitanika nije bilo gubitka implantata.

Uz nivelaciju grebena, glavna karakteristika *All-on-4* terapije je postava prednjih implantata paralelno s aksijalnom osi i stražnjih implantata u odklonu od iste osi do 45°. Studije na životinjama pokazale su da je moguće postojanje različitog načina cijeljenja (62), ali se smatra da dugoročno gledano ne postoje razlike u mekom i/ili tvrdom tkivu oko koso i ravno postavljenih implantata. (63) Koso postavljeni implantati ne pokazuju slabiju oseointegraciju niti značajno veće vrijednosti gubitka kosti tijekom vremena. (44, 45, 46)

Protetska suprastruktura, zbog negativnog djelovanja sila, smije imati samo po 1 privjesak sa svake strane te ukupno do 12 članova na metalom ojačanoj bazi kod trajnog rada. U originalnom Branemarkovom protokolu korišteno je 6 implantata u maksili i 4 u mandibuli. Implantati u mandibuli bili su postavljeni aksijalno između mentalnih otvora, u vrlo gustoj kosti simfize. Međutim, takvi radovi imali su poprilično duge privjeske (od 10 do 20 mm), kako bi postigli visoku funkcijsku i estetsku vrijednost. Time je iznos negativnih sila na privjescima bio prilično visok. Problem dužine privjeska riješio je Krekmanov, naginjući stražnje implantate konstrukcije i na taj način skraćujući privjesak (44) i tako smanjujući iznos sila koje na njega djeluju.

Jedna od relativnih kontraindikacija *All-on-4* terapije je postojanje parafunkcija, budući se tu razvijaju štetne, ekscentrične sile većih iznosa i slabije regulacije povratnom spregom. Istraživanje Glausera i suradnika (64) pokazalo je značajno veći gubitak implantata kod bruksera u odnosu na pacijente bez parafunkcija. Gubitak implantata kod bruksera bio je 41 %, dok je kod pacijenata bez parafunkcija ta brojka znatno niža i iznosi 12 %. Iz tog se

razloga neki terapeuti ovakve pacijente odlučuju isključiti iz skupine podobnih za terapiju *All-on-4* metodom.

Potrebno je istaknuti kako *All-on-4* metoda pokazuje visoku stopu uspješnosti, posebice u mandibuli kao i zavidnu razinu zadovoljstva pacijenata. U istraživanju Buture i suradnika (65) uspješnost implantata postavljenih u mandibuli (857 implantata u 219 čeljusti) nakon perioda praćenja od 3 godine bila je 99,6 %. Isto, Graves i suradnici (66) postavili su 1110 implantata u 276 maksila s uspjehom od 97,48 % nakon 16 mjeseci. Nadalje, Babbush i suradnici (67) su 29 mjeseci nakon postave 708 implantata u 165 čeljusti imali uspjeh od 100 % u mandibuli i 99,3% u maksili.

U studiji Van Lierda i suradnika (68) analizirane su mogućnosti izgovora i orofacijalna funkcija kod pacijenata čiji je problem bezubosti riješen *All-on-4* implantoprotetskim konceptom. Analizirani su funkcija usana i jezika, puhanje, sisanje i gutanje, a dokazano je da je orofacijalna funkcija u 100 % terapije fiksnim radom na implantatima normalna, što je u korelaciji i s rezultatima ostalih istraživanja. (69, 70)

U Babbuschevu istraživanju (71) ispitano je 250 pacijenata kod kojih je korišten *All-on-4* koncept o zadovoljstvu terapijom. Čak je 95 % pacijenata bilo je zadovoljno svojim novim zubima, od čega ih je 74 % iznimno zadovoljno. Nije manje važno ni da bi 88 % njih zasigurno preporučilo ovakav tretman kolegi ili prijatelju, dok bi još 10 % pacijenata razmotrilo preporuku, čime dolazimo do visoke brojke od 98 % pacijenata koji koji svjedoče pozitivno iskustvo u liječenju.





Poznato je kako se liječenje potpune bezubosti može provesti na više različitih načina. Odabir metode ovisi o karakteristikama, željama i mogućnostima pacijenta kao i preferencijama terapeuta.

Ukoliko je pravilno postavljena indikacija, liječenje *All-on-4* metodom je predvidljivo uspješan tretman. Metoda se primjenjuje kod potpuno bezubih osoba ili onih s manjim brojem zubi predviđenih za vađenje, kad se iz različitih razloga bezubost želi riješiti u jednom tretmanu. Ipak, nije svaki bezubi pacijent dobar kandidat za ovakav tip terapije. Da bi se postavila ispravna indikacija, važna je kvalitetna anamneza i klinički pregled s naglaskom na protetskoj i radiološkoj analizi. Moramo uzeti u obzir količinu i kvalitetu kosti, međučeljusne odnose i parametre koji mogu utjecati na estetiku završnog rada, kao što su položaj linije osmjeha i nazolabijalni kut.

Isto tako, važno je poznavanje različitih vrsta implantata, njihovih karakteristika i principa oseointegracije, jednako kao i ispravnog kirurško-protetskog protokola, kako bi se mogućnost pogreške svela na najmanju moguću mjeru. Potrebno je zadovoljiti sve uvjete uspjeha terapije, koji su prije svega minimalne dimenzije čeljusti i dovoljna primarna stabilnost implantata od 35 Ncm kako bi se moglo postaviti imedijatno opterećenje. Nadalje, treba poznavati poželjan i dozvoljen stupanj naginjanja posteriornih implantata uz maksimalnu dužinu privjesaka protetskog rada.

U kirurško-protetskom protokolu možemo se odlučiti za pristup odizanjem režnja i korištenjem standardizirane *All-on-4* vodilice ili pristup u kojem se koristi personalizirana *All-on-4* vodilica izrađena prema planu terapije napravljenom u CBCT softveru.

Modifikacije tehnike, osmišljene kako bi se proširila indikacija, uključuju V4 model, M4 model, bazalne i kratke implantate.

Ukoliko se ispune svi uvjeti, uz kvalitetnu suradnju terapeuta i pacijenta, kao i visoku motiviranost i dobru oralnu higijenu, utoliko se mogućnost komplikacija svodi na minimum, a terapija obično rezultira pacijentovim iznimnim zadovoljstvom.



1. Turkyilmaz I, Company AM, McGlumphy EA. Should edentulous patients be constrained to removable complete dentures? The use of dental implants to improve the quality of life for edentulous patients. *Gerodontology*. 2010;27(1):3–10.
2. Struna [Internet]. Zagreb: Institut za hrvatski jezik i jezikoslovlje; c2011. [cited 2019 Aug 12]. Available from:  
<http://struna.ihjj.hr/naziv/zubni-usadak/17371/>
3. Dulčić N. Pričvršćivanje implantoprotetskih radova. Zagreb, Sonda. 2013;14(26):38-40.
4. Kobler P. Kontraindikacije za primjenu dentalnih implantata. In: Knežević G, editor. *Osnovne dentalne implantologije*. Zagreb: Školska knjiga; 2002. p. 34-5.
5. Gabrić Pandurić D, Kuna T, Katanec D. Dentalna implantologija kod onkoloških pacijenata. *Medix*. 2007;185-6.
6. Jerolimov V. Materijali dentalnih implantata. In: Knežević G, editor. *Osnovne dentalne implantologije*. Zagreb: Školska knjiga; 2002. p. 20-2.
7. Filipović Zore I. Kirurški i regenerativni materijali: Materijali u dentalnoj implantologiji. In: Mehulić K i sur. *Dentalni materijali*. Zagreb: Medicinska naklada; 2017. p. 344-6.
8. Weinlaender M. Bone growth around dental implants. *Dent Clin North Am*. 1991;35(3):585-601.
9. Čatović A, Jerolimov V, Živko-Babić J, Carek V, Dulčić N, Lazić B. Titan u stomatologiji. *Acta Stomatol Croat*. 1998;32(2):351-65.
10. Živko Babić J, Jerolimov V. Metali u stomatološkoj protetici. Zagreb: Školska knjiga; 2005. p. 126-8.
11. Jerolimov V i sur. *Osnove stomatoloških materijala*. [monograph on the Internet]. Zagreb: Stomatološki fakultet Sveučilišta u Zagrebu; 2005. [cited 2019 Jun 2]. Available from:  
[http://www.sfzg.unizg.hr/\\_download/repository/Osnove\\_stomatoloskih\\_materijala.pdf](http://www.sfzg.unizg.hr/_download/repository/Osnove_stomatoloskih_materijala.pdf)
12. Ristić B, Popović Z, Adamović D, Devedžić G. Selection of biomaterials in orthopedic surgery. *Vojnosanit Pregl*. 2010;67(10):847-55.
13. Carek A. Metali i legure u dentalnoj medicini: Dentalne legure. In: Mehulić K i sur. *Dentalni materijali*. Zagreb: Medicinska naklada; 2017. p. 182-3.

14. Dental-Implants-01 [Internet]. Costas Bougalis; c2010 [cited 2019 Jun 2]. Types of Dental Implants. Available from:  
<http://www.dental-implants-01.com/types-of-dental-implants.htm>
15. Valente ML , de Castro DT , Shimano AC, Lepri CP, dos Reis AC. Analysis of the influence of implant shape on primary stability using the correlation of multiple methods. *Clin Oral Investig*. 2015;19(8):1861-6.
16. Cho JD, Shin JC, Kim HL, Gerelmaa M, Yoon HI, Ryoo HM, Kim DJ, Han JS. Comparison of the Osteogenic Potential of Titanium and Modified Zirconia-Based Bioceramics. *Int J Mol Sci*. 2014;15(3):4442-52.
17. Tetè S, Zizzari V, De Carlo A, Sinjari B, Gherlone E. Macroscopic and microscopic evaluation of a new implant design supporting immediately loaded full arch rehabilitation. *Ann Stomatol (Roma)*. 2012;3(2):44-50.
18. Aparna IN, Dhanasekar B, Lingeshwar D, Gupta L. Implant crest module: A review of biomechanical considerations. *Indian J Dent Res*. 2012;23(2):257-63.
19. Sahiwal IG, Woody RD, Benson BW, Guillen GE. Macro Design Morphology of Endosseous Dental Implants. *J Prosthet Dent*. 2002;87(5):543-51.
20. Granić M, Katanec D. Praćenje cijeljenja dentalnih implantata. *Sonda*. 2007;72-4.
21. Knežević G. Povijesne napomene. In: Knežević G, editor. *Osnovne dentalne implantologije*. Zagreb: Školska knjiga; 2002. p. 13.
22. Lindhe J, Lang NP, Karring T. *Klinička parodontologija i dentalna implantologija*. Zagreb: Nakladni zavod Globus; 2010. p. 811-3.
23. Kobler P. Priprema bolesnika za implantoprotetičku rehabilitaciju. In: Knežević G, editor. *Osnovne dentalne implantologije*. Zagreb: Školska knjiga; 2002. p. 36-7.
24. Jorgić-Srdjak K. Periimplantne bolesti. In: Knežević G, editor. *Osnovne dentalne implantologije*. Zagreb: Školska knjiga; 2002. p. 79.
25. Aurer A. Periimplantne bolesti. *Medix*. 2003;137-8.
26. Huseinbegović A, Selimović-Dragaš M. Prvi posjet doktoru dentalne medicine. In: Jurić H, editor. *Dječja dentalna medicina*. Zagreb: Naklada Slap; 2015. p. 74.

27. Mehulić K, Mehadžić K. Pretprotetska priprema pacijenta u fiksnoj protetici. *Sonda*. 2014;15(28):25-8.
28. Simeon P, Soldo M. Anamneza – restaurativna stomatologija i endodoncija. *Sonda*. 2008;9(16):26-7.
29. Čatović A, editor. *Klinička fiksna protetika: Ispitno štivo*. 1st ed. Zagreb: Stomatološki fakultet Sveučilišta u Zagrebu, 1999.
30. Cekić-Arambašin A. Dijagnostika u oralnoj medicini. In: Cekić-Arambašin A et al. *Oralna medicina*. Zagreb: Školska knjiga; 2005. p. 48.
31. Scarfe WC, Farman AG. What is Cone-Beam CT and how does it work?. *Dent Clin N Am*. 2008;52(4):707-30.
32. Lauc T. 3D diagnostic in orofacial medicine. *Medical Sciences*. 2012;38:127-52.
33. Zdravec D. Princip rada CBCT uređaja. In: Krolo I, Zdravec D. *Dentalna radiologija*. Zagreb: Medicinska naklada; 2016. p. 270-86.
34. Krolo I, Simeon P. Mjerni parametri u implantologijskom postupku. In: Krolo I, Zdravec D. *Dentalna radiologija*. Zagreb: Medicinska naklada; 2016. p. 197-212.
35. Lubina L, Romić M, Illeš D. Terapija potpune bezubosti implantatima. *Sonda*. 2009;10(18):47-51.
36. Lekholm U, Zarb GA. Patient selection and preparation. In: Brånemark PI, Zarb GA, Albrektsson T, editors. *Tissue-integrated prostheses: osseointegration in clinical dentistry*. Chicago (IL): Quintessence; 1985. p. 199–209.
37. Trefoil™ [Internet]. nobelbiocare.com c2017 [cited 2019 Aug 8]. Available from:  
<https://www.nobelbiocare.com/content/microsite/uk/en/trefoil.html>
38. Babbush CA, Kanawati A, Kotsakis GA, Hinrichs JE. Patient-related and financial outcomes analysis of conventional full-arch rehabilitation versus the All-on-4 concept: a cohort study. *Implant Dent*. 2014;23:218–24.
39. Babbush CA, Kutsko GT, Brokloff J. The all-on-four immediate function treatment concept with NobelActive implants: a retrospective study. *J Oral Implantol*. 2011;37(4):431-45.

40. Albrektsson T, Jansson T, Lekholm U. Osseointegrated dental implants. *Dent Clin North Am.* 1986;30:151–74.
41. Albrektsson T, Zarb G, Worthington P, Eriksson AR. The long-term efficacy of currently used dental implants: a review and proposed criteria of success. *Int J Oral Maxillofac Implants.* 1986;1(1):11-25.
42. Van Steenberghe D. Outcomes and their measurement in clinical trials of endosseous oral implants. *Ann Periodontol.* 1997;2:291-8.
43. Javed F, Romanos GE. The role of primary stability for successful immediate loading of dental implants. A literature review. *J Dent.* 2010;38:612–20.
44. Krekmanov LM, Kahn M. Tilting of posterior mandibular and maxillary implants for improved prosthesis support. *Int J Oral Maxillofac Implants.* 2000;15(3):405–14.
45. Aparicio C, Perales P, Ranger B. Tilted implants as an alternative to maxillary sinus grafting: a clinical, radiologic, and periotest study. *Clin Implant Dent Relat Res.* 2001;3:39–49.
46. Agliardi E, Panigatti S, Clericò M, Villa C, Malò P. Immediate rehabilitation of the edentulous jaws with full prostheses supported by four implants: interim results of a single cohort prospective study. *Clin Oral Implants Res.* 2010;21:459–65.
47. Nobel Biocare. All-on-4® treatment concept. [Internet]. Zurich: Nobel Biocare; 2016. [cited 2019 Aug 8]. Available from: [https://cdn2.hubspot.net/hubfs/1738471/\\_GLOBAL/2016/TFM\\_All-On-4/PDF%20e-book/GMT\\_46849\\_All-on-4\\_ebook\\_16.1\\_EN.pdf](https://cdn2.hubspot.net/hubfs/1738471/_GLOBAL/2016/TFM_All-On-4/PDF%20e-book/GMT_46849_All-on-4_ebook_16.1_EN.pdf)
48. Dulčić N. Otisni postupci u implantoprotetskoj terapiji. *Sonda.* 2011;12(22):61-63.
49. Jensen OT, Adams MW. All-on-4 Treatment of highly atrophic mandible with mandibular V-4: report of 2 cases. *J Oral Maxillofac Surg.* 2009;67:1503–9.
50. Jensen OT, Adams MW. The maxillary M-4: a technical and biomechanical note for all-on-4 management of severe maxillary atrophy-report of 3 cases. *J Oral Maxillofac Surg.* 2009;67(8):1739-44.

51. de Moraes PH, Olate S, de Arruda Nobilo M, Asprino L, de Moraes M, de Albergaria Barbosa J. Maxillary „All-on-four“ treatment using zygomatic implants: a mechanical analysis. *Rev Stomatol Chir Maxillofac Chir Orale*. 2016;117(2):67-71.
52. Jensen OT, Cottam JR, Ringeman JL, Graves S, Beatty L, Adams MW. Angled dental implant placement into the vomer/nasal crest of atrophic maxillae for All-on-Four immediate function: a 2-year clinical study of 100 consecutive patients. *Int J Oral Maxillofac Implants* [Internet]. 2014 Jan-Feb [cited 2019 Aug 9] ;29(1): [about 30 p.]. Available from: [http://www.quintpub.com/journals/omi/abstract.php?article\\_id=13881#.XU1QP-gzaM8](http://www.quintpub.com/journals/omi/abstract.php?article_id=13881#.XU1QP-gzaM8)
53. Holtzclaw D., Telles R. Pterygoid fixated arch stabilization technique (PFAST): a retrospective study of pterygoid dental implants used for immediately loaded full arch prosthetics. *JIACD*. 2018;10(7):6-17.
54. Cannizzaro G, Felice P, Buti J, Leone M, Ferri V, Esposito M. Immediate loading of fixed cross-arch prostheses supported by flapless-placed supershort or long implants: 1-year results from a randomised controlled trial. *Eur J Oral Implant*. 2015;8(1):27-36.
55. Mijiritsky E, Mardinger O, Mazor Z, Chaushu G. Immediate provisionalization of single-tooth implants in fresh-extraction sites at the maxillary esthetic zone: Up to 6 years of follow-up. *Implant Dent*. 2009;18(4):326-33.
56. Lorenzoni M, Pertl C, Zhang K, Wimmer G, Wegscheider WA. Immediate loading of single-tooth implants in the anterior maxilla. Preliminary results after one year. *Clin Oral Implants Res*. 2003;14:180–7.
57. Kan JY, Rungcharassaeng K, Lozada J. Immediate placement and provisionalization of maxillary anterior single implants: 1-year prospective study. *Int J Oral Maxillofac Implants*. 2003;18:31–9.
58. Cornelini R, Cangini F, Covani U, Wilson Jr TG. Immediate restoration of implants placed into fresh extraction sockets for single-tooth replacement: a prospective clinical study. *Int Periodontics Restorative Dent*. 2005;25:439–47.
59. Chaushu G, Chaushu S, Tzohar A, Dayan D. Immediate loading of single-tooth implants: immediate versus nonimmediate implantation. A clinical report. *Int J Oral Maxillofac Implants*. 2001;16:267–72.

60. Vuletić M, Granić M, Katanec D, Sušić M, Vučićević Boras V, Gabrić D. Computerized densitometric analysis of immediate and delayed maxillary dental implant placement: a clinical study. *Res J Pharm Biol Chem Sci.* 2018;4:188-99.
61. Granić M, Katanec D, Vučićević Boras V, Sušić M, Bago Jurič I, Gabrić D. Implant stability comparison of immediate and delayed maxillary implant placement by use of resonance frequency analysis: a clinical study. *Acta Clin Croat.* 2015;54(1):3-8.
62. Barbier L, Schepers E. Adaptive bone remodeling around oral implants under axial and nonaxial loading conditions in the dog mandible. *Int J Oral Maxillofac Implants.* 1997;12(2):215–23.
63. Celletti R, Pameijer CH, Bracchetti G, et al. Histologic evaluation of osseointegrated implants restored in nonaxial functional occlusion with preangled abutments. *Int J Periodontics Restorative Dent.* 1995;15(6):562–73.
64. Glauser R, Rée A, Lundgren A, Gottlow J, Hämmerle CH, Schärer P. Immediate occlusal loading of Brånemark implants applied in various jawbone regions: a prospective, 1-year clinical study. *Clin Implant Dent Relat Res.* 2001;3(4):204–13.
65. Butura CC, Galindo DF, Jensen OT. Mandibular all-on-four therapy using angled implants: a three-year clinical study of 857 implants in 219 jaws. *Dent Clin North Am.* 2011;55(4):795-811.
66. Graves S, Mahler BA, Javid B, Armellini D, Jensen OT. Maxillary all-on-four therapy using angled implants: a 16-month clinical study of 1110 implants in 276 jaws. *Oral Maxillofac Surg Clin North Am.* 2011;23(2):277-87.
67. Babbush CA, Kutsko GT, Brokloff J. The all-on-four immediate function treatment concept with NobelActive implants: a retrospective study. *J Oral Implantol.* 2011;37(4):431-45.
68. Van Lierde KM, Browaeys H, Corthals P, Matthys C, Mussche P, Van Kerckhove E, et al. Impact of fixed implant prosthetics using the 'all-on-four' treatment concept on speech intelligibility, articulation and oromyofunctional behaviour. *Int J Oral Maxillofac Surg.* 2012;41(12):1550-7.



69. Jacobs R, Manders E, van looy C, Lembrechts D, Naert I, Van Steenberghe D. Evaluation of speech in patients rehabilitated with various oral implant-supported protheses. *Clin Oral Implants Res.* 2001;12(2):167–73.
70. Sansone KM, Filho HN, Berretin-Felix G, Braslotto AG. Oral myofunctional and vocal characteristics in subjects subjected to oral rehabilitation with osseointegrated implants. *Clin Oral Implants Res.* 2006;17(3):328–30.
71. Babbush CA. Posttreatment quantification of patient experiences with full-arch implant treatment using a modification of the OHIP-14 questionnaire. *J Oral Implantol.* 2012;38:251-60.



Katarina Vodanović rođena je 15. veljače 1995. godine u Šibeniku, Republika Hrvatska.

Od 2001. do 2009. pohađa Osnovnu školu Vodice u Vodicama, nakon čega upisuje Gimnaziju Antuna Vrančića u Šibeniku, koju završava 2013. godine. Za vrijeme gimnazijskih dana sudjeluje u organizaciji projekta Antun 2011. te Državnog natjecanja klasičnih jezika 2012. godine. U to doba pohađa i završava 6 stupnjeva Govorničke škole Ivo Škarić i aktivna je u Dramskoj amaterskoj družini grada Vodice.

Nakon toga, 2013. godine upisuje Stomatološki fakultet Sveučilišta u Zagrebu. U ak. god. 2016./2017. demonstrator je na predmetu *Pretklinička i laboratorijska fiksna protetika*. Iste godine dio je Organizacijskog odbora Svjetskog virtualnog kongresa studenata dentalne medicine (Virtual World Congress Of Dental Students). Uključuje se u rad Studentskih sekcija i aktivno sudjeluje na Kongresu i Simpoziju studenata dentalne medicine 2017. godine držanjem predavanja i radionica. 2019. godine dovršava istraživanje na temu „Utjecaj okusa na funkciju žvačnih mišića“ i pohađa Međunarodnu ljetnu školu „Methods in Dental and Orofacial Tissues Research“. Tijekom studija asistira u privatnoj stomatološkoj ordinaciji.

Tečno govori engleski jezik, a zna osnove njemačkog.