

Mogućnosti estetskog rješavanja središnje dijasteme na gornjim zubima

Balta, Renata

Master's thesis / Diplomski rad

2015

Degree Grantor / Ustanova koja je dodijelila akademski / stručni stupanj: **University of Zagreb, School of Dental Medicine / Sveučilište u Zagrebu, Stomatološki fakultet**

Permanent link / Trajna poveznica: <https://um.nsk.hr/um:nbn:hr:127:753981>

Rights / Prava: [Attribution-NonCommercial-NoDerivs 3.0 Unported / Imenovanje-Nekomercijalno-Bez prerađivanja 3.0](#)

Download date / Datum preuzimanja: **2024-11-29**



Repository / Repozitorij:

[University of Zagreb School of Dental Medicine Repository](#)



SVEUČILIŠTE U ZAGREBU

STOMATOLOŠKI FAKULTET

Renata Balta

**MOGUĆNOSTI ESTETSKOG RJEŠAVANJA
SREDIŠNJE DIJASTEME
NA GORNJIM ZUBIMA**

DIPLOMSKI RAD

Zagreb, srpanj, 2015.

Rad je ostvaren na Zavodu za mobilnu protetiku Stomatološkog fakulteta Sveučilišta u Zagrebu.

Voditelj rada: Dubravka Knezović-Zlatarić, prof.dr.sc., Zavod za mobilnu protetiku Stomatološkog fakulteta Sveučilišta u Zagrebu.

Lektor hrvatskog jezika: Ana Čato, mag. philol.croat. , Tuđmanova 30, 22300 Knin, 095 5399 978

Lektor engleskog jezika: Loreta Šimunić, mag. philol. ital. et angl., Špirini 12, 23205 Bibinje, 091 533 2602

Rad sadrži: 30 stranica

6 slika

1 tablicu

1 CD

SADRŽAJ

1.UVOD	1
2.SVRHA RADA	2
3.RASTRESITOST I DIJASTEME	3
3.1 Dijastema medijana	4
3.2 Primarna dijastema medijana	5
3.3 Sekundarna dijastema medijana	5
3.4 Fiziološka dijastema medijana	6
4.METODE PREKRIVANJA DIJASTEMA	7
4.1 Estetsko savjetovanje	7
5.ORTODONTSKA METODA PREKRIVANJA DIJASTEMA	8
6.KIRURŠKO-ORTODONTSKO PREKRIVANJE DIJASTEMA	11
7.RESTORATIVNA METODA PREKRIVANJA DIJASTEMA	13
8.PROTETSKE METODE PREKRIVANJA DIJASTEMA	15
8.1 Upotreba estetskih keramičkih ljuski kod zatvaranja dijastema	15
8.1.1 Brušenje zuba za ljusku	14
8.1.2 Adhezivno cementiranje	18
8.2 Upotreba potpuno keramičkih krunica kod prekrivanja dijastema	21
8.2.1 Brušenje zuba za krunu	21
8.2.2 Adhezivno cementiranje	22
9.RASPRAVA	22
10.ZAKLJUČAK	24
11.SAŽETAK	25

12.SUMMARY	26
13. LITERATURA	27
14. ŽIVOTOPIS	30

1. UVOD

U suvremenom načinu življenja od velikog nam je značaja riječ ESTETIKA. Prema definiciji, estetika predstavlja znanost o umjetnosti i umjetničkom stvaralaštvu te lijepom i kao takva u svemu nastoji pronaći i dati obilježje lijepog (1). Potreba za lijepim sve je više prisutna u svim aspektima našeg svakodnevnog života: u načinu odjevanja, arhitekturi, interijerima, eksterijerima i svemu što nas okružuje. Naša subjektivna procjena lijepoga, prije svega lica, ovisi o više čimbenika: dobi, spolu, rasnoj i etničkoj pripadnosti, utjecaju vanjskih medija. Jasno nam je kako moderno društvo mijenja pojam estetike i ne temelji ga više na zastarjelim klasičnim kriterijima ljepote, nego prema različitosti i multietničnosti u razvijenom svijetu. U suvremenoj stomatologiji sve više pričamo o estetskoj dentalnoj medicini jer je problem estetike i lijepog naročito izražen u dentalnoj medicini. Lice je jedini dio ljudskog tijela koji gotovo nikad nije pokriven te je neprestano dostupno procjeni estetskog dojma kojeg ostavlja na okolinu (1). Estetska dentalna medicina značajna je jer se sastoji od niza različitih specijalističkih postupaka (parodontoloških, ortodontskih, restorativnih, protetskih i implantoloških) čiji je cilj oblikovati lijep i skladan osmijeh. Važno je naglasiti kako je uz estetiku bitno postići i zadovoljavajuću funkciju (2). Prisutnost dijastema u prednjoj je denticiji vrlo čest klinički nalaz. U većini slučajeva one narušavaju ugodan i skladan osmijeh odvlačenjem promatračeve pozornosti na samu dijastemu. Uzroci pojave dijasteme mogu biti poremećaji u rastu i razvoju, pretjerani incizalni vertikalni prijeklop, odstupanje u veličini zubi, patološka stanja i mnogi drugi. Dobro postavljena dijagnoza ključna je i pomaže dentalnoj medicini u odabiru terapije i rješavanju pacijentova problema na najučinkovitiji način.

2. SVRHA RADA

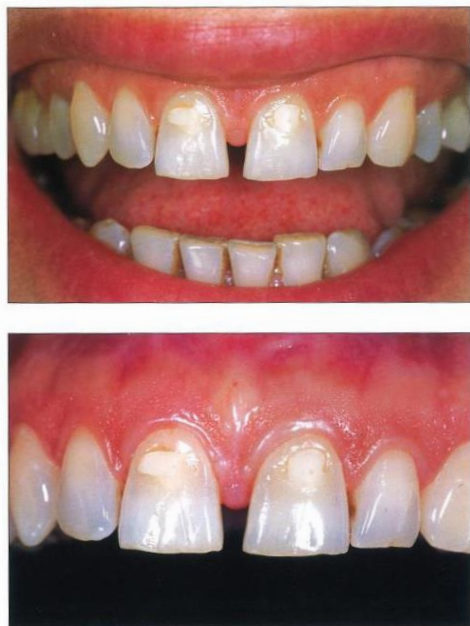Svrha je ovog diplomskog rada opisati uzroke nastanka dijastema i objasniti suvremene metode njihovog prekrivanja.

3. RASTRESITOST I DIJASTEME

Rastresitost je nepravilnost zubnih lukova koja nastaje zbog nesrazmjera u veličini zuba i alveolarne baze čeljusti pri čemu je alveolarna baza u suficitu. Rastresitost može biti lokalizirana i generalizirana, te primarna i sekundarna. U frontalnim području mliječne denticije normalna je pojava dijastema za koje se rabe sinonimi primarne, razvojne ili dijasteme rasta. Najuočljivije dijasteme locirane su na dva mjesta i nazivaju se primatnim ili antropoidnim dijastemama. U gornjem zubnom luku primatne dijasteme nalaze se između lateralnih sjekutića i očnjaka, a u donjem zubnom luku između očnjaka i prvih kutnjaka. Smatra se da su primatne dijasteme locirane na tim mjestima zbog interkupidacije mliječnog očnjaka pri čemu gornji u okluziji propagira otvaranje dijasteme iza donjeg očnjaka, a donji ispred gornjeg. Primatne dijasteme normalno su prisutne odmah po nicanju mliječnih zuba. Razvojne dijasteme nalaze se između sjekutića i isto su prisutne od početka njihovog nicanja, ali se uvećavaju tijekom rasta djeteta i alveolarnog grebena. Generalizirana rastresitost mliječnih zuba potrebna je zbog pravilnog postavljanja trajnih prednjih zubi u niz tijekom nicanja. Međutim, generalizirana rastresitost u kompletnoj trajnoj denticiji najčešće je posljedica disbalansa mišićnih sila jezika, obraza i usnica pri čemu dominira jezik. Ona može biti i posljedica i hipo- odnosno oligodoncija, mikrodoncija te ekstrakcija zubi (2).

3.1 Dijastema medijana

Danas je sve učestalije tražiti pomoć doktora dentalne medicine radi rješenja estetskih problema. Pacijenti koji imaju dijastemu medijanu često dolaze u ordinaciju jer osim estetskih, imaju i psihološke, funkcionalne i zdravstvene probleme. Dijastema medijana predstavlja prostor različite širine koji se nalazi između kruna zuba potpuno izniklih maksilarnih i mandibularnih središnjih sjekutića (3). Dijastema medijana je najčešća klinička manifestacija lokalizirane rastresitosti. Takva rastresitost koja je prisutna i u djetinjstvu ima tendenciju zatvaranja, no u oko 6% mladih i odraslih ona perzistira i kompromitira izgled osmijeha (2). Incidencija dijasteme medijane u maksili iznosi 14.8% dok je u mandibuli 1,6% (3). Zastupljena je gotovo dvostruko češće kod crnaca, nego kod bijelaca i žute rase (2). Dijastema medijana može biti prisutna u mliječnoj, mješovitoj i trajnoj denticiji. Tako razlikujemo fiziološku dijastemu medijanu prisutnu u mliječnoj denticiji (stadij ružnog pačeta) kao normalnu pojavu, primarnu (prava, nasljedna) i sekundarnu (stečena) (slika 1).



Slika 1. Dijastema medijana. Preuzeto: (4)

3.2 Primarna dijastema medijana

Primarna dijastema medijana pojavljuje se obje denticije, iznosi 2-3 mm, praćena je robusnim perzistentnim frenulumom gornje usnice (frenulum labii superior) i stvara veliki rizik za recidivom (2).

3.3 Sekundarna dijastema medijana

Sekundarna ili stečena dijastema medijana može nastati kao posljedica: hipodoncije, mikrodoncije ili distopije lateralnih sjekutića, meziodensa, ciste mediane, uske apikalne baze maksile. Po formi je možemo podijeliti na paralelnu, divergentnu i

konvergentnu (2). Prije početka terapije zatvaranja dijasteme uvijek je potrebno napraviti RTG.

3.4 Fiziološka dijastema medijana

Spontano ispravljanje dijasteme u djetinjstvu najčešće se događa kada prostor nije veći od 2 mm. Središnja dijastema ima tendenciju zatvaranja nicanjem bočnih sjekutića i očnjaka, ali može i perzistirati nakon nicanja bočnih sjekutića, pogotovo kad dođe do preranog gubitka mliječnog očnjaka ili ako su gornji sjekutići smješteni labijalno (2).

Fiziološka dijastema medijana gornje čeljusti naziva se i stadij „ružnog pačeta“. Takvu pojavu karakteriziraju lepezasti, rastresiti i lagano protrudirani gornji sjekutići. Iako ova pojava zbog narušene estetike često smeta roditeljima i djeci, ne zahtijeva nikakvu terapiju i samo se od sebe rješava nicanjem trajnog očnjaka. Pri nicanju trajnih očnjaka dolazi do guranja sjekutića prema mezijalno i do spontanog zatvaranja dijasteme medijane (2).

4. METODE PREKRIVANJA DIJASTEMA

Kao što je već spomenuto u uvodu, estetika lica i zubi vrlo je bitna značajka čovjeka 21. stoljeća. Kroz godine mijenjali su se kriteriji i poimanje lijepoga tako da danas sve više postaje prihvaćena pojava dijasteme zubi, pogotovo u gornjoj prednjoj fronti. Naprotiv, često je ona tražena i imperativ u modnoj industriji.

U suvremenoj stomatologiji za ovakvu vrstu problematike postoji više metoda terapije od protetike preko ortodoncije pa sve do kirurgije. Uspješan estetski zahvat zahtijeva kompetentan profesionalni tim odanih i vještih specijalista za kreiranje različitih zahvata koji će zadovoljavati zdravstvene i estetske želje pacijenta (4).

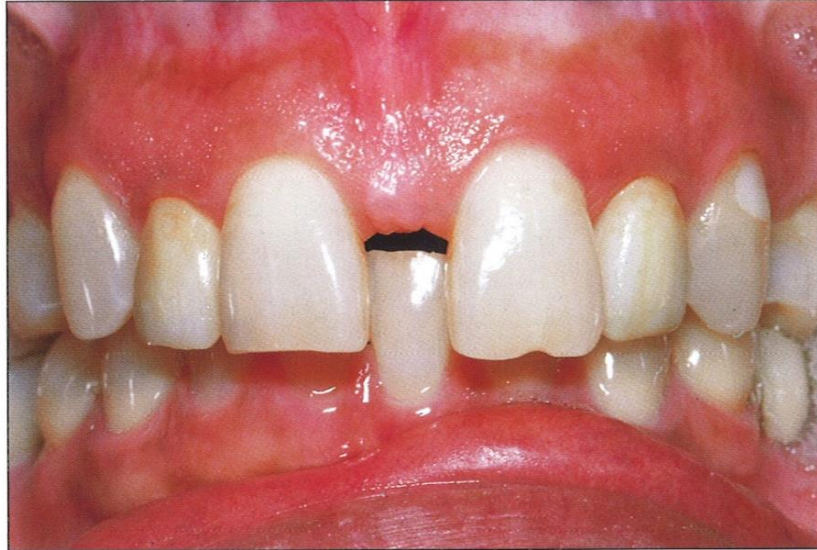4.1 Estetsko savjetovanje

Prije početka estetskog zahvata bitno je savjetovanje pacijenta s doktorom dentalne medicine, važno je da pacijent objasni razlog dolaska i očekivanja. Inicijalni pregled mora biti detaljan, s naglaskom na parodontno zdravlje, karijes, moguće ortodontske korekcije i okluziju. Kako bi se pacijentu što zornije predočio intraoralni zahvat koji će poboljšati njegovu estetiku, potrebno je prikazati već postojeće kliničke slučajeve. Danas puno stomatoloških ordinacija nudi svojim pacijentima i program Smile Design pomoću kojeg stomatolog može na ekranu kompjutera pokazati što sve planira izraditi, a pacijent može odmah vidjeti kako će njegovi nadomjestci izgledati kada budu gotovi. Kompozitni nam modeli (mock-up)

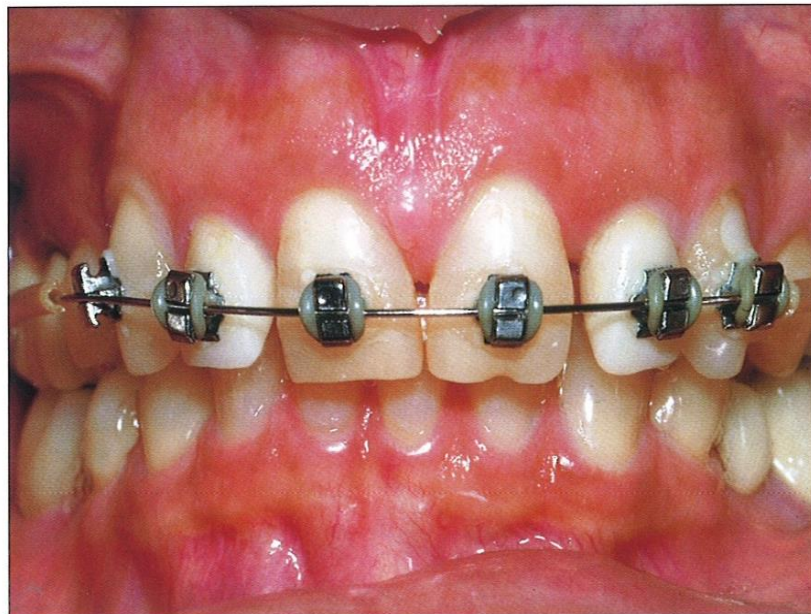također mogu biti od velike pomoći pri prikazivanju krajnjeg rezultata rada. Prije zahvata na loše položenim i loše oblikovanim prednjim zubima, kompozitni modeli koji nisu adhezivno vezani mogu uspješno ilustrirati završni estetski ishod. To je primjer kako je moguće uz brzi i jednostavni postupak izraditi savršenu repliku budućih nadomjestaka. U pripremi modela važno je da doktor dentalne medicine koristi iste nijanse i debljinu ljuski koje je planirao za definitivne nadomjeske (4).

5. ORTODONTSKA METODA PREKRIVANJA DIJASTEMA

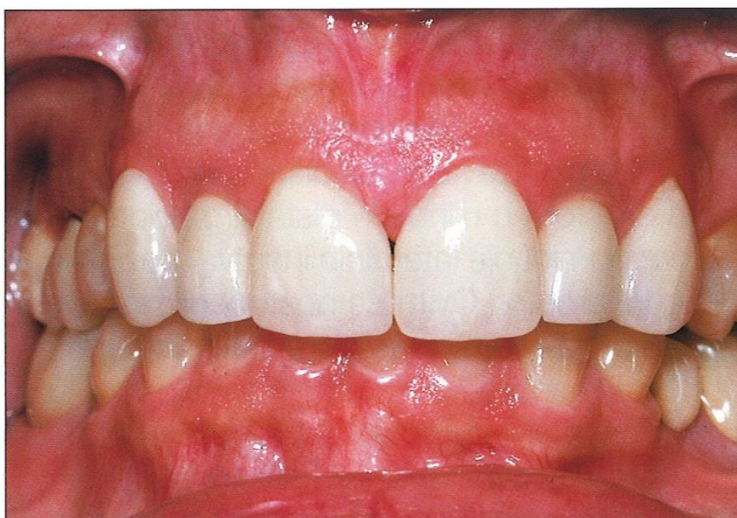Cilj je svih zahvata u usnoj šupljini poboljšanje oralnog zdravlja, uspostava okluzije i funkcije, ali i idealne estetike (4). Ponekad je to vrlo teško postići bez ortodontskih pripremnih postupaka. S druge strane, nakon završene ortodontske terapije rezultat nije uvijek u potpunosti estetski zadovoljavajući bez naknadnih restorativnih postupaka (slika 2). Iako se ortodontski zahvati najčešće svrstavaju u pripreme, u slučaju estetskih odstupanja isključivo vezanih uz položaj zubi u zubnom luku estetski ortodontski zahvati ujedno predstavljaju i definitivni postupak (1). Česta pojava dijastema u gornjoj ili donjoj čeljusti nastaje zbog hipodoncije lateralnih sjekutića. U tom se slučaju fiksnim aparatom može mezijalizirati središnje sjekutiće i očnjake i kasnije očnjake restorativno pretvoriti u lateralne sjekutiće ili nakon stvorenog prostora implantatom nadoknaditi zub ili zube koji nedostaju (1).



Slika 2a



Slika 2b



Slika 2c

Slika 2 a, b, c. 2a: Interdentalna papila između dva središnja inciziva proteže se do koronalne trećine krune zuba. Očuvanje ovog volumena od iznimne je važnosti za zatvaranje dijasteme estetskim nadomjescima jer se očekuje njezino potpuno zatvaranje interdentalnog prostora. 2b,c: Prekrivanje dijasteme medijane ortodontskim aparatom i fiksnom protetikom; na središnjim sjekutićima i očnjacima izrađene su estetske keramičke ljuske, a na bočnim sjekutićima i očnjacima potpune keramičke krune. Preuzeto: (4)

6. KIRURŠKO-ORTODONTSKO PREKRIVANJE DIJASTEMA

Jedan od primjera timskog rada oralnog kirurga i ortodonta terapija je dijasteme medijane s popratnim hipertrofičnim frenulumom gornje usne. Hipertrofični frenulum gornje usne predstavlja najčešći etiološki faktor kod nastanka dijasteme medijane. Frenulum labii superioris djeteta s dijastemom medijanom širok je i trokutast. On se nakon nicanja središnjih sjekutića može protezati do interdentalne papile i perzistirati. Postoje 3 varijacije takvog fenomena:

1. ligament koji veže frenulum s papilom incizivom leži u suturi alveolarnog nastavka.
2. alveolarni nastavak između sjekutića stvara masivnu koštanu formaciju ;
3. postoji jaka veza između frenuluma i papile incizive (5).

Indikacija za operativni zahvat postavlja se na temelju pozitivnog testa po Graberu i radiološkog nalaza (5).

Test je pozitivan kad podignemo gornju usnicu prema gore, a tkivo frenuluma i incizalne papile postaje blijedo i hipoksično. Indikacija za operativni zahvat jest i radiološki nalaz hipertrofične kosti ili nekalcificirane interalveolne suture. U literaturi često nalazimo različite podatke. Većina se slaže da je kod većih dijastema potreban operativni zahvat s tim da neki sugeriraju početak operativnog zahvata tek nakon nicanja očnjaka- Higley, Walther, Bishara, Sewerin (5), a neki tek nakon nicanja lateralnih sjekutića- Marković (5) pošto se nakon nicanja tih zubi može doći do spontanog zatvaranja dijasteme. Operativni zahvat u kojem uklanjamo frenulum labii superioris zove se frenulektomija. Operativne intervencije u ovakvim slučajevima svode se na inciziju, eksciziju ili transpoziciju tkiva u području

frenuluma odnosno kombinacija svih triju navedenih postupaka. Operativni zahvat pri kojim se transpozicijom uklanja frenulum često je kompliciran. Odstranjenje frenuluma ekscizijom ili incizijom puno je prihvatljiviji i kraći operativni zahvat. Za vrijeme frenulektomije najbitnija je stvar obratiti pažnju na odnos između frenuluma i papile incizive. Pri operativnom zahvatu odstranjuje se čvrsto fibrozno tkivo između središnjih sjekutića s tim da se zahvat proširuje na palatinalnu stranu i zahvaća djelomično papilu incizivu. Ovo je izrazito važno kod većih dijastema gdje bi fibrozno tkivo, ako se ne odstrani, pružalo kasnije otpor ortodontskoj terapiji te bi zbog svoje elastičnosti dovelo do kasnije pojave recidiva. Ortodonska terapija može se početi prije zahvata frenulektomije ili nakon samog zahvata. Ona ovisi o vrsti primjenjenog aparata, veličini same dijasteme, dobi pacijenta i drugim fenomenima (5).

7. RESTORATIVNA METODA PREKRIVANJA DIJASTEMA

Osnovni je cilj estetskog stomatološkog zahvata postizanje potpuno prirodnog izgleda nadomjestaka bez vidljivog prijelaza i razlike u optičkim svojstvima prirodne strukture i umjetnog materijala. Postizanje potpuno prirodnog izgleda zahtijeva upotrebu posebno izrađenih kompozitnih materijala te posebnu tehniku nanošenja istih (1). Indikacija za izradu estetskih kompozitnih nadomjestaka ovisi o vrsti i opsegu estetskog odstupanja. Dijastema manjeg odstupanja (manja od 2 mm) najčešće se rješava restorativnim postupkom (6). Bitan preduvjet za izradu estetske kompozitne ljuske jest postizanje suhog radnog polja. Estetska kompozitna ljuska prekriva cijelu vestibularnu plohu zuba. Preparacija zuba za estetsku kompozitnu ljusku supragingivna je. Po postupku izrade te vrstama materijala ovaj se estetski restorativni nadomjestak ne razlikuje od višeslojnog polikromatskog estetskog ispuna. Kompozitna estetska ljuska može biti izrađena iz kompozitnog materijala uporabom dviju različitih tehnika :

Direktni postupak: nanošenjem materijala direktno u ustima pacijenta. Koristi se upotrebom silikonskog ključa oblikovanog prema navoštenom modelu (wax-up) te individualnom višeslojnom nanošenju kompozitnog materijala direktno na prethodno pripremljenu zubnu površinu (1).

Indirektna tehnika: zasniva se na korištenju već gotovih tvorničkih kompozitnih ljuski različitih veličina koje se prilagode individualno prema zubu. Njihova je osnovna prednost ta što su već tvornički visoko polirane s glatkom, sjajnom i

gotovom vestibularnom površinom niskog stupnja poroznosti što produljuje njezin vijek trajanja i smanjuje mogućnost rane pojave diskoloracije (7).

8. PROTETSKE METODE PREKRIVANJA DIJASTEMA

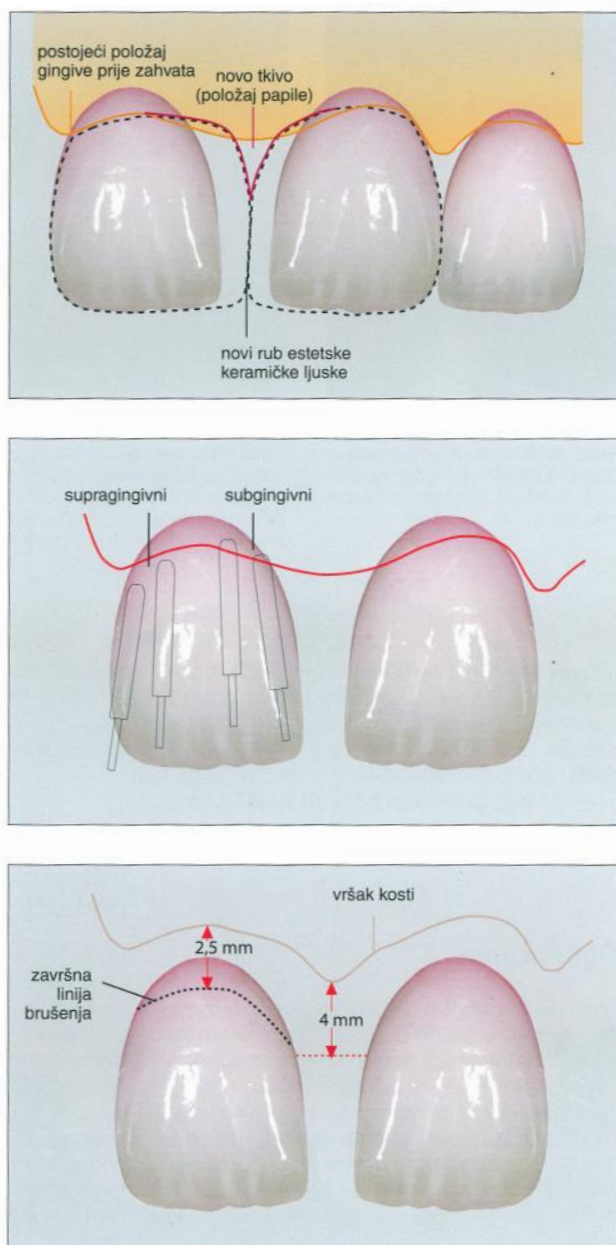
8.1. Upotreba estetskih keramičkih ljuski kod zatvaranja dijastema

Zatvaranje dijastema predstavlja jednu od najčešćih indikacija za izradu estetskih keramičkih ljuski. Vrlo je važno da se prazan prostor nastao pojavom dijasteme proporcionalno zatvori, a iznos razmaka rasporedi na sve prednje zube. Jednako široki zubi različitih duljina izgledat će kao da su različite širine (4,8). Estetska keramička ljuska, ovisno o estetskoj anomaliji koju rješava, može prekrivati samo vestibularnu plohu ili kombinaciju vestibularne, incizalne, palatinalne te aproksimalnih plohi (9,10). Ponekad je u svrhu očuvanja zdrave zubne strukture dovoljno izraditi djelomičnu ljusku kojom se prekriva isključivo estetski defekt (11).

8.1.1 Brušenje zuba za ljusku

Minimalno invazivni postupak brušenja sastoji se od uklanjanja površinskog caklinskog sloja, a samo u iznimnim slučajevima i dentinskog sloja kod postupka ispravljanja estetskog odstupanja u položaju zuba (12). Ako ipak brušenjem uđemo i u dentinski sloj zuba, potrebno je taj ekspanirani dio zaštititi neposredno nakon brušenja da ne bi došlo do pojave preosjetljivosti za vrijeme cementiranja. Također je potrebno tretirati dentinsku površinu primerima kako bi se postigla zadovoljavajuća čvrstoća adhezijske veze (13). Debljina estetske keramičke ljuske varira ovisno o tome u kojem dijelu se nalazi: prosječna debljina u cervikalnom dijelu iznosi 0,4 mm, u srednjem vestibularnom dijelu oko 0,6 mm dok je u incizalnom dijelu debela i

do 1,5 mm (4, 14). Tolika mora biti i debljina same preparacije zuba. Teže je i važnije kod prekrivanja dijasteme dobiti lijepu konačnu trokutastu interdentalnu papilu (slika 3) . Papila kod dijasteme poprima okruglasti, ravni ili čak obrnuti

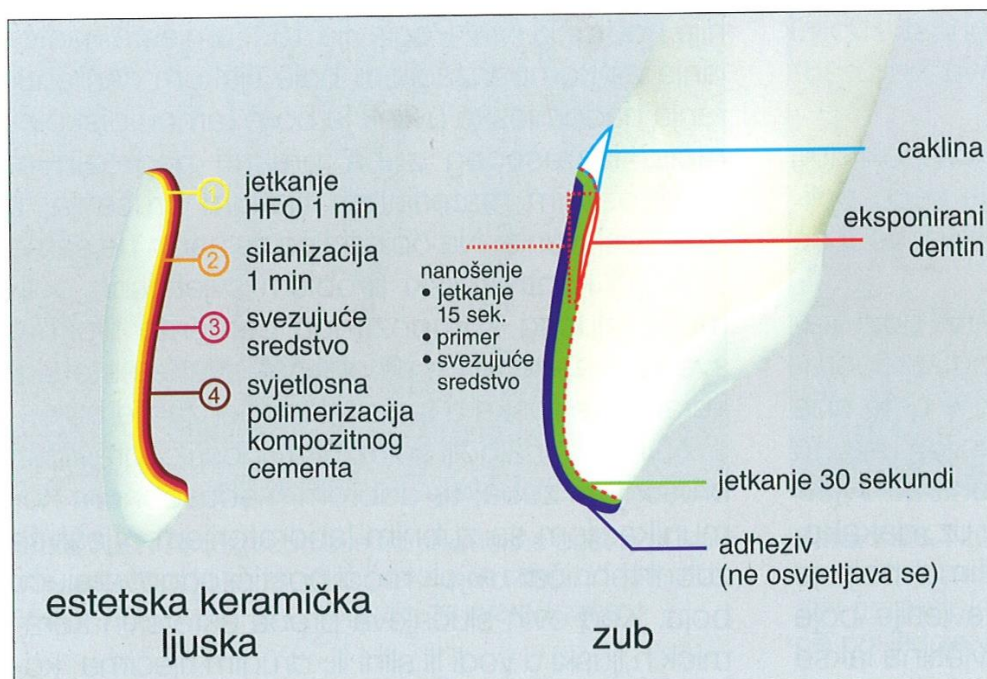


Slika 3. Način preparacije zubi za keramičke ljeske. Preuzeto: (4)

oblik. Cervikalni rub estetskih keramičkih ljusti smješta se supragingivno, a približavajući se vertikalnoj trećini zuba bližoj dijastemi rub se pretvara u subgingivni i seže sve do palatinalne plohe. Time će nakon cementiranja ljuste gingiva biti lagano poduprta i oblikovat će trokutastu interdentalnu papilu (4). U tim slučajevima važno je zatvoriti gingivni slobodni prostor postavljanjem gornje kontaktne točke što apikalnije kako bi se ostvario zadovoljavajući odnos alveolarnim koštanim vrškom. Idealan razmak iznosi oko 5 mm. Ako je papila duža, uvijek postoji mogućnost njezine kontrakcije u smjeru koštane podloge i pojavljivanja tamnih interdentalnih šupljina (15) (slika 3). Prilikom brušenja doktoru dentalne medicine može biti od velike pomoći uporaba silikonskog ključa. U silikonskom ključu otisnut je budući izgled nadomjestka. U registratu je otisnut željeni incizalni brid koji omogućuje estetsko oblikovanje i očuvanje dovoljne debljine keramičkog materijala (16). Postavljanjem silikonskog ključa preko nebrušenih zuba najjednostavnije će se vizualizirati završni izgled zahvata, pogotovo u smislu smještaja interproksimalnih kontakata. Pri samoj izradi keramičke ljuste vrlo je bitan odabir keramičkog materijala iz kojeg će se ona izraditi. Pacijentima kojima prekrivamo veće dijasteme preporučuje se izrada ljuste od ojačane glinične keramike boljih mehaničkih svojstava jer bi sama glinična keramika nepoduprta zubnom strukturom lako pucala. Nakon laboratorijske izrade estetske keramičke ljuste, jedna po jedna probaju se u ustima pri čemu se provjerava njihov dosjed, a potom se provjerava njihova estetska integracija (4).

8.1.2 Adhezivno cementiranje

Estetske keramičke ljuste cementiraju se adhezivnim sustavom. Prema tome, čvrstoća i trajnost sveze zuba estetske keramičke ljuste i svjetlosno polimerizirajućeg kompozitnog materijala određuju uspjeh cjelokupnog protetskog zahvata (4). Tijekom svezivanja estetske keramičke ljuste njezina unutrašnja strana te zubna površina moraju se odvojeno tretirati. Nakon dovršetka estetske keramičke ljuste u zubnom laboratoriju unutrašnja joj se površina pjeskari i kiselinski jetka 10%-tnom fluorovodičnom kiselinom u trajanju od 1 do 4 minute (ovisno o koncentraciji tekućine za jetkanje) i onda se šalje u stomatološku ordinaciju. Postupak jetkanja i pjeskarenja osigurat će mikroretenciju unutrašnje stijenke estetske keramičke ljuste. Svezivna čvrstoća kompozitnog materijala na jetkanom keramičkom materijalu te njihova mikromorfologija ovise o koncentraciji tekućine za jetkanje, trajanju postupka jetkanja, metodi izrade estetske keramičke ljuste i vrsti korištenog keramičkog materijala (17-19). Nakon jetkanja unutarnja strana ljuste temeljito se ispiru i suši, a potom se na nju nanosi tanki sloj sredstva za silanizaciju. Sredstvo za silanizaciju predstavlja drugu komponentu klasičnih metoda pripreme površine keramičkih nadomjestaka (20). Ovaj postupak silanizacije omogućuje retenciju keramičkog materijala svojim svojstvom visokog vlaženja te kemijskim doprinosom adheziji (21).



Slika 4. Postupak cementiranja keramičke ljuske. Preuzeto: (4)

Adhezijskim cementiranjem keramička ljuski i preostalo zubno tkivo kopiraju originalnu zubnu strukturu i oponašaju biomehanička svojstva prirodnoga dentinskog-caklinskog kompleksa. Postupak cementiranja temelji se na postizanju veze silicijevih oksidnih veza iz keramičkog materijala s organskom polimernom matricom kompozitnog materijala putem posrednika – silana (1). Postupak adhezivnog cementiranja zahtijeva određeni protokol pripreme unutrašnje površine keramičkog nadomjeska, s jedne, i vanjske površine zuba, s druge strane, u svrhu vezivanja kompozitnim materijalom (tablica 1).

Unutrašnju površinu keramičkog nadomjeska priprema se jetkanjem 9.5 % fluorovodičnom kiselinom kroz 60 sekundi kako bi se postigla što bolja mikroretencija. Važno je naglasiti kako se, ako se jetkana površina kontaminira slinom prilikom probe, postupak ponavlja jetkanjem 37% ortofosfornom kiselinom u trajanju od 15 sekundi (22). Nakon toga, na keramičku ljuskicu nanosimo silan kroz 60 sekundi. U isto vrijeme jetkamo vanjsku površinu zuba 37% ortofosfornom kiselinom, potom isperemo i posušimo. Sljedeći je korak istovremeno nanošenje adhezijskog cementa na unutrašnju površinu keramičkog nadomjeska i vanjsku površinu zuba, aplikacija kompozitnog materijala i polimerizacija. Postupak polimerizacije odvija se u dvjema fazama. Prva je ona kratka od nekoliko sekundi kako bi se omogućilo uklanjanje viška cementa, a potom po 60 sekundi sa svih strana nadomjeska (23-25) (slika 4).

Tablica 1. Pripremni postupci i adhezivno cementiranje silikatnog estetskog keramičkog nadomjeska. Preuzeto: (1)

Unutarnja površina keramičkog nadomjeska	Vanjska površina zuba
fluorovodična kiselina	ortofosforna kiselina
silan	adheziv
adheziv	kompozitni cement
kompozitni cement	

8.2 Upotreba potpuno keramičkih kruna kod prekrivanja dijastema

S obzirom na vrstu keramičkih materijala, njihova optička i mehanička svojstva, tehničku izradu te način cementiranja potpuno keramička kruna ne razlikuje se od estetske keramičke ljuske. U slučaju dijasteme medijane, kod koje je potrebno postići maksimalno translucetni izgled krune, najčešće se koriste glinični keramički materijali ojačani litijevim oksidom (1). Prije početka samog brušenja moramo odrediti boju budućem nadomjestku (vizualno ili instrumentalno).

8.2.1 Brušenje zuba za krunu

Brušenje za potpuno keramičku krunu opsežnije je, nego za neki drugi tip krune kako bi se osigurala dovoljna debljina keramičkog materijala. Orijentacijski žljebovi (1 mm širine i 0,5 mm dubine) mogu nam biti koristan vodič u kontroli opsega brušenja. Kod brušenja za potpune keramičke krune, kao i za keramičke ljuske, silikonski ključ može biti od velike koristi stomatologu jer mu daje u svakom trenutku uvid u količinu odstranjenog zubnog tkiva. Zub se u prednjem dijelu zubnog niza skraćuje od 1,5 mm do 2 mm ovisno o vrsti keramike koja se koristi. Incizalni brid skraćujemo za 1,5 do 2 mm. Stepunica je obično cirkularna i zaobljena te se nalazi supragingivno u vestibularnom dijelu kad se prema aproksimalnoj plohi pomiče subgingivno, radi formiranja buduće papile. Nakon brušenja, uzimamo otisak tehnikom s dva konca: prvi konac stavljamo u sulkus prije brušenja, a drugi deblji stavljamo nakon brušenja i držimo 8-10 minuta. Nakon toga vadimo deblji konac i otiskujemo (26).

8.2.2 Adhezivno cementiranje

Estetsku keramičku krunu cementiramo adhezivnim sustavom cementiranja kao i kod cementiranja keramičkih ljuski (tablica 1).

9. RASPRAVA

Kao što je do sad spomenuto, svakog je pacijenta i svaki slučaj potrebno detaljno proučiti i analizirati prije samog početka terapije. Dobro postavljena dijagnoza i planiranje tretmana ključni su za zadovoljavajući rezultat. Veličina dijasteme medijane, kao i ostalih dijastema, može diktirati sam smjer terapije. Kod većih dijastema zatvaranje prostora keramičkim nadomjescima rezultiralo bi neprirodnim velikim zubima tako da ćemo u takvim situacijama preporučiti pacijentu ortodontsku terapiju korekcije. Nakon završene ortodontske terapije možemo dodatno korigirati estetiku keramičkim ljuskama ili krunama. Preparacija je za estetske keramičke ljuske manje invazivna od preparacija za krune, ali ne zato i manje zahtjevna. Prilikom preparacije zuba doktor dentalne medicine mora biti vrlo pažljiv; brušenje zubnog tkiva mora biti minimalno (0,5-0,9 mm), ali istovremeno dovoljno da bi osiguralo dovoljnu debljinu keramičkog materijala ljuske. Za vestibularno brušenje

koristimo dubinske rezače kako bi osigurali ujednačeno i minimalno uklanjanje zubnog tkiva (cakline). Jedan od važnih koraka prilikom preparacije zuba oblikovanje je trokutaste papile koja je u području dijasteme tupog oblika ili zauzima horizontalni položaj. U cervikalnom dijelu započinjemo supragingivnu preparaciju koja postupno prelazi u subgingivnu na aproksimalnim stranama. Postupkom preoblikovanja interproksimalnog gingivnog tkiva ponovno se oblikuje papila i poboljšava biološka integracija estetske keramičke ljuske (4). Restorativna metoda indicirana je kod manjih dijastema i ona je financijski najprihvatljivija. U usporedbi s keramičkim materijalima kompoziti posjeduju relativno visok stupanj poroznosti zbog kojeg je mogućnost nakupljanja tvari koje pridonose površinskom obojenju u ovom slučaju veća. Boja je kompozitnog materijala slabije postojana i kratkotrajnija (1). Prednost estetskih kompozitnih nadomjestaka, u odnosu na keramičke, očituju se u manjoj invazivnosti tijekom postupka brušenja (1). Druga problematika nastajanja dijasteme medijane perzistirajući je frenulum labii superioris. Kod takvih pacijenata djelujemo kirurški i ortodontski. Bez operativnog zahvata frenulektomije, gdje incizijom ili ekscizijom uklanjamo fibrozno čvrsto tkivo frenuluma, dijastemu ne bismo uspjeli zatvoriti jer bi nastajali recidivi. Završni rezultati ovih različitih metoda vrlo su zadovoljavajući. Svaka terapija ima svoju dužinu trajanja, ali su i financijske mogućnosti pacijenta važan faktor koji može utjecati na sam odabir terapije i ishod.

10. ZAKLJUČAK

Prisutnost dijasteme u prednjoj denticiji čest je klinički nalaz. Uzroci pojave dijastema mogu biti poremećaji u rastu i razvoju, pretjerani incizalni vertikalni prijeklop nastao zbog različitih faktora, odstupanja u veličini i broju zubi, patološka stanja itd. Dijastema obično narušava skladnost osmijeha i zato pacijenti često dolaze u dentalnu ordinaciju. Zbog estetskih, ali i psihičkih i socijalnih problema. Mijenjanjem kriterija lijepoga, danas dijastema postaje sve prihvatljivija u modernom svijetu. Zatvaranje dijastema ostvarivo je različitim terapijskim zahvatima. Postupci ovise o veličini same dijasteme, o očekivanom ishodu krajnjeg rezultata i financijskim mogućnostima pacijenta. Dijastemu je moguće riješiti manje invazivnim postupcima i restorativnim metodama korištenjem estetskih kompozitnih ljuski ili invazivnijim metodama gdje brusimo veću količinu zubnog tkiva kako bi dobili dovoljno prostora za izradu i cementiranje estetskih keramičkih ljuski ili kruna. Protetskom terapijom dobivamo zadovoljavajuće rezultate zbog visoke kvalitete korištenih materijala keramike. Za zatvaranje većih dijastema najbolji se rezultati postižu ortodontskom terapijom mezijalizacije zubi, a kombinacija ortodontske i kirurške terapije indicirana je kad je uzročnik dijasteme niska insercija frenuluma.

11. SAŽETAK

Vrlo često u stomatološku ordinaciju dolaze pacijenti zbog pojava dijastema između zubi, pogotovo u gornjoj čeljusti. Suvremene tehnike u stomatologiji nude nam veliki raspon materijala i metoda izrade kako bi dobili što prirodniji završni izgled. Ovisno o etiologiji, veličini i smještaju dijasteme te financijskim mogućnostima pacijenta biramo koju metodu koristiti. Ortodontska terapija u prekrivanju dijastema najmanje je invazivna metoda koja često biva samo početna faza pri prekrivanju dijastema. Izvrsne rezultate u današnje vrijeme dobivamo u fiksnoj protetici. Preparacijom zuba za visoko estetske keramičke ljuste ili krune i njihovim cementiranjem dobivamo prirodni i skladan osmijeh.

12.SUMMARY

DIASTEMA CLOSURE TECHNIQUES

Dental clinics are often visited by patients who come due to the appearance of the diastema between their teeth, especially in the upper jaw. Modern dental techniques offer a vast variety of materials and fabrication methods with the aim of achieving the more natural final look. The method is chosen depending on aetiology, size and location of the diastema as well as the patient's financial capacities. Orthodontic treatment is the least invasive method used in the diastema closure and, for that reason, it is usually the initial phase. Nowadays, splendid results are achieved in prosthodontics. Firstly, by doing the tooth preparation for aesthetic ceramic veneers and crowns and, secondly, by the cementation technique, one obtains a natural and harmonious smile.

13. LITERATURA

1. Knezović-Zlatarić D. Osnove estetike u dentalnoj medicini. 1. izd. Zagreb: Hrvatska komora dentalne medicine., 2013.; 206.
2. Stjepan Špalj i suradnici. Ortodontski priručnik. Rijeka: Medicinski fakultet Sveučilišta u Rijeci., 2010.224.
3. www.dental-tribune.com; clinical cosmetic dentistry
4. Galip Gurel: Znanje i vještina u izradi estetskih keramičkih ljuski, Quintessence, 2003
5. Knežević G, Krmpotić I, Miličić A, Poje Z, Kirurško ortodontski tretman dijasteme medijane s hipertrofičnim frenulumom gornje usne, Acta Stomatologica Croatica 1972;7: 4:173-178.
6. Borcic J, Amic I, Urek MM, Ferreri S. The prevalence of non-carious cervical lesions in permanent dentition. J Oral Rehabil 2004;31:117-23.
7. Dietschi D, Devigus A. Prefabricated composite veneers: historical perspectives, indications and clinical application. Eur J Esthet Dent 2011;6:178-87.
8. Yamamoto M, Miyoshi M, Kataoka S. Special Discussion. Fundamentals of esthetics: Contouring techniques for metal ceramic restoration. QDT 1990/1991;14:10-81.
9. Vailati F, Belser UC, Palatal and facial veneers to treat severe dental erosion: a case report following the three-step technique and the sandwich approach. Eur J Esthet Dent 2011;6:268-78.
10. Nordbo H, Rygh-Thoresen N, Henaug T. Clinical performance of porcelain. Laminate veneers without incisal overlapping: 3-years results. J Dent 1994;22:342-5.

11. Horvath S, Schulz CP. Minimally invasive restoration of a maxillary central incisors with a partial veneer. *Eur J Esthet Dent* 2012; 7: 6-16.
12. Cotert HS, Dundar M, Ozturk B. The effect of various preparation designs on the survival of porcelain laminate veneer. *Adhes Dent* 2009;11:405-11.
13. Hedge MN, Manjunath J. Bond strength of newer dentin bonding agents in different clinical situations. *Oper Dent* 2011;36:196-76.
14. Hajto J, Marinescu C. An esthetic challenge: isolated areas of high translucency in laminate veneers. *Eur J Esthet Dent* 2012;7:282-94.
15. Baratieri LN. *Esthetics: Direct Adhesive Restoration on Fractured Anterior Teeth*. Sao Paulo: Quintessence 1998
16. Roach RR, Muia PJ. An esthetic checklist. In: Preston JD. *Perspectives in Dental Ceramics. Proceeding of the Fourth International Symposium on Ceramics*. Chicago: Quintessence 1998:445.
17. Simonsen RJ, Calamia JR. Tensile bond strength of etched porcelain. *J Dent Res* 1983;62:257.
18. Stangel I, Nathanson D, Hsu CS. Shear strength of the composite bond to etched porcelain. *J Dent Res* 1987;66:1460-1465.
19. Roulet J-F, Soderholm KJM, Longmate J. Effects of treatment and storage conditions on ceramic/composite bond strength. *J Dent Res* 1995;74:381-387.
22. Fischer J, Kuntze C, Lampert F. Modified partial-coverage ceramics for anterior teeth: A new restorative method. *Quintessence Int* 1997;28:239-299.
21. Picard B, Jardel V, Tirlet G. Ceramic bonding :Reliability . In Degrange M, Roulet J F. *Minimally invasive Restoration with Bonding*. Chicago: Quintessence 1997;103-129.

22. Horn HR. Porcelain laminate veneers bonded to etched enamel. Dent Clin North Am 1983;27:671-84.
23. Anzilian F, Klosa K, Kern M. Evaluation of a new universal primer for ceramics and alloys. J Adhes Dent 2011;14:275-82.
24. Souza RO, Castilho AA, Fernandes VV, Bottino MA, Valandro LF. Durability of microtensile bond to nonetched etched feldspar ceramic :self adhesive resin cements vs conventional resin.J Adhes Dent 2011;13:155-62.
25. Naves LZ, Soares CJ, Moraes RR, Goncalves LS, Sinhoreti MA, Corrêa-Sobrinho . Surface/interface morphology and bond strength to glass ceramic etched for different periods. Oper Dent 2010;35:420-7.
26. Čatović A, Komar D, Čatić A: Klinička fiksna protetika 1- Krunice; Medicinska naklada, Zagreb 2014;137-147

13. ŽIVOTOPIS

Renata Balta rođena je 23. kolovoza 1990. u Sarajevu, Bosna i Hercegovina. Odrasla je u Bolzanu, Italija i tamo je završila osnovnu školu. Srednju školu je završila u Zadru. Maturirala je s odličnim uspjehom 2008. godine nakon čega iste godine upisuje studij dentalne medicine na Stomatološkom fakultetu, Sveučilišta u Zagrebu.

Tijekom studiranja sudjelovala je na nekoliko kongresa i asistirala u privatnoj stomatološkoj ordinaciji.

Aktivno se služi talijanskim i engleskim a pasivno njemačkim jezikom.