

# Endodontsko-restaurativni postupak u terapiji parodontitis apicalis chronica fistulosa

---

**Soltyšik, Alica**

**Master's thesis / Diplomski rad**

**2019**

*Degree Grantor / Ustanova koja je dodijelila akademski / stručni stupanj:* **University of Zagreb, School of Dental Medicine / Sveučilište u Zagrebu, Stomatološki fakultet**

*Permanent link / Trajna poveznica:* <https://um.nsk.hr/um:nbn:hr:127:443550>

*Rights / Prava:* [Attribution-NonCommercial 3.0 Unported](#) / [Imenovanje-Nekomercijalno 3.0](#)

*Download date / Datum preuzimanja:* **2025-03-14**



*Repository / Repozitorij:*

[University of Zagreb School of Dental Medicine  
Repository](#)





Sveučilište u Zagrebu

Stomatološki fakultet

Alica Soltyšik

**ENDODONTSKO-RESTAURATIVNI  
POSTUPAK U TERAPIJI *PARODONTITIS  
APICALIS CHRONICA FISTULOSA***

DIPLOMSKI RAD

Zagreb, 2019.

Rad je ostvaren na Zavodu za restaurativnu medicinu i endodonciju Stomatološkog fakulteta Sveučilišta u Zagrebu.

Mentor rada: prof. dr. sc. Božidar Pavelić, Zavod za restaurativnu medicinu i endodonciju Stomatološkog fakulteta Sveučilišta u Zagrebu

Lektor hrvatskog jezika: Tihana Sedlar, mag. educ. philol. croat. et mag educ. hist.

Lektor engleskog jezika: Josipa Kaucki, prof. engleskog jezika

Sastav Povjerenstva za obranu diplomskog rada:

1. \_\_\_\_\_

2. \_\_\_\_\_

3. \_\_\_\_\_

Datum obrane rada: \_\_\_\_\_

Rad sadrži: 41 stranica

1 tablicu

13 slika

1 CD

Rad je vlastito autorsko djelo koje je u potpunosti samostalno napisano uz naznaku izvora drugih autora i dokumenata korištenih u radu. Osim ako nije drukčije navedeno, sve ilustracije (tablice, slike i dr.) u radu izvorni su doprinos autora diplomskog rada. Autor je odgovoran za pribavljanje dopuštenja za korištenje ilustracija koje nisu njegov izvorni doprinos, kao i za sve eventualne posljedice koje mogu nastati zbog nedopuštenog preuzimanja ilustracija, odnosno propusta u navođenju njihova podrijetla.

## **Zahvala**

Zahvaljujem mentoru, Prof.dr.sc. Božidaru Paveliću na svesrdnoj pomoći, susretljivosti, prenesenom znanju i korisnim savjetima te ustupljenim materijalima kojima mi je pomogao u pisanju ovog diplomskog rada.

Hvala mojim roditeljima na podršci, strpljenju i bezuvjetnoj ljubavi koju su mi pružili tijekom školovanja.

## **ENDODONTSKO-RESTAURATIVNI POSTUPAK U TERAPIJI *PARODONTITIS APICALIS CHRONICA FISTULOSA***

### **Sažetak**

Apikalni je parodontitis upalna lezija u parodontnom tkivu uzrokovana bakterijama iz korijenskog kanala te bez adekvatnog endodontskog liječenja prelazi u kronični oblik bolesti. Ovakve lezije mogu se i ne moraju manifestirati kliničkim simptomima kao što su bol, osjetljivost i oteklina. Nadalje, periapikalna resorpcija kosti, iako predstavlja destrukciju tkiva, pojavljuje se kao dio obrambenog procesa organizma. Na mikroskopskoj se razini mogu dijagnosticirati različite tvorbe apikalnog parodontitisa. Te tvorbe uključuju granulom, cistu i/ili apsces. Mikrobiološka je infekcija glavni preduvjet za nastanak apikalnog periodontitisa kod netretiranog zuba. Zubi udruženi s periapikalnim radiolucencijama i sinus traktom imali su infekciju apikalnog dijela korijenskog kanala u obliku biofilma. Pravilno proveden pregled, test vitaliteta pulpe, radiografski nalaz i pažljivo ispitivanje pacijenta o simptomima može nam pomoći u otkrivanju uzroka bolesti. Liječenje mora biti usmjereno odstranjenju infekcije. Pravilno čišćenje, oblikovanje i sterilizacija korijenskog kanala i periradikularne regije te punjenje korijenskog kanala imaju odlučujuću ulogu u uspješnosti terapije i periapikalnog cijeljenja. Terapijski postupci kao što su kirurška ekscizija, biopsija, kirurška revizija i radioterapija zajedno su, s propisivanjem antibiotika, neprikladni. Potrebna je suradnja liječnika dentalne medicine i liječnika medicine kako bi se prevenirale pogrešna dijagnoza i terapija koja vodi u perzistirajuću infekciju.

**Ključne riječi:** apikalni parodontitis, sinus trakt, liječenje, infekcija korijenskog kanala, apikalni apsces

## **ENDODONTIC-RESTORATIVE PROCEDURE IN TREATMENT OF CHRONIC APICAL PERIODONTITIS WITH SINUS TRACT**

### **Summary**

Apical periodontitis is an inflammatory lesion in the periodontal tissue that is mostly caused by bacteria from the infected root canal. Apical periodontitis will become a chronic disease without proper endodontic treatment. Single lesions of apical periodontitis may or may not be present with clinical symptoms including pain, tenderness and swelling. Even though periapical bone resorption represents tissue destruction, it occurs as a part of the organism defense mechanism. Different structural frameworks of apical periodontitis can be identified on a microscopic level. These forms include apical granuloma, apical abscess and apical cyst. Microbial infection is the main precondition for the occurrence of apical periodontitis in a non- treated tooth. All necrotic teeth associated with a periapical radiolucency and a sinus tract had bacterial infection in the apical root canal system in the form of a biofilm. A proper examination, pulp vitality test, radiographic findings and an attentive questioning of the patient about the symptoms may help identify a dental etiology. Treatment must be focused on the elimination of the source of the infection. Appropriate cleaning, shaping, and sterilization of the root canal and of the periradicular region, as well as root canal filling, determine the success of the treatment and periapical healing. Treatments such as surgical excision, biopsy, revision surgery and radiotherapy, along with the administration of antibiotics, are inappropriate. Communication between the dentist and the physician is suggested to prevent misdiagnosis and treatment resulting in a persistent infection.

**Keywords:** apical periodontitis, sinus tract, treatment, root canal infection, apical abscess

## SADRŽAJ

1. UVOD .....	1
2. ANATOMIJA PERIRADIKULARNIH TKIVA.....	4
2.1. Gingiva .....	5
2.1.1. Makroskopska anatomija.....	5
2.1.2. Mikroskopska anatomija .....	5
2.2. Parodontni ligament .....	6
2.3. Cement korijena .....	6
2.4. Alveolarna kost.....	7
3. APIKALNI PARODONTITIS .....	8
3.1. Infekcija korijenskog kanala kao preduvjet nastanka kroničnog apikalnog parodontitisa .....	10
3.2. Odgovor domaćina na infekciju .....	11
4. DIJAGNOSTIKA APIKALNOG PARODONTITISA .....	13
4.1. Anamneza.....	14
4.2. Inspekcija i testovi perkusije i palpacije.....	14
4.3 Ispitivanje osjetljivosti pulpe.....	15
4.4. Test vitaliteta pulpe .....	15
4.5. Radiološko ispitivanje .....	16
4.6. Sinus trakt.....	17
4.7. Endodonska terminologija.....	21
5. TERAPIJSKI POSTUPAK U LIJEČENJU APIKALNOG PARODONTITISA.....	23
5.1. Nekirurško endodonsko liječenje .....	26
5.1.1. Kemomehanička obrada korijenskog kanala.....	26
5.1.2. Instrumentacija korijenskih kanala.....	27
5.1.3. Punjenje korijenskih kanala.....	28
5.1.4. Postendodonska opskrba zuba.....	29
5.2. Kirurško endodonsko liječenje.....	29

6. RASPRAVA.....	31
7. ZAKLJUČAK .....	34
8. LITERATURA.....	36
9. ŽIVOTOPIS AUTORA.....	40



## **Popis skraćenica**

EDTA – etilendiamintetraoctena kiselina

MTA – mineral trioksid agregat

## **1. UVOD**

Pojava fistule na sluznici unutar usne šupljine ili na površini kože izvan usne šupljine može biti povezana s infekcijom iz endodontskog prostora. Infekcija i raspadanje pulpnog tkiva, ako se ne liječe, u konačnici dovode do širenja infekcije u periapeksno područje. Prisutna infekcija dovodi do pojave upale koja, prema brzini širenja i nastanka kliničkih simptoma, može biti akutna ili kronična. Akutna upala u pravilu ne dovodi do pojave fistule, dok kod kronične upale ona nastaje u kasnijim fazama upale, kad je već došlo do destrukcije određenog dijela periapexnog tkiva, a u konačnici dovodi do stvaranja drenažnog kanala prema usnoj šupljini ili izvan nje (1). Prema kliničkoj slici i izgledu, fistula može biti stalno vidljiva s prisutnim gnojno-seroznim sadržajem ili se pojavljuje povremeno sa sadržajem koji je slabo izražen i uglavnom je serozno-sukrvav. Navedena razlika upućuje na intenzitet prisutne infekcije, odnosno nastale upale (2).

Prije same pojave fistule pacijent može osjećati bol i/ili nelagodu u upalnom području iako u pojedinim slučajevima pacijent nema nikakvih simptoma. Od pojave prvih znakova upale pa do nastanka fistule može proći i nekoliko godina (obično nakon trauma). Prema navođenju pacijenata, razlog dolaska u ordinaciju nisu bol ili otek, već primjećivanje pojave „prištića“ u određenom dijelu usne šupljine čijim pritiskom dolazi do pojave upalnog sadržaja (3, 4). Postavljanje dijagnoze u takvim slučajevima puno je lakše nego ako se fistula pojavi na koži lica jer u takvim slučajevima pacijent u svrhu terapije obično posjećuje dermatologa.

Postavljanje dijagnoze temelji se na uobičajenom kliničkom postupku: anamneza, klinički nalaz, radiološki nalaz, testovi osjetljivosti, testovi procjene vitaliteta. Nakon provedenog dijagnostičkog postupka i pronalaska uzroka pojave fistule, pristupa se provođenju terapijskog postupka. Sukladno znanju terapeuta i uvjetima tehničke potpore, terapijski postupak endodontskog liječenja odvija se na isti način kao i kod ostalih uobičajenih terapijskih postupaka obrade endodontskog prostora: izolacija radnog polja, temeljito čišćenje i širenje korijenskog kanala uz dostatno ispiranje natrijevim hipokloritom određene koncentracije (2,5 %, 1 %, 5,25 %) uz primjenu helatora te završno sušenje i punjenje korijenskog kanala gutaperkom i određenim sredstvom za punjenje korijenskog kanala (5). S obzirom na to koja je procjena terapeuta, navedeni terapijski postupak može se provesti u jednoj ili više posjeta. Uspješnost terapije procjenjuje se praćenjem kliničkih promjena te izradom kontrolnih radioloških nalaza tijekom vremenskog razdoblja od tri do šest mjeseci. U navedenom vremenskom razdoblju kliničke promjene, u vidu cijeljenja, mogu biti vidljive već unutar sedam do deset dana, dok radiološki nalazi za jasniju procjenu uspješnosti provedene terapije

iziskuju duži vremenski period. Pritom se tri mjeseca uzimaju kao najkraće vremensko razdoblje u kojem se mogu radiološki razaznati promjene cijeljenja.

Poseban problem predstavlja pojava fistule kod uzdužnog loma korijena, naročito u početnoj fazi kad još nisu prisutni ostali klinički simptomi i promjene vidljive na radiološkom nalazu. Sumnja na uzdužni lom korijena mora se uzeti u obzir ako se fistula nalazi u području pričvrzne gingive bliže trećini korijena uz vrat zuba, s prisutnim gubitkom pričvrsnog epitela i dubinom sondiranja što se proteže do vrška korijena te nalazom ampularnog proširenja prosvjetljenja oko vrška korijena s tendencijom širenja prema vratu zuba. Ako je dijagnosticiran uzdužni lom korijena, terapijski je postupak vađenje zuba.

Svrha je rada dati prikaz teoretskih osnova endodontsko-restaurativnog postupka u terapiji *parodontitis apicalis chronica fistulosa*.

## **2. ANATOMIJA PERIRADIKULARNIH TKIVA**

Parodont je skup tkiva čija je funkcija pričvršćivanje zuba uz koštano tkivo čeljusti i zadržavanje integriteta površine mastikatorne sluznice usne šupljine. Sastoji se od tvrdih i mekih tkiva, odnosno gingive, parodontnog ligamenta, cementa i alveolarne kosti koja se nastavlja u alveolarni nastavak.

## **2.1. Gingiva**

### **2.1.1. Makroskopska anatomija**

Gingiva je mastikatorni dio sluznice usne šupljine koji čvrsto prianja uz alveolarnu kost i okružuje vrat zuba. U koronarnom smjeru gingiva završava slobodnim gingivalnim rubom, dok u apikalnom dijelu prelazi u alveolarnu mukozu od koje je odvojena granicom koja se naziva mukogingivnim spojištem.

Gingivu možemo podijeliti na dva dijela, a to su slobodna gingiva te pričvrсна gingiva. Slobodna gingiva proteže se od slobodnog gingivalnog ruba prema apikalno do gingivalne brazde koja je u razini caklinsko-cementnog spojišta. Pričvrсна gingiva polazi od slobodne gingivalne brazde pa apikalno do mukogingivnog spojišta gdje prelazi u alveolarnu mukozu i njezina se širina povećava sukladno dobi.

### **2.1.2. Mikroskopska anatomija**

Epitel koji pokriva slobodnu gingivu dijeli se na oralni epitel koji je okrenut prema usnoj šupljini, oralni sulkusni epitel koji je okrenut prema zubu, ali nije u dodiru s površinom zuba i spojni epitel koji osigurava čvrst kontakt između gingive i zuba.

Oralni je epitel keratinizirani, slojeviti, skvamozni epitel koji se sastoji od slojeva stanica podijeljenih prema stupnju diferencijacije stanica koje proizvode keratin. Osim stanica koje proizvodi, keratin sadržava i melanocyte, Langerhansove, Merkelove i upalne stanice.

Spojni se epitel sastoji od dvaju slojeva, *stratuma basale* i *stratuma suprabasale* te je nediferenciran i nekeratiniziran.

Vezivni pričvrstak čine gingivalni i parodontalni snopovi vlakana koji služe stabilizaciji zuba.

Gingivna vlakna mogu se podijeliti na cirkularna, dentogingivna, dentoperiostalna i transeptalna prema inserciji i tijeku tkiva.

## 2.2. Parodontni ligament

Parodontni je ligament mekano, krvnim žilama i stanicama bogato specijalizirano vezivno tkivo koje okružuje zub i spaja cement korijena zuba s alveolarnom košću. Funkcija mu je podupiranje zuba u alveoli i apsorpcija sila okluzije koje se prenose na alveolarnu kost. Rubovi parodontnog prostora sadrže cementoblaste i osteoblaste, dok u rahlom vezivu nalazimo fibroblaste, matične stanice, makrofage, osteoklaste, krvne i limfne žile te živce i Malassezove epitelne stanice koje za vrijeme upale mogu proliferirati i uzrokovati stvaranje ciste. Temeljna je jedinica snopova vlakana debela kolagena fibrila. Brojna vlakna udružuju se u snopove kolagenih vlakana. Ovi se snopovi kolagenih vlakana jednom stranom hvataju na alveolarnu kost, a drugom na cement korijena i zovu se Sharpeyjevima vlaknima.

Najvažnije su žile alveolarnog nastavka i parodonta u gornjoj čeljusti *aa. alveolares posteriores* i *anteriores*, *aa. infraorbitales* te *aa. palatinae*, a u donjoj čeljusti *aa. mandibulares*, *aa. sublinguales*, *aa. mentales*, *aa. buccales* i *aa. faciales* (3).

Gingivalne i parodontalne strukture u donjoj čeljusti inervira *n. mandibularis*, a u gornjoj čeljusti *nervus maxillaris*.

## 2.3. Cement korijena

Cement je tkivo slično kosti koje prekriva korijen zuba i u njemu se sidre parodontna vlakna.

Podjela tipova cementa:

1. Acelularni, nevlaknasti cement može se naći samo u području zubnog vrata, na caklinsko-cementnom spojištu. On priliježe na caklinu, ponekad i na marginalne dijelove korijena.
2. Acelularni cement s ekstrinzičnim vlaknima nalazi se u koronarnoj trećini površine korijena i pokazuje pretežno horizontalnu građu vlakana.

3. Celularni cement s intrinzičnim vlaknima dio je cementa s mješovitim vlaknima. Nalazi se u srednjim, apikalnim područjima te u područjima furkacije korijena i u pravilu sadrži cementocite.

4. Celularni cement s mješovitim vlaknima nalazi se u apikalnim dijelovima korijena, na unutrašnjoj strani višekorijenskih zuba te u području furkacije. On predstavlja mješavinu acelularnog cementa s ekstrinzičnim vlaknima i celularnog cementa (1).

U stvaranju cementa sudjeluju fibroblasti i cementoblasti. Cementociti nastaju iz cementoblasta koji su tijekom stvaranja cementa ostali zarobljeni u njemu. Fibroblasti parodontalnog ligamenta stvaraju acelularni cement s ekstrinzičnim vlaknima. Cementoblasti stvaraju celularni cement s intrinzičnim vlaknima i dio celularnog cementa s mješovitim vlaknima.

#### **2.4. Alveolarna kost**

Dio je koštanog potpornog aparata zuba alveolarna kost. Ona izgrađuje zid alveole te je prožeta brojnim malim otvorima (Volkmannovi kanali) kroz koje u prostor parodontnog ligamenta ulaze i izlaze krvne žile i živci. Vanjska kompaktna kost pokriva alveolarni nastavak, a na ulazu u alveolu prelazi u *laminu cribriformis*, pravu alveolarnu kost, koja je uglavnom lamelarna i kontinuirano se adaptira na stres od pomicanja zuba. Između kompakte i alveolarne kosti leži spongiozna kost. Kost se stalno remodelira resorpcijom i apozicijom (3).



### **3. APIKALNI PARODONTITIS**

Apikalni je parodontitis upalna lezija u parodontalnom tkivu uzrokovana bakterijama koje potječu iz inficiranog korijenskog kanala zuba. Bakterije u endodontski prostor najčešće ulaze iz karijesne lezije, zatim jatrogenim otvaranjem pulpne komorice, te za vrijeme ili nakon endodontskog postupka. Periradikularno tkivo, za razliku od pulpe, ima velik broj nediferenciranih stanica koje sudjeluju u upali i cijeljenju tkiva, a posjeduje i bogatu kolateralnu cirkulaciju te limfnu drenažu. Periradikularna resorpcija kosti stvara barijeru između infekta i kosti te tako sprječava nastanak osteomijelitisa. Apikalni parodontitis može se razviti i u obliku sekundarne infekcije nakon endodontskog liječenja zuba zbog neuspješne kontrole primarne infekcije u kanalu ili zbog ponovnog inficiranja korijenskog kanala uslijed neadekvatnog apikalnog ili koronarnog brtvljenja koje zatim dopušta ponovni ulazak bakterija. Bez adekvatnog endodontskog liječenja, apikalni parodontitis prelazi u kronični oblik. Periradikularni patološki procesi mogu varirati od blage upale do opsežne destrukcije tkiva, ovisno o trajanju i jačini iritacije te odgovoru domaćina (1). Kronični apikalni parodontitis u uznapređenoj fazi može se manifestirati u obliku apikalnog granuloma, ciste ili apscesa. Ova tri entiteta je nemoguće razlikovati klinički ili radiografski, izuzev apikalnog apscesa sa sinus traktom. Biopsija i daljnja histopatološka obrada je zlatni standard u potvrđivanju dijagnoza periapikalnih lezija. Novije istraživanje je pokazalo da se metodom magnetske rezonancije može razlikovati apikalna cista od apikalnog granuloma, što unaprijeđuje dijagnostički postupak i omogućuje izbjegavanje nepotrebnih kirurških zahvata kod pacijenata sa apikalnim parodontitisom (6).

Apikalni granulom jedan je od najčešćih oblika kroničnog periapikalnog procesa. Sastoji se od granulomatoznog tkiva prožetog masnim stanicama, makrofagima, limfocitima, plazma stanicama i polimorfonuklearnim leukocitima. Proliferacija epitelnih stanica je uobičajen nalaz kod dugotrajnih apikalnih granuloma i može se pojaviti u 50% lezija. Na rtg snimci se vidi proširena parodontna pukotina koja se nastavlja u fibroznu kapsulu granuloma. Prema Fishu granulom se može podijeliti na 4 zone: zona infekcije (polimorfonuklearni leukociti), zona kontaminacije (limfociti i plazma stanice), zona iritacije (makrofazi i osteoklasti), zona stimulacije (osteoblasti i fibroblasti) (7).

Apikalni apsces može biti ograničen ili difuzan (celulitis). Prolaskom upalnog sadržaja u alveolarnu kost upalni eksudat prolazi kroz kost, ispod periosta, u submukozu te rezultira sinus traktom ili se širi mekim tkivom. Drenaža apscesa može biti uspostavljena putem parodontnog džepa koji se drenira preko gingivnog sulkusa ili u području furkacije, stoga je od iznimne

važnosti razlikovati nastanak paradontnog džepa uzrokovanog paradontnom bolesti te nastanak džepa povezanog s vertikalnom frakturom korijena. Formiranje apscesa može biti uzrokovano promjenom stanične aktivnosti unutar već postojećeg apikalnog granuloma ili može biti ishod akutne primarne infekcije. U nekim slučajevima granulom može sadržavati samo manji broj infiltriranih polimorfonuklearnih leukocita, dok je u drugima prisutna masivna infiltracija polimorfonuklearima, koja dovodi do likvefakcijske degeneracije tkiva i stvaranja gnoja.

Apikalna cista predstavlja kuglastu šupljinu inkorporiranu u tkivo s vlastitom stjenkom od potpornog tkiva, s unutrašnjom prevlakom od epitela i tekućinom ili mekanim sadržajem. To znači da prava cista ima dvije ovojnice, vanjsku (vezivnu) i unutrašnju (epitelnu) te sadržaj koji ispunjava šupljinu ciste. Epitel je pločast, cilindričan, kubičan ili trepetljivak. Obično je jednoslojan, a njegove su stanice spljoštene. Luči cistični sadržaj koji može biti vodenast, koloidan ili kašast. Kod apikalne ciste apeks korijena nalazi se u lumenu ciste. Unutar granuloma i uzduž korijena zuba postoje epitelni ostaci iz razvoja zuba (Mallasezova tjelešca) koji mogu dobiti impuls za rast. Epitelna ovojnica luči u šupljinu ciste sadržaj koji daje impuls za rast ovojnice. Dakle, cista kada jednom nastane više ne ovisi o svome uzroku, već ima svoj samostalan rast (8).

### **3.1. Infekcija korijenskog kanala kao preduvjet nastanka kroničnog apikalnog paradontitisa**

Mikrobna je infekcija redovito preduvjet za razvoj apikalnog paradontitisa kod netretiranog zuba. Infekcije korijenskih kanala najvjerojatnije uključuju prijanjanje bakterija uz zidove korijenskih kanala i razvoj mikrobnih zajednica u biofilmu. Bakterijska infekcija u formi biofilma nađena je na apikalnom dijelu zubi kod kojih postoji i sinus trakt. Kad su bakterije organizirane u biofilm, bolje su zaštićene od mehanizama odgovora domaćina (9). Oblik i karakter paradontnog odgovora na infekciju korijenskog kanala može biti različit. U pravilu su lezije ograničene i stabilne oko apeksa korijena i na izlazištima akcesornih kanala. Upalni proces u tom slučaju može perzistirati godinama nepromijenjene veličine. Inicijalna ekspanzija lezije u nastajanju ili akutna egzacerbacija kronične lezije mogu dovesti do brze i opsežne destrukcije pričvrsnog aparata (1).

Mikrobna flora apikalnog segmenta zuba sa nekrotičnom pulpom sadrži veliki broj raznovrsnih patogenih bakterija (10). Većina istraživanja pokazala je da se radi o virulentnim sojevima ovih

bakterija: *Porphyromonas gingivalis*, *Porphyromonas endodontalis*, *Prevotella*, *Streptococcus spp.* *Fusobacterium nucleatum* te *Peptostreptococcus spp.*, koje češće dovode do simptomatskih i bolnih lezija apikalnog parodontitisa negoli neki drugi sojevi bakterija. Također postoji mogućnost da su određeni infekti dospjeli u usnu šupljinu putem otvora sinus trakta. Na taj način ti mikrobi mogu doprinijeti održavanju periapikalne upale (9). Endodontski mikroorganizmi koji su povezani s asimptomatskim lezijama manje su agresivni zbog slabijeg izvora nutrijenata u korijenskom kanalu te su zbog toga u stanju niske metaboličke aktivnosti. Prije ili kasnije doći će do uspostavljanja balansirano odnosa domaćina i parazita. Razvijena lezija sadrži bogato vaskularizirano granulacijsko tkivo koje je infiltrirano upalnim stanicama. Polimorfonuklearni leukociti imaju najvažniju ulogu u ograničavanju infekcije na prostor pulpe te čine važnu staničnu liniju obrane. U ostalom dijelu lezije prevladavaju različite imunokompetentne stanice tipične za dugotrajne procese, a to su dendritične stanice, makrofagi te T i B limfociti. Dalje od otvora korijenskog kanala izraženiji su fibroblastična aktivnost i stvaranje novih krvnih žila. Na vanjskom dijelu lezije vezivno je tkivo bogato kolagenom koji ju odjeljuje od okolne kosti. Upalni procesi u parodontu povezani s nekrotičnim pulpama zuba imaju infektivnu etiologiju sličnu kao kod parodontne bolesti, no s razlikom izvora infekcije. Parodontnu bolest podržava nagomilavanje bakterija u dentogingivnom području, a endodontske lezije potječu od infektivnih elemenata iz pulpnog prostora (2).

### **3.2. Odgovor domaćina na infekciju**

Pojedine skupine stanica tijela sudjeluju u periapikalnom odgovoru. Većina njih pripada obrambenom sustavu, te uključuju polimorfonuklearne leukocite, T i B limfocite, plazma stanice i monocite/makrofage, no, sudjeluju i formativne stanice (fibroblasti, osteoblasti i epitelne stanice). Nadalje, u obrani sudjeluju i osteoklasti, epitelne stanice, molekularni medijatori, proupalni i kemotaksijski citokini, interferoni, čimbenici koji stimuliraju kolonije, odnosno, citokini koji reguliraju proliferaciju i diferencijaciju hematopoetskih stanica, čimbenici rasta koji reguliraju rast i diferencijaciju nehematopoetskih stanica te eikosanoidi od kojih su u upalnom odgovoru domaćina najznačajniji prostaglandini i leukotrieni. Jačina podražaja iz inficiranog endodontskog prostora zavisi o virulenciji bakterija i njihovih proizvoda, odgovoru domaćina, pulpnoj cirkulaciji i mogućnosti drenaže. Prvi odgovor organizma na podražaje iz pulpe je nespecifični imunološki odgovor, pri čemu, kemotaksijom privučeni, u upalno područje dolaze polimorfonuklearni i makrofagi te fagocitiraju bakterije i

njihove proizvode. Kao posljedica fagocitoze, polimorfonukleari oslobađaju sadržaj lizosoma (lizozim, kolagenaza, katepsin), a makrofagi brojne medijatore upale (interleukine, interferone, prostaglandine, leukotriene). Nakon nespecifičnog, slijedi specifični imunološki odgovor organizacijom limfocita, plazma stanica i makrofaga. U zbivanjima upalnog odgovora periapikalnog tkiva na podražaje iz endodontskog prostora najvažniju ulogu imaju makrofagi i T-limfociti. Prodor mikroorganizama sa svojim antigenima, toksinima i ostalim proizvodima, zajedno s upalnim medijatorima iz endodontskog prostora u periapikalno tkivo izaziva upalni odgovor tkiva u periapeksu i može prouzročiti destrukciju parodontnog ligamenta, resorpciju cementa na korijenu zuba i resorpciju alveolarne kosti. U kroničnom apikalnom parodontitisu prisutna je kronična upalna reakcija, destrukcija parodontnog ligamenta, resorpcija alveolarnog grebena i resorpcija cementa korijena zuba. Analiza upalnih stanica i medijatora upućuje na nazočnost humoralne (makrofagi, plazma-stanice, imunoglobulini) i stanično posredovane (T-limfociti) imunosti (1).

#### **4. DIJAGNOSTIKA APIKALNOG PARODONTITISA**

Dijagnostika je umijeće prepoznavanja bolesti iz njezinih znakova i simptoma.

#### **4.1. Anamneza**

Medicinska anamneza pomaže nam u postavljanju dijagnoze. Iz nje saznajemo koristi li pacijent neke lijekove, boluje li od nekih bolesti te o pacijentovom općezdravstvenom stanju i emocionalnom statusu. Kod rizičnih bolesnika pri endodontskim zahvatima postoji mogućnost kontaminacije, propagacije ili aktivacije infekcije u periapeksno područje. Pacijentu je potrebno dati da ispuni formular koji sadrži pitanja o preboljelim i trenutačnim težim bolestima, ozljedama ili operacijskim zahvatima. Ako postoji teže ili nedovoljno razjašnjeno patološko stanje, potrebno se konzultirati s osobnim liječnikom pacijenta.

Stomatološkom anamnezom trebamo ustanoviti glavne smetnje i simptome kod pacijenta, kad su smetnje započele i što pacijentu može olakšati tegobe. Kod pacijenta ispitujemo: početak boli, provocirajuće i olakšavajuće čimbenike, učestalost, intenzitet, trajanje, lokalizaciju, položaj tijela, stimuliranu ili spontanu bol. Dentalna anamneza daje nam podatke o mogućim traumama u području orofacijalne regije ili prethodnom nošenju ortodontskih naprava. Takvi nam podatci koriste u nejasnim slučajevima resorpcije korijena ili nekroze pulpe naoko zdravog zuba. U slučaju kroničnog apikalnog parodontitisa pacijent u anamnezi žali se na neke od ovih problema: prijašnja trauma zuba, opetovana endodontska liječenja, prijašnje propisivanje antibiotika koje nije dovelo do poboljšanja te dugotrajnost stanja (1).

#### **4.2. Inspekcija i testovi perkusije i palpacije**

Ekstraoralno ispitujemo opći izgled, boju kože, asimetriju lica, oticanje, diskoloraciju, crvenilo, ekstraoralne ožiljke ili sinus trakt te limfadenopatiju. Time dobivamo uvid u prisutnost i proširenost upalne reakcije unutar usne šupljine ili izvan nje. Ekstraoralnim pregledom kod dijagnosticiranja kroničnog apikalnog parodontitisa može se vidjeti pojava sinus trakta na koži lica koji se najčešće nalazi u blizini zuba uzročnika.

Intraoralno ispitujemo meka tkiva i denticiju. Pregledavaju se alveolarna mukoza i pričvrсна gingiva ne bismo li uočili diskoloracije, upale, ulceracije i sinus trakt. Inspekciju zuba vršimo da bismo uočili diskoloracije, frakture, abraziju, eroziju, opširni karijes i velike ispune. Kod

kroničnog apikalnog parodontitisa intraoralnim pregledom najčešće se mogu ustanoviti karijes, intraoralna fistula i trauma zuba.

Zub može biti blago osjetljiv na perkusiju, a na palpaciju pacijent zub osjeća drukčije od ostalih zbog promjena na kosti ili promjena na mekim tkivima oko zuba (7).

#### **4.3. Ispitivanje osjetljivosti pulpe**

Električni test mjeri osjetljivost pulpe izravnom stimulacijom živčanih vlakana. To su monopolarni uređaji kroz koje struja teče iz sonde na zub i preko pacijenta natrag u uređaj. Prije korištenja uređaja potrebno je očistiti, osušiti i izolirati zube. Zatvaranje strujnog kruga postiže se tako da se druga elektroda postavi na pacijentovu usnu ili ju pacijent drži u ruci. Uređaj se postavi na labijalnu ili lingvalnu plohu zuba ili na incizalni brid, a intenzitet struje se postupno povećava dok pacijent ne osjeti podražaj. Stimulacija strujom može se osjetiti kao bockanje ili probadanje. Pozitivan odgovor upućuje na vitalno tkivo, a negativan na nekrozu pulpe. Lažno negativan nalaz možemo dobiti kod kalcificiranih kanala.

Test hladnoćom može se izvoditi ugljičnim dioksidom, običnim ledom i etil kloridom. Etil klorid i led ugljičnog dioksida su jednako učinkoviti u testiranju pulpe. Intenzivan i produžen odgovor tumači se kao ireverzibilni pulpitis dok, nasuprot tome, nekrotična pulpa ne daje nikakav odgovor. Lažno negativan nalaz dobije se kad hladnoću primijenimo na zub s kalcificiranim kanalima, dok se lažno pozitivan nalaz dobije ako hladnoća dotakne gingivu ili se prenese na susjedni zub koji ima vitalnu pulpu. Ako postoji kronični apikalni parodontitis, zub je asimptomatski i ne reagira na podražaj (1, 11).

#### **4.4. Test vitaliteta pulpe**

Test vitaliteta označava prisutnost fiziološkog krvnog optoka kroz pulpu, dok test osjetljivosti označava reakciju pulpe na određenu vrstu podražaja. Test vitaliteta ispituje se laser dopler floumetrijom, kojom se provjerava protok krvi u krvnim žilama pulpe ili pulsnom oksimetrijom, jednom od najpouzdanijih, neinvazivnih metoda, kojom se mjeri zasićenost kapilarne krvi kisikom. Mnoga istraživanja usmjerena su na efikasnost mjerenja razine zasićenosti krvi kisikom u različitim situacijama kao što su traumatske ozljede, vitalnih, avitalnih te zubi sa otvorenim apeksima. Dokazano je da pulsna oksimetrija daje najpouzdanije



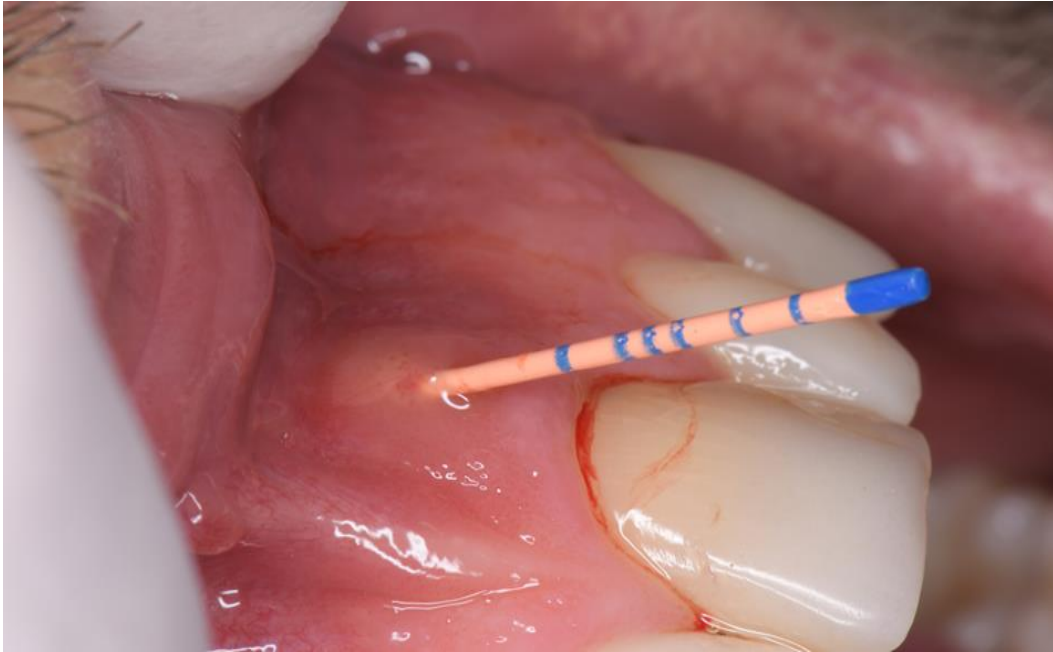
rezultate u odnosu na ostale testove. Dakle, ovim metodama određuje se prokrvljenost kroz pulpu ali ne i njena osjetljivost (11, 12).

#### 4.5. Radiološko ispitivanje

Rendgenogrami su nužni za ispitivanje mineraiziranih tkiva te nam omogućavaju otkrivanje karijesnih lezija, neodgovarajućih ispuna, prethodnih endodontskih liječenja, abnormalnost u području pulpe ili periapiksa te mnoge druge promjene. Radiološka dijagnostika služi i za kontrolu uspješnosti terapije. U slučaju apikalnog parodontitisa upala rezultira resorpcijom kosti i stvaranjem radiolucenog područja oko apeksa. Kod kroničnog apikalnog parodontitisa radiološka slika varira od diskontinuiteta *lamine dure*, sve do opsežne destrukcije periapikalnog i interradikularnog tkiva što se histološki može očitovati kao granulom ili cista. U slučaju prohodnog sinus trakta inserira se gutaperka štapić u otvor te se nakon toga učini rentgenska snimka kako bi se vidjelo od kojeg zuba potiče infekcija (Slika 1) (13).

Periapikalne lezije endodontskog podrijetla imaju 4 karakteristike:

1. *lamina dura* zubne čašice nestaje u području apeksa
2. prosvjetljenje ostaje oko apeksa i kod rendgenograma s drugačijom angulacijom
3. prosvjetljenje nalik na viseću kapljicu
4. zub obično ima nekrotičnu pulpu (1)

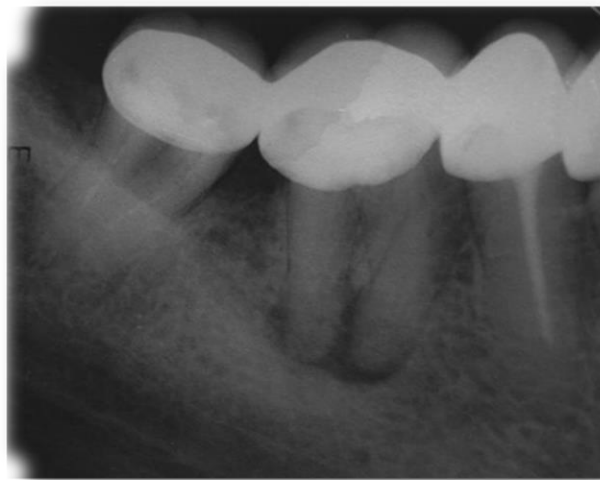


Slika 1: Uvođenje gutaperka štapića u otvor fistule. Preuzeto s dopuštenjem autora:  
prof.dr.sc.Božidara Pavelića

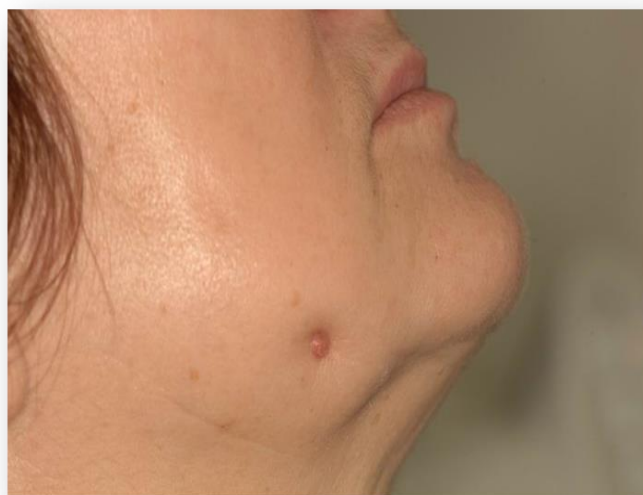#### **4.6. Sinus trakt**

Kožna fistula odontogenog podrijetla povezana je s izvorom infekcije u usnoj šupljini kanalićem kroz koji se upala drenira u područje lica ili vrata (Slike 2, 3). Fistule češće nastaju nakon upala zubi u donjoj čeljusti negoli u gornjoj. Sinus trakt se može drenirati i u maksilarni sinus te ondje uzrokovati kronični unilateralni sinusitis (14). Prevalencija sinus trakta kod zuba s apikalnim parodontitisom varira od 8,5% - 18% (9, 15). Klinički izgled ekstraoralne fistule može izgledati kao prištić, čir, nodul, ili kao granulomatozna i indurirana cistična lezija. Infekcija će se širiti putem najmanjeg otpora, dakle kroz tanju koštanu stijenku i zatim ovisno o hvatištu mišića i fascija razviti će se intraoralna ili ekstraoralna fistula. Kronični periapikalni apsces kod mliječnog zuba se rijetko može prezentirati sa istovremenom pojavom intraoralnog i ekstraoralnog sinus trakta, te je do sada opisan samo jedan takav slučaj. Intraoralni sinus trakt najčešće ima samo jedan otvor. Međutim, multipli drenirajući otvori mogu se pojaviti intraoralno i ekstraoralno te se osim kod dentalnih infekcija mogu manifestirati i kod kroničnog supurativnog osteomijelitisa (16). Fistula se intraoralno može javiti vestibularno i/ili palatinalno (Slike 4, 5). U slučaju vertikalne frakture korijena također se mogu pojaviti multiple fistule u blizini ruba gingive (Slike 6, 7). Supurativni sinus trakt endodontskog porijekla najčešće se može naći intraoralno (Slika 8). Kod inficiranih korijenova zuba koji se nalaze ispod hvatišta

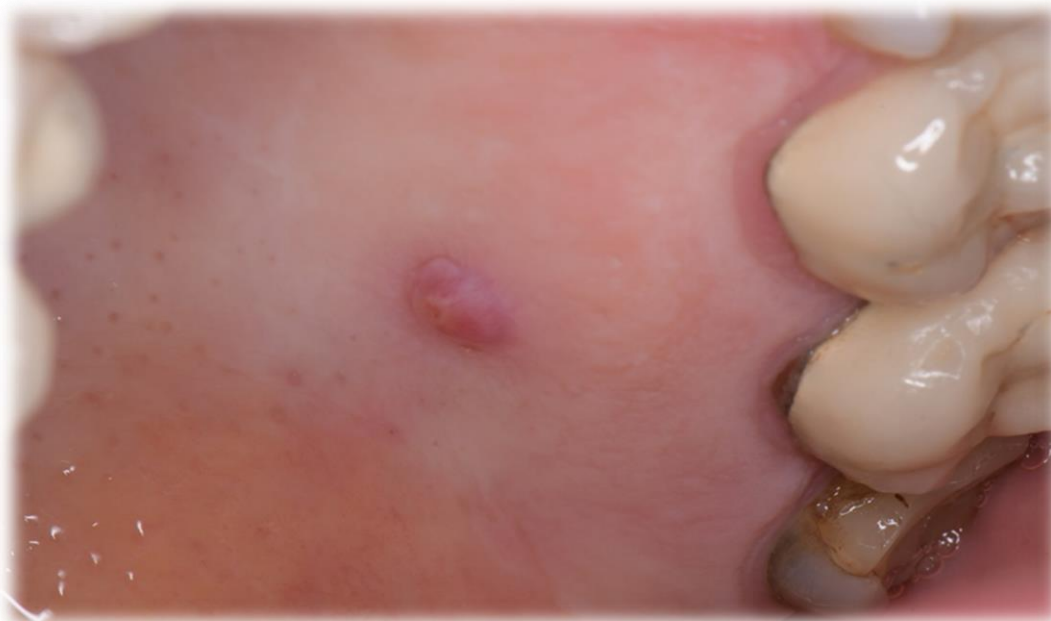mišića u mandibuli, a iznad hvatišta mišića u maksili infekcija će se širiti ekstraoralno. Nakon što se formirao sinus trakt, uspostavljena je drenaža upalnog sekreta pa upala može dugo perzistirati bez dentalnih simptoma. Ekstraoralni sinus trakt dentalne etiologije je prilično neuobičajen stoga se često može pogrešno dijagnosticirati, naročito u odsutnosti dentalnih simptoma (16, 17). Većina pacijenata sa ovom dijagnozom najčešće se obraća doktoru opće medicine ili dermatologu za pomoć, prije nego li doktoru dentalne medicine (5). Ne uzimajući u obzir moguću dentalnu etiologiju, pacijentima biva propisana opetovana antibiotska terapija i kirurško liječenje što rezultira prolongiranjem pacijentovih tegoba ili recidivom lezije.



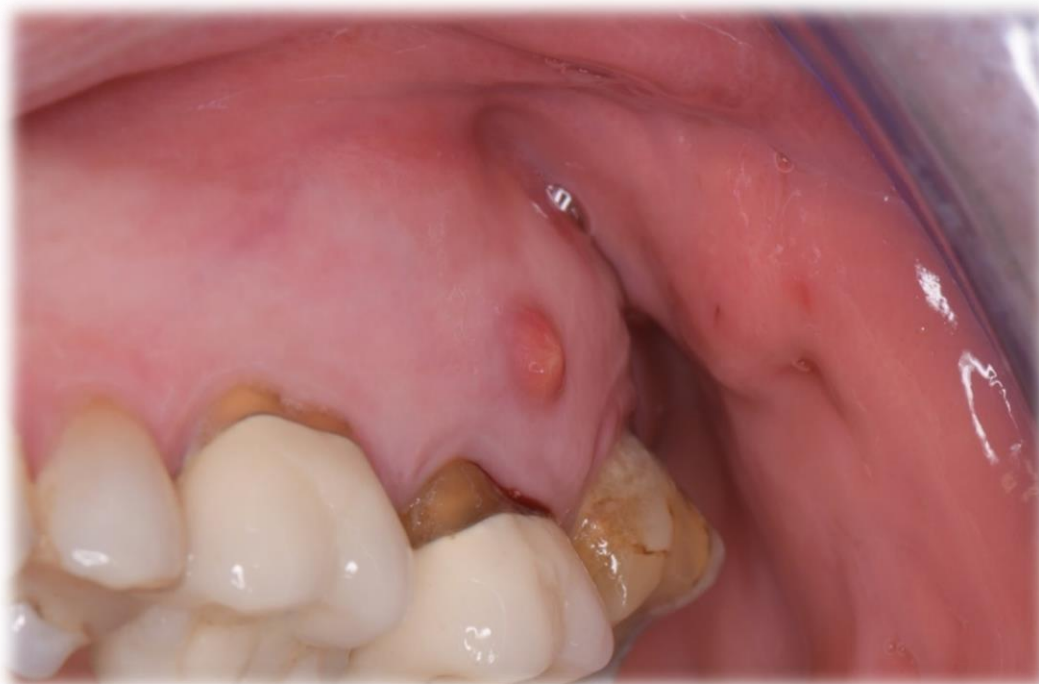Slika 2: Radiološki prikaz periapikalnog procesa. Preuzeto s dopuštenjem autora:  
prof.dr.sc.Božidara Pavelića



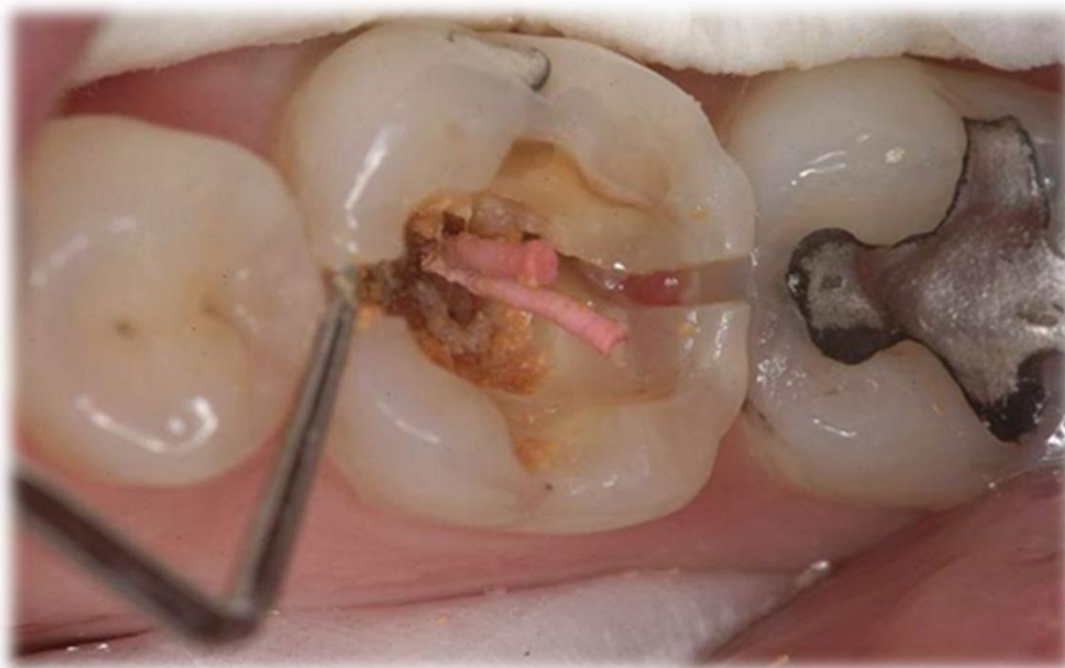Slika 3: Ekstraoralni sinus trakt. Preuzeto s dopuštenjem autora: prof.dr.sc.Božidara Pavelića



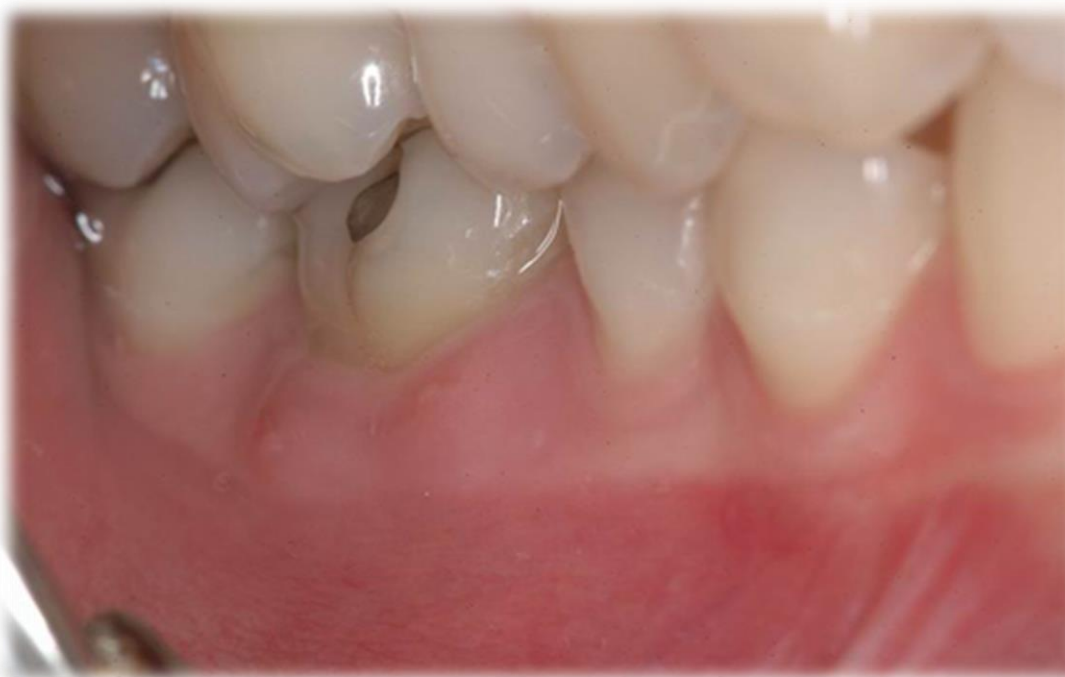Slika 4: Sinus trakt na palatinalnoj sluznici. Preuzeto s dopuštanjem: prof.dr.sc.Božidara Pavelića



Slika 5: Sinus trakt na vestibularnoj sluznici. Preuzeto s dopuštanjem: prof.dr.sc.Božidara Pavelića

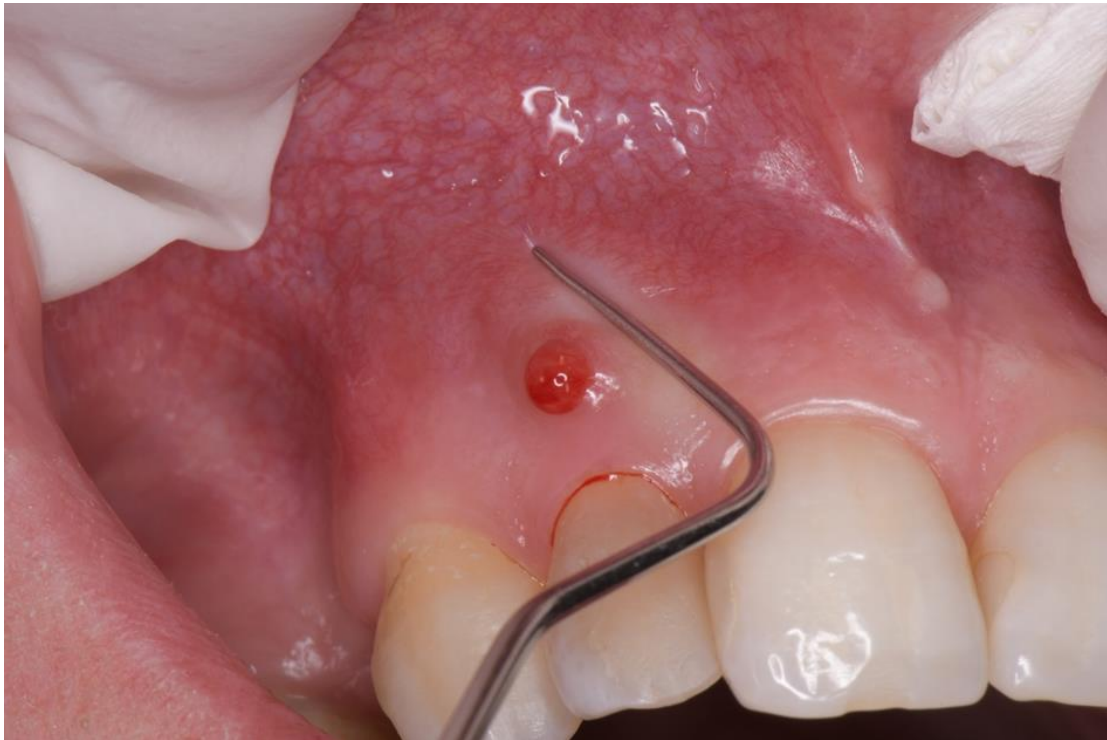


Slika 6: Uzdužni lom korijena. Preuzeto s dopuštenjem: prof.dr.sc.Božidara Pavelića



Slika 7: Multiple fistule na vestibularnoj sluznici povezane sa uzdužnim lomom korijena.

Preuzeto s dopuštenjem: prof.dr.sc.Božidara Pavelića



Slika 8: Pojava supurativnog sadržaja na otvoru fistule. Preuzeto s dopuštenjem:  
prof.dr.sc.Božidara Pavelića

#### **4.7. Endodontska terminologija**

Postojale su brojne klasifikacije koje su određivale bolesti endodontskog porijekla. Nažalost većina klasifikacija se temelji na histopatološkom nalazu a ne na kliničkom nalazu, što u velikom broju slučajeva dovodi do netočno postavljene dijagnoze i pogrešnog tumačenja terminologije. Tako postavljena dijagnoza može dovesti do neadekvatnog liječenja te na taj način naškoditi pacijentu. Poznavanje i razumijevanje terminologije ključno je u postavljanju dijagnoze i planiranju terapije.

Tablica 1: Klasifikacija periapikalnih bolesti (Američka udruga endodonta 2012.) (18)

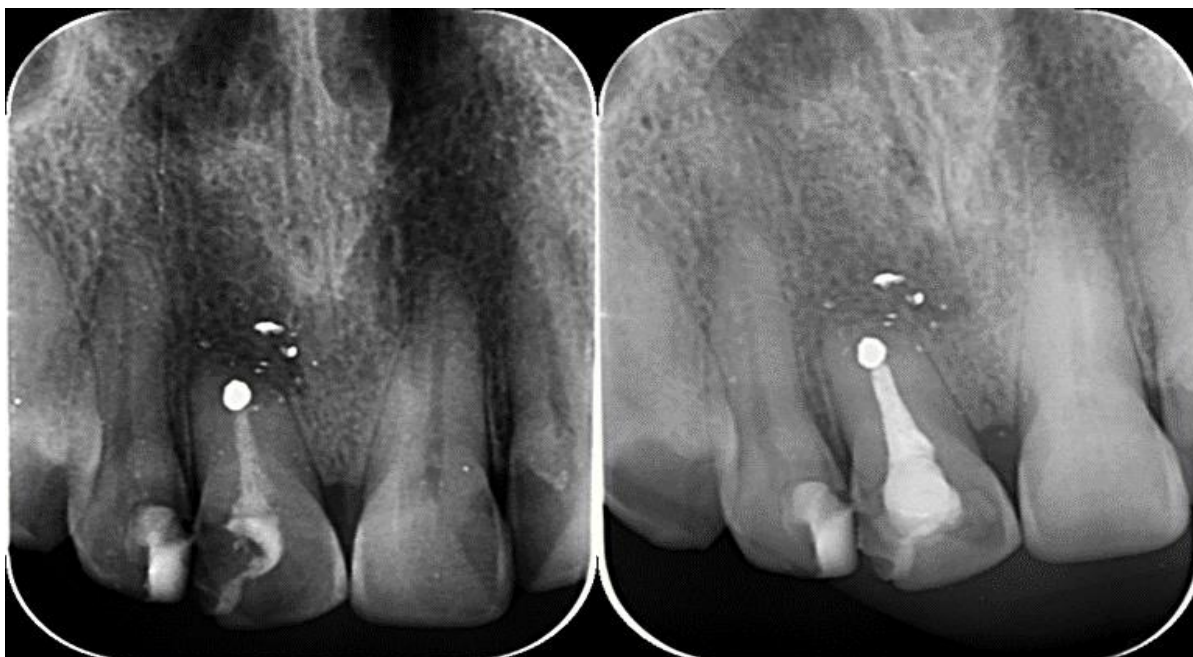Stari naziv	Novi naziv	Definicija
Normalno periapeksno tkivo	Normalno apikalno tkivo	Zubi sa normalnim periapikalnim tkivom koji koji nisu osjetljivi na perkusiju i palpaciju. <i>Lamina dura</i> je intaktna a PDL je nepromjenjen
Akutni periapikalni parodontitis ili kronični periapikalni parodontitis sa simptomima	Simptomatski apikalni parodontitis	Upala, obično apikalnog parodonta, prisutni su klinički simptomi uključujući bolan odgovor na zagriz i /ili na perkusiju i palpaciju. Može i ne mora biti prisutno apikalno radiolucentno područje.
Kronični periapikalni parodontitis	Asimptomatski apikalni parodontitis	Upala i destrukcija apikalnog parodonta endodontskog porijekla, prisutnost apikalnog radiolucentnog područja, odsutstvo kliničkih simptoma
Akutni apikalni absces	Akutni apikalni absces	Upalna reakcija na infektivnu i nekrotičnu pulpu, spontani bolovi, osjetljivost zuba, formiranje gnoja i oteknuće okolnih tkiva
Kronični apikalni absces, Feniks absces, supurativni apikalni parodontitis	Kronični apikalni absces	Upalna reakcija na infektivnu i nekrotičnu pulpu, blagi simptomi ili asimptomatski, povremeno dreniranje gnoja putem sinus trakta
Fokalni sklerozirajući osteomijelitis	Kondenzirajući osteitis	Difuzna radioopakna lezija predstavlja lokaliziranu reakciju kosti na blagi upalni podražaj, većinom na apeksu zuba

## **5. TERAPIJSKI POSTUPAK U LIJEČENJU APIKALNOG PARODONTITISA**

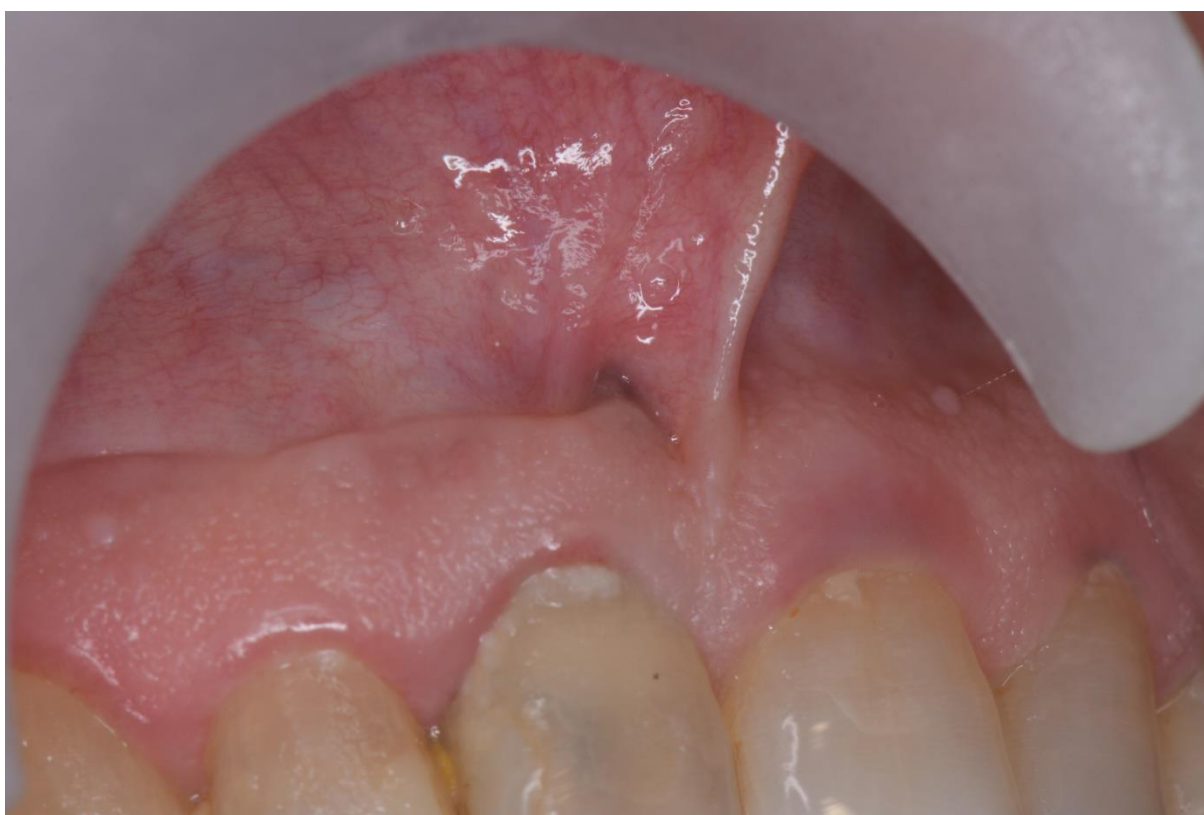

Liječenje, prije svega, mora biti usmjereno na eliminaciju izvora infekcije. Prepoznavanje kutane lezije kao sinus trakta važan je dijagnostički korak (19). Također, dentalnu etiologiju treba uvijek uzeti u obzir, čak i kad se lezija nalazi na netipičnim mjestima kao što je nosna šupljina. Propisivanje antibiotika u terapijske svrhe prilično je česta pogreška. Antibiotička terapija nije indicirana u slučaju kroničnog apscesa sa sinus traktom. Kliničari bi se trebali voditi smjernicama i istraživanjima temeljenima na dokazima kada propisuju antibiotičko liječenje da bi se izbjegla pogrešna terapija (20). Inicijalno uvijek treba pokušati s nekirurškim endodontskim liječenjem korijenskog kanala, a sljedeća je opcija kirurško liječenje korijenskog kanala. Ekstrakcija zuba uzročnika indicirana je kad je prognoza određenog zuba loša, kada nije moguća adekvatna restauracija i kada se ne može provesti odgovarajuće endodontsko liječenje (4). Nakon što se ukloni uzrok infekcije, kutani sinus trakt obično zacijeli u periodu od 5 do 14 dana. Kompletno cijeljenje fistule može se vidjeti za otprilike dva mjeseca, a radiografskim pregledom utvrđuje se potpuna odsutnost radiolucetne lezije ( Slike 9, 10 11 ). Ako sinus trakt perzistira i nakon liječenja, potrebno je provesti daljnju analizu. Najčešći je uzrok kutane fistule, izuzev onih dentalne etiologije, aktinomikoza. Diferencijalno dijagnostički kožne lezije na licu mogu uključivati piogeni granulom, bazocelularni i planocelularni karcinom, melanom, infekcije kao što su sifilis i tuberkuloza te dermoidnu i tireoglosalnu cistu (19).

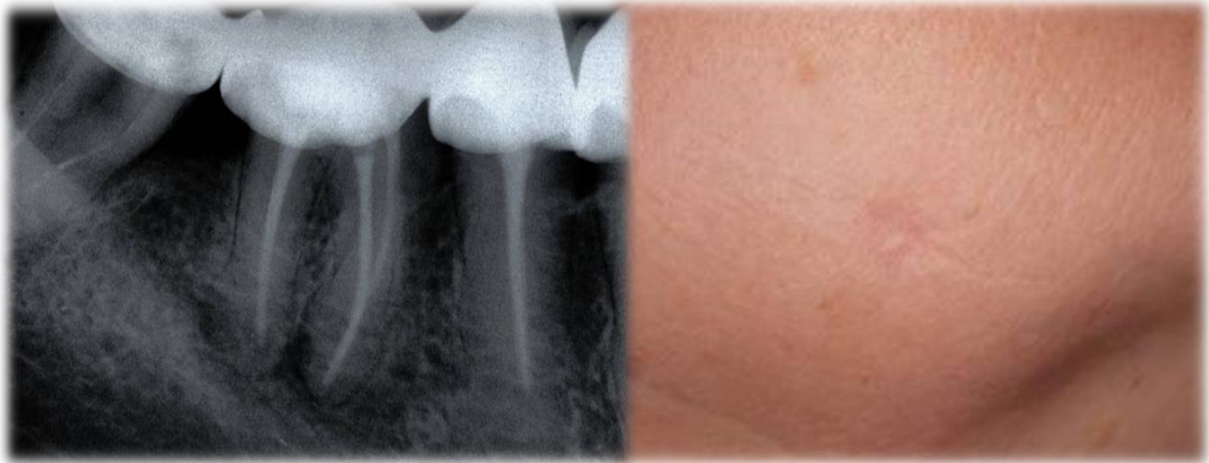
Terapija svih promjena u periapikalnom tkivu, ukoliko je uzrok upala ili nekroza pulpe, je ekstirpacija pulpe. Ako je uzrok pojave fistule uzdužni lom korijena zuba, terapija je ekstrakcija dotičnog zuba. Iako su dijagnoza, mehanička i kemijska obrada korijenskog kanala, punjenje i izrada ispuna važne, mehaničko čišćenje se smatra najzahtjevnijim i jednim od najvažnijih dijelova endodontskog liječenja zuba (21).



Slika 9: Cjeljenje periapikalne lezije. Preuzeto s dopuštenjem autora: prof.dr.sc.Božidara Pavelića



Slika 10: Cjeljenje fistule intraoralno. Preuzeto s dopuštenjem autora: prof.dr.sc.Božidara Pavelića



Slika 11: Cjeljenje periapikalnog procesa (lijevo) i cjeljenje sinus trakta ektraoralno (desno).

Preuzeto s dopuštenjem autora: prof.dr.sc.Božidara Pavelića

## 5.1. Nekirurško endodontsko liječenje

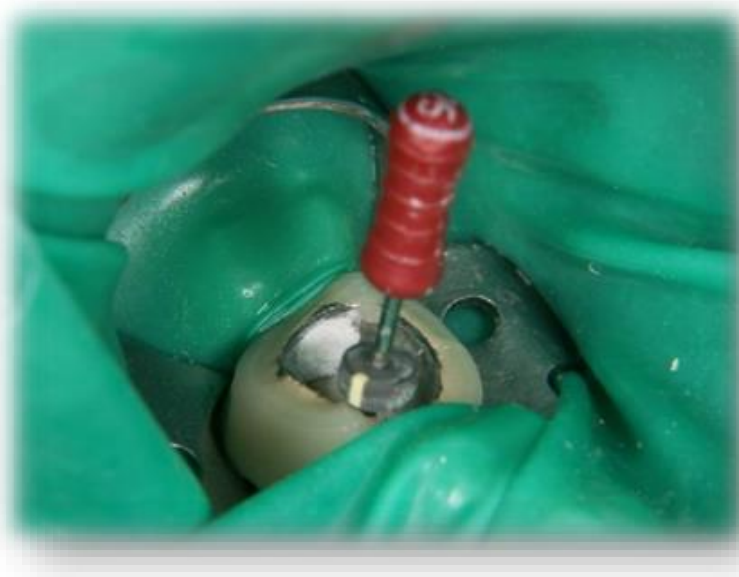Cilj endodontske terapije je eliminacija bakterija i njihovih produkata, izvora nutrijenata i tkivnih ostataka. Endodontska terapija podrazumijeva mehaničko čišćenje i oblikovanje korijenskog kanala za prihvata trajnog punila te kemijsko čišćenje irigacijskim otopinama i intrakanalnim medikamentima.

### 5.1.1. Kemomehanička obrada korijenskog kanala

Ispiranje korijenskog kanala tijekom i nakon instrumentacije uklanjaju se mikroorganizmi, ostaci mekih tkiva i komadići dentina, sprječava se nakupljanje ostataka tkiva u apikalnom dijelu kanala i progurivanje inficiranog sadržaja u periapikalno tkivo. Zlatni standard irigacijski sredstava je natrijev hipoklorit (2,5%, 1%, 5,25%) zahvaljujući njegovom širokom spektru djelovanja te sposobnosti razlaganja nekrotičnog tkiva. Glavni nedostatak natrijevog hipoklorita je njegova nemogućnost uklanjanja anorganske komponente zaostatnog sloja na zidovima dentina nakon instrumentacije. Također je vrlo toksičan i nekrotizira periapikalna tkiva, stoga je potreban oprez prilikom ispiranja. Da bi se spriječila apikalna ekstruzija irigansa može se primjeniti papirnati štapić natopljen 5% -tnim natrijevim hipokloritom koji se postavljen u kanal ostavi tokom 15 minuta. Od ostalih sredstava za irigaciju koriste se i klorheksidin (0,2%, 1%, 2%), EDTA, limunska kiselina (10%) te razna kombinirana sredstva (ChlorXtra, CHX-Plus, MTAD, QMIX) (22).

### 5.1.2. Instrumentacija korijenskih kanala

Step-back tehnikom stvara se konični oblik korijenskog kanala, a apikalni otvor se zadržava malim i u njegovom prvobitnom položaju. Sam postupak se započinje trepanacijom i odstranjenjem krova pulpne komore, te pronalaženjem ulaza u korijenske kanale. Priključivanjem elektrode endometra određujemo položaj apikalne konstrikcije. Slijedi odabir referentne točke i označavanje točne radne dužine stoperom. Nakon određivanja radne dužine određuje se radna širina postupnim uvođenjem sve većeg instrumenta u kanal. Prvi instrument koji zapne u području unutarnjeg foramena je inicijalni instrument, a posljednji instrument kojim dosežemo punu radnu duljinu naziva se glavni apikalni instrument. Nakon čišćenja i širenja apikalnog dijela prelazi se na konično oblikovanje kanala. Primjenjuje se 3-5 uzastopno većih instrumenata od glavnog apikalnog instrumenta koji se uvodi svaki 0,5- 1 mm kraće od prethodnog. Nakon svakog instrumentiranja kanal se ispiri natrijevim hipokloritom, te se obavlja rekapitulacija ponovnim unošenjem glavnog apikalnog instrumenta do pune radne dužine. Završno zaglađivanje stijenki kanala može se napraviti K-strugačima ili H- strugačima kako bi se u potpunosti uklonile sve stepenice (Slika 12).



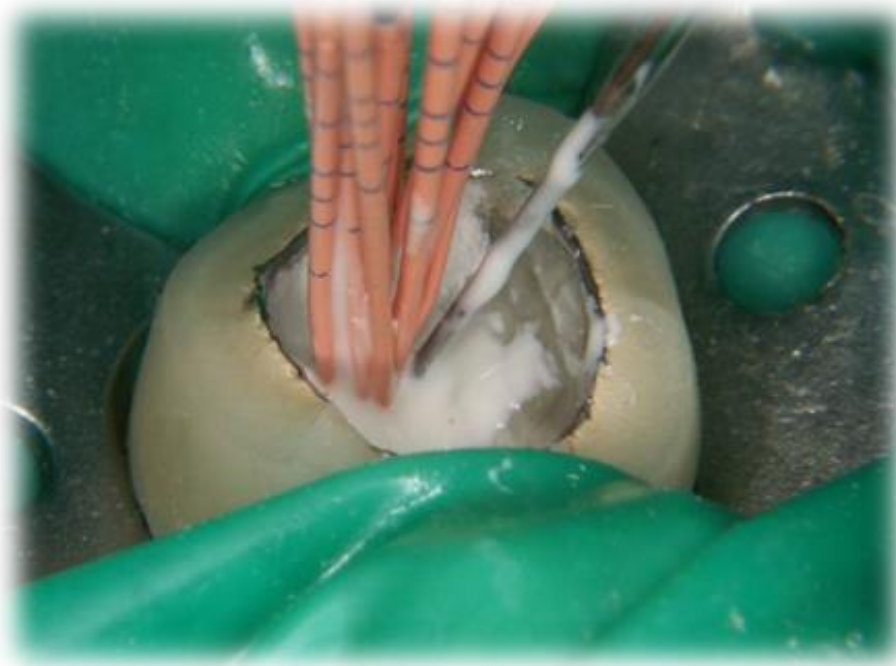Slika 12: Instrumentiranje korijenskog kanala. Preuzeto s dopuštenjem autora: prof.dr.sc.

Božidara Pavelića

### 5.1.3. Punjenje korijenskih kanala

Cilj punjenja korijenskog kanala je uspostaviti nepropusno brtvljenje cijelom dužinom kanalnog sustava od unutrašnjeg apikalnog otvora, uzduž lateralnih stijenki korijenskog kanala sve do njegova ulaza. Hermetički zatvoren i napunjen kanal sprječava prolaz mikroorganizama i tekućine iz područja usne šupljine u područje apeksa zuba (engl. *coronal leakage*), te sprječava prolaz tekućine iz područja apeksa u lumen korijenskog kanala (engl. *apical leakage*). Kvaliteta apikalnog i koronarnog brtvljenja jednako je važna u dugoročnom uspjehu endodontskog zahvata.

Tehnika hladne lateralne kondenzacije najviše se rabi u kliničkoj praksi, a može se primjenjivati u većini situacija (Slika 13). Nakon oblikovanja i sušenja korijenskog kanala odabire se osnovni gutaperka štapić. On svojom veličinom odgovara posljednjem instrumentu koji je širio kanal do pune radne duljine. U apikalnoj trećini tijesno dodiruje sve stijenke kanala kako bi dobro zabrtvio apikalnu konstrikciju i onemogućio apikalno propuštanje. U srednjoj trećini kanala postoji prostor između gutaperke i stijenke kanala koji će biti popunjen sekundarnim gutaperka štapićima. Glavni štapić gutaperke, obložen cementom, uvodimo u kanal do označene radne duljine koja odgovara položaju referentne točke na zubu. Za potiskivanje štapića prema stijenci kanala koristi se spreader odabrane veličine. Njime ulazimo 1 – 2 milimetra kraće od radne duljine i kondenziramo gutaperku apikalno i lateralno. Na taj način osiguran je prostor za sekundarni štapić gutaperke koji je 1 – 2 broja manji od odabranog spreadera. Postupak se ponavlja sve dok spreader više ne ulazi dublje od 3 – 4 milimetara, odnosno kada su ispunjene apikalna i srednja trećina kanala. Višak gutaperke odstrani se zagrijanim instrumentom, a potom se pomoću pluggera (nabijača) vrši vertikalna kondenzacija gutaperke u koronarnom dijelu kako bi se ona bolje prilagodila stijenkama kanala. Pristupni se kavitet zatvori sterilnom vaticom i materijalom za privremeno zatvaranje kaviteta, te se nakon toga učini rendgenska snimka da bi se potvrdila odgovarajuća dužina i kompaktnost punjenja.



Slika 13: Punjenje korijenskog kanala. Preuzeto s dopuštenjem: prof.dr.sc.Božidara Pavelića

#### **5.1.4. Postendodonska opskrba zuba**

Nakon završetka punjenja kanala pristupamo izradi kompozitnog ispuna. Važno je što prije postaviti trajnu restauraciju kako bi se onemogućilo mikropropuštanje i neuspjeh endodontskog liječenja. Prije postavljanja ispuna potrebno je ukloniti punjenje gutaperka štapićima iz korijenskih kanala 1 mm od dna pulpne komorice kako bi se osiguralo dobro brtvljenje endodontskog prostora restaurativnim materijalom. Adekvatna trajna restauracija mora zaštititi preostalu zubnu strukturu, svijanje kvržica svesti na minimalnu mjeru, osigurati koronarno brtvljenje te zadovoljiti funkciju i estetiku.

#### **5.2. Kirurško endodontsko liječenje**

Svrha endodontske kirurgije je zatvaranje svih otvora sustava korijenskih kanala, kao i suženja između kanala, uklanjanje bakterija i njihovih proizvoda iz kontaminiranog periradikularnog tkiva i uspostavljanje uvjeta koji omogućuju oporavak periradikularnog tkiva (1).

Kirurškom zahvatu se pristupa samo u slučajevima kada klinički i radiološki nije moguća endodontska sanacija i kada prethodna endodontska sanacija nije bila uspješna. Kirurška

terapija periapikalnih lezija obuhvaća resekciju vrška korijena s kiretažom lezije, amputacijske zahvate na dijelu ili cijelom korijenu te vađenje zuba s kiretažom lezije, koja se primjenjuje samo kada periapikalna lezija zahvaća više od polovine korijena (23).

U slučaju kroničnog odontogenog sinus trakta, ekstrakcija zuba uzročnika možda neće biti dovoljna za pojavu kompletnog cjeljenja. Tada je indicirano uklanjanje sinus trakta. Taj postupak se može učiniti ekscizijom njegove insercije ispod pripadajuće kosti ili potpunom ekscizijom trakta (24).

Apikotomija je kirurško odstranjivanje vrška korijena zuba, zajedno sa svim patološki promijenjenim tkivom. Akcesorni korijenski kanali i dodatni apikalni otvori, koji mogu biti uzrokom neuspjeha endodontske terapije, se također otklanjaju ovim zahvatom. Apikotomijom se najviše može odstraniti apikalna trećina korijena da se ne poremeti stabilnost zuba. U protivnom može doći do rasklimavanja i gubitka zuba. Kirurška resekcija korijena kao dio endodontske terapije u pravilnoj indikaciji može očuvati zub i pripadajuće suprastrukture ukoliko su prisutne. Indikacije za apikotomiju su relativne i postavljaju se na temelju anamneze, detaljnog kliničkog pregleda i radiološkog nalaza.

Kirurški zahvat se izvodi u lokalnoj pleksus anesteziji, nakon čega slijedi odizanje i fiksacija mukoperiostalnog režnja te trepanacija kosti kirurškim nasadnikom i čeličnim svrdlima uz hlađenje fiziološkom otopinom. Kada je otvor u kosti dovoljno proširen pristupa se uklanjanju periapikalne lezije kiretama za kost i resekciji vrška korijena. Korijenski se kanal hermetički zatvara te se rana šiva kirurškim koncem. Šavovi se uklanjaju nakon 8 dana, a koštano tkivo zacjeljuje preko krvnog ugruška. Zanimljiv je podatak jednog novijeg istraživanja, u kojemu je dokazano bolje cjeljenje periapikalne lezije nakon ortogradnog punjenja sa MTA u usporedbi punjenja gutaperkom (23, 25).

## **6. RASPRAVA**



Planiranje i provođenje terapijskog postupka ovisi o vrsti uzroka koji je doveo do nastanka fistule. Ako je uzrok infekcije unutar korijenskoga kanala, u terapijskom se postupku nastoji odstraniti infekcija te provesti postupak čišćenja i širenja kanala s njegovim završnim punjenjem. Zatečeno stanje unutar korijenskoga kanala određuje izbor i smjer terapijskog postupka. Ako se radi o zubu kod kojeg prije pojave fistule nije rađena endodontska terapija, terapijski se postupak radi prema uobičajenom protokolu za provođenje endodontskog zahvata. Ako je prije pojave fistule rađen endodontski zahvat, sama vrsta punjenja te kvaliteta brtvljenja i ispunjenosti kanala određuju izbor i način provođenja terapijskog postupka. Nedostatno punjenje koje se može odstraniti iz korijenskog kanala daje osnovu za provođenje postupka revizije koji bi u konačnici rezultirao uspješnom endodontskom terapijom, nestankom simptoma upale te postupnim cijeljenjem fistule (1). Prisutnost nadogradnje ili konfekcijskog kolčića unutar korijenskog kanala koji onemogućava provođenje postupka revizije kao izbor moguće terapije nameću kirurški zahvat odstranjivanja vrška korijena s retrogradnim punjenjem (23, 25). Ako je uzrok pojave fistule uzdužni lom korijena, tada je vađenje zuba terapija izbora. Bez obzira na to o kojoj se vrsti i izboru terapije radi, nakon završenog terapijskog postupka važno je pratiti uspješnost liječenja. Terapija se smatra uspješnom ako izostaju klinički simptomi i tegobe koje su prije bile prisutne, ako dolazi do cijeljenja, odnosno nestanka fistule te ako se radiološki potvrđuje cijeljenje u području periapeksnog područja zahvaćenog zuba. Ako navedene promjene nisu prepoznatljive, a fistula je nakon provedene terapije i dalje prisutna uz ostale kliničke simptome, terapija se smatra neuspješno (7). Uvođenjem suvremenih postupaka, kao što su primjena hladne atmosferske plazme i ozona, povećala se uspješnost antimikrobnog učinka, a time i uspješnost cjelokupnog endodontsko-restaurativnog postupka. Lege artis proveden postupak endodontskog liječenja čini osnovu odstranjivanja infekcije i upalne reakcije u području periapeksa, a time i preduvjet za cijeljenje fistule. U pojedinim će slučajevima, uz endodontsko liječenje, biti potrebno provesti i dodatni kirurški zahvat bilo da se radi o odstranjivanju vrška korijena ili tzv. periapeksnoj kiretaži kod koje se ne odstranjuje dio korijena, već se odstranjuje inficirano tkivo oko njega. U većini je slučajeva razlog za provođenje postupka periapeksne kiretaže infektivni sadržaj i/ili dio materijala za punjenje proguran tijekom revizije u periapeksno područje (21, 24). Tijekom punjenja kanala, naročito kod širokog apikalnog otvora, dio cementa za punjenje kanala može prodrijeti u područje periapeksa te se drenirati kroz fistulu u područje usne šupljine. U većini takvih slučajeva nije potrebno provoditi dodatni kirurški zahvat s obzirom na to da će se dio isprazniti kroz fistulu, a dio resorbirati tijekom vremena. To se može radiološki kontrolirati tijekom uobičajene kontrole nakon tri ili šest mjeseci (19). Ipak, ako je sadržaj i dalje prisutan

uz prisutnost fistule i ostalih znakova upale, kirurški je zahvat neophodan. Endodontska terapija, bez obzira na to radi li se o primarnoj terapiji ili reviziji, nakon završenog punjenja korijenskog kanala mora završiti restaurativno-protetskim radom u svrhu osiguranja kvalitetnog koronarnog brtvljenja (24, 25).

## **7. ZAKLJUČAK**

Pojava i nastanak fistule uvelike su povezani s anatomsko-histološkim karakteristikama područja u kojem se razvila upalna reakcija. Prema mjestu nastanka, fistula se može pojaviti unutar i/ili izvan usne šupljine. Kod kliničkog pregleda važno je obratiti pažnju na mjesto nastanka fistule. Ako je nastala u području blizine vrška korijena određenog zuba, vrlo se vjerojatno radi o infekciji povezanoj s endodontskim prostorom zuba, iako se u određenim slučajevima, zbog anatomske karakteristike okolnih struktura, fistula može dijagnosticirati dalje od zuba uzročnika. Fistula u području pričvrzne gingive u blizini vratne trećine korijena upućuje na vrlo vjerojatno postojanje uzdužnog loma zuba. Nadalje, mogući uzrok nastanka fistule može biti povezan s infekcijom u području pričvrsnog aparata zuba ili nastati kao posljedica složene endodontsko-parodontne lezije. Osnovni je preduvjet uspješne terapije otkrivanje uzroka nastanka fistule koristeći kliničko-radiološke dijagnostičke postupke te provođenje određenog endodontsko-restaurativnog terapijskog postupka. Uspješnost terapije potvrđuje se radiološkim nalazom te nestankom kliničkih simptoma. Prema uzroku nastanka fistule, kao i procjeni samog terapeuta, može se napraviti i uobičajeni dodatni kontrolni pregled tijekom vremenskog razdoblja od tri do šest mjeseci.

## **8. LITERATURA**

1. Torabinejad M, Walton RE, urednici. Endodoncija. 4.izdanje. Zagreb; naklada Slap; 2009.
2. Lindhe J, Lang NP, Karring T, urednici. Klinička parodontologija i dentalna implantologija. 5.izdanje. Zagreb; nakladni zavod Globus; 2010.
3. Wolf HF, Rateitschak-Pluss EM, Raiteitschak KH. Parodontologija. 3. izdanje, Jastrebarsko: Naklada Slap; 2009.
4. Uppal A, Thaku S, Chauhan D, Singhal P, Doneria D. Extraoral cutaneous sinus tracts of dental origin: A report of two pedodontic cases. Int Dent Med J Adv Res 2017;3:1-4.
5. Pour PP, Ashraf H, Darmiani S. Diagnosis and treatment of odontogenic cutaneous sinus tracts of endodontic origin: A case report. International Journal of Dental Research. 2014;2 (1): 8-10
6. Juerchott A, Pfefferle T, Flechtenmacher C, Mente J, Bendszus M, Heiland S, Hilgenfeld T. Differentiation of periapical granulomas and cysts by using dental MRI: a pilot study. Int J Oral Sci. 2018 May 17;10(2):17.
7. Garg N, Garg A. Textbook of endodontics. 2nd edition. New Delhi; Jaypee Brothers Medical; 2010
8. Knežević G. Oralna kirurgija 2. Zagreb: Medicinska naklada; 2003.
9. Ricucci D, Loghin S, Gonçalves LS, Rôças IN, Siqueira JF. Histobacteriologic conditions of the apical root canal system and periapical tissues in teeth associated with sinus tracts. J Endod 2018;44:405-13
10. Tatikonda A, Sudheep N, Biswas KP, Gowtham K, Pujari S, Singh P. Evaluation of Bacteriological Profile in the Apical Root Segment of the Patients with Primary Apical Periodontitis. J Contemp Dent Pract. 2017 Jan 1;18(1):44-8.
11. Pavelić B, Jurić H. Liječenje bolesti pulpe mladih trajnih zubi. In: Jurić H, editor. Dječja dentalna medicina. Zagreb: Naklada Slap;2015.p.253-9.
12. Anusha B, Madhusudhana K, Chinni SK, Paramesh Y. Assessment of Pulp Oxygen Saturation Levels by Pulse Oximetry for Pulpal Diseases -A Diagnostic Study. J Clin Diagn Res. 2017;11(9):36-9

13. Dincol ME, Yilmaz B, Ersev H, Mert Gunduz V, Arslanoglu B, Yalcin TY, Ekiz D, Erisen R. Treatment of extraoral cutaneous sinus tracts with non-surgical endodontic intervention: report of six cases. *J Istanbul Univ Fac Dent*. 2015 Apr 29;49(2):35-40.
14. Wolgin M, Tschoppe P, Kielbassa AM. Conservative, Surgical, and Prosthetic Treatment of a Patient with a Periapical Lesion Associated with an Atypical Intraoral Sinus Tract. *Case Rep Dent*. 2015;2015:1-6
15. Rudagi KB, Rudagi BM. Kožna fistula odontogenog podrijetla – pogrešno dijagnosticirana lezija: Prikaz dvaju slučajeva. *Acta Stomatol Croat*. 2012;46(4):317-22.
16. Bashar AKM, Akter K, Chaudhary GK, Rahman A. Primary molar with chronic periapical abscess showing atypical presentation of simultaneous extraoral and intraoral sinus tract with multiple stomata. *BMJ Case Reports CP*. 2019;12:e229039.
17. Sotiropoulos GG, Farmakis ET. Diagnosis and conservative treatment of extraoral submental sinus tract of endodontic origin: a case report. *J Clin Diagn Res*. 2014;8(10):10-1.
18. American Association of Endodontists NBDE Part II, 2012. <file:///E:/endodontics%20terminology%20nbde%20part%202.pdf>
19. Delgado AHS, Codorniz MC, Almiro M, Pinheiro de Melo T, Caixinha M. Why You Should Not Prescribe Antibiotics for Dental Sinus Tracts: A Short Overview. *J Dent Sci*. 2016 December; 4(4):52-4.
20. Uysal A, Sezer B, Akay MC, Erturk S. Odontogenic sinus tracts. *Ege Tıp Dergisi*. 2004;43 (2):121-5
21. Mandel E, Machtou P, Torabinejad M. Clinical diagnosis and treatment of endodontic and periodontal lesions. *Quintessence international*. 1993;24(2):135-9.
22. Satish Kumar K, Subbiya A, Vivekanandhan P, Prakash V, Tamilselvi R. Management of an endodontic infection with an extra oral sinus tract in a single visit: a case report. *J Clin Diagn Res*. 2013 Jun;7(6):1247-9.
23. Čabov T. Oralnokirurški priručnik. Zagreb : Medicinska naklada; 2009.
24. Chkoura A, Elwady W, Taleb B. Surgical Management of a Cutaneous Sinus Tract: A Case Report and Review of the Literature. *J Contemp Dent Pract [Internet]*. 2010 October; 11(5):49-55.

25. Del Fabbro M, Corbella S, Sequeira-Byron P, Tsesis I, Rosen E, Lolato A, et al. Endodontic procedures for retreatment of periapical lesions. *Cochrane Database Syst Rev.* 2016 Oct 19;10(10):CD005511.



## **9. ŽIVOTOPIS AUTORA**

Alica Soltyšik rođena je 1. svibnja 1988. godine. Nakon završene osnovne škole upisuje XVIII. gimnaziju u Zagrebu. Tijekom studija sudjeluje na više domaćih i međunarodnih studentskih kongresa, a na 3. simpoziju studenata dentalne medicine jedna je od voditeljica radionice na temu izbjeljivanja zubi. Autorica je jednog znanstvenog rada. Tijekom šeste godine studija sudjeluje u volonterskom projektu *Gogos give smiles 2019.* u organizaciji Internacionalne udruge studenata dentalne medicine i *Humble smile foundation* za poboljšanje oralnog zdravlja djece u Južnoafričkoj Republici.