

# Aneurizmatska koštana cista čeljusti

---

**Bajza, Karlo**

**Master's thesis / Diplomski rad**

**2015**

*Degree Grantor / Ustanova koja je dodijelila akademski / stručni stupanj:* **University of Zagreb, School of Dental Medicine / Sveučilište u Zagrebu, Stomatološki fakultet**

*Permanent link / Trajna poveznica:* <https://um.nsk.hr/um:nbn:hr:127:463078>

*Rights / Prava:* [Attribution-NonCommercial-NoDerivs 3.0 Unported / Imenovanje-Nekomercijalno-Bez prerađivanja 3.0](#)

*Download date / Datum preuzimanja:* **2024-08-26**



*Repository / Repozitorij:*

[University of Zagreb School of Dental Medicine Repository](#)



SVEUČILIŠTE U ZAGREBU  
STOMATOLOŠKI FAKULTET

Karlo Bajza

**ANEURIZMATSKA KOŠTANA CISTA  
ČELJUSTI**

DIPLOMSKI RAD

Zagreb, svibanj 2015.

Diplomski je rad ostvaren u

ZAVODU ZA ORALNU KIRURGIJU

STOMATOLOŠKOG FAKULTETA SVEUČILIŠTA U ZAGREBU

Voditeljica rada: doc. dr. sc. Dragana Gabrić

Lektor za hrvatski jezik: Tomislav Salopek, prof.

Lektor za engleski jezik: Sanja Margitić, prof.

Rad sadržava: 29 stranica

14 slika

1 CD

Zahvaljujem doc. dr. sc. Dragani Gabrić na susretljivosti, ljubaznosti i stručnim savjetima tijekom izrade ovoga diplomskog rada.

## **SADRŽAJ**

<b>1. UVOD .....</b>	<b>1</b>
<b>2. DEFINICIJA ANEURIZMATSKE KOŠTANE CISTE ČELJUSTI .....</b>	<b>2</b>
<b>2.1. Pojam i mogućnosti podjele cista .....</b>	<b>2</b>
<b>2.2. Moderna definicija i smještaj aneurizmatске ciste čeljusti u klasifikacijama .....</b>	<b>3</b>
<b>3. PODJELA ANEURIZMATSKIH KOŠTANIH CISTI.....</b>	<b>4</b>
<b>3.1. Podjela prema postanku .....</b>	<b>4</b>
<b>3.2. Podjela prema pojavnom obliku.....</b>	<b>4</b>
<b>4. STATISTIČKI POKAZATELJI .....</b>	<b>5</b>
<b>4.1. Incidencija aneurizmatске koštane ciste .....</b>	<b>5</b>
<b>4.2. Prevalencija aneurizmatске ciste čeljusti.....</b>	<b>5</b>
<b>4.3. Dobno-spolna distribucija aneurizmatске koštane ciste čeljusti .....</b>	<b>6</b>
<b>4.4. Anatomska distribucija aneurizmatске koštane ciste čeljusti .....</b>	<b>7</b>
<b>5. TEORIJE NASTANKA ANEURIZMATSKE KOŠTANE CISTE ČELJUSTI .....</b>	<b>8</b>

<b>6. KLINIČKA SLIKA ANEURIZMATSKE KOŠTANE CISTE .....</b>	<b>10</b>
<b>7. RADIOLOŠKA DIJAGNOSTIKA ANEURIZMATSKE KOŠTANE CISTE .....</b>	<b>11</b>
<b>7.1. Definitivna dijagnoza s pomoću radioloških metoda .....</b>	<b>16</b>
<b>8. HISTOPATOLOGIJA ANEURIZMATSKE KOŠTANE CISTE .....</b>	<b>17</b>
<b>8.1. Histopatologija solidnog tipa.....</b>	<b>17</b>
<b>8.2. Histopatologija vaskularnog tipa.....</b>	<b>18</b>
<b>8.3. Histopatologija mješovitog tipa .....</b>	<b>18</b>
<b>8.4. Biopsija aneurizmatske koštane ciste čeljusti.....</b>	<b>19</b>
<b>9. LIJEČENJE ANEURIZMATSKE KOŠTANE CISTE ČELJUSTI.....</b>	<b>20</b>
<b>9.1. Recidiv aneurizmatske koštane ciste čeljusti .....</b>	<b>21</b>
<b>10. ZAKLJUČAK.....</b>	<b>22</b>
<b>11. SAŽETAK.....</b>	<b>23</b>
<b>12. SUMMARY .....</b>	<b>24</b>
<b>13. LITERATURA .....</b>	<b>25</b>
<b>14. ŽIVOTOPIS .....</b>	<b>29</b>

## 1. UVOD

AneurizmatSKU koštanu cistu prvi put spominju Jaffe i Lichtenstein 1942. godine (1). Sam je pojam aneurizmatSKU koštane ciste zbunjujući s obzirom na to da prostor najčešće nije omeđen epitelom i zapravo uopće nije prava cista (2).

Svjetska zdravstvena organizacija (skraćeno WHO, prema eng. *World Health Organization*) aneurizmatSKU cistu čeljusti definira kao leziju sličnu benignom tumoru s proširujućom osteolitičkom prirodom, koja se sastoji od krvlju ispunjenih prostora različitih veličina odijeljenih septama vezivnoga tkiva koje sadržavaju trabekule ili osteoid i osteoklastima slične divovske stanice (3).

AneurizmatSKU koštana cista, u stranoj literaturi poznata pod kraticom ABC (prema eng. *Aneurysmal bone cyst*) rijetka je tvorba oko čijeg načina nastanka i porijekla struka još uvijek nije usuglašena, a tijekom povijesti razni je autori u klasifikacijama cista tumora smještaju na različita mjesta (1-3).

U ovom je radu aneurizmatSKU koštana cista klasificirana među tumore glave i vrata, a takvu je klasifikaciju Svjetska zdravstvena organizacija predočila u Lyonu 2005. godine (3).

## 2. DEFINICIJA ANEURIZMATSKE KOŠTANE CISTE ČELJUSTI

### 2.1. Pojam i mogućnosti podjele cista

Pojam cista izveden je od latinske riječi *cystis* i još starije grčke riječi *kistis*, što u izravnome prijevodu znači mjehur (4).

Prema Miše, cista je okruglasta šupljina koja je inkorporirana u tkivo, posjeduje svoju vlastitu stijenku od potpornoga tkiva i unutrašnju prevlaku od epitelnoga tkiva, a u njoj se nalazi tekućina ili mekani sadržaj (5).

Killey i Kay (5) definiraju cistu kao abnormalnu šupljinu u tkivu ispunjenu tekućim, polutekućim ili plinovitim sadržajem, omeđenu epitelom.

Kramer pak u svojoj definiciji ističe da je ta šupljina često, ali ne i uvijek, omeđena epitelom (6).

Pravim se cistama nazivaju one koje imaju dvije ovojnice, vanjsku, sastavljenu od veziva, i unutrašnju, koju čini epitel unutar kojeg je sadržaj koji ispunjava samu šupljinu ciste. Epitel ciste izlučuje cistični sadržaj, a taj sadržaj može biti vodenast, koloidan ili kašast. Pseudocistama nazivamo one tvorbe koje imaju samo epitelnu ili vezivnu ovojnicu i to nisu prave ciste (4, 5).

Podjela cista također nije jednoznačna, a možemo je napraviti na temelju različitih kriterija. Osnovno je pitanje koje ćemo čimbenike smatrati dominantnima – način nastanka ciste, elemente od kojih je nastala, njezinu lokalizaciju ili način liječenja (4, 5).



## 2.2. Moderna definicija i smještaj aneurizmatске ciste čeljusti u klasifikacijama

Svjetska zdravstvena organizacija (WHO) aneurizmatску čeljusnu cistu definira kao leziju sličnu benignom tumoru s proširujućom osteolitičkom prirodom, koja se sastoji od krvlju ispunjenih prostora različitih veličina odijeljenih septama vezivnoga tkiva koje sadržavaju trabekule ili osteoid i osteoklastima slične divovske stanice. Aneurizmatска cista čeljusti, prema klasifikaciji tumora glave i vrata Svjetske zdravstvene organizacije u Lyonu 2005. godine, svrstana je među benigne odontogene tumore (slika 1) (3).

### WHO histological classification of odontogenic tumours

<b>MALIGNANT TUMOURS</b>		<b>Odontogenic epithelium with odontogenic ectomesenchyme, with or without hard tissue formation</b>	
<b>Odontogenic carcinomas</b>			
Metastasizing (malignant) ameloblastoma <sup>1</sup>	9310/3	Ameloblastic fibroma	9330/0
Ameloblastic carcinoma – primary type	9270/3	Ameloblastic fibro-dentinoma	9271/0
Ameloblastic carcinoma – secondary type (dedifferentiated), intraosseous	9270/3	Ameloblastic fibro-odontoma	9290/0
Ameloblastic carcinoma – secondary type (dedifferentiated), peripheral	9270/3	Odontoma	9280/0
Primary intraosseous squamous cell carcinoma – solid type	9270/3	Odontoma, complex type	9282/0
Primary intraosseous squamous cell carcinoma derived from keratocystic odontogenic tumour	9270/3	Odontoma, compound type	9281/0
Primary intraosseous squamous cell carcinoma derived from odontogenic cysts	9270/3	Odontoameloblastoma	9311/0
Clear cell odontogenic carcinoma	9341/3	Calcifying cystic odontogenic tumour	9301/0
Ghost cell odontogenic carcinoma	9302/3	Dentigenic ghost cell tumour	9302/0
<b>Odontogenic sarcomas</b>		<b>Mesenchyme and/or odontogenic ectomesenchyme with or without odontogenic epithelium</b>	
Ameloblastic fibrosarcoma	9330/3	Odontogenic fibroma	9321/0
Ameloblastic fibro-dentine-and fibro-odontosarcoma	9290/3	Odontogenic myxoma / myxofibroma	9320/0
<b>BENIGN TUMOURS</b>		Cementoblastoma	9273/0
<b>Odontogenic epithelium with mature, fibrous stroma without odontogenic ectomesenchyme</b>		<b>Bone-related lesions</b>	
Ameloblastoma, solid / multicystic type	9310/0	Ossifying fibroma	9262/0
Ameloblastoma, extraosseous / peripheral type	9310/0	Fibrous dysplasia	
Ameloblastoma, desmoplastic type	9310/0	Osseous dysplasia	
Ameloblastoma, unicystic type	9310/0	Central giant cell lesion (granuloma)	
Squamous odontogenic tumour	9312/0	Cherubism	
Calcifying epithelial odontogenic tumour	9340/0	Aneurysmal bone cyst	
Adenomatoid odontogenic tumour	9300/0	Simple bone cyst	
Keratocystic odontogenic tumour	9270/0	<b>OTHER TUMOURS</b>	
		Melanotic neuroectodermal tumour of infancy	9363/0
		see Chapter 1, pp. 70-73	

<sup>1</sup> Morphology code of the International Classification of Diseases for Oncology (ICD-O) (821) and the Systematized Nomenclature of Medicine (<http://snomed.org>). Behaviour is coded /0 for benign tumours, /3 for malignant tumours, and /1 for borderline or uncertain behaviour.

Slika 1. Klasifikacija odontogenih tumora glave i vrata Svjetske zdravstvene organizacije – Lyon 2003. Preuzeto: (3).

### **3. PODJELA ANEURIZMATSKIH KOŠTANIH CISTI**

#### **3.1. Podjela prema postanku**

Prema postanku, aneurizmatске koštane ciste čeljusti dijele se na primarnu i na sekundarnu aneurizmatску koštanu cistu (7).

Primarna aneurizmatска koštana cista pojavljuje se samostalno, a sekundarna se pojavljuje kao lezija na mjestu prijašnje lezije koja je vrlo često nastala uz osificirajući fibrom, ali moguće i uz hemoragije, cističnu degeneraciju ili neke druge patološke procese (7-9).

#### **3.2. Podjela prema pojavnom obliku**

Prema pojavnim oblicima, aneurizmatска koštana cista može biti podijeljena na svoja tri osnovna pojavna oblika. To su vaskularni (konvencionalni), solidni (kruti) i mješoviti tip (10).

1. Konvencionalni ili vaskularni tip pojavljuje se kao ekspandirajuća, brzorastuća destruktivna lezija koja uzrokuje kortikalnu perforaciju i invadira meka tkiva.
2. Solidni tip može biti otkriven kao mala asimptomatska lezija koja se prvi puta primjećuje na rutinskom rendgenogramu kao radiolucetna pojava ili, klinički, kao manja oteklina.
3. Mješoviti tip jest oblik s obilježjima konvencionalnog i solidnog tipa. Moguća je i prijelazna faza između solidnog i konvencionalnog tipa lezije zbog toga što su u nekim istraživanjima primijećeni i aktivacija i brz rast nekad stabilne lezije.

## **4. STATISTIČKI POKAZATELJI**

### **4.1. Incidencija aneurizmatске koštane ciste**

Aneurizmatска koštana cista ima incidenciju od 0,014/100 000 stanovnika i pojavljuje se najčešće u pacijenata mlađih od 30 godina, najčešće u dvadesetim godinama. Premda podatci za pojavu u čeljusti nisu dostupni, aneurizmatска koštana cista čeljusti čini oko 2 % svih čeljusnih koštanih cisti (11).

### **4.2. Prevalencija aneurizmatске ciste čeljusti**

Po svojoj učestalosti aneurizmatска koštana cista relativno je rijetka lezija kosti i mnogo se rjeđe pojavljuje u kraniofacijalnim kostima u odnosu prema ostalim kostima u tijelu. Samo 2 % aneurizmatских koštanih cisti nastaje u čeljustima, a najčešće ih nalazimo u dugim kostima i u kralježnici (8). Čini otprilike 1,5% svih neodontogenih i neepitelnih cističnih pojava u čeljusti (10).

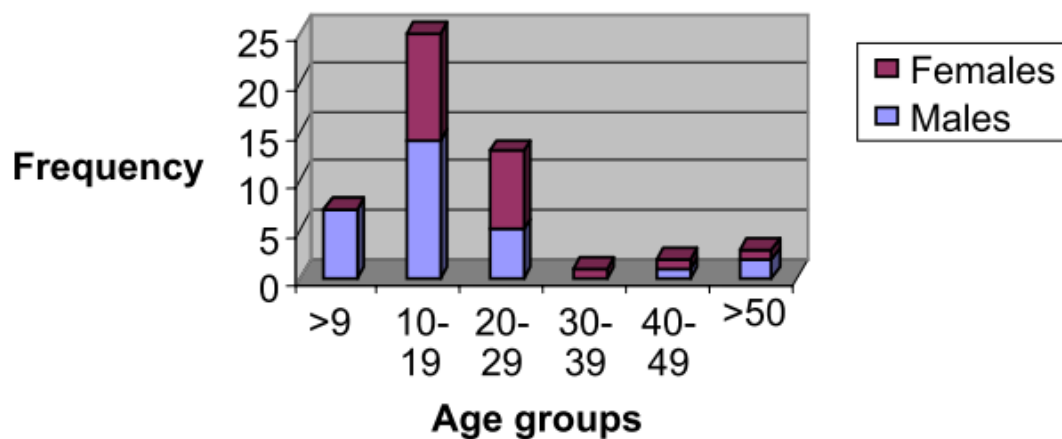
S obzirom na to da su aneurizmatске koštane ciste češće u dugim kostima i vratnoj kralježnici, lezije u čeljustima relativno su rijetke (10).

Motamedi i suradnici sakupili su 78 slučajeva iz literature do istraživanja iz 1997. godine, a zajedno s drugim istraživanjem sakupljeno je više od 120 maksilofacijalnih slučajeva. Prevalencija u studiji bila je 1,7 slučajeva godišnje (12).

### 4.3. Dobno-spolna distribucija aneurizmatičke koštane ciste čeljusti

Pojavnost do danas nije povezana s određenim spolom. Naprotiv, dob u kojoj se lezija pojavljuje pokazuje da je pojava mnogo učestalija u mlađih osoba obaju spolova, a manifestira se najčešće do dvadesete godine života (12).

Raspodjela po dobi i spolu u Motamedijevoj studiji pokazala se konzistentnom s prethodnim studijama čeljusne aneurizmatičke ciste. Na uzorku od 51 pacijenta lezije su najčešće dijagnosticirane u mladim ljudima, do dvadesete godine života (slika 2) (12).

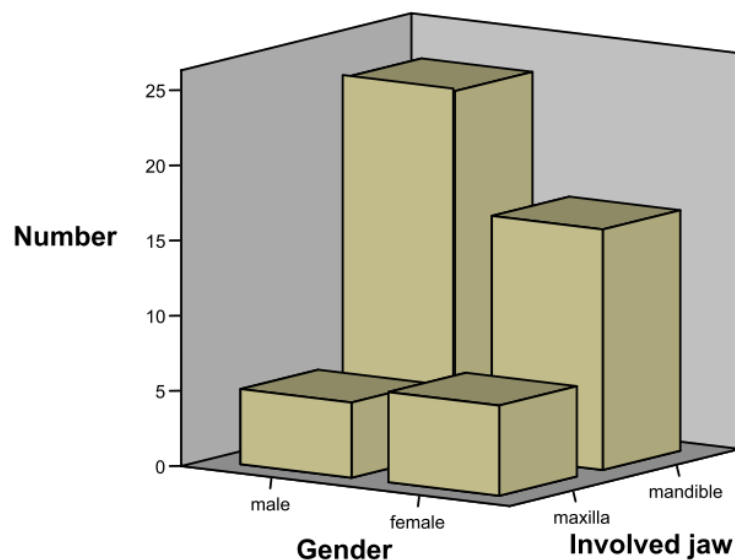


Slika 2. Prikaz dobne i spolne raspodjele aneurizmatičke koštane ciste u 51 maksilofacijalnog pacijenta u 30-godišnjem periodu. Preuzeto: (12).

#### 4.4. Anatomska distribucija aneurizmatске koštane ciste čeljusti

Donja je čeljust češće zahvaćena od gornje čeljusti, a, prema istraživanjima, omjer je između 4:1 i 2:1 u korist mandibule. Tijelo i ramus mandibule najčešća su mjesta lezije, iako je rijetko primijećena i u koronoidnom nastavku i mandibularnom kondilu. Velik broj mandibularnih slučajeva širi se posteriorno i obuhvaća kut mandibule i ramus (12).

U skladu s ostalim studijama, Motamedijeva studija potvrđuje da su lezije mnogo češće zamijećene u mandibuli nego u maksili, bez obzira na spol. Na uzorku od 51 pacijenta, 11 slučajeva locirano je u maksili, a čak 40 u mandibuli (slika 3) (12).



Slika 3. Prikaz raspodjele aneurizmatске koštane ciste između maksile i mandibule u 51 maksilofacijalnom slučaju u 30-godišnjem periodu. Preuzeto: (12).

## 5. TEORIJE NASTANKA ANEURIZMATSKE KOŠTANE CISTE ČELJUSTI

Etiologija aneurizmatičke koštane ciste još je uvijek nepoznata i ne zna se nastaje li kao *de novo* lezija ili je rezultat neke vrste vaskularne ozljede u nekoj već postojećoj leziji. Tijekom povijesti bilo je mnogo teorija nastanka i patogeneze (12).

Nekoliko autora, među kojima i Lucas (5) tvrde da se tvorba pojavljuje u kombinaciji s drugim koštanim oštećenjima kao što su centralni gigantocelularni granulom čeljusti, fibrozna displazija, centralni fibrom itd.

Jacops (6) tvrdi da je aneurizmatička koštana cista zapravo posljedica embrionalnog defekta.

Thoma kaže da lezija nastaje zbog erozije kosti aneurizmom (6).

Bemier i Bhaskar iznose svoje tri glavne teorije uzroka i patogeneze, a to su teorija traumatskog porijekla, teorija izmijenjenoga hemodinamskoga stanja i teorija sekundarnog fenomena (13).

1. Teorija traumatskog porijekla pretpostavlja traumu koja je uzrokovala krvarenje intramedularno ili u periost, pri čemu je reparatorni proces zakazao pa je nastala lezija.
2. Teorija izmijenjenoga hemodinamskog stanja kaže da je izmijenjeno hemodinamsko stanje posljedično dovelo do resorpcije i erozije kosti s nastankom ili proširenjem lezije.
3. Teorija nastanka lezije kao sekundarnog fenomena kaže da je aneurizmatička cista čeljusti samo sekundarna pojava koja se može pojaviti uz neku drugu primarnu koštanu leziju.

Panoutsakopoulos i sur. (14) i Herens i sur. (15) u odvojenim istraživanjima opisali su slučajeve aneurizmatске koštane ciste s kromosomskim anomalijama, pri čemu odgovornim smatraju promjenu na kromosomu 16q22. Obiteljska je učestalost opisivana na više mjesta u literaturi (14-16).

Od ostalih mnogobrojnih teorija spominju se i teorije da je aneurizmatска koštana cista arterijsko-venska koštana fistula uzrokovana prijašnjom koštanom traumom (13), kao i ona da su gigantocelularni granulom čeljusti i aneurizmatска koštana cista zapravo srodne patološke promjene po patogenezi, ali da se razlikuju po mehanizmu razvoja (9).

## **6. KLINIČKA SLIKA ANEURIZMATSKE KOŠTANE CISTE**

Klinička je slika aneurizmatske koštane ciste nespecifična i onemogućuje kliničko postavljanje dijagnoze. Jako varira, a posljedica je različitih pojava oblika lezije. Može varirati od male i lokalizirane pa sve do agresivne i brzo destruirajuće ekspanzivne lezije (12).

Ako se pojavi kao solidni tip lezije, klinički će se otkriti kao mala lokalizirana lezija, a primjećuje se kao manja oteklina čeljusti ili slučajan nalaz na rendgenskoj snimci. Vaskularni je tip lezije agresivna i brzo destruirajuća ekspanzivna lezija koja perforira kost, napada, ali ne probija u potpunosti meko tkivo i oponaša malignitet (12).

Učestali simptom u većine pacijenata jest oteklina kosti okolnog područja. U maksilarnim je slučajevima česta i bol na palpaciju (8).

Ako se pojavi u gornjoj čeljusti, moguć je egzoftalmus ili diplopija. Opstrukcija nosa ili krvarenje rijetka je pojava (8).

U nekih se pacijenata primjećuju mobilnost i migracija zuba ili malokluzija. U većini zabilježenih slučajeva zubi su očuvali svoju vitalnost, premda se u nekih bolesnika pojavila i resorpcija korijena (8).

Rijetko je zamijećena i parestezija, ovisno o lokaciji lezije (8).

Preoperativna je dijagnoza aneurizmatske koštane ciste čeljusti teška zbog svoje velike sličnosti s drugim čeljusnim lezijama (17).



## **7. RADIOLOŠKA DIJAGNOSTIKA ANEURIZMATSKE KOŠTANE CISTE**

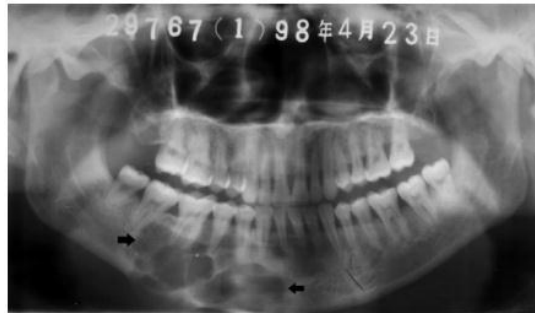Tijekom operacije ili biopsije može doći do većega krvarenja pa je zato dobro prije početka liječenja pokušati dijagnosticirati leziju primjenom neinvazivnih metoda, ako je to moguće (18).

Radiološka dijagnostika aneurizmatske koštane ciste čeljusti nije patognomonična. Djelomično to može biti zbog različitih pojava oblika, pri čemu je solidni tip definiraniji i manje destruktivan, a vaskularni obratno, što definira izgled na radiološkim prikazima (12).

Radiološki, u diferencijalnoj dijagnostici u obzir dolaze gigantocelularni tumor, solitarna koštana cista, ameloblastom, gigantocelularni granulom, miksom, fibrozna displazija, dezmoplastični fibrom, hemangiom, osteogeni sarkom i ostali tumori čeljusti (18).

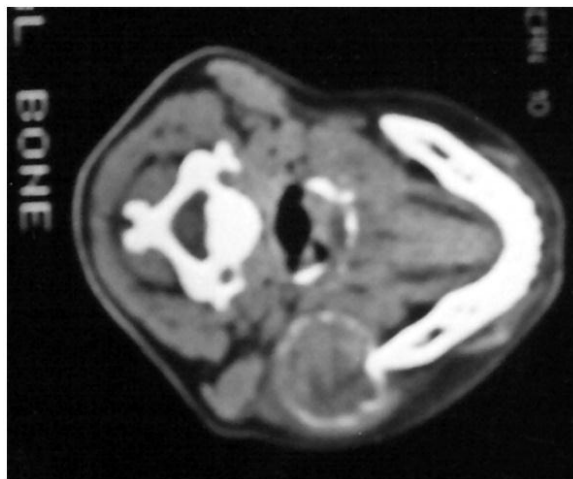
Maksilarne su lezije radiološki još manje karakteristične od mandibularnih (19).

Aneurizmatska koštana cista rendgenski se može prikazati kao ekspanzivna, unilokularna ili multilokularna radiolucentna lezija s ekspanzijom na okolnu kost, gdje uzrokuje suženje korteksa, pokatkad i perforaciju (slika 4) (20).

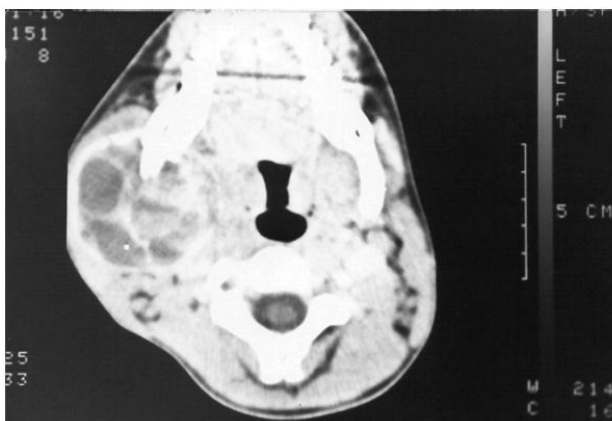

Slika 4. Ortopantomogram aneurizmatične koštanošćne ciste čeljusti. Preuzeto: (20).

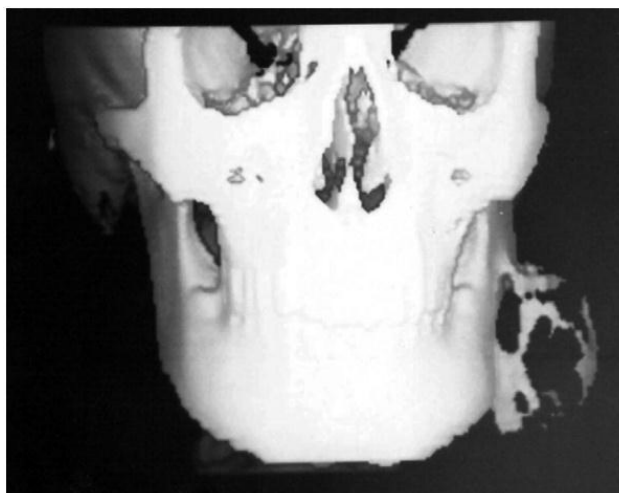Na kompjutoriziranoj tomografiji (skraćeno CT, prema eng. *Computed tomography*) lezija može biti unilokularna (slika 5) ili multilokularna (slika 6), imati oblik pčelinjih saća, balončića sapunice ili biti nalik na rupe što ih je napravio moljac – kakve uzrokuju ekspanzija, perforacija i destrukcija kortikalne kosti (slika 7). Varijacije u izgledu posljedica su raznih pojavnih oblika. Na CT-u bi se jasno trebale vidjeti septe koje na snimci daju mjehurićast izgled (20).



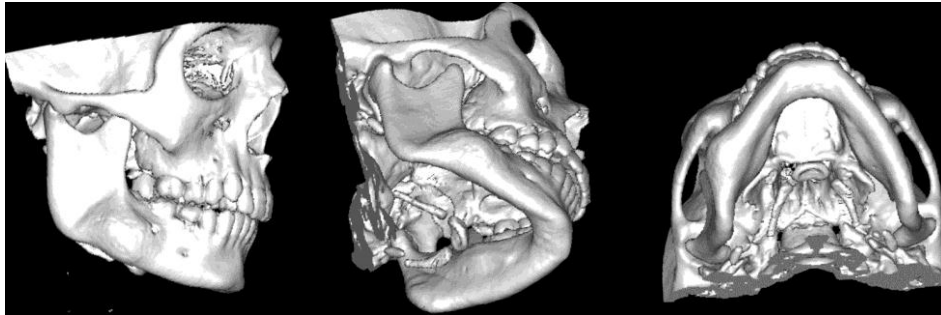
Slika 5. CT aneurizmatične koštanošćne ciste čeljusti na kojemu se vidi unilokularna lezija donje čeljusti. Preuzeto: (12).



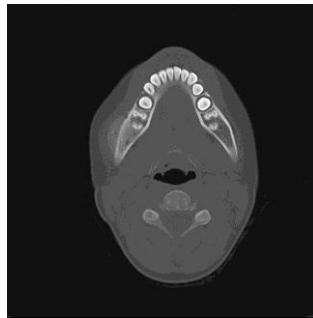
Slika 6. CT aneurizmatске koštane ciste čeljusti na kojemu se vidi multilokularna lezija donje čeljusti. Preuzeto: (12).



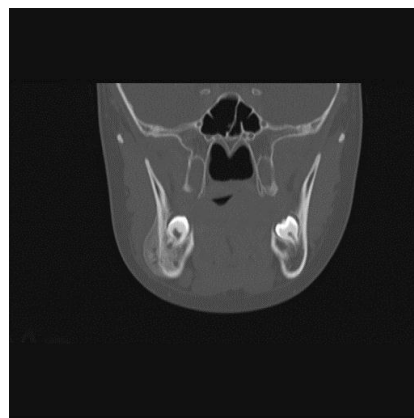Slika 7. Trodimenzionalni CT prikaz aneurizmatске koštane ciste čeljusti na kojemu se vidi multilokularna lezija nalik na rupe koje je napravio moljac na lijevoj strani donje čeljusti. Preuzeto: (12).



Slika 8. Trodimenzionalni CT prikaz aneurizmatске koštane ciste čeljusti na kojemu se vidi lezija u desnoj strani mandibule. Preuzeto ljubaznošću: doc. dr. sc. Dragana Gabrić, arhiva Zavoda za oralnu kirurgiju

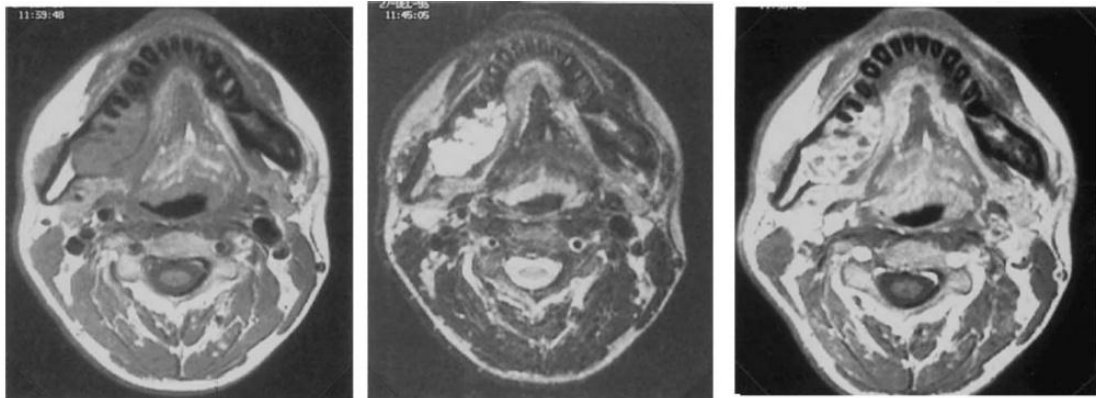


Slika 9. CT prikaz horizontalnoga presjeka na kojemu se vidi aneurizmatска koštana cista čeljusti. Preuzeto ljubaznošću: doc. dr. sc. Dragana Gabrić, arhiva Zavoda za oralnu kirurgiju



Slika 10. CT prikaz frontalnoga presjeka na kojemu se vidi aneurizmatска koštana cista čeljusti. Preuzeto ljubaznošću: doc. dr. sc. Dragana Gabrić, arhiva Zavoda za oralnu kirurgiju

Magnetna rezonancija (skraćeno, MR) obvezna za točniju dijagnostiku, a na njoj je za aneurizmatSKU cistu čeljusti specifičan pronalazak „fluid-fluid levela“, u T2 prikazu izgled balončića sapunice, a u T1 uz kontrastno sredstvo gadopentetičnu kiselinu – izgled pčelinjih saća (slika 11) (18, 21).



Slika 11. MR prikazi aneurizmatSKU koštane ciste čeljusti T1; T2; T1 s kontrastnim sredstvom. Preuzeto: (18).

Angiogram nije specifičan, ali pokazuje abnormalna grananja prema leziji (22).

Koštana scintigrafija s tehnecijem (Tc-99m) i medroničnom kiselinom (skraćeno, MDP, prema eng. *medronic acid*) pokazuje prstenolike uzorke nakupljanja u skladu s ekspanirajućim karakterom lezije (23).

Angiografija radionuklidima s tehnecijem (Tc-99m) obogaćenim ljudskim albuminom (skraćeno, HSA, prema eng. *human serum albumin*) ne detektira radioaktivno nakupljanje (23).

### 7.1. Definitivna dijagnoza s pomoću radioloških metoda

Premda se mnogi autori nisu složili oko definitivne dijagnoze samo radiografskim metodama, prema Asaumi i suradnicima (18), kombinacijom svih prije navedenih radioloških metoda (angiografija, CT, MR, scintigrafija), može se postaviti dijagnoza aneurizmatske koštane ciste čeljusti ako:

1. angiogram pokazuje višestruka abnormalna grananja,
2. CT prikazuje prostore odvojene septima,
3. CT i MR prikazuju „fluid-fluid level“,
4. scintigrafija prikazuje karakteristične prstenolike uzorke nakupljanja i angiografija radionuklidima ne detektira radioaktivno nakupljanje
5. MR u T2 prikazu prikazuje izgled balončića sapunice,
6. MR u T1 prikazu, uz paramagnetno Magnevist kontrastno sredstvo (gadopentetična kiselina), prikazuje izgled pčelinjih saća.

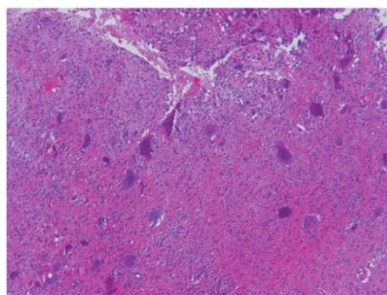
Bitno je diferencijalnodijagnostički razlikovati aneurizmatsku koštanu cistu čeljusti od ostalih sličnih multilokularnih radiolucencija. Slično može izgledati radiološki prikaz odontogene keratociste, ameloblastom, središnji gigantocelularni granulom, ameloblastični fibrom, odontogeni miksom, središnji odontogeni fibrom, kalcificirajući epitelijalni odontogeni tumor, keratinizirana odontogena cista, lateralna periodontalna cista, kalcificirajuća odontogena cista, središnji hemangiom, smeđi tumor hiperparatireoidizma, mukoepidermalni karcinom i fibrozna displazija (24).

## 8. HISTOPATOLOGIJA ANEURIZMATSKE KOŠTANE CISTE

Histopatološki, aneurizmatska koštana cista čeljusti je pseudocista jer joj nedostaje epitelni sloj. Sastoji se od promjenjivoga fibroznoga vezivnoga tkiva koje odjeljuje krvlju ispunjene kaverne ili sinusoide, nakupine multinuklearnih divovskih stanica i osteoida. Hemosiderin može biti prisutan u različitoj količini, isto kao i osteoid ili dijelovi kosti. Može biti prisutna i nekroza. Prokrvljenost žilama varira s obzirom na pojavni oblik (12).

### 8.1. Histopatologija solidnog tipa

Solidni tip odlikuje gusta stroma, relativno malo krvnih žila i prostora ispunjenih krvlju, prisutnost mladoga koštanoga tkiva, ekstravazacija crvenih krvnih stanica i infiltracija velikih stanica (12) (slika 12).

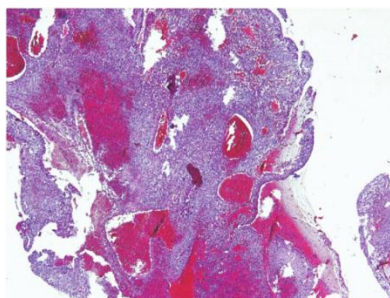


Slika 12. Mikroskopski pogled na solidni tip aneurizmatske koštane ciste čeljusti.

Preuzeto: (12).

## 8.2. Histopatologija vaskularnog tipa

Odlike su vaskularnog tipa mala i nerazvijena stroma, brojni krvlju ispunjeni prostori u mikroskopskom polju, ekstravazacija crvenih krvnih stanica, infiltracija velikih stanica i ekstenzivna destrukcija kosti (12) (slika 13).

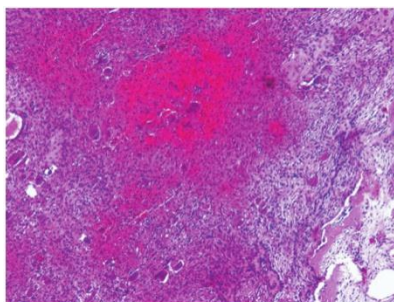


Slika 13. Mikroskopski pogled na vaskularni tip aneurizmatске koštane ciste čeljusti.

Preuzeto: (12).

## 8.3. Histopatologija mješovitog tipa

Mješoviti tip ima odlike obaju tipova. Prostori s krvlju veći su nego kod solidnog tipa, veća je ekstravazacija crvenih krvnih stanica veća, a prisutne su velike stanice i kost (12) (slika 14).



Slika 14. Mikroskopski pogled na mješoviti tip aneurizmatске koštane ciste čeljusti.

Preuzeto: (12).



#### **8.4. Biopsija aneurizmatске koštane ciste čeljusti**

U najvećem broju slučajeva konačna se dijagnoza aneurizmatске koštane ciste postavlja upravo nakon mikroskopske evaluacije uzorka kirurški uzetog bioptata (8).

Ako se aspiracijskom biopsijom aspirira tamnocrvena ili smeđa hemoragična tekućina, to znatno govori u prilog dijagnoze aneurizmatске koštane ciste. U nekim je slučajevima moguće aspirirati i sukrvicu (8, 12, 25).

## **9. LIJEČENJE ANEURIZMATSKE KOŠTANE CISTE ČELJUSTI**

Liječenje aneurizmatske koštane ciste čeljusti uobičajeno je usmjereno prema potpunom uklanjanju lezije. Leziju bi trebalo otvoriti da se omogući brza kiretaža (12, 26, 27).

Krvarenje može biti rizik, pogotovo u vaskularnom tipu lezije, a masivno se krvarenje može pojaviti pri samom ulasku u leziju i nastaviti će se dok kiretaža ne bude potpuno završena. Kontinuirano krvarenje nakon završetka postupka upućuje na nepotpunu kiretažu (12, 20, 27).

Kiretaža se pokatkad može pokazati vrlo kompleksnom i kompliciranom jer je lezija često multilokularna i može biti podijeljena s više koštanih septa. U takvim slučajevima irigacija kaviteta omogućuje identifikaciju izvora krvarenja i nastavak daljnjeg kiretiranja (8).

Prisutnost takvih komplicirajućih čimbenika objašnjava raznolikost mogućih postupaka koji su razvijeni za liječenje aneurizmatske ciste čeljusti, a sežu sve od nekirurškog liječenja, preko jednostavne kiretaže, krioterapije, ekscizije, resekcije i umetanja koštanih graftova pa sve do terapijske embolizacije i otvaranja uz dreniranje (8).

Za većinu je slučajeva kiretaža liječenje izbora. Popunjavanje defekta većinom nije potrebno jer se kost uspješno regenerira (12).

### **9.1. Recidiv aneurizmatске koštane ciste čeljusti**

Ponovna se pojava lezije, iako nije česta, ipak događa. Pripisuje se lošemu pristupu i, posljedično, nepotpunom uklanjanju lezije. U takvim slučajevima u obzir dolazi i parcijalna resekcija (12, 20).

## **10. ZAKLJUČAK**

Aneurizmatске koštane ciste čeljusti vrlo su rijetke, benigne lezije s varijabilnim kliničkim, radiološkim i histološkim prikazom. Pojavljuju se podjednako u muškaraca i žena, a najčešće u dobi oko dvadesete godine ili prije, češće u mandibuli negu u maksili, a definitivno se dijagnosticiraju biopsijom i liječe kirurški.

Mnogobrojne teorije nastanka i nesuglasje koje se oko njih stvara samo govore u prilog nedovoljnoj znanstvenoj spoznaji koju imamo o aneurizmatским koštanim cistama čeljusti i njihovoj vrlo rijetkoj pojavnosti, ali u nama izazivaju istraživačku želju i pokazuju da mjesta za nove spoznaje i znanja još uvijek ima.

S kirurške točke gledišta, ipak, konačni su ciljevi odstraniti leziju u cijelosti i postići optimalnu funkciju, a na tom se polju može reći da kirurgija nije zakazala. Ako liječenje prođe bez komplikacija, aneurizmatске koštane ciste čeljusti uspijevaju se najmanje mogućim invazivnim postupkom ukloniti i spriječiti njihov recidiv.

## 11. SAŽETAK

Aneurizmatska koštana cista čeljusti jest lezija slična benignom tumoru s ekspanzirajućom osteolitičkom prirodom, koja se sastoji od krvlju ispunjenih prostora različitih veličina odijeljenih septima vezivnoga tkiva koji sadržavaju trabekule ili osteoid i osteoklastima slične divovske stanice. To je vrlo rijetka lezija koja čini otprilike 1,5% svih neodontogenih i neepitelnih cističnih tvorbi u čeljusti i između 2 i 3 puta češće se pojavljuje u mandibuli nego u maksili. Najčešće se dijagnosticira u dvadesetim godinama života ili prije. Etiologija lezije nije potpuno razjašnjena. Klinički gledano, najčešće je riječ o oteklini. Međutim, klinička, radiološka i patohistološka slika variraju u ovisnosti o pojavnom obliku koji može biti solidan, vaskularan i mješovit. Diferencijalnodijagnostički, u obzir dolaze gigantocelularni tumor, solitarna koštana cista, ameloblastom, gigantocelularni granulom, miksom, fibrozna displazija, dezmoplastični fibrom, hemangiom i osteosarkom. Definitivna dijagnoza postavlja se nakon biopsije i patohistološke analize. Aneurizmatska koštane cista čeljusti liječi se kirurški. Lezija se uklanja u cijelosti kiretažom. Recidiv se nakon terapije ne očekuje, a, ako se pojavi, znak je nepotpuna uklanjanja lezije i neadekvatnog kirurškog zahvata. U težim slučajevima recidiviranja primjenjuje se i zahvat parcijalne resekcije.

## **12. SUMMARY**

Aneurysmal bone cyst of the jaw is similar to benign tumor lesions with a tendency of osteolytic expansion, consisting of blood-filled spaces of different sizes separated by fibrous septa containing trabeculae or osteoid and osteoclast-type giant cells. This is a very rare lesion which accounts for approximately 1.5% of all non-odontogenic and non-epithelial cystic lesions in the jaw and is 2-3 times more common in the mandible than in the maxilla. Most often it is diagnosed in patients before the age of twenty. The lesion is of unknown etiology. A frequent clinical symptom is swelling of the jaw. However, clinical, radiological and histopathological symptomatology vary depending on the type of the lesion, which can be solid, vascular and mixed. Differential diagnosis includes giant cell tumor, solitary bone cyst, ameloblastoma, giant cell granuloma, myxoma, fibrous dysplasia, desmoplastic fibroma, hemangioma and osteosarcoma. A definitive diagnosis is given after biopsy and histopathological analysis. Aneurysmal bone cyst of the jaw is treated surgically. The lesion is removed entirely with curettage. Recurrence after treatment is not expected, but if it occurs, it is a sign of an incomplete removal of the lesion. In severe cases of relapse, block resection is indicated.

**13. LITERATURA**

1. Jaffé HL, Lichtenstein L. Solitary unicameral bone cyst with emphasis on roentgen picture, the pathologic appearance and the pathogenesis. Arch Surg. 1942;44(6):1004-25.
2. Marx RE, Stern D. Odontogenic tomorose hamartomas and neoplasms. In: Marx RE, Stern D. Oral and Maxillofacial Pathology. A Rationale for Diagnosis and treatment. Chicago: Quintessence Publishing; 2003. p. 639-53.
3. Barnes L, Eveson JW, Reichart P, Sidransky D. World Health Organization Classification of Tumours. Pathology and Genetics of Head and Neck Tumours. Lyon: IARC Press; 2005.
4. Kuna T. Ciste čeljusti, mekih tkiva usne šupljine i okolnih područja. Sonda. 2003; 5(8):15-19.
5. Miše I. Oralna kirurgija. Zagreb: Medicinska naklada; 1991.
6. Knežević G. i suradnici. Oralna kirurgija 2. Zagreb: Medicinska naklada; 2003.
7. Perrotti, Rubini C, Fioroni M, Piattelli A. Solid aneurysmal bone cyst of the mandible. Int J Pediatr Otorhinolaryngol. 2004;68(10):1339-44.
8. Bataineh AB. Aneurysmal bone cysts of the maxilla: a clinicopathologic review. J Oral Maxillofac Surg. 1997;55(11):1212-6.
9. Barnes L. Surgical Pathology of the Head and Neck. New York: Marcel Dekker; 2001. p. 1164-9.

10. Simsek HO, Yildirim D, Gormez O, Yuce E, Kapucuoglu FN. Aneurysmal bone cyst of the mandible: Report of a case with a review of the literature. *J Oral Maxillofac Radiol* 2014;2(2):64-7.
11. Leithner A, Windhager R, Lang S, Haas OA, Kainberger F, Kotz R. Aneurysmal bone cyst. A population based epidemiologic study and literature review. *ClinOrthopRelat Res.* 1999;(363):176-9.
12. Motamedi MH, Navi F, Eshkevari PS, Jafari SM, Shams MG, Taheri M, Abbas FM, Motahhari P. Variable presentations of aneurysmal bone cysts of the jaws: 51 cases treated during a 30-year period. *J Oral Maxillofac Surg.* 2008;66(10):2098-103.
13. Bhaskar SN, Bernier JL, Godby F. Aneurysmal bone cyst and other giant cell lesions of the jaws: report of 104 cases. *J Oral SurgAnesthHosp Dent Serv.* 1959;17(4):30-41.
14. Panoutsakopoulos G, Pandis N, Kyriazoglou I, Gustafson P, Mertens F, Mandahl N. Recurrent t(16;17)(q22;p13) in aneurysmal bone cysts. *Genes Chromosomes Cancer.* 1999;26(3):265-6.
15. Herens C, Thiry A, Dresse MF, Born J, Flagothier C, Vanstraelen G, Allington N, Bex V. Translocation (16;17)(q22;p13) is a recurrent anomaly of aneurysmal bone cysts. *Cancer Genet Cytogenet.* 2001;127(1):83-4.
16. Leithner A, Machacek F, Haas OA, Lang S, Ritschl P, Radl R, Windhager R. Aneurysmal bone cyst: a hereditary disease?. *J PediatrOrthop B.* 2004;13(3):214-7.



17. Blaschke DD. Diseases of bone manifested in the jaws. In: Goaz PW, White SC. Oral Radiology Principles and Interpretation. St Louis: Mosby; 1994. p. 494-512.
18. Asaumi JI, Konouchi H, Hisatomi M, Matsuzaki H, Shigehara H, Honda Y, Kishi K. MR features of aneurysmal bone cyst of the mandible and characteristics distinguishing it from other lesions. Eur J Radiol. 2003;45(2):108-12.
19. Rosai J, Ackerman LV, editors. Ackerman's surgical pathology. 9th ed. St. Louis: CV Mosby; 2004. p. 2137-8.
20. Sun ZJ, Zhao YF, Yang RL, Zwahlen RA. Aneurysmal bone cysts of the jaws: analysis of 17 cases. J Oral Maxillofac Surg. 2010;68(9):2122-8.
21. Verma RK, Kumar R, Bal A, Panda NK. Aneurysmal bone cyst of maxilla with ectopic molar tooth – A case report. Otolaryngol Pol. 2013;67(6):302-7.
22. Pankey ER, Schaberg SJ, Pierce GL, Williams TP. Clinicopathologic conference. Case 48, part II: Aneurysmal bone cyst of the mandible. J Oral Maxillofac Surg. 1984;42(2):118-23.
23. Okuyama T, Suzuki H, Umehara I, Kuwabara Y, Suzuki S, Takagi M. Diagnosis of aneurysmal bone cyst of the mandible. A report of two cases with emphasis on scintigraphic approaches. Clin Nucl Med. 1985;10(11):786-90.
24. Neville BW, Damm DD, Allen CM, Bouquot JE. Oral and Maxillofacial Pathology. 3rd ed. Philadelphia: Saunders; 2008. p. 634-5.
25. Medeiros PJ, Sampaio R, Almeida F, Andrade M. Aneurysmal bone cyst of the maxilla: report of a case. J Oral Maxillofac Surg. 1993;51(2):184-8.

26. López-Arcas Calleja JM, Cebrián Carretero JL, González Martín J, Burgueño M. Aneurysmal bone cyst of the mandible: case presentation and review of the literature. *Med Oral Patol Oral Cir Bucal*. 2007;12(5):401-3.
27. Motamedi MH, Yazdi E. Aneurysmal bone cyst of the jaws: analysis of 11 cases. *J Oral Maxillofac Surg*. 1994;52(5):471-5.
28. Devi P, Thimmarasa V, Mehrotra V, Agarwal M. Aneurysmal bone cyst of the mandible: A case report and review of literature. *J Oral Maxillofac Pathol*. 2011;15(1):105-8.
29. Kaffe I, Naor H, Calderon S, Buchner A. Radiological and clinical features of aneurysmal bone cyst of the jaws. *Dentomaxillofac Radiol*. 1999;28(3):167-72.
30. El Deeb M, Sedano HO, Waite DE. Aneurysmal bone cyst of the jaws. Report of a case associated with fibrous dysplasia and review of the literature. *Int J Oral Surg*. 1980;9(4):301-11.

## **14. ŽIVOTOPIS**

Karlo Bajza rođen je 30. studenoga 1990. u Zagrebu. U Zagrebu završava osnovnu školu i osnovnu glazbenu školu. Upisuje opću gimnaziju u Zagrebu, gdje je i maturirao 2009. godine. Iste godine upisuje Stomatološki fakultet Sveučilišta u Zagrebu. Tijekom studija povremeno volontira u području ljudskih prava, radi kao asistent u filmskoj industriji i kao prodavač, a u struci radi kao asistent u privatnoj stomatološkoj ordinaciji u Zagrebu.