

# Augmentativni postupci u oralnoj kirurgiji i implantologiji

---

Hranilović, Tonka

Master's thesis / Diplomski rad

2019

Degree Grantor / Ustanova koja je dodijelila akademski / stručni stupanj: **University of Zagreb, School of Dental Medicine / Sveučilište u Zagrebu, Stomatološki fakultet**

Permanent link / Trajna poveznica: <https://um.nsk.hr/um:nbn:hr:127:904018>

Rights / Prava: [Attribution-NonCommercial 3.0 Unported](#) / [Imenovanje-Nekomercijalno 3.0](#)

Download date / Datum preuzimanja: **2025-02-28**



Repository / Repozitorij:

[University of Zagreb School of Dental Medicine Repository](#)





Sveučilište u Zagrebu

Stomatološki fakultet

Tonka Hranilović

# **AUGMENTATIVNI POSTUPCI U ORALNOJ KIRURGIJI I IMPLANTOLOGIJI**

DIPLOMSKI RAD

Zagreb, 2019.

Rad je ostvaren na Zavodu za oralnu kirurgiju Stomatološkog fakulteta Sveučilišta u Zagrebu

Mentor rada: doc. dr. sc. Marko Granić, dr. med. dent., Zavod za oralnu kirurgiju  
Stomatološkog fakulteta Sveučilišta u Zagrebu

Lektor hrvatskog jezika: Zlatka Grahovec Soldat, prof. hrvatskog jezika i književnosti

Lektor engleskog jezika: Vesna Kramarić-Klarić, prof. engleskog jezika i književnosti

Sastav Povjerenstva za obranu diplomskog rada:

1. \_\_\_\_\_

2. \_\_\_\_\_

3. \_\_\_\_\_

Datum obrane rada: \_\_\_\_\_

Rad sadrži: 34 stranice

4 tablice

9 slika

1 CD

Rad je vlastito autorsko djelo koje je u potpunosti samostalno napisano uz naznaku izvora drugih autora i dokumenata korištenih u radu. Osim ako nije drukčije navedeno, sve ilustracije (tablice, slike i dr.) u radu su izvorni doprinos autora diplomskog rada. Autor je odgovoran za pribavljanje dopuštenja za korištenje ilustracija koje nisu njegov izvorni doprinos, kao i za sve eventualne posljedice koje mogu nastati zbog nedopuštenog preuzimanja ilustracija odnosno propusta u navođenju njihovog podrijetla.

## **Zahvala**

Zahvaljujem svom mentoru, doc. dr. sc. Marku Graniću, na pomoći pri pisanju ovog rada, ali i tijekom studija.

Hvala mojoj obitelji i prijateljima.

## **AUGMENTATIVNI POSTUPCI U ORALNOJ KIRURGIJI I IMPLANTOLOGIJI**

### **Sažetak**

Augmentacija alveolarnoga grebena postupak je rekonstrukcije koštanih defekata u oralnoj i maksilofacijalnoj regiji u vidu povećanja volumena kosti čeljusti. Augmentativni postupci najčešće se primjenjuju prije ugradnje dentalnih implantata kada nedostaje potreban volumen kosti za njihov prihvat. Najčešći je uzrok koštanog defekta atrofija alveolarnoga grebena nastala kao posljedica gubitka zuba, infekcije, traume ili tumora. Ciljevi su augmentacije osigurati dovoljnu širinu i visinu alveolarne kosti za prihvat implantata te omogućiti povoljan prostor i funkciju budućeg implantoprotetskog nadomjeska.

U sklopu planiranja implantoprotetske terapije neophodna je radiološka evaluacija okolne kosti na mjestu buduće ugradnje dentalnog implantata. Za procjenu kvalitete i kvantitete čeljusnih kosti najpouzdanijom se pokazala trodimenzionalna komjuterizirana tomografija koničnog snopa rendgenskih zraka, CBCT (engl. Cone Beam Computed Tomography). Ako se klinički i radiološki prikaže nedostatak potrebnog volumena kosti, potrebna je augmentacija. Postoji više vrsta koštanih defekata kao i više vrsta augmentacijskih tehnika kojima se osigurava dovoljno kosti za buduću ugradnju dentalnih implantata.

Potrebno je odabrati prikladnu tehniku kojom će se broj potrebnih kirurških zahvata reducirati, a oporavak pacijenta svesti na minimum. Zadaća je doktora dentalne medicine proučiti i prezentirati pacijentu sve mogućnosti te zajednički odabrati najprihvatljiviju terapiju. Prezentiranjem terapije i očekivanog ishoda navoštavanjem modela, korištenjem provizornih nadomjestaka i kompjuterskih programa za prikaz gotovog rada, pacijentu se olakšava razumijevanje terapije.

**Ključne riječi:** augmentacija alveolarnoga grebena; koštani defekt; koštani nadomjesci

## **AUGMENTATION PROCEDURES IN ORAL SURGERY AND IMPLANTOLOGY**

### **Summary**

Alveolar ridge augmentation is a procedure of reconstructing bone defects in oral and maxillofacial region in order to increase volume of jaw bone. Augmentation procedures are most frequently used before inserting dental implants when a necessary bone volume is missing. The most common reason of bone defect is alveolar ridge atrophy caused by tooth loss, infection, trauma or tumor. Augmentation goals are to ensure sufficient width and height of alveolar bone for implant placement and to allow favourable space and function for future implantoprosthesis substitute.

Within implantoprosthesis therapy planning, radiological evaluation of the adjacent bone around future dental implant is essential. For quality and quantity evaluation of jawbones Cone Beam Computed Tomography (CBCT) proved to be the most reliable method. If the lack of required bone volume is clinically and radiologically presented, augmentation is necessary. There are several types of bone defects and several augmentation techniques which can ensure enough bone for future implant placement.

It is necessary to choose the appropriate technique that will reduce number of required surgeries and minimize patient's recovery. A doctor of dental medicine has to analyse and present to the patient all the possibilities and then they choose together the most acceptable one. By presenting the therapy and the expected outcome using wax-up, mock-up and digital software it is easier for the patient to understand the treatment.

**Keywords:** alveolar ridge augmentation; bone defect; bone substitute

## SADRŽAJ

1. UVOD .....	1
2. AUGMENTATIVNI POSTUPCI .....	3
2.1. Biologija kosti i koštanog cijeljenja .....	4
2.1.1. Cijeljenje kosti nakon gubitka zuba .....	4
2.1.2. Nastanak atrofije čeljusti .....	5
2.2. Klasifikacija koštanih defekata .....	6
2.3. Augmentacija alveolarnog grebena .....	7
2.3.1. Augmentacijski nadomjesci .....	7
2.3.1.1. Autologni koštani nadomjesci .....	7
2.3.1.2. Alogeni koštani nadomjesci .....	8
2.3.1.3. Ksenogeni koštani nadomjesci .....	8
2.3.1.4. Sintetski ili aloplastični materijali .....	8
2.3.2. Membrane .....	9
2.3.2.1. Neresorptivne membrane .....	9
2.3.2.2. Resorptivne membrane .....	9
2.4. Vrste augmentacija .....	10
2.4.1. Prezervacija alveole .....	10
2.4.2. Širenje ruba alveole (spliting) .....	10
2.4.3. Onlay tehnika koštanim blokom .....	11
2.4.4. Distrakcijska osteogeneza .....	13
2.4.5. Podizanje dna maksilarnog sinusa .....	13
2.5. Ugradnja dentalnih implantata .....	14
2.5.1. Imedijatna ugradnja dentalnih implantata .....	14
2.5.2. Odgođena ugradnja dentalnih implantata .....	14
2.5.3. Protetski koncepti .....	14
2.6. Planiranje zahvata .....	15

2.6.1.	Anamneza.....	15
2.6.2.	Radiološka evaluacija.....	16
2.7.	Smjernice za odabir prikladne tehnike augmentacije .....	16
2.7.1.	Autologni koštani blokovi za augmentaciju.....	20
2.7.1.1.	Intraoralno uzimanje koštanog bloka za augmentaciju.....	20
2.7.1.2.	Ekstraoralno uzimanje koštanog bloka .....	21
3.	RASPRAVA .....	23
4.	ZAKLJUČAK .....	25
5.	LITERATURA.....	27
6.	ŽIVOTOPIS .....	33



## **Popis skraćenica**

CBCT - trodimenzionalna komjuterizirana tomografija koničnog snopa rendgenskih zraka  
(engl. Cone Beam Computed Tomography)

ePTFE – politetrafluoretilen (engl. Polytetrafluoroethylene)

GBR - vođena koštana regeneracija (engl. Guided bone regeneration)

## **1. UVOD**

U današnje se vrijeme implantoprotetska sanacija pokazala kao metoda izbora u terapiji djelomične ili totalne bezubosti. Za uspješnu implantoprotetsku sanaciju moraju biti poštovana određena pravila u vidu dostatnog volumena kosti i priležeće oralne sluznice. Na mjestu bezubnoga alveolarnoga grebena, koji je nastao nakon gubitka zuba ili višegodišnje bezubosti, dolazi do procesa remodelacije i posljedične resorpcije što često uzrokuje koštane defekte koje je potrebno rekonstruirati, odnosno augmentirati prije ugradnje dentalnih implantata. Rekonstrukcija alveolarnoga grebena može se primijeniti upotrebom različitih materijala i različitih kirurških tehnika.

U ovom će radu biti opisane različite kirurške tehnike i materijali koji se koriste za augmentaciju alveolarnoga grebena.

## **2. AUGMENTATIVNI POSTUPCI**

## **2.1. Biologija kosti i koštanog cijeljenja**

Kost je temeljna strukturna jedinica skeletnog sustava čovjeka. Svojom biomehanikom oblikuje ljudsko tijelo, pruža mu potporu, omogućuje pokrete tijela te štiti unutarnje organe (1). Kost također posjeduje i metaboličke funkcije u vidu održavanja sistemske mineralne homeostaze (glavni rezervoar kalcija u organizmu), skladištenja faktora rasta, citokina i energije te sadrži krvotvorne organe (2, 3).

Koštano tkivo sastoji se od nekoliko tipova stanica. Prva su skupina stanica mezenhimalnog porijekla (osteoblasti, osteociti), dok je druga skupina stanica monocitno-makrofagne stanične loze (osteoklasti) (3).

Općenito osteoblasti stvaraju koštani matriks sintetizirajući sastojke organskog matriksa i potiču njegovu mineralizaciju. Naposljetku, kada se osteoblasti ugrade u koštani matriks, postaju osteociti koji održavaju vitalnost kosti. Osteoklasti, za razliku od osteoblasta, razgrađuju koštano tkivo. Osteoblasti i osteoklasti sudjeluju u procesu remodelacije kosti. Remodelacija je fiziološki proces izgradnje (apozicije) i razgradnje (resorpcije) koštanog tkiva. Proces je reguliran raznim mehanizmima od kojih je najvažniji sustav RANK/RANKL/Osteoprotegerin.

Osnovnu koštanu strukturu usne šupljine čine gornja i donja čeljust s alveolarnim nastavcima. Alveolarni nastavci razvijaju se tijekom nicanja zubi, služe kao potporna zona u kojoj se nalazi zub te atrofiraju nakon gubitka zuba uzrokujući koštane defekte.

Na alveolarnom nastavku razlikujemo tri sloja kosti: vanjski sloj građen od kompaktne kosti, međusloj građen od spongiozne kosti i unutarnji alveolarni sloj okrenut prema pripadajućem zubu. Na alveolarnom nastavku čeljusti odvija se najveća stopa remodelacije kosti u cijelom organizmu. Zbog povećane stope remodelacije često se nakon gubitka zubi ili nekih patoloških procesa u čeljusti javlja atrofija ili defekt kosti.

### **2.1.1. Cijeljenje kosti nakon gubitka zuba**

Nakon gubitka zuba rana se ispuni krvlju te se stvara krvni ugrušak. Cijeljenje rane odvija se u 4 faze. Prva faza naziva se upalna faza i traje 3 do 5 dana. U nastali krvni ugrušak migriraju upalne stanice poput leukocita koji čiste ranu od potencijalnih mikroorganizama. Nakon upalne faze slijedi fibroblastična (granulacijska) faza karakterizirana stvaranjem

granulacijskog tkiva koje zamjenjuje krvni ugrušak. U granulacijskom tkivu dolazi do sintetiziranja kolagena i neoangiogeneze. Fibroblastična faza traje 6 do 14 dana, nakon čega slijedi faza sazrijevanja (maturacije). Faza sazrijevanja traje neograničeno dugo i karakterizirana je stvaranjem koštanog tkiva. Nakon što se stvori koštano tkivo, u alveolarnom nastavku dolazi do postupne resorpcije i nastanka koštanih defekata (4). Alveolarna se kost nakon gubitka zubi resorbira u vertikalnoj i horizontalnoj dimenziji. Također se pokazalo da se različito resorbira u pojedinim dijelovima gornje i donje čeljusti. U prva tri mjeseca nakon ekstrakcije zuba dolazi do najvećih dimenzionalnih promjena, pogotovo u bukalnom dijelu kosti. Prosječni je gubitak kosti nakon 6 - 12 mjeseci oko 2 milimetra u vertikalnoj dimenziji i oko 50% u horizontalnoj dimenziji kosti (5). Zbog ovih se pokazatelja javila potreba augmentacije alveolarnoga grebena nakon ekstrakcije zuba. Ovakav tip augmentacije neposredno nakon vađenja zuba, sa svrhom očuvanja visine i širine kosti, naziva se prezervacija alveole.

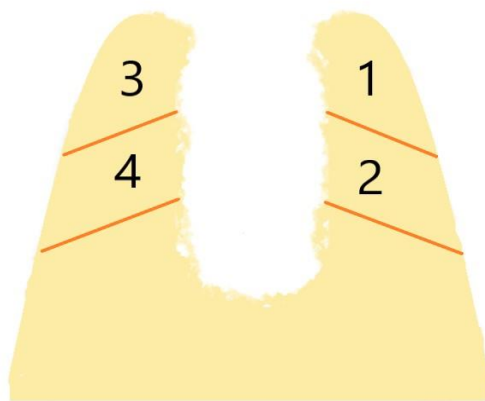
### **2.1.2. Nastanak atrofije čeljusti**

Atrofija alveolarnog nastavka čeljusti posljedica je fizioloških i/ili patoloških uzroka. Fiziološka atrofija najčešće nastaje nakon gubitka zuba, dok patološka najčešće nastaje nakon parodontopatija, raznih odontogenih ostitičkih procesa ili tumora.

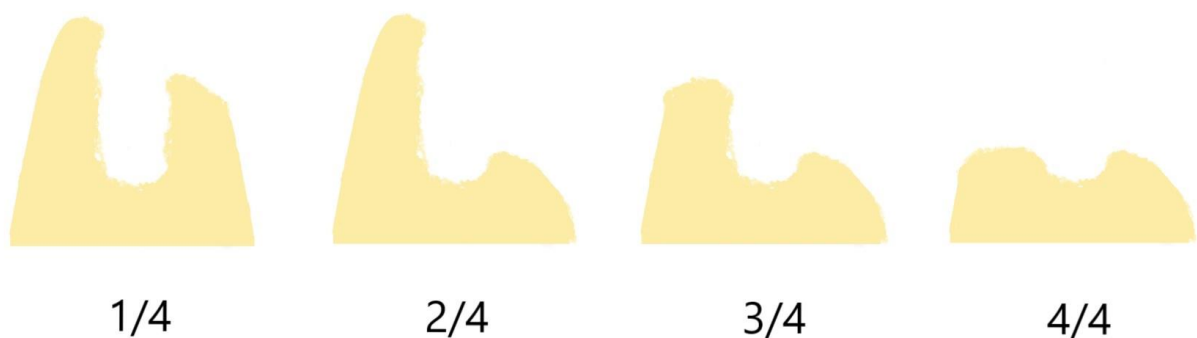
Posljedica je atrofije alveolarnog nastavka čeljusti vertikalni i/ili horizontalni gubitak kosti koji otežava buduće planiranje protetske ili implantoprotetske rehabilitacije.

## 2.2. Klasifikacija koštanih defekata

Klasifikacija koštanih defekata od iznimne je važnosti za odabir prikladne terapije pri implantoprotetskoj sanaciji. Klasifikacija koštanih defekata prema Terheydenu (6) temelji se na tipu resorpcije alveolarnoga grebena nakon vađenja zuba (Slika 1). Koštani defekti kategoriziraju se u 4 tipa defekata ovisno o količini preostale kosti. Prva kategorija odnosi se na gubitak manje od 50% bukalnog dijela kosti (Slika 2a). Ako se resorbira više od 50% bukalnog dijela alveole, često dolazi do nastanka uskoga grebena poput noža s dostatnom visinom alveolarnog nastavka (Tip 2/4, slika 2b). Tip 3 i 4 (slika 2c i 2d) označavaju resorpciju lingvalnog, odnosno palatinalnog dijela alveole i obično se javljaju nekoliko godina nakon vađenja zuba.



Slika 1. Klasifikacija koštanih defekata alveolarnoga grebena nakon ekstrakcije zuba prema Terheydenu (ljubaznošću doc.dr.sc. Marka Granića)



Slika 2. Vrste koštanih defekata nakon vađenja zuba a) 1/4 , b) 2/4, c) 3/4, d) 4/4

(ljubaznošću doc.dr.sc. Marka Granića)

### **2.3. Augmentacija alveolarnog grebena**

Augmentacija alveolarnoga grebena postupak je rekonstrukcije koštanih defekata s ciljem osiguravanja dovoljne širine i visine kosti prije protetske sanacije ili ugradnje dentalnih implantata. Postupak augmentacije izvodi se upotrebom različitih augmentacijskih materijala i temelji se na principu vođene koštane regeneracije (engl. Guided bone regeneration, GBR). GBR se temelji na upotrebi koštanih nadomjestaka zajedno s membranom koja stvara mehaničku barijeru između brzoproliferirajućeg epitela i koštanog nadomjeska (augmentata) odnosno kosti. Membrana osigurava dovoljno vremena i prostora da se u području koštanog defekta stvore nove krvne žile i osteogenetske stanice, potičući tako stvaranje nove kosti (7). Membrana ima ulogu i u stabilizaciji krvnog ugruška i nadomjesnog koštanog materijala te sprječava resorpciju novonastale kosti.

#### **2.3.1. Augmentacijski nadomjesci**

Materijali koji se koriste za rekonstrukciju grebena izravno ili neizravno sudjeluju u regeneraciji kosti. Prema mehanizmu djelovanja svaki augmentacijski materijal, odnosno nadomjestak može djelovati osteogenetski, osteokonduktivno ili osteoinduktivno. Osteogeneza je proces u kojem nadomjestak izravno djeluje na stvaranje nove kosti. Osteokondukcija je proces u kojem nadomjestak stvara skelet omogućavajući urastanje nove kosti iz okoline. Osteoindukcija je proces u kojem nadomjestak kemotaktički djeluje na osteoprogenitorne stanice koje se zatim diferenciraju u osteoblaste te se na temelju njih stvara nova kost (8). Idealan koštani nadomjestak jest biokompatibilan, osteokonduktivan, osteoinduktivan, strukturno sličan kosti, jednostavan za upotrebu i jeftin (9). Nažalost, idealan koštani nadomjestak koji bi zadovoljio navedene kriterije još nije otkriven.

Koštani nadomjesci koji se koriste za augmentaciju grebena mogu se podijeliti na autologne, alogene, ksenogene i sintetske materijale.

##### **2.3.1.1. Autologni koštani nadomjesci**

U autologne koštane nadomjeske ubraja se vlastita kost, odnosno autotransplantat koji se kod istog pacijenta prenosi s jednog mjesta na drugo. Idealan je za augmentaciju jer je apsolutno



biokompatibilan i jedini je nadomjestak koji ima osteogenetski, osteoinduktivan i osteokonduktivan potencijal. Transplantati se mogu uzeti intraoralno i ekstraoralno, a osim otvaranja drugoga operativnog polja, glavni je nedostatak autotransplantata ograničena raspoloživost (10).

#### **2.3.1.2. Alogeni koštani nadomjesci**

Alogeni koštani nadomjesci označavaju prijenos s jedne na drugu jedinku iste vrste. Za razliku od autolognih nadomjestaka, ne posjeduju osteogeni potencijal te je stvaranje kosti usporeno s manjim volumenom i slabijom kvalitetom u odnosu na okolnu kost. Dolaze u obliku mineralizirane i demineralizirane kosti. Prednost u odnosu na autologni nadomjestak jest neograničena raspoloživost. Glavni im je nedostatak moguć alergeni potencijal.

#### **2.3.1.3. Ksenogeni koštani nadomjesci**

Ksenogeni koštani nadomjesci označavaju prijenos s jedinke druge vrste. Kao i alogeni koštani nadomjestak, služe kao osteokonduktivni materijal, odnosno skelet za urastanje kosti iz okoline. Najčešće se upotrebljava deproteinizirana goveđa kost koja posjeduje mineralnu kristalnu strukturu sličnu ljudskoj kosti. Deproteinizirana goveđa kost znanstveno je najbolje ispitani koštani nadomjestak (10).

#### **2.3.1.4. Sintetski ili aloplastični materijali**

Aloplastični materijali mogu biti sintetski, bioaktivni, biokompatibilni ili anorganski. Kao i alogeni i ksenogeni djeluju osteokonduktivno. Često se kombiniraju s drugim nadomjescima.

### **2.3.2. Membrane**

Membrane koje se koriste u GBR-u moraju biti biokompatibilne i bioinertne te se razlikuju po obliku i sastavu. Glavna je funkcija membrane odvajanje koštanog od epitelnog cijeljenja. Potrebno je da membrana bude stabilna i dobro učvršćena u kost jer pomaci između augmentata (koštanog cijeljenja) i membrane inhibiraju sintezu nove kosti. Također, membrana mora biti rigidna i čvrsta kako bi izdržala pritisak mekog tkiva (režnja). Membrana mora biti selektivno propusna za hranjive i aktivne tvari koji pridonose uspješnom koštanom cijeljenju augmentata.

Membrane se dijele na resorptivne i neresorptivne.

#### **2.3.2.1. Neresorptivne membrane**

Najčešće se izrađuju od titana, proširenog politetrafluoretilena (ePTFE) ili kombinacije tih dvaju materijala. Glavna prednost neresorptivnih membrana otpornost je na razne sile s osiguranjem početnog volumena nadomjeska tijekom cijeljenja. Metoda su izbora za vertikalnu augmentaciju.

Glavni su nedostaci neresorptivnih membrana potreba za dodatnom operacijom kako bi se membrana uklonila i češća pojava mekotkivnih komplikacija (eksponiranje membrane) (5,7).

#### **2.3.2.2. Resorptivne membrane**

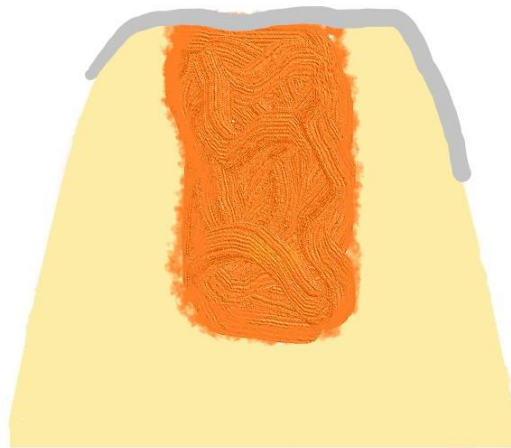Glavna je prednost resorptivnih membrana izbjegavanje dodatnog kirurškog zahvata uklanjanja membrane nakon završetka faze cijeljenja augmentata. Resorptivna membrana u obliku trake prirodnog kolagena dobivenog sa svinjskog tkiva dobro se veže za fibrin, omogućujući odličnu fiksaciju za augmentat i okolnu kost. Međutim, resorptivne membrane, iako izrazito biokompatibilne, razgrađuju se već tijekom 4 do 8 tjedana. Zbog loših mehaničkih svojstava, posebno čvrstoće, zahtijevaju podupiranje nadomjesnim tkivima ili materijalima. To rezultira smanjenom stabilnošću samog augmentata s čestim vertikalnim resorpcijama.

Ako dehiscencija mekog tkiva uzrokuje ekspoziciju resorptivne membrane, primjenom lokalnih antiseptika doći će do spontanog sekundarnog cijeljenja. Ista komplikacija kod neresorptivnih membrana nije lako rješiva, već dovodi do potpunog neuspjeha i potrebe za ponovljenim kirurškim zahvatom.

## **2.4. Vrste augmentacija**

### **2.4.1. Prezervacija alveole**

Prezervacija alveole postupak je očuvanja bukalnog dijela alveolarnoga grebena nakon vađenja zuba. Postupak se izvodi tako da se, nakon vađenja zuba, postekstrakcijska alveola ispuni ksenogenim ili sintetskim materijalom te se prekrije neresorbirajućom membranom (slika 3). Prezervacija alveole ne preporučuje se kod atrofija ili defekta kosti. Nakon adekvatnoga koštanog cijeljenja pristupa se ugradnji dentalnih implantata.

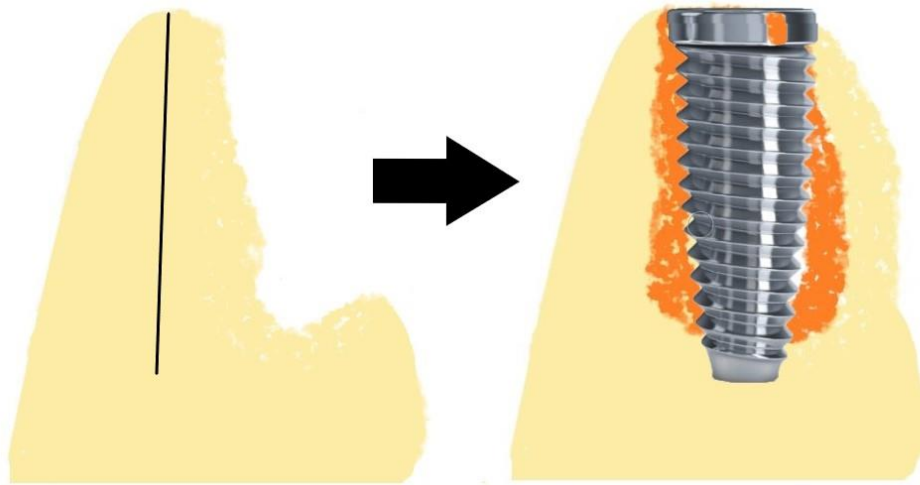


Slika 3. Prezervacija alveole – koštani nadomjestak (narančasto) postavljen u alveolu i prekriven membranom (sivo) (ljubaznošću doc.dr.sc. Marka Granića)

### **2.4.2. Širenje ruba alveole (splitting)**

Često se nakon resorpcije bukalnog dijela alveole javi stanje dostatne visine kosti, međutim tanke poput oštrice noža, što onemogućuje ugradnju dentalnog implantata. U tim slučajevima preporučena je metoda liječenja širenje ruba alveole (splitting), odnosno širenje uskog ruba alveolarne kosti u horizontalnom smjeru s postavom dentalnog implantata (Slika 4) (11-17).

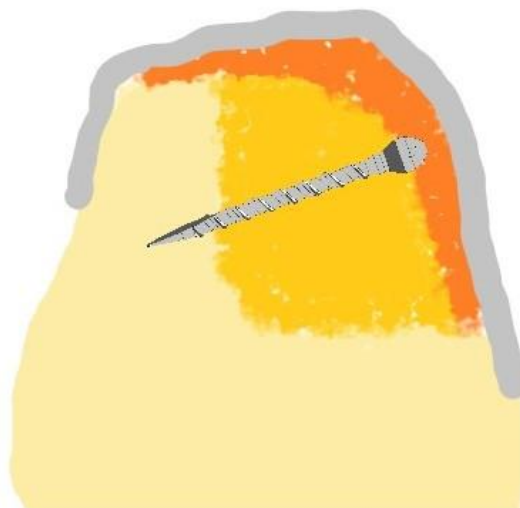Uska alveola često se javlja u donjoj čeljusti. Širina grebena uvelike ovisi o ishodu terapije. Što je greben širi, veći je udio spongioze te je uspješnost terapije veća (85-95%) (11,12).



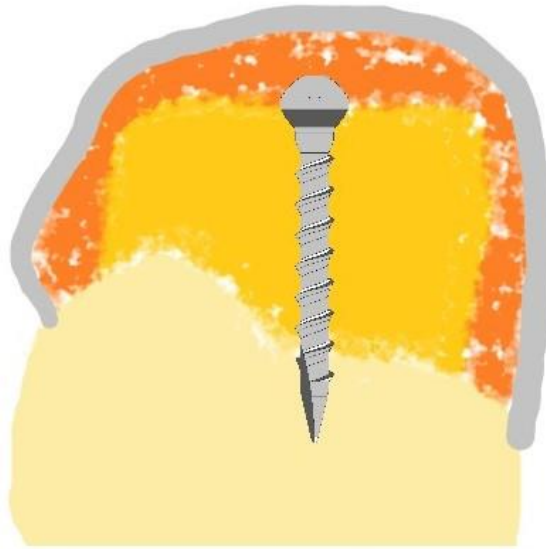
Slika 4. Širenje ruba alveole s postavom dentalnog implantata i augmentata (ljubaznošću doc.dr.sc. Marka Granića)

### 2.4.3. Onlay tehnika koštanim blokom

Onlay tehnika augmentacije kirurški je postupak kod kojeg se augmentacija postiže upotrebom autolognoga koštanog bloka uzetog s intraoralnog ili ekstraoralnog mjesta te se vijkom za osteosintezu učvrsti za kost. Preostali dio ispuni se ksenogenim ili sintetskim nadomjeskom te se cijeli augmentat prekrije membranom (slika 5, 6, 7). Prokrvljenost mjesta augmentacije, zadovoljavajuća adaptacija koštanog bloka i fiksacija ključni su parametri za uspješnost ove tehnike (18-21). Ovisno o tipu defekta postoje različite vrste onlay grafta.



Slika 5. Onlay tehnika za horizontalne defekte (ljubaznošću doc.dr.sc. Marka Granića)



Slika 6. Onlay tehnika za vertikalne defekte (ljubaznošću doc.dr.sc. Marka Granića)




Slika 7. Onlay tehnika za horizontalne i vertikalne defekte (Shell tehnika)  
(ljubaznošću doc.dr.sc. Marka Granića)

Za uspješno cijeljenje onlay grafta bitno je rigidno fiksirati graft s okolnom kosti i postići kompletno mukozno prekrivanje augmentata.

Nedostatak onlay grafta česta je dehiscencija rane s ekspaniranom membranom. Ukoliko se membrana ekspanira, često dolazi do gubitka augmentata.

#### 2.4.4. Distrakcijska osteogeneza

Distrakcijska osteogeneza kirurška je metoda povećanja volumena kosti u svim smjerovima. Temelji se na principu polaganog odvajanja dvaju koštanih ulomaka koji su povezani osteosintetičkim vijcima (slika 8). Vijci su povezani specijalnim proširivačem kosti koji postupno odiže ulomke. Na taj se način ulomci polako odvajaju međusobno stvarajući koštani kalem za stvaranje nove kosti. Nakon repozicije koštanih fragmenata potrebna je faza mirovanja prilikom čega dolazi do stabilizacije ugruška. Nakon 7 do 10 dana slijedi faza distrakcije gdje se razmiču fragmenti 1 milimetar na dan. Ovom tehnikom može se dobiti do 9 milimetara novostvorene kosti (22-25). Glavna je prednost ove tehnike dobitak kosti, ali rijetko se primjenjuje zbog težine samog zahvata i čestih komplikacija.



Slika 8. Distrakcijska osteogeneza (ljubaznošću doc.dr.sc. Marka Granića)

#### 2.4.5. Podizanje dna maksilarnog sinusa

Podizanje dna maksilarnog sinusa (sinus lift) kirurški je zahvat podizanja membrane sinusa za stvaranje vertikalne dimenzije kosti u distalnim dijelovima gornje čeljusti. Zahvat se izvodi podizanjem membrane sinusa, ispunjenjem šupljine između kosti i membrane koštanim nadomjeskom i kasnije ugradnjom implantata. Ako u distalnim dijelovima gornje čeljusti vertikalna dimenzija kosti iznosi 10 milimetara i više, podizanje dna sinusa nije potrebno. Ukoliko je visina kosti između 8 i 10 milimetara, podizanje se izvodi transkrestalnom (zatvorenom) tehnikom uz neposrednu ugradnju dentalnog implantata. Ako je visina kosti

između 4 i 8 milimetara, podizanje sinusa obavlja se lateralnim pristupom (otvorenom tehnikom) uz augmentaciju i istodobnu ugradnju dentalnog implantata. Ukoliko je visina kosti manja od 4 milimetra, podizanje sinusa obavlja se lateralnim pristupom sa kasnijom ugradnjom dentalnog implantata (6-8 mjeseci) (26,27).

Postupak podizanja dna maksilarnog sinusa relativno je jednostavan zahvat s rijetkim komplikacijama. Komplikacije koje se mogu javiti jesu ruptura membrane sinusa, krvarenja iz koštanog prozora te razvoj sinusitisa (27,28).

## **2.5. Ugradnja dentalnih implantata**

U današnje se vrijeme ugradnja dentalnih implantata pokazala kao metoda izbora u rješavanju djelomične ili totalne bezubosti. Ovisno o kvaliteti i kvantiteti kosti dentalni implantati mogu se ugraditi imedijatno (jednofaznom tehnikom) ili odgođeno (dvofaznom tehnikom). Nakon ugradnje implantata implantat se može imedijatno ili odgođeno opteretiti protetskom suprastrukturuom.

### **2.5.1. Imedijatna ugradnja dentalnih implantata**

Označava ugradnju implantata neposredno nakon ekstrakcije zuba. Ukoliko se kliničkom i radiološkom evaluacijom pokaže da ima dostatnog volumena kosti, dentalni implantat ugradi se neposredno nakon ekstrakcije zuba. Preostali alveolarni defekt često se ispuni koštanim nadomjeskom uz postavljanje membrane za uspješno cijeljenje. Dentalni implantat u ovom slučaju sprječava resorpciju alveole.

### **2.5.2. Odgođena ugradnja dentalnih implantata**

Ako se kliničkom i radiološkom evaluacijom prikažu koštani defekti, potrebno je prvo augmentirati alveolarni greben. Nakon višemjesečnoga koštanog cijeljenja ugrađuje se dentalni implantat. Prednost dvofazne tehnike ugradnje znatno je manja pojava komplikacija u odnosu na imedijatnu tehniku (upala, smanjena primarna stabilnost).

### **2.5.3. Protetski koncepti**

Nakon ugradnje implantata potrebno je izraditi plan protetskog opterećenja dentalnih implantata. Protetska opterećenja ovise o tipu implantata, tehnicu ugradnje, broju implantata i

kvaliteti okolne kosti. Ako se prilikom ugradnje implantata implantat odmah optereti protetskom suprastrukturuom (krunicom), govorimo o imedijatnom opterećenju. Ukoliko se implantat optereti nakon faze osteointegracije, govorimo o odgođenom opterećenju.

## **2.6. Planiranje zahvata**

Za uspješnu implantoprotetsku rehabilitaciju potrebno je napraviti detaljni plan terapije. Plan terapije sastoji se od uzimanja medicinske i stomatološke anamneze, radiološke analize, odabira prikladnog zahvata augmentacije i konačne ugradnje implantata.

### **2.6.1. Anamneza**

Kod procjene pacijentova zdravlja u obzir se uzimaju rizični faktori koji bi mogli umanjiti uspjeh implantoprotetske terapije, ali i opće stanje pacijenta koje može dovesti do različitih nepoželjnih medicinskih komplikacija. U takva se rizična stanja ubrajaju nekontrolirana šećerna bolest, osteoporoza, terapija bisfosfonatima, radioterapija glave i vrata u liječenju malignih bolesti, Sjögrenov sindrom, oralni lichen, HIV infekcija, Parkinsonova bolest, imunosupresija zbog transplantacije organa, kardiovaskularne bolesti, Chronova bolest, pušenje, parodontna bolest, nedavno preboljeli infarkt miokarda, bolesti jetre, terapija kortikosteroidima, imunosupresivima, antikoagulansima, kemoterapija i slična stanja. Osim iscrpne anamneze vrlo je bitan i detaljan klinički pregled. Ispituje se stanje gingive i parodonta, učinkovitost provođenja oralne higijene, stanje susjednih i zuba antagonista te interdentalnih prostora.

Prilikom planiranja augmentacije u obzir treba uzeti i stanje parodonta susjednih zubi. Ako postoji nekontrolirana parodontna bolest, potrebno je provesti terapiju te bolesti prije bilo kakvih zahvata na kosti i ugradnje implantata. Biotip gingive također je značajan faktor uspjeha. Kod tankog biotipa postoji rizik od pojave recesije gingive na susjednim zubima te dehiscencije mekog tkiva u području rane. Ovo je posebno važno za postizanje dobrih rezultata u estetskoj zoni.



### **2.6.2. Radiološka evaluacija**

U današnje se vrijeme preporučuje upotreba CBCT-a prilikom radiološke evaluacije jer nam trodimenzionalni prikaz mjesta buduće ugradnje implantata daje uvid u kompletno stanje okolne kosti. CBCT posjeduje računalni program za digitalno planiranje optimalne pozicije i smjera budućeg implantata. Također pokazuje kvalitetu i kvantitetu okolne kosti za optimalnu sanaciju. Potrebna širina alveolarne kosti ne smije biti manja od 1-1.5 milimetar oko budućeg implantata pa se može reći da je potrebna širina grebena od 6 do 7 milimetara za standardne implantate, 5 do 6 milimetara za uže implantate i veća od 7.5 milimetara za široke implantate (29). Što se tiče visine grebena, standardni implantati imaju visine između 8 i 10 milimetara, ali u današnje vrijeme na tržište dolaze kraći implantati koji pokazuju visoku stopu uspješnosti. Prilikom određivanja visine alveolarnoga grebena potrebno je označiti kritične strukture (mandibularni kanal u donjoj čeljusti, maksilarni sinus i nosni hodnik u gornjoj čeljusti) radi potencijalnih neželjenih komplikacija. Osim označavanja visine i širine kosti, CBCT daje uvid u denzitet kosti što je od iznimne važnosti za određivanje primarne stabilnosti i planiranje protetskog opterećenja dentalnog implantata. Općenito, kost je u gornjoj čeljusti mekša (visoki udio spongiozne kosti u odnosu na kompaktnu kost) od kosti donje čeljusti te ima veću prokrvljenost što pridonosi boljem cijeljenju augmentata i implantata.

Ukoliko postoji koštani defekt, radiološkom evaluacijom može se odrediti tip defekta i smjernice za odabir prikladne tehnike augmentacije.

### **2.7. Smjernice za odabir prikladne tehnike augmentacije**

Izrada adekvatnog plana terapije u medicini od iznimne je važnosti radi postizanja željenog liječenja uz minimalne komplikacije kod pacijenata. Odabir prikladne augmentacije ovisi o tipu defekta, pacijentovu općem zdravlju i iskustvu liječnika.

U tablicama su prikazani preporučeni zahvati augmentacije ovisno o tipu defekta i veličini prostora (30).

Tablica 1. Preporučeni i alternativni zahvati na mjestima gubitka jednog zuba

Tip defekta	Opis defekta	Preporučena tehnika augmentacije	Alternativni postupci
1/4	Manji defekt (dehiscencija) blizu susjednog zuba	GBR s imedijatnom ugradnjom dentalnog implantata	U estetskoj zoni koštani blok s odgođenom implantacijom
2/4	Horizontalni defekt	GBR s odgođenom implantacijom	GBR s imedijatnom ugradnjom; U estetskoj zoni koštani blok
3/4	Kombinirani koštani i vertikalni defekt	GBR s odgođenom implantacijom	Koštani blok, Shell tehnika
4/4	Opsežni kombinirani defekt	Koštani blok	

Tablica 2. Preporučeni i alternativni zahvati na mjestima gubitka više zubi u nizu (prošireni bezubi prostor)

Tip defekta	Opis defekta	Preporučena tehnika augmentacije	Alternativni postupci
1/4	Horizontalni defekt	GBR s odgođenom implantacijom	GBR s imedijatnom ugradnjom implantata U estetskoj zoni koštani blok s ugradnjom implantata ili bez ugradnje implantata
2/4	Horizontalni defekt	Manje od 4 milimetra - koštani blok	Više od 4 milimetra - splitanje zuba alveole, GBR
3/4	Kombinirani koštani i vertikalni defekt	Koštani blok, Shell tehnika	GBR s odgođenom ugradnjom implantata
4/4	Opsežni vertikalni defekt	Koštani blok (onlay)	distrakcijska osteogeneza

Tablica 3. Preporučeni i alternativni zahvati na mjestima bezube čeljusti

Tip defekta	Opis defekta	Preporučena tehnika augmentacije	Alternativni postupci
1/4	Mnoge dehicijencije	GBR s imedijatnom ugradnjom implantata	GBR s odgođenom ugradnjom implantata U estetskoj zoni, koštani blok s ugradnjom implantata ili bez ugradnje implantata
2/4	Rub poput noža	Koštani blok uzet s uzlaznog kraka ili ekstraoralni blok	Više od 4 milimetra - splitanje ruba alveole
3/4	Rub poput noža sa gubitkom visine grebena	Koštani blok, redukcija visine sa niskim implantatima	Koštani blok, osteotomija
4/4	Opsežni atrofija čeljusti	Niski implantati	Koštani blokovi

Tablica 4. Preporučeni protokol uzimanja autolognog koštanog bloka (31)

Volumen potrebne kosti					
Mali Do 5 mL		Umjeren 5-50 mL		Veliki 50-100 mL	
Kvaliteta kosti (tip kosti)					
Kortikalna	Spongiozna	Kortikalna	Spongiozna	Kortikalna	Spongiozna
Uzlazni krak (0.5 – 1.5mL)	Simfiza (4-5 mL)	Rebro (10 – 15 mL)	Cjevanica (10-40 mL)	Zdjelica (stražnji nastavak 60- 80 mL)	Zdjelica (stražnji nastavak 60- 80 mL)
Simfiza (4-5 mL)	Jagodična kost (1.5)	Kalvarija (20-25 mL)	Zdjelica (prednji nastavak 30- 50 mL)	Lisna kost (80 mL=	
Jagodična kost (1.5mL)	Tuber (0.5 – 1 mL)	Zdjelica (prednji nastavak 30- 50 mL)			
Koronodini nastvak (0.7mL)					

### **2.7.1. Autologni koštani blokovi za augmentaciju**

Autologni koštani blokovi za augmentaciju mogu se uzeti intraoralno i ekstraoralno.

#### **2.7.1.1. Intraoralno uzimanje koštanog bloka za augmentaciju**

Glavne su prednosti intraoralnog pristupa uzimanja autolognog koštanog bloka u odnosu na ekstraoralno obavljanje zahvata u lokalnoj anesteziji, smanjeno vrijeme pohrane transplantata i rjeđa pojava komplikacije (32). Glavni je nedostatak intraoralnog pristupa mali i limitiran volumen transplantata, često nedovoljan za augmentaciju velikih koštanih defekata (33). Komplikacije koje se mogu javiti nakon intraoralnog pristupa jesu: gubitak vitaliteta ili fraktura zubi blizu mjesta transplantacije, infekcije, parestezije ili hipoestezije ako se zahvati živac te dehiscencija rane (34).

Mjesta s kojih se uzima transplantat:

##### **A) Uzlazni krak /retromolarno područje donje čeljusti**

Uzimanje transplantata s retromolarnog dijela i početnog dijela uzlaznog kraka donje čeljusti najčešće se odabire zbog lakšeg pristupa i relativno rijetkih komplikacija (35). Veličina transplantata ovisi o anatomiji i prosječno se može dobiti 35 milimetara dužine, 10 milimetara visine i 4 milimetra širine s prosječnim volumenom od 0.9 mL. (34) Komplikacije su rijetke i uključuju ozljedu živca, frakturu donje čeljusti, krvarenja i dehiscenciju rane (35).

##### **B) Područje brade (simfize)**

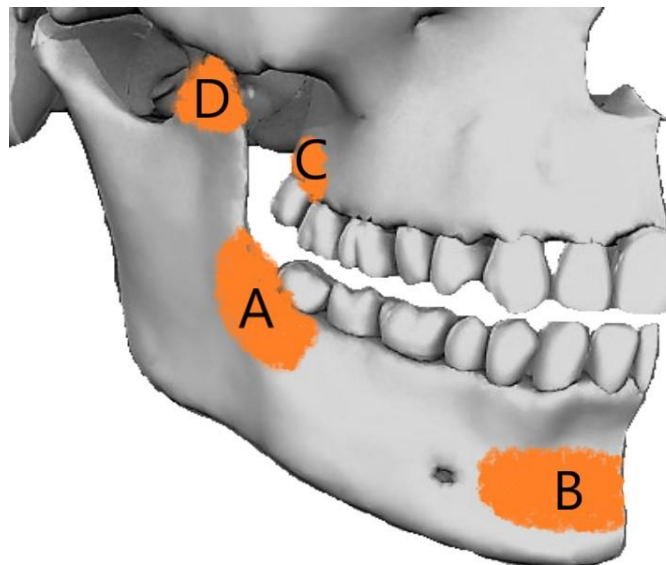
Uzimanje transplantata s područja brade najčešće se upotrebljava za veće augmentacije. Primjerice, za podizanje dna maksilarnog sinusa, rekonstrukciju dna orbite, u kombinaciji s Le Fort I osteotomijom te za veće augmentacije prije postave dentalnih implantata. Prosječni je transplantat 21 milimetar dug, 10 milimetara visok i 7 milimetara širok s prosječnim volumenom od 1.7 do 4.7 mL (34,37). Komplikacije su češće i dugotrajnije u odnosu na uzlazni krak donje čeljusti. Najčešća je komplikacija parestezija brade koja se javlja u čak 40% slučajeva (38).

### C) Tuber gornje čeljusti

Ova tehnika transplantacije rijetko se upotrebljava jer je limit kosti izrazito mali te ako pacijent ima drugi ili treći molar, operativni zahvat jako je zahtjevan i nepredvidljiv.

### D) Koronoidni nastavak donje čeljusti

Također se rijetko upotrebljava za augmentaciju u oralnoj kirurgiji jer se dobiva relativno tanki kortikalni blok te je prikladan za rekonstrukciju dna orbite ili se upotrebljava u ortognatnoj kirurgiji (39,40).



Slika 9. Intraoralna mjesta za uzimanje autolognoga koštanog bloka A - uzlazni krak donje čeljusti, B - područje brade, C - područje tubera gornje čeljusti, D - koronoidni nastavak donje čeljusti (ljubaznošću doc.dr.sc. Marka Granića)

#### 2.7.1.2. Ekstraoralno uzimanje koštanog bloka

Ekstraoralno uzimanje koštanih transplantata preporučljivo je ukoliko je potreban velik volumen transplantata (41). Nedostaci uključuju potrebu hospitalizacije pacijenta, opće anestezije i duljeg vremena oporavka.

### **A) Zdjelica**

Zdjelica se najčešće upotrebljava za velike augmentacije čeljusti jer je kvaliteta kosti (omjer kortikalne i spongizne kosti) slična kao u kostima čeljusti. Transplantati se mogu uzimati s prednjeg ili stražnjeg dijela zdjelice (42). Volumen transplantata koji se može uzeti iznosi 30-50 mL kosti (43). Komplikacije koje se mogu javiti uključuju lom zdjelice, serome, hematome, ozljede živaca i krvnih žila, bolove te parestezije i anestezije kože koja se javljaju u 30% slučajeva (43).

### **B) Rebro**

Koštani blokovi s rebra u današnje se vrijeme rijetko uzimaju i to za rekonstrukciju temporomandibularnog zgloba zbog osteoartritisa ili fraktura kondilarnog nastavka (44). Kirurzi se najčešće odlučuju za uzimanje desnoga osmog rebra zbog pozicije srca. Nedostatak uzimanja ovog transplantata vidljiv je ožiljak na prsima.

### **C) Kalvarija graft**

Transplantati uzeti s kalvarije često se upotrebljavaju za veće augmentacije alveolarnog nastavka te u rekonstrukciji defekta jagodične kosti ili orbite. Koštani je blok veličine 40 x 40 x 5 milimetara. (45). Komplikacije su rijetke.

### **D) Fibula graft (kost cjevanice)**

Vaskularizirani fibula graft koristi se i za velike rekonstrukcije čeljusti nastale nakon resekcija čeljusti zbog tumora ili komplikacija njihova liječenja.





Odabir prikladnoga koštanog nadomjeska i prikladne membrane ovisi o tipu defekta i kvaliteti kosti. Koštani nadomjesci služe kao skelet za postizanje željenoga koštanog volumena, no oni u manjoj mjeri ometaju koštano cijeljenje. Granule koštanih nadomjestaka ne smiju se pozicionirati u pregustom rasporedu. Preporučeni prostor između granula ne bi trebao biti uži od 300 milimetara, čime se omogućuje normalna osifikacija (46). Treba imati na umu da su koštani nadomjesci strana tijela u organizmu i da uvijek postoji mogućnost imunološke reakcije (47).

Deproteinizirana goveđa kost najupotrebljavaniji je koštani nadomjestak za augmentaciju alveolarnoga grebena. Svojim osteokonduktivnim svojstvom omogućuje sporo koštano urastanje kosti u sam augmentat (48).

Augmentacija alveolarnoga grebena uz korištenje GBR tehnike pokazala se pouzdanom metodom s visokom stopom uspješnosti. Uspješnost implantoprotetske terapije pokazala se jednako uspješnom kada se ugrađuje implantat u augmentat u uspoređi sa zahvatom bez augmentacije. Ta uspješnost iznosi između 76.8 i 100% (49).

Mnoge studije proučavale su uspješnost raznih tehnika augmentacije. Pokazalo se da su koštani blokovi uspješno zacijelili u 90% slučajeva (49), u 3.3% slučajeva došlo je do djelomičnog gubitka bloka, dok je u 1.4% slučajeva opisan kompletan gubitak transplantata (49).

Mnoga su istraživanja pratila uspješnost uzimanja autolognoga koštanoga grafta s raznih mjesta. Pokazalo se da se koštani blokovi uzeti s kalvarije i rebra nakon 4 mjeseca resorbiraju 20-30% (50,51), vjerojatno zbog visokog udjela spongiozne kosti. Kod autolognih koštanih blokova uzetih s uzlaznog kraka donje čeljusti i brade stopa resorpcije iznosila je 15% zbog većeg udjela kompaktne kosti.

Uspoređujući tehnike augmentacije, implantoprotetska terapija pokazala se uspješnom u 95.5% slučajeva kod klasičnog GBR, 90.4% slučajeva kod onlay grafta, i 94.7% slučajeva kod distrakcijske osteogeneze (52).

Također se pokazalo da je najosjetljivija regija za augmentaciju frontalna regija gornje čeljusti.

#### **4. ZAKLJUČAK**

U današnje vrijeme oralna rehabilitacija dentalnim implantatima moguća je u većini slučajeva. Gotovo za svaki tip alveolarnog defekta postoji prikladna vrsta augmentacije s visokom stopom uspješnosti zahvata. Pokazalo se da implantati ugrađeni nakon augmentacije u augmentacijsko područje imaju gotovo istu stopu uspješnosti kao ugradnja implantata u fiziološku kost.

## **5. LITERATURA**

1. McCarty EF, Frassica FJ. Anatomy nad physiology of bone. Pathology of Bone and J Disorders. Philadelphia, Pa: WB Saunders, 1998;25-50.

2. Clarke B. Normal bone anatomy and physiology. *Clin J Am Soc Nephrol* 2008;3:S131-9.
3. Đudarić L, Zoričić Cvek S, Cvijanović O, Fužinac-Smojver A, Čelić T, Martinović D. Osnove biologije koštanog tkiva. *Medicina fluminensis*. 2014;50(1):21–38.
4. Trombelli L, Farina R, Marzola A, Bozzi L, Liljenberg B, Lindhe J. Modeling and remodeling of human extraction sockets. *J Clin Periodontol*. 2008;35:630–9.
5. Liu J, Kerns DG. Mechanisms of guided bone regeneration: a review. *Open Dent J*. 2014;8(Suppl 1-M3):56–65.
6. Terheyen H. Knochenaugmentationen in der Implantologie. *Dtsch Zahnärztl* 2010;65:320-31.
7. Dimitriou R, Mataliotakis GI, Calori GM, Giannoudis PV. The role of barrier membranes for guided bone regeneration and restoration of large bone defects: current experimental and clinical evidence. *BMC Med* 2012. Available from: <https://bmcmedicine.biomedcentral.com/articles/10.1186/1741-7015-10-81>.
8. Khan SN, Cammisa FP Jr, Sandhu HS, Diwan AD, Girardi FP, Lane JM. The biology of bone grafting. *J Am Acad Orthop Surg*. 2005; 13(1): 77-86.
9. Kolk A, Handschel J, Drescher W, Rothamel D, Kloss F, Blessmann M, Heiland M, Wolff KD, Smeets R. Current trends and future perspectives of bone substitute materials – from space holders to innovative biomaterials. *J Craniomaxillofac Surg* 2012;40(8): 706-18.
10. Granić M. Procjena oseointegracije dentalnih implantata programskom podrškom za mjerenje zasjenjenja područja interesa na RVG snimkama: Doktorski rad. Zagreb: Stomatološki fakultet Sveučilišta u Zagrebu; 2015. 17 p.
11. Engelke WG, Diederichs CG, Jacobs HG, Deckwer I. Alveolar reconstruction with splitting osteotomy and microfixation of implants. *Int J Oral Maxillofac Implants* 1997; 12: 310–8.
12. Sethi A, Kaus T. Maxillary ridge expansion with simultaneous implant placement: 5-year results of an ongoing clinical study. *Int J Oral Maxillofac Implants* 2000; 15: 491–9.

13. Semion M, Baldoni M, Zaffe D. Jawbone enlargement using immediate implant placement associated with split-crest technique and guided tissue regeneration. *Int J Periodontics Restorative Dent* 1992; 12: 462–73.
14. De Wijs FLJA, Cune MS. Immediate labial contour restoration for improved esthetics. A radiographic study on bone splitting in anterior single-tooth replacement. *Int J Oral Maxillofac Implants* 1997; 12: 686–96.
15. Duncan JM, Westwood RM. Ridge widening for the thin maxilla: a clinical report. *Int J Oral Maxillofac Implants* 1997; 12: 224–7.
16. Oikarinen KS, Sándor GKB, Kainulainen VT, Salonen- Kemppe M. Augmentation of the narrow traumatized anterior alveolar ridge to facilitate dental implant placement. *Dent Traumatol* 2003; 19: 19–29.
17. Basa S, Varol A, Turker N. Alternative bone expansion technique for immediate placement of implants in the edentulous posterior mandibular ridge: a clinical report. *Int J Oral Maxillofac Implants* 2004; 19: 554–8.
18. Tolman DE. Reconstructive procedures with endosseous implants in grafted bone: A review of the literature. *Int J Oral Maxillofac Implant* 1995, 10, 275–94.
19. Misch CM. Comparison of intraoral donor sites for onlay grafting prior to implant placement. *Int J Oral Maxillofac Implant* 1997, 12, 767–76.
20. Proussaefs P, Lozada J, Kleinman A, Rohrer MD. The use of ramus autogenous block grafts for vertical alveolar ridge augmentation and implant placement: A pilot study. *Int J Oral Maxillofac Implant* 2002, 17, 238–48.
21. Tamimi F, Torres J, Gbureck U, Lopez-Cabarro E, Bassett DC, Alkhraisat MH, Barralet JE. Craniofacial vertical bone augmentation: A comparison between 3D printed monolithic monetite blocks and autologous onlay grafts in the rabbit. *Biomaterials* 2009, 30, 6318–26.
22. Jensen OT, Cockrell R, Kuhike L, Reed C. Anterior maxillary alveolar distraction osteogenesis: A prospective 5-year clinical study. *Int J Oral Maxillofac Implant* 2002, 17, 52–68.
23. Rachmiel A, Srouji S, Peled M. Alveolar ridge augmentation by distraction osteogenesis. *Int J Oral Maxillofac Surg* 2001, 30, 510–7.
24. Block MS, Almerico B, Crawford C, Gardiner D, Chang A. Bone response to functioning implants in dog mandibular alveolar ridges augmented with distraction osteogenesis. *Int J Oral Maxillofac Implant* 1998, 13, 342–51.

25. Ilizarov GA. Basic principles of transosseous compression and distraction osteosynthesis. *Ortop Travmatol Protez* 1971, 32: 7–15.
26. Maiorana C, Simion M. Advanced techniques for Bone regeneration with Bio-Oss and Bio-Guide. Milano: RC Books, 2003; 41-50.
27. Katanec D, Gabrić D. Implantacija u izraženo pneumatiziranoj gornjoj čeljusti – sinus lifting tehnike. *Sonda* 2005; 86-9.
28. Katanec D, Gabrić Pandurić D. Podizanje dna maksilarnog sinusa; Ballon-Lift-Control I piezorirurgija. *Sonda*. 2011; 22-5.
29. Dietrich U, Lippold R, Dirmeier T, Beneke N, Wagner W. Statistische Ergebnisse zur Implantatprognose am Beispiel von 2017 IMZ-Implantaten unterschiedlicher Indikation der letzten 13 Jahre. *Zeitschrift für zahnärztliche Implantologie*. 1993; 9: 9-18.
30. Chen S, Buser D, Wismeijer D. ITI Treatment Guide – Ridge Augmentation Procedures in Implant Patient A Staged Approach. Quintessence Publishing Co 2014.
31. Andersson L, Kahnberg KE, Pogrel MA. Oral and Maxillofacial Surgery, Wiley Blackwell 2010.
32. Sindet-Pedersen S, Enemark H. Reconstruction of alveolar clefts with mandibular or iliac crest bone grafts: a comparative study. *J Oral Maxillofac Surg* 1990; 48: 554–8.
33. Kainulainen VT, Sándor GKB, Clokie CML, Oikarinen KS. Intraoral bone harvesting in oral and maxillofacial surgery. *Suom Hammaslääkärilehti* 2002; 5: 216–22.
34. Misch CM. Comparison of intraoral donor sites for onlay grafting prior to implant placement. *Int J Oral Maxillofac Implants* 1997; 12: 767–76.
35. Misch CM. Ridge augmentation using mandibular ramus bone grafts for the placement of dental implants: presentation of a technique. *Pract Periodontics Aesthet Dent* 1996; 8: 127–35.
36. Nkenke E, Radespiel-Troger M, Wiltfang J. Morbidity of harvesting of retromolar bone grafts: a prospective study. *Clin Oral Impl Res* 2002; 13: 514–21.
37. Montazem A, Valauri D, St-Hilaire H, Buchbinder D. The mandibular symphysis as a donor site in maxillofacial bone grafting: a quantitative anatomic study. *J Oral Maxillofac Surg* 2000; 58: 1368–71.

38. Ragheobar GM, Louwerse C, Kalk WWI, Vissink A. Morbidity of chin bone harvesting. *Clin Oral Impl Res* 2001; 12: 503–7.
39. Berry RL, Edwards RC, Paxton MC. Nasal augmentation using the mandibular coronoid as an autogenous graft: report of case. *J Oral Maxillofac Surg* 1994; 52: 633- 88.
40. Choung P-H, Kim S-G. The coronoid process for paranasal augmentation in the correction of midfacial concavity. *Oral Surg Oral Med Oral Pathol* 2001; 91: 28–33.
41. Kainulainen VT, Sándor GKB, Caminiti MF, Clokie CML, Oikarinen KS. Extraoral bone harvesting sites for oral and maxillofacial surgery. *Suom Hammaslääkärilehti* 2002; 10–11: 570–6.
42. Marx RE, Morales MJ. Morbidity from bone harvest in major jaw reconstruction: a randomized trial comparing the lateral anterior and posterior approaches to the ilium. *J Oral Maxillofac Surg* 1988; 48: 196–203.
43. Boyne PJ. *Osseous Reconstruction of the Maxilla and Mandible*. Chicago, IL: Quintessence Publishing, 1997; 5.
44. Murray J, Kaban L, Mulliken J. Analysis and treatment of hemifacial microsomisa. *Plast Reconstr Surg* 1984; 74: 186–92.
45. Pensler J, McCarthy JG. The calvarial donor site: an anatomic study in cadavers. *Plast Reconstr Surg* 1985; 75: 648–51.
46. Karageorgiou V, Kaplan D. Porosity od 3D biomaterial scaffolds and osteogenesis. *Biomaterials* 2005; 26(27): 5474-91.
47. Anderson JM, Rodriguez A, Chang DT. Foreign body reaction to biomaterials. *Semin Immunol*. 2008;20(2): 86-100.
48. Jensen SS, Yeo A, Dard M, Hunziker E, Schenk R, Buser D. Evaluation of novel biphasic calcium phosphate in standarized bone defects: a histologic and histomorphometric study in the mandibles of minipigs. *Clin Oral Implants Res* 2007; 18(6): 752-60.
49. Fatović A. Koštana regeneracija u oralnoj kirurgiji. Diplomski rad 2017.
50. Nystrom E, Ahlqvist J, Gunne J, *et al*. Ten year follow-up of onlay bone grafts and implants in severely resorbed maxillae. *Int J Oral Maxillofac Surg* 2004; 33: 258–62.
51. Nystrom E, Ahlqvist J, Legrell PE. Bone graft remodelling and implant success rate in the treatment of the severely resorbed maxilla: a 5 year longitudinal study. *Int J Oral Maxillofac Surg* 2002; 318: 158–64.



52. Carnes DL, De La Fontaine J, Cochran DL, *et al.* Evaluation of two novel approaches for assessing the ability of demineralized freeze-dried bone allograft to induce new bone formation. *J Periodontol* 1999; 70: 353–63.

## **6. ŽIVOTOPIS**

Tonka Hranilović rođena je 22. prosinca 1994. godine u Čakovcu. Nakon završene osnovne škole upisuje Gimnaziju Josipa Slavenskog Čakovec. Državnu maturu polaže 2013. godine tada upisuje Stomatološki fakultet Sveučilišta u Zagrebu.