

Patogeneza i patologija primarnog apikalnog parodontitisa

Zrna, Ana

Master's thesis / Diplomski rad

2019

Degree Grantor / Ustanova koja je dodijelila akademski / stručni stupanj: **University of Zagreb, School of Dental Medicine / Sveučilište u Zagrebu, Stomatološki fakultet**

Permanent link / Trajna poveznica: <https://um.nsk.hr/um:nbn:hr:127:825629>

Rights / Prava: [Attribution-NonCommercial 3.0 Unported](#) / [Imenovanje-Nekomercijalno 3.0](#)

Download date / Datum preuzimanja: **2024-10-13**



Repository / Repozitorij:

[University of Zagreb School of Dental Medicine Repository](#)





Sveučilište u Zagrebu

Stomatološki fakultet

Ana Zrna

**PATOGENEZA I PATOLOGIJA
PRIMARNOG APIKALNOG
PARODONTITISA**

DIPLOMSKI RAD

Zagreb, 2019.

Rad je ostvaren u: Stomatološki fakultet Sveučilišta u Zagrebu, Zavod za endodonciju i restaurativnu stomatologiju

Mentor rada: Ana Ivanišević, dr.sc., Stomatološki fakultet Sveučilišta u Zagrebu

Lektor hrvatskog jezika: Maja Labaš Horvat, prof. savjetnik

Lektor engleskog jezika: Maja Labaš Horvat, prof. savjetnik

Sastav Povjerenstva za obranu diplomskog rada:

1. _____
2. _____
3. _____

Datum obrane rada: _____

Rad sadrži: 41 stranicu

3 tablice

7 slika

1 CD

Rad je vlastito autorsko djelo, koje je u potpunosti samostalno napisano uz naznaku izvora drugih autora i dokumenata korištenih u radu. Osim ako nije drukčije navedeno, sve ilustracije (tablice, slike i dr.) u radu su izvorni doprinos autora diplomskog rada. Autor je odgovoran za pribavljanje dopuštenja za korištenje ilustracija koje nisu njegov izvorni doprinos, kao i za sve eventualne posljedice koje mogu nastati zbog nedopuštenog preuzimanja ilustracija odnosno propusta u navođenju njihovog podrijetla.

Zahvala

Zahvaljujem mentorici, dr.sc. Ani Ivanišević, na pomoći tijekom pisanja rada.

Zahvaljujem djedu, baki i sestri na podršci tijekom cijelog školovanja.

Mama, hvala za sve!

Patogeneza i patologija primarnog apikalnog parodontitisa

Sažetak

Apikalni parodontitis upalna je bolest periradikularnog tkiva uzrokovana mikrobnom infekcijom endodontskog prostora, nakon nekroze zubne pulpe.

Nekrotičnu pulpu koloniziraju mikrobiološki uzročnici, najčešće bakterije, koje egzistiraju kao planktonske stanice u fluidnoj fazi, kao agregati i koagregati te u formi biofilma.

Upala u periapeksu predstavlja obranu organizma od prodiranja patogena i toksina u organizam. Razumijevanje čimbenika uzročnika (mikroorganizama) i domaćina vrlo je važno za kvalitetno postupanje u kliničkom zbrinjavanju pacijenata s apikalnim parodontitisom.

Klasični postupci kultivacije mikroorganizama kao i suvremeni postupci molekularne medicine omogućili su identifikaciju brojnih bakterijskih vrsta povezanih s razvojem kliničke slike apikalnog parodontitisa. Primarni apikalni parodontitis (osim ako nije uzrokovan neinfektivnim iritansom) karakterizira polimikrobna flora u pulpnom prostoru dok je za perzistentni apikalni parodontitis karakteristična infekcija manjim brojem mikroorganizama. Najčešći patogeni povezani s primarnim parodontitisom su *Prevotella* i *Porphyromonas* genera, *Tannerella forsythia*, *Dialister* species, *Fusobacterium*, *Spirochetes* te gram pozitivni anaerobni štapići poput *Pseudoramibacter alactolyticus*, *Filifactor alocis*, *Actinomyces* spp., *Propionibacterium propionicum*. Mikroorganizmi u habitatu nekrotične pulpe najčešće stvaraju biofilmove što omogućava njihovo sinergističko djelovanje i zahtijeva temeljit pristup kod kemomehaničke obrade inficiranog prostora s ciljem uspješne endodontske terapije i cijeljenja periapikalne lezije.

Ključne riječi: mikroorganizmi, apikalni parodontitis, nekroza

Pathogenesis and pathobiology of primary apical periodontitis

Summary

Apical periodontitis is an inflammatory disease of periradicular tissues caused by microbial infection of the endodontic space, after necrosis of the dental pulp.

Necrotic pulp is colonized by microbial agents, most commonly bacteria, which exist as planktonic cells in the fluid phase, as aggregates and coaggregates, and in the form of biofilms.

Inflammation in the periapex is a defense of the body against the penetration of pathogens and toxins into the body. Understanding the causative factors (microorganisms) and the host is very important for quality treatment in the clinical care of patients with apical periodontitis.

The classical methods of cultivation of microorganisms as well as modern methods of molecular medicine have enabled the identification of numerous bacterial species associated with the development of the clinical picture of apical periodontitis. Primary apical periodontitis (unless caused by non-infectious irritation) is characterized by polymicrobial flora in the pulp space, while persistent apical periodontitis is characterized by infection with fewer microorganisms. The most common pathogens associated with primary periodontitis are *Prevotella* and *Porphyromonas* genera, *Tannerella forsythia*, *Dialister species*, *Fusobacterium*, *Spirochetes*, and gram positive anaerobic rods such as *Pseudoramibacter alactolyticus*, *Filifactor alocis*, *Actinomyces spp.*, *Propionibacterium propionicum*. Microorganisms in the necrotic pulp habitat most often create biofilms, which enables their synergistic activity and requires a thorough approach in the chemomechanical treatment of the infected area with the aim of successful endodontic therapy and healing of the periapical lesion.

Keywords: microorganisms, apical periodontitis, necrosis

SADRŽAJ

1. UVOD.....	1
2. NOMENKLATURA I KLASIFIKACIJA APIKALNOG PARODONTITISA.....	4
3. ETIOLOGIJA I PATOGENEZA PRIMARNOG APIKALNOG PARODONTITISA	8
3.1. Putevi infekcije korijenskog kanala	9
3.2. Endodontska flora primarnog apikalnog parodontitisa	11
3.3. Patogeneza primarnog apikalnog parodontitisa	15
3.3.1. Čimbenici povezani s uzročnicima	15
3.3.2. Čimbenici povezani s domaćinom.....	16
3.4. Patohistologija primarnog apikalnog parodontitisa	22
3.4.1. Patohistologija inicijalnog apikalnog parodontitisa.....	22
3.4.2. Patohistologija kroničnog apikalnog parodontitisa	25
3.4.3. Patohistologija radikularne ciste.....	28
4. RASPRAVA.....	31
5. ZAKLJUČAK	34
6. LITERATURA	36
7. ŽIVOTOPIS	40

Popis skraćenica

COX - ciklooksigenaza

CSF - čimbenici stimulacije kolonija

IFN – gama - gama interferon

LPS - lipopolisaharid

LT - leukotrien

MMP - matriksne metaloproteinaze

NaOCl - natrijev hipoklorit

PG - prostaglandin

PMN - polimorfonuklearni leukociti

1. UVOD

Apikalni parodontitis upala je periapikalnog tkiva uzrokovana polimikrobnom infekcijom u sustavu korijenskog kanala. Nekrotični sadržaj korijenskog kanala čini selektivni okoliš za rast uzročnih mikroorganizama u vidu biofilma, agregata, koagregata te kao planktonskih stanica suspendiranih u tekućoj fazi (1). Klinička slika i patogeneza apikalnog parodontitisa ovise o vrsti i virulenciji bakterija ili drugih mikroorganizama, proizvodima njihovog metabolizma te broju mikroorganizama.

Apikalni parodontitis jest, dakle, odgovor organizma na destrukciju pulpnog tkiva i mikrobnu infekciju avitalne pulpe. Nastaje kao posljedica dodira bakterija i/ili njihovih produkata s obrambenim snagama domaćina u periapeksu. Pulpni prostor može biti izložen mikroorganizmima na različite načine, a najčešće ortogradno, iz smjera krune zuba: preko dubokog karijesa, frakture krune ili propuštanja restauracije tj. nedostatnog brtvljenja. Pulpni prostor biva inficiran tj. koloniziran mikroorganizmima tek nakon nekroze pulpe. Osim ortogradnog puta, bakterije i njihovi produkti također mogu dospjeti u nekrotičnu pulpu preko apeksa, lateralnih kanala, akcesornih kanala, furkacija te preko infekcije krvi, procesom anahoreze (2).

Nekrotična pulpa predstavlja stanište za mješovitu, pretežito anaerobnu floru. Polimikrobna zajednica ima nekoliko bioloških i patogenih svojstava kao što su antigenost, miogena aktivnost, kemotaksija, enzimska histoliza i aktivacija stanica domaćina (1).

U domaćinovom odgovoru na infekciju sudjeluju stanice (imunološke i strukturne), međustanični glasnici, humoralna antitijela i efektorske molekule. U toj interakciji, dolazi do lize periapikalnog tkiva te nastanka različitih vrsta periapikalnih upala koje vode razvoju kliničke slike apikalnog parodontitisa (1).

Endodontske infekcije možemo prema anatomskej lokalizaciji podijeliti na intraradikularne i ekstraradikularne. Prema vremenu u kojem se mikroorganizmi koji sudjeluju u infekciji naseljavaju u korijenskom kanalu, endodontske infekcije dijelimo na primarnu ili inicijalnu, sekundarnu te perzistirajuću infekciju. Primarna i sekundarna su intraradikularne infekcije međutim mogu prijeći ekstraradikularno ukoliko se infekcija ne liječi (3).

Primarna intraradikularna infekcija nastaje u netretiranim kanalima gdje su mikroorganizmi u mogućnosti pristupiti i kolonizirati nekrotično pulpno tkivo (4). Mikroorganizmi čine zajednicu od 10-30 vrsta po kanalu te imaju veliku ulogu u patogenezi apikalnog parodontitisa.

U mikroflori dominiraju anaerobne bakterije, ali i neki fakultativni anaerobi i mikroaerofilne vrste (5). Perzistentna (sekundarna) infekcija kompleksnije je etiologije, a uzrokuju ju mikroorganizmi koji nisu bili prisutni u primarnoj infekciji, ali su se nastanili u endodontskom prostoru u nekom vremenu nakon endodontskog zahvata (5,6).

Svrha je ovog rada pregledno prikazati etiologiju apikalnog parodontitisa, navesti mikrobnu floru kod primarnog apikalnog parodontitisa te je usporediti s florom kod apikalnog parodontitisa već ranije endodontski liječenih zubi, opisati moguće odgovore domaćina u kontekstu različite virulencije, broja mikroorganizama i prodora mikroorganizama u periapeks te ih povezati s kliničkom slikom akutnog apikalnog parodontitisa, kroničnog apikalnog parodontitisa i radikularne ciste. Nadalje, svrha je raspraviti moguće uzroke neuspjeha endodontske terapije primarnog apikalnog parodontitisa.

2. NOMENKLATURA I KLASIFIKACIJA APIKALNOG PARODONTITISA

U širem smislu riječi primarni apikalni parodontitis podrazumijeva patološke promjene u periapikalnim tkivima kod zubi koji nisu ranije bili endodontski liječeni, dok se razvoj kliničkih simptoma (najčešće zbog zaostale ili naknadne infekcije) kod neuspješno endodontski izliječenih zubi opisuje kao perzistentni ili poslijeterapijski apikalni parodontitis (7), no rabi se i termin sekundarni apikalni parodontitis (8).

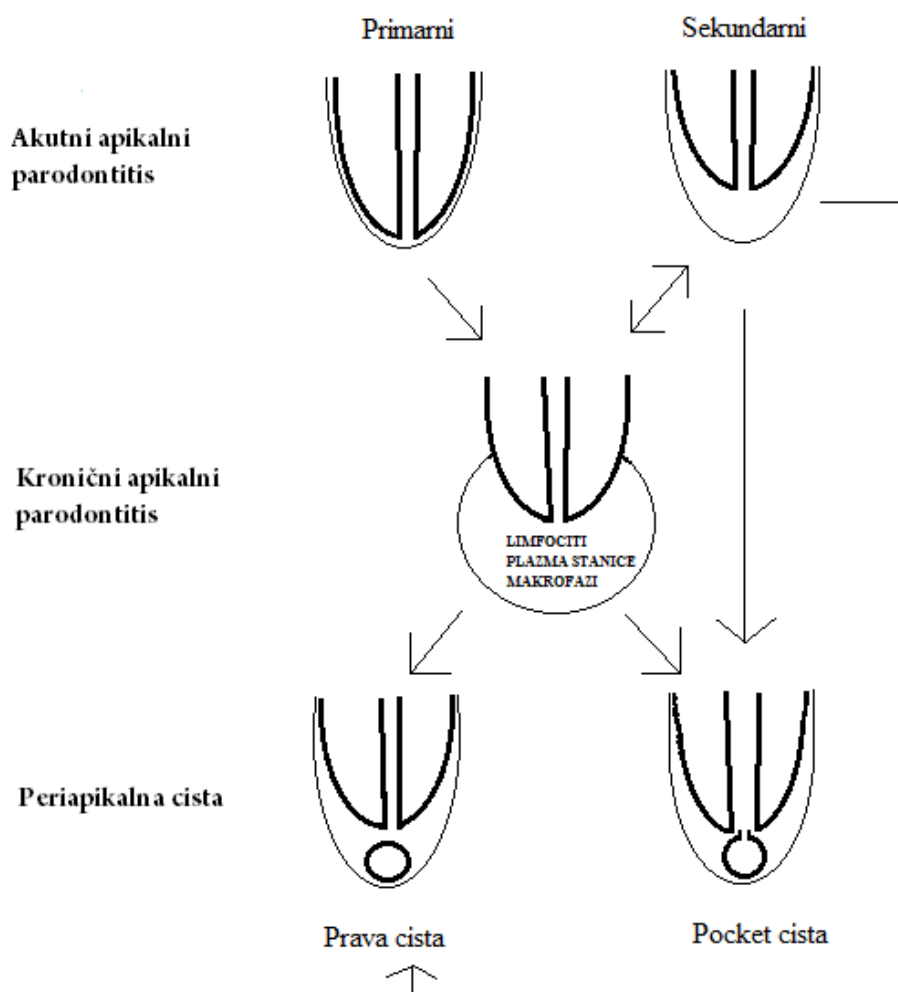
Brojni su autori te stručna udruženja nastojala klasificirati apikalni parodontitis vodeći se kliničkim simptomima, etiologijom i/ili patohistološkim nalazom (9).

Tablica 1. Svjetska zdravstvena organizacija, WHO, American Association of endodontists

<i>Klasifikacija Svjetske zdravstvene organizacije o bolestima periapikalnog tkiva iz 1995. godine</i>	
Kodni broj	Kategorija
K04.4	Akutni apikalni parodontitis
K04.5	Kronični apikalni parodontitis (apscesni granulom)
K04.6	Periapikalni apsces sa sinusom (dentoalveolarni apsces sa sinusom, parodontni apsces pulpnog porijekla)
K04.60	Periapikalni apsces sa sinusom maksilarnog prostora
K04.61	Periapikalni apsces sa sinusom nosne šupljine
K04.62	Periapikalni apsces sa sinusom oralne šupljine
K04.63	Periapikalni apsces sa sinusom kože
K04.7	Periapikalni apsces bez sinusa (dentalni apsces bez sinusa, dentoalveolarni apsces bez sinusa, periodontalni apsces pulpnog porijekla bez sinusa)
K04.8	Radikularna cista (apikalna parodontna cista, periapikalna cista)
K04.80	Apikalna i lateralna cista
K04.81	Rezidualna cista
K04.82	Upalna paradentalna cista

Za razumijevanje tijeka bolesti i prelaska iz jednog stanja u drugo, iz didaktičkih razloga veliki autoriteti u endodonciji (10) najčešće rabe patohistološku klasifikaciju. Ona uzima u obzir četiri osnovna čimbenika, a to su: raspored i tip upalnih stanica u leziji, prisutstvo/odsutstvo epitelnih stanica, transformacija lezije u radikularnu cistu te odnos cistične šupljine prema otvoru korijenskog kanala (10).

Strukturne definicije i klasifikacije, poput patohistološke, ne odražavaju kliničku sliku, što je rezultiralo spajanjem kliničke klasifikacije temeljene na simptomima s patohistološkom (10).



Slika 1. Patohistološka podjela apikalnog parodontitisa.

Napravljeno prema: Nair PNR: Pathology of apical periodontitis. In Orstavic D, Pitt Ford TR, editors: Essential Endodontology, Oxford, 1998, Blackwell.

Akutni apikalni parodontitis predstavlja akutnu upalu endodontskog podrijetla, karakterizira ju prisutstvo žarišta neutrofila u leziji i izražena klinička slika (bol na zagriz/ dodir, oticanjem ili bez njega, ponekad i opći simptomi). Ona može biti primarna ili inicijalna kada predstavlja početno stanje upale u dotada zdravom apikalnom parodontu kao odgovor na iritanse iz endodontskog prostora. Ovdje valja primijetiti da termin „primarni“ opisuje početak upale u periapeksu koji se radiološki u pravilu ne može detektirati ili je prisutna diskretno proširena parodontna pukotina. S druge strane, primarni apikalni parodontitis u širem smislu obuhvaća sva upalna zbivanja u apikalnom parodontu endodontskog podrijetla gdje zubi uzročnici nisu bili liječeni, kako je ranije spomenuto. Nadalje, akutni apikalni parodontitis može biti i sekundarni ili egzacerbirajući (u ovom slučaju se „sekundarni“ ne odnosi na perzistentni). U tom slučaju već postoji kronična periapikalna lezija gdje se zbog prodiranja mikroorganizama u periapeks razvija akutna klinička slika. To stanje još se zove i feniks absces.

Kronični apikalni parodontitis je u pravilu bez kliničkih simptoma, a histološki ga karakterizira infiltracija limfocitima, plazma stanicama i makrofazima.

Urastranjem epitelnih ostataka iz embrionalnog razdoblja u granulacijsko tkivo kronične apikalne lezije razvija se radikularna cista. Ovisno o tome zahvaća li otvor korijenskog kanala, razlikujemo pravu periapikalnu cistu i tzv. pocket cistu. Konzervativno liječenje pocket ciste pokazuje razmjerno visok stupanj uspješnosti (11), dok kod pravih cista valja planirati cistektomiju, eventualno nakon dekompresije.

3. ETIOLOGIJA I PATOGENEZA PRIMARNOG APIKALNOG PARODONTITISA

Primarni apikalni parodontitis uzrokovan je polimikrobnom infekcijom koja dovodi do patoloških promjena alveolarne kosti, parodontnog ligamenta i cementa korijena zuba oko apeksa. Do gubitka kosti dolazi zbog resorpcije apikalne kosti uslijed litičkog djelovanja čimbenika koji sudjeluju u upali.

3.1. Putevi infekcije korijenskog kanala

Različitim putevima mikroorganizmi mogu dospjeti u pulpni prostor. Primarni uzrok apikalnog parodontitisa je direktno izložena pulpa koja je posljedica dubokog karijesa, restaurativnog propuštanja, traume ili mikropukotina na krunama zubi koje klinički izgledaju intaktne (1). Pulpno tkivo reagira na različite biološke, fizičke i kemijske iritacije, procesom upale, stvarajući pritom reparatorni dentin (3). Odlaganjem reparatornog dentina na mjestu iritansa stvara se novi dentin koji pokušava spriječiti prodor bakterija.

Kad su caklina i dentin intaktni, mikroorganizmi nemaju mogućnost ulaska u pulpni prostor. Ukoliko je zaštitna barijera narušena bakterije naseljavaju pulpni prostor preko izloženih dentinskih kanalića (2). Dentinski tubulusi bivaju izloženi mikroorganizmima iz dubokog karijesa, sline koja prekriva izloženu površinu dentina ili zubnog plaka na površini (5).

Karijes je najčešći put ulaska mikroorganizama u sustav korijenskih kanala (12). Ukoliko ga uklonimo pravovremeno, pulpno tkivo može zacijeliti (2). Jednom kad bakterije invadiraju i koloniziraju dentin, proces njihove eliminacije je vrlo kompliciran. Upalni odgovor koji nastaje kao posljedica infekcije pulpe nije dovoljan da eliminiira patogene iz tog područja. Naime, imunološke stanice i molekule, zbog nedostatne vaskularizacije, ne mogu dospjeti u područje dentinskih kanalića u kojima su zaostale bakterije (3). Čimbenici koji ograničavaju ili sprječavaju napredovanje bakterija kroz dentinske kanaliće prema pulpi su: sklerozacija dentina ispod karijesne lezije, reparatorni dentin, zaostatni sloj i intratubulusno nakupljanje obrambenih molekula domaćina (5).

Mikroorganizmi brže invadiraju prostor dentinskih kanalića u avitalnih zubi. Kod vitalnih zubi bakterije naseljavaju manje od 2 mm pulpnog prostora već nakon 2 tjedna (12).

Mikroorganizmi iz područja gingivnog sulkusa mogu dospjeti u pulpu preko parodontne membrane koristeći za prolaz lateralne, akcesorne kanale i furkacijske kanale. Malo je vjerojatno da će organizmi preživjeti imunološku obranu između marginalne gingive i apikalnog otvora, pa prema tome do nekroze pulpe dolazi ukoliko marginalni parodontitis seže skroz do apikalnog otvora (1,2,13). Kroz taj otvor prolaze glavne krvne žile koje bivaju ireverzibilno oštećene (5).

Proces kojim mikroorganizmi prisutni u krvi ili limfi prelaze u područje oštećenog tkiva gdje uzrokuju infekciju zove se anahoreza. Ukoliko traumatizirani zubi s klinički intaktnim krunama postaju inficirani ili dentin biva izložen mikroorganizmina zbog pukotina u caklini dolazi do infekcije putem krvi (5,13).

Najvažniji put prijenosa endodontske infekcije je preko izloženog pulpnog tkiva mikroorganizmima iz usne šupljine (1).

3.2. Endodontska flora primarnog apikalnog parodontitisa

U normalnim, intaktnim uvjetima sustav korijenskih kanala ne sadrži polimikrobnu floru, za razliku od usne šupljine koja sadrži komenzalne bakterije. Prema tome, svaki mikroorganizam unutar korijenskog kanala smatra se potencijalnim patogenom. Ulaskom mikroorganizama u korijenski kanal nastaju patološke promjene u vidu pulpitisa, nekroze pulpnog tkiva ili periapikalnih lezija: apikalnog parodontitisa (14).

Usna šupljina sadrži najveću skupinu komenzalnih mikroorganizama (3). U takvom okolišu nalaze se virusi, gljive, protozoe, međutim najveći broj čine bakterije, preko 400 vrsta, koje imaju glavnu ulogu u patogenezi apikalnog parodontitisa (15). Međutim, samo određene bakterijske vrste iz usne šupljine mogu naseliti nekrotični prostor korijenskog kanala (12). U zdravom oralnom sustavu mikrobi žive u homeostazi sa domaćinom. Kad se uvjeti promijene, određeni mikroorganizmi mogu prevladati i uzrokovati infekciju (14).

Samo ukoliko su biokemijski i fizički uvjeti povoljni za razvoj mikroorganizama dolazi do njihove kolonizacije u domaćinu. Normalni oralni mikroorganizmi rezultat su trajne mikrobne kolonizacije koja je u simbiotskoj vezi s domaćinom. Ukoliko fiziološka flora ima pristup normalno sterilnim prostorima poput dentalne pulpe i periapikalnog tkiva, tada dolazi do razvoja oportunističkih patogena. Upala nastaje kao posljedica invazije tj. infekcije tkiva mikroorganizmima i reakcije tkiva na njihovu prisutnost što dovodi do kliničkih znakova i simptoma. Pulpne i periapikalne bolesti su stoga posljedica infekcije pulpe i periapikalnog tkiva oportunističkim patogenima. Razvoj endodontske infekcije uključuje mikrobnu invaziju, umnožavanje i patogenu aktivnost koja je povezana s obranom domaćina (12).

Uvjeti preživljavanja endodontskih patogena razlikuju se u samoj karijesnoj leziji i parodontnom džepu. Samim time promjene u okolišu poput tipa i mogućnosti dobivanja nutrijenata, kisika i bakterijske interakcije utječu na samu specifičnost flore korijenskog kanala (16).

Otprilike 40-55% nekultiviranih vrsta endodontske flore sastavljeno je od bakterija koje tek treba kultivirati i u cijelosti karakterizirati (5). Molekularna tehnologija omogućila je prepoznavanje novih vrsta patogena koji ranije nisu bili nađeni u endodontskim infekcijama te je sukladno tome dokazano da je infekcija korijenskog kanala kompleksne etiologije (12).

Precizna identifikacija mikroorganizama u patogenezi apikalnog parodontitisa je važna kako bismo razumjeli razvoj patološkog procesa i omogućili adekvatnu antimikrobnu terapiju (16).

Gram negativne bakterije najviše su zastupljeni mikroorganizmi u primarnim endodontskim infekcijama (3,5). Nalazi kultura stanica upućuju da kod klinički intaktnih kruna sa nekrozom pulpe i periradikularnim procesom prevladavaju (>90%) striktni anaerobi koji pripadaju u 5-12 različitih rodova *Prevotella* (*P.intermedia*, *P. nigrescens*, *P. tanneriae*, *P.denticola*), *Porphyromonas* (*P.endodontalis* i *P. gingivalis*), *Tannerella* (*T.forsythia*), *Dialister* (*D. pneumosintes* i *D.invisus*), *Fusobacterium* (*F.nucleatum*), *Treponema* (*T.denticola* i *T. socranskii*), zatim *Peptostreptococcus*, *Eubacterium* i *Actinomyces* (1,5,8). Iz netretiranih nekrotičnih kanala također su izolirani i fakultativni anaerobi *Streptococci* (8).

Tablica 2. Bakterijski gram – negativni rodovi prisutni u endodontskim infekcijama

Anaerobi	Fakultativne
Štapići	
<i>Dialister</i>	<i>Capnocytophaga</i>
<i>Porphyromonas</i>	<i>Eikenella</i>
<i>Tannerella</i>	<i>Haemophilus</i>
<i>Prevotella</i>	
<i>Fusobacterium</i>	
<i>Campylobacter</i>	
<i>Synergistes</i>	
<i>Catonella</i>	
<i>Selenomonas</i>	
<i>Centipeda</i>	
Koki	
<i>Veillonella</i>	<i>Neisseria</i>
<i>Megasphaera</i>	
Spirili	
<i>Treponema</i>	

Suprotno tome, u apikalnoj trećini korijenskog kanala zuba, kod kojeg je pulpa izložena usnoj šupljini, ne prevladavaju striktni anaerobi (<70%) (1). Gram pozitivni fakultativni anaerobi naseljavaju prostor sekundarno inficiranih korijenskih kanala. Identificirano je 1-3 najčešća roda uključujući *Streptococcus*, *Lactobacillus* i *Enterococcus*. Neki od tih rodova otporni su na kemomehaničku instrumentaciju korijenskih kanala i mogu perzistirati duže vrijeme u liječenim korijenskim kanalima. *Enterococcus fecalis* čest je nalaz u liječenim korijenskim kanalima, a vrlo rijetko u netretiranim (8). Bakterije smještene u apikalnom dijelu korijenskog kanala zbog svog položaja lako uzrokuju razvoj periapikalnog procesa (15).

Tablica 3. Bakterijski gram – pozitivni rodovi prisutni u endodontskim infekcijama

Anaerobi	Fakultativne
Štapići	
<i>Actinomyces</i>	<i>Actinomyces</i>
<i>Pseudoramibacter</i>	<i>Corynebacterium</i>
<i>Filifactor</i>	<i>Lactobacillus</i>
<i>Eubacterium</i>	
<i>Mogibacterium</i>	
<i>Propionibacterium</i>	
<i>Eggerthella</i>	
<i>Olsenella</i>	
<i>Bifidobacterium</i>	
<i>Slackia</i>	
<i>Atopobium</i>	
<i>Solobacterium</i>	
<i>Lactobacillus</i>	
Koki	
<i>Micromonas</i>	<i>Streptococcus</i>
<i>Peptostreptococcus</i>	<i>Enterococcus</i>
<i>Finegoldia</i>	<i>Granulicatella</i>
<i>Peptoniphilus</i>	
<i>Anaerococcus</i>	
<i>Streptococcus</i>	
<i>Gemella</i>	

Unatoč jakom obrambenom sustavu organizam se ne može obraniti od mikroorganizama unutar nekrotičnog dijela korijenskog kanala koji je zaštićen biofilmom (5).

Zajednice mikroorganizama, uključenih u biofilm, nađene su u manjim kanalićima i apikalnim ramifikacijama u korijenskom kanalu ili su priljubljeni u prostoru između punjenja i stijenke korijenskog kanala (6).

3.3. Patogeneza primarnog apikalnog parodontitisa

Patogeneza podrazumijeva razvoj patološkog procesa od početnog djelovanja etioloških čimbenika preko strukturnih i patohistoloških promjena do kliničkih simptoma.

3.3.1. Čimbenici povezani s uzročnicima

Patogeničnost je pojam koji opisuje sposobnost etiološkog čimbenika, mikroorganizma, na razvoj patološkog procesa, dok virulencija označava stupanja patogeničnosti. Bakterije sadrže niz faktora virulencije koji mogu biti povezani sa razvojem bolesti poput fimbrija (pili), kapsule, ekstracelularnog matriksa, lipopolisaharida (LPS), enzima, kratkog lanca masnih kiselina, poliamina i molekula male težinske mase poput amonijaka i hidrogen sulfida. Važnu ulogu u polimikrobnoj infekciji i interakciji sa ostalim bakterijama imaju pili. Gram negativne bakterije imaju kapsulu koja ih štiti od fagocitoze (12).

Sposobnost da započne periapikalnu upalu ima svaki mikroorganizam koji inficira korijenski kanal. U prisutnosti drugih mikroorganizama patogeneza i virulencija određenih vrsta različite su i pritom u nazočnosti drugih mikroorganizama djeluju patogeno. Endodonska flora pretežito je niske virulencije, a intrakanalno preživljavanje i patogenost pod utjecajem su više čimbenika: a) interakcijom sa ostalim mikroorganizmima koji rezultiraju sinergističkim odnosom, b) sposobnošću interferiranja sa obranom domaćina, c) sposobnošću otpuštanja LPS-a, d) sinteze enzima koji uzrokuju oštećenje tkiva domaćina, e) mogućnošću uzrokovanja oštećenja stanica domaćina stimulirajući imunološki sustav (1,5).

Bakterije uključene u patogenezu apikalnog parodontitisa mogu se javiti u početnom stadiju upale i nekroze ili u korijenskom kanalu nakon pulpne nekroze. Bakterije unutar pulpe najprije adheriraju i koloniziraju površinu dentinskih zidova tvoreći biofilm. Difuzijom bakterijskih produkata kroz dentinske kanaliće induciraju upalni odgovor pulpe puno prije nego li je periapikalno tkivo zahvaćeno. Nakon pulpitisa, u slučaju nepostupanja, dolazi do nekroze pulpe i njezine kolonizacije bakterijama. Kolonizacija bakterijama napreduje prema apikalnom dijelu sve dok potpuno ne inficiraju korijenski kanal. Bakterije uključene u početnu fazu kolonizacije smatraju se ranim, primarnim kolonizatorima. One imaju glavnu ulogu u započinjanju apikalnog upalnog procesa i mobilizacije imunološkog sustava (17).

Mikroorganizmi iz endodontskog prostora mogu svladati periapikalnu obrambenu prepreku i dovesti do infekcije periapiksa, koja se klinički manifestira kao akutni apikalni absces. Klasične histološke studije dosljedno su pokazale prisutnost mikroorganizama u periapikalnom tkivu kod slučajeva s kliničkim znakovima i simptomima poput akutnog abscesa i kroničnog abscesa (drenirajućeg sinus trakta), dok asimptomatski kronični slučajevi apikalnog parodontitisa općenito nisu bili inficirani (1).

3.3.2. Čimbenici povezani s domaćinom

Periapikalni parodontitis je obrambeni odgovor organizma na prodiranje bakterija u periapeks. Komponente imunološkog sustava koje sudjeluju u sprječavanju infekcije područja izvan endodontskog prostora su: imunološke stanice, strukturne stanice (fibroblasti, osteoblasti, Malassezeovi ostatci), medijatori upale, antitijela (10).

Imunološke stanice

Proces koji se odvija u fazi akutne upale je izrazito dinamična interakcija mikroorganizama i obrane domaćina u području periapiksa zuba. Patohistološke i radiološke promjene koje se događaju rezultat su destrukcije kosti i nakupljanja upalnih stanica u području periapiksa. Prisutnost neutrofila, limfocita, plazma stanica i makrofaga samo djelomično djeluje na obranu od mikroorganizama (10).

Polimorfonuklearni leukociti ili neutrofili (PMN)

U fazi akutne upale PMN prva su linija u obrani od infekcije. Uloga tih nespecifičnih fagocita je da pronađu i unište mikroorganizme, razore nekrotično tkivo i strane antigene, pomoću citoplazmatskih granula, mehanizmom fagocitoze (10). Njihova interakcija s mikroorganizmima važna je u samome procesu razvoja apikalnog parodontitisa (1). Kao odgovor na ozljedu tkiva i prisutnost bakterija u normalno sterilnom tkivu, bivaju privučeni kemotaktičkim agensima (bakterijskim produktima/LPS, komponentama sustava komplementa faktor C5a, leukotrienom LTB₄), te iz cirkulacije prelaze u tkivo, prema mjestu oštećenja. Mikroorganizmi prije interakcije sa PMN bivaju opsonizirani te je na taj način olakšana fagocitoza (10).

Postoje dva načina na koji PMN unutarstanično uništavaju mikroorganizme, oslobađajući toksične spojeve kisika i proteolitičke enzime. U početnoj fazi upale u tkivu se nalazi veća količina kisika pa prema tome PMN slijede aerobni put, dok u uvjetima hipoksije kod akutnog apscesa PMN djeluju anaerobnim putem. Litički enzimi i komponente slobodnih radikala kisika (superoksid, vodikov peroksid i hipoklorna kiselina) uzrokuju otpuštanje sadržaja citoplazmatskih granula u samom procesu fagocitoze bakterija. Taj antimikrobni put poznat je kao H₂O₂-halide mijeloperoksidazni sistem, zato što se vodikov peroksid reducira s enzimom mijeloperoksidazom u prisutnosti natrijevog hipoklorita (NaOCl) (10).

Iako je uloga PMN obrambena, njihov glavni cilj je da unište mikroorganizme. Međutim PMN ne razlikuju mikroorganizme od tkiva (18) i pritom uzrokuju ozbiljna oštećenja tkiva domaćina (1). Na taj način, pomoću oslobođenih enzima, kemijskih posrednika i kisikovih radikala, mogu produžiti upalni proces (19). Citoplazmatske granule svojim enzimskim sadržajem, pri oslobađanju, degradiraju strukturne elemente tkivnih stanica i ekstracelularni matriks. Matriksne metaloproteinaze (MMP) ili enzimi ovisni o cinku također su odgovorni za oštećenje, resorpciju koštanog tkiva (20).

Poluvijek života PMN je 3 dana pa posljedično tome su njihova akumulacija i masovna smrt, u fazi akutne upale, glavni uzrok pojačanog upalnog odgovora i oštećenja tkiva u akutnoj fazi apikalnog parodontitisa (10).

Limfociti

Između tri vrste limfocita, T-limfocita, B- limfocita i NK stanica koje imaju glavnu ulogu u upalnim procesima, samo su T i B stanice limfocita važne u apikalnom parodontitisu. Primarna funkcija NK stanica je nadzor i uništavanje neoplastičnih i virusom inficiranih stanica. Stanice su porijeklom iz koštane srži, morfološki identične, no proces njihovog razvoja i diferencijacija su različiti. Limfociti T nastaju u koštanoj srži i putuju u timus gdje prolaze diferencijaciju i strogu selekciju i nakon toga napuštaju timus i odlaze u perifernu cirkulaciju i limfatička tkiva. Prema nomenklaturi razlikujemo CD4⁺ (pomagačke) stanice koje surađuju sa B stanicama, a uloga im je regulacija kontrole imunosnog odgovora i lučenja citokina. Stanice s direktnim toksičnim i supresivnim djelovanjem na ostale stanice su CD8⁺ (citotoksične) stanice. CD4⁺ stanice dijelimo na T_{h1} i T_{h2} stanice. T_{h1} stanice stvaraju IL-2 i gama interferon (IFN-gama) i sudjeluju u kontroli staničnih elemenata imunosnog sustava. T_{h2} stanice luče IL-4, IL-5, IL-6 i IL-10 koji kontroliraju humoralni imunosni odgovor. Limfociti B diferenciraju u plazma stanice koje jedine mogu stvoriti i lučiti antitijela (10).

Makrofazi

Makrofazi su sporo pokretne stanice tkiva i glavne stanice u fazi kronične upale. Nastaju iz stanica krvi, monocita koji u ranoj fazi upale, prelaze u tkiva i pretvaraju se u velike mononuklearne fagocite, makrofage, čiji se broj u kasnijoj fazi upale povećava. Za razliku od PMN makrofazi mogu u upalnom tkivu živjeti mjesecima. Bivaju privučeni kemotaksijom, a aktivirani mikroorganizmima i njihovim produktima (LPS), kemijskim medijatorima i stranim tijelima. Pomoću citoplazmatskih granula uništavaju mikroorganizme. Makrofazi imaju nekoliko uloga: fagocitoza mikroorganizama, uklanjanje mrtvih stanica i komponenti tkiva, uklanjanje sitnih stranih čestica, nadzor imunološke reakcije prihvaćanjem antigena, modifikacija i prezentacija antigena imunokompetentnim stanicama te sekrecija i regulacija aktivnih molekula (10).

Makrofazi luče brojne medijatore upale od kojih su proinflamatorni citokini (IL-1, TNF-alfa), interferoni i čimbenici rasta najvažniji u apikalnom parodontitisu. Također, otpuštaju ostale metabolite poput prostaglandina (PG) i leukotriena (LT) (10).

Strukturne stanice

Fibroblasti

Porijeklom iz nediferenciranih mezenhimskih stanica koštane srži imaju ulogu u kroničnom upalnom procesu i cijeljenju periapikalnih procesa. U kroničnoj upali fibroblasti migriraju i proliferiraju potaknuti čimbenicima rasta i citokinima IL-1 i TGF-alfa. Zauzvrat aktivirani fibroblasti stvaraju citokine poput IL-1, IL-6, makrofage koji potiču PMN. Fibroblasti u procesu upale također stvaraju MMP koji razaraju proteine ekstracelularnog matriksa (21).

Osteoblasti

Osteoblasti pomoću citokina stimuliraju pro-osteoklaste koji proliferacijom stvaraju osteoklaste (10).

Malassezove epitelne stanice

Apikalne parodontne lezije sadrže otprilike 30% do 52% proliferacijskog epitela Malassezovih epitelnih stanica. Nastankom periapikalne upale Malassezove epitelne ostatke na proliferaciju stimuliraju citokini i čimbenici rasta te rezultiraju hiperplazijom tkiva. Ti ostatci sudjeluju u patogenezi radikularne ciste (10).

Medijatori upale

U patogenezi i razvoju apikalnog parodontitisa sudjeluju medijatori upale poput: citokina, eikosanoidi, efektorske molekule.

Citokini

Citokini su niskomolekularni polipeptidi ili glikoproteini porijeklom iz hematopoetskih i strukturnih stanica. Imaju pleiotropno djelovanje na ciljane stanice, a reguliraju sva važna zbivanja poput staničnog rasta i diferencijacije, upale, imunološke obrane, remodelacije i reparacije tkiva. Imaju sinergističko i antagonističko djelovanje te djeluju i autokrino, parakrino i endokrino. Postoje proinflamatorni i kemotaktički citokini (IL-1, IL-6, IL-8 i TNF), interferoni, čimbenici stimulacije kolonija i čimbenici rasta. Većina citokina djeluje lokalno, uzrokuju vaskularni odgovor i osteoklastični gubitak kosti. Prevladavajući citokin pronađen u periapikalnim lezijama ljudi je IL-1-beta, a uz njega nađen je i IL-6. Pojavom neutrofila u akutnoj fazi apikalnog parodontitisa važnu ulogu ima IL-8. To je kemotaktički citokin, nastao pod utjecajem IL-1-beta i TNF-alfa iz makrofaga i fibroblasta. TNF je citotoksičan faktor koji djeluje u kroničnoj upali. Makrofazi luče TNF-alfa, a T-limfociti luče TNF-beta. Pritom su samo TNF-alfa nađeni u apikalnom parodontitisu (10).

Interferoni

IFN spadaju u skupinu citokina. Razlikujemo IFN-alfa, IFN-beta i IFN-gama proteine. IFN-alfa i IFN-beta proizvod su makrofaga i B-limfocita, za razliku od IFN-gama koje proizvode virusne stanice i T-limfociti (10).

Čimbenici stimulacije kolonija

CSF, skupina je citokina koja regulira proces proliferacije i diferencijacije hematopoetskih stanica. Ovi čimbenici stimuliraju proliferaciju PMN-a i prekursora osteoklasta u koštanoj srži. Stvaraju ih osteoblasti te na taj način sudjeluju u međusobnoj interakciji osteoblasta i osteoklasta u procesu resorpcije kosti (10).

Čimbenici rasta

Čimbenici rasta su proteini koji reguliraju rast i diferencijaciju nehematopoetskih stanica. Od TGF-alfa i TGF-beta stanica samo su TGF-beta stanice važne u apikalnom parodontitisu jer imaju značajnu ulogu u upalnom odgovoru domaćina. Stvaraju ih trombociti i sudjeluju u aktivaciji makrofaga, proliferaciji fibroblasta, sintezi vezivnog tkiva, angiogenezi, cijeljenju te smanjuju brojnih funkcija T-limfocita (10).

Eikosanoidi

Eikosanoidi (C20 molekule) su derivati arahidonske kiseline koja biva oslobođena iz fosfolipida stanične membrane djelovanjem fosfolipaze A2 te dalje prerađena uz katalitičko djelovanje lipooksigenaza u LT, odnosno ciklooksigenaze (COX) u PG (10).

Prostaglandini PGE₂ i PGI₂ sudjeluju u aktivaciji osteoklasta. U akutnom apikalnom parodontitisu izlučivanjem PGE₂, iz makrofaga na podražaj bakterija dolazi do značajne resorpcije kosti. COX-1 je važna za stvaranje PGE₂ na fiziološkoj razini te zaštitu želučane sluznice i zgrušavanje krvnih trombocita. U akutnom apikalnom parodontitisu nalazimo vrlo visoku razinu PGE₂ (22). Proinflamatornim citokinima (IL-1, TNF) COX-1 ne biva aktivirana pa prema tome COX-2 ne povećava razinu PGE₂ u upali.

Inhibitori sinteze PGE₂ koji koče djelovanje COX-2 i COX-1 jesu nesteroidni antiinflamatorni lijekovi, NSAIL. Prema tome oni djeluju na smanjenje samog upalnog procesa i apikalne resorpcije kosti (23).

Leukotrien LTB₄, snažan kemotaktički agens za PMN (24), uzrokuje njihovu adheziju na stijenku endotela. U simptomatskom apikalnom parodontitisu LTB₄ i LTC₄ zastupljeni su u visokim koncentracijama (25).

Efektorske molekule

U najranijoj fazi patohistoloških promjena apikalnog parodontitisa dolazi do destrukcije ekstracelularnog matriksa koja je uzrokovana enzimima koje luče efektorske molekule. Glavni putevi degradacije jesu: osteoklastični put, fagocitotički put, put ovisan o plazminogenu i put reguliran MMP (10).

Antitijela

Plazma stanice imaju ulogu stvaranja antitijela. Imunoglobulini su nađeni u ekstracelularnim tkivima apikalnog parodontitisa (i to pretežno IgG), zatim u plazma stanicama koje se nalaze u zidu periapikalne ciste, te u cističnoj tekućini (u 7 puta većoj koncentraciji nego u krvi). Zbog bakterijskog LPS-a njihova koncentracija u apikalnom parodontitisu može biti niska jer se taj endotoksin ponaša kao antigen ili mitogen. Antitijela koja nastaju rezultat su monoklonalnih i poliklonalnih vrsta, a od njih samo monoklonalne komponente imaju antimikrobni odgovor i mogu pojačati proces patogeneze formirajući kompleks antigen-antitijelo (10).

3.4. Patohistologija primarnog apikalnog parodontitisa

Dinamičana interakcija između mikroorganizama i obrambenih snaga domaćina dovodi do nastanka različitih vrsta patohistoloških periapikalnih lezija, ovisno o tome ide li ravnoteža u korist ili protiv obrane domaćina (1).

3.4.1. Patohistologija inicijalnog apikalnog parodontitisa

Širenjem procesa upale iz područja endodontskog prostora s nekrotičnom pulpom u periapeks, mikroorganizmi naseljavaju područje periapeksa i dovode do nastanka inicijalnog, simptomatskog upalnog procesa u ograničenom, apikalnom dijelu parodontnog ligamenta. Patohistološke promjene akutnog apikalnog parodontitisa također zahvaćaju i spongioznu površinu kosti (10).

Početni upalni odgovor koji dovodi do takvih promjena karakterizira hiperemija, vaskularni odgovor periapikalnog tkiva koji dovodi do stvaranja edema u području parodontnog ligamenta te infiltracija obrambenim PMN (10).

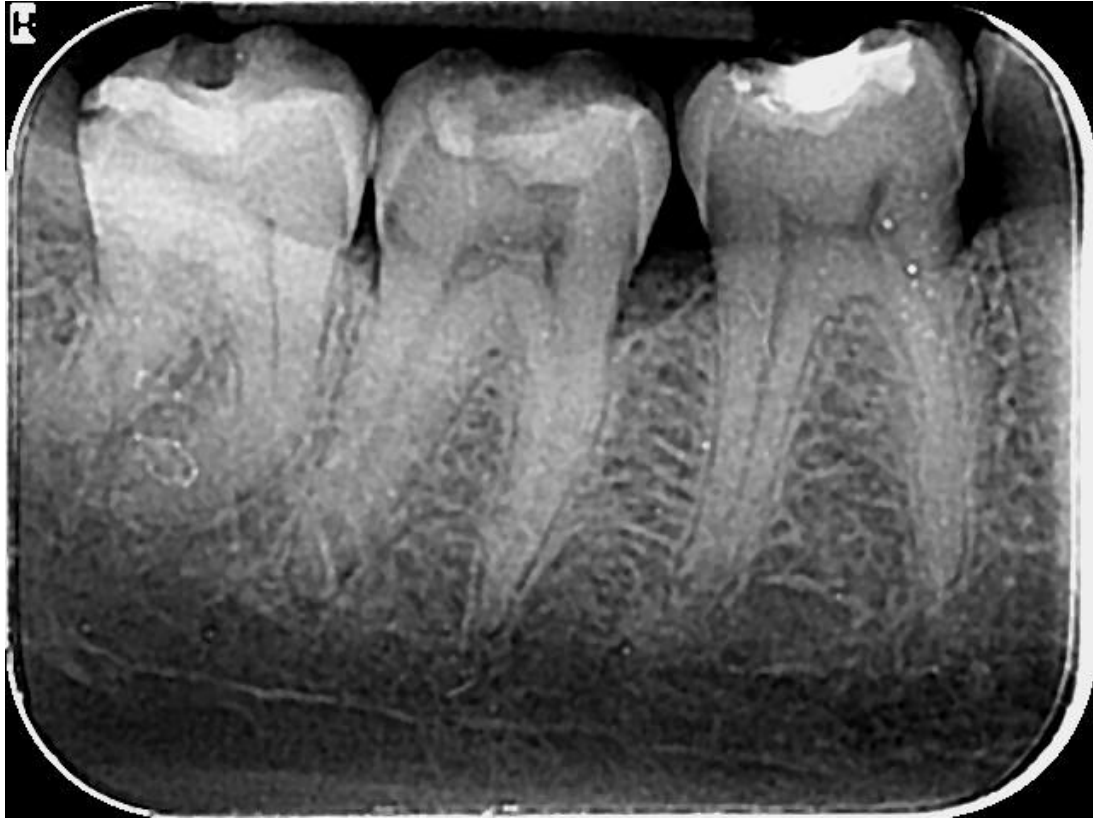Takve početne promjene ne vidimo na rentgenskoj snimci jer je upalni odgovor kratak i nije još zahvatio područje kosti, cementa i dentina. Ukoliko dođe do infekcije, PMN, koji bivaju privučeni kemotaksijom, uz ulogu uništavanja bakterija dovode i do otpuštanja LT i PG. LTB_4 privlači neutrofile i makrofage u to područje, dok makrofazi aktiviraju osteoklaste. Aktivacijom osteoklasta već za nekoliko dana na rentgenskoj snimci je vidljiv inicijalni, brzi gubitak kosti, ali samo u periapikalnom području, iako je već dobar dio okolne kosti u području periapeksa resorbiran (10).

U akutnoj fazi upale veliki broj PMN biva uništen te pritom otpuštajući enzime zapravo spriječava daljnje širenje infekcije (10).

Makrofazi naseljavaju periapikalno područje tek u kasnijoj fazi akutne upale, pritom proizvodeći proinflamatorne (IL-1, IL-6 i TNF-alfa) i kemotaktičke (IL-8) citokine. Citokini djeluju na način da pojačavaju lokalni vaskularni odgovor, osteoklastičnu resorpciju kosti i razaraju ekstracelularno tkivo (10).

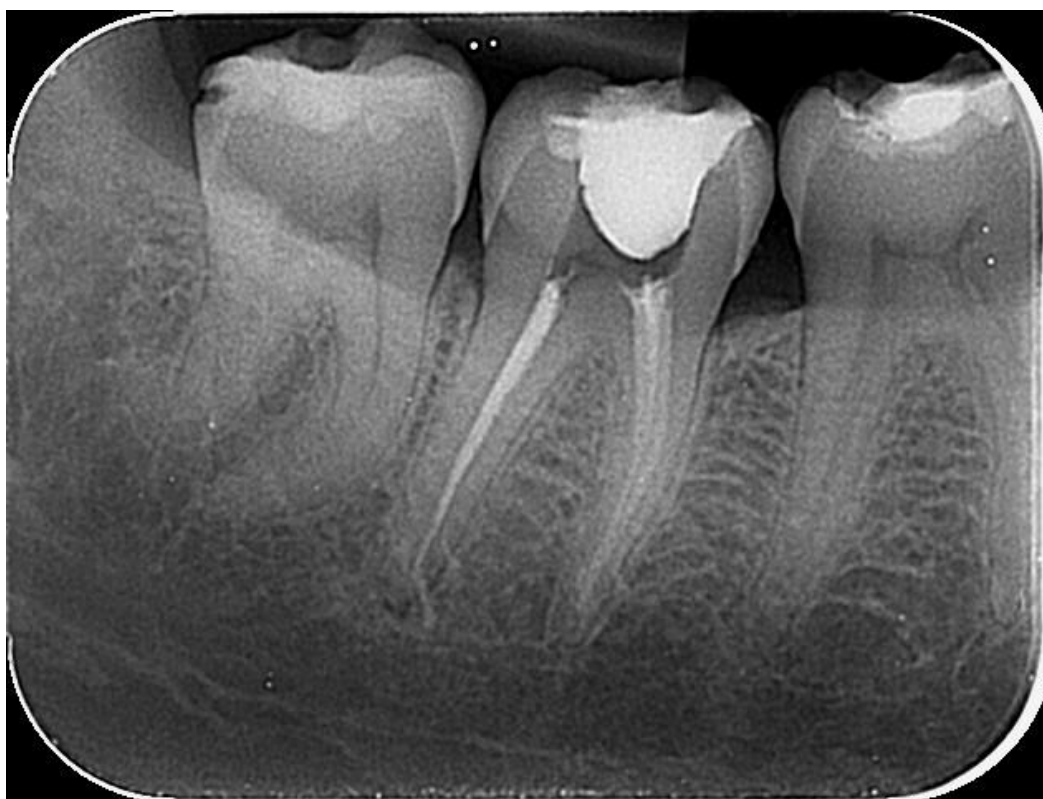Pojačan akutni upalni odgovor u kasnijoj fazi rezultat je djelovanja kompleksa antigen - antitijelo. Daljnjim napredovanjem akutnog apikalnog procesa, ovisno o dinamičnoj interakciji između obrane i mikroorganizama, može doći do spontanog cijeljenja (ako odmah

eliminiramo iritanse), pojačanja i progresije infekcije na kost što dovodi do nastanka akutnog apikalnog apscesa, kroničnog apscesa (fistule, sinus trakta) ili proces postaje kroničan (10).



Slika 2. Radiogram akutnog apikalnog parodontitisa s vidljivom diskretnom proširenom parodontnom pukotinom, prije endodontskog liječenja.

Preuzeto s dopuštenjem autora: dr.sc. Ana Ivanišević



Slika 3. Postendodontski radiogram slučaja sa Slike 2.

Preuzeto s dopuštenjem autora: dr.sc. Ana Ivanišević

3.4.2. Patohistologija kroničnog apikalnog parodontitisa

Ukoliko iz endodontskog prostora ne eliminiramo iritanse, daljnjim napredovanjem simptomatskog akutnog parodontitisa, makrofazi, limfociti i plazma stanice dobivaju dominantnu ulogu u procesu kronične upale. Odnos između uzročnika virulencije i obrambenih snaga domaćina je uravnotežen, pa su klinički znakovi kroničnog apikalnog parodontitisa asimptomatski (10).

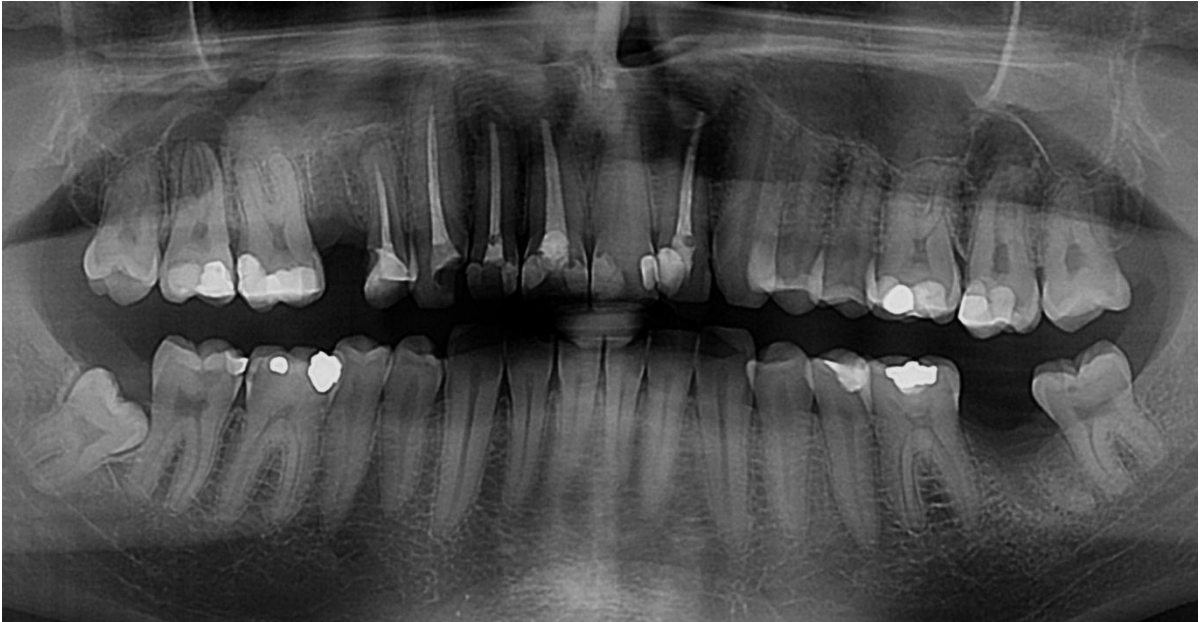
Limfociti daljnjim razvojem upale bivaju potaknuti proinflamatornim citokinima (IL-1, IL-6, TNF-alfa) koje proizvode makrofazi. Aktivirani T-limfociti proizvode različite citokine koji sudjeluju u regulaciji proinflamatornih citokina te ujedno dovode do supresije osteoklastične aktivnosti i smanjene resorpcije kosti. Sekundarna uloga T-limfocita (Th_1 i Th_2) je regulacija i stvaranje vezivnog tkiva čimbenika rasta TGF-beta, sa stimulatornim i proinflamatornim učinkom na fibroblaste i mikrocirkulaciju. Na taj način može se ponovno stvoriti kolageno vezivno tkivo u kroničnoj fazi upalnog procesa (10).

Kronične lezije mogu dugo vremena biti bez simptoma, mirovati, bez vidljivih većih radioloških promjena (10). Bakterije obično naseljavaju područje apikalnog foramena (6). Ukoliko dođe do narušavanja ravnoteže koja biva pogodovana invazijom mikroba u periapikalno područje ona postaje akutna sa već ponavljajućim simptomima (sekundarni ili egzacerbirajući akutni parodontitis ili feniks apsces). Posljedično tome mikroorganizmi mogu biti nađeni ekstraradikularno tijekom akutnih egzacerbirajućih epizoda sa mogućnošću brzog širenja radiolucetne lezije koja uzrokuje apikalnu resorpciju kosti (10).

Periapikalni granulom je zapravo fokalno područje granulomatozne upale, što histološki karakteriziramo kao kronični apikalni parodontitis (21). Patohistološki sastoji se od granulomatoznog tkiva s infiltriranim stanicama, fibroblastima i čvrstom fibroznom kapsulom. Proliferacijom epitelnih stanica, stvara se nepravilna epitelna masa unutar koje se nalazi kapsulirano vaskularno i infiltrativno vezivno tkivo. U nekih lezija epitel može urasti u područje apikalnog foramena, tvoreći čep (10).

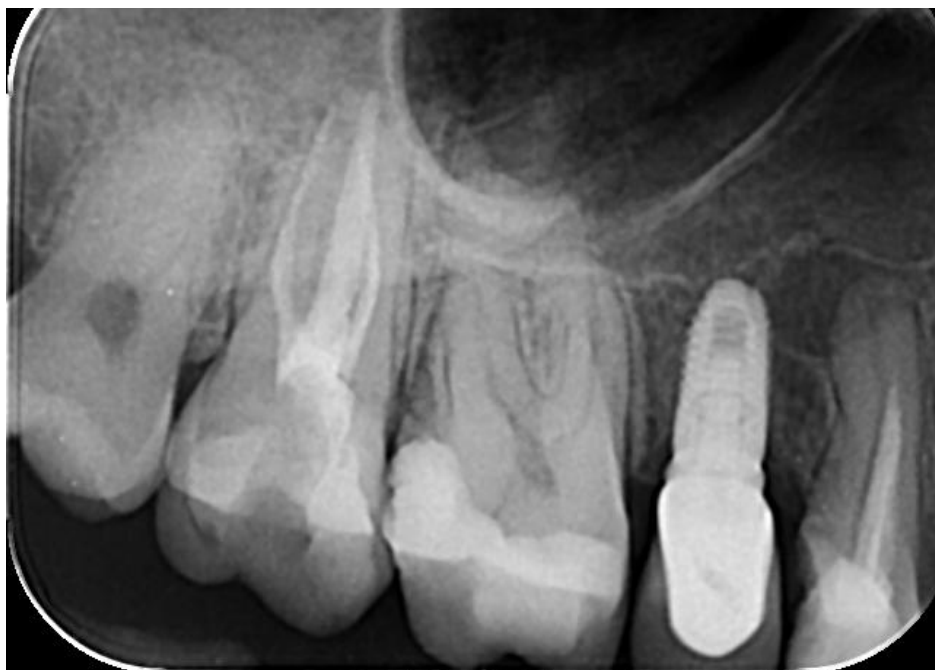Tkivo izvan epitela sastoji se od limfocita, plazma stanica, makrofaga i malih krvnih žila. T-limfociti brojniji su od B-limfocita, a $CD4+$ stanice su brojnije od $CD8+$ stanica u pojedinim fazama lezije (10).

Veživno tkivo kapsule sastoji se od veživnih kolagenih vlakana koja su pričvršćena na samu površinu korijena, što znači da granulom biva izvađen u cijelosti zajedno sa zubom uzročnikom (10).



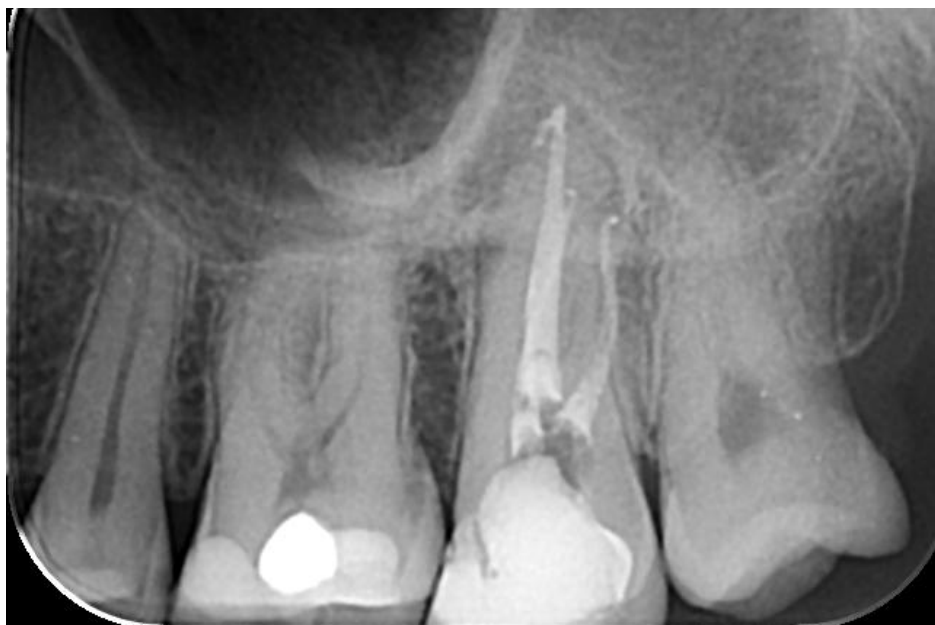Slika 4. Transparencije u periapikalnom području zubi 17 i 27. Zubi su avitalni te nema izraženih kliničkih simptoma: kronični apikalni parodontitis.

Preuzeto s dopuštenjem autora: dr.sc. Ana Ivanišević



Slika 5. Radiogram zuba 17, nakon endodontskog liječenja.

Preuzeto s dopuštenjem autora: dr.sc. Ana Ivanišević

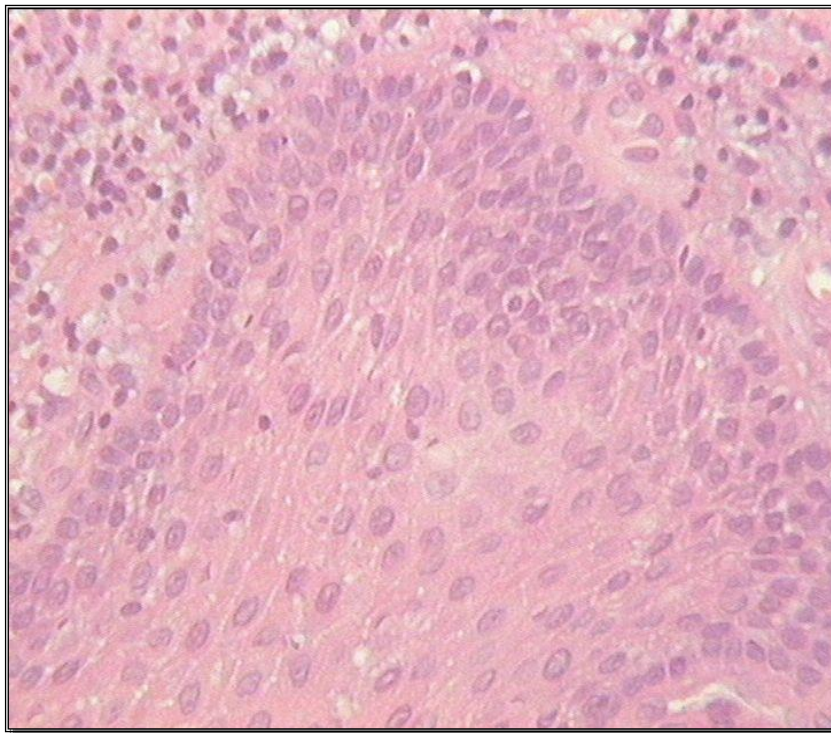


Slika 6. Radiogram zuba 27, nakon endodontskog liječenja.

Preuzeto s dopuštenjem autora: dr.sc. Ana Ivanišević

3.4.3. Patohistologija radikularne ciste

Periapikalne ili radikularne ciste nastaju kao posljedica kroničnog parodontitisa, međutim ne prelazi svaka kronična lezija u cistu. Radikularne ciste možemo podijeliti na dvije kategorije, zavisno o zahvaćenosti otvora korijenskog kanala. Prema tome razlikujemo pravu periapikalnu cistu koja sadrži kompletno zatvorenu šupljinu u epitelnom prostoru i periapikalnu pocket cistu koja sadrži šupljinu otvorenu prema korijenskom kanalu. Između njih postoji strukturna razlika zbog različitih patogenih puteva nastanka (10). Radiološki ne možemo razlikovati pravu cistu od pocket ciste (26).



Slika 7. Histološki prikaz radikularne ciste.

Preuzeto s dopuštenjem autora: dr.sc. Ana Ivanišević

1) Periapikalna prava cista

Tkivo između epitela i fibrozne kapsule sastoji se od brojnih krvnih žila, zatim imunoloških stanica i to pretežno limfocita T (27) i limfocita B, plazma stanica te PMN-a koji su brojniji u području epitela, a vrlo rijetko ih nalazimo ekstraepitelno (10).

Proces patogeneze periapikalne prave ciste možemo podijeliti u 3 faze. U prvoj fazi smatra se da najvjerojatnije, pod utjecajem čimbenika rasta, dotad mirujući epitelni Malassezovi ostatci proliferiraju te u drugoj fazi formiraju epitel (10,26).

Formiranje cistične šupljine prikazano je dvjema teorijama: „nutritivnoj“ teoriji i teoriji apscesa. Prema „nutritivnoj“ teoriji centralne epitelne stanice su maknute iz izvora nutricije i posljedično tome podliježu likvefakcijskoj nekrozi. Produkti koji se nagomilavaju, zauzvrat, privlače neutrofilne granulocite u nekrotično područje. Takve mikro-šupljine sadrže degenerativne epitelne stanice, infiltrirajuće leukocite, tkivni eksudat koji se spaja te formira cističnu šupljinu koja se sastoji od slojevitog pločastog epitela (10).

Prema teoriji apscesa proliferirajući epitel, okružen apscesom, formira tkivnu nekrozu i lizu zbog suprotnog djelovanja epitelnih stanica da prekriju eksponiranu vezivnu površinu tkiva. U trećoj fazi cista dalje nastavlja rasti, međutim točan mehanizam rasta još nije adekvatno razjašnjen (10).

U biti, periapikalna pocket cista sa šupljinom otvorenom u nekrotični korijenski kanal svojim rastom smanjuje osmotski tlak koji je glavni uzrok razvoja radikularne ciste. PMN unutar šupljine ciste stvaraju konstantan broj PG koji difundiraju preko poroznog epitelnog zida u okolno tkivo koje se tu nalazi (10). Stanice koje se tu nalaze uključuju brojne T-limfocite (28) i makrofage koji stvaraju citokine uključujući IL-1-beta. PG i upalni citokini mogu aktivirati osteoklaste koji uzrokuju resorpciju kosti (10). Efektorske molekule (MMP-1 i MMP-2) također čine sadržaj ciste (29).

Patohistološki, apikalna prava cista sastoji se od 4 glavne komponente: cistične šupljine, epitelnog cističnog zida, ekstraepitelnog tkiva i kapsule građene od kolagena. Unutar nje nalazimo nekrotično tkivo i poneke kolesterolske nakupine te eritrocite. Debljina samog stratificiranog skvamoznog epitela može varirati po slojevima, dok je površina bazalnog sloja stanica epitela nepravilna (10).

S obzirom da lezija prave periapikalne ciste ne ovisi o prisutnosti ili odsutnosti infekcije u korijenskom kanalu, malo je vjerojatno da se može izliječiti konzervativnim putem (11). Stoga je pristup liječenju prave ciste kirurški (cistektomija) ukoliko nakon konzervativnog liječenja ne vidimo radiološko cijeljenje kosti (1).

2) Periapikalna pocket cista

Za razliku od prave ciste, pocket cista zahvaćenog zuba sadrži epitelnu patološku šupljinu koja je otvorena prema korijenskom kanalu. Nastaje kao odgovor na bakterijsku invaziju, posljedično čime dolazi do nakupljanja PMN-a oko područja apikalnog foramena.

Biološki gledano, pocket cista čini produžetak inficiranog korijenskog kanala u područje periapiksa. Prostor mikrolumena zatvoren je stratificiranim, skvamoznim epitelom koji formira epitelni ovratnik (10). Također je uloga epitelnog ovratnika da formira epitelni pričvrstak (30) na površini korijena koji zabrtvi prostor inficiranog korijenskog kanala i mikrocističnog lumena od okolnog periapikalnog tkiva. Kemotaksijom, mikroorganizmi u području apikalnog foramena privlače neutrofilne granulocite u mikrolumen. Nakupljanjem nekrotičnog tkiva i mikrobnih proizvoda, lumen ciste povećava se nakupljajući zaostali debris te pritom formira voluminozni divertikulum korijenskog kanala u periapikalno područje (10).

Liječenjem korijenskih kanala i njihovim punjenjem sprječavamo ponovnu reinfekciju, a periapikalne pocket ciste, pogotovo manje, time bivaju uspješno izliječene (11).

4. RASPRAVA

Mikroorganizmi, prvenstveno bakterije, odavno su potvrđene kao glavni etiološki čimbenici u razvoju primarnih endodontskih infekcija (31). Također, zaostala intraradikularna infekcija prepoznata je kao glavni uzrok perzistentnog apikalnog parodontitisa (1). Stoga je glavni cilj endodontskog liječenja postići sterilnost endodontskog prostora te spriječiti buduću infekciju adekvatnim brtvljenjem.

Mehaničkom instrumentacijom ne možemo u potpunosti ukloniti intrakanalne mikroorganizme, stoga se uz mehaničku obradu najčešće koriste antimikrobne otopine poput natrijeva hipoklorita i klorheksidina. Mehaničkom instrumentacijom nastojimo postići konicitet korijenskih kanala s ciljem da bi kemijska irigacija bila uspješna, međutim neovisno da li koristimo ručnu ili strojnu tehniku instrumentacije dio korijenskog kanala uvijek ostane neinstrumentiran. Kemijskom obradom uklanjamo "zaostatni sloj" i nastojimo razlomiti bakterijski biofilm. Koristeći veću količinu samog irigansa eliminira se veća količina bakterija (5).

S obzirom da ne postoji idealni irigans koji bi zadovoljio kriterije poput: otapanja organskog i anorganskog tkiva, antimikrobnog djelovanja, netoksičnosti, male površinske napetosti i lubrikacijskog djelovanja, koristimo više irigansa od kojih svaki ima različiti način djelovanja na mikroorganizme (5). Otopina NaOCl-a kao najčešće sredstvo koje se koristi ima antimikrobno djelovanje, sposobnost razgradnje nekrotičnog i vitalnog tkiva. Slobodni kloridni anion razgrađuje nekrotično tkivo na način da cijepa proteine do amino skupina. S obzirom da NaOCl ima ograničeno djelovanje pri razgradnji organskog sadržaja, potrebno je kontinuirano ispirati korijenske kanale. Klorheksidin ima širi spektar antimikrobnog djelovanja te mu produženo antimikrobno djelovanje omogućuje vezanje za tvrda zubna tkiva. Za razliku od NaOCl, ne otapa nekrotična i vitalna tkiva (32). Kao pozitivno nabijena molekula veže se na negativno nabijenu staničnu stijenku bakterija te ju oštećuje. Pritom prodire u citoplazmu i dovodi do smrti stanica (33). Klorheksidin učinkovito djeluje na uklanjanje *E. faecalis*, dok je u primarnim intraradikularnim infekcijama slabo učinkovit na gram-negativne bakterije (34).

Kompleksna morfologija i povećana otpornost mikroorganizama unutar biofilma mogu dovesti do neuspjeha primarnog endodontskog postupka. Doista, mikroorganizmi koji žive u biofilmu mogu se samo-organizirati, djelovati sinergistički i odgovoriti na promjene u okolini kao zajednica (35).

Osim zaostalom ili ponovnom (zbog loše obturacije) intraradikularnom infekcijom, liječenje primarnog apikalnog parodontitisa može rezultirati neuspjehom zbog: proguravanja aloplastičnog materijala u periapeks (npr. ekstruzija materijala za punjenje), akumulacije kristala kolesterola, formiranje prave ciste. U tim slučajevima treba razmotriti kiruršku terapiju.

5. ZAKLJUČAK

Primarni apikalni parodontitis upalna je bolest tkiva oko vrška korijena zuba, primarno uzrokovana multifaktorijskom bakterijskom infekcijom korijenskih kanala. Poznavanje kliničke slike apikalnog parodontitisa od iznimne je važnosti za postavljanje dijagnoze i preveniranje daljnjeg razvoja upale te provođenja lokalne terapije uklanjanjem uzroka.

Svrha je endodontskog postupka u slučajevima primarnog apikalnog parodontitisa kvalitetnom kemomehaničkom obradom eliminirati infekciju iz korijenskih kanala, te time spriječiti razvoj periapikalne lezije, odnosno omogućiti uvjete za cijeljenje periapikalnog tkiva restitucijom.

6. LITERATURA

1. P.N.R. Nair. Pathogenesis of Apical Periodontitis and the Causes of Endodontic Failures. *Crit Rev Oral Biol Med.* 2004;15(6):348-81.
2. Cohen S, Hargreaves K.M. *Pathways of the Pulp* 9th ed. St Louis, Missouri: Mosby Inc; 2006.
3. Gomes BPF, Herrera DR. Etiologic role of root canal infection in apical periodontitis and its relationship with clinical symptomatology. *Braz Oral Res.* 2018;18(1):32-69.
4. Gajan EB, Aghazadeh M, Abashov R, Salem Milani A, Moosavi Z. Microbial Flora of Root Canals of Pulpally-infected Teeth: *Enterococcus faecalis* a Prevalent Species. *J Dent Res Dent Clin Dent Prospects.* 2009;3(1):24-7.
5. Walton RE, Torabinejad M. *Principles and practice of endodontics.* Toronto: WB Saunders Company; 2002.
6. Nair PNR. On the causes of persistent apical periodontitis: a review. *Int Endod J.* 2006 ;39(4):249-81.
7. Cohen S, Hargreaves K.M. Endodontic Failures: Pathobiology of Posttreatment Apical Periodontitis. In: *Pathways of the Pulp.* 9th ed. St Louis, Missouri: Mosby Inc; 2006. p. 918.-43.
8. Bouillaguet S., Manoil D., Girard M., Louis J., Gaïa N., Leo S., Schrenzel J., Lazarevic V. Root Microbiota in Primary and Secondary Apical Periodontitis. *Front Microbiol.* 2018; 9(9):2374.
9. Wilson M: Susceptibility of oral bacterial biofilms to antimicrobial agents. *J Med Microbiol.* 1996;44(2):79-87.
10. Cohen S, Hargreaves K.M. Pathobiology of Primary Apical Periodontitis. In: *Pathways of the Pulp.* 9th ed. St Louis, Missouri: Mosby Inc; 2006. p. 541-79.
11. Simon JHS. Incidence of periapical cysts in relation to the root canal. *J Endod.* 1980;6(11): 845-8.
12. Ingle J., Bakland L.K., Baumgartner J.C. *Ingle's endodontics* 6. Hamilton, Ontario; Lewiston, NY : BC Decker, 2008.
13. Narayanan LL, Vaishnavi C. Endodontic microbiology. *J Conserv Dent.* 2010;13(4):233–9.
14. Persoon IF, Özok AR. Definitions and Epidemiology of Endodontic Infections. *Curr Oral Health Rep.* 2017;4(4):278–85.
15. Siqueira JF Jr, Rôças IN. Distinctive features of the microbiota associated with different forms of apical periodontitis. *J Oral Microbiol.* 2009;10(1):10-3402.

16. Peciuliene V, Maneliene R, Balcikonyte E, Drukteinis S, Rutkunas V. Microorganisms in root canal infections: a review. *Stomatologija*. 2008;10(1):4-9.
17. Siqueira JF, Jr, Rôças IN. Bacterial pathogenesis and mediators in apical periodontitis. 2007;18(4):267-80.
18. Valderhaug J. Epithelial cells in the periodontal membrane of the teeth with and without periapical inflammation, *Int J Oral Surg*. 1974;3(1):7-16.
19. Kumar V, Cotran RS, Robbins SL. *Robbins Pathologic Basis of Disease 5th Ed.* Grad: Saunders W.B.; 1994.
20. Nagaoka S, Miyazaki Y, Liu HJ, Iwamoto Y, Kitano M, Kawagoe M. Bacterial invasion into dental tubules in human vital and nonvital teeth, *J Endod*. 1995;21(2):70-3.
21. Berman L., Hargreaves K. *Cohen's Pathways of the Pulp Expert Consult 11th ed.* St. Louis: Mosby; 2016.
22. McConnell G. The histopathology of dental granulomas. *J Natl Dent Assoc*. 1921;8(5):390-8.
23. Torabinejad M. The role of immunological reactions in apical cyst formation and the fate of the epithelial cells after root canal therapy: a theory. *Int J Oral Surg*. 1983; 12(1):14-22.
24. Nilsen R, Johannessen A, Skaug N, Matre R. In situ characterization of mononuclear cells in human dental periapical lesions using monoclonal antibodies. *Oral Surg oral Med Oral Pathol*. 1984;58(2):160-5.
25. Torabinejad M, Clagett J, Engel D. A cat model for evaluation of mechanism of bone resorption: induction of bone loss by stimulated immune complexes and inhibition by indometacin. *Calcif Tissue Int* 1979;29(1):207-14.
26. Cohen S, Hargreaves K.M. Nonsurgical Retreatment. In: *Pathways of the Pulp*. 9th ed. St Louis, Missouri: Mosby Inc; 2006. p. 944.-1010.
27. Torabinejad M, Kettering J. Identification and relative concentration of B and T lymphocytes in human chronic periapical lesions. *J Endod*. 1985; 11(3):122-5.
28. Torabinejad M, Cotti E, Jung T. Concentration of leukotriene B4 in symptomatic and asymptomatic periapical lesions. *J Endodon*. 1992;18(5):205-8.
29. Ten Cate AR. Epithelial cell rest of Malassez and the genesis of the dental cyst. *Oral Surg, Oral Med Oral Pathol*. 1972;34(6):956-64.

30. Nair PNR, Pajarola G, Schroeder HE. Types and incidence of human periapical lesions obtained with extracted teeth. *Oral Surg Oral Med Oral Pathol* 1996;81(1):93-102.
31. Kakehashi S, Stanley HR, Fitzgerald RJ. The effects of surgical exposures of dental pulps in germ-free and conventional laboratory rats. *Oral Surg Oral Med Oral Pathol*. 1965;20(3):340-9.
32. OkinoLA, Sinqera EL,Santos M, BombanaAC, Figueiredo JA. Dissolution of pulp tissue by aqueous solution of clorhexidine digluconate and chlorhexidine digluconate gel. *Int Endod J*. 2004;37(1):38-41.
33. Mcdonnell G, Russell D. Antiseptics and disinfectants: activity, action and resistance. *Clin Microbiol Rev*. 1999;12(1):147-79.
34. Zehnder M. Root canal irrigants. *J Endod*. 2006;32(5):389-98.
35. Ricucci D, Siqueira JF Jr. Biofilms and apical periodontitis: study of prevalence and association with clinical and histopathologic findings. *J Endod*. 2010;36(8):1277-88.

Ana Zrna rođena je 24. svibnja 1992. godine u Čakovcu. Završila je Osnovnu školu Donji Kraljevec i Gimnaziju Josipa Slavenskog Čakovec s odličnim uspjehom. Osmam godina bila je članica Puhačkog orkestra Općine Donji Kraljevec, svirajući krilnicu. Stomatološki fakultet Sveučilišta u Zagrebu upisala je 2012. godine.