

Primjena trombocitima obogaćenog fibrina u dječjoj stomatologiji

Lalić, Ana

Master's thesis / Diplomski rad

2019

Degree Grantor / Ustanova koja je dodijelila akademski / stručni stupanj: **University of Zagreb, School of Dental Medicine / Sveučilište u Zagrebu, Stomatološki fakultet**

Permanent link / Trajna poveznica: <https://um.nsk.hr/um:nbn:hr:127:689899>

Rights / Prava: [Attribution-NonCommercial 3.0 Unported](#) / [Imenovanje-Nekomercijalno 3.0](#)

Download date / Datum preuzimanja: **2025-03-14**



Repository / Repozitorij:

[University of Zagreb School of Dental Medicine Repository](#)





Sveučilište u Zagrebu
Stomatološki fakultet

Ana Lalić

**PRIMJENA PRF-A U DJEČJOJ
STOMATOLOGIJI**

DIPLOMSKI RAD

Zagreb, 2019.

Rad je ostvaren na Zavodu za dječju i preventivnu stomatologiju Stomatološkog fakulteta Sveučilišta u Zagrebu.

Voditelj rada: Izv. prof. dr. sc. Kristina Goršeta, dr. med. dent., Zavod za dječju i preventivnu stomatologiju, Stomatološki fakultet, Sveučilište u Zagrebu.

Lektor hrvatskog jezika je Ivana Čabaj, magistra hrvatskog jezika i književnosti.

Lektor engleskog jezika je Ivana Škarica Mital, magistra engleskog jezika i književnosti.

Sastav Povjerenstva za obranu diplomskog rada:

1. _____

2. _____

3. _____

Datum obrane rada: _____

Rad sadrži:

35 stranica

5 slika

1 CD

Rad je vlastito autorsko djelo koje je u potpunosti napisano samostalno uz naznaku izvora drugih autora i dokumenata korištenih u radu. Osim ako nije drukčije navedeno, sve ilustracije (tablice, slike i dr.) u radu su izvorni doprinos autora diplomskog rada. Autor je odgovoran za pribavljanje dopuštenja za korištenje ilustracija koje nisu njegov izvorni doprinos, kao i za sve eventualne posljedice koje mogu nastati zbog nedopuštenog preuzimanja ilustracija odnosno propusta u navođenju njihovog podrijetla.

ZAHVALA

Zahvaljujem svojoj mentorici, prof. Kristini Goršeti na trudu i ustupljenim materijalima koji su mi bili neophodni pri pisanju rada.

Hvala mojim roditeljima i sestri koji su mi u svim trenucima studiranja bili bezuvjetni oslonac.

Hvala svim divnim prijateljima koje sam upoznala tijekom studiranja koji su moje fakultetske dane učinili radosnijim i lakšim, posebno mojoj suputnici u učenju Tajani bez koje bi polaganje ispita bila nemoguća misija.

Hvala mojoj dragoj prijateljici Ivani koja me je ohrabivala i bodrila dok je bilo najteže.

PRIMJENA PRF-A U DJEČJOJ STOMATOLOGIJI

Sažetak

Trombociti su prirodni rezvoar faktora rasta i citokina koji igraju glavnu ulogu u regeneraciji zubne pulpe, cijeljenju periapikalnih lezija, mekih i tvrdih tkiva. Najbitniji faktori rasta sadržani u alfa granulama trombocita su: PDGF (faktor rasta podrijetlom iz trombocita), TGF- β (transformirajući faktor rasta beta), VEGF (vaskularni endotelni faktor rasta), EGF (epidermalni faktor rasta). Trombocitima obogaćen fibrin (PRF) je autologni trombocitni koncentrat koji se uzima iz krvi pacijenta, stoga ne postoji mogućnost prijenosa krvno prenosivih bolesti s osobe na osobu. Dr. Choukroun 2001. uveo je tehniku pripreme PRF-a bez dodatka govedeđeg trombina ili antikoagulantnih tvari tijekom manipulacije krvlju. Preparat je jednostavan za pripremu i rukovanje, netoksičan, biokompatibilan s tkivom te prihvatljive cijene. Klinički eksperimenti dokazuju važnu ulogu PRF-a na području regenerativne endodoncije i tkivnog inženjeringa. Lučenje citokina i faktora rasta potiče proliferaciju stanica kao što su fibroblasti, neutrofil, monociti te mezenhimalne matične stanice, koje su uključene u cijeljenje rana. Mladi trajni zubi otvorenog i nerazvijenog apeksa te jako zavijeni korijenovi nisu pogodni za terapiju tradicionalnim metodama instrumentacije i punjenja korijenskih kanala. Takvi se zubi puno uspješnije liječe regenerativnom endodontskom terapijom koja rezultira zadebljanjem tankih dentinskih zidova i regeneracijom nekrotičnog pulpnog tkiva u zdravo. Takav način liječenja ojačat će zubnu strukturu te smanjiti mogućnost loma zuba kao što je to slučaj u konvencionalnim metodama instrumentacije i punjenja zuba gutaperkom.

Ključne riječi: trombociti, faktori rasta, regenerativna endodoncija, tkivni inženjering

THE USE OF PLATELET-RICH FIBRIN IN PEDIATRIC DENTISTRY

Summary

Platelets are reservoirs of growth factors and cytokines which are the key factors for regeneration of the dental pulp, healing periapical lesions and maturation of the soft and hard tissues. The main growth factors present in alpha granules of the platelets are platelet derived factor (PDGF), transforming growth factor-beta (TGF-beta), vascular endothelial growth factor (VEGF), and epidermal growth factor (EGF). Platelet-rich fibrin (PRF) is autologous platelet concentrate prepared from patient's own blood, it reduces or eliminates disease transmission through blood. The technique for PRF preparation was invented in 2001. by Dr. Choukroun. This technique doesn't use bovine thrombin or an anticoagulant during blood harvesting. It is easy to prepare, non-toxic, biocompatible to living tissues and economically acceptable. Clinical evidence suggest the potential role of PRF in regenerative endodontics and tissue engineering. The release of cytokines and growth factors induces proliferation of the cells that are involved in wound healing such as fibroblasts, neutrophils, monocytes and mesenchymal stem cells (MSC). Immature teeth with open or divergent apices are not suitable for treatment with traditional techniques and materials. It requires a "regenerative endodontic procedure" (REP) which can regenerate necrotic pulp tissue and thicken the thin dentinal walls. Strengthening the tooth dentinal walls by REP could reduce possibility of a fracture of endodontic treated tooth.

Keywords: platelets, growth factors, regenerative endodontics, tissue engineering

Sadržaj:

1. UVOD	1
2. PRF I NJEGOVA KLINIČKA PRIMJENA KOD MLADIH TRAJNIH ZUBI.....	4
2.1.1. Karakteristike PRF-a	5
2.1.3. Prednosti i nedostaci PRF-a	8
2.1.4. Protokol za pripremu PRF-a.....	10
2.2. Pulpotomija	13
2.2.1. Definicija	13
2.2.2. Postupak	14
2.3. Tkivni inženjering	15
2.3.1. Izvori stanica za tkivni inženjering.....	16
2.3.1.1. Matične stanice.....	16
2.3.1.2. Faktori rasta.....	17
2.4. PRF u terapiji mladih trajnih zubi	19
2.4.1. Regenerativna endodoncija	19
2.4.1.2. Postupak regenerativne endodoncije	21
2.4.2. Liječenje mladog trajnog zuba s nedovršenim rastom i razvojem korijena.....	23
2.4.3. PRF kao apikalna barijera prilikom apeksifikacije avitalnih mladih trajnih zuba .	25
3. RASPRAVA.....	26
4. ZAKLJUČAK	28
6. ŽIVOTOPIS	34

Popis skraćenica:

PRF (*eng. platelet rich fibrin*) – trombocitima obogaćen fibrin

PRP (*eng. platelet rich plasma*) – trombocitima obogaćena plazma

PDGF (*eng. platelet derived growth factor*) – trombocitni faktor rasta

EGF (*eng. epidermal growth factor*) – epidermalni faktor rasta

FGF (*eng. fibroblast growth factor*) – fibroblastni faktor rasta

TGF – β (*eng. transforming growth factor – β*) – transformirajući faktor rasta – β

TGF - α (*eng. transforming growth factor – α*) – transformirajući faktor rasta – α

VEGF (*eng. vascular endothelial growth factor*) – vaskularni endotelni faktor rasta

IGF – 1,2 (*eng. insulin like growth factor – 1, 2*) – inzulinu slični faktor rasta 1 i 2

IL-4 – interleukin 4

IL1-b – interleukin 1b

IL-6 – interleukin 6

PGE2 – prostaglandin E2

1. UVOD

Potreba za inovativnijim spoznajama terapije mladih trajnih zuba posljednjih desetljeća dovela je do razvitka područja regenerativne endodoncije. Osnovni je cilj metode postići ponovni rast vaskularnog i neurološkog tkiva u pulpnoj komorici te postići daljnji rast korijena u dužinu i širinu. Naime, u tu svrhu razvija se metoda poticanja diferencijacije matičnih stanica uz pomoć biološkog nosača faktora rasta PRF-a ili trombocitima obogaćenog fibrina. Predstavio ga je Choukroun sa svojim suradnicima 2001. godine kao regenerativno obećavajući novitet. PRF je autologni fibrinski matriks koji sadrži leukocite, trombocite te faktore rasta (1), (2), (3). Faktori rasta unutar trombocita su odgovorni za povećanu produkciju kolagena, usmjeravanje drugih stanica prema mjestu ozljede, pospješuju angiogenezu te induciraju staničnu mitozu i diferencijaciju što su glavni koraci pri ranom zacjeljivanju. Glavni činitelji rasta koji se pritom oslobađaju su: trombocitni faktor rasta (PDGF), epidermalni faktor rasta (EGF), transformirajući faktor rasta – α (TGF – α), transformirajući faktor rasta – β (TGF – β), vaskularni endotelni faktor rasta (VEFG), fibroblastni faktor rasta (FGF) te inzulinu slični faktori rasta 1 i 2 (IGF - 1, IGF - 2) (4). EGF, VEFG, FGF su odgovorni za angiogenezu i vaskularizaciju granulacijskog tkiva. Osim faktora rasta degranulacijom trombocita oslobađaju se i druge supstancije poput fibrinogena, fibronektina, vitronektina i trombospondina koje su zaslužne za regenerativni učinak. Svi ti faktori koncentrirani su u PRF-u koji pokazuje puno kvalitetniji proces cijeljenja od PRP-a. Kod prethodno korištenog PRP-a ili trombocitima obogaćene plazme javlja se naglo i masovno otpuštanje faktora rasta dok je taj proces kod PRF-a dugotrajan što rezultira kvalitetnijim procesom cijeljenja. Druga najbitnija sastavnica PRF-a su leukociti koji imaju imunoregulatorsku funkciju. Degranulacijom se oslobađaju protuupalni medijatori zaslužni za suzbijanje infekcije. Citokini IL-4 i VEGF su protuupalne komponente te kompenziraju sintezu prostaglandina E2 (PGE2). Osim toga, leukociti sudjeluju u sintezi trombina čime ujedno i podupiru formiranje kolagena. Treća bitna komponenta PRF-a je fibrinska mrežica koja predstavlja infrastrukturu za migraciju stanica zaslužnih za angiogenezu i regeneraciju tkiva (1, 5).

Svrha ovog diplomskog rada je prikazati učinak trombocitima obogaćenog fibrina za tretiranje mladih trajnih zuba. Cilj je predstaviti metodu regenerativne endodoncije koja je revolucionarna i obećavajuća metoda čiji su sadašnji rezultati izrazito pozitivni te se još veća dostignuća u području iste očekuju u budućnosti.

2. PRF I NJEGOVA KLINIČKA PRIMJENA KOD MLADIH TRAJNIH ZUBI

PRF (*platelet rich fibrin*) ili trombocitima obogaćen fibrin je autologni biomaterijal obećavajućeg regenerativnog potencijala. Koristi se već nekoliko godina u dentalnoj medicini, najčešće unutar dječje stomatologije te u kirurškim granama (1). Trenutno, PRF je prihvaćena minimalno invazivna metoda niskih rizika i zadovoljavajućih kliničkih rezultata kako u stomatologiji tako i u medicini što je dokazano istraživanjima *in vitro* i *in vivo* (3). Naime, neophodno je daljnje proučavanje biološke aktivnosti PRF-a zbog boljeg razumijevanja upalnih i trombocitnih komponenti istog te širenja polja kliničkih indikacija (6).

2.1. Trombocitima obogaćen fibrin

2.1.1. Karakteristike PRF-a

PRF (*platelet rich fibrin*) ili trombocitima obogaćen fibrin je autologni pripravak koji se sastoji od plazme i trombocita, a dobivamo ga centrifugiranjem krvi pacijenta, bez ikakvih dodatnih aditiva (6). Karakterizira ga tetraedarska molekularna struktura (4). Predstavlja drugu generaciju trombocitnih koncentrata, a prethodi mu PRP ili trombocitima obogaćena plazma (7).

Sadrži 4% eritrocita, 95% trombocita i 1% leukocita za razliku od ljudskog krvnog ugruška koji se sastoji od 95% eritrocita, 5% trombocita i manje od 1% leukocita (6).

Razlika između krvnog ugruška i PRF-a je ta što je PRF puno homogeniji, stabilniji, lakši za rukovanje te ga je lakše locirati na željenu poziciju (3).

Unutar trombocita smještene su alfa-granule koje sadrže nekolicinu faktora rasta: PDGF (faktor rasta podrjetlom iz trombocita), TGF- β (transformirajući faktor rasta), VEGF (vaskularni endotelni faktor rasta), PD-EGF (epidermalni faktor rasta iz trombocita), IGF-1 (inzulinu sličan faktor rasta) koji se nalazi i u plazmi. Aktivacijom trombocita alfa granule se spajaju sa staničnom membranom te izlučuju aktivni oblik faktora rasta (6). Faktori rasta stimuliraju i usmjeravaju matične stanice na mjesto ozljede, promoviraju staničnu mitozu te induciraju angiogenezu i osteogenezu. Nakon što su izlučeni iz trombocita, aktivirani faktori rasta ostaju unutar fibrinske mrežice. Citokini se također izlučuju iz trombocita, kontrolirajući aktivnost trombocita te proliferaciju i diferencijaciju leukocita koji su bitni u regulaciji imunosti,

specifično u mehanizmu upale. Fibrin je povezujuća molekula koja čini matriks za stanice koje proliferiraju, diferenciraju se, organiziraju te omogućuje njihovu interakciju u području obilježenom upalom ili traumom. Fibrin je također i matriks za novopridošle fibroblaste i endotelne stanice koji predstavljaju osnovu za angiogenezu te cijeljenje tkiva. Fibrinske niti nastaju preobrazbom topljivog fibrinogena- velikog glikoproteina u topljivi fibrin djelovanjem trombina i faktora zgrušavanja XIIIa (3).

PRF ima dvostruku ulogu u regeneraciji. Osim što ubrzava cijeljenje rane on ujedno čini barijeru za urastanje nepoželjnih stanica u tkivo. Pozitivno djeluje na procese cijeljenje na način da potiče proliferaciju fibroblasta, vaskularizaciju tkiva, stvaranje kolagena, regeneraciju kosti te proliferaciju mezenhimalnih matičnih stanica (6).

Najnovija istraživanja tvrde da PRF pospješuje proliferaciju i diferencijaciju pulpnih stanica na način da kontrolira djelovanje alkalne fosfataze (ALP) i osteoprotegerina (topljivi polipeptid koji se veže za RANK receptor osteoklasta te inhibira njihovu aktivnost). Uspješno se koristi u regenerativnoj endodonciji pri terapiji upalnih periapikalnih lezija. Eksperimentalno je dokazano da u prisutnosti bakterijskog lipopolisaharida-LPS, PRF utječe na smanjenje ekspresije upalnih interleukina (IL-1b, IL-6, IL-8) pulpnih stanica te pospješuje odontoblastičnu diferencijaciju (8).

2.1.2. Pregled razvoja PRF-a

Trombociti su krvne pločice koje se produciraju u koštanoj srži iz stanica s velikom jezgrom, takozvanih megakariocita. Radi se o diskoidnim tjelešcima bez jezgre. Nisu prave stanice već cirkulirajući stanični fragmenti. Životni vijek im je u prosjeku 8-10 dana. Primarna funkcija im je hemostaza-zgrušavanje krvi prilikom oštećenja krvnih žila. Tromociti sadrže α -granule, nekoliko mitohondrija i 2 membranske strukture. Takozvane α -granule potiču stvaranje signalizirajućih proteina koji su odgovorni za proliferaciju stanica, produkciju staničnog matriksa, formiranje kolagena te nove kosti (9).

Faktori rasta prisutni u α -granulama uzrokuju kemotaksiju koja sudjeluje pri staničnoj proliferaciji i na taj način doprinosi regeneraciji tkiva (10).

Tromocitni koncentratu su u samim počecima korišteni u transfuzijskoj medicini za prevenciju hemoragije pri teškoj trombocitpeniji (9).

Prilikom kirurške aplikacije fibrinogenih koncentrata prvi put je uočena uloga fibrina u cijeljenju rane (11).

Korištenje trombocita u regenerativne svrhe prvi put je opisana 1974. U toj studiji dokazano je da je krvna plazma s trombocitima puno efektivnija u cijeljenju rane nego krvna plazma koja ne sadrži trombocite (9).

Choukroun je prvi uveo trombocitima obogaćen fibrin u upotrebu, i to u područje oralne i maksilofacijalne kirurgije (2001.) (3). Da bi pokazivao regenerirajući efekt i da bi bio smatran biomaterijalom potrebno je da sadrži gustu fibrinsku mrežicu. Koncentrati koje je moguće proizvesti su P-PRP (čista trombocitna plazma), L-PRP (trombocitna plazma obogaćena leukocitima), P-PRF (trombocitna plazma obogaćena fibrinom (12).

2.1.3. Prednosti i nedostatci PRF-a

Dosadašnja istraživanja se uglavnom odnose na razvitak terapijskih alternativa koje bi bile lake za pripremu, netoksične i biokompatibilne s tkivom. Također poželjno bi bilo da su ekonomski prihvatljive te da stimuliraju lokalno oslobađanje faktora rasta pospješujući cijeljenje mekih i tvrdih tkiva. Rezultat eksperimentalnih dostignuća je razvitak trombocitima obogaćenog fibrina (3).

PRF sam ili u kombinaciji s drugim biomaterijalima ima nekoliko prednosti i indikacija kako u medicini tako i u stomatologiji.

Radi se o minimalno invazivnoj tehnici niskih rizika i zadovoljavajućih kliničkih rezultata.

1. Proces pripreme je jako jednostavan i efikasan te dostupan svim kliničarima (3). Pripravak se dobiva se iz autologne krvi pacijenta ,samim time ne postoji opasnost od krvo prenosivih bolesti (13).
2. Ne zahtjeva dodatke aditiva te je time uklonjena mogućnost imunološke reakcije.
3. Posjeduje prirodnu fibrinsku mrežicu s mnoštvom faktora rasta koji djeluju dovoljno dugo da potiču regeneraciju tkiva.
4. Moguće je koristiti zasebno ili u kombinaciji s umetcima kosti, ovisno o namjeni.

S druge strane PRF pokazuje i određene nedostatke kao što su:

1. moguće odbijanje pacijenta radi venepunkcije koja se provodi za izolaciju krvnog pripravka,
2. konačna proizvedena količina je mala jer se radi o autolognoj krvi,
3. uspjeh terapije je direktno ovisan o rukovanju krvlju i vremenu provedenom od izolacije krvi do procesa centrifugiranja (3).

Osim toga, i skladištenje je problematično, ako bi ga skladištili u hladnjaku postojala bi mogućnost bakterijske kontaminacije. Membrane koje se proizvode od PRF-a moraju se koristiti odmah inače dolazi do dehidracije čime faktori rasta sadržani unutar PRF-a gube svoja prirodna i efektivna svojstva (14).

2.1.4. Protokol za pripremu PRF-a

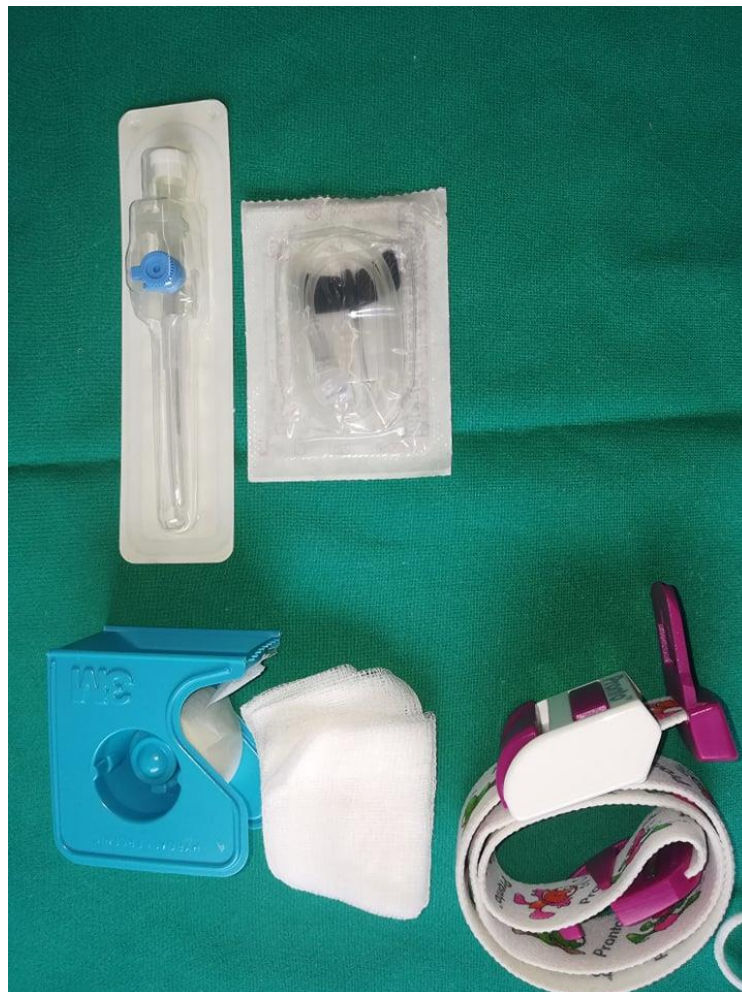PRF nastaje centrifugiranjem krvi pacijenta, bez dodataka antikoagulansa i goveđeg trombina. Za pripremu preparata potrebna je centrifuga (PC-02 stolna centrifuga) i set za uzimanje krvi: leptir igla, epruveta od 9 mL i podveznik (Slika 1.,2.,3.). Protokol pripreme je jednostavan, venepunkcijom se uzima 20-60 mL krvi koja se pohranjuje u epruvete od 9 mL bez dodataka ikakvih aditiva i odmah se provodi centrifugiranje na 3000 rotacija po minuti kroz 10 minuta (6).

Vremenski razmak između prikupljanja krvi i procesa centrifugiranja je presudan parametar za krajnji klinički uspjeh. Sporo rukovanje krvlju u tom razmaku rezultirat će malim krvnim ugruškom nepravilne konzistencije (14). Brzo prikupljanje krvi i trenutno slanje krvnog pripravka na centrifugiranje je apsolutno esencijalno (3).

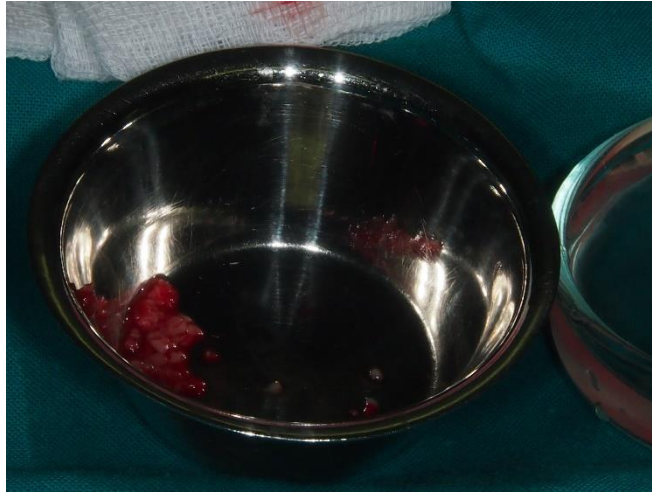
Nakon centrifugiranja slijedi formiranje troslojnog koloida koji se u epruveti sastoji od sloja crvenih krvnih stanica na dnu epruvete, fibrinskog ugruška u sredini te acelularne plazme pri vrhu epruvete (12).



Slika 1. Centrifuga za PRF.



Slika 2. Set za venepunkciju.



Slika 3. Uzorci krvi dobiveni venepunkcijom.

Kaskadna reakcija koagulacije započinje kroz nekoliko minuta čim krv dođe u dodir sa staklenom površinom, fibrinogen se pretvara u fibrin, s obzirom da nismo dodavali antikoagulanse. Kontakt sa silikatnom površinom je nužan korak pri početku polimerizacije ugruška. Stoga PRF možemo dobiti samo korištenjem suhe staklene epruvete ili plastične epruvete koja sadrži stakleni sloj (3).

Fibrin se mnogostruko ukrižuje i stvara gustu fibrinsku mrežicu. Nastaje fibrinski ugrušak koji sadrži polovicu leukocita i sve aktivne trombocite iz prikupljenje krvi (6).

2.2. Pulpotomija

2.2.1. Definicija

Pulpotomija je uklanjanje koronarnog i inficiranog dijela pulpe te očuvanje zdravog, radikularnog dijela iste. Metoda je izbora kod ekspozije pulpe te nezrelih zuba s nezavršenim rastom i razvojem korijena. Uspjeh vitalne pulpotomije i cijeljenja uvelike ovisi o dobi pacijenta, sto je pacijent mlađi postotak uspješnosti je veći jer je i krvna opskrba bogatija (15).

Slijedi postavljanje materijala koji bi ju zaštitio od raznih podražaja te potaknuo cijeljenje i regeneraciju. Proteklih godina niz materijala se razvija u tu svrhu. 1978.

Miomir Cvek započinje eru uporabe kalcijeva hidroksida, slijedi razvoj MTA ili mineral trioksid agregata te 2009. pojava biodentina; materijala na kalcij silikatnoj osnovi (4). Brojna laboratorijska istraživanja dokazala su biokompatibilnost MTA-a mjereći različite parametre kao što su proliferacijska sposobnost stanica u direktnom ili indirektnom odnosu s MTA-om. S druge strane pokazuje citotoksičnost zahvaljujući vrlo visokom pH (16). U zadnjih par godina sve više se radi na novoj metodi upotrebe PRF-a; trombocitima obogaćenog fibrina, za prekrivanje radikularne pulpe (7). Nova istraživanja su pokazala da je u terapiji pulpitisa PRF puno efikasniji od MTA i drugih materijala (17). Glavni cilj je održati vitalnost pulpe, nastaviti rast i razvoj korijena u širinu i dužinu te dovesti do primjerenog zatvaranja apeksnog otvora (15).

2.2.2. Postupak

Indikacije te vrste postupka tretiranja pulpe ovise o tome je li pulpa vitalna ili ne. Kod trajnih zuba električni te termalni test vitaliteta mogu biti od pomoći. Pulpotomija se izvodi na zubima kod kojih smo mehanički eksponirali pulpu odstranjujući veliku karijesnu leziju. Upalna periapikalna lezija ne smije biti prisutna (18).

Pulpotomija se može izvesti na mliječnim i trajnim zubima. Cilj metode je sačuvati vitalitet zuba te omogućiti njegov daljnji rast i razvitak. Radi se o standardnoj terapijskoj metodi koja je u kliničkoj praksi već dugo godina te ima relativno predvidljive rezultate (7).

Svakoj vitalnoj pulpotomiji prethodi lokalna anestezija.

Radi se pristupni kavitet te se odstranjuje koronarni dio pulpe. Radikularna pulpa i kavum ispiru se fiziološkom otopinom, a krvarenje zaustavljamo sterilnim vaticama. Konvencionalne metode fiksiranja pulpe uključuju korištenje preparata željezova sulfata, glutaraldehida ili cink oksid eugenola. S druge strane noviji materijali stimuliraju stvaranje dentinskog mosta kod mladih trajnih zuba. Radi se o fiksiranju prepatom kalcijevog hidroksida, MTA-a te preparata koji sadrže faktore rasta (7).

Nakon fiksacije pulpe radimo konačnu restauraciju koja će zaštititi zub od mikropropuštanja. Ukoliko imamo dovoljno zubnog tkiva radimo restauraciju kompozitom koja će mu pružiti dobru funkcionalnu potporu, a ako nemamo dovoljno zubnog tkiva odlučujemo se za protetičku sanaciju krunicom (18).

2.3. Tkivni inženjering

Tkivni inženjering je niz postupaka u kojima kombiniramo različite materijale, metode, stanice organizma s ciljem nadoknade određenih bioloških funkcija organizma. Regenerativni potencijal svih tkiva je različit. Zubna caklina nema regenerativnu sposobnost, cement puno slabiju od kosti, a pulpa također pokazuje slabu mogućnost regeneracije zbog slabe opskrbe krvlju (19).

Za uspješan rezultat staničnog rasta i diferencijacije potrebno je osigurati prikladnu okolinu matičnim stanicama. Proces ovisi o sadržaju ekstracelularnog matriksa. Prisutnost faktora rasta u okolini itekako je poželjna jer oni usmjeravaju, povezuju stanice te sprječavaju njihovu degradaciju. Stoga se PRF smatra prikladnom okolinom za regenerativnu endodonciju. Istraživanja pokazuju da fragmenti PRF-a dobro povezuju strukture te ubrzavaju selidbu stanica što je ključan faktor za indukciju ponovne vaskularizacije. Usporedno s resorpcijom fibrinskog matriksa, postepeno se izlučuju faktori rasta pospješujući procese cijeljenja (17).

Za dobivanje određenih produkata tkivnim inženjeringom moramo osigurati dobru prokrvljenost. Stanična funkcija ovisna je o efektivnoj difuziji hranidbenih nutrijenata kroz tkiva. Stanice se nalaze na maksimalnoj udaljenost od 200 μm od najbliže krvne mreže da ne bi postale ishemične (20).

Regenerativna endodoncija se temelji na principima tkivnog inženjerstva te je nužna dinamička interakcija između matičnih stanica i faktora rasta da bi dobili jedinstveni pulpo-dentinski kompleks (12).

Naime, metoda regenerativne endodoncije s PRFom pretpostavlja da unatoč prisutnoj upalnoj leziji zuba uvijek možemo pronaći vitalne matične stanice u apikalnoj regiji.

Nakon što se upala povuče matične stanice se diferenciraju u odontoblastima slične stanice (17).

U procesu tkivne regeneracije se najprije izoliraju matične stanice te se uzgajaju in vitro. Potom se matične stanice apliciraju na nosače koji se zajedno sa signalnim molekulama postavljaju u korijenski kanal. Drugi postupak regenerativne endodoncije koristi matične stanice već prisutne u periapeksu. Izaziva se krvarenje i stvaranje koaguluma što potiče migraciju matičnih stanica iz periapiksa u korijenski kanal. Aplikacijom faktora rasta na nosačima potiče se regeneracija tkiva i diferencijacija matičnih stanica. Istraživanja provedena na životinjama su pokazala da je regenerirano tkivo slično pulpnom, dakle radi se o vezivnom tkivu s krvnim žilama i depozitima dentina. S druge strane, klinička ispitivanja nisu dokazala potpunu regeneraciju pulpodentinskog kompleksa. Novostvoreno tkivo sadrži i mineralizirana tkiva poput kosti, cementa i parodontnog ligamenta (21).

Regenerativni endodontski postupci pokušavaju avitalne zube u čeljusti učiniti vitalnima. Patološki promijenjeno pulpno tkivo želimo zamijeniti novim, funkcionalnim pulpnim tkivom s ponovnom uspostavom inervacije i vaskularizacije te sposobnošću lučenja dentina poput onih u zdravoj pulpi. Do sada je uspješno proveden postupak regeneracije korijena, regeneracija pulpnog tkiva još uvijek nije rezultirala uspjehom (19).

2.3.1. Izvori stanica za tkivni inženjering

2.3.1.1. Matične stanice

Matične stanice su stanice koje stvara ljudski organizam te se razvijaju u razna tkiva, organe i organske sustave. Tri najvažnije karakteristike koje ih odlikuju su sposobnost samoobnavljanja, diferencijacije i proliferacije. Nediferencirane su, stoga se mogu pretvoriti u bilo koji tip stanice. U odraslih osoba osnovna funkcija im je obnavljanje oštećenih tkiva. U novorođenčeta je najveća koncentracija matičnih stanica u krvi pupkovine, a kod odraslih u koštanoj srži i perifernoj krvi. Najnovija saznanja pokazuju da i u usnoj šupljini postoje stanice koje su izvor matičnih stanica, a dostupne su doktoru dentalne medicine. Nalazimo ih dakle u retiniranom zubu, ispalom mliječnom, oralnoj sluznici, zubnom mesu te unutar pulpe. Matične stanice

dijelimo s obzirom na tkivo iz kojeg potječu na pulpne, matične stanice mliječnog zuba, matične stanice apikalne papile, matične stanice parodontalnog ligamenta te mezenhimalne stanice zubnog mesa. S obzirom na tkiva koja stvaraju dijelimo ih na nedentalne i dentalne matične stanice. Dentalne matične stanice imaju sposobnost stvaranja pulpodentinskog kompleksa dok nedentalne nemaju. Matične stanice parodontalnog ligamenta i mezenhimalne stanice zubnog mesa su nedentalna vrsta istih te nemaju sposobnost stvaranja pulpo-dentinskog kompleksa (19).

2.3.1.2. Faktori rasta

Faktori rasta su biološki posrednici koji reguliraju osnovne stanične procese poput DNK sinteze, angiogeneze, diferencijacije stanica, kemotaksije i slično. Pojedini faktor rasta djeluje specifično, dakle na točno određenu vrstu stanice (22).

Činitelji rasta mogu biti egzogeni i endogeni. Endogeni nastaju provociranjem krvarenja u periapeksu ili kondicioniranjem dentina dok se egzogeni uzgajaju izvan kanala te se naknadno uvode u kanal. Međutim za opstanak samih faktora rasta prilikom transplantacije su nam neophodni nosači (21).

Nosači su neophodna podloga za transplantaciju matičnih stanica, izgrađeni od poroznog biološkog materijala. Osiguravaju prijeko potreban prijenos kisika i hranjivih tvari kako bi omogućili proliferaciju, diferencijaciju i preživljavanje stanica. Biološki nosači su plazma bogata trombocitima ili PRP i fibrin bogat trombocitima ili PRF. PRP je autologni koncentrat trombocita prve generacije, a PRF druge generacije (21).

PRP se dobiva iz pacijentove krvi te se aktivira dodatkom trombina i kalcija. Sastoji se od trodimenzionalnog biokompatibilnog fibrina s plazmom obogaćenom trombocitima. Kad se PRP aktivira proteini i faktori rasta se lokalno izlučuju ubrzavajući postoperativno cijeljenje

rane i oporavak tkiva. Nedostatci korištenja PRP-a su ovisnost njegova djelovanja o koncentraciji trombocita, leukocita, vrsti aktivatora koji koristimo te o vremenu rukovanja. Osim toga, postoje određeni rizici koji dolaze skupa s njim, uporaba goveđeg trombina može interferirati u procesima zgrušavanja. Postoji mogućnost razvitka antitijela na faktore zgrušavanja V, XI te na trombin. Zbog mnoštva ograničenja koje pruža uporaba PRP-a, razvija se novi trombocitni koncentrat-PRF koji ta ograničenja ne pokazuje (14).

2.4. PRF u terapiji mladih trajnih zubi

2.4.1. Regenerativna endodoncija

Temelje regenerativne endodoncije postavio je Hermann, davne 1920. kada je opisao postupak primjene kalcijeva hidroksida za terapiju vitalne pulpe. 1960. Nygaard-Ostby opisao je metodu revaskularizacije mladih trajnih zuba u slučaju nekroze. Revolucionarne promjene na području regenerativne endodoncije razvijaju se tek zadnjih desetak godina. Prvi uspješan slučaj revaskularizacije zabilježen je 2001. te nakon toga još jedan iz 2004. što je privuklo pažnju specijalista endodoncije u cijelom svijetu. Naime, regenerativnim postupcima na endodontski tretiranim zubima uspješno dolazi do zacijeljenja periapikalne lezije, poticanja završetka rasta i razvoja korijena zuba te uspostave ponovnog vitaliteta avitalnih zuba. Nova metoda znači odmak od tradicionalnog načina kemo-mehaničke obrade kanala i punjenja istog termoplastičnim materijalima. Konvencionalni endodontski postupak gutaperkom uvelike pridonosi povećanoj mogućnosti frakture zuba nakon terapije (23).

2.4.1.1. Cilj regenerativne endodoncije

Postupak regenerativne endodoncije je najpogodniji za slučajeve tretiranja trajnih zubi sa nezavršenim rastom i razvojem korijena te trajnih zubi s nekrotičnom pulpom s ili bez periapikalne lezije. Revaskularizacija kroz otvoreni apeks dopušta migraciju mezenhimalnih matičnih stanica u korijenski kanal te do nekrotične pulpe mladog trajnog zuba (12).

Danas se provode različiti postupci unutar regenerativne endodoncije, od revaskularizacije, ubrizgavanja matičnih stanica u pulpnu komoru, 3D printanja stanica pulpe do genske terapije. Revaskularizacija je dokazano uspješna metoda terapije dok se uspjeh ostalih tek predviđa (19).

2.4.1.2. Postupak regenerativne endodoncije

Klinički se sastoji od više koraka, a to su minimalna instrumentacija dentinskih zidova korijenskih kanala ili bez instrumentacije, dezinfekcija, intrakanalno punjenje te provokacija krvarenja u korijenski kanal što rezultira stvaranjem krvnog ugruška. Rezultat nije samo izostanak boli i upale nekrotičnog zuba već i liječenje periapikalne lezije. Osim toga, revitalizacija može potaknuti produljenje dužine i debljine korijena. Histološke analize nakon revitalizacije pokazuju da u nekim slučajevima dolazi samo do zacjeljivanja, a ne do potpune regeneracije tkiva. Dakle nastaje tkivo koje obnaša samo polovično funkciju pulpnog tkiva, a u određenim slučajevima dolazi do nastanka fibroznog tkiva, cementa ili čak kosti unutar korijenskog kanala (24).

Nakon revitalizacije je poželjna potpuna regeneracija tkiva koja se odnosi na uspostavu prvotnog stanja pulpnog tkiva. Matične stanice se diferenciraju u odontoblaste koji produciraju tubularni dentin. S obzirom da se radi o relativno novoj metodi nemamo previše informacija o dugoročnim rezultatima postupka, ali kratkoročni rezultati pokazuju bolju stopu uspješnosti od primjerice apeksifikacije MTA-om ili kalcijevim hidroksidom (24).

Najnovija istraživanja pokazuju da je uspješnu revitalizaciju tkiva mladog trajnog zuba moguće uspostaviti i uz pomoć PRF-a koja se provodi višeposjetno. Nakon izrade pristupnog otvora slijedi minimalna instrumentacija nekrotičnog debrisa te dezinfekcija kanala 2.5% natrijevim hipokloritom (25) (Slika 4). Trostruka antibiotska pasta se ostavlja u kanalu kroz 4 tjedna (25). U sastavu paste su ciprofloksacin, minociklin i metronidazol (7). U drugoj posjeti pacijentu se uzima uzorak krvi od 5ml koja se centrifugira za pripremu PRF-a. Trostruka antibiotska pasta se uklanja, kanal se posuši. Ugrušak PRF-a se sterilnim endodontskim nabijačem potiskuje u apikalni dio korijena. 3 mm MTA-a se stavlja u cervikalni dio kanala te se za 3 dana izradi konačna restauracija. Klinička ispitivanja se provode za 6-12 mjeseci te zub ne pokazuje osjetljivost na perkusiju i palpaciju, a na testove provjere vitaliteta zuba hladnoćom i el.strujom odgovara pozitivno. Izostaje radiološki prethodno vidljiva periapikalna lezija ukoliko je bila prisutna, dužina korijena raste te se završava rast i razvoj apeksa (25) (Slika 5.).

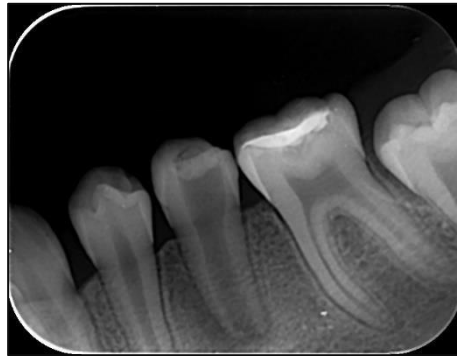Mogućnost komplikacija metode postoji, a odnosi se na oteklinu, formiranje fistule (sinus trakta) te mobilnost zuba. Na pojedina pitanja poput ,kolike bi širine apeksni otvor trebao biti za postizanje uspješnih kliničkih rezultata te koje su indikacije i kontraindikacije metode, još uvijek nemamo točan odgovor, ali sadašnji ishodi su uspješni te predstavljaju dobar temelj za buduća istraživanja (7).

2.4.2. Liječenje mladog trajnog zuba s nedovršenim rastom i razvojem korijena

Mladi trajni zubi s nezavršenim rastom i razvojem korijena tretiraju se postupkom revaskularizacije, dakle izazivamo krvarenje iz periapiksa s ciljem stvaranja koaguluma koji služi kao osnova za regeneraciju pulpnog tkiva. U slučaju inficiranog mladog nezrelog zuba provesti postupak revaskularizacije je nemoguće zbog prisustva bakterija i manjka prisutnih matičnih stanica koje su neophodne za proliferaciju pulpnog tkiva. Standardna metoda apeksifikacije bi inducirala daljnji razvoj korijena te zatvaranje apeksnog otvora, ali ne stimulira zadebljanje dentinskog zida cijelog kanala te je takav zub skloniji frakturi. Teorijski, ukoliko postoji velika komunikacija između pulpe i periapikalnog tkiva mladog trajnog zuba velika je mogućnost nastanka periapikalne lezije ukoliko je i samo dio pulpe takvog zuba nekrotičan i inficiran.

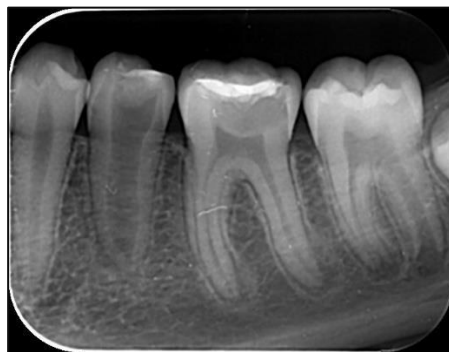
Uspješna dezinfekcija i eliminacija nekrotičnog dijela pulpe takvog zuba i dalje ostavlja prisutne vitalne pulpne stanice spremne za proliferaciju. Stoga punjenje kanala takvog zuba s privremenim medikamentoznim uloškom ili trajno gutaperkom bi bilo apsolutno kontraproduktivno i uklonilo bi svaku mogućnost revaskularizacije. Umjesto standardne metode punjenja kanala i apeksifikacije, kanal se obilno ispiri antiseptičkim sredstvima. Ne instrumentiramo kanal do apeksa već se uklanja samo nekrotično pulpno tkivo koronarno, a apikalno pulpno tkivo ostavljamo netaknuto da bi potaknuli revaskularizaciju. Takav tretman će u konačnici dovesti do prirodnog završetka razvoja korijena zuba (23).

Najnovija istraživanja su pokazala da je kombinirana upotreba PRF-a i MTA-a kao materijala za punjenje korijenskog kanala idealan izbor terapijske metode pri tretiranju mladog trajnog zuba s otvorenim apeksom. Radi se o sinergističkom djelovanju PRF-a i MTA-a na stimulaciju diferencijacije matičnih stanica u odontoblaste (26).



Slika 4. Radiološki prikaz zuba 35 prije liječenja.

Preuzeto s dopuštenjem izv.prof.dr.sc. Kristine Goršete.



Slika 5. Radiološki prikaz zuba 35 nakon liječenja primjenom PRF-a.

Preuzeto s dopuštenjem izv.prof.dr.sc. Kristine Goršete.

2.4.3. PRF kao apikalna barijera prilikom apeksifikacije avitalnih mladih trajnih zuba

Terapiju apeksifikacije, moguće je provesti uz pomoć PRF-a koji se ne stavlja u kanal kao u slučaju regenerativne endodontske terapije već na sam apeks korijena gdje služi kao apikalna barijera. Na PRF apeksnu barijeru stavljamo uložak MTA te naposljetku se kanal puni termoplastičnim gutaperka štapićima. Kombinacija PRF membrane i MTA-a pokazala se kao učinkovita metoda pri apeksifikaciji te pri cijeljenju periapikalnih lezija posebno ukoliko se radi o jako velikim lezijama (27)

3. RASPRAVA

Uspješna endodontska terapija ovisna je o potpunom periapikalnom zacijeljenju i regeneraciji periapikalnog tkiva. U slučaju kada tradicionalne metode instrumentacije i punjenja ne uspiju pristupa se oralnokirurškoj metodi apikotomije. Metoda periapikalne endodontske kirurgije je u padu, ali i dalje zauzima 3-10% tipične endodontske prakse. PRF dolazi kao biološka revolucija u stomatologiju, kao alternativa konvencionalnim rutinskim metodama i apikotomiji te pokazuje obećavajuće rezultate. Sastoji se od autolognog fibrinskog matriksa obogaćenog trombocitima i leukocitima, molekularne strukture tetraedra. Stvara povoljnu okolinu za razvitak mikrovaskularizacije, usmjerava matične stanice ka tkivu kojemu je potrebna regeneracija. U periodu od 1-4 tjedna očekuje se oslobađanje faktora rasta koji će stimulirati tkivo na cijeljenje. Razlika između krvnog ugruška i PRF-a se ogleda u njegovu sastavu te u lakoći rukovanja, lakšeg lociranja na željeno mjesto te homogenosti u prilog PRF-u. Ujedno pokazuje i određene nedostatke poput načina njegove pripreme, dakle uzima se iz krvi samog pacijenta što osobi nije najugodnije te je često razlog odbijanja terapijske metode. Uspjeh terapije jako je ovisan o vremenskom intervalu između uzimanja samog krvnog uzorka i procesa centrifugiranja koji bi trebao biti što kraći. PRF pokazuje i imunološku funkciju kao što je kemotaksija nakon što se leukociti smješeni unutar PRF-a razgrađuju i oslobađaju citokine IL-1, IL-4, IL-6 i TNF. Sadrži i protuupalne citokine poput IL-4 što se tek treba istražiti u budućnosti. Stoga je PRF oruđe s jako puno potencijala u tkivnog inženjerstvu, ali klinički aspekti istog zahtijevaju daljna istraživanja.

4. ZAKLJUČAK

Razvatak biološki prihvatljivog novog materijala koji bi reducirao upalu i povećao brzinu cijeljenja mekih i tvrdih tkiva te naposljetku doveo i do regeneracije pulpo dentinskog kompleksa postao je velik izazov za kliničare. Rezultat istraživanja bio je razvatak PRF-a čiji su rezultati bili jako uspješni, a posljedice njegova djelovanja nisu rizične. U budućnosti se tek očekuje proširenje indikacija za upotrebu PRF-a, potrebno je provesti još niz istraživanja kako bi se razvile potencijalne terapijske mogućnosti metode u području tkivnog inženjstva, ali i ostalih grana poput periodontalne regeneracije tkiva, oralne kirurgije i slično.

5. LITERATURA

1. Manjarić T. Upotreba trombocitima obogaćenog fibrina u oralnoj kirurgiji [diplomski rad]. Zagreb: Stomatološki fakultet Sveučilišta u Zagrebu; 2017.1-4.
2. Choukron J, Adda F, Schoeffler C, Vervelle A. Une opportunité en paroiimplantologie: le PRF: Implantodontie. 2001;42:55-62.
3. Borie E, Oliví DG, Orsi IA, Garlet K, Weber B, Beltrán V, i ostali. Platelet-rich fibrin application in dentistry: a literature review. *Int J Clin Exp Med*. 2015 5;8(5)
4. Patil DPB, Kamatagi DL, Jayaprakash D, Saraf DP. Pulpotomy Using Platelet Rich Fibrin And Biodentinin: A Permanent Molar Tooth-A Case Report. *IOSRJDMS*. 2017 8; 16(8) 38-41.
5. Bouchard, B. A. and Tracy, P. B. The participation of leukocytes in coagulant reactions. *JTH*. 2003; 1:464-9.
6. Blašković M, Pandurić DG, Katanec D, Brozović J, Gikić M, Sušić M. Primjena trombocitima obogaćenog fibrina u oralnoj kirurgiji. *Medix*. 2013;18(103):17681.
7. Goršeta K. Trombocitima obogaćen fibrin (PRF) u terapiji mladih trajnih zuba: Pulpotomija i PRF. *Sonda*, 2018; 19(36): 50-53.
8. Kim J-H, Woo S-M, Choi N-K, Kim W-J, Kim S-M, Jung J-Y. Effect of Plateletrich Fibrin on Odontoblastic Differentiation in Human Dental Pulp Cells Exposed to Lipopolysaccharide. *J of Endod*. 2017;43(3):433–8.
9. Easley EL. The Use of Platelet Rich Fibrin in Pulpal and Periodontal Regeneration. [master's thesis] Omaha: University of Nebraska Medical Center; 2016.
10. Anitua E, Andia I, Sanchez M, et al. Autologous preparations rich in growth factors promote proliferation and induce VEGF and HGF production by human tenon cells in culture. *J Orthop Res* 2005;23:281–6.

11. Matras H. Effect of various fibrin preparations on reimplantations in the rat skin. *ÖGZMK*. 1970;67(9):338-359.
12. Singh S1, Singh A, Singh S, Singh R. Application of PRF in surgical management of periapical lesions. *Natl J Maxillofac Surg*. 2013 1;4(1):94-9.
13. Patel JS, Patel SG, Kadam C. Choukroun's platelet rich fibrin in regenerative dentistry. *Univ Res J Dent*. 2013;3(1):22-5.
14. Preeja C, Arun S. Platelet-rich fibrin: Its role in periodontal regeneration. *SJDR*. 2014 7.;5(2):117–22.
15. Lee K-Y, Lee S-H, Lee N-Y. Vital pulp therapy using platelet-rich fibrin in an immature permanent tooth: Case reports. *JKAPD*. 2013 5;40(2):120–6.
16. Associate professor, Department of Conservative Dentistry and Endodontics Govt. Dental College and Hospital, Aurangabad (M.S), College, MUHS, India, Pathak DrS, Bansode DrP, Ahire DrC. Prf as a Pulpotomy Medicament in a Permanent Molar with Pulpitis: A Case Report. *IOSRJDMS*. 2014 10;13(10):05–9.
17. Hotwani K, Sharma K. Platelet rich fibrin - a novel acumen into regenerative endodontic therapy. *Restor Dent Endod*. 2014 2;39(1):1.
18. American Academy of Pediatric Dentistry. Pulp therapy for primary and immature permanent teeth. *Pediatr Dent*. 2017;39(6):325-33
19. Vodanović M. Matične stanice u stomatologiji. *Zdrav život*. 2015 5; 37-40.
20. Martínez CE, Smith PC, Palma Alvarado VA. The influence of platelet-derived products on angiogenesis and tissue repair: a concise update. *Front Physiol* [Internet]. 2015 10. [cited 2019 8 29];6.
21. Pliško M. Regenerativni postupci u endodonciji [diplomski rad]. Zagreb: Stomatološki fakultet Sveučilišta u Zagrebu; 2017.5-10

22. Džodan L. Uloga faktora rasta u koštanom cijeljenju [diplomski rad]. Zagreb: Stomatološki fakultet Sveučilišta u Zagrebu 2018.2-4
23. Iwaya S, Ikawa M, Kubota M. Revascularization of an immature permanent tooth with apical periodontitis and sinus tract. *Dent Traumatol.* 2001 8;17(4):185–7.
24. Galler KM, Krastl G, Simon S, Van Gorp G, Meschi N, Vahedi B, i ostali. European Society of Endodontology position statement: Revitalization procedures. *Int Endod J.* 2016 8;49(8):717–23.
25. Narang I, Mittal N, Mishra N. Platelet-rich fibrin-mediated revitalization of immature necrotic tooth. *CCD.* 2013;4(3):412.
26. Hartshorne J, Gluckman H. A comprehensive clinical review of Platelet Rich Fibrin (PRF) and its role in promoting tissue healing and regeneration in dentistry. Part III: Clinical indications of PRF in implant dentistry, periodontology, oral surgery and regenerative endodontics. *IDAE.* 2018 11;6(5)
27. Galagali G. A Natural Meliorate: Revolutionary Tissue Engineering in Endodontics. *JCDR* [Internet]. 2013. [cited 2019 8 22] Dostupno na: http://www.jcdr.net/article_fulltext.asp?issn=0973709x&year=2013&volume=7&issue=11&page=2644&issn=0973709x&id=3638

6. ŽIVOTOPIS

Ana Lalić rođena je 31.7.1994. u Novoj Gradišci., s prebivalištem u Adžamovcima. Osnovnu školu završila je u Adžamovcima. Opću gimnaziju upisala je u Novoj Gradišci gdje je i maturirala 2013. godine. Iste godine se upisala na Stomatološki fakultet u Zagrebu. Tijekom studiranja aktivno je sudjelovala u radu Studentske sekcije iz endodoncije, pohađala brojne stomatološke kongrese te je 2.5 godine asistirala u poliklinici i privatnoj stomatološkoj ordinaciji.