

Oralno zdravlje onkoloških pacijenata u kojih se planira liječenje antiresorptivnim i/ii antiangiogenim lijekovima

Majhen, Lucija

Master's thesis / Diplomski rad

2019

Degree Grantor / Ustanova koja je dodijelila akademski / stručni stupanj: **University of Zagreb, School of Dental Medicine / Sveučilište u Zagrebu, Stomatološki fakultet**

Permanent link / Trajna poveznica: <https://um.nsk.hr/um:nbn:hr:127:324600>

Rights / Prava: [Attribution-NonCommercial 3.0 Unported](#) / [Imenovanje-Nekomercijalno 3.0](#)

Download date / Datum preuzimanja: **2025-03-30**



Repository / Repozitorij:

[University of Zagreb School of Dental Medicine Repository](#)





SVEUČILIŠTE U ZAGREBU
STOMATOLOŠKI FAKULTET

Lucija Majhen

**ORALNO ZDRAVLJE ONKOLOŠKIH
PACIJENATA U KOJIM SE PLANIRA
LIJEČENJE ANTIRESORPTIVNIM I/ILI
ANTIANGIOGENIM LIJEKOVIMA**

DIPLOMSKI RAD

Zagreb, 2019.

Rad je ostvaren na Zavodu za oralnu medicinu Stomatološkog fakulteta u Zagrebu

Mentor rada: izv. prof. dr. sc. Vlaho Brailo, Zavod za oralnu medicinu Stomatološkog fakulteta u Zagrebu

Lektor hrvatskog jezika: Ivana Strupar, magistra edukacije hrvatskog jezika i književnosti

Lektor engleskog jezika: Iva Vilček, magistra edukacije engleskog jezika i književnosti i filozofije

Sastav Povjerenstva za obranu diplomskog rada:

1. _____

2. _____

3. _____

Datum obrane rada: _____

Rad sadrži:

35 stranica

7 tablica

5 slika

CD

Osim ako nije drukčije navedeno, sve ilustracije (tablice, slike i dr.) u radu su izvorni doprinos autora diplomskog rada. Autor je odgovoran za pribavljanje dopuštenja za korištenje ilustracija koje nisu njegov izvorni doprinos, kao i za sve eventualne posljedice koje mogu nastati zbog nedopuštenog preuzimanja ilustracija odnosno propusta u navođenju njihovog podrijetla.

ZAHVALA

Iskreno zahvaljujem svom mentoru izv.prof.dr.sc. Vlahi Brailu na uloženom trudu, savjetima i potpori u izradi ovog rada.

Hvala doc. dr. sc. Marku Graniću na pomoći u regrutiranju ispitanika i prof.dr.sc. Ivanu Alajbegu na ustupljenim fotografijama.

Hvala Davoru i prijateljima za sve lijepe trenutke tijekom studija.

Posebna hvala mojoj obitelji na potpori i razumijevanju od prvih dana studija, a posebice ocu i majci na bezuvjetnoj ljubavi i podršci. Ovaj rad posvećujem njima.

Oralno zdravlje onkoloških pacijenata u kojih se planira liječenje antiresorptivnim i/ili antiangiogenim lijekovima

Sažetak

Osteonekroza čeljusti uzrokovana lijekovima (MRONJ) je komplikacija terapije antiresorptivnim i antiangiogenim lijekovima. Glavna klinička značajka MRONJ je eksponirana kost u usnoj šupljini koja ne cijeli. Osim navedenog, u kliničkoj slici može biti prisutna oteklina mekog tkiva, fistula ili ograničena gnojna upala. Glavni faktor rizika za nastanak MRONJ je ekstrakcija zuba. Da bi se rizik za nastanak MRONJ minimalizirao, pacijente je potrebno stomatološki obraditi prije uvođenja terapije. Prema literaturi, invazivni stomatološki zahvat se preporučuje obaviti mjesec dana prije početka terapije.

Svrha ovog rada je bila utvrditi stanje oralnog zdravlja i potrebu za stomatološkim liječenjem u onkoloških pacijenata prije uvođenja antiresorptivne/antiangiogene terapije.

Napravljena je retrospektivna analiza kartona onkoloških bolesnika upućenih na stomatološku obradu prije uvođenja antiresorptivne i/ili antiangiogene terapije. Podaci koji su se prikupljali bili su: dob, spol, dijagnoza, lijek koji se planira uvesti, KEP indeks, broj zuba za ekstrakciju, tip ekstrakcije, primjena antibiotika, pojava komplikacija, broj dolazaka i vrijeme potrebno za dobivanje suglasnosti stomatologa za uvođenje terapije.

U istraživanju je sudjelovalo 22 ispitanika prosječne dobi 64 godine. Prosječan KEP indeks je iznosio 18,5. Prosječan broj zuba iznosio je 3 ± 3 po pacijentu.

Mali broj onkoloških bolesnika s metastatskom onkološkom bolešću prolazi stomatološku obradu prije uvođenja antiresorptivne terapije. U većine pacijenata potrebna je ekstrakcija jednog ili više zuba. Stomatološka obrada većine zuba može se završiti unutar 14 dana što ne dovodi do značajne odgode početka liječenja, a višestruko smanjuje rizik za nastanak MRONJ.

Ključne riječi: Osteonekroza čeljusti uzrokovana lijekovima; bisfosfonati; denosumab; antiresorptivni lijekovi; ekstrakcija; prevencija

Oral health of oncological patients intended for the treatment of antiresorptive and / or antiangiogenic medicines

Summary

Medication - related osteonecrosis of the jaw (MRONJ) is an adverse side-effect of antiresorptive and antiangiogenic agents. The main clinical sign is exposed necrotic bone in maxillofacial region. Other clinical signs include soft tissue swelling, fistula or purulent inflammation. Tooth extraction is considered a major risk factor for the development of MRONJ. To minimize the risk of MRONJ, patients need to undergo dental treatment before initiating therapy. According to the literature, an invasive dental procedures are recommended to be performed one month before beginning of the treatment.

The purpose of this study was to determine the oral health status and the need for dental treatment in oncological patients prior to the introduction of antiresorptive/antiangiogenic therapy.

A retrospective chart analysis of oncologic patients referred for dental treatment prior to the introduction of antiresorptive and / or antiangiogenic therapy was done. Registered data were: age, gender, diagnosis, medication to be introduced, DMFT index, number of teeth to be extracted, type of extraction, antibiotic administration, occurrence of complications, number of arrivals, and time required to obtain the dentist's consent to initiate therapy.

The study involved 22 subjects with an average age of 64 years. The average DMFT index was 18,5. The average number of teeth that needed to be extracted was 3 ± 3 per patient.

A small number of cancer patients with metastatic malignancy undergoes dental treatment prior to the introduction of antiresorptive therapy. Most patients require the extraction of one or more teeth. In the majority of patients dental treatment can be completed within 14 days which does not represent significant treatment delay but significantly reduces the risk for MRONJ.

Key words: Medication – related osteonecrosis of the jaw; bisphosphonates; denosumab; antiresorptive drugs; extraction; prevention

SADRŽAJ

1.UVOD	1
1.1.Bisfosfonati	2
1.2. Denosumab	3
1.3. Ostali antiresorptivni lijekovi koji mogu uzrokovati MRONJ	3
1.4. Osteonekroza	4
1.4.1. Faktori rizika	4
1.4.2.Klinička slika	6
1.4.3. Histološki nalaz	7
1.4.4. Radiološki nalaz	7
1.4.5. Klasifikacija	8
1.4.6. Liječenje	11
1.4.7. Prevencija.....	12
2.ISPITANICI I POSTUPCI	14
2.1. Ispitanici i postupci	15
2.2. Statistička obrada.....	16
3.REZULTATI	17
4.RASPRAVA	22
5. ZAKLJUČAK	26
6.LITERATURA	28
7.ŽIVOTOPIS.....	34

Popis skraćenica

AAOMS – Američka akademija za oralnu i maksilofacijalnu kirurgiju (The American Association of Oral and Maxillofacial Surgeons)

CBCT - kompjutorizirana tomografija koničnom zrakom (Cone Beam Computer Tomography)

IgG2 – Imunoglobulin G2

KEP indeks – broj karioznih, ekstrahiranih i zubi s ispunima

MRONJ – osteonekroza čeljusti uzrokovana lijekovima (Medication-related osteonecrosis of the jaw)

MSCT - višeslojna kompjutorizirana tomografija (Multi Slice Computer Tomography)

RANKL – aktivator receptora nuklearnog faktora kappa – B liganda (Receptor activator of nuclear factor kappa-B ligand)

VEGF – humani krvožilni endotelni čimbenik rasta (Vascular endothelial growth factor)

Osteonekroza uzrokovana lijekovima (*engl. medication related osteonecrosis of the jaw* MRONJ) je rijetka nuspojava terapije antiresorptivnim i antiangiogenim lijekovima. Najčešće nastaje kao posljedica kirurške manipulacije na čeljusnim kostima, ali može nastati i spontano, što dovodi do pojave karakteristične kliničke slike eksponirane kosti. U kliničkoj slici dominira još kronična bol, infekcija, nemogućnost gutanja, govorenja i žvakanja te stvaranje defekta na čeljusti (1). Zbog sve učestalije primjene antiresorptivnih i antiangiogenih lijekova za stomatologa je od izrazite važnosti da bude upoznat s nastankom MRONJ, što znači educirati pacijente i poticati ih na održavanje pravilne oralne higijene, poticati ih na redovne kontrole, a sve u svrhu održavanja dobrog oralnog zdravlja i prevencije MRONJ. Također, bitno je pravodobno postaviti dijagnozu MRONJ i adekvatno ju liječiti čime se postiže značajan pozitivan utjecaj na bolesnikovu kvalitetu života (2,3).

1.1. Bisfosfonati

Bisfosfonati su antiresorptivni lijekovi koji se u medicini koriste u liječenju hiperkalcijemije, koštanog metastaziranja solidnih tumora, kao što su karcinom pluća, karcinom dojke u žena i karcinom prostate te se koriste za liječenje osteoporoze i osteopenije. Što se tiče načina primjene, razlikuju se intravenozni i oralni bisfosfonati. Bisfosfonati koji se najčešće koriste za intravensku primjenu su Aredia i Zometa, dok se za oralnu primjenu koriste Bonafos, Pleostat, Fosamax i Actonel (4). Intravenozni bisfosfonati koriste se u liječenju koštanog metastaziranja solidnih tumora, hiperkalcijemije povezane s tumorom, a oralni u liječenju osteoporoze, osteopenije, Pagetove bolesti i osteogenesis imperfecte. Pri tome je bitno napomenuti da intravenozni bisfosfonati ne djeluju na osnovnu bolest, nego usporavanjem koštane pregradnje dovode do smanjenja simptoma povezanih s koštanim metastaziranjem tumora kao što su bol, patološka fraktura i hiperkalcemija. Bisfosfonati su prema kemijskoj građi analogni pirofosfatima te sam naziv opisuje prisutnost dviju fosfatnih skupina koje su međusobno povezane jednim atomom ugljika sa postraničnim lancima R1 i R2. Afinitet vezanja lijeka za mineral kosti određen je R1 lancem, dok je jačina djelovanja lijeka određena R2 lancem (5). Njihov mehanizam djelovanja nije u potpunosti razjašnjen te postoji nekoliko teorija koje ga opisuju, a to su imunološka promjena u kojoj djeluju na regulacijske i pomagačke T-stanice, neravnoteža makrofaga, antilimfangiogeneza i akumulacija TRAP-pozitivnih stanica. Teorija koja pobliže pojašnjava djelovanje bisfosfonata temelji se na inhibiciji i apoptozi osteoklasta (6). Smatra se da bisfosfonati ulaze u osteoklaste za vrijeme

njihove aktivnosti čime se smanjuje koštana pregradnja kosti. Molekule bisfosfonata ugrađuju se u matriks hidroksiapatita što ima za posljedicu promjenu koštane mikrostrukture te dolazi do usporavanja rasta i otapanja minerala. Zbog veće prokrvljenosti mandibule i maksile, u usporedbi s ostalim kostima ljudskog kostura što se pripisuje zubima i njihovoj velikoj dnevnoj aktivnosti, postoji sklonost nagomilavanju većih koncentracija lijeka. Rezultat povećane aktivnosti zuba je učestala koštana pregradnja, a zbog povećane prokrvljenosti i akumulacije lijeka povećana je incidencija MRONJ koja se jako rijetko viđa u drugim kostima (4).

1.2. Denosumab

U skupinu antiresorptivnih lijekova, osim bisfosfonata, ubraja se i denosumab. Denosumab je humano monoklonsko protutijelo (IgG2) koje s velikim afinitetom i specifičnošću cilja na membranski protein RANKL (*eng. receptor activator of nuclear factor kappa-B ligand*) i veže se s njim pa tako sprječava aktiviranje njegovog receptora RANK (*eng. receptor activator of nuclear factor kappa-B*) na površini prekursora osteoklasta i osteoblasta (5). Sprječavanje interakcije između spomenutih proteina inhibira stvaranje i djelovanje osteoklasta te na taj način smanjuje resorpciju kortikalne i trabekularne kosti. Spomenuti proteini označavaju signalni sustav koji predstavlja molekularnu vezu između razine estrogena i resorpcije kosti putem osteoklasta, a isto tako je poznato da estrogen regulira koštani metabolizam. Denosumab je u komercijalnom obliku na tržištu dostupan kao Prolia® i XGEVA®. Indiciran je kod osteoporoze, Pagetove bolesti, gigantocelularnih koštanih tumora i kod koštanih metastaza zloćudnih tumora (7). Supkutana primjena denosumaba svakih 6 mjeseci smanjuje rizik od prijeloma kralježnice, kuka i ostalih prijeloma kod pacijenata s dijagnozom osteoporoze. U usporedbi s bisfosfonatima, inhibitori RANKL-a se ne vežu na kost te je njihov učinak na koštanu pregradnju uvelike smanjen unutar 6 mjeseci od prestanka liječenja (8). Zbog jednakog kruga indikacija i zbog svojih prednosti, denosumab polako zamjenjuje u svojoj primjeni bisfosfonate (7). Popratne i opasne pojave koje su mogu javiti su hipokolacijemija, atipične frakture i MRONJ (9).

1.3. Ostali antiresorptivni lijekovi koji mogu uzrokovati MRONJ

U ovu skupinu spadaju antiangiogeni lijekovi koji se sve više upotrebljavaju u liječenju različitih maligniteta kao što su karcinom jajnika, metastatski karcinom bubrežnih stanica,

karcinom dojke, kolorektalni karcinom, karcinom pluća i glioblastom (1,10). Dije se u 3 glavne skupine na temelju mehanizma djelovanja: anti - VEGF monoklonsko protutijelo (npr. bevacizumab), VEGF - receptor mamci (npr. aflibercept) te inhibitori tiroksin kinaze (npr. sunitinib, cabozantinib i sorafenib) (11). U navedenu se skupinu također ubrajaju i mTOR inhibitori everolimus i tensiolimus (12). Korištenje antiangiogenih lijekova zajedno s antiresoptivnim lijekovima povećava rizik od nastanka MRONJ, dok je rizik za nastanak MRONJ u pacijenata koji uzimaju samo neki od ovih lijekova višestruko manji. Prema preglednom radu Pimolbutr i sur., do 2018. godine opisano je ukupno 35 slučajeva MRONJ u pacijenata koji su koristili samo antiangiogene lijekove bez bisfosfonata ili denosumaba. Najveći broj slučajeva, njih 14(40%) bilo je uzrokovano anti-VEGF lijekom, bevacizumabom (1).

1.4. Osteonekroza

Pojam osteonekroza predstavlja odumiranje koštanog tkiva kao rezultat inhibicije koštanog metabolizma i ishemije. U slučaju osteonekroze čeljusti dolazi do odvajanja avitalnog od vitalnog fragmenta kosti koji se eksponira u usnoj šupljini. Uzroci mogu biti lokalnog i sistemnog porijekla kao što su zračenje u području glave i vrata, terapija antiresoptivnim i antioangiogenim lijekovima, terapija kortikosteroidima, terapija lijekovima protiv zgrušavanja krvi, poremećaji mehanizma zgrušavanja krvi te uživanje kokaina. Leukemija, Pagetova bolest, dijabetes, malnutricija, fibrozna displazija i trovanje teškim metalima su također jedan od sistemnih faktora koji mogu biti uzrok osteonekrozi. Što se tiče lokalnih čimbenika, uzrok mogu biti ekstrakcija umnjaka te ozljeda kemijskim tvarima (13).

1.4.1. Faktori rizika

Glavni rizični čimbenici za razvoj MRONJ su dentoalveolarni kirurški zahvati poput ekstrakcije zuba (61,7%), ugradnje dentalnih implantata (3,9%) i ostali oralno kirurški zahvati (7,2%). Rizik za spontani nastanak iznosi 14,8%, dok rizik od ozljede protetskim radom iznosi 7,45%. Ako je pak prisutna parodontna bolest, rizik iznosi 5,0% (6). Prema slučaju Bagan i sur., koje je uključivalo 20 pacijenata s karcinomom dojke i multiplim mijelomom u kojem su svi bolesnici bili na intravenskoj terapiji bisfosfonatima, 55% (11) ih je razvilo MRONJ kao posljedicu ekstrakcije zuba. U ostalih 45% (9) pacijenata MRONJ je nastao spontano (14).

Osim oralnokirurških zahvata bitno je napomenuti i trajanje same terapije. Duža upotreba terapije povećava rizik za nastanak MRONJ. Prema tome, rizik za nastanak MRONJ u pacijenata koji uzimaju zoledronat povećava s 0.6% u prvoj godini na 1.3% u trećoj godini, što je usporedivo s pacijentima koji uzimaju denosumab (0.5% u prvoj godini prema 1.1% u trećoj godini liječenja) (15). Bitan faktor je i potentnost lijeka. Unutar podskupine aminobisfosfonata postoji podjela na temelju relativne potentnosti. Ona predstavlja učinak na antineoplastičnu aktivnost uspoređenu s prvim bisfosfonatom na tržištu, etidronatom, čija je vrijednost 1. Alendronat, risedronat, pamidronat, zoledronat i ibandronat su aminobisfosfonati te imaju puno veću potentnost, u usporedbi s ne nitrogenim bisfosfonatima, zbog prisutnog dušika (16). Potentnost alendronata je 1 000, uzima se oralno 10 mg na dan ili 70 mg na tjedan, a indiciran je samo kod osteoporoze. Prevalencija za MRONJ iznosi 4%. Risedronat je također lijek samo za oralnu upotrebu potentnosti od 1 000 do 10 000 te prevalencija iznosi 0,5%. Uzima se 5 mg na dan ili 35 mg na tjedan. Ibandronat je jednake potentnosti kao i risedronat te prevalencija kod oralnog uzimanja iznosi 0,5 %, a doza mu je 2,5 mg na dan ili 150 mg na mjesec. Spomenuti bisfosfonati su manje potentni u odnosu na intravenske, pamidronat i zoledronat, koji se daju u znatno višim dozama. Relativna potentnost pamidronata iznosi 1 000 do 5 000 te se daje u dozi od 90 mL u infuziji 250 mL NaCl tijekom dva sata svaka tri do četiri tjedna. Zoledronat je najpotentniji bisfosfonat u odnosu na referentni etidronat (potentnost 1) te mu potentnost iznosi više od 10 000. Doza je 4 mg u infuziji 100 mL NaCl tijekom 15 min svaki mjesec te je prevalencija za MRONJ najveća upravo kod bolesnika koji su liječeni tim preparatima. Najviše slučajeva MRONJ je vezano za zoledronat te iznosi 43%, 27% slučajeva za pamidronat i 23% za njihovo kombinirano davanje (3). Kada je u pitanju način primjene, parenteralno primjenjeni lijekovi, ranije spomenuti, predstavljaju veći rizik nego peroralni preparati kao alendronat (Fosamax), risedronat (Actonel) i iklodronat (Bonafos). Pacijenti s karcinomom koji su na intravenskoj terapiji, odnosno primaju zoledronat, imaju rizik za MRONJ 1% (100 slučajeva na 10 000 pacijenata) što je usporedivo s pacijentima na denosumabu čiji je rizik 0,7 – 1,9% (70 – 90 slučajeva na 10 000 pacijenata). Pacijenti koji boluju od osteoporoze te primaju peroralne bisfosfonate imaju rizik 0,1% (10 slučajeva na 10 000 pacijenata) odnosno ako primaju terapiju dulje od 4 godine rizik se povećava na 0,21% (21 slučaj na 10 000 pacijenata). Kada su u pitanju pacijenti s osteoporozom koji primaju intravensku terapiju bisfosfonatima, rizik iznosi 0,017% (1.7 slučaj na 10 000 pacijenata) dok za denosumab iznosi 0,04% (4 slučaja na 10 000 pacijenata). MRONJ se češće pojavljuje u donjoj čeljusti (73%), osobito na mjestima tanke sluznice, kao npr. milohioidni greben, torus mandibularis,

u usporedbi s gornjom (22,5%), no isto tako se može pojaviti u obje čeljusti (4.5%). Povećan rizik za nastanak MRONJ uočen je kod pacijenata s mobilnim protezama koji primaju zoledronat. Prema provedenom istraživanju Vahtsevanos i sur., pokazalo se da postoji dva puta veći rizik za MRONJ kod pacijenata s karcinomom koji primaju intravenski zoledronat, ibandronat ili pamidronat, a koji nose mobilne proteze. Jedan od važnih i poznatih čimbenika rizika je već postojeća upalna bolest parodontalne ili periapikalne etiologije. Kod pacijenata s karcinomom i MRONJ postojeća upalna bolest je bila čimbenik rizika u 50 % slučajeva. Važni čimbenici rizika za MRONJ su dob i spol. Veća prevalencija komplikacija uočena je u ženskoj populaciji kao odraz osnovne bolesti (osteoporoza, rak dojke) za koju su propisani lijekovi. Vrlo je malo podataka o prisutnosti MRONJ u dječjoj populaciji. U istraživanju Brown i sur. sudjelovalo je 42 djece koji primaju intravensku bisfosfonatnu terapiju (prosjek trajanja terapije iznosi 6.5 godina) zbog različitih koštanih bolesti. Istraživanje je pokazalo da se u 11 pacijenata nije razvio MRONJ unatoč invazivnom dentalnom zahvatu. Ostali čimbenici koji povećavaju rizik za razvoj MRONJ su istodobna primjena kemoterapije, kortikosteroidne terapije, pretilost, pušenje, alkoholizam, neadekvatna oralna higijena, bubrežna dijaliza i genetski čimbenici. Implantoprotetska terapija je kontraindicirana kod pacijenata sa karcinomom te kod pacijenata koji su na terapiji parenteralnim bisfosfonatima. Novija literatura je potvrdila da je rizik za MRONJ izrazito povećan kod pacijenata na antiresoptivnoj terapiji koji boluju od karcinoma u usporedbi s pacijentima koji primaju lijekove za osteoporozu. Štoviše, rizik za MRONJ kod pacijenata s osteoporozom koji primaju antiresoptivnu terapiju je vrlo nizak bez obzira o kojoj vrsti lijeka se radi ili dozi (2,4,8).

1.4.2.Klinička slika

Dijagnoza MRONJ se postavlja na temelju sljedećih kriterija: 1.Trenutna ili prethodna terapija antiresoptivnim ili antiangiogenim lijekovima, 2. Pojava eksponirane kosti ili fistule (ekstraoralna ili intraoralna) u usnoj šupljini koja perzistira dulje od 8 tjedana te 3. Pacijent koji nije bio zračen u području glave i vrata. Klinička slika MRONJ se sastoji od toga da sama lezija može varirati od rane koja ne cijeli nakon ekstrakcije zuba pa sve do opsežnih dijelova nekrotične i eksponirane kosti koje su ujedno i karakteristični simptom. Lezija može biti asimptomatska tjednima, mjesecima pa čak i godinama, no najčešće su simptomi prisutni. Simptomi uključuju pojavu boli, pomičnost zuba, edem sluznice, eritem i ulceraciju sluznice. Prisutnost purulentnog sadržaja je rezultat sekundarne infekcije rane. Kao što je prije

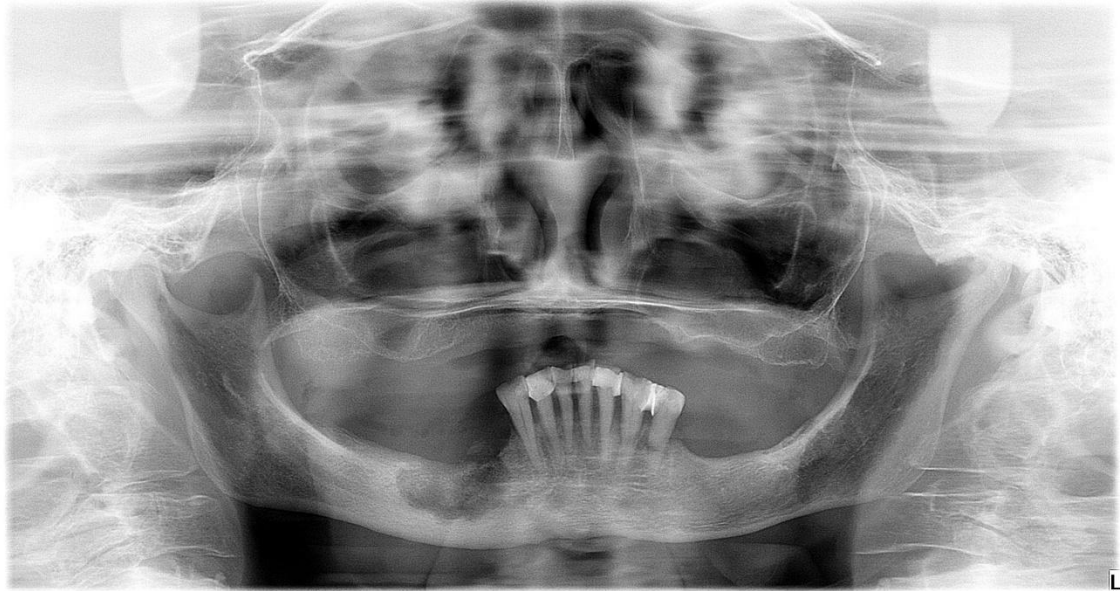
spomenuto, glavni čimbenik rizika za nastanak lezije je dentoalveolarna kirurgija, no nije nemoguće da MRONJ nastane i spontano (17).

1.4.3. Histološki nalaz

Histološka slika ukazuje na prisutnost upalnih stanica, nekrotične kosti, fibroze medularne kosti, koštane sekvestre te sekundarnog nakupljanja aktinomiceta oko kojih je tkivo upalno promijenjeno. Od ostalih mikroorganizama moguće je vidjeti spore gljiva, točnije spore *Candida* spp, ali je bitno napomenuti da se radi o kolonizaciji koštanog defekta jer kandida ne sudjeluje u nastanku MRONJ. Ono pokazuje prisutnost limfocita, makrofaga i plazma stanica koje upućuju na kroničnu infekciju, dok neutrofilu ukazuju na akutnu. Krvne žile su obliterirane osobito segmentalne arterije, te je u intimi i mediji arterije povećan broj stanica. Prisutni su brojni osteoklasti i lakune koje su znak resorpcije kosti. Uočena je i epitelijalna proliferacija u medularnim prostorima. Takav epitel je nekeratiniziran i sastoji se većinom od neutrofila. Ova promjena se naziva pseudokarcinomatозна hiperplazija (18,19).

1.4.4. Radiološki nalaz

Radiološki nalaz MRONJ može biti dosta raznolik i uključivati osteolizu, eroziju kortikalne kosti, sklerozu, sekvestraciju, zadebljanje lamine dure, prominenciju mandibularnog kanala, perzistirajuće parodontalne džepove i patološke frakture. Od navedenih radioloških znakova u pacijenata s MRONJ, najčešće se pojavljuju osteoliza i skleroza kosti. Ortopantomogram je najčešći rentgenski snimak pacijenata s MRONJ zato što je jednostavan za korištenje, daje dovoljno informacija o bolesti, dostupan je te jeftiniji i manje zrači u usporedbi sa CBCT-om. Prednost CBCT-a je pak ta što prikazuje simptome već u ranom stadiju bolesti, za razliku od panoramskog snimka. Nalaz MSCT-a često prikazuje MRONJ kao umjerenu nepravilnost kortikalnih površina te razaranje kortikalne kosti. Moguće je periostalno zadebljanje. Istraživanje Stockmann i sur. je pokazalo da je MRONJ bio prepoznat u samo 54% radiografskih snimki, dok je kod MSCT-a to iznosilo 96% (20). Diferencijalno dijagnostički sličan rentgenski nalaz postoji i kod drugih koštanih bolesti kao što su osteomijelitis, osteoradionekroza i koštane metastaze te je stoga za konačnu dijagnozu uz rentgenski snimak bitno napraviti detaljan klinički pregled i uzeti anamnezu (21).

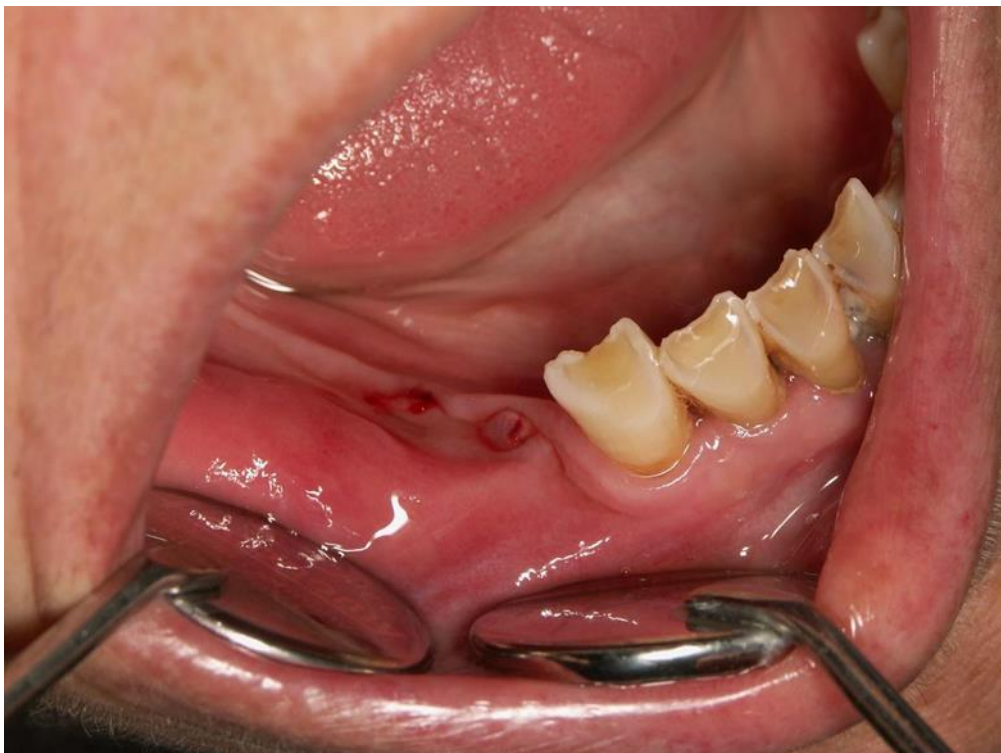

Slika 1. Prikaz MRONJ na ortopantomogramu. Preuzeto iz arhive Zavoda za oralnu medicinu Stomatološkog fakulteta (ljubaznošću izv. prof. dr. sc. Vlahe Braila)

1.4.5. Klasifikacija

MRONJ se prema Američkoj akademiji za oralnu i maksilofacijalnu kirurgiju (AAOMS) klasificira na 4 stadija s obzirom na kliničku sliku.

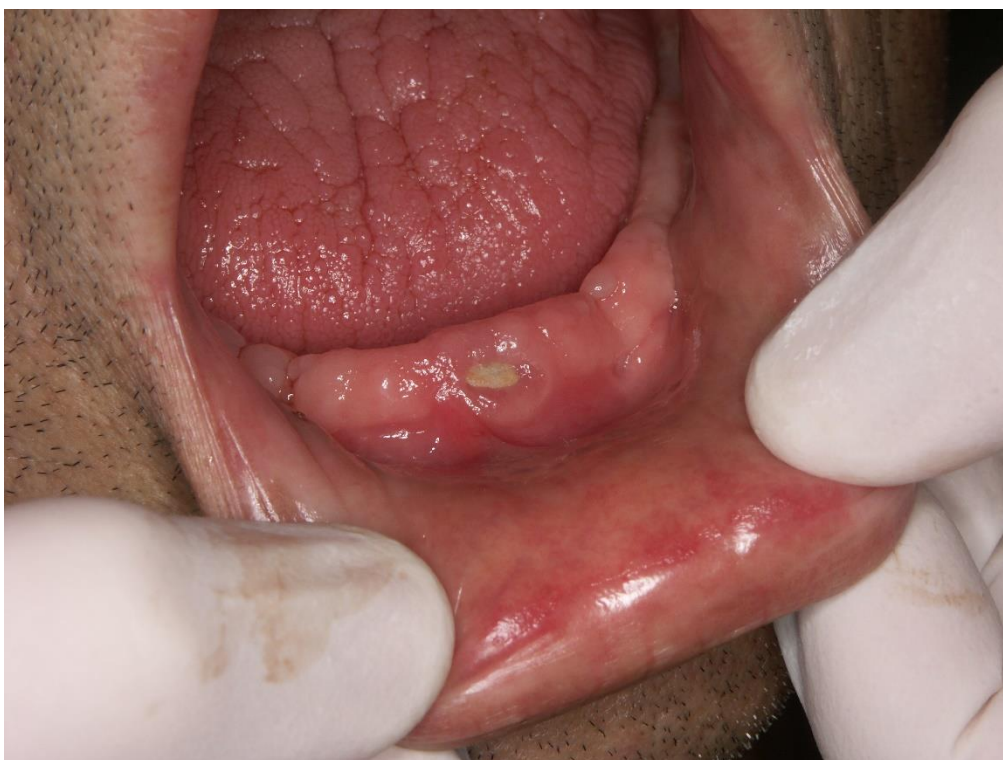Stadij 0. predstavlja preteču pravoj bolesti. Kategorizira pacijente koji su izloženi riziku, ali s nespecifičnim simptomima te nespecifičnim kliničkim i rendgenskim znakovima.



Slika 2. Stadij 0. MRONJ. Preuzeto iz arhive Zavoda za oralnu medicinu Stomatološkog fakulteta (ljubaznošću izv. prof. dr. sc. Vlahe Braila)

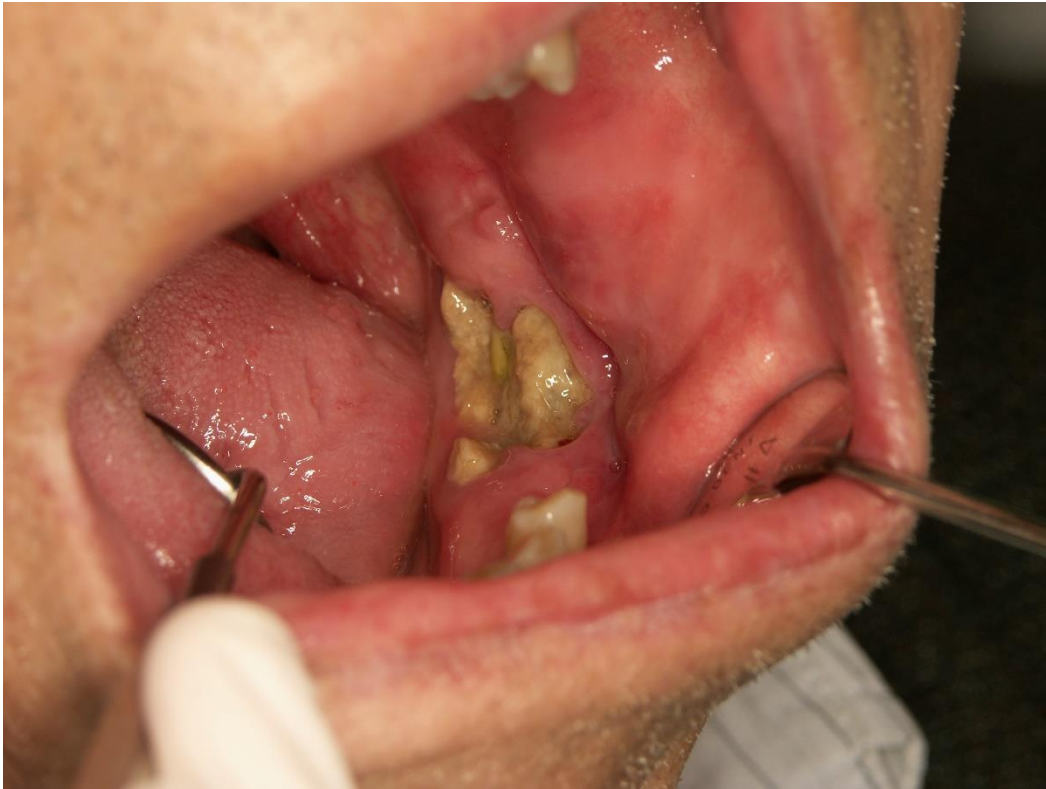Nespecifični simptomi uključuju zubobolju nepoznatog porijekla uz nepostojanje vidljive odontogene patologije, tupu bol u čeljusti koja se širi sve do temporomandibularnog zgloba, bol u sinusu i poremećaj senzoričke funkcije. Klinički nalaz može uključivati gubitak zuba koji nije povezan s kroničnim parodontitisom te pojavu periapikalne ili periodontalne fistule koja nije povezana s propadanjem zubne pulpe. Na rendgenu se nespecifični znakovi mogu javiti kao resorpcija alveolarne kosti koja nije posljedica kroničnog parodontitisa, osteoskleroza kosti te zadebljanje parodontalnog ligamenta (zadebljanje lamine dure i smanjen prostor parodontalne pukotine).

Stadij 1. karakterizira pojava eksponirane, nekrotične kosti ili fistule iz kosti, ali bez simptoma te bez znakova infekcije.



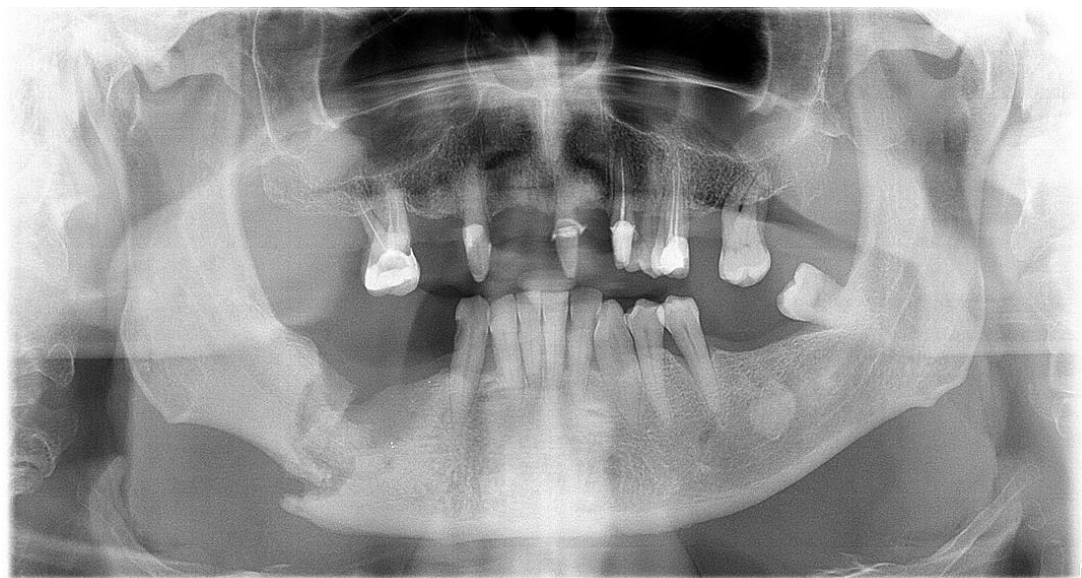
Slika 3. Stadij 1. MRONJ. Preuzeto iz arhive Zavoda za oralnu medicinu Stomatološkog fakulteta (ljubaznošću prof. dr. sc. Ivana Alajbega)

Stadij 2. karakterizira pojava eksponirane, nekrotične kosti ili fistule iz kosti s postojećom infekcijom, boli i crvenilom u području eksponirane kosti. Purulentni sadržaj također može biti prisutan.



Slika 4. Stadij 2. MRONJ. Preuzeto iz arhive Zavoda za oralnu medicinu Stomatološkog fakulteta (ljubaznošću prof. dr. sc. Ivana Alajbega)

Stadij 3. karakterizira pojava eksponirane, nekrotične kosti ili fistule iz kosti te pojava boli i infekcije uz prisutnost barem jednog od sljedećih znakova: patološka fraktura, ekstraoralna fistula, oroantralna/oronazalna komunikacija i osteoliza koja se proteže sve to donjeg ruba mandibule ili do dna sinusa (17).



Slika 5. Stadij 3. MRONJ – patološka fraktura. Preuzeto iz arhive Zavoda za oralnu kirurgiju Stomatološkog fakulteta (ljubaznošću doc.dr.sc. Marka Granića)

Osim kliničke dijagnostike MRONJ, nužno je napraviti i ortopantomogram kojim će se procijeniti opseg bolesti, a preporučuju se i suvremene tehnike snimanja kao CBCT ili MSCT (22).

1.4.6. Liječenje

Kada je u pitanju liječenje MRONJ, ono ima za cilj spriječiti daljnje širenje lezije, ukloniti bol te poboljšati kontrolu infekcije. Dođe li do pojave nekrotične kosti, ona se treba ukloniti. Međutim, ako je primarna maligna bolest uznapredovala te sama terapija bisfosfonatima predstavlja samo palijativno liječenje, tada MRONJ ne zahtjeva tretman (4). Liječenje može uključivati topikalnu terapiju antisepticima (0.12% klorheksidin), antibiotike (penicilin i metronidazol kod osteomijelitisa, klindamicin, azitromicin, eritromicin i doksiciklin), analgetike, kirurško uklanjanje sekvestara nekrotične kosti i hiperbaričnu oksigenaciju. Samo liječenje se provodi prema kliničkom stadiju MRONJ u kojem se bolesnik trenutno nalazi. Pacijenti koji su izloženi riziku te pacijenti sa nespecifičnim znakovima, odnosno tzv. 0. stadij ne zahtjeva terapiju, ali potrebne su edukacije i redovne kontrole. Liječenje prema kliničkim stadijima MRONJ provodi se na sljedeći način:

Stadij 1. uključuje primjenu topikalnih antiseptika (klorheksidin) uz edukaciju i redovite kontrole pacijenta.

Stadij 2. uključuje također simptomatsko liječenje gdje su, osim topikalnih antiseptika, indicirani i antibiotici širokog spektra te analgetici. U ovom stadiju je indicirano uklanjanje nekrotične kosti (sekvestrektomija) kako bi se iritacija mekih tkiva svela na minimum.

Stadij 3. uključuje korištenje topikalnih antiseptika, primjenu antibiotika te analgetika uz kiruršku resekciju zahvaćenog dijela čeljusti sa ili bez rekonstrukcije mikrovaskularnim reznjem (4,2).

Novija istraživanja pokazuju da se nastale lezije mogu uspješno tretirati sistemskom primjenom mezenhimalnih matičnih stanica koštane srži te transplantacijom stromalnih vaskularnih frakcija masnog tkiva, no ona su još u fazi pretkliničkih ispitivanja. Osim navedenih mogućih terapija stanicama, MRONJ se može tretirati primjenom lasera te autolognim koncentratom plazme čija su istraživanja u kliničkoj fazi, no još nema dovoljno kliničkih dokaza kako bi se uvrstile u standardni postupak liječenja (6).

1.4.7. Prevencija

Kada je u pitanju prevencija, svi pacijenti kojima je indicirana terapija bisfosfonatima bi trebali prije uvođenja terapije obaviti sanaciju usne šupljine, a svi invazivni stomatološki zahvati trebali bi se završiti mjesec dana prije početka terapije (4). Rezultati brojnih studija govore u prilog tome da se rizik za MRONJ višestruko smanjuje ako se stomatološka sanacija provede prije početka terapije (23,24,25).

Da bi se rizik za nastanak MRONJ sveo na minimum, pacijentu je potrebno detaljno objasniti što ono predstavlja, koji su simptomi, zbog čega može nastati te ga motivirati na provođenje adekvatne oralne higijene i napraviti temeljiti oralni pregled. Također liječnik koji vodi osnovnu bolest treba savjetovati pacijenta da obavijesti stomatologa o uvođenju anti-resorptivne/antiangiogene terapije. Prije saniranja usne šupljine potrebno je napraviti rentgenski panoramski snimak kako bi se vidjelo postoje li kakvi patološki procesi. Sve zube koji se ne mogu endodontski liječiti te oni s lošom prognozom (npr. opsežni periapikalni procesi i uznapredovala parodontna bolest) treba izvaditi, zube s karijesom treba konzervativno sanirati. Nužno je sanirati i prisutne infekcije (npr. marginalni parodontitis i apikalni parodontitis). Osobito je važno obratiti pozornost na pacijente koji nose mobilne proteze jer zbog nepravilnog dosjeda mogu izazvati lokalnu traumu što povećava rizik od nastanka MRONJ, stoga je potrebno provjeriti i prilagoditi rubove proteze (26,22).

Tijekom terapije su potrebne redovite stomatološke kontrole svakih 3-6 mjeseci. Uvijek iznova treba naglašavati značaj temeljitog provođenja oralne higijene, a svu moguću dentalnu patologiju treba rješavati u samom začetku. Prednost se uvijek daje konzervativnim zahvatima, dok se za kirurške zahvate preporučuje uputiti pacijenta specijalistu (22). Jedno od pitanja oko kojeg se dosta lome koplja jest je li potrebno prekidati terapiju bisfosfonatima prije provođenja invazivnog zahvata. Ova dvojba nameće se zbog činjenice da se bisfosfonati godinama zadržavaju u kostima i upitno je može li relativno kratkotrajni prekid dovesti do klinički povoljnijeg ishoda cijeljenja. Prema suvremenoj literaturi nema dokaza koji govore u prilog smanjenju rizika za nastanak MRONJ nakon ekstrakcije zuba. Ipak, Američko udruženje za oralnu i maksilofacijalnu kirurgiju (AAOMS) preporučuje prekid terapije u pacijenata s osteoporozom koji uzimaju peroralne bisfosfonate dulje od 4 godine. U onkoloških pacijenata koji primaju intravenske bisfosfonate i koji imaju veći rizik za nastanak MRONJ u usporedbi s pacijentima na peroralnoj terapiji, također nema dokaza da bi prestanak terapije doveo do smanjenja rizika za nastanak MRONJ. U slučaju da MRONJ nastane AAOMS preporučuje prekid terapije dok ne dođe do cijeljenja sluznice pod uvjetom da opće stanje bolesnika dopušta prekid terapije. Za razliku od bisfosfonata, denosumab se ne vezuje za koštano tkivo i njegov učinak traje 6 mjeseci. Ipak, nema studije koja bi potvrdila ili opovrgnula učinak prekida terapije denosumabom na smanjenje rizika za nastanak MRONJ (8).

Svrha ovog rada bila je utvrditi stanje oralnog zdravlja onkoloških pacijenata u kojih se planira liječenje antiresorptivnom ili antiangiogenom terapijom, utvrditi potrebu za stomatološkim liječenjem prije uvođenja navedene terapije i analizirati postupke stomatološke pripreme za uvođenje navedene terapije.

2.1. Ispitanici i postupci

Istraživanje je provedeno na Zavodu za oralnu medicinu i Zavodu za oralnu kirurgiju Stomatološkog fakulteta u Zagrebu retrospektivnim pregledom medicinske dokumentacije u bolničkom informacijskom sustavu. Ispitanici su bili bolesnici s metastatskom malignom bolešću (neovisno o primarnom tumoru) u koji se planirala uvesti antoresorptivna ili antiangiogena terapija, upućeni na stomatološku obradu u razdoblju od 1.1.2017.–31.7.2019.. Dijagnozu metastatske maligne bolesti postavio je nadležni onkolog na temelju kliničkih, patohistoloških i radioloških kriterija. Nadležni onkolog postavio je indikaciju za uvođenje antoresorptivne ili antiangiogene terapija (rizik od patološke frakture, bol uslijed koštanih metastaza i hiperkalcemija). Bolesnici koji su već bili na antiresorptivnoj ili antiangiogenoj terapiji i bolesnici s već razvijenom MRONJ-em nisu bili uključeni u istraživanje.

Svim bolesnicima napravljen je klinički pregled i ortopantomogram te po procjeni nadležnog liječnika i dodatne retroalveolarne snimke. Ekstrahirani su svi zubi s nepovoljnom prognozom (zubi s destruiranom krunom, uznapredovalim karijesima, zubi sa simptomatskim periapikalnim procesima neovisno o veličini procesa, zubi s asimptomatskim periapikalnim procesima >5mm, zaostali zubni korijeni, zubi s uznapredovalom parodontnom bolešću - pomičnosti 3. ili 4. stupnja ili parodontnim džepovima >8mm te simptomatski poluimpaktirani umnjaci). Sukladno procjeni nadležnog liječnika provedena je rutinska ekstrakcija ili alveotomija. Rane su redovito šivane nakon alveotomije te po potrebi nakon rutinske ekstrakcije. Šavovi su uklanjani nakon 7-10 dana. Antibiotik (amoksicilin s klavulanskom kiselinom 1000 mg svakih 12 sati ili klindamicin 300 mg svakih 6 sati) ordiniran je prema procjeni liječnika. S antibiotskom terapijom se započinjalo ili nakon zahvata ili dva dana prije zahvata, opet ovisno o preporuci liječnika. Od ostalih stomatoloških zahvata u svih pacijenata napravljen je uklanjanje tvrdih i mekih supragingvnih naslaga te su u slučaju potrebe korigirane mobilne proteze. Pacijentima su dane preporuke za sanaciju karijesa kod nadležnog stomatologa. Također, pacijentima su dane upute za provođenje oralne higijene i preporuka za topikalnu floridaciju. Po urednom cijeljenju ekstrakcijskih rana dana je suglasnost da se može započeti s antiresorptivnom ili antiangiogenom terapijom.

Podaci bolesnika koji su se prikupljali za ovo istraživanje uključivali su demografske podatke (dob, spol), opće medicinske podatke (dijagnoza, lijek koji se planira uvesti) i stomatološke podatke (KEP indeks, broj zuba za ekstrakciju, tip ekstrakcije, antibiotska terapija, pojava komplikacija (produljenom krvarenje, lokalna upala, suha alveola, otežano cijeljenje rane) i

njihovo liječenje, broj dolazaka na stomatološku obradu i vrijeme potrebno za dobivanje suglasnosti stomatologa za uvođenje antiresorptivne ili antioangiogene terapije).

2.2. Statistička obrada

Podaci su organizirani u tablične datoteke (Microsoft Excel, Microsoft Inc. SAD) i statistički obrađeni korištenjem programa SPSS (IBM Inc, SAD). Normalnost distribucije podataka testirana je Kolmogorov-Smirnovljevim testom. Budući da su podaci bili normalno distribuirani za prikazivanje podataka, korištene su srednja vrijednost i standardna devijacija. Za ispitivanje razlika među skupinama korišteni su hi kvadrat test za nominalne te Studentov t-test za nezavisne uzorke i analiza varijance (ANOVA) za kontinuirane varijable. Za ispitivanje korelacije između varijabli korišten je Pearsonov koeficijent korelacije. Vrijednosti manje od 0,05 ($p < 0,05$) smatrale su se statistički značajnima.

U istraživanju je sudjelovalo 22 ispitanika (5 (22,7%) muškaraca i 17 (77,3%) žena). U svih bolesnika uvodili su se bisfosfonati (ibandronična kiselina u dozi od 50 mg svaki dan). Prosječna dob ispitanika iznosila je $64,2 \pm 13,8$ godina. Nisu utvrđene statistički značajne razlike u dobi između žena i muškaraca ($69 \pm 15,2$, prema $65 \pm 8,5$; $p=0.884$).

Dijagnoze pacijenata prikazane su u tablici 1. Većina pacijenata bile su žene oboljele od karcinoma dojke (72.7%) (tablica1).

Tablica 1. Osnovna bolest pacijenata zbog kojih se uvodi antiresorptivna terapija

Dijagnoza	Žene N (%)	Muškarci N (%)
Karcinom dojke	16 (72,7%)	0
Karcinom prostate	0	2 (9,1%)
Karcinom debelog crijeva	0	1 (4,55%)
Karcinom bubrega	1 (4,55%)	0
Tumor nepoznatog sijela	0	2 (9,1%)

U tablici 2. prikazan je oralni nalaz pacijenata. Prosječan KEP indeks iznosio je $18,5 \pm 7,3$. Nisu utvrđene statistički značajne razlike u KEP indeksu između muškaraca i žena ($p=0,656$). Prosječan broj zuba za ekstrakciju iznosio je 3 ± 3 . Nisu utvrđene statistički značajne razlike u broju zuba za ekstrakciju između muškaraca i žena ($p=0,118$). Nisu utvrđene statistički značajne razlike u broju zuba za ekstrakciju između pacijenata s različitim dijagnozama ($p=0,670$).

Tablica 2. Oralni nalaz pacijenata

	Žene N (%)	Muškarci N (%)	Razlika po spolu	Razlika po dijagnozama
KEP indeks	$18,9 \pm 7,8$	$17 \pm 6,2$	0,656	0,610
Broj zuba za ekstrakciju	$2,4 \pm 2,8$	$4,8 \pm 3,2$	0,118	0,670

Ukupno je ekstrahirano 56 zuba u 17 pacijenata. Kod jedne pacijentice trebala se provesti ekstrakcija 9 zuba, ali se pacijentica nije pojavila na zahvatu. U tablici 3. prikazana je raspodjela ekstrakcija po tipu među pacijentima. Nije utvrđena statistički značajna razlika u

vrsti ekstrakcije ovisno o dijagnozi ($p=0,529$), kao ni statistički značajna razlika u vrsti ekstrakcija između muškaraca i žena ($p=0,136$).

Tablica 3. Podjela ekstrakcija po tipu

	Broj pacijenata N(%)	Razlika po spolu	Razlika po dijagnozama
Nije potrebna ekstrakcija	4 (18,2%)	0, 136	0, 529
Rutinska ekstrakcija	8 (36,4%)		
Alveotomija	9 (40,9%)		
Nije se pojavila	1 (4,5%)		

Nadalje, nije utvrđena statistički značajna razlika u broju zuba koji su ekstrahirani različitim tipom ekstrakcije ($p=0,523$) što prikazuje tablica 4.

Tablica 4. Prosječan broj zuba ekstrahirani različitim tipom ekstrakcije

Tip ekstrakcije	Broj zuba (srednja vrijednost \pm SD)	p
Rutinska ekstrakcija	3,8 \pm 3	0,523
Alveotomija	2,9 \pm 2,5	

Antibiotici su ordinirani u 12 (70,6%) slučajeva. Podaci o ordiniranju antibiotika prikazani su u tablici 5. Nije utvrđena statistički značajna razlika u načinu ordiniranju antibiotika ovisno o tipu ekstrakcije ($p=0,187$). Komplikacije nisu primijećene ni u jednog pacijenta.

Tablica 5. Ordiniranje antibiotika ovisno o tipu ekstrakcije

	Bez antibiotika N(%)	Antibiotici prije zahvata N(%)	Antibiotici nakon zahvata N(%)	p
Rutinska ekstrakcija	4 (50%)	3 (37,5%)	1 (12,5%)	0,187
Alveotomija	1 (11,1%)	7 (77,8%)	1 (11,1%)	
Ukupno	5 (29,4%)	10 (58,8%)	2 (11,8%)	

U prosjeku pacijenti su trebali doći na stomatološki pregled i zahvate $2,3 \pm 1,2$ puta (1-5 dolazaka) prije dobivanja suglasnosti za uvođenje antiresorptivne i antiangiogene terapije. Većina pacijenata (31.8%) dobila je suglasnost nakon jednog dolaska. U tablici 6. prikazan je potreban broj dolazaka na stomatološku obradu prije dobivanja suglasnosti.

Tablica 6. Broj dolazaka na stomatološku obradu potreban za dobivanje suglasnosti

Broj dolazaka	Broj pacijenata	p (razlika po dijagnozama)	p (razlika po spolu)
Jedan	7 (31,8%)	0,537	0,537
Dva	4 (18,2%)		
Tri	8 (36,4%)		
Četiri	1 (4,55%)		
Pet	1 (4,55%)		
Nije došla na zakazani termin	1 (4,5%)		

Nije utvrđena statistički značajna razlika u broju potrebnih dolazaka po dijagnozi ($p=0,537$). Također, nije utvrđena statistički značajna razlika u broju dolazaka po spolu (žene $2,4 \pm 1,2$; muškarci 2 ± 1 ; $p=0,537$).

Vrijeme potrebno da se dobije suglasnost stomatologa za uvođenje antiresorptivne i antiangiogene terapije iznosilo je u prosjeku $15,5 \pm 17,1$ dan i očekivano, statistički je značajno koreliralo s brojem dolazaka (tablica 7).

Tablica 7. Korelacija između broja dolazaka i vremena potrebnog za dobivanje suglasnosti za uvođenje antiresorptivne i antiangiogene terapije

	Broj dolazaka	Pearsonov koeficijent korelacije (r)	p
Vrijeme potrebno za dobivanje suglasnosti za uvođenje terapije		0.860	0,000001

S obzirom na veliki utjecaj MRONJ na kvalitetu života bolesnika i njezino dosta komplicirano i dugotrajno liječenje, sve veći značaj pridaje se prevenciji. Budući da je ekstrakcija zuba glavni čimbenik rizika za nastanak MRONJ, stav onkološke i stomatološke struke te službena preporuka Međunarodne asocijacije za suportivno liječenje onkoloških bolesnika i Međunarodne asocijacije za oralnu onkologiju je da svi pacijenti u kojih se planira uvođenje anti-resorptivnih i/ili antiangiogenih lijekova moraju proći stomatološku obradu prije početka liječenja (27). Ova preporuka temelji se na brojnim kliničkim studijama koje potvrđuju učinkovitost stomatološke obrade prije uvođenja anti-resorptivnih lijekova u prevenciji MRONJ. Dimopoulos i sur. utvrdili su da se u bolesnika u kojih se stomatološka obrada obavi prije uvođenja anti-resorptivnog lijeka (zoledronična kiselina) incidencija MRONJ smanjuje se 3 puta u odnosu na bolesnike u kojih se stomatološko liječenje provodi nakon uvođenja anti-resorptivnog lijeka (0.23/100 osoba mjeseci, prema 0.67 osoba mjeseci) (23). Bonacina i sur. nisu registrirali ni jedan novi slučaj MRONJ u pacijenata kojima se uvodila intravenska bisfosfonatna terapija, a kojima je prethodno sanirana usna šupljina u odnosu na bolesnike koji su bili na terapiji bisfosfonatima prije stomatoloških zahvata (10.8%) (24). U istraživanju Ripamonti i sur. je utvrđena značajno smanjena incidencija MRONJ kod pacijenata koji su prije uvođenja anti-resorptivne terapije obavili stomatološko liječenje u usporedbi s pacijentima koji stomatološko liječenje nisu napravili (1.7% prema 7.8%) (27).

U ovom istraživanju sudjelovalo je 22 ispitanika što je jako mali broj s obzirom na incidenciju karcinoma u Hrvatskoj (28). Većina ispitanika su bile pacijentice s karcinomom dojke (16; 72,7 %) iz dvije veće ustanove u gradu Zagrebu (Klinika za tumore i KBC Zagreb – Rebro). Ako se uzme u obzir da se godišnje u RH dijagnosticira oko 100 slučajeva metastatskog karcinoma dojke (ne uzevši u obzir ostale metastatske karcinome), onda brojka od 16 pacijentica u nepune 3 godine potvrđuje da je razina prevencije MRONJ u RH na dosta niskoj razini. O razlozima za tako slab posjet stomatologu možemo samo spekulirati. Ovaj podatak može ukazivati i na to da onkolozi ne upućuju bolesnike na odlazak kod stomatologa. Istraživanje Senturka i sur., koje je uključivalo ukupno 53 onkologa, pokazalo je da 33 (62,3%) onkologa smatra da bolesnika treba uputiti stomatologu, fizioterapeutu, ortopedu, nefrologu i reumatologu prije uvođenja bisfosfonatne terapije. Tri (5,7%) onkologa smatra da nisu potrebne nikakve prethodne konzultacije, a 17(32,1%) smatra da su potrebne jedino onda kada se pojavi komplikacija. Od navedenih 33 ispitanika, 21(39,6%) je smatralo da bolesnika treba uputiti stomatologu prije uvođenja bisfosfonatne terapije (29). Istraživanje El Osta i sur. je uključivalo 136 libanonskih liječnika, od kojih 37,5% nije upoznato s

moćnim nastankom MRONJ (30). U istraživanju Migliorati i sur. je sudjelovalo 73 pacijenata koji su primali bisfosfonatnu terapiju. Osamdeset dva posto pacijenata je izjavilo da nisu bili upoznati s mogućim komplikacijama te da ih njihov liječnik nije informirao o potrebi odlaska kod stomatologa (31). Nadalje, moguće je da pacijenti (unatoč preporuci onkologa) ne odlaze stomatologu jer su zaokupljeni svojom osnovnom bolešću, a zdravlje usne šupljine zapostavljaju. Navedena pretpostavka i nije toliko iznenađujuća jer je oralno zdravlje u RH u usporedbi s Europom dosta zapostavljeno, što potvrđuje prosječni KEP indeks koji u RH već u dječjoj dobi iznosi 4.18 prema 2.3 u populaciji Europe (32, 33). Sve navedeno govori u prilog tome da je nužno potrebna edukacija, kako pacijenata, tako i onkologa o uzrocima nastanka MRONJ i njezinoj prevenciji.

Kada je u pitanju oralni nalaz ispitanika, iz dobivenih rezultata je vidljivo da pacijenti imaju loše oralno zdravlje u odnosu na ostatak populacije. Prosječni KEP indeks u ovom istraživanju iznosi 18,5 što je više u odnosu na KEP indeks opće populacije od 18 do 65 godina u Hrvatskoj koji iznosi 12. Međutim ako se uzme u obzir činjenica da je prosječna dob ispitanika iznosila 64,2 godine onda je KEP indeks usporediv s KEP indeksom za tu dobnu skupinu koji iznosi 20-27 prema različitim istraživanjima (33, 34). Taj podatak govori da je oralno zdravlje starije populacije puno lošije te da im je potrebna intenzivnija stomatološka skrb. Navedenoj činjenici ide u prilog i prosječan broj zuba za ekstrakciju koji je u ispitanika u ovom istraživanju iznosio 3. To je vrlo značajan podatak s obzirom da je ekstrakcija zuba glavni faktor rizika za nastanak MRONJ. Saad i sur. su u svom istraživanju dokazali da je ekstrakcija zuba bila prevladavajući faktor rizika u nastanku MRONJ (61,8 % slučajeva) (35). Prema našim rezultatima 17 (77,3 %) ispitanika je ekstrahiralo zube. Broj zuba za ekstrakciju u ovoj populaciji varira od studije do studije. Istraživanje Bonacina i sur. je pokazalo da je 7,8 % (17 od 217) ispitanika ekstrahiralo zube u grupi pacijenata kojima će se tek uvesti bisfosfonatna terapija (24). Istraživanje Vandone i sur. je uključivalo 269 pacijenata od kojih 62 % još nije krenulo s terapijom. U toj grupi ispitanika 62 (48,1 %) je moglo započeti s bisfosfonatnom terapijom odmah nakon stomatološkog pregleda, dok 67 (51,9%) njih je moralo obaviti jedan ili više preventivnih zahvata. Od preventivnih zahvata 47 (70,1 %) ispitanika je moralo ekstrahirati zube (25). Sve navedeno potvrđuje važnost i potrebu stomatološkog pregleda prije uvođenja terapije.

Što se tiče vrste ekstrakcije, ona može biti rutinska ili alveotomija. Koja vrsta ekstrakcije će biti izvedena, ovisi o procjeni nadležnog stomatologa. Iz rezultata je vidljivo da dijagnoza i spol nisu utjecali na izbor metode ekstrakcije zuba.

U našem istraživanju antibiotici su ordinirani u 12 (70,6%) slučajeva. Jasnih smjernica za ordiniranje antibiotika u ovoj populaciji nema te su se oni ordinirali prema procjeni liječnika. Razlog primjene antibiotika u velikom broju slučajeva može biti zbog činjenice da se želi prevenirati postoperativne komplikacije koje bi mogle kompromitirati cijeljenje rane i odgoditi uvođenje terapije. Antibiotici su se prije zahvata ordinirali puno češće kod alveotomije, iako ne postoji statistički značajna razlika između primjene antibiotika kod alveotomije i rutinske ekstrakcije, što je najvjerojatnije posljedica malog broja ispitanika. Antibiotici su se prije zahvata alveotomije ordinirali u 7 (77,8%) slučajeva, a nakon zahvata su se ordinirali u jednom (11,1%) slučaju. Prije rutinske ekstrakcije antibiotici su se ordinirali u 3 slučaja 3 (37,5%), dok su se nakon ekstrakcije ordinirali u jednom slučaju (12,5%).

Rezultati istraživanja pokazuju da većina pacijenata dobije dozvolu za početak terapije unutar 1 – 3 dolaska (86,4 %). Navedeni podatak govori da se preventivni stomatološki zahvati mogu provesti relativno brzo i da u većine pacijenata unutar 2 tjedna budu završeni svi postupci stomatološke obrade što značajno smanjuje rizik za pojavu MRONJ u budućnosti.

Na temelju rezultata ovog istraživanja može se zaključiti sljedeće:

1. Onkološki bolesnici s metastatskom bolesti imaju loše oralno zdravlje u odnosu na opću populaciju, ali usporedivo sa svojom dobnom skupinom u općoj populaciji.
2. Vrsta maligne bolesti, kao ni spol bolesnika, ne utječu na oralni nalaz.
3. U većine pacijenata je potrebna ekstrakcija jednog ili više zuba koja, ako se ne obavi pravovremeno, može predstavljati značajan rizik za MRONJ.
4. Ekstrakcije zuba predstavljaju glavnu zahvata u sklopu stomatološke pripreme. Antibiotici se ordiniraju prema procjeni nadležnog liječnika jer nema jasnih smjernica za njihovo ordiniranje.
5. U većine pacijenata stomatološka obrada može se završiti kroz 14 dana, što ne predstavlja velik gubitak vremena, a značajno smanjuje rizik za nastanak MRONJ u budućnosti.

1. Pimolbutr K, Porter S, Fedele S. Osteonecrosis of the Jaw Associated with Antiangiogenics in Antiresorptive-Naïve Patient: A Comprehensive Review of the Literature. *Biomed Res Int.* 2018;2018:8071579.
2. Medicinski fakultet Split [Internet]. Split: Fakultet; c2019 [citirano 2. srpnja 2019] DentiST članci, važno za oralnu kirurgiju. Preuzeto iz: <http://www.mefst.unist.hr/nastava/katedre/kolegij-oralna-kirurgija/dentist-clanci-vazno-za-oralnu-kirurgiju/1542>.
3. Badel T, Keros J, Krapac L, Savić Pavičin I. Povezanost osteonekroze čeljusti i terapije bisfosfonatima. *Arh Hig Rada Toksikol* 2010; 61:371–80.
4. Brajdić D, Šebečić V. Što bi stomatolog trebao znati o bisfosfonatima. *Sonda.* 2015;4:48-51.
5. Novak S. Antiresorptivni lijekovi u liječenju osteoporoze. *Reumatizam.* 2014;61(2):89-94.
6. Kuroshima S, Sasaki M, Sawase T. Medication-related osteonecrosis of the jaw: A literature review. *J Oral Biosci.* 2019;61(2):99-104.
7. Tsourdi E, Langdahl B, Cohen-Solal M, Aubry-Rozier B, Eriksen EF, Guañabens N et al. Discontinuation of Denosumab therapy for osteoporosis: A systematic review and position statement by ECTS. *Bone.* 2017;105:11-7.
8. Ruggiero SL, Dodson TB, Fantasia J, Goodday R, Aghaloo T, Mehrotra B et al. American Association of Oral and Maxillofacial Surgeons position paper on medication-related osteonecrosis of the jaw--2014 update. *J Oral Maxillofac Surg.* 201;72(10):1938-56.
9. Pittman K, Antill YC, Goldrick A, Goh J, de Boer RH. Denosumab: Prevention and management of hypocalcemia, osteonecrosis of the jaw and atypical fractures. *Asia Pac J Clin Oncol.* 2017;13(4):266-76.

10. Sandro De Falco. Antiangiogenesis therapy: an update after the first decade. *Korean J Intern Med.* 2014; 29(1): 1–11.
11. Al-Husein B1, Abdalla M, Trepte M, Deremer DL, Somanath PR. Antiangiogenic therapy for cancer: an update. *Pharmacotherapy.* 2012;32(12):1095-111.
12. Del Bufalo D, Ciuffreda L, Trisciuglio D, Desideri M, Cognetti F, Zupi G. Antiangiogenic potential of the Mammalian target of rapamycin inhibitor temsirolimus. *Cancer Res.* 2006;66(11):5549-54.
13. Gabrić D , Seiwerth S, Baraba A , Vučićević Boras V. Osteonekroza mandibule kao posljedica pulpo-parodontnog sindroma: prikaz slučaja i pregled literature. *Acta Stomatol Croat.* 2017;51(1):65-7.
14. Bagan JV, Jimenez Y, Murillo J, Hernandez S, Poveda R, Sanchis JM. Jaw osteonecrosis associated with bisphosphonates: multiple exposed areas and its relationship to teeth extractions. Study of 20 cases. *Oral Oncol.* 2006;42(3):327-9.
15. Henry DH, Costa L, Goldwasser F, Hirsh V, Hungria V, Prausova J. Randomized, double-blind study of denosumab versus zoledronic acid in the treatment of bone metastases in patients with advanced cancer (excluding breast and prostate cancer) or multiple myeloma. *J Clin Oncol.* 2011;29(9):1125-32.
16. Woo SB, Hellstein JW, Kalmar JR. Narrative [corrected] review: bisphosphonates and osteonecrosis of the jaws. *Ann Intern Med.* 2006;144(10):753-61.
17. Ruggiero SL. Diagnosis and Staging of Medication-Related Osteonecrosis of the Jaw. *Oral Maxillofac Surg Clin North Am.* 2015;27(4):479-87.
18. Hansen T, Kunkel M, Weber A, James Kirkpatrick C. Osteonecrosis of the jaws in patients treated with bisphosphonates - histomorphologic analysis in comparison with infected osteoradionecrosis. *J Oral Pathol Med.* 2006 ;35(3):155-60.

19. Schipmann S, Metzler P, Rössle M, Zemann W, von Jackowski J, Obwegeser JA. Osteopathology associated with bone resorption inhibitors - which role does Actinomyces play? A presentation of 51 cases with systematic review of the literature. *J Oral Pathol Med.* 2013;42(8):587-93.
20. Mücke T, Krestan CR, Mitchell DA, Kirschke JS, Wutzl A. Bisphosphonate and Medication-Related Osteonecrosis of the Jaw: A Review. *Semin Musculoskelet Radiol.* 2016;20(3):305-314.
21. Cardoso CL, Barros CA, Curra C, Fernandes LM, Franzolin SO, Júnior JS. Radiographic Findings in Patients with Medication-Related Osteonecrosis of the Jaw. *Int J Dent.* 2017;2017:319030.
22. Otto S, Pautke C, Van den Wyngaert T, Niepel D, Schiødt M. Medication-related osteonecrosis of the jaw: Prevention, diagnosis and management in patients with cancer and bone metastases. *Cancer Treat Rev.* 2018;69:177-187.
23. Dimopoulos MA, Kastiris E, Bamia C, Melakopoulos I, Gika D, Roussou M. Reduction of osteonecrosis of the jaw (ONJ) after implementation of preventive measures in patients with multiple myeloma treated with zoledronic acid. *Ann Oncol.* 2009;20(1):117-20.
24. Bonacina R, Mariani U, Villa F, Villa A. Preventive strategies and clinical implications for bisphosphonate-related osteonecrosis of the jaw: a review of 282 patients. *J Can Dent Assoc.* 2011;77:b147.
25. Vandone AM, Donadio M, Mozzati M, Ardine M, Polimeni MA, Beatrice S. Impact of dental care in the prevention of bisphosphonate-associated osteonecrosis of the jaw: a single-center clinical experience. *Ann Oncol.* 2012;23(1):193-200.
26. Poxleitner P, Engelhardt M, Schmelzeisen R, Voss P. The Prevention of Medication-related Osteonecrosis of the Jaw. *Dtsch Arztebl Int.* 2017;114(5):63-69.
27. Ripamonti CI, Maniezzo M, Campa T, Fagnoni E, Brunelli C, Saibene G. Decreased occurrence of osteonecrosis of the jaw after implementation of dental preventive

- measures in solid tumour patients with bone metastases treated with bisphosphonates. The experience of the National Cancer Institute of Milan. *Ann Oncol.* 2009;20(1):137-45.
28. Hrvatski zavod za javno zdravstvo [Internet]. Zagreb: zdravstveni zavod; c2001 - 2019 [citirano 7. Rujna 2019]. Preuzeto iz: https://www.hzjz.hr/wp-content/uploads/2013/11/Bilten-2014_final.pdf.
29. Senturk MF, Cimen E, Tuzuner Oncul AM, Cambazoglu M. Oncologists awareness about bisphosphonate related osteonecrosis of the jaws. *J Pak Med Assoc.* 2016;66(7):880-3.
30. El Osta L, El Osta B, Lakiss S, Hennequin M, El Osta N. Bisphosphonate-related osteonecrosis of the jaw: awareness and level of knowledge of Lebanese physicians. *Support Care Cancer.* 2015;23(9):2825-31.
31. Migliorati C, Mattos K, Palazzolo M. How patients' lack of knowledge about oral bisphosphonates can interfere with medical and dental care. *J Am Dent Assoc* 2010;141(5):562-6.
32. Silveira Moreira R. Epidemiology of dental caries in the world [Internet]. In: Singh Viridi M, editor. *Oral health care-Pediatric, Research, Epidemiology and Clinical Practices.* Rijeka: In TechOpen; c2012 [citirano 8. rujna]. Preuzeto iz: http://www.researchgate.net/profile/Rafael_Moreira3/publication/221926013_Epidemiology_of_Dental_Caries_in_the_World/links/0c960536c1b24c368a000000.pdf.
33. Radić M, Benjak T, Dečković Vukres V, Rotim Ž, Filipović Zore I. Prikaz kretanja KEP indeksa u Hrvatskoj i Europi. *Acta Stomatol Croat.* 2015;49(4):275-284.
34. Kraljević Šimunković S, Vučićević Boras V, Pandurić J, Alajbeg Žilić I. Oral health among institutionalised elderly in Zagreb, Croatia. *Gerodontology.* 2005;22(4):238-41., Bego K, Njemirovskij V, Pelivan I. Epidemiološko istraživanje oralnog zdravlja u srednjoj Dalmaciji: pilot studija. *Acta Stomatol Croat.* 2007;41(4):337-44.

35. Saad F, Brown JE, Van Poznak C, et al. Incidence, risk factors, and outcomes of osteonecrosis of the jaw: integrated analysis from three blinded activecontrolled phase III trials in cancer patients with bone metastases. *Ann Oncol* 2012;23(5):1341–7.

Lucija Majhen rođena je 3. listopada 1994 godine u Virovitici. Svoje obrazovanje započinje u Osnovnoj školi Josipa Kozarca u Slatini uz koju pohađa i Glazbenu školu Milka Kelemena, smjer klavir. Poslije se upisuje u Opću gimnaziju Marka Marulića koju završava 2013. godine, također u Slatini. Iste godine upisuje Stomatološki fakultet Sveučilišta u Zagrebu.