

Luksacijske ozljede mliječnih i trajnih zuba

Krvavica, Ana

Master's thesis / Diplomski rad

2019

Degree Grantor / Ustanova koja je dodijelila akademski / stručni stupanj: **University of Zagreb, School of Dental Medicine / Sveučilište u Zagrebu, Stomatološki fakultet**

Permanent link / Trajna poveznica: <https://um.nsk.hr/um:nbn:hr:127:470578>

Rights / Prava: [Attribution-NonCommercial 3.0 Unported / Imenovanje-Nekomercijalno 3.0](#)

Download date / Datum preuzimanja: **2025-03-23**



Repository / Repozitorij:

[University of Zagreb School of Dental Medicine
Repository](#)





Sveučilište u Zagrebu
Stomatološki fakultet

Ana Krvavica

LUKSACIJSKE OZLJEDE MLIJEČNIH I TRAJNIH ZUBA

DIPLOMSKI RAD

Zagreb, 2019.

Rad je ostvaren u: Zavod za dječju i preventivnu stomatologiju Stomatološkog fakulteta
Sveučilišta u Zagrebu

Mentor rada: izv. prof. dr. sc. Kristina Goršeta

Lektor hrvatskog jezika: Barbara Kružić, mag. educ. philol. angl. et mag. educ. philol. croat.

Lektor engleskog jezika: Barbara Kružić, mag. educ. philol. angl. et mag. educ. philol. croat.

Sastav Povjerenstva za obranu diplomskog rada:

1. _____
2. _____
3. _____

Datum obrane rada: _____

Rad sadrži: 46 stranica

0 tablica

7 slika

1 CD

Rad je vlastito autorsko djelo, koje je u potpunosti samostalno napisano uz naznaku izvora drugih autora i dokumenata korištenih u radu. Osim ako nije drukčije navedeno, sve ilustracije (tablice, slike i dr.) u radu su izvorni doprinos autora diplomskog rada. Autor je odgovoran za pribavljanje dopuštenja za korištenje ilustracija koje nisu njegov izvorni doprinos, kao i za sve eventualne posljedice koje mogu nastati zbog nedopuštenog preuzimanja ilustracija odnosno propusta u navođenju njihovog podrijetla.

Zahvala

Od srca zahvaljujem svojoj mentorici izv. prof. dr. sc. Kristini Goršeti na pomoći pri pisanju ovoga rada.

Hvala mojoj obitelji i prijateljima, a posebno mami na razumijevanju, strpljenju i potpori.

LUKSACIJSKE OZLJEDE MLIJEČNIH I TRAJNIH ZUBA

Sažetak

Ozljede zuba su jedne od najčešćih ozljeda orofacijalne regije tijekom djetinjstva. Luksacijske ozljede mliječnih i trajnih zuba predstavljaju indikaciju za hitno liječenje. Mnoge od tih ozljeda nastaju iz predvidivih aktivnosti i na njih se može preventivno djelovati. Bitan podatak iz anamneze je i mehanizam ozljede te kod ozljeda izazvanih velikim silama treba misliti na ozljedu glave i/ili vrata.

Luksacijske ozljede su luksacija, subluksacija, ekstruzija, lateralna luksacija, intruzija i avulzija. Kod većine dolazi do ozljede periodontalnog ligamenta (PDL-a). Cilj je liječenja omogućiti cijeljenje PDL-a i očuvati vitalitet pulpe kad god je to moguće. Prekid vaskularne opskrbe pulpe i bakterije mogu negativno utjecati na ishod liječenja. Nekrotično tkivo pulpe u korijenu kanala može aktivirati upalne resorpcijske procese koji uništavaju korijen.

Nakon ozljeda mliječnih zuba treba uvijek misliti na sigurnost trajne denticije, a uspjeh terapije ovisi i o suradnji djeteta i roditelja, ali i znanju i vještini stomatologa. Još uvijek se rjeđe traži stomatološko liječenje za luksacijske ozljede mliječnih zuba jer roditelji misle kako je njihova funkcija prolazna. Roditelje treba upoznati o ozljedi i njenom utjecaju na trajne zube i potrebi kontinuiranog nadzora.

Ključne riječi: luksacijske ozljede, mliječni zubi, trajni zubi

LUXATION OF PRIMARY AND PERMANENT TEETH

Summary

Tooth injuries are one of the most common injuries of the orofacial region in childhood. Luxation injuries of primary and permanent teeth are an indication for emergency treatment. Many of these injuries arise from foreseeable activities and can be prevented. Important information from the anamnesis is the mechanism of the injury and in the case of injuries caused by high forces one should bear in mind the injury to the head and/or neck.

Luxation injuries are luxation, subluxation, extrusion, lateral luxation, intrusion and avulsion. Most of them have a periodontal ligament (PDL) injury. The goal of the treatment is to enable the healing of PDL and to preserve pulp vitality whenever possible. Disruption of the vascular supply of the pulp and bacteria can adversely affect the outcome of the treatment. Necrotic pulp tissue in the root canal can activate inflammatory resorption processes which destroy the root.

After injuries of the primary teeth, the safety of permanent dentition should always be considered, and the success of the therapy depends on the cooperation of the child and the parents, as well as the knowledge and skills of the dentist. Dental treatment for luxation injuries of primary teeth is still rarely sought because parents think their function is transient. Parents should be informed of the injury and its possible effect on the permanent teeth as well as the need for ongoing monitoring.

Keywords: luxation injuries, primary teeth, permanent teeth

SADRŽAJ

1. UVOD.....	1
2. EPIDEMIOLOGIJA	3
2.1. Prevalencija	4
2.2. Demografski čimbenici	5
2.2.1. Spol	5
2.2.2. Dob javljanja.....	5
3. PATOGENEZA.....	6
4. ETIOLOGIJA.....	8
4.1. Mehanizmi nastanka	9
5. PREVENCIJA.....	10
6. KLASIFIKACIJA OZLJEDA.....	12
7. DIJAGNOZA	14
7.1. Anamneza i klinički pregled.....	15
7.2. Radiološka analiza	16
8. LUKSACIJSKE OZLJEDE MLIJEČNIH I TRAJNIH ZUBA	17
8.1. Potresenost zuba (<i>concussio dentis</i>)	18
8.2. Subluksacija (<i>subluxatio dentis</i>).....	18
8.3. Ekstruzijska luksacija (<i>extrusio dentis</i>).....	19
8.4. Intruzijska luksacija (<i>intrusio dentis</i>).....	21
8.5. Lateralna luksacija (<i>luxatio lateralis</i>)	25
8.6. Avulzija (<i>avulsio dentis</i>)	27
9. KOMPLIKACIJE LUKSACIJSKIH OZLJEDA	30
10. POSLJEDICE OZLJEDA MLIJEČNIH ZUBA NA TRAJNI ZAMETAK.....	33
11. RASPRAVA.....	35
12. ZAKLJUČAK	38
13. LITERATURA	40
13. ŽIVOTOPIS	45

Popis skraćenica

PDL – periodontalni ligament

SZO – Svjetska Zdravstvena Organizacija

HBSS – *Hanks' Balanced Salt Solution*

Ozljede zuba ozbiljan su javnozdravstveni problem zbog njihove sve veće učestalosti i zahtijevaju hitnu procjenu i liječenje. Luksacijske ozljede češće se javljaju u mliječnoj denticiji zbog veće elastičnosti i savitljivosti alveolarne kosti (1, 2). Većina luksacijskih ozljeda događa se između 2. i 4. godine života (3). Upravo u toj dobi djeca uče hodati te se povećava učestalost padova koji su najčešći etiološki predisponirajući čimbenici (3, 4).

Anamnestički podatci s posebnim osvrtom na vrijeme, mjesto i mehanizam ozljede bitni su za planiranje liječenja. Radiološka analiza dio je obrade. Uz psihološku podršku roditeljima treba objasniti vrstu ozljede te moguće rane i kasne komplikacije. Na uspjeh liječenja ponekad utječu dob i suradnja djeteta, iako dob djeteta ne treba biti argument da se liječenje ne provede (1-4).

Ozljede mliječnih zuba mogu zbog anatomskih odnosa dovesti do oštećenja zametka trajnog zuba, osobito kod intruzijske luksacije i avulzije. Najčešće posljedice za trajne zube su hipoplazija i diskoloracija cakline. Antibiotička terapija potrebna je u liječenju sekundarnih infekcija mekih tkiva i kod pacijenata s avulzijom trajnih zuba (1-5).

Luksacijske ozljede mliječnih i trajnih zuba mogu imati dugotrajne estetske, funkcijske, ekonomske i psihološke posljedice za dijete i obitelj. Mnoge od tih ozljeda mogu se spriječiti utjecanjem na sam nastanak ozljeda ili poznavanjem hitnih postupaka. Sve dentalne traume, pa time i luksacijske ozljede, hitna su stanja (3-5).

2. EPIDEMIOLOGIJA

2.1. Prevalencija

Kod djece su češće ozljede mliječnih zuba. Prevalencija ozljeda mliječnih zuba kreće se do 30 %, a prevalencija ozljeda trajnih zuba do 22 % prema raznim istraživanjima (1, 6, 9-11). Kod mliječnih zuba najčešće su luksacijske ozljede i to gornjih sjekutića (62 – 70 %) (10-13). Prevalencije pojedinih tipova luksacijskih ozljeda u istraživanjima razlikuju se, te je prevalencija intruzije gornjih središnjih sjekutića od 8 do 54 %, a slijede ih lateralne luksacije i ekstruzije (3). Ekstruzijska luksacija u pojedinim istraživanjima češća je i javlja se u 62 do 73 % ozljeda mliječnih zuba i 15 do 61 % ozljeda trajnih zuba (14, 15). Učestalost avulzija kod mliječnih zuba kreće se od 7 do 13 % (1, 10, 17, 18).

Ozljede mliječne denticije uzrokuju razvojne poremećaje trajnih zuba u širokom rasponu od 12 do 74 % (19). Intruzijska luksacija najčešće uzrokuje poremećaje mineralizacije trajnih nasljednika s učestalosti od 41 do 77 % (5). Prevalencija poremećaja nicanja trajnih zuba uočena je kod 17,9 % slučajeva, a dilaceracija krune kod 3 % (5, 19, 20-23).

U trajnoj denticiji najčešće su traume nekomplikirane frakture krune zuba (58,2 %), dok se komplikirane frakture javljaju u 20,2 % slučajeva (24). Učestalost avulzija u trajnoj denticiji kreće se od 1 do 3 % (3).

Najniži rizik komplikacija imaju potresenost i subluskacija i to kod zuba sa završenim razvojem korijena (25). Srednji rizik razvoja komplikacija ima ekstruzijska luksacija. Nekroza pulpe kod ekstruzijske luksacije javlja se u oko 26 do 43 % slučajeva, dok je druga najčešća komplikacija u nekim istraživanjima obliteracija kanala pulpe (35 %) (26). Relativno visoki rizik ima lateralna luksacija, dok intruzijska luksacija i avulzija imaju visoki rizik za nastanak komplikacija. Najčešće komplikacije nakon replantacije izbijenog zuba su nekroza pulpe (66 – 100 %) i resorpcija korijena. Od ukupnog broja resorpcija korijena češća je komplikacija nadomjesna (ankilozna) resorpcija korijena, od 43 do 61 %, a potom infekcijska resorpcija korijena od 28 do 37 % (18).

2.2. Demografski čimbenici

2.2.1. Spol

Ozljede mliječnih i trajnih zuba češće su kod dječaka, iako je omjer dječaka i djevojčica manji kod ozljeda mliječnih zuba (9, 27, 28).

U školskoj dobi incidencija ozljede dvostruko je veća kod dječaka nego djevojčica, što se može objasniti većom tjelesnom (sportskom aktivnosti) aktivnosti (9, 27, 29).

2.2.2. Dob javljanja

Ozljede mliječnih zuba najučestalije su između 2. i 4. godine života, kada dijete uči hodati i trčati, istraživati okolinu i opažati (3, 7, 10). Najosjetljivije razdoblje za intruziju mliječnih sjekutića je od prve do treće godine života, kada završava razvoj korijena (7).

Luksacijske ozljede češće su zbog visoke elastičnosti i savitljivosti tkiva kod mliječnih zuba (7, 12, 30, 31). Istraživanje provedeno u Brazilu pokazalo je kako s porastom dobi predškolske djece učestalost luksacijskih ozljeda pada. Najveća je do 2 godine (40,3 %), potom od 2 do 3 godine (29,8 %). S porastom dobi učestalost i dalje pada, pa je u skupini djece od 3 do 4 godine 16,9 %, a u skupini između 4 i 5 godina učestalost je 13,0 % (32).

Klinička i radiološka praćenja pokazala su kako mlađa dob pacijenta u vrijeme luksacijske ozljede uzrokuje teže ozljede trajnih nasljednika (9).

Ozljede trajnih zuba kod djece javljaju se najčešće u razdoblju između 7. do 10. godine kada se kontrola roditelja smanjuje, a djeca puno vremena provode u školi ili igri s vršnjacima. Na luksacijske ozljede otpada oko 15 % svih trauma trajnih zuba (1, 3, 24).

3. PATOGENEZA

Luksacijske ozljede češće su kod mliječnih zuba jer lakše nastaju od fraktura zbog nekoliko razloga. Osnovni razlog je manja gustoća i slabija mineralizacija okolnog tkiva. Alveolarna kost je zbog toga elastičnija i savitljivija. Uz to, resorpcije korijena, kraći korijeni i veći odnos krune i korijena kod mliječnih zuba čine manji otpor intruzijskom pomaku. Kod starije djece raste vjerojatnost frakture korijena ili krune radi veće mineralizacije i krutosti alveolarne kosti. Nakon ozljede djelomično ili potpuno prekida se neurovaskularna opskrba, uz promjene i odumiranja stanica pulpe, te dolazi do hijalinizacije i kalcifikacije. Ako se pulpa revaskularizira, vjerojatnost kako će opet postati vitalna kod teških pomaka apeksa vrlo je mala (1, 7, 31).

4. ETIOLOGIJA

Etiološki i predisponirajući čimbenici rizika za nastanak dentalnih trauma opći su i lokalni. Od općih čimbenika padovi su najčešći uzrok luksacijskih ozljeda mliječne denticije i to u vrijeme dok djeca uče hodati ili trčati. U pojedinim istraživanjima prevladavaju udarci u tvrdi predmet. Najveći broj ozljeda događa se kod kuće, rjeđe u igri na igralištu (27).

Sportske aktivnosti rijedak su uzrok dentalne traume u predškolsko doba, dok u adolescentno doba raste učestalost ozljeda za vrijeme sportskih aktivnosti. Do ozljeda često dolazi u kontaktnim sportovima kao što su boks, ekipni sportovi s loptom, atletske aktivnosti i biciklizam (27, 29, 33-36).

Lokalni orofacijalni predisponirajući čimbenici su kratka gornja usna koja nepotpuno pokriva gornje mliječne sjekutiće, protruzija gornjih mliječnih sjekutića i otvoreni zagriz (3, 37).

Orofacijalne ozljede javljaju se kod oko 75 % zlostavljane djece i ne smiju se previdjeti kao biljeg dječjeg zlostavljanja, osobito ako su im pridružene modrice i ogrebotine po licu te laceracije sluznice i gingive (38).

Pridruženi čimbenici rizika uključuju poteškoće kretanja i invalidnost kod djece s cerebralnom paralizom, epileptičke napadaje, endotrahealnu intubaciju i ostalo (39, 40).

4.1. Mehanizmi nastanka

Luksacijske ozljede zuba mogu nastati djelovanjem izravne ili neizravne sile. Izravna ozljeda nastaje kada objekt djeluje izravno na zub, kao prilikom udarca u beton pri padu ili udarcima zubima u stol. Tad su čvrsti objekti i zub u neposrednom kontaktu. Neizravna ozljeda nastaje pri udarcu u bradu, padu s bicikla, prometnim nezgodama i sportskim aktivnostima, kada se zbog djelovanja sile na donju čeljust donji zubni niz velikom brzinom približi gornjim zubima (1, 18, 24).

5. PREVENCIJA

Postoje tri razine prevencije dentalnih ozljeda: primarna, sekundarna i tercijarna. Primarna prevencija podrazumijeva postupke sprječavanja nastanka ozljeda i u nju ubrajamo edukaciju pacijenta, roditelja, učitelja i trenera o mogućim rizičnim čimbenicima za nastanak trauma, preventivno ortodontsko liječenje i upotrebu štitnika za lice i zube prilikom bavljenja sportom. Sekundarnu prevenciju definiramo kao saniranje posljedica ozljede kako bi se očuvala funkcija zuba, spriječila progresija ili nastanak patoloških procesa koji dovode do gubitka zuba. Tercijarna prevencija uključuje postupke za nadoknadu izgubljenog tkiva i rehabilitaciju pacijenta te postupke liječenja kao što su transplantacija zuba, ugradnja implantata, izrada krunica, mostova ili proteza (3, 24).

6. KLASIFIKACIJA OZLJEDA

Klasifikaciju po Andreasenu prihvatila je Svjetska zdravstvena organizacija (SZO). Jednostavna je, razumljiva i široko prihvaćena. Uz ozljede zuba obuhvaća i ozljede potpornih struktura zuba i mekih tkiva usne šupljine. Temelji se na anatomskim, terapijskim i prognostičkim kriterijima (1, 41).

Andreasenova klasifikacija iz 1981. godine obuhvaća:

1. Ozljede tvrdih zubnih tkiva i pulpe

- a. infrakcija krune
- b. nekomplicirana fraktura krune
- c. komplicirana fraktura krune
- d. nekomplicirana fraktura krune i korijena
- e. komplicirana fraktura krune i korijena
- f. fraktura korijena

2. Ozljede parodontnih tkiva

- a. potresenost zuba, luksacija (*concussio dentis*)
- b. rasklimanost zuba, subluksacija (*subluxatio dentis*)
- c. istisnuće zuba, ekstruzija zuba (*extrusio dentis*)
- d. bočno istisnuće zuba, lateralna luksacija zuba (*luxatio lateralis*)
- e. utisnuće zuba, intruzija (*intrusio dentis*)
- f. izbijanje zuba, avulzija (*avulsio dentis*)

3. Ozljede potporne kosti

- a. fraktura stijenke alveolarne kosti
- b. fraktura alveolarnog nastavka
- c. fraktura mandibule i maksile

4. Ozljede gingive i oralne sluznice

- a. laceracija gingive ili oralne sluznice
- b. kontuzija gingive ili oralne sluznice
- c. abrazija gingive ili oralne sluznice

Svaki pacijent s ozljedom zuba, posebno kad postoji krvarenje, hitan je slučaj i mora se zbrinuti odmah po dolasku u ordinaciju. Hitan prijam, smiren i siguran pristup terapeuta smiruje dijete i njegove pratitelje. Pravilna dijagnoza i provedba odgovarajućeg plana liječenja postavlja se na temelju medicinske i stomatološke anamneze, kliničkog pregleda i radiološke analize.

7.1. Anamneza i klinički pregled

Iz anamneze se doznaju podatci o tome kada se ozljeda dogodila, čime se dobiva bitan podatak o vremenu između ozljede i početka liječenja. Glavobolja, mučnina, povraćanje, poremećaji svijesti upućuju na ozljedu mozga, što zahtijeva bolničko liječenje. Potrebno je saznati i mjesto gdje se ozljeda dogodila zbog mogućnosti nastanka tetanusa (avulzija, laceracija). Treba provjeriti cijepljeni status djeteta. Treći važan podatak za planiranje liječenja je mehanizam nastanka ozljede (1, 7).

Klinički pregled mekih tkiva, lica i čeljusti treba izvesti stručno i temeljito. Obavlja se ekstraoralno i intraoralno. Ekstraoralnim pregledom utvrđuju se ozljede glave i vrata, temporomandibularnih zglobova i mandibularne funkcije. Provjerava se facijalna asimetrija (ukazuje na frakturu čeljusti), bilježi se izgled kože, otok usana, nagnječenja, posjekotine ili razderotine, hematomi i krvarenje. Krvarenje iz nosnica i potkožna krvarenja oko nosnica upućuju na frakturu alveolarne kosti (1, 7).

Intraoralni pregled zuba obuhvaća: inspekciju, palpaciju, perkusiju, stupanj mobilnosti, ispitivanje vitaliteta zuba. Treba provjeriti postoje li laceracije mekih tkiva, nedostaju li zubi, postoji li fraktura zuba i jesu li zubi pomični. Znakovi krvarenja iz sulkusa oko ozlijeđenog zuba upućuju na ozljedu PDL-a. Laganom palpacijom, bez naglih pokreta u horizontalnom i vertikalnom smjeru procjenjuje se stupanj mobilnosti zuba. Mliječni zubi u tijeku resorpcije korjenova, a i mladi trajni zubi imaju naglašenu fiziološku mobilnost. Ako je zub pomičan u vertikalnom smjeru, može se očekivati da je došlo do prekida periapikalne cirkulacije i opskrbe pulpe krvlju. Perkusijom se procjenjuje stupanj oštećenja PDL-a. Perkusiju treba provesti nježno, blagim udarcem drškom stomatološkog ogledalca ili jagodicom prsta kod male djece. Pojava visokog metalnog tona upućuje nas na ankilozu zuba. Testovi osjetljivosti pulpe daju nam važne informacije o neurovaskularnoj opskrbi pulpe ozlijeđenog zuba. Provjeravamo je li pulpa traumatiziranog zuba osjetljiva na termičke podražaje. Osim tog načina, za test osjetljivosti koristimo mehanički test i električno testiranje pulpe. Mladi trajni zubi s nerazvijenim korijenom ne pokazuju prave vrijednosti. Vrijednosti na mliječnim

zubima nisu pouzdane ni radi slabije suradnje. Pojava boli tijekom žvakanja može ukazivati na ekstruziju zuba, frakturu korijena zuba ili alveolarnog nastavka. Ispitivanje boje zuba pomoćna je metoda za određivanje stanja pulpe. Nagla promjena boje zuba nakon traume znak je krvarenja u pulpi, dok lagana promjena boje nakon nekoliko mjeseci upućuje na nekrozu pulpe (1, 24, 41).

7.2. Radiološka analiza

Uz anamnezu i klinički pregled, rendgenski pregled neophodan je u dijagnostici ozljeda, diferencijalnoj dijagnostici, planiranju liječenja, praćenju rezultata liječenja te za prognozu ozlijeđenog zuba. Bitan je za procjenu stadija razvoja korijena u mladim trajnim zuba, periapikalnu patologiju s resorpcijom korijena ili bez resorpcije korijena te odnos između ozlijeđenih mliječnih zuba i njihovih trajnih nasljednika. Optimalan izbor individualan je za svakog pacijenta i temelji se na anamnestičkim podacima, kliničkom nalazu, ali i o djetetovoj sposobnosti za pretragu. Čest je nedostatak izostanak suradnje male djece (1, 11, 13, 41).

Kod trajne denticije preporuka za rendgensku dijagnostiku jesu jedna okluzalna snimka i do tri periapikalne snimke sa simetralom kuta traumatiziranog područja, što će dati dovoljno informacija o opsegu ozljede (11, 41).

Novija napredna tehnika, kao što je *Cone Beam Computerized Tomography* (CBCT) ima veću dijagnostičku vrijednost kod nadzora cijeljenja i komplikacija, odnosno morfoloških promjena trajnih zuba (angulacija, dilaceracija), lokalizaciji impaktiranog zuba, resorpciji korijena. U pacijenata kod kojih se ne zna gdje je izbijeni primarni zub treba učiniti RTG torakalnih organa ili trbuha radi sumnje na ingestiju ili aspiraciju zuba (42).

8. LUKSACIJSKE OZLJEDE MLIJEČNIH I TRAJNIH ZUBA

8.1. Potresenost zuba (*concussio dentis*)

Potresenost zuba, luksacija (*concussio dentis*) ozljeda je potpornih struktura zuba bez abnormalne pomičnosti ili pomaka zuba iz alveole. Jedini patološki znak je povećana osjetljivost na perkusiju. To je najblaži tip luksacijske ozljede. Prisutna je ozljeda PDL-a, uz blagi otok i neznatno krvarenje unutar PDL-a. Radiološki je nalaz uredan. Daljnja posljedica može biti poremećaj u neurovaskularnoj opskrbi pulpe.

Liječenje obično nije potrebno. Po potrebi treba ukloniti zub iz okluzije, tj. iz kontakta sa zubima antagonističkog zubnog luka, i to laganim brušenjem cakline zuba antagonista. Pacijentu se savjetuje dobra oralna higijena mekanom četkicom uz mekšu i kašastu hranu tijekom 2 tjedna.

Prognoza ozlijeđenih zuba dobra je. Rijetko dolazi do gubitka vitaliteta i komplikacija kao što su nekroza pulpe i još rjeđa površinska resorpcija korijena. Radi nadzora razvoja nekroze pulpe potrebno je pratiti vitalitet pulpe nakon 4, 6 – 8 tjedana i za godinu dana (1, 11, 41).

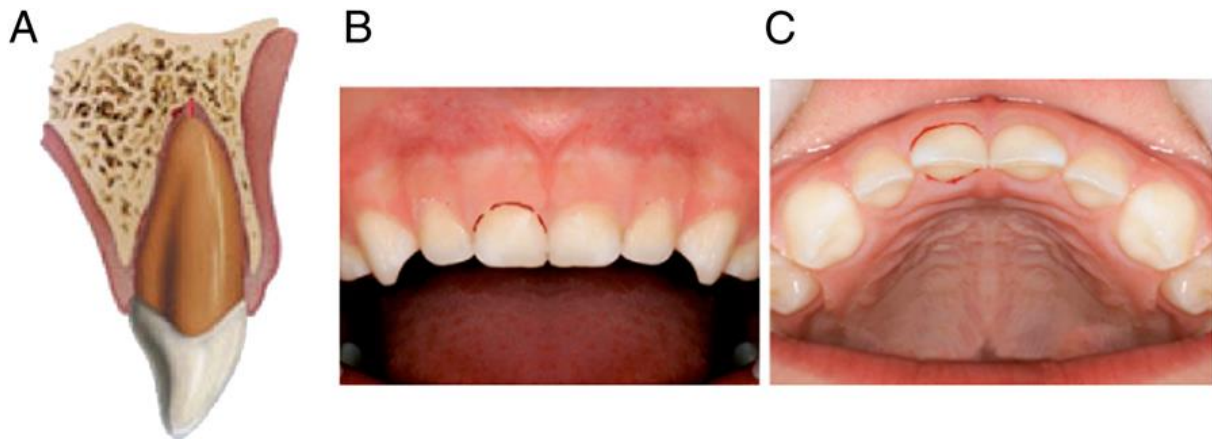8.2. Subluksacija (*subluxatio dentis*)

Rasklimanost zuba, subluksacija (*subluxatio dentis*) ozljeda je potpornih zubnih struktura kod koje je zub pomičan u alveoli, ali bez kliničkog i radiološkog pomaka iz alveole. Zub se nalazi u zubnom luku (slika 1.). Klinički, osim prekomjerne pomičnosti, moguće je krvarenje iz gingivnog sulkusa nastalo kidanjem parodontnih vlakana. Prisutna je ozljeda PDL-a uz edem i krvarenja. Može se pojaviti djelomičan ili potpun prekid neurovaskularne opskrbe pulpe.

Liječenje se svodi na savjete o prehrani i pojačanom održavanju oralne higijene. Preporučuje se upotreba oralnog antiseptika (klorheksidina 0,12 %, 1 do 2 puta dnevno) kako bi se postigla optimalna kontrola plaka. U slučajevima izrazitije pomičnosti, zub treba ukloniti iz okluzije laganim brušenjem cakline zuba antagonista uz imobilizaciju zuba u trajanju jedan do dva tjedna fleksibilnim splintom radi sigurnosti pacijenta.

Prognoza ozlijeđenog zuba dobra je. Rijetke su komplikacije nekroza pulpe i resorpcija korijena (1, 11, 41).

Potrebno je praćenje zuba nakon 2, 4, 6 – 8 tjedana, 6 mjeseci i godinu dana (41).



Slika 1. Subluksacija. Preuzeto iz (11).

8.3. Ekstruzijska luksacija (*extrusio dentis*)

Istisnuće zuba (*extrusio dentis*) ili djelomična izbijenost zuba ozljeda je kod koje je zub pretrpio djelomičan aksijalni pomak izvan svoje alveole (slika 2.). Kliničkim pregledom čini se kako je zub „produžen“, izuzetno pomičan te bolan na perkusiju i palpaciju. Krvarenje iz sulkusa gingive uvijek je prisutno. Vitalitet je negativan. Ozljeda se očituje prekidom apikalnog neurovaskularnog snopa i gotovo potpunim prekidom PDL pričvrška, dok je alveolarna kost netaknuta. Ekstruzija se naziva još i periferna dislokacija te parcijalna avulzija.

Radiološki se vidi izdignuće zuba iznad susjednih zuba, zub je dislociran s proširenom paradontnom pukotinom, posebno apikalno. Zvuk na perkusiju je tup.

Mliječne zube treba ekstrahirati ako postoji velika pomičnost, kod zuba koji će ubrzo fiziološki ekfolirati, kod djetetove nesposobnosti da se nosi sa situacijom i ako postoji rizik za aspiraciju. Manja ozljeda liječi se konzumiranjem mekane hrane dva tjedna.

Trajne zube treba digitalno reponirati što je prije moguće. Repozicija se provodi aksijalnim pritiskom prsta na incizalni rub. Nakon kliničke i radiološke provjere okluzije provede se imobilizacija fleksibilnim splintom u trajanju od 2 do 3 tjedna.

Potrebno je i daljnje kliničko i radiološko praćenje. Nakon 2 do 3 tjedna ako nema znakova patoloških promjena na okolnome koštanom tkivu ili korijenu zuba (npr. resorpcije korijena, gubitka kosti) splint se uklanja (43).

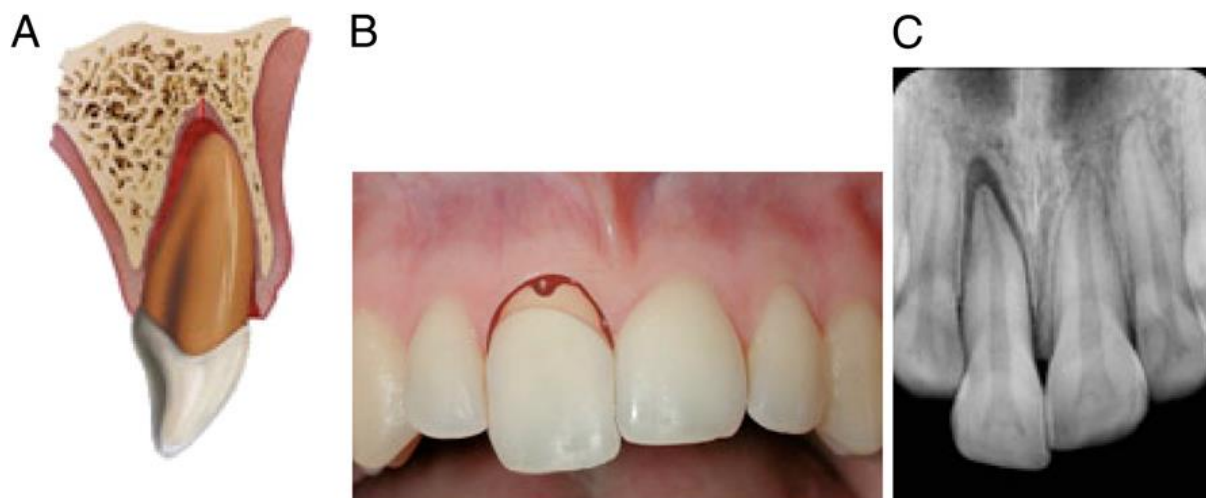U izboru liječenja ključni su čimbenici: stupanj razvoja korijena, stupanj pomičnosti zuba i vitalitet pulpe te proteklo vrijeme od ozljede do liječenja.

Kod zuba s nezavršenim razvojem korijena može doći do revaskularizacije. Potrebno je duže razdoblje praćenja koje uključuje rendgenske kontrole i testove vitaliteta kako bi se utvrdile komplikacije liječenja (prvenstveno nekroza pulpe) (14, 41).

Kod zuba sa završenim razvojem korijena vjerojatnost revaskularizacije minimalna je. Zbog toga endodontsko liječenje korijena zuba može započeti neposredno prije uklanjanja splinta (14, 41).

Potrebno je praćenje nakon 2, 4 i 6 – 8 tjedana, nakon 6 mjeseci, jedne godine i za pet godina (41).

Ako se ne napravi brza repozicija kod ozljede trajnog zuba jer se pacijent javio danima poslije, kada se periapikalno već organizirao ugrušak, repozicija je otežana. Tada u obzir dolaze intencijska replantacija i ortodontska intruzija kao metode izbora (44). Intencijska replantacija je tehnika slična replantaciji avulziranog zuba nakon traume. Sastoji se od namjerne ekstrakcije zuba, uz ispiranje ugruška mlazom fiziološke otopine, kiretaže i neposredne replantacije zuba natrag u alveolu. U tim slučajevima, bitno je provesti endodontski tretman s kalcijevim hidroksidom radi prevencije infekcije i resorpcije korijena. Kontraindicirana je kod parodontnih bolesti, karijesa i upala gingive. Bitni su i imobilizacija splintom, sustavni antibiotici i izbjegavanje opetovane ozljede (11, 44).



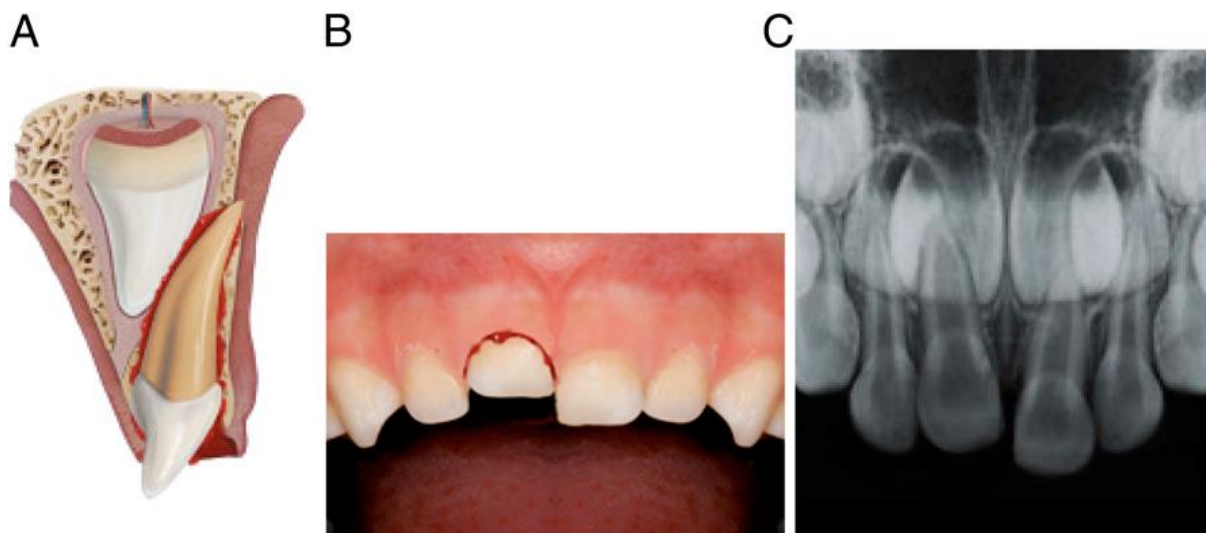
Slika 2. Ekstruzija. Preuzeto iz (11).

8.4. Intruzijska luksacija (*intrusio dentis*)

Utisnuće zuba (*intrusio dentis*) jedno je od najtežih tipova ozljede u kojem je zub prisilno utisnut dublje u alveolarnu kost u aksijalnom pravcu i rezultira oštećenjem pulpe i PDL-a. Ozljeda je vrlo složena, udružena s prekidom marginalnog gingivnog pričvrška, prekidom niti PDL-a, cementa, oštećenjem alveolarne kosti te prekidom neurovaskularne opskrbe pulpe (slika 3.). Klinički, zub je potpuno čvrst, uklješten u alveolu. Izgleda kao da mu je kruna skraćena. Korijen je utisnut i uklješten s krvarenjem iz gingive ili bez njega. Kontuzije donje usne često su pridružene intruzijskim ozljedama. Zub može biti potpuno utisnut i nevidljiv kao rezultat ugruška i/ili edema gingive te izgledati kao da je izgubljen. Možemo ga otkriti nježnom palpacijom sluznice ozlijeđenog područja. Isto tako, palpacijom sluznice ozlijeđenog područja možemo otkriti frakturu alveolarne kosti. U tom slučaju, ozlijeđeni zub i kost pomiču se zajedno (7, 41, 45). Test perkusije važan je diferencijalno dijagnostički znak. Na perkusiju se dobije visok metalni ton (zvuk) kao kod ankiloziranog zuba jer je zub potpuno uklješten u alveolu. Test vitaliteta negativan je.

Radiološkom analizom zub izgleda dislociran u apikalnom smjeru, s djelomičnim gubitkom parodontnog prostora. Radiološkim pregledom otkrivamo je li se mliječni zub utisnuo u razvojni folikul trajnog zuba i prema tome se donosi plan terapije za ozlijeđeni zub. Prvo i jednostavno pravilo je, skraćena slika luksiranog zuba pokazuje kako se korijen mliječnog zuba utisnuo labijalno, dalje od folikula, te je rizik minimalan. Rizik za zub u razvoju postoji kada produljena slika luksiranog zuba pokazuje pomak u suprotnom smjeru. Zub je utisnut u folikul trajnog zuba i mora biti odmah uklonjen (13). Zubi u razvoju trebaju biti simetrični.

Drugo, ako je udaljenost između incizalnog brida i mineralizacijske zone zuba u razvoju manja, na ozlijeđenoj strani postoji rizik da je intrudirani mliječni zub pomaknuo razvojni folikul trajnog zuba i potrebno je hitno ukloniti mliječni zub (1, 13).



Slika 3. Intruzija. Preuzeto iz (11).

Podjela intruzije (3 tipa):

1. blaga djelomična intruzija u kojoj je više od 50 % krune vidljivo
2. umjerena djelomična intruzija u kojoj je manje od 50 % krune vidljivo
3. teška ili potpuna intruzija krune.

Prvi važan čimbenik koji utječe na odabir terapije za ozlijeđene zube mliječne denticije odnos je korijena mliječnog zuba i njegova trajnog nasljednika. Pri tome je bitno kako ozljeda trajnih zuba može biti i posljedica terapijskih postupaka (1, 7, 46). Sljedeći je važan čimbenik činjenica da je to zub mliječne denticije zbog čega roditelji izbjegavaju liječenje. Ujedno, traumatske ozljede zuba mliječne denticije češće se javljaju u male djece, što predstavlja problem njihove suradnje tijekom pregleda i primjene terapije. Gubitak djetetove suradnje ne treba biti argument protiv liječenja (1, 37). Bitno je izbjeći strah kod male djece i minimalizirati rizik ozljede za trajne zube.

U liječenju utisnutih zuba mliječne denticije treba razmotriti upotrebu topikalnih anestetika, lokalne anestezije i sedacije, uz primjenu analgetika. Može se primijeniti jedna doza analgetika 1 h prije injekcije, uz topikalne anestetike (7).

Liječenje intrudiranih primarnih sjekutića ovisi o sljedećim čimbenicima:

1. smjeru utisnuća (intruzije)
2. stupnju utisnuća (intruzije)
3. prisutnosti frakture alveolarne kosti

1. Smjer utisnuća

Korijen primarnog sjekutića ima labijalan zavoj tako da se često primarni sjekutić utisne u labijalnom smjeru, dalje od zametka trajnog zuba (47). U tom slučaju spontana re-erupcija očekuje se za 1 – 6 mjeseci. Prosječno vrijeme za spontanu erupciju iznosi oko 3 mjeseca (7).

Kada se očekuje re-erupcija zuba, roditelji moraju obratiti pozornost na razvoj znakova i simptoma, kao što su otok gingive, crvenilo, bol, gnojni eksudat i vrućica. U tim slučajevima, dolazi u obzir ekstrakcija i antibiotska terapija kako bi se spriječilo širenje upale na zametak trajnog zuba (7, 48).

Ako se primarni sjekutić utisne u palatinalnom smjeru, može doći do kontakta s folikulom trajnog zuba i treba pažljivo ukloniti mliječni zub (49, 50).

Poluge se ne smiju upotrebljavati zbog rizika od ozljede zametka trajnog zuba. Ako je potrebno, intrudirani zub izvuče se iz alveole pincetom, što sprječava daljnje oštećenje zametka trajnog zuba (1, 7, 43).

2. Stupanj intruzije

Spontana erupcija očekuje se kod blage intruzije (stadij I ili manje od 50 % duljine krune vidljivo). Kada je intruzija umjereni ili teži (stadij II i III), zubi rijetko re-eruptiraju i mogu postati nekrotični i tada je potrebna ekstrakcija (7, 13). Kada nema vidljivih znakova re-erupcije nakon 1 – 2 mjeseca postoji sumnja na ankilozu i treba ukloniti zub (50). Dijete s prstima ili sisanjem palca može izazvati pritisak i spriječiti re-erupciju utisnutog zuba (13).

3. Prisutnost frakture alveolarne kosti

Uz frakturu alveolarne kosti izostat će re-erupcija utisnutog sjekutića i tada treba nježnom manipulacijom izvaditi zub (45).

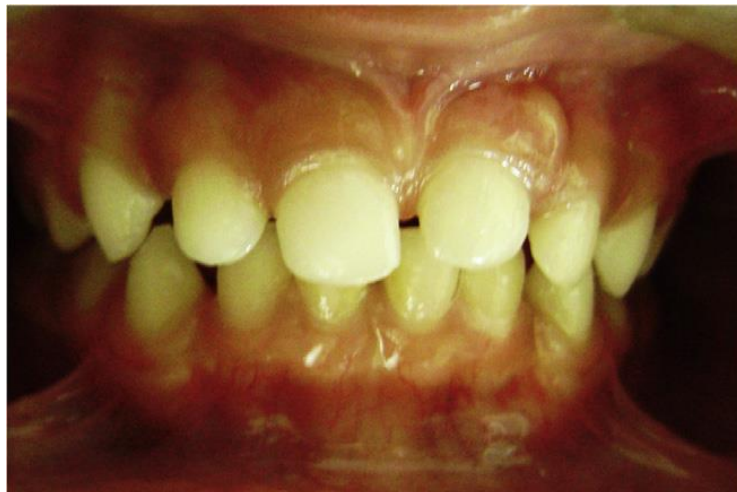Prema smjernicama terapija utisnutih sjekutića mliječne denticije podijeljena je u dva tipa prema već gore spomenutom radiološkom nalazu (1, 11).

Prognoza ovisi o više čimbenika, smjeru, stupnju, težini i opsegu utisnuća. Oko 90 % primarnih sjekutića re-eruptirat će spontano (djelomično ili potpuno) u prvih 1 do 6 mjeseci.

Ankiloza se može javiti (PDL je tada teško ozlijeđen), što će utjecati i na razvoj trajnog nasljednika. Intruzijske ozljede mliječne denticije treba kontinuirano i vrlo pažljivo nadzirati.

U svakom posjetu kompletnim pregledom treba zabilježiti spontanu bol, apsces, vrućicu, fistulu ili otok mekih tkiva (45). Napredovanje re-erupcije treba biti zabilježeno (slika 4.). Gubitak re-eruptivnih pokreta ili odsutnost fiziološke pomičnosti upućuje na ankilozu (31).

Jedna od najtežih komplikacija ozljede je infekcija, ali odluka o antibiotskoj terapiji temelji se na iskustvu kliničara (51). Praćenje ozlijeđenih zuba mliječne denticije kliničko je i radiološko u vremenskim intervalima: nakon 1. tjedna kliničko, za 3 do 4 tjedna kliničko i radiološko, nakon 6 do 8 tjedana kliničko, nakon 6 i 12 mjeseci kliničko i radiološko te svake godine do erupcije trajnog nasljednika (11).



Slika 4. Re-erupcija zuba 61 nakon intruzije. Preuzeto iz (7).

Kod liječenja trajnih zuba razmatraju se tri različita terapijska pristupa: očekivana spontana re-erupcija, ortodonska ekstruzija ili kirurška repozicija. Dob djeteta, stadij razvoja korijena i stupanj intruzije moraju se uzeti u obzir pri razmatranju terapijskog pristupa. Bitno je i vrijeme između ozljede i započinjanja terapije (52).

Kod mladih trajnih zuba s nezavršenim razvojem korijena, kada je intruzija manja od 7 mm, terapija izbora je spontana re-erupcija bez intervencije. Ako klinički i radiološki unutar 2 – 4 tjedna nema pomaka, treba razmotriti kirurško ili ortodonsko repozicioniranje. Ako je intruzija veća od 7 mm u obzir dolaze kirurško ili ortodonsko repozicioniranje. Tijekom procesa erupcije, važno je nadzirati znakove nekroze pulpe i upalne resorpcije korijena.

Kod zuba koji imaju završen razvoj korijena, spontana re-erupcija nije sigurna, ali je moguća ako je intruzija manja od 3 mm. Ako klinički i radiološki unutar 2 – 4 tjedna nema pomaka, treba razmotriti ortodonsku ili kiruršku ekstruziju prije nego se razvije ankiloza zuba. Ako je intruzija veća od 3 mm, radi se ortodonska ekstruzija ili kirurška repozicija uz imobilizaciju fleksibilnim splintom 3 – 4 tjedna. Postoji visok rizik nekroze pulpe i vanjske resorpcije korijena. Neposredno prije skidanja splinta treba napraviti endodontski tretman (1, 52, 53).

Istraživanja su pokazala kako intruzija manja od 3 mm ima odličnu prognozu, a kod intruzije veće od 6 mm razvija se progresivna upalna resorpcija (54).

Preporučuje se praćenje nakon 2, 4, 6 – 8 tjedana, za 6 mjeseci i za godinu dana te nakon 5 godina od početnog tretmana. Bitno je provoditi česte kontrole kako bi se smanjila mogućnost komplikacija koje nastaju zbog dubokih ozljeda PDL-a i pulpe (53, 54).

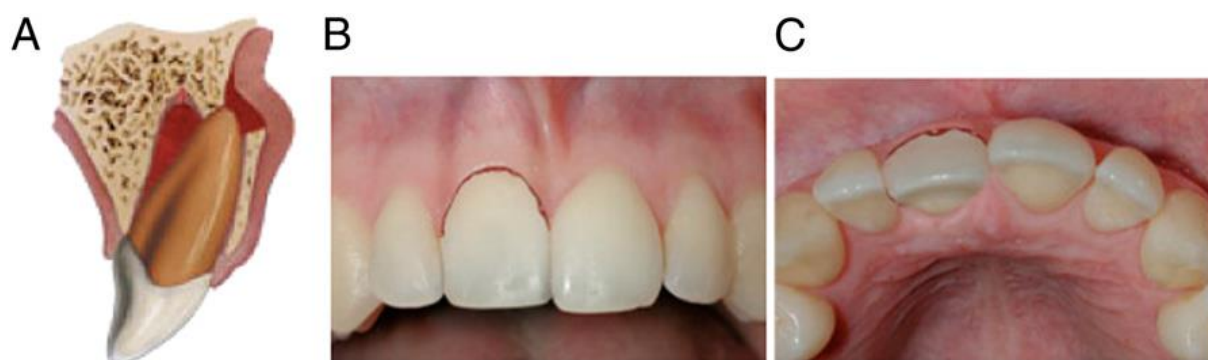8.5. Lateralna luksacija (*luxatio lateralis*)

Bočno istisnuće zuba (*luxatio lateralis*) pomak je zuba u svim smjerovima osim u aksijalnom (vertikalnom). Ozljeda je složenija u odnosu na ekstruzijsku luksaciju jer je udružena s ozljedom alveole (alveolarne kosti) koja može i ne mora biti zdrobljena ili prelomljena (kominutivni prijelom). Zub može biti potisnut u stranu (ili naprijed ili natrag) u svojem ležištu (alveoli) i nepomičan je, čvrsto ukliješten u svom novom položaju. PDL je iskidan. Kruna zuba obično je nagnuta prema jeziku, dok je bukalna stijenka alveole prelomljena (slika 5.). Test vitaliteta negativan je.

Radiološki se na okluzalnim snimkama vidi proširen prostor PDL-a (1, 41).

Ako je zub mliječne denticije znatno dislociran, vadi se. Manja trauma tretira se na odgovarajući način 1 do 2 mjeseca kao primarna subluksacija zuba zato što jezik pritišće zub na njegovo mjesto. Ako je kruna palatinalno položena, a korijen bukalno, moguća je spontana repozicija (43).

Trajni zub može se reponirati kliještima i prstima, pritiskom u incizalnom smjeru preko apeksa, čime se prvo zub lagano ekstrudira kako bi se oslobodio apeks i tada reponira u apikalnom smjeru. Provjeri se okluzija i učini rendgenska snimka radi kontrole položaja zuba. Stabilizacija zuba u njegovu anatomskom položaju postiže se fleksibilnim splintom tijekom 3 do 4 tjedna kako bi se postiglo optimalno cijeljenje PDL-a i neurovaskularna opskrba. Ako je ozlijeđena marginalna kost preporučuje se imobilizacija i do 6 do 8 tjedana. Uz preporuke oralne higijene prati se za 2, 4, 6 – 8 tjedana, 6 i 12 mjeseci te jednom godišnje tijekom pet godina. Kod zuba s lateralnom luksacijom treba nadzirati vitalitet pulpe. Ako tijekom nadzora pulpa postane nekrotična, potrebna je terapija korijenskog kanala kako bi se spriječila resorpcija korijena. Endodontska terapija korijenskog kanala potrebna je i kod teže lateralno luksiranih trajnih zuba s radiološki zatvorenim apeksom. Nekroza pulpe češća je komplikacija cijeljenja. Lateralnu luksaciju često prati ozljeda kosti i lokalizirana ishemija radi prekida neurovaskularne opskrbe pulpe. Treba spriječiti upalnu resorpciju kao rezultat toksina iz nekrotične pulpe. Ako je zanemarena terapija korijenskog kanala, može se razviti infekcijom uzrokovana resorpcija korijena kao vrlo opasna mogućnost (41, 55, 56).



Slika 5. Lateralna luksacija. Preuzeto iz (11).

8.6. Avulzija (*avulsio dentis*)

Avulzija, traumatsko izbijanje zuba ili ekstraartikulacija vrlo je složena ozljeda zuba kod koje dolazi do potpunog ispadanja zuba iz alveole te do ozljede alveolarne kosti, cementa, PDL-a, gingive i pulpe. Pri tome alveola može biti prazna ili ispunjena ugruškom (slika 6.).

Preporučuje se neposredna replantacija na mjestu ozljede, a ako nije moguća, zub treba pohraniti u odgovarajući transportni medij do dolaska u ambulantu. Za preživljavanje zuba najvažnije je očuvati vitalitet stanica parodontalnog tkiva (1, 3, 41, 53).

Danas su najbolji način za transport zuba različiti specijalizirani mediji za čuvanje izbijenog zuba, a među njima su specijalizirani mediji za kulturu stanica (ViaSpan, Hanks's Balanced Salt Solution (HBSS), DentoSafe medija. Viaspan nije lako dostupan, dok se HBSS otopina može kupiti kao proizvod „Save-A-Tooth“. Upotreba tih medija povećava preživljavanje PDL-a i satima (58). Ako nisu dostupni, upotrebljavaju se široko dostupni mediji kao što su hladno mlijeko, vlastita slina i fiziološka otopina, u kojima se zub može održati kratko vrijeme. Obična voda najlošiji je izbor jer držanje zuba u vodi za piće dulje od 20 minuta ima štetno djelovanje na stanice PDL-a. Ako se zub drži ili prenosi na suhom, većina stanica PDL-a zbog dehidracije počinje odumirati i ne prežive dulje od 5 do 15 minuta (3, 18).

Osim vrste transportnog medija, drugi bitan čimbenik uspjeha replantacije je i kratko ekstraalveolarno vrijeme. Ekstraalveolarno vrijeme je vrijeme od avulzije do replantacije (18, 20, 26).

Tri su razloga radi kojih se mliječne zube ne preporučuje vraćati u alveolu. Pri replantaciji može doći do ozljede zametaka trajnih zuba, replantirani mliječni zubi često izazivaju nekrozu pulpe te ankiloza mliječnog zuba ometa rast alveolarnog grebena. Kako bi se isključila potpuna intruzija zuba, potrebno je učiniti RTG snimku alveole (1, 11, 18).

Zube treba kontrolirati klinički nakon 1. tjedna, klinički i radiološki nakon 6 i 12 mjeseci i jednom godišnje do nicanja trajnog nasljednika (53).

Avulzijske ozljede trajnih zuba ubrajaju se u najhitnija stanja u dentalnoj medicini. Prvu pomoć bi trebalo pružiti na mjestu ozljede i izbijeni zub što prije (odmah) vratiti u alveolu nakon ispiranja mlazom hladne vode. To bi trebao učiniti roditelj, trener, učitelj ili druga osoba. Hitnu replantaciju bez držanja zuba u posebnom mediju treba učiniti unutar 5 do 15 minuta nakon avulzije (3, 18).

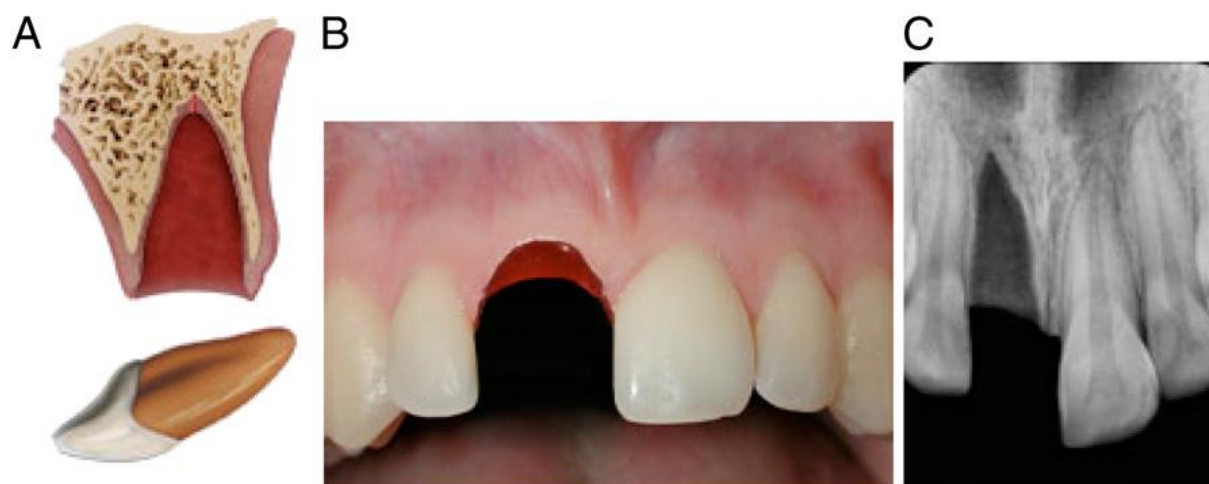Kod replantacije zuba sa završenim razvojem korijena unutar 60 minuta mlazom fiziološke otopine treba isprati površinu korijena. Nakon pregleda alveole treba odstraniti eventualne fragmente kosti i/ili isprati ugrušak. Zatim držeći zub za krunu pažljivo ga vratiti u alveolu. Ako se naiđe na otpor pri replantaciji, potrebno je opet pregledati alveolu i isključiti moguću frakturu kosti. Potom se vrši imobilizacija fleksibilnim splintom 2 tjedna. Uz mjere potporne terapije treba učiniti endodontsko liječenje unutar 2 tjedna dok splint fiksira zube (1, 18, 53). Obvezno je ordiniranje sistemskih antibiotika i to 7 dana jer se tako smanjuje učestalost vanjske resorpcije korijena. Tetraciklin je antibiotik izbora nakon replantacije izbijenog zuba, ali njegova upotreba kod djece mlađe od 12 godina i lakše od 50 kg nije dopuštena. U mnogim državama, a i u Hrvatskoj odobren je samo za primjenu kod djece starije od 12 godina i teže od 50 kg (53, 57). Zato se djeci do 12 godina i lakšoj od 50 kg ordiniraju penicilinski antibiotici (fenoksimetilpenicilin ili amoksicilin) u odgovarajućoj dozi po tjelesnoj masi tijekom tjedan dana (18, 53). Nedostatak tetraciklina su njegove nuspojave diskoloracija cakline. Treba provjeriti cijeplni status te provesti cijepljenje protiv tetanusa ako je prošlo više od pet godina nakon posljednjeg cijepljenja (53).

Kod replantacije zuba s nezavršenim razvojem korijena unutar 60 minuta očekuje se revaskularizacija korijena te se odlaže endodontsko liječenje. Prije replantacije na površinu korijena treba lokalno aplicirati preparate tetraciklina (minociklin hidroklorid). Ostali postupak je isti. Endodontsko liječenje potrebno je ako se pojave znakovi nekroze (18, 58).

Potrebno je izvršiti kontrolu za 1, 2, 6 i 12 mjeseci nakon replantacije (53).

Kod replantacija 60 minuta nakon avulzije strugačima ili gumicom treba odstraniti nekrotični PDL s površine korijena, potom uroniti zub kroz 20 minuta u 2,4 % otopinu natrijeva fluorida. Endodontski tretman provodi se ekstraoralno ili nakon replantacije. Zub treba držati u gazi natopljenom fluoridom. Stabilizira se splintom tijekom 2 tjedna (18, 58).

Komplikacije avulzije su ankiloza i resorpcija korijena. Kod djece i adolescenata ankiloza je često udružena s infrapozicijom (18, 20, 26).



Slika 6. Avulzija. Preuzeto iz (11).

9. KOMPLIKACIJE LUKSACIJSKIH OZLJEDA

Komplikacije nastaju ovisno o vrsti denticije, dobi djeteta i vremenu od luksacijske ozljede do početka liječenja.

Komplikacije kod mliječnih zuba su promjena boje zuba, nekroza pulpe, obliteracija kanala pulpe, resorpcija korijena i prerani gubitak zuba. Promjena boje zuba je česta, a ružičasta boja (svježi eritrociti) nastaje radi krvarenja u pulpu i javlja se 2 – 3 dana nakon ozljede. Krvarenje ošteti odontoblastični sloj i krv prodire u dentinske tubule. Krv se može reapsorbirati nakon nekoliko tjedana, a ponovnom uspostavom krvotoka pigmentacija se može smanjiti ili nestati. Ako do toga ne dođe, raspadom hemoglobina kroz 2 do 3 tjedna zub poprimi prvo modru te sivkasto-modru boju (raspadni produkti hemoglobina). Ako kruna postaje progresivno siva, postoji sumnja na nekrozu pulpe. Nekrotična pulpa predstavlja kulturu za rast patogenih mikroorganizama, te se može razviti progresivna infekcijska resorpcija korijena. Općenito, za razvoj nekroze pulpe bitna je i dob djeteta. Kod mlađe djece stupanj vaskularizacije viši je i elastičnija je alveolarna kost. Obliteracija kanala pulpe nastaje kao posljedica ozljede krvnih žila i smanjenog dotoka krvi u pulpu, reducira se pulpna komorica (parcijalni oblik) ili pulpna komorica i korijenski kanal (totalni oblik). Unatoč obliteraciji, odvija se resorpcija mliječnih zuba i izbijaju trajni nasljednici (1, 8).

Tijekom kontinuiranog nadzora luksacijskih ozljeda trajnih zuba najčešće se otkriju komplikacije poput nekroze pulpe, obliteracije kanala pulpe i resorpcije korijena i kosti (20, 21). Najčešća komplikacija intruzijskih luksacija i avulzija je nekroza pulpe, a češća je kod završenog razvoja korijena. Kod intruzijskih ozljeda razvoj nekroze pulpe ovisi o stupnju razvoja korijena, opsegu intruzije i metodi repozicije. Kod zuba s nezavršenim razvojem korijena u vrijeme ozljede proces revaskularizacije je moguć kroz široki apikalni otvor. Sklonost nekrozi viša je što je dijete starije. Temelji se na sljedećim kliničkim i radiološkim kriterijima: odsutnost vitaliteta pulpe, promjena boje krune, prisutnost fistule, osjetljivost na perkusiju, periapikalno prosvjetljenje (apikalna radiolucencija) i zastoj u razvoju korijena (25).

Uz nekrozu pulpe nakon replantacije izbijenog zuba česte su upalna (infekcijska) i nadomjesna (ankilozna) resorpcija korijena. Upalna (infekcijska) resorpcija korijena progresivna je resorpcija kod koje dolazi do oštećenja stanica PDL-a i cementa te resorpcije pripadajuće kosti. U dentinskim tubulima i /ili pulpi prisutni su patogeni mikroorganizmi (18).

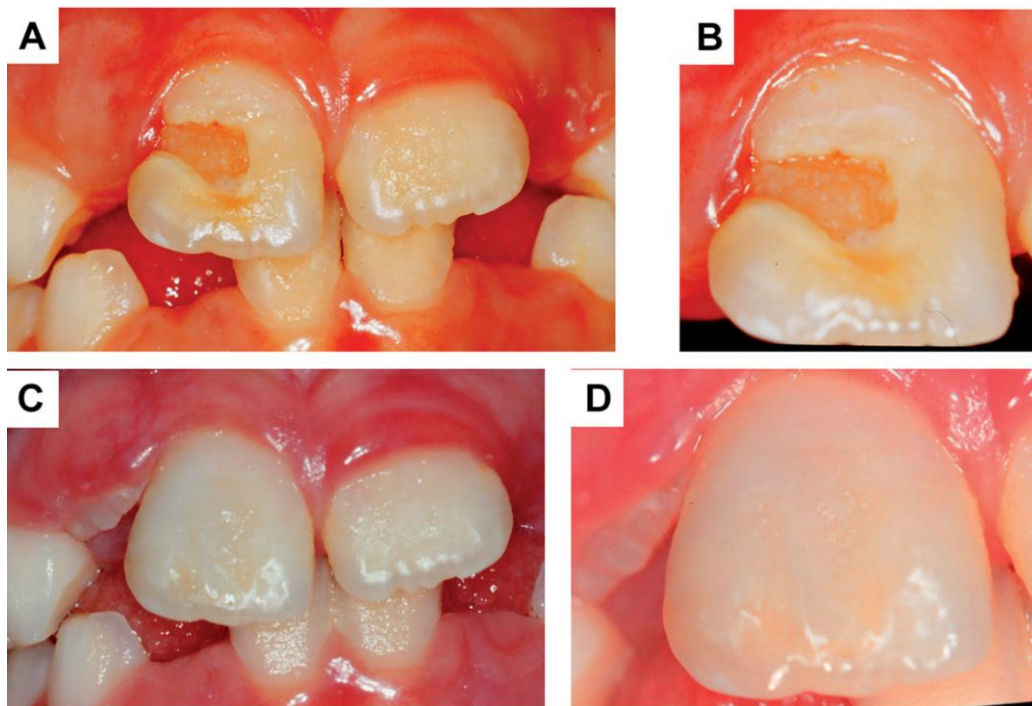
Radiološkim pregledom otkrije se kao udubljenje kuglastog oblika u srednjoj trećini korijena, uz radiolucenciju susjedne kosti. Terapija se provodi endodontskim tretmanom.

Nadomjesna (ankilozna) resorpcija korijena zuba nastaje nakon teških oblika luksacije, osobito intruzije i avulzije. Posljedica je teškog i nepovratnog oštećenja stanica PDL-a, uz kontinuiranu resorpciju korijena koji se zamjenjuje s kosti. Spajanje površine korijena zuba s alveolarnom kosti utječe na razvoj alveolarnog grebena i položaj susjednih zuba. Klinički, prvi znak te progresivne ankiloze je karakterističan metalni zvuk na perkusiju. Zub je u infraokluziji i smanjena je njegova fiziološka pomičnost. Radiološkim pregledom otkrije se kada je prisutna potpuna i velika zamjena zubnog tkiva koštanim. Djelotvornog liječenja nema, a određenim terapijskim postupcima pokušava se usporiti napredovanje ankiloze. Često dovodi do gubitka zuba (1, 18).

10. POSLJEDICE OZLJEDA MLIJEČNIH ZUBA NA TRAJNI ZAMETAK

Ozljede mliječnih zuba razlog su širokog raspona razvojnih poremećaja trajnih nasljednika. Tip i težina poremećaja ovise o stadiju razvoja zuba (dob u vrijeme ozljede), o položaju korijena mliječnog zuba i trajnog zametka i o smjeru i snazi sile koja je prouzročila ozljedu (5). Klinički, posljedice mogu varirati od blagih, kao što je diskoloracija, do teških oblika sa sekvestracijom i gubitkom trajnog zametka. Najčešće su diskoloracije cakline s ili bez lokalne hipoplazije (slika 7.), dilaceracija krune, duplikacija korijena, vestibularna angulacija korijena, lateralna angulacija korijena (dilaceracija korijena), djelomičan ili potpun zastoj u rastu korijena, sekvestracija zametka trajnog zuba, poremećeno nicanje zuba, odontomu slične malformacije, fuzija trajnih zuba i ostali. Teža ozljeda i mlađa dob djeteta razlog su češćim promjenama oblika i boje trajnog nasljednika, što uzrokuje teže funkcijske i estetske posljedice (5, 19-21, 59).

Intruzijska luksacija uzrokuje najteže oblike malformacija, a njihova težina ovisi o dobi djeteta u vrijeme ozljede, stupnju resorpcije korijena mliječnog zuba, vrsti i opsegu ozljede i razvojnom stadiju trajnog nasljednika (23).



Slika 7. (A – B) – hipoplazija cakline, eksponirani dentin, (C – D) – nakon estetske restauracije. Preuzeto iz (59).

Rizik od nastanka luksacijskih ozljeda mliječnih zuba, najveći je između druge i četvrte godine zbog izostanka motoričke koordinacije dok dijete uči hodati. Padovi te udarci u tvrdi predmet najčešći su etiološki čimbenici kod nastanka ozljeda mliječnih zuba (7, 9, 15-17,27).

Dječaci su skloniji ozljedama od djevojčica i u predškolsko i školsko doba. U školsko doba taj omjer značajniji je. Za razliku od predškolske dobi, od 6 do 12 godina dječaci se više bave sportskim aktivnostima i to sportovima s loptom, kontaktnim sportovima te više sudjeluju u tučnjavi (9, 15, 25). Kod intraoralnih ozljeda usana i mekih tkiva te teških ozljeda zuba, a bez prihvatljiva objašnjenja, treba uvijek isključiti zlostavljanje djeteta (38).

Najčešći orofacijalni predisponirajući čimbenici su protruzija gornjih mliječnih sjekutića, otvoreni zagriz i kratka gornja usna (37). Većina ozljeda mliječne i trajne denticije zahvaća prednje zube i to gornje središnje sjekutiće (7, 15-18, 27). Dok su luksacijske ozljede češće u mliječnoj denticiji, u trajnoj su to frakture krune. Općenito, učestalost luksacijskih ozljeda pada s porastom dobi (30). Pregledi literature pokazuju velike razlike u vrsti i učestalosti luksacijske ozljede kod mliječnih zuba, od sublaksacije pa do intruzijske luksacije kao najčešće ozljede (3, 7, 27, 30). Potresenost (luksacija) je uglavnom zabilježena u vrlo malom broju zbog kliničke činjenice kako nema većih promjena u zubu. Drugi, isto bitan razlog je da roditelji ne prepoznaju blaže ozljede zuba te ne dovode dijete na pregled (5). Još uvijek se za ozljede mliječnih zuba rjeđe traži stomatološko liječenje. Roditelji često misle kako je njihova funkcija prolazna, a postoji i problem suradnje malog djeteta (37).

Liječenje luksacijskih ozljeda mliječnih zuba razlikuje se od liječenja trajnih. Liječenja ovise o tipu ozljede, ozlijeđenom zubu, djetetovoj dobi i vremenu proteklom od ozljede (5, 11).

Glavna svrha liječenja mliječnih zuba, uz kontrolu boli je i sprječavanje mogućih oštećenja zametaka trajnih zuba (27). Na oštećenje zametka utječu smjer i jakost sile, položaj mliječnog korijena prema trajnom zametku, stupanj razvoja istog u vrijeme ozljede. Posljedice su obično vidljive tek nakon nicanja trajnih zuba. Najčešće su to diskoloracija cakline, i/ili oštećenja cakline te hipoplazija zuba (5, 19-22). Posebnu pozornost treba obratiti upravo na intruzijsku luksaciju koja predstavlja veliki rizik za ozljedu trajnih nasljednika. Komplikacije intruzijske luksacije su često i najteže malformacije. Češće su kod zuba sa završenim razvojem korijena (5, 21, 25). Dva su glavna mehanizma kojim luksacijske ozljede mliječnih zuba mogu ozlijediti zametak trajnog zuba. Prvo je direktna ozljeda vrhom korijena mliječnog zuba, a drugo indirektna ozljeda zbog nekroze pulpe i posljedične periapikalne infekcije. Bitna je i

dob djeteta u vrijeme luksacijske ozljede. Kod djece mlađe od dvije godine u vrijeme nastanka ozljede zuba postoji veći rizik za ozljedu zametka trajnog zuba (19-22).

Hitan postupak liječenja trajnih zuba uključuje repoziciju i imobilizaciju. Terapija korijenskog kanala potrebna je u posebnim situacijama kako bismo spriječili vanjsku upalnu resorpciju. Roditelje treba upoznati s potrebom kontinuiranog nadzora, mogućim posljedicama i komplikacijama, praćenjem znakova nekroze pulpe (diskoloraciju zuba, apsces ili parulis). Posljedice se mogu javiti tjednima, mjesecima ili čak godinama nakon ozljede (25). Glavni čimbenici o kojima ovisi prognoza ozlijeđenih zuba su tip ozljede, stupanj ozljede, vrijeme između ozljede do početka liječenja, stadij razvoja korijena, tip i trajanje imobilizacije, ekstraoralno vrijeme i vrsta medija u koji je pohranjen izbijeni zub te vrijeme do endodontskog liječenja (5, 25).

Luksacijske ozljede najčešće su u mlađe djece i to više kod dječaka. Učestalost luksacijskih ozljeda pada s porastom dobi i kod trajnih zuba čine oko 15 % svih ozljeda.

Uspjeh liječenja ovisi o dobro postavljenoj dijagnozi koja se temelji na anamnezi, kliničkom pregledu i rendgenskoj analizi. Intruzijska luksacija je tip ozljede s najnepovoljnijom prognozom, najčešće zahvaća prednje zube gornje čeljusti i češća je kod mliječnih zuba. Ozljede mliječnih zuba predstavljaju rizik za trajnu denticiju. Bitno je upoznati roditelje s posljedicama koje se mogu vidjeti godinama kasnije i o potrebi kontinuiranog nadzora. Sve ozljede zuba, pa time i luksacijske, hitna su stanja, a avulzija je najhitnija. Mediji za čuvanje zuba pridonose uspjehu terapije, stoga bi trebali biti dostupni u dječjim vrtićima, školama i sportskim klubovima. Prognoza ozljede zuba ovisi o ranoj intervenciji. Izbijeni trajni zub treba replantirati neposredno nakon ozljede te je nužno provoditi edukaciju roditelja, učitelja i sportskih trenera. Uz to, treba raditi i na prevenciji nastanka samih ozljeda.

1. Andreasen JO, Andreasen FM, Andersson L. Text book and color atlas of traumatic injuries to the teeth. 4th ed. Oxford: Blackwell Munksgaard; 2007; 770.
2. Joho, J.P., Marechaux, S.C. Trauma in the primary dentition; a clinical presentation. J. Dent. Child 1980; 47: 167–174.
3. Škrinjarić I, Škrinjarić T, Goršeta K, Čuković-Bagić I, Verzak Ž. Hitni i preventivni postupci kod trauma zuba u djece. Paediatr Croat 2010; 54 (Supl 1): 154-162.
4. Andreasen, J.O., Andreasen, F.M. 1994. Textbook and color atlas of traumatic injuries to the teeth. 3rd ed. Munksgaard, Copenhagen, 1994; pp.196–215, 459–491.
5. de Amorim Lde F, Estrela C, da Costa LR. Effects of traumatic dental injuries to primary teeth on permanent teeth--a clinical follow-up study. Dent Traumatol. 2011;27:117–21.
6. Da Silva Assunção LR, Ferelle A, Iwakura ML, Cunha RF. Effects on permanent teeth after luxation injuries to the primary predecessors: a study in children assisted at an emergency service. Dent Traumatol. 2009; 25(2):165-70.
7. Gupta M. Intrusive luxation in primary teeth – Review of literature and report of a case. The Saudi Dental Journal. 2011; 23, 167–176.
8. Robertson A, Noren JG. Subjective aspects of patients with traumatized teeth. A 15-year follow up study. Acta Odontol Scand 1997; 55:142.
9. Andreasen, J.O., Ravn, J.J. Epidemiology of traumatic dental injuries to primary and permanent teeth in a Danish population sample. Int. J. Oral. Surg. 1972;1: 235–239.
10. Flores MT. Traumatic injuries in the primary dentition. Dent Traumatol. 2002;18:287-98.
11. Keels MA. Management of Dental Trauma in a Primary Care Setting. Pediatrics. 2014; 133
12. Flores MT, Holan G, Borum M, Andreasen JO. Injuries to the Primary Dentition. U: Andreasen JO, Andreasen FM, Andersson L, ur. Text-book and color atlas of traumatic injuries to the teeth, 4th edition. Oxford: Blackwell Munksgaard, 2007; 516-41.
13. Wilson CF. Management of trauma to primary and developing teeth. Dent Clin North Am. 1995;39:133.
14. Marina F Amaral, Melyna M de Almeida, Lorraine P de Faria, Daniela A Brandini, Wilson R Poi, Roberta Okamoto. Treatment of Extrusive Luxation in Permanent Teeth: Literature Review with Systematic Criteria. The Journal of Contemporary Dental Practice, March 2017;18(3):241-245.
15. Andreasen JO. Etiology and pathogenesis of traumatic dental injuries. A clinical study of 1,298 cases. Scand J Dent Res. 1970;78(4):329-42.

16. Choi SC, Park JH, Pae A, Kim JR. Retrospective study on traumatic dental injuries in preschool children at Kyung Hee Dental Hospital, Seoul, South Korea. *Dent Traumatol.* 2010;26(1):70-5.
17. Harrington MS, Eberhart AB, Knapp JF. Dentofacial trauma in children. *ASDC J Dent Child.* 1988;55(5):334-8.
18. Katalinić I, Lukša A, Simeon P. Avulzija zuba-znamo li dovoljno? *Sonda* 2010;11:30-1.
19. Do Espirito Santo Jacomo DR, Campos V. Prevalence of sequelae in the permanent anterior teeth after trauma in their predecessors: a longitudinal study of 8 years. *Dent Traumatol.* 2009;25:300-4.
20. Costa V, da Silva –Junior I, Shqair A, Gastmann A. Fusion of permanent teeth as post –traumatic sequelae of trauma in primary dentition: A case report with fifteen years of follow – up *J Clin Exp Dent* 2018;709-712.
21. Von Arx T. Developmental disturbances of permanent teeth following trauma to the primary dentition. *Aust Dent J.* 1993;38:1-10.
22. Scerri E, Gatt G, Camilleri S, Mupparapu M. Morphologic and developmental disturbances of permanent teeth following trauma to primary dentition in a selected group of Maltese children. *Quintessence Int.* 2010;41:717-24.
23. Borum MK, Andreasen JO. Sequelae of trauma to primary maxillary incisors. I. Complications in the primary dentition. *Endod Dent Traumatol.* 1998;14:31-44.
24. Škrinjarić I. Traume zuba u djece. Zagreb: Globus;1988.
25. Yamashita FC, Santos Previdelli IT, Pavan NN, Retrospective study on sequelae in traumatized permanent teeth. *Eur J Dent.* 2017; 11(3): 275-280.
26. Lee R, Barrett EJ, Kenny DJ. Clinical outcomes for permanent incisor luxations in a pediatric population. II. Extrusions. *Dent Traumatol* 2003;19(5):274-279.
27. Goršeta K , Negovetić Vranić D, Škrinjarić T, Glavina D. Traumatske ozljede mliječnih zuba: analiza oblika i uzroka. *Acta Stomatol Croat.* 2010;44(1):47-52.
28. Kramer PF, Zemruski C, Ferreira SH, Feldens CA. Kramer Traumatic dental injuries in Brazilian preschool children. *Dent Traumatol.* 2003;19(6):299-303.
29. Forsberg CM, Tedestam G. Traumatic injuries to teeth in Swedish children living in an urban area. *Swed Dent J.* 1990;14(3):115-22.
30. Diab M, Elbadrawy HE. Intrusion injuries of primary incisors. Part I: review and management. *Quintessence Int.* 2000 May;31(5):327-34.
31. Diab M, elBadrawy HE. Intrusion injuries of primary incisors. Part III: Effects on the permanent successors. *Quintessence Int.* 2000;31:377-84.

32. Da Silva Assunção LR, Ferelle A, Iwakura ML, do Nascimento LS, Cunha RF. Luxation injuries in primary teeth: a retrospective study in children assisted at an emergency service. *Braz. oral res.* 2011; 26-31.
33. Wilson S, Smith GA, Preisch J, Casamassimo PS. Epidemiology of dental trauma treated in an urban pediatric emergency department. *Pediatr Emerg Care.* 1997;13(1):12-5.
34. Cardoso M, de Carvalho Rocha MJ. Traumatized primary teeth in children assisted at the Federal University of Santa Catarina, Brazil. *DentalTraumatology.* 2002; 18: 129-133.
35. Hecova H, Tzigkounakis V, Merglova V, Netolicky J. A retrospective study of 889 injured permanent teeth. *Dent Traumatol.* 2010;26(6):466-75.
36. Jerolimov V, Bubalo V. Orofacijalne ozljede u sportu. *Hrvat. Športsko med. Vjesn.* 2014; 29: 43-59.
37. Hristodulova Vidak E, Bakarčić D, Hrvatin S, Ivančić Jokić N. Ozljede mliječnih zuba medicina fluminensis 2016;52:37-42.
38. da Fonseca MA, Feigal RJ, ten Bonsel RW. Dental aspects of 1248 cases of child maltreatment on file at a major county hospital. *Pediatr Dent.* 1992;14(3):152-7.
39. Glendor U. Aetiology and risk factors related to traumatic dental injuries – a review of the literature. *Dent Traumatol.* 2009; 25: 15-31.
40. Mańka-Malara K, Gawlak D, Hovhannisyann A, Klikowska M, Kostrzewa-Janicka J. Dental trauma prevention during endotracheal intubation—review of literature. *Anaesthesiol Intensive Ther.* 2015;47(4):425-9.
41. Andreasen JO, Andreasen FM, Bakland LK, Flores MT. Traumatske ozljede zubi. 2. izd. Jastrebarsko: Naklada Slap. 2008.1-88.
42. Diangelis AJ, Andreasen JO, Ebeleseder KA. International Association of Dental Traumatology guidelines for the management of traumatic dental injuries: Fractures and luxation of permanent teeth. *Dent Traumatol.* 2012; 28:2.
43. Meurman JH, Murtomaa H, Le Bell Y, Scully C, Autti H. Dental Mammoth. 1. izd. Hrvatska komora dentalne medicine. 2015-2016.
44. Hamanaka EF, Nogueira LM, Pires WR, Panzarini SR, Poi WR, Sonoda CK. Replantation as treatment for extrusive luxation. *Braz Dent J.* 2015;26(3):308-11.
45. Josell, S.D. Evaluation, diagnosis and treatment of the traumatized patient. *Dent. Clin. North Am.* 1995. 39, 15–24.
46. Von Arx, T. Deciduous tooth intrusions and the odontogenesis of the permanent teeth. Developmental disorder of the permanent teeth following intrusion injuries to the deciduous teeth (in German). *Schweiz. Monatsschr. Zahnmed* 1995; 105: 11–17.

47. Ravn J.J. Developmental disturbances in permanent teeth after intrusion of their primary predecessors. *Scand. J. Dent. Res.* 1976;84:137–141.
48. Soporowski N.J., Allred E.N., Needleman H.L. Luxation injuries of primary teeth-prognosis and related correlates. *Pediatr. Dent.* 1994;16:96–101.
49. Taintor J.F., Bonness B.W., Biesterfeld R. The intruded tooth. *Dent. Surv.* 1979;55:30-34.
50. Borum MK, Andreasen JO. Sequelae of trauma to primary maxillary incisors. II. Complications in the primary dentition. *Endod Dent Traumatol.* 1998;14:31–44.
51. Holan G. Conservative treatment of severely luxated maxillary primary central incisors: case report. *Pediatr. Dent.* 1999;21(7):459–462.
52. Katherine B J, Ann G, James E J. Intrusion and Lateral Luxation of Permanent Incisors in Pediatric Patient Secondary to Dental Trauma: Case Report. *Adv Dent & Oral Health.* 2017; 4(1): 55
53. <http://iadt-dentaltrauma.org/>
54. Ghafoor R. Conservative management of progressive external inflammatory root resorption after traumatic tooth intrusion. *J Conserv Dent.* 2013; 16(3): 265–268.
55. Gurkan MR, Sencimen MM. Management of a Laterally Luxated Upper Incisor Caused by the Hit of a Rifle Stock *MILITARY MEDICINE* 2011;176, 4:468.
56. Ferrazzini Pozzi EC, von Arx T. Pulp and periodontal healing of laterally luxated permanent teeth: results after 4 years. *Dent Traumatol.* 2008 Dec;24(6):658-62.
57. <http://www.halmed.hr/almp/>
58. Krasner P, Rankow HJ. New philosophy for the treatment of avulsed teeth. *Oral Surg Oral Med Oral Pathol Oral Radiol Endod.* 1995;79(5):616-23.
59. Miranda C, Martins Luis BK, Rodrigez Cordeiro MM. Consequences of dental trauma to the primary teeth on the permanent dentition. *Rcbo.* 2012;(4):457-62.

Ana Krvavica rođena je 30. lipnja 1993. godine u Zadru, gdje pohađa Osnovnu školu Šimuna Kožičića Benje, a potom i Opću gimnaziju Jurja Barakovića. Upisuje Stomatološki fakultet Sveučilišta u Zagrebu 2013. godine. Tijekom studija prisustvuje StEPP edukaciji „ABC hitnih stanja“ iz KPR-AVD-a i prve pomoći i iTOP Curaprox tečaju. Apsolvirala je 2019. godine.