

# Protetska rehabilitacija pacijenata s parodontitisom

---

Kežman, Karlo

Master's thesis / Diplomski rad

2019

Degree Grantor / Ustanova koja je dodijelila akademski / stručni stupanj: **University of Zagreb, School of Dental Medicine / Sveučilište u Zagrebu, Stomatološki fakultet**

Permanent link / Trajna poveznica: <https://um.nsk.hr/um:nbn:hr:127:926937>

Rights / Prava: [Attribution-NonCommercial 3.0 Unported / Imenovanje-Nekomercijalno 3.0](#)

Download date / Datum preuzimanja: **2024-07-23**



Repository / Repozitorij:

[University of Zagreb School of Dental Medicine Repository](#)





Sveučilište u Zagrebu

Stomatološki fakultet

Karlo Kežman

**PROTETSKA REHABILITACIJA  
PACIJENTA S PARODONTITISOM**

DIPLOMSKI RAD

Zagreb, 2019.

Rad je ostvaren u Zavodu za mobilnu protetiku Stomatološkog fakulteta Sveučilišta u Zagrebu

Mentor rada: doc. dr. sc. Davor Illeš, dr. med. dent., Zavod za mobilnu protetiku Stomatološkog fakulteta Sveučilišta u Zagrebu

Lektor hrvatskog jezika: Ivona Lisek, mag. edu. hjk

Lektor engleskog jezika: Barbara Kružić, mag. edu. eng.

Sastav Povjerenstva za obranu diplomskog rada:

1. \_\_\_\_\_
2. \_\_\_\_\_
3. \_\_\_\_\_

Datum obrane rada: \_\_\_\_\_

Rad sadrži: 33 stranica

0 tablica

17 slika

1 CD

Rad je vlastito autorsko djelo koje je u potpunosti samostalno napisano uz naznaku izvora drugih autora i dokumenata korištenih u radu. Osim ako nije drukčije navedeno, sve ilustracije (tablice, slike i dr.) u radu su izvorni doprinos autora diplomskog rada. Autor je odgovoran za pribavljanje dopuštenja za korištenje ilustracija koje nisu njegov izvorni doprinos, kao i za sve eventualne posljedice koje mogu nastati zbog nedopuštenog preuzimanja ilustracija odnosno propusta u navođenju njihovog podrijetla.

## **Zahvala**

Zahvaljujem svome mentoru doc. Davoru Illešu na stručnim savjetima i strpljenju pri izradi ovog rada te znanju prenesenom tijekom studija. Također, htio bih zahvaliti svim svojim profesorima na danom znanju tijekom mog školovanja.

Hvala mojoj obitelji, posebno roditeljima, na bezuvjetnoj potpori i strpljenju kroz moje školovanje. Posebno hvala mojoj baki Ani koja mi je poslužila kao pacijent pri izradi ovog rada.

Puno hvala svim prijateljima, posebno ljudima iz grupe „Doktori bez granica“, također na podršci i nezaboravnim trenucima tijekom studija zbog kojih još koja godina studija ne bi bila niti najmanji problem.

## **Protetska rehabilitacija pacijenta s parodontitisom**

### **Sažetak**

Parodontitis je široko rasprostranjena bolest koja zahvaća potporne strukture zuba, uzrokujući gubitak alveolarne potporne kosti, mobilnost zuba te njihov gubitak. Kako bi se prevenirali neuspjesi terapije, radi se preprotetska priprema pacijenta koja između ostalog uključuje i parodontološku obradu. Ako je potrebno, provodi se inicijalna terapija te ponovni pregledi na kojima se utvrđuje smiruje li se bolest ili progredira. Tijekom oralne rehabilitacije, kliničar se susreće s dilemom treba li ostaviti zube koje je zahvatio uznapredovali parodontitis ili ih ekstrahirati. Kao terapija izbora, nudi se mogućnost stabilizacije takvih zuba koja se postiže fiksno-protetskim nadomjestcima. Stabilizacija zuba omogućuje lakše cijeljenje potpornim strukturama zuba, međutim, pri takvim se radovima uklanjaju i velike količine zdravih zubnih tkiva. Splintiranje mobilnih zuba omogućuje njihovu stabilizaciju djelujući poštenije od mostova na tvrda zubna tkiva. Uz besprijekornu oralnu higijenu i uz primjenu regenerativnih postupaka, moguće je potaknuti pozitivan odgovor tkiva na stvaranje izgubljenih potpornih struktura. U slučaju gubitka svih zuba, terapija izbora su implantati koji nadomještaju strukture izgubljene ekstrakcijom zuba. Pri njihovom postavljanju, posebna se pozornost daje parodontološkim aspektima zbog mogućnosti javljanja parodontne bolesti na njima, u vidu periimplantitisa. Implantati služe kao nosači pokrovnih proteza i pojačavaju njihovu retenciju. Za nadoknadu izgubljenih struktura, a s učinkom smanjenih troškova i povećanja ugone pacijenta, razvijeni su All-on-4® i Trefoil™ sustavi koji omogućuju imedijatno opterećenje implantata. Hibridna kombinacija povezivanja zuba i implantata djeluje stabilizacijski na mobilne zube, međutim, indikacija je za takve radove uska. U sklopu rada prikazan je slučaj oralne rehabilitacije pacijentice s uznapredovalom parodontitisom.

**Ključne riječi:** parodontitis, implanto-protetika, fiksno-protetski nadomjestci, mostovi, oralna rehabilitacija, stabilizacija zuba

## **Prosthetic rehabilitation of a patient with periodontal disease**

### **Summary**

Periodontitis is a widespread disease which affects the supporting structures of the teeth, causing loss of alveolar bone, teeth mobility and teeth. In order to prevent therapy failure, pre-prosthetic preparation of the patient is performed, which, among others, includes, periodontal treatment. If it is required, the initial therapy and re-examinations are performed to determine whether the disease is stagnating or progressing. In oral rehabilitation, the clinician is faced with the dilemma to leave the teeth affected by advanced periodontitis or to extract them. The stabilization of such teeth is available as a therapy of choice, being achieved with fixed prosthetic restorations. The tooth stabilization makes it easier to heal the supporting structures of the tooth. Splinting mobile teeth enables their stabilization by acting more sparingly than bridges on hard dental tissues. With the impeccable oral hygiene and application of regenerative procedures, it is possible to stimulate a positive tissue response to the formation of lost supporting structures. In case of the loss of all teeth, therapy of choice is implants which replace structures lost due to tooth extraction. During the placement, special attention is given to periodontal aspects because of the possibility of periodontal disease in the form of peri-implantitis. Implants serve as support for implant-supported dentures and to enhance its retention. All-on-4<sup>®</sup> and Trefoil<sup>™</sup> systems, which provide immediate implant loading, have been developed to compensate for lost structures and with the effect of reduced costs and increased patient comfort. The hybrid combination of tooth and implant bonding has a stabilizing effect on mobile teeth. This paper presents a case of oral rehabilitation of a patient with advanced periodontal disease.

**Key words:** periodontitis, implant prosthodontics, fixed prosthetic restorations, bridges, oral rehabilitation, tooth stabilization,

## SADRŽAJ

1. UVOD .....	1
1.1. Dijagnostika i liječenje parodontne bolesti .....	3
1.2. Klasična fiksno protetska rješenja .....	4
1.2.1. Fiksna rješenja.....	5
1.2.2. Mobilna rješenja .....	5
1.3. Suvremena protetska rješenja .....	6
1.3.1. Splintiranje .....	6
1.3.2. Rekonstruktivne metode.....	7
1.3.3. Implantoprotetska rješenja .....	7
1.3.3.1. Sustavi na kopčanje.....	7
1.3.3.2. Prečke.....	8
1.3.3.3. Teleskopski sustavi .....	8
1.4. Prednosti očuvanja zuba .....	8
1.5. Implantoprotetska rješenja kod parodontitisa.....	9
1.6. Hibridna rješenja - poveznica zub-implantat.....	10
2. PRIKAZ KLINIČKOG RJEŠENJA .....	11
3. RASPRAVA .....	21
4. ZAKLJUČAK .....	24
5. LITERATURA .....	26
6. ŽIVOTOPIS .....	32





Parodontitis je kronična inflamatorna bolest koja zahvaća potporne strukture zuba, a u uznapređenoj fazi uzrokuje i gubitak razine alveolarne kosti, što posljedično dovodi do rasklimavanja i gubitka zuba (1). Bolest se povezuje s 800 različitih bakterija, no za njen nastanak bitni su preduvjeti i genetske predispozicije, utjecaj okoliša i sustavne bolesti (2). Široko je rasprostranjena i zahvaća 20 – 50 % svjetske populacije (3), no u slučaju redovitih pregleda i pravovremene terapije, ona je lječiva i sprječiva (4). Prije svake protetske sanacije, a zbog visokog postotka učestalosti parodontne bolesti, potrebno je napraviti parodontološki pregled pacijenta kojim se utvrđuje prisutnost upalno promijenjenog potpornog aparata zuba, zbog mogućnosti kompromitacije budućeg protetskog rada. Zato, kada je potrebno, kod takvih pacijenata potrebna je inicijalna parodontološka sanacija, radi uklanjanja supragingivnih i subgingivnih naslaga plaka, kamenca i obojenja zuba. Ponekad, zbog liječenja primarne bolesti, potrebno je odgoditi protetsku sanaciju dok se ne smiri parodontna upala. Ako je potrebna kirurška intervencija, kao što je produljenje kliničkih kruna ili korekcija recesija, protetska sanacija može biti odgođena i do godinu dana nakon zahvata (5). Kod takvih je pacijenata važno poznavati osnove biološke širine, odnosno, kako se rub preparacije odnosi prema razini gingive. Parodontološki je najpovoljnija preparacija supragingivna jer ne interferira s parodontom i omogućuje održavanje higijene, ali nije izbor u fronti jer ne zadovoljava estetske zahtjeve. Epigingivna preparacija smještena je u razini gingive, zadovoljava estetske i parodontološke zahtjeve, a pogotovo ako se dobro ispolira te prati konture zuba. Subgingivna preparacija šteti parodontu jer narušava njegov integritet i okolne strukture, pa je njena indikacija rjeđa (6).

Važno je spriječiti stvaranje plak-retentivnog mjesta koje bi postalo rezervoar plaka i mjesto nove infekcije, a što može kompromitirati sam zub i nadomjestak (5).

Dentalni implantati, koji imaju sve veću popularnost, smatraju se standardom u liječenju bezubosti (7). Kako bi terapija bila uspješna, potrebno je voditi brigu o implantatima. Naime, jedan od glavnih razloga neuspjeha implantata je pojava periimplantitisa (8). Stoga treba biti oprezan kod pacijenata koji boluju od parodontitisa jer se on dovodi u vezu s periimplantitisom (9). Naime, javlja se 4 puta češće kod pacijenata s kroničnim parodontitisom (10), a čak 14 puta češće kod pacijenata s agresivnim parodontitisom, nego kod pacijenata koji nemaju parodontitis (11).

Svrha ovog rada je razmotriti koje opcije u vidu protetske sanacije imaju pacijenti s uznapređovanim parodontitisom. U sklopu rada prikazan je slučaj protetske sanacije pacijentice kod koje su iskorišteni zubi s povećanom mobilnošću i sa smanjenom razinom alveolarne potporne kosti.

## 1.1. Dijagnostika i liječenje parodontne bolesti

Parodontitis je naziv za upalnu bolest koja zahvaća potporne strukture zuba, a nastaje zbog promjena koje se događaju u okolišu džepa. Takve promjene posljedično pružaju pogodne uvjete za razvoj patogenih bakterija. Neliječenje takve infekcije dovodi do promjene boje i strukture gingive. Karakterizira je crvenilo i oteklina te krvarenje tijekom sondiranja iz sulkusa ili parodontnog džepa. Često je krajnji stadij parodontne bolesti povećana pokretljivost, migracija zuba u vidu zbijanja ili putovanja zuba te njihov gubitak zbog gubitka alveolarne kosti (12, 13, 14, 15).

Unatoč sve boljem razumijevanju etiologije nastanka parodontitisa, stomatolog se u samom postavljanju dijagnoze oslanja na prisutnost znakova upale, kao što su kamenac i plak, krvarenje tijekom sondiranja, dubina sondiranja parodontnog džepa te klinički gubitak kosti i pričvrška (16). U svrhu dobivanja što točnije dijagnoze, obavezna je i rentgenska analiza te provjera vitaliteta zubi (14).

Nakon određivanja dijagnoze, ciljevi su terapije parodontitisa smanjenje ili nestanak gingivitisa i krvarenja tijekom sondiranja, smanjene dubine džepova, uklanjanje ili otvaranje furkacija te zadovoljavajuća estetika. (13)

Liječenje parodontne bolesti počinje s uklanjanjem svih obojenja, naslaga te pogotovo prirodnih retentivnih mjesta koja se teže čiste. To pacijentu omogućuje da uz poštivanje strogih uputa o higijeni postigne redukciju infekcije. Uklanjanje se provodi ultrazvučnim instrumentima i scalerima. Kako bi se u potpunosti reducirala infekcija, potrebno je ukloniti i druge faktore, ako postoje. To uključuje uklanjanje jatrogenih iritacija i karijesa, ekstrakciju zuba s lošom prognozom (14) ili prestanak nekih loših navika po parodont, primjerice pušenja (17).

Pri liječenju treba obratiti pozornost postoji li uz parodontitis i okluzalna trauma. Naime, njihova kombinacija može dovesti do progresije bolesti. Međutim, postoje saznanja da se i takvi zubi mogu stabilizirati. U takvim slučajevima se preporučuje uklanjanje svih naslaga, nakon čega slijedi okluzijsko usklađivanje (18).

Nakon uklanjanja supragingivnog plaka, površinskog sloja cementa i kamenca, potrebno je ručnim instrumentima ukloniti i onaj plak, površinski sloj cementa i kamenca koji je smješten subgingivno. Kako bi se procijenila uspješnost inicijalne terapije i cijeljenje parodonta,

potrebno je pacijenta reevaluirati, tj. nakon 1 - 2 mjeseca napraviti kontrolu bolesti koja uključuje pregled stanja gingive, sondiranje džepova, procjenu oralne higijene i pomičnosti zuba. Zubi koji su previše pomični ekstrahiraju se, a džepovi koji ne pokazuju cijeljenje ulaze u drugu fazu parodontološke terapije. Parodontna nam kirurgija pruža detaljniji uvid u oblik samog džepa i omogućuje uklanjanje naslaga pod kontrolom oka te je tako lakše reducirati upalu i potaknuti regeneraciju tkiva. Cijeljenje tkiva koje je postignuto u prvim dvjema fazama terapije potrebno je održavati terapijom održavanja tijekom koje se pacijentu ponovno mjere dubine džepova, krvarenje gingive i pacijenta motivira na držanje besprijeorne higijene. Važno je ponovno ukloniti supragingivne naslage, kao i subgingivne, gdje god postoje. Terapijom održavanja se sprječava ponovna infekcija starih džepova te se održava funkcija, fonetika i estetika, odnosno, prevenira se daljnja progresija parodontitisa (13, 14).

## **1.2. Klasična fiksoprotetska rješenja**

U parodontologiji se klasifikacija zuba temelji prema nivou gubitka pričvrška, otvorenosti furkacija i dubini sondiranja. Ovisno o tim parametrima, prognoza zuba može biti dobra, upitna ili besperspektivna (19). Te se prognoze rade nekoliko puta kroz terapiju. Najprije u inicijalnoj fazi, zatim u reevaluaciji, prije eventualnih kirurških zahvata odnosno prije implantacije. U slučaju da nema krvarenja, daljnjeg gubitka pričvrška i da dubina džepa iznosi više od 5 mm, može se reći da je upala stabilizirana, ali u slučaju gubitka većeg od 6 mm, to upućuje na daljnu progresiju bolesti (20). Prema istraživanjima, kod zuba s dubinom sondiranja većom od 6 mm i vrijednošću krvarenja tijekom sondiranja većom od 30 %, 7 % njih je bilo izgubljeno tijekom terapije. Nadalje, dvije trećine zuba s gubitkom pričvrška većom od 7 mm, izgubljeno je tijekom deset godina (21). Prema (22, 23), ako se u početku ekstrahiraju svi sumnjivi zubi, smanjuje se ukupan broj izgubljenih zuba, zbog sporijeg napredovanja parodontitisa. Zubi koji imaju mobilnost trećeg i četvrtog stupnja većinom nisu pogodni kao nosači fiksoprotetskog rada (24). Također, lakše je uspostaviti prognozu za jednokorijenske nego za višekorijenske zube (25). To su razlozi zbog kojih je u pojedinim slučajevima potrebno napraviti pretprotetsku parodontološku pripremu pacijenta u vidu augmentacije kosti ili resekcije okolnih struktura. Cilj je stvoriti uvjete za održavanje oralne higijene i predispozicije za crvenu estetiku. Kliničko produljenje krune zuba resektivna je metoda koja se koristi kod pretprotetske pripreme zbog prekratke krune, kada ne postoje mogućnosti njenog produljenja. Produljenje se može provesti kao ortodontsko ili izradom nadogradnje. Ako se ne može dobiti zadovoljavajuća visina, tada se metodama preoblikovanja kosti ili gingive, a na uštrb parodontnih tkiva, može dobiti potrebna visina (24).

Kod planiranja oralne rehabilitacije, u dogovoru između pacijenta i stomatologa, ovisno o biološkim i financijskim aspektima te razini oralne higijene pacijenta, na raspolaganju su fiksni i mobilni nadomjestci.

U fiksne nadomjestke spadaju mostovi i krunice koji su sidreni na zubima ili implantatima, kombinirani radovi i djelomične proteze, dok se mobilnima smatraju potpune i pokrovne proteze.

Za zube koji zbog parodontitisa imaju sniženu razinu kosti i povećanu mobilnost, rješenje predstavlja uvrštavanje takvih zuba u veće protetske radove kako bi se dodatno stabilizirali. Time je produljeno trajanje takvih zuba. (26).

### **1.2.1. Fiksna rješenja**

Mostovi su fiksnoprotetski nadomjestci nošeni zubima. Njihov je terapijski cilj nadomjestiti strukture izgubljene ekstrakcijom zuba, dakle rekonstrukcija žvačne, fonetske, estetske i profilaktičke funkcije stomatognatog sustava. Most se sastoji od četiriju dijelova, od čega dva pripadaju organizmu, zub i parodontni ligament s kosti, a dva samoj konstrukciji, sidro i tijelo mosta. Sidro mosta leži na prebrušenom zubu, dok tijelo nadomještuje strukture ekstrahiranih zuba. Prilagodba pacijenata na mostove puno je kraća od proteze, jer vjernije imitira strukture zuba od proteza. Međutim, pri njihovoj je izradi potrebno ukloniti veću količinu zdravih struktura zuba (27). Kod metal-keramičkih radova to je 1,5 mm tkiva vestibularno i 2 mm incizalno odnosno okluzalno te je potrebno ostvariti debljinu stepenice 0,8 - 1,2 mm (24). Financijski aspekt kod mostova duljih raspona također nije zanemariv tijekom planiranja.

Mostovi mogu biti građeni od metala, bezmetalni ili kombinirani (27).

### **1.2.2. Mobilna rješenja**

Teleskopski se sustavi mogu koristiti kao retencija za mobilne proteze ili u sklopu fiksnih radova na prirodnim zubima ili implantatima (28). Prednost mostova na teleskopima je stabilizacija parodontološki ugroženih zuba, zbog poništavanja horizontalnih interferenci i aksijalnog prijenosa sila na zube nosače (29). Kod parodontnih pacijenata moguća je progresija bolesti te su teleskopski sustavi idealni jer pružaju jednostavno skidanje rada te se može provesti parodontna terapija, ekstrakcija ili popravak zuba (30). Loše su strane teleskopskih sustava obilno brušenje tvrdih zubnih tkiva i često nezadovoljavajuća estetika. Naime, vidljiv je metalni rub pa postoji mogućnost korištenja keramičkih patrica koje su zahtjevnije za izradu (31).

Primarne teleskopske krunice mogu biti cilindrične koje dolaze s plohamo zakrivljenim do 2 stupnja ili konične, čije plohe mogu biti zakrivljene do 12 stupnjeva (32). Kod cilindričnih se sustava veza ostvaruje trenjem između primarnih i sekundarnih krunica i ona se povećava što je veća površina u dodiru. Kod konusnih se kruna s određenim stupnjem nagiba javlja učinak uklještenja na kontaktnom mjestu među krunicama (33).

### **1.3. Suvremena protetska rješenja**

#### **1.3.1. Splintiranje**

Jedan od velikih problema parodontne bolesti je gubitak kosti koji dovodi do mobilnosti zuba, u mirovanju ili tijekom mastikacije, odnosno do gubitka istog. Kako bi se tomu doskočilo, postoji mogućnost splintiranja zuba, čime se više zuba povezuje u cjelinu i time učvršćuje (34). Uklanjanjem infekcije parodontološkom terapijom u parodontnom džepu, stvara se ugrušak. Taj ugrušak priliježe na površinu korijena i njegovom organizacijom stvorit će se nove strukture. Kod zuba s povećanom mobilnosti, poremećena je prva faza cijeljenja, stoga je stabilizacija važna za cijeljenje (14).

U odnosu na djelomično retinirane proteze, kod splintiranja je potrebno manje brušenja, nalazi se supragingivno, sama izrada kraće traje i financijski je povoljnija (35). Splintovi se mogu koristiti kao poveznica među zubima u svrhu učvršćivanja ili kako bi se izvađeni ili već gotovi zubi koristili kao međučlanovi (36). Uz pravilnu izradu, koja znači ne interferiranje s gingivom i stvaranje plak-retentivnog mjesta, splintovi su alternativa koja može poslužiti kao privremeno rješenje prije implantacije ili kao trajno rješenje (37). Zubi se u splint mogu povezati s kompozitima ojačanim staklenim vlaknima ili samim kompozitom ispunjavajući interdentalne prostore ili pomoću intrakanalne konfekcijske kompozitne nadogradnje u slučajevima kada je zub liječen pa postaje dio splinta. Postoji i mogućnost njihove kombinacije. Pri izradi splinta, potrebno je napraviti preparaciju s oralne strane kako bi se stvorilo dovoljno mjesta za materijal te da bude tako smještena da se ne povrijedi integritet pulpe, kako bi nakon povezivanja pacijent mogao nesmetano održavati higijenu (38).

Sve vrste restauracija pokazuju zadovoljavajuću estetiku. Također, svi tipovi restauracija pokazali su prihvatljive rezultate na terapiji održavanja, što upućuje na veliku uspješnost istih. Utvrđeno je i da su splintovi izdržali i 4 godine u ustima, nevezano za tehniku i materijal kojim su rađeni (38).

### **1.3.2. Rekonstruktivne metode**

Neovisno o tome je li parodontno liječenje bilo kirurško ili nekirurško, nakon cijeljenja će doći do recesije gingive. Regenerativnim kirurškim postupcima mogu se rekonstruirati strukture potpornog sustava izgubljene uslijed parodontne bolesti. Regeneracija se opisuje kao obnova izgubljenih ili oštećenih struktura, tako da se te strukture u potpunosti vrate. To znači stvaranje novog cementa s ulaganjem kolagenih vlakana na površinu korijena i stvaranje nove kosti.

Indikacije za regenerativnu kirurgiju mogu biti estetske prirode, u slučajevima kada se rješavaju gingivalne recesije, odnosno potreba za sanacijom furkacija koje često konzervativnim metodama nisu rješive zbog morfologije korjenova (13).

Kompromitacija regenerativnih metoda ovisi o samom pacijentu. Neodržavanje pravilne higijene i pušenje djeluju na nepredvidivost takve terapije. Primijećeno je da ulogu u uspjehu imaju i sama tehnika i režanj korišteni u zahvatu i oblik samog defekta gdje su uski pokazali povoljniju prognozu i veću predvidivost (39).

### **1.3.3. Implantoprotetska rješenja**

Današnja stomatologija ima za cilj rehabilitirati normalne konture, funkcije, estetiku i govor, unatoč atrofiji koja se razvila zbog gubitka zuba (40). Što je veći gubitak zuba, to je teže iznaći rješenje klasičnom stomatologijom. Implantati su zato alternativa za rješavanje takvih slučajeva, jer omogućuju sidrenje protetskim nadomjestcima te se tako postiže zamjena struktura izgubljenih ekstrakcijom zuba (41).

Rješenje kod potpune bezubosti može biti ili klasična potpuna proteza ili pokrovna proteza nošena implantatima. Pokrovne proteze, osim implantatima, mogu biti retinirane teleskopskim krunicama ili drugim retencijskim elementima koji su na preostalim zubnim tkivima. Za razliku od kosti maksile, u mandibuli postoji veća količina kortikalne kosti, zbog čega su dovoljna samo dva implantata za retenciju. Kako bi se u maksili osiguralo dovoljno retencije, uslijed veće količine spongioze te jačih sila tijekom funkcije, potrebna je ugradnja minimalno četiriju implantata (42). Ovisno o rasporedu i broju implantata, njihov broj može varirati do šest ili čak osam. Proteza može biti implanto-gingivno poduprta ili implantološki poduprta, pri čemu je sve opterećenje aksijalno na implantatima (43).

#### **1.3.3.1. Sustavi na kopčanje**

Kod sustava na kopčanje, retencija se ostvaruje matricom i patricom. Zbog svog jednostavnog mehanizma, pacijentu pružaju veću sigurnost. Tijekom godina su razvijeni različiti sustavi, ali

svi zahtijevaju ugradnju neplemenite legure u protezu oko matrice, za veću rigidnost iste. Mogući sustavi na kopčanje su kuglična spojka Dalbo Plus (CendresetMetaux, Biel) i Locator (ZestAnchors, Escondido, SAD) (44).

### **1.3.3.2. Prečke**

Za osiguravanje retencije proteza na implantatima, prečke su bile jedno od prvih sredstava. U slučaju poligonalnog rasporeda implantata, oni u potpunosti preuzimaju žvačno opterećenje i ono postaje implantološko, pri čemu se postiže izvrsna retencija i stabilnost. Kod kratkih i linijskih prečki, opterećenje je kombinirano. Kako bi se smjestila prečka, potrebno je imati dovoljno međučeljusnog prostora za smještaj svih elemenata, stoga su indicirane kod jakih resorpcija i defekta grebena. Kontraindikacije su mali međučeljusni prostor i loša higijena. Prednosti prečki su što učvršćuju same implantate i time bolje prenose sile. Kod većih resorpcija postavljaju se implantati od 10 mm koji ne podnose okluzijska opterećenja, ali ih prečke učvršćuju (44). Nedostatci prečki su teže održavanje oralne higijene i hiperplazija gingive u njihovom području (45). Prečka je u ovom sustavu patrica koja je vijcima pričvršćena na nadogradnje implantata, dok je matrica ugrađena u protezu. Razlikujemo individualne ili konfekcijske prečke. Konfekcijske se prečke postavljaju na udaljenosti od 10 do 14 mm. Ako to nije moguće, a postavlja se veći broj implantata, tada se prečke individualno frežu (44).

### **1.3.3.3. Teleskopski sustavi**

U situacijama s malo međučeljusnog prostora, alternativa prečkama su teleskopski sustavi. Pružaju osjećaj prirodnih zuba jer se ostvaruje kruta veza proteze i implantata, koja zbog implantološkog podupiranja može biti reducirana do oblika mosta, a omogućuju i lakše održavanje higijene. Retencija se ostvaruje na principu trenja među krunicama. Razlikujemo cilindrične krunice, na koje se pacijenti žale zbog zaglavljivanja i potrebne manualne sposobnosti za skidanje te konusne, koje karakterizira lakše skidanje. Iako cilindrični sustavi daju dobre rezultate, njihov je nedostatak u odnosu na iste takve sustave na zubima, što ne trpe nikakve nepravilnosti u izradi i zato se koriste na najviše trima implantatima (44).

## **1.4. Prednosti očuvanja zuba**

U kliničkoj svakodnevnici stomatolog mora donijeti odluku o tome hoće li ostaviti zub s upitnom prognozom ili ga izvaditi te zamijeniti implantatom. Svaki zub treba biti gledan iz konzervativnog, endodontskog i parodontološkog aspekta te može li biti iskorišten za buduće radove (46). Postoji mogućnost planske ekstrakcije zuba koji se nadomješćuju implantatima,

međutim, svaka ekstrakcija istovremeno dovodi i do gubitka visine grebena te ne može biti kontrolirana prezervacijskim metodama i imedijatnim implantatima. To ima svoje prednosti jer zubi s uznapredovalim parodontitisom imaju upitnu prognozu, a istraživanja pokazuju bolju prognozu implantata u odnosu na iste. Također, implantati pružaju bolju funkciju, estetiku, manje komplikacija te veću satisfakciju pacijenata.

S druge strane, izvađeni zubi ne rješavaju problem parodontne bolesti koja se može pojaviti kod implantata u vidu periimplantitisa. Smatra se da bi se takvi zubi trebali što dulje održati u ustima te implantate imati u vidu kao rješenje kod gubitka zuba, a ne kao njegova supstitucija (47).

### **1.5. Implantoprotetska rješenja kod parodontitisa**

Bezubost je česta pojava koja zahvaća 40 milijuna ljudi u zapadnom svijetu i postoji potreba za pronalaskom novih rješenja njihove sanacije (48). U situacijama blage ili srednje resorpcije alveolarnog grebena, neslaganja međučeljusnih odnosa ili pacijentovog izbjegavanja mobilnih proteza, terapija izbora može biti fiksna proteza sidrena na implantatima.

All-on-4® je koncept prisutan dva desetljeća. Njime se želi maksimalno iskoristiti preostala, atrofijom zahvaćena kost, a također izbjeći i skupe regenerativne postupke kao i komplikacije koje oni nose (49). Fiksna se proteza učvršćuje četirima implantatima, dva u prednjem segmentu koja su okomito postavljena na greben te dva u stražnjem segmentu pod nagibom do 45 stupnjeva. Nagibom implantata dobiva se veća površina kojom je implantat uronjen u kost te u funkciji znači bolji prijenos sila. Također, takvim nagibom izbjegavaju se anatomske strukture, maksilarni sinus u gornjoj i mandibularni kanal u donjoj čeljusti. Ovisno o nagibu, u implantate dolaze abutmenti s različitim nagibima, od ravnih pa do 30 stupnjeva. Tijekom planiranja All-on-4® koncepta, potrebno je obratiti pozornost na količinu preostale atrofirane kosti. Zadovoljavajuće vrijednosti su 5 mm širine alveolarnog grebena u objema čeljustima te 10 mm visine u interkaninomu prostoru gornje čeljusti i 8 mm u intermentalnom području donje čeljusti. Želimo li imedijatno opteretiti implantate provizornim radovima, čime se značajno poboljšava zadovoljstvo pacijenata, potrebna nam je primarna stabilnost od 35 Newton centimetara (Ncm). Nakon oseointegracije implantata, zamjenjuje se provizorni rad i postavlja trajni, koji često može imati titansku osnovu (50). Definitivni rad može se glodati u CAD/CAM-u pa dolazi na titansku osnovu. Alternativno, može biti građen od akrilatnih smola u koje se ugrađuje 12 najčešće korištenih zuba, pri čemu oni mogu biti akrilatni ili keramički (51). Komplikacije koje se mogu javiti povezuju se s neadekvatnom okluzijom u vidu pucanja samog rada ili otpuštanja vijaka koji drže rad (52). Što se tiče osteointegracije i preživljavanja samih



implantata, minimalna uspješnost implantata koji su korišteni u All-on-4® konceptu je 97,6 % tijekom 36 mjeseci (50).

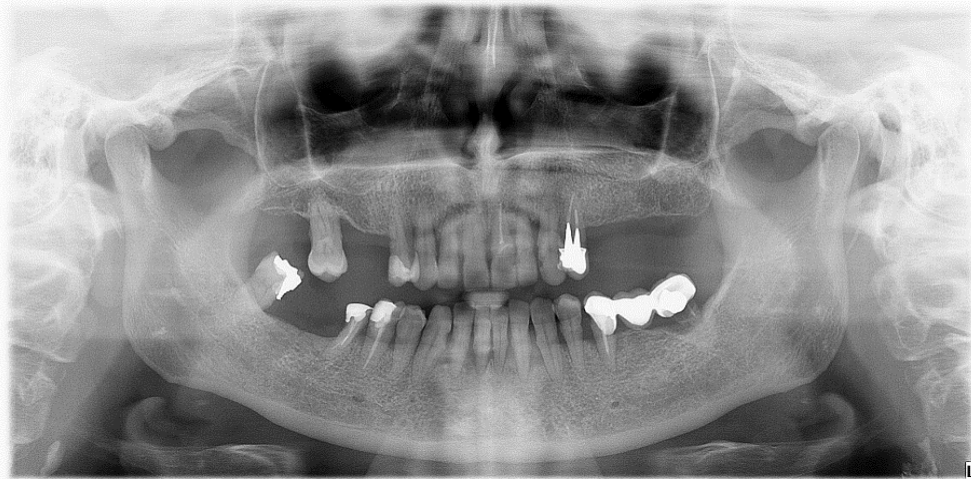
Trefoil™ sustav učinkovito je rješenje koje omogućuje imedijatno opterećenje implantata akrilatnim nadomjestkom u roku od 6 sati. Baziran je na 3 implantata koji se u donju čeljust ugrađuju šablonom te koji postaju nosači prefabricirane titanske prečke. Takve prečke imaju prilagodljive zglobove koji kompenziraju horizontalne, vertikalne i angularne devijacije. Prednost tog sustava je kraće vrijeme u kojem pacijent dobiva nadomjestak, manja potreba za laboratorijem te niža cijena koja u konačnici rezultira većom pristupačnosti za pacijenta (53).

### **1.6. Hibridna rješenja - poveznica zub-implantat**

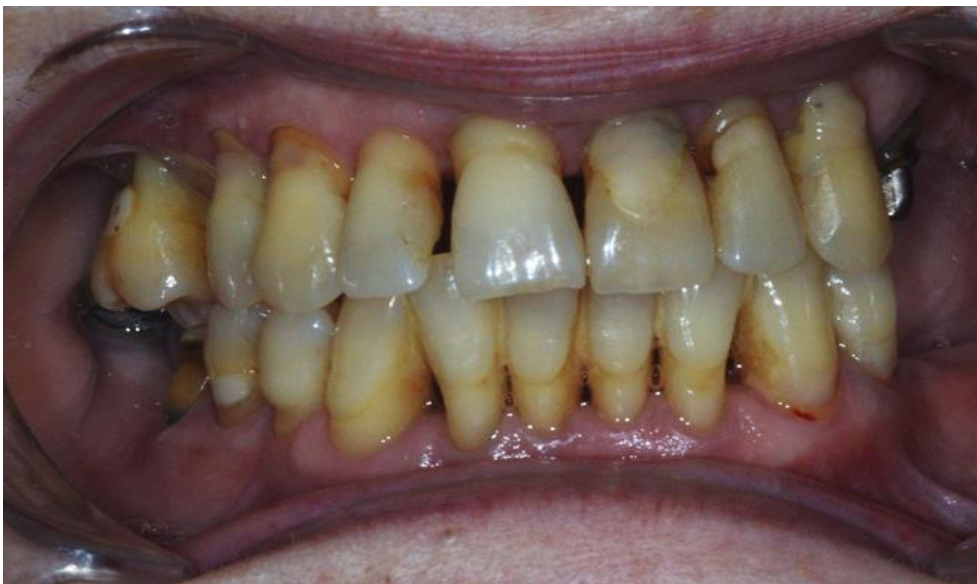Implantati koji nadomještaju korijen zuba, izbor su terapije kod parcijalno ili potpuno bezubih pacijenata (54). Nakon oseintegracije implantata u distalnoj regiji, on može biti nadograđen solo krunom ili povezan s prirodnim zubom, što čini osnovu fiksno protetskog rada (55). To proizlazi iz spoznaje da se prirodni zub, zbog parodontnog ligamenta, utisne između 50 i 200 mikrona. Za razliku od zuba, implantati, zbog toga što ne postoje potporne parodontne strukture, nego samo kost, utisnu se 10 mikrona (56). Tako slabo pomičan implantat, za razliku od puno pomičnijeg zuba, u kosti je funkcijski ankiloziran (57). Razlika i do čak 10 puta u vrijednostima utisnuća rezultira stresovima na oba kraja takvog sustava i predstavlja zahtjevan bio-mehanički odnos koji ima svoje prednosti i mane. Prednost može biti u stabilizaciji mobilnih zuba zahvaćenih parodontnom bolesti (58) ili u nadomještavanju funkcije odnosno anatomije, ali isto tako i u stabilizaciji zuba kod onih pacijenata koji su prošli kroz opsežne operacije tumora glave i vrata (59). S druge strane, djelovanjem poluge tijekom funkcije u takvim sustavima, dolazi do naprezanja i savijanja mostne konstrukcije i implantata, što može dovesti do gubitka oseintegracije, frakture implantata i otpuštanja vijaka (60). Kako bi se ti učinci smanjili, potrebno je ukloniti sve nepotrebne okluzalne interference, što u funkciji, što u parafunkciji (61). U literaturi je navedeno da između 82 % i 100 % implantata, koji su preko konstrukcije spojeni sa zubom, ima preživljenje u trajanju od 5 do 10 godina. Što se tiče protetskih radova koji povezuju implantat i zub, njihova je stopa uspješnosti između 77,8 % i 100 % (62).

## **2. PRIKAZ KLINIČKOG RJEŠENJA**

Pacijentica u dobi od 73 godine dolazi na Zavod za parodontologiju Stomatološkog fakulteta Sveučilišta u Zagrebu zbog povećane mobilnosti zuba. Nakon kliničkog pregleda, uočena je povećana pomičnost zuba, supragingivne i subgingivne naslage te dubine sondiranja veće od fizioloških. Zbog loše prognoze u vidu gubitka većeg broja zuba, pa čak i svih, zbog lošeg stanja, važan je bio brzi početak parodontološke terapije. Pacijentica je poslana na RTG-slikanje ortopantomograma kako bi se utvrdila razina kosti te parodontni džepovi (Slika 1.).



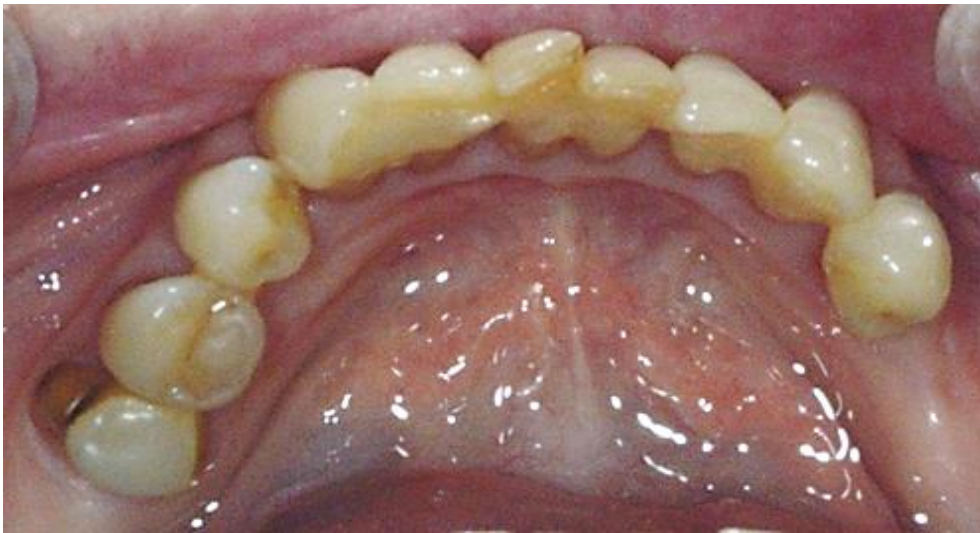Slika 1. Ortopan pacijenta prije terapije.



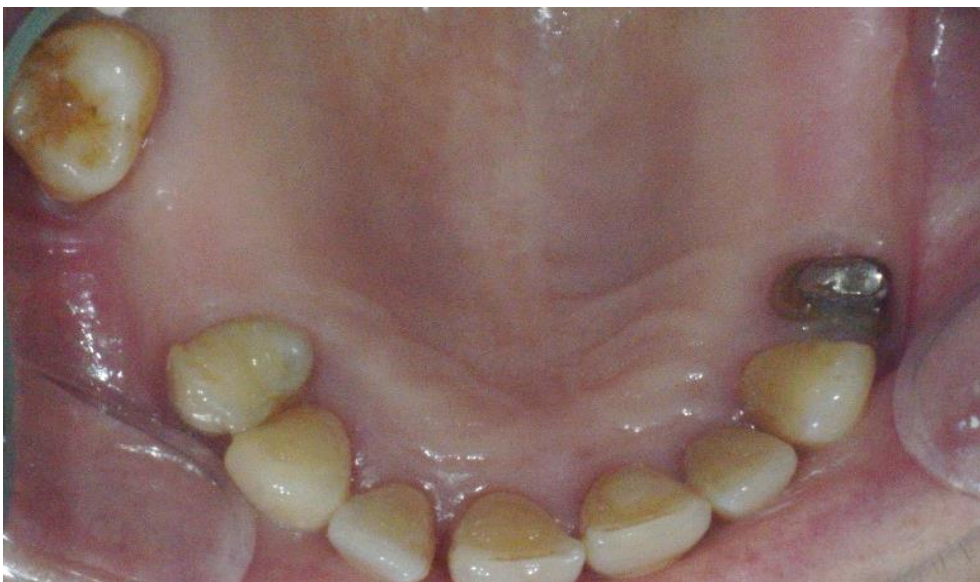
Slika 2. Intraoralni prikaz struktura prije fiksno-protetske terapije.

Na prvom su pregledu uklonjene supragingivne naslage te su dane upute o pravilnom provođenju oralne higijene. U privatnoj stomatološkoj ordinaciji Gnathos, prepiljen je most u donjem lijevom kvadrantu i zajedno s mostom je izvađen zub 37 jer nije mogao biti iskorišten

u protetskoj sanaciji. Zub 35, zbog toga što je bio jedini nosač tročlanog mosta te pomičan i nepovoljne prognoze, također je izvađen. U sljedeća četiri posjeta Zavodu za parodontologiju, obavljena je inicijalna parodontološka terapija. Nakon 6 tjedana, na reevaluaciji, primijećeno je poboljšanje stanja. Zbog niske razine kosti i velike pomičnosti, preporučeno je splintirati zube kompozitnim materijalom ojačanim staklenim vlaknima (everStick®PERIO, GC, Japan) od 33 do 43, što je učinjeno na Zavodu za endodonciju i restaurativnu stomatologiju.



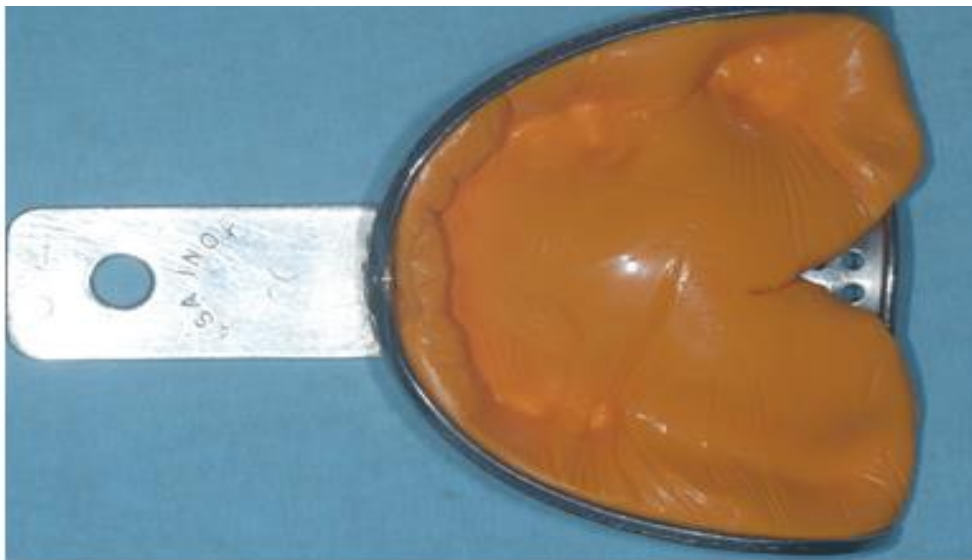
Slika 3. Prikaz struktura u donjoj čeljusti.




Slika 4. Prikaz struktura u gornjoj čeljusti.

Protetska sanacija nastavljena je u privatnoj stomatološkoj ordinaciji. Odlučeno je s doc. Davorom Illešom da će se protetski sanirati zubi 17, 14, 24, 45, 48 te mezijalni korijen separiranog 46 (Slika 2., 3., 4.). Zbog parodontoloških aspekata pacijentice, odabrane su

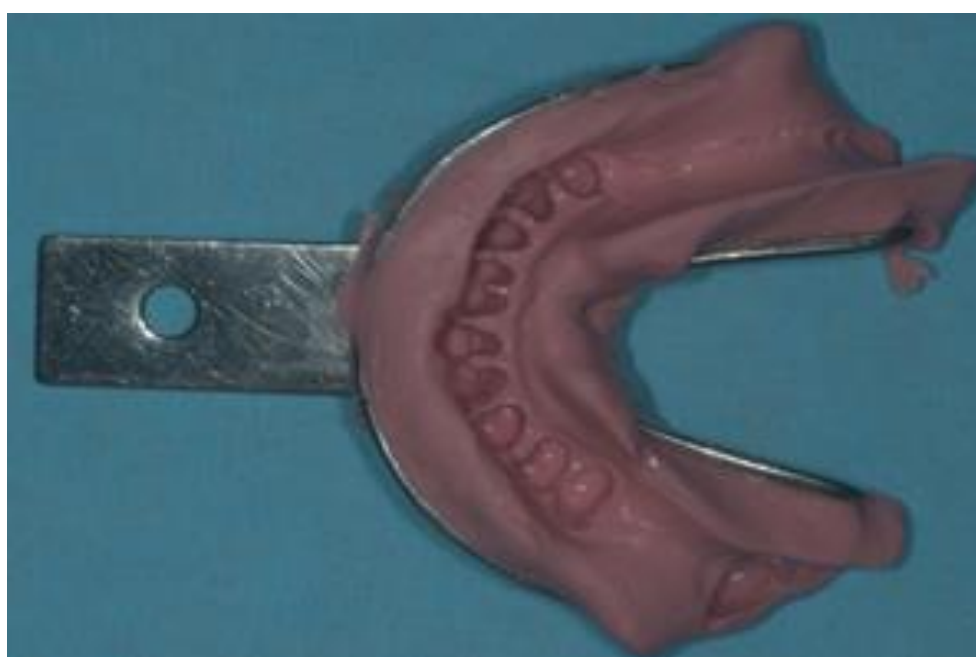supragingivne preparacije koje omogućuju lakše održavanje higijene te sporiju progresiju bolesti. Prvo se radio most u gornjoj čeljusti. Zub 14 brušen je u području palatinalne i dijelom meziopalatinalne plohe iznad ekvatora zuba. Zubu 17 brušene su palatinalna i distopalatinalna ploha na isti način. Na zubu 24 skinuta je krunica koja je dotrajala te je donesena odluka o izradi nove. Skidanjem krunice utvrđeno je da je nadogradnja u zadovoljavajućem stanju te je zub samo dodatno prebrušen. Uzet je otisak korekturnom tehnikom (Hydrorise, Zhermack, Italija) gornje čeljusti (Slika 5. i 6.), otisak kontre u alginatu (Hydrogum 5, Zhermack, Italija) (Slika 7.) te je odabrana boja. Međučeljusni su odnosi uzeti silikonskim materijalom (Occlufast rock, Zhermack, Italija) (Slika 8.), dok je obraznim lukom (artex® facebow, Amann Girrbach, Austria) uzet odnos gornje čeljusti i baze lubanje. Zbog postojanja potpornih zona, rad je bio izrađen u maksimalnoj interkuspidaciji. Kao materijal uzeta je kombinacija metala i kompozita (Slika 9.). Rad je došao u ordinaciju na modelu. (Slika 10. i 11.)



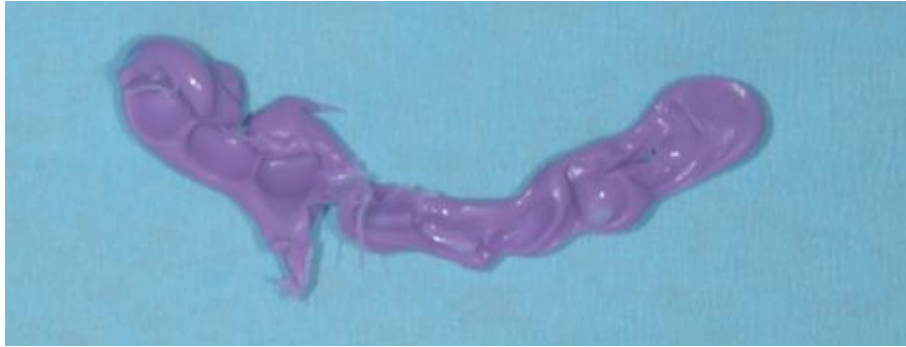Slika 5. Otisak gornje čeljusti kitastim materijalom.



Slika 6. Korekturni otisak gornje čeljusti.

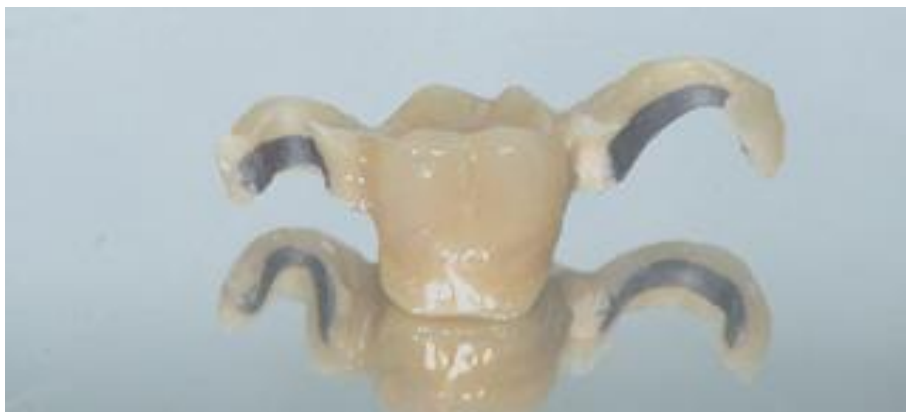

Slika 7. Otisak kontre.

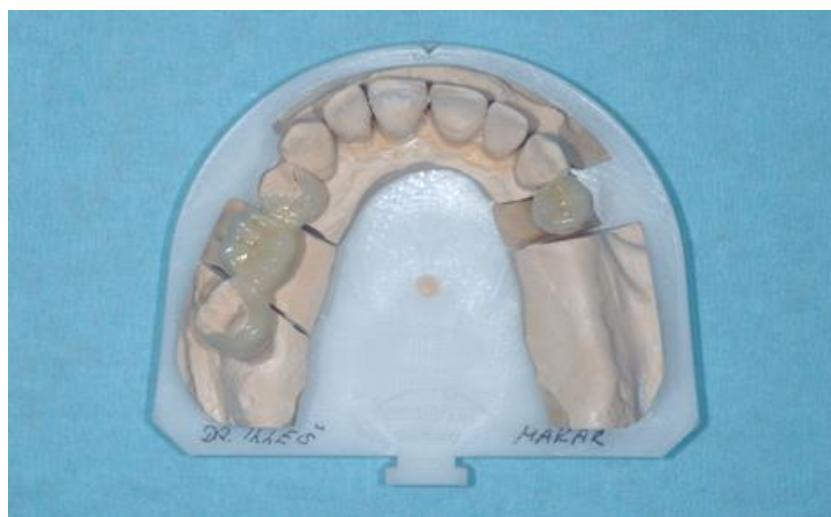

Slika 8. Međučeljusni odnosi u silikonskom materijalu.

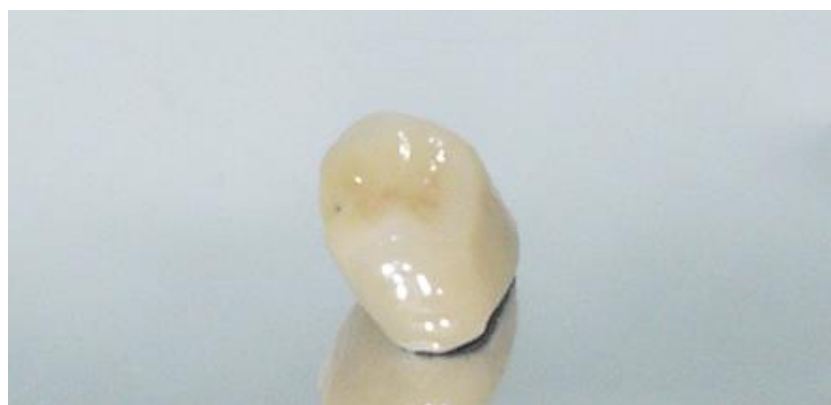Na probi metala te kasnije i probi gotovog rada, pacijentici su most i krunica privremeno cementirani (Freegenol temporary pack, GC, Japan) kako bi se lakše navikla na protetski nadomjestak u području u kojem je dugo bila protetski nesanimirana. Nakon tjedan dana, tijekom sljedećeg posjeta, most i krunica trajno su cementirani kompozitnim cementom. (G-Cem LinkForce™, GC, Japan) (Slika 12. i 13.)



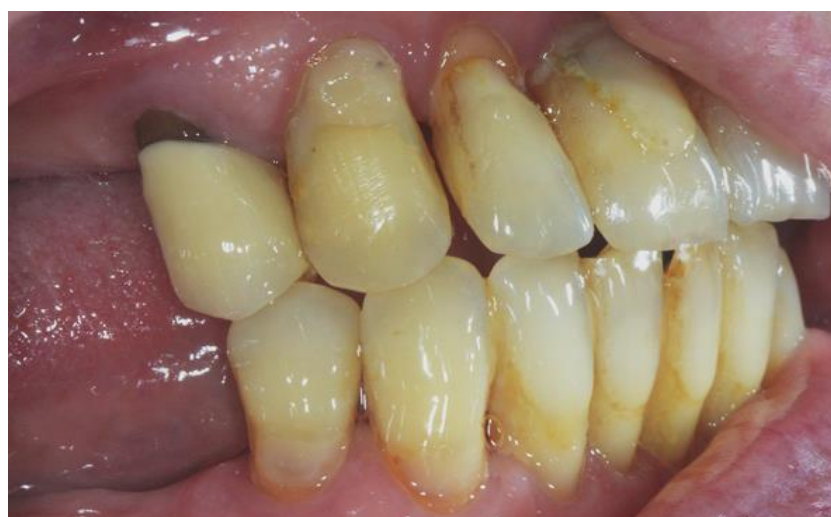Slika 9. Gotov most.



Slika 10. Gotovi most i krunica na modelu.

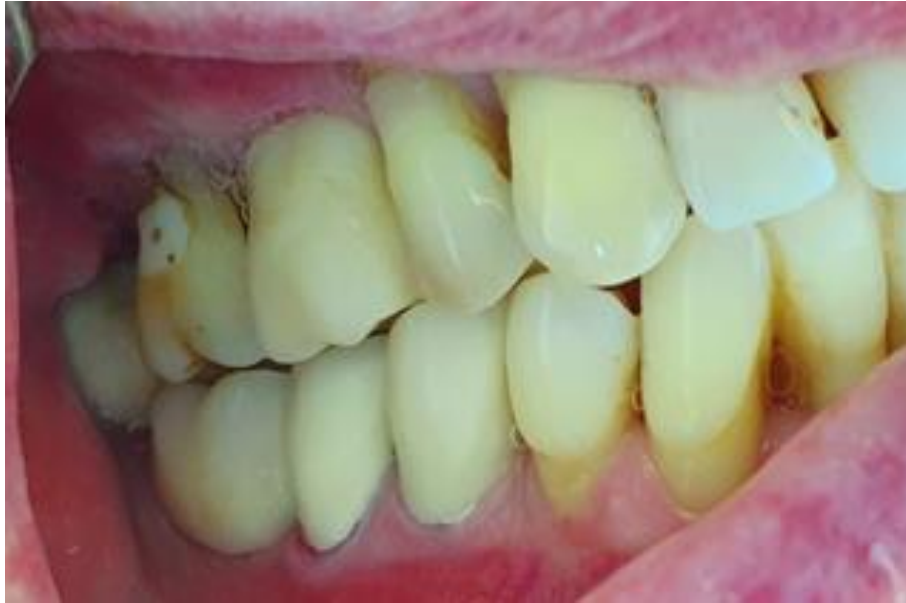

Slika 11. Krunica za zub 24.



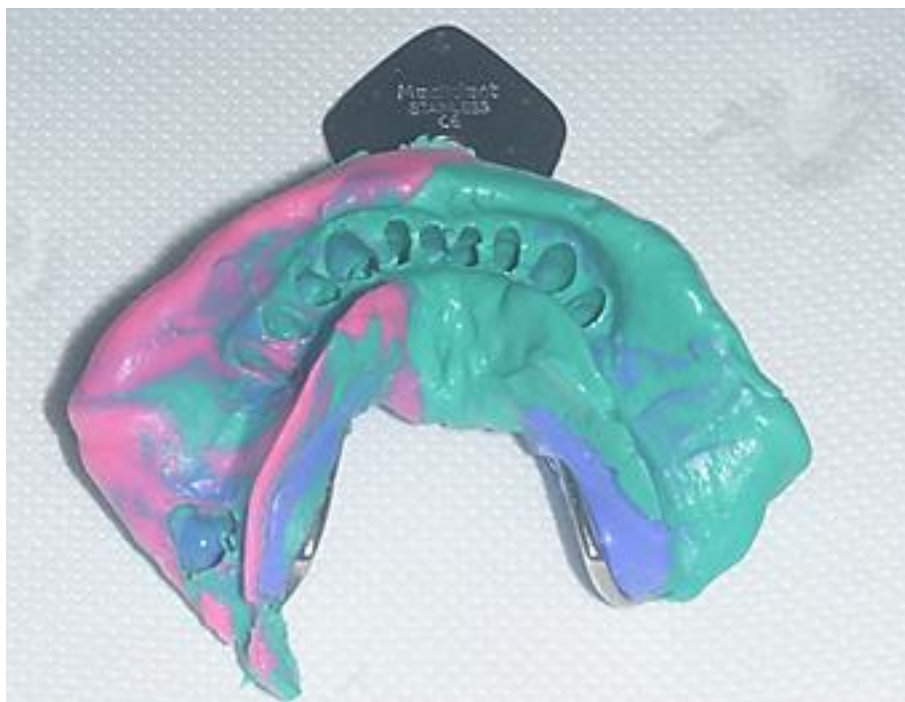Slika 12. Cementirana krunica.



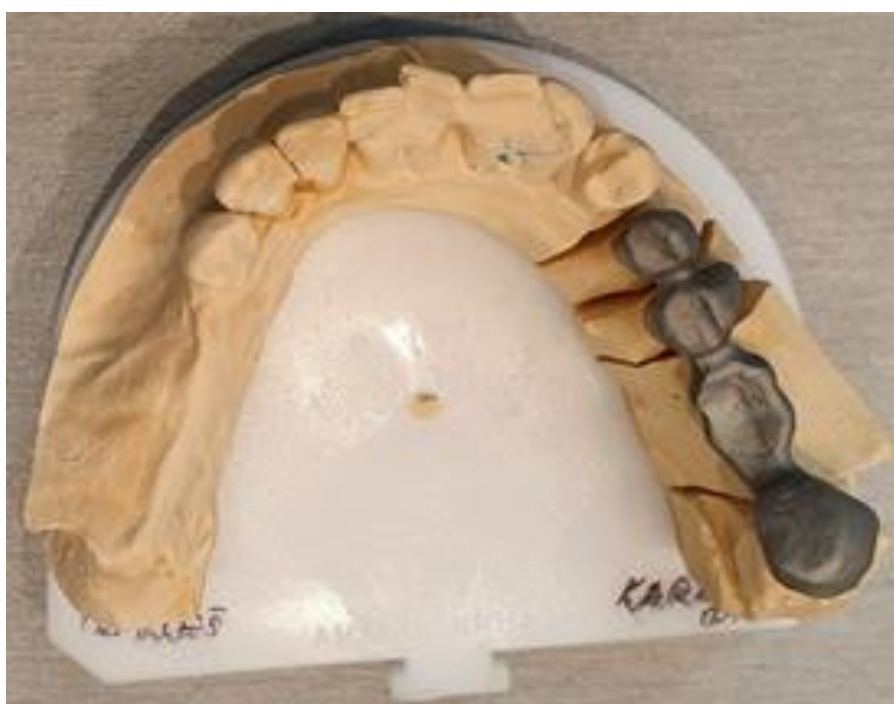

Slika 13. Cementiran most u gornjoj čeljusti.

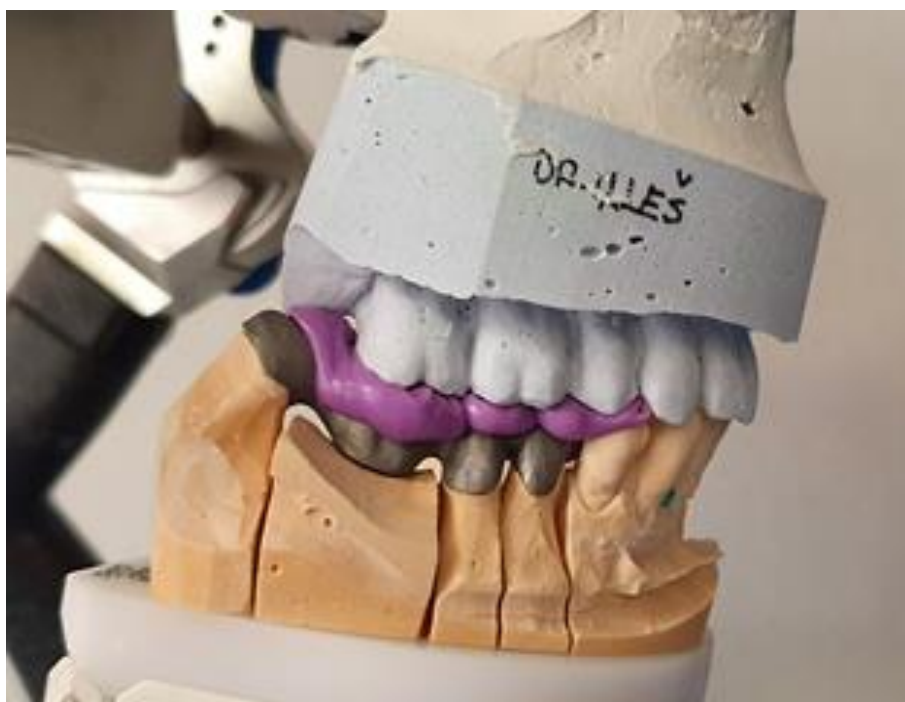
Nakon završetka rada u gornjoj čeljusti, krenulo se u sanaciju donje čeljusti. Kao nosači četveročlanog mosta odabrani su zubi 45, mezijalni korijen 46 i 48. Brušeni su supragingivno, cirkularno. Otisak je uzet korekturnom tehnikom, ali s 3 materijala različite konzistencije materijalom. (Occlufast rock, Zhermack, Italija) (Slika 14.) Tim postupkom nastojalo se ukloniti nedostatke i zadržati prednosti pojedine tehnike. Uzeta je kontra suprotne čeljusti alginatom. (Hydrogum 5, Zhermack, Italija) Kako bi se modeli mogli artikulirati, obraznim lukom (artex® facebow, Amann Girrbach, Austria) uzet je registrat, dok je silikonskim materijalom za okluzijske registre uzet međučeljusni odnos. Boja koja je odabrana, ista je kao kod mosta u gornjoj čeljusti. Nakon što je laboratorij izlio metal (Slika 15.) te je isti isproban u artikulatoru (artex® CT, Amann Girrbach, Austria ) i u ustima (Slika 16.), pacijentici je na drugoj probi most privremeno cementiran (Freegenol temporary pack, GC, Japan). Nakon tjedan dana, pacijentici je most cementiran trajno kompozitnim cementom (G-Cem LinkForce™, GC, Japan). Potom je protekom daljnjih tjedan dana, izvedeno završno usklađivanje okluzije. (Slika 17.)



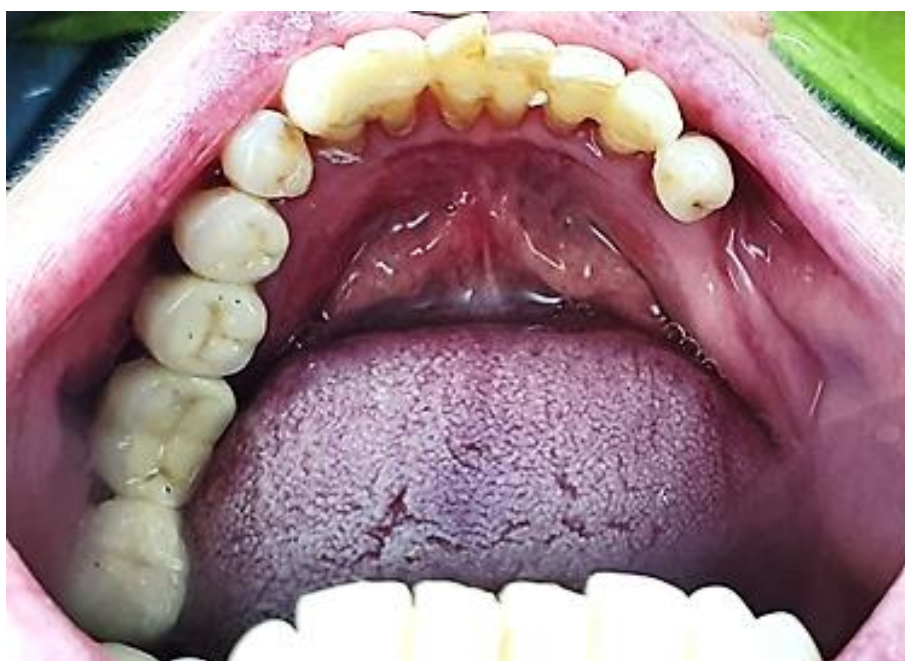Slika 14. Korekturni otisak s tri materijala različite konzistencije.



Slika 15. Metalna konstrukcija mosta.



Slika 16. Provjera okluzije u artikulatoru.



Slika 17. Cementiran most u donjoj čeljusti.



Liječenje pacijenata s uznapredovalim parodontitisom uključuje i ekstrakcije zuba s lošom prognozom i njihovom zamjenom različitim protetskim nadomjestcima (47).

Kako bi se pravilno procijenilo stanje zubi, treba obratiti pozornost na mogućnost endodontskog, restorativnog i parodontološkog liječenja te pokušati predvidjeti kakav će biti ishod istog, što čini jedan od najvećih izazova u svakodnevnoj kliničkoj praksi (47). Ovisno o procjeni, zubi se mogu ostaviti ili ekstrahirati.

U slučaju ostavljanja zuba u ustima u izbor dolaze mobilni i fiksni radovi za koje je važno da djeluju stabilizacijski na pomične zube. Mogući izbor fiksnih nadomjestaka su krunice i mostovi, međutim krunice ne djeluju stabilizacijski jer ne povezuju više zuba u cjelinu. Krunice nadomještaju samo strukture na koje se sidre, dok mostovi nadomještaju i strukture ekstrahiranih zuba, djeluju stabilizacijski te u slučaju kao i kod promatrane pacijentice, povećavaju i potpornu zonu jer su smješteni u lateralnoj zoni. Mobilni radovi koji bi došli u obzir su djelomične proteze i mostovi na teleskopskim krunicama. Djelomične proteze omogućuju lakši razvitak karijesa, djeluju nepovoljno na parodont i povećavaju stres na preostalim tkivima. Zbog često otežanog održavanja higijene dolazi do nakupljanja plaka i kamenca te zajedno sa silama razvijenim na protezama, a prenesenima na parodont, dolazi do dodatnog oslabljivanja zuba koje želimo spasiti. Teleskopski mostovi retinirani krunicama dovode do povoljnog stabilizacijskog učinka na mobilne zube, međutim, njihova izrada iziskuje veliku preciznost tehničara što znatno poskupljuje izradu rada, nešto lošiju estetiku te obilno brušenje.

U slučaju ekstrakcije zuba i postavljanja implantata, rješavaju se funkcijski i estetski zahtjevi pacijenata, pruža veće zadovoljstvo te postiže veća uspješnost. Međutim, takvim mogućnostima ne rješava se parodontitis. Naime, ako se postave implantati, na njima se može pojaviti peri-implantitis (47). Vađenje zuba s lošom prognozom može imati pozitivan učinak na preostale zube koji su u boljem stanju, zbog usporenog razvoja bolesti, čime se postiže manji broj ukupno ekstrahiranih zuba. Također, pri planiranju terapije treba imati u vidu i dob pacijenta jer se gustoća kosti starenjem smanjuje zbog veće resorpcije nego stvaranja (63). Najmanja uspješnost implantata pokazala se kod starijih od 79 godina (64). Zbog svega gore navedenog nisu postojale prave indikacije za njihovo postavljanje kod tog pacijenta.

U slučaju postavljanja, implantati služe kao nosači mostova ili retencijskih elemenata za pokrovne proteze u vidu prečki, teleskopskih sustava ili sustava na kopčanje.

Razvijeni All-on-4® ili Trefoil sustavi omogućuju imedijatno opterećenje implantata i time dodatno povećavaju zadovoljstvo pacijenta, smanjuju troškove u laboratoriju i omogućuju pristupačniju cijenu. Trenutno zbog metodologije istraživanja i različitih kriterija u njima, ne postoji prava slika o uspješnosti takvih radova.

Implantati mogu poslužiti i kao nosači hibridnih rješenja, povezivanjem sa zubima koji imaju povećanu mobilnost. Time se postiže njihovo učvršćenje. Nedostatak tih rješenja je zapravo uska indikacija, zbog različitog utisnuća zuba i implantata tijekom funkcije što negativno utječe na sve tri strukture, a prema istraživanjima, u najvećoj mjeri na suprastrukture. Unatoč tomu što bi takvi radovi doveli do stabilizacije jer su implantati funkcijski ankilozirani u kosti zbog gore navedenih razloga o starosti pacijenta i povećanom riziku od periimplantitisa, takvi radovi nisu prvi izbor u terapiji.

U prikazanom slučaju, a pri oralnoj rehabilitaciji, razmatrale su se opcije u kojima bi se pacijentici ostavili njezini zubi. Parodontološki parametri, dubina sondiranja, krvarenje tijekom sondiranja, mobilnost zuba i higijena pacijentice bili su zadovoljavajući te su bili zadovoljeni uvjeti za početak terapije. Odlučeno je pristupiti stabilizaciji preostalih zuba splintiranjem donjih zuba u rasponu od 33 do 43. Time se dobilo polutrajno rješenje, financijski prihvatljivo i bez prevelikog gubitka tvrdih zubnih tkiva brušenjem. Kao materijal izbora odabran je metal-kompozit čime je osigurana dovoljna čvrstoća mosne konstrukcije, te je omogućeno lakše ubrušavanje i samoubrušavanje nadomjestka čime se nastoji izbjeći okluzalnu traumu. Odabir klasičnih materija - metal keramike ili bezmetalnih sustava rezultirao bi izradom trajnijeg nadomjestka, ali bi i povećao mogućnost nastanka okluzalne traume tijekom funkcije. S obzirom na prognozu, dob i neurmuskularnu adaptabilnost - navedeni materijal odabran je kao materijal prvog izbora. Na desnom lateralnom segmentu, supragingivnom preparacijom, brušeni su zubi za most, kako bi se uspostavila žvačna funkcija te također učvrstili zubi povezivanjem. Nastojalo se da preparacija bude poštedna, a dodatna se retencija osigurala ubrušavanjem retencijskih utora. Tako su minimalno oštećena preostala zdrava zubna tkiva, uz osiguranu dobru retenciju cementiranog mosta u očekivanom vremenu trajanja. Supragingivnom preparacijom poštivana su parodontološka pravila u pogledu očuvanja biološke širine i lakšeg održavanja oralne higijene s minimalnim negativnim estetskim učinkom. Mostovima se postiže stabilizacija preostalih zuba i upotpunjuju žvačne zone. U lijevom je lateralnom segmentu ostavljen skraćeni zubni luk, jer prema studiji (65) on ispunjava potrebe funkcije te je u promatranom slučaju zbog prije navedenih čimbenika bio i terapija izbora.



Zahvaljujući dosezima u oralnoj rehabilitaciji, za pacijente s uznapredovalim parodontitisom danas se pružaju brojne mogućnosti vraćanja izgubljene funkcije žvačnog sustava. Ovisno o pacijentovom stanju, odgovoru na terapiju, progresiji bolesti, željama i mogućnostima pacijenta, preostali se zubi mogu pokušati spasiti ili se može donijeti odluka o njihovoj ekstrakciji te postavljanju implantata na njihova mjesta. Niti jedna od tih opcija nije idealna, budući da svaka od njih ima određene prednosti i nedostatke. Upravo je to jedno od najtežih pitanja s kojima se kliničari svakodnevno susreću. Tijekom liječenja pacijentice sagledane su sve mogućnosti rehabilitacije, te uz prethodnu procjenu njezina odgovora na parodontološko liječenje, odlučeno je da se preostali zubi stabiliziraju što se u konačnici i postiglo fiksnim nadomjestcima - mostovima i splintiranjem. Također je potrebno nastaviti započeto parodontološko liječenje u redovnim intervalima.





1. Benjamin RM. Oral health: The silent epidemic. *Public Health Rep.* 2010;125(2):158–59.
2. Fenesy KE. Periodontal disease: An overview for physicians. *Mt Sinai J Med.* 1998;65(5-6):362-9.
3. Sanz M, D’Aiuto F, Deanfield J, Fernandez-Avilés F. European workshop in periodontal health and cardiovascular disease-scientific evidence on the association between periodontal and cardiovascular diseases: A review of the literature. *Eur Heart J Suppl.* 2010;12:3–12.
4. Nazir MA. Prevalence of periodontal disease, its association with systemic diseases and prevention. *Int J Health Sci (Qassim).* 2017;11(2):72–80.
5. Drobec I, Hulenčić K, Jakovac M, Aurer A. Važnost parodontološke terapije u izradi fiksno-protetskog rada (1.dio). *Sonda.* 2014;15(28):40-2.
6. Reddy HK, Kumar C. Biological width - The No Encroachment Zone. *IJDA.* 2010;2(4):337-44.
7. White DA, Tsakos G, Pitts NB, Fuller E, Douglas GV, Murray JJ et al. Adult Dental Health Survey 2009: common oral health conditions and their impact on the population. *Br Dent J.* 2012;213(11):567-72.
8. Alani A, Bishop K, Renton T, Djemal S. Update on guidelines for selecting appropriate patients to receive treatment with dental implants: priorities for the NHS-the position after 15 years. *Br Dent J.* 2014;217(4):189–90.
9. Lindhe J, Meyle J, Group D of European Workshop on Periodontology. Peri-implant diseases: Consensus Report of the Sixth European Workshop on Periodontology. *J Clin Periodontol.* 2008;35(8):282–5.
10. Schou S, Holmstrup P, Reibel J, Juhl M, Hjørting-Hansen E, Kornman K S. Ligature-induced marginal inflammation around osseointegrated implants and ankylosed teeth: stereologic and histologic observations in cynomolgus monkeys (*Macaca fascicularis*). *J Periodontol.* 1993; 64(6):529–37.
11. Swierkot K, Lottholz P, Flores-de-Jacoby L, Mengel R. Mucositis, peri-implantitis, implant success, and survival of implants in patients with treated generalized aggressive periodontitis: 3-to 16-year results of a prospective long-term cohort study. *J Periodontol.* 2012;83(10):1213–25.
12. Veličan S, Vražić D. Antimikrobna fotodinamska terapija u parodontologiji. *Sonda.* 2016;17(32):41-43

13. Lindhe J, Karring T, Lang NP. Klinička parodontologija i dentalna implantologija. Zagreb: Nakladni zavod Globus; 2004. 1044 p
14. Wolf HF, Rateitschak EM, Rateitschak KH. Parodontologija. Stomatološki atlas. 1. izd. Zagreb, Naklada Slap, 2008. 536 p
15. Socransky SS, Haffajee AD. The bacterial etiology of destructive periodontal disease: current concepts. *J Periodontol.* 1992;63(4):322-31.
16. Greenstein G. Contemporary Interpretation of Probing Depth Assessments: Diagnostic and Therapeutic Implications. A Literature Review. *J Periodontol.* 1997;68(12):1194–205.
17. Bergström, J. Tobacco smoking and chronic destructive periodontal disease. *Odontology.* 2004;92(1):1–8.
18. Delija B, Dukić W. Okluzalna trauma. *Sonda.* 2012;13(24):32-4
19. Greenstein G, Greenstein B, Cavallaro J. Prerequisite for treatment planning implant dentistry: periodontal prognostication of compromised teeth. *Compend Contin Educ Dent.* 2007;28(8):436-46.
20. Renvert S, Persson GR. A systematic review on the use of residual probing depth, bleeding on probing and furcation status following initial periodontal therapy to predict further attachment and tooth loss. *J Clin Periodontol.* 2002;29(3):82-9.
21. Matuliene G, Pjetursson BE, Salvi GE, Schmidlin K, Brägger U, Zwahlen M, et al. Influence of residual pockets on progression of periodontitis and tooth loss: results after 11 years of maintenance. *J Clin Periodontol.* 2008;35(8):685-95.
22. Tonetti MS, Steffen P, Müller-Campanile V, Suvan J, Lang NP. Initial extractions and tooth loss during supportive care in a periodontal population seeking comprehensive care. *J Clin Periodontol.* 2000;27(11):824-31.
23. Carnevale G, Cairo F, Tonetti MS. Longterm effects of supportive therapy in periodontal patients treated with fibre retention osseous resective surgery. II: tooth extractions during active and supportive therapy. *J Clin Periodontol.* 2007;34(4):342-8.
24. Čatović A, Komar D, Čatić A i sur. Klinička fiksna protetika – krunice. 1. izd. Zagreb: Medicinska naklada; 2015. 198 p.
25. McGuire MK. Prognosis versus actual outcome: a long-term survey of 100 treated periodontal patients under maintenance care. *J Periodontol.* 1991;62(1):51-8.
26. Nyman, S. & Lindhe, J. A longitudinal study of combined periodontal and prosthetic treatment of patients with advanced periodontal disease. *J Periodontol.* 1979;50(4):163–9.

27. Čatović A. Klinička fiksna protetika. Zagreb: Sveučilište u Zagrebu, Stomatološki fakultet; 1999. 243-47 p.
28. Sethi A, Sochor P. Restoration of the maxillary arch using implants, natural teeth and the Konus crown. *Dent Update*. 1994;21(2):52-5.
29. Breitman J, Nakamura S, Freedman A, Yalisove IL. Telescopic Retainers: An Old or New Solution? A Second Chance to Have Normal Dental Function. *J Prosthodont*. 2012;21(1):79-83.
30. Weaver JD. Telescopic copings in restorative dentistry. *J Prosthet Dent*. 1989;61(4):429-33.
31. Pellecchia R, Kang KH, Hirayama H. Fixed partial denture supported by all-ceramic copings: a clinical report. *J Prosthet Dent*. 2004;92(3):220-3.
32. Langer A. Telescope retainers for removable partial dentures. *J Prosthet Dent*. 1981;45(1):37-43.
33. Prakash V., Parkash H., Gupta R. Fixed removable prosthesis employing Marburg double crown system. *J. Indian Prosthodont*. 2008;8:59–62.
34. Dhingra K. Oral rehabilitation considerations for partially edentulous periodontal patients. *J Prosthodont*. 2012;21(6):494–513.
35. Minami H, Minesaki Y, Suzuki S, Tanaka T. Twelve-year results of a direct-bonded partial prosthesis in a patient with advanced periodontitis: a clinical report. *J Prosthet Dent*. 2012;108(2):69–73.
36. Singh K, Gupta N, Kumar N, Kapoor V, Nisha C. Esthetic and functional rehabilitation of missing anterior teeth with a conservative treatment approach: a clinical case series. *Oral Health Dent Manag*. 2014;13(3):656–60.
37. Kermanshah H, Motevasselian F. Immediate tooth replacement using fiber-reinforced composite and natural tooth Pontic. *Oper Dent*. 2010;35(2):238–45.
38. Liu X, Zhang Y, Zhou Z, Ma S. Retrospective study of combined splinting restorations in the aesthetic zone of periodontal patients. *Br Dent J*. 2016;220(5):241-7.
39. Siaili, M, Chatzopoulou, D, Gillam DG. An overview of periodontal regenerative procedures for the general dental practitioner. *Saudi Dent J*. 2018;30(1):26-37.
40. Dewan SK, Arora A, Sehgal M, Khullar A. Implant failures: A broader perspective. *J Dent Implant*. 2015;5(1):53–9.

41. Dholam KP, Gurav SV. Dental implants in irradiated jaws: A literature review. *J Cancer Res Ther.* 2012;8(6):85–93.
42. Lubin L, Romić M, Illeš D. Terapija potpune bezubosti implantatima. 2009;10(18):47-51.
43. Kobayashi M, Srinivasan M, Ammann P, Perriard J, Ohkubo C, Muller F et al. Effects of in vitro cyclic dislodging on retentive force and removal torque of three overdenture attachment systems. *Clin Oral Implants Res.* 2014; 25(4):426-34.
44. Wolfart S. Implantoprotetika: koncept usmjeren na pacijenta: planiranje, tijekom terapije, trajnost, estetika, dentalna tehnika. Zagreb: Media ogled; 2015. 752 p.
45. Bešlić A, Radić T, Pelivan I. Pokrovne proteze retinirane prečkama na implantatima - prikaz slučaja. *Sonda.* 2012;13(23):60-5
46. Tepper G, Haas R, Mailath G, Teller C, Zechner W, Watzak G, et al. Representative marketing-oriented study on implants in the Austrian population. I. Level of information, sources of information and need for patient information. *Clin Oral Implants Res.* 2003;14(5):621–33.
47. Donos, N., Laurell, L., & Mardas, N. Hierarchical decisions on teeth vs. implants in the periodontitis-susceptible patient: the modern dilemma. *Periodontol 2000.* 2012;59(1):89-110.
48. Nobel Biocare. All-on-4® treatment concept. [Internet]. Zurich: Nobel Biocare; 2019. [cited 2019 Aug18]. Available from: [https://cdn2.hubspot.net/hubfs/1738471/GLOBAL/2016/TFM\\_All-On-4/PDF%20ebook/GMT\\_46849\\_All-on-4\\_ebook\\_16.1\\_EN.pdf](https://cdn2.hubspot.net/hubfs/1738471/GLOBAL/2016/TFM_All-On-4/PDF%20ebook/GMT_46849_All-on-4_ebook_16.1_EN.pdf)
49. Malo P, Rangert B, Dvarsater L. Immediate function of Branemark implants in the esthetic zone: a retrospective clinical study with 6 months to 4 years of follow-up. *Clin Implant Dent Relat Res.* 2000;2(3):138–46.
50. Capelli M, Zuffetti F, Del Fabbro M, Testori T. Immediate rehabilitation of the completely edentulous jaw with fixed prostheses supported by either upright or tilted implants: a multicenter clinical study. *Int J Oral Maxillofac Implants.* 2007;22(4):639–44.
51. Soto-Penaloza D, Zaragozi-Alonso R, Penaroccha-Diago M, Penaroccha-Diago M. The all-on-four treatment concept: Systematic review. *J Clin Exp Dent.* 2017;9(3):474-88.
52. Francetti L, Corbella S, Taschieri S, Cavalli N, Del Fabbro M. Medium- and Long-Term Complications in Full-Arch Rehabilitations Supported by Upright and Tilted Implants. *Clin Implant Dent Relat Res.* 2015;17(4):758–64.

53. Trefoil™ [Internet]. nobelbiocare.com c2019 [cited 2019 Aug 15]. Available from: <https://www.nobelbiocare.com/content/microsite/uk/en/trefoil.html>
54. Maimrat R, Pesun I, Love WB: The role of the restorative dentist in the diagnostic and maintenance phases of implant therapy. Part I Patient selection. *J Can Dent Assoc.* 1994;60(9):811-3.
55. Pesun IJ. Intrusion Of Teeth In The Combination Implant-to-Natural-Tooth Fixed Partial Denture: A Review of the Theories. *J Prosthodont.* 1997;6(4):268–77.
56. Cohen SR, Orenstein JH The use of attachments in combination implant and natural tooth fixed partial dentures: A technical report. *Int J Oral Maxillofac Implants.* 1994;9(2):230-4.
57. Branemark PI, Adell R, Breine U, Hansson BO, Lindstrom J. Ohlsson A. Intra-osseous anchorage of dental prostheses. I. Experimental studies. *Scand J Plast Reconstr Surg.* 1969;3(2):81-100.
58. Mundt T., Heinemann F., Schwahn C., Biffar R. Retrievable, tooth-implant-supported, complete-arch fixed restorations in the maxilla: a 6-year retrospective study. *Biomed Tech (Berl).* 2012;57(1):39-43.
59. Kreissl ME, Heydecke G, Metzger MC, Schoen R. Zygoma implant-supported prosthetic rehabilitation after partial maxillectomy using surgical navigation: a clinical report. *J Prosthet Dent.* 2007;97(3):121-8.
60. Gross M, Laufer BZ. Splinting osseointegrated implants and natural teeth in rehabilitation of partially edentulous patients. Part I: laboratory and clinical studies. *J Oral Rehabil.* 1997;24(11):863–870.
61. Lin CL, Chang SH, Wang JC. Finite element analysis of biomechanical interactions of a tooth-implant splinting system for various bone qualities. *Chang Gung Med J.* 2006;29(2):143–153.
62. Pjetursson BE, Tan K, Lang NP, Brägger U, Egger M, Zwahlen M. A systematic review of the survival and complication rates of fixed partial dentures (FPDs) after an observation period of at least 5 years. *Clin Oral Implants Res.* 2004;15(6):625-42.
63. Bryant SR. The effects of age, jaw site, and bone condition on oral implant outcomes. *Int J Prosthodont.* 1998;11(5):470–90.
64. Jang HW, Kang JK, Lee K, Lee YS, Park PK. A retrospective study on related factors affecting the survival rate of dental implants. *J Adv Prosthodont.* 2011;3(4):204-15.
65. Kanno T, Carlsson GE. (2006). A review of the shortened dental arch concept focusing on the work by the Käyser/Nijmegen group. *J Oral Rehabil.* 2006;33(11):850–62.



Karlo Kežman rođen je 23. 1. 1995. u Zagrebu. Osnovnu školu Kustošija upisuje 2001. nakon koje upisuje XI. Gimnaziju u Zagrebu. Stomatološki fakultet upisuje u akademskoj godini 2013./2014. Tijekom studija sudjeluje u radu studentske sekcije za protetiku u sklopu koje drži dvije radionice i jedno predavanje na Simpoziju studenata tri godine za redom. Tijekom fakulteta asistira u privatnoj ordinaciji.