

Estetska stomatološka rješenja kod diskoloracije gornjih prednjih zubi

Anić, Marina

Master's thesis / Diplomski rad

2015

Degree Grantor / Ustanova koja je dodijelila akademski / stručni stupanj: **University of Zagreb, School of Dental Medicine / Sveučilište u Zagrebu, Stomatološki fakultet**

Permanent link / Trajna poveznica: <https://um.nsk.hr/um:nbn:hr:127:171364>

Rights / Prava: [Attribution-NonCommercial-NoDerivs 3.0 Unported / Imenovanje-Nekomercijalno-Bez prerađivanja 3.0](#)

Download date / Datum preuzimanja: **2024-10-11**



Repository / Repozitorij:

[University of Zagreb School of Dental Medicine Repository](#)



SVEUČILIŠTE U ZAGREBU
STOMATOLOŠKI FAKULTET

Marina Anić

**ESTETSKA STOMATOLOŠKA RJEŠENJA
KOD DISKOLORACIJE GORNJIH
PREDNJIH ZUBI**

DIPLOMSKI RAD

Zagreb, srpanj 2015.

Rad je ostvaren na Zavodu za mobilnu protetiku Stomatološkog fakulteta Sveučilišta u Zagrebu.

Voditelj rada: izv.prof.dr.sc. Dubravka Knezović Zlatarić, Zavod za mobilnu protetiku Stomatološkog fakulteta Sveučilišta u Zagrebu.

Lektor hrvatskog jezika: Ana Čato, mag.philol.croat. Tuđmanova 30, 22300 Knin, 095/ 5399-978

Lektor engleskog jezika: Loreta Šimunić, mag.philol.ital.et angl. Špirini 12, 23205 Bibinje, 091/ 5332-602

Rad sadrži:

- 40 stranica
- 9 slika
- 1 CD

*Zahvaljujem svojoj mentorici izv.prof.dr.sc. Dubravki Knezović Zlatarić na pomoći i savjetima
prilikom izrade diplomskog rada.*

*Također se zahvaljujem roditeljima i Filipu koji su bili uz mene tijekom studija, te ovaj rad
posvećujem njima.*

SADRŽAJ

1.	UVOD	1
2.	SVRHA RADA	3
3.	BOJA	4
4.	DISKOLORACIJE ZUBI	7
4.1.	Unutarnja obojenja	7
4.1.1.	Unutarnja preeruptivna obojenja	8
4.1.2.	Unutarnja posteruptivna obojenja	15
4.2.	Vanjska obojenja	17
4.3.	Kombinirana obojenja	17
5.	LIJEČENJE DISKOLORACIJA	18
5.1.	Izbjeljivanje	18
5.1.1.	Vitalno izbjeljivanje u ordinaciji	19
5.1.1.	Vitalno izbjeljivanje udlagom	19
5.1.3.	Nevitalno izbjeljivanje	20
5.1.4.	Mikroabrazijski postupak	21
6.	RESTORATIVNA TERAPIJA	22
6.1.	Estetska kompozitna ljuska	23
7.	PROTETSKA TERAPIJA	25

7.1.	Estetska keramička ljuska	26
7.2.	Potpuno keramička krunica	27
8.	RASPRAVA	29
9.	ZAKLJUČAK	30
10.	SAŽETAK	31
11.	SUMMARY	33
12.	LITERATURA	35
13.	ŽIVOTOPIS	40

1. UVOD

Kažu da je osmijeh najkraća udaljenost između dvoje ljudi, a estetska stomatologija je grana stomatologije usmjerena upravo k tome.

Estetika postaje sve zahtjevniji kriterij u rehabilitaciji protetskog pacijenta. Usta su uz oči najvažniji dio lica koji obilježava prvi dojam o osobi (1). Stoga je estetska komponenta nadomjeska od izuzetnog značaja u procjeni zadovoljstva protetskog pacijenta. Jedan od najčešćih razloga koji dovodi pacijenta u stomatološku ordinaciju je nezadovoljstvo bojom zubi u frontalnom području. Iako su naši zubi najčešće bijele boje, njezine nijanse mogu znatno varirati i bitno utjecati na estetski dojam koji stvara naš osmijeh. Zubi mogu promijeniti boju tijekom života a razlozi su brojni: dentalne erozije i abrazije, kromogeni iz hrane i obojenih pića, duhanski proizvodi, nepravilna i neredovita oralna higijena, pojedini stomatološki zahvati i sl (1). Osim toga, diskoloracije mogu biti i urođene. Uzroci za to mogu biti različiti: od uzimanja tetraciklinskih antibiotika tijekom trudnoće, poremećaja u stvaranju zubnih tkiva, nepodudarnosti Rh-faktora majke i djeteta pa do prekomjernog unosa fluora (1).

Stoga je bitno prepoznati uzrok i poznavati mehanizam nastanka diskoloracije kako bi se na pravilan način liječila.

Suvremena dentalna medicina gotovo da ne poznaje ograničenja za liječenje pacijenta s estetskim ili patološkim promjenama usne šupljine. Brojne su terapijske mogućnosti za liječenje, a odabir terapije ovisi o vrsti i mehanizmu nastanka diskoloracije, dobi i financijskim mogućnostima pacijenta. Posljednjih desetak godina zanimanje za

izbjeljivanjem zubi iznimno raste, no nisu svi pacijenti kandidati za izbjeljivanje. Zubi sa žutim i žuto-smeđim nijansama lakše se izbjeljuju nego oni plavo-sivih nijansi; diskoloracije prouzročene tetraciklinskim antibioticima izbjeljuju se znatno teže, uz dulji tretman i kombiniranje tehnika (2). U terapiji diskoloracija u obzir dolaze zahvati od minimalno invazivnih kao što su izbjeljivanje, preko restaurativnih uz pomoć kompozitnih materijala pa do protetskih, što uključuje izradu ljuskica ili potpunih keramičkih krunica.

Pravilnom dijagnostikom, odabirom i dobro provedenom terapijom diskoloracija, uz korištenje suvremenih stomatoloških materijala, moguće je postići vrhunske rezultate na zadovoljstvo terapeuta i pacijenta, što je i cilj estetske stomatologije.

2. SVRHA RADA

Svrha ovog diplomskog rada je opisati uzroke zubnih diskoloracija i njihovu patogenezu, s naglaskom na frontalno područje, te mogućnosti terapijskog liječenja, od manje do više invazivnih postupaka.

3. BOJA

Boja predstavlja osjetilnu percepciju koja nastaje nakon što svjetlosne zrake određenog spektra pobude receptorne stanice u mrežnici ljudskog oka (1). Ulaskom u oko, zraka bijele svjetlosti lomi se i raspršuje u spektar boja koje pritom stimuliraju reakciju fotoosjetljivih čunjića. Ono što potom vidimo zapravo je opažanje određenog raspona svjetlosti valne duljine od 400 do 800 nm. Isaac Newton, 1976.god. prvi je opisao ovu prirodnu pojavu i beskonačni niz boja razgraničio u njih sedam – crvenu, narančastu, žutu, zelenu, svjetloplavu, tamnoplavu i ljubičastu. Prije crvene boje nalazi se ljudskom oku nevidljiva infracrvena, a poslije ljubičaste ultraljubičasta, također nevidljiva ljudskom oku (1).

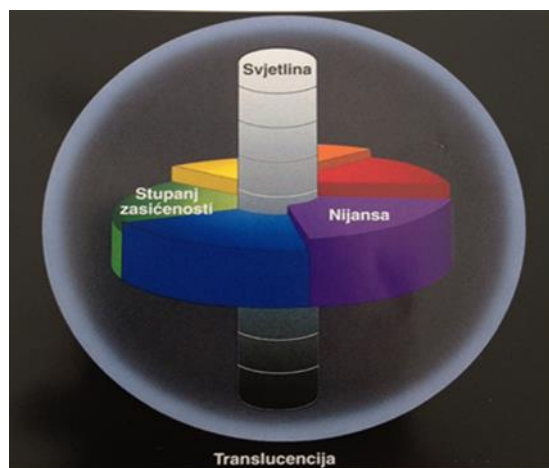
Bijela svjetlost sastavljena je od kontinuiranog niza svih boja vidljivog spektra. U praksi pod bojom nekog tijela možemo smatrati boju koje tijelo reflektira kada je osvijetljeno bijelom svjetlošću, tj. tijelo će biti obojeno nekom bojom ako mu površina apsorbira bijelu svjetlost samo na određenom valnom području. Boja dakle ovisi o frekvenciji reflektiranog zračenja. Bijela površina je ona koja u jednakoj mjeri reflektira sva valna područja bijele svjetlosti. Crna površina je ona koja u potpunosti apsorbira bijelu svjetlost. Siva površina u jednakoj mjeri reflektira sva valna područja bijele svjetlosti, ali ih i djelomično apsorbira. Bijela, crna i siva su akromatske boje, a sve ostale boje su kromatske (3).

Osovne karakteristike kromatskih boja po Munsellovoj analizi su (Slika 1):

- Nijansa (engl. hue): osnovni je ton boje, sinonim izraza „boja“
- Svjetlina (engl. value): relativna je sjajnost ili tamnoća nijanse
- Kromatografska vrijednost (engl. chroma): intenzitet ili stupanj zasićenosti tonom boje (4).

U stomatološke svrhe ovoj analizi dodani su i sljedeći termini:

- Translucencija
- Transparencija
- Opacitet (5).



Slika 1: Modificirana Munsellova analiza boje, prikazuje 4 parametra: nijansu, stupanj zasićenosti, svjetlinu i translucenciju. Preuzeto iz: (6)

Struktura različitih vrsta tkiva koje izgrađuju zub i njihove varijacije dovode do raznovrsnosti spektra boja koje se tipično mogu vidjeti na zubu, a gradacija boje pojavljuje se od marginalne gingive do incizalnog brida. Normalna, apatogena, caklina nema boje i prozirna je, dok je boja dentina većinom odgovorna za boju zuba. Dentin više utječe na boju zuba ondje gdje se on sastoji od debljih slojeva i gdje je sloj cakline tanak. Kako se struktura cakline, dentina i pulpe mijenja, optička svojstva, tj transmisija svjetlosti i svjetlosno – reflektirajuća svojstva zuba također će se mijenjati. Prema tome, prirodnu boju zubi ponajprije određuje debljina dentina, a potom debljina, translucenost i stupanj mineraliziranosti cakline (7).

4. DISKOLORACIJE ZUBI

Bijeli i pravilni zubi su imperativ današnjeg doba. Starenjem zubi fiziološki mijenjaju boju uslijed trošenja cakline i većeg utjecaja žućkaste nijanse dentina. Pored toga, postoji niz uzroka poremećaja boje zuba koji se mogu podijeliti u tri osnovna tipa: unutarnja, vanjska i kombinirana obojenja, ovisno o mjestu ugradnje kromogenog materijala u zubnu strukturu. Ukoliko se ugradnja odvija tijekom odontogeneze, obojenje se naziva preruptivnim, a nakon odontogeneze, posteruptivnim (8).

4.1. Unutarnja obojenja

Odras su strukturnog sastava ili promjene gustoće tvrdih zubnih tkiva. Kromogeni materijal nalazi se unutar cakline ili dentina, a može biti uklopljen u bilo koji njihov dio, tijekom procesa odontogeneze ili nakon erupcije. Unutarnje diskoloracije mogu se s obzirom na uzroke podijeliti u dvije osnovne grupe: sistemske i lokalne (8).

1. Sistemske uzroci podijeljeni su u genetičke defekte ili one izazvane lijekovima, a posljedica su činjenice da razvoj denticije može biti pod utjecajem brojnih metaboličkih bolesti ili sistemskih faktora (8,9).
2. Lokalni uzroci diskoloracija su vezani uz promjene samoga tvrdog zubnog tkiva kao na primjer nakupljanje hemoragičnih produkata pulpe, resorpcija korijena ili starenje (8,9).

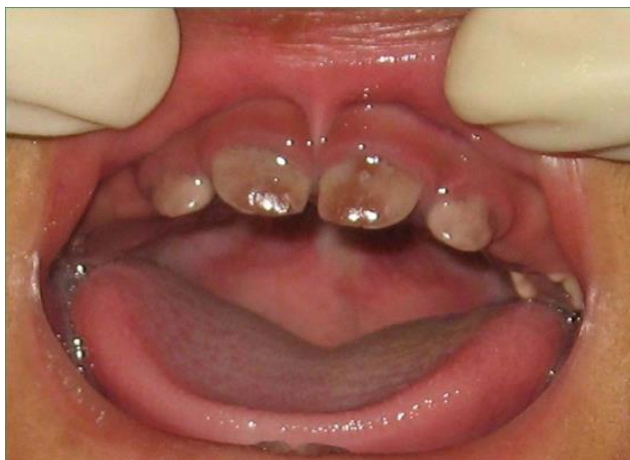4.1.1. Unutarnja preeruptivna obojenja

Unutarnja preeruptivna sistemska obojenja mogu biti posljedica hematoloških ili jetrenih bolesti koje su povezane sa genetskim anomalijama, razvojnih bolesti cakline i dentina, te unosa nekih lijekova i tvari tijekom odontogeneze. Terapija izbjeljivanja kod takvih slučajeva je gotovo nemoguća (10).

Za razliku od njih, unutarnja preeruptivna obojenja nastala uslijed razvojnih bolesti cakline i dentina te odlaganja nekih lijekova ili tvari, moguće je, ovisno o stupnju obojenja, manje ili više uspješno liječiti (10).

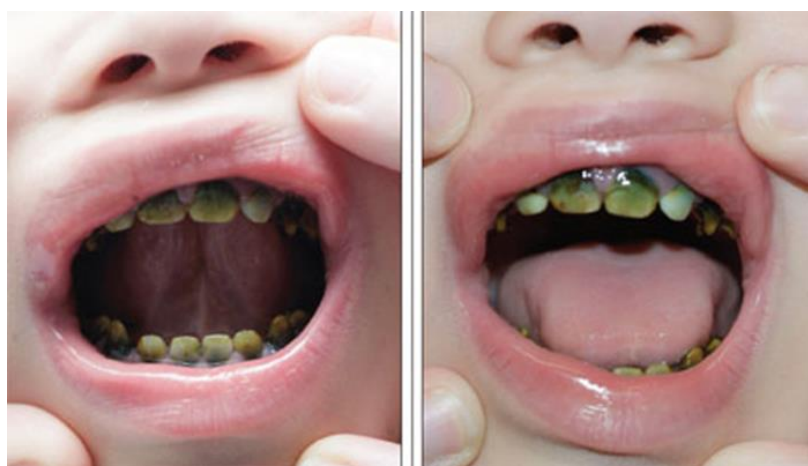Alkaptonurija je autosomno recesivni poremećaj koji nastaje prilikom raspadanja tirozina kao posljedice nedostatka jetrenog enzima homogentisate 1,2-dioxygenase (HGD). HGD enzim je bitan za razgradnju homogentizične kiseline (HGA), koja je jedan od produkata u razgradnji tirozina. Mutacije u HGD genu rezultiraju akumulacijom HGA kiseline i otpuštanjem kisikovih spojeva oksidacijom što dovodi do plavkastih obojenja na zubima (9).

Urođena eritropoetska porfirija je stanje koje nastaje zbog pogrešaka u enzimima uključenima u metabolizam HEME što rezultira nakupljanjem porfirina u najvećoj mjeri u području dentina zuba. Nakupljanje crveno-smeđih pigmenata porfirina stvara karakteristične crvene promjene boje, najizraženije na cervikalnom području zuba, a slabije na okluzalnom. Tamno crveno-smeđa ili žuto-smeđa obojenja mogu se vidjeti kod mliječnih zubi, a promjena boje kod trajnih zubi je obično mnogo manjeg intenziteta (Slika 2) (11).



Slika 2. Urođena eritropoetska porfirija. Preuzeto iz: (12)

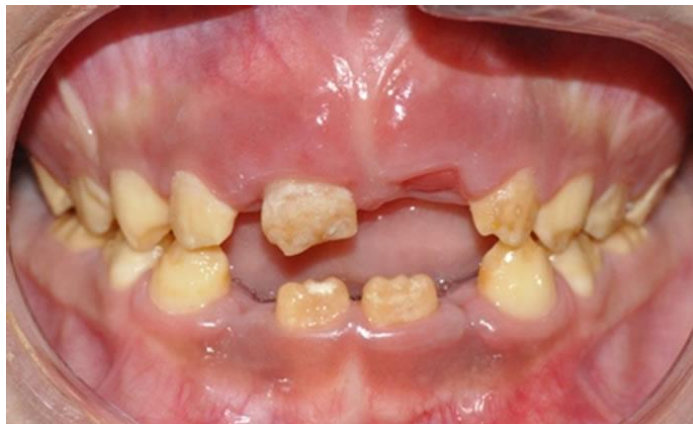Urođena hiperbilirubinemija rezultira povišenom razinom seruma bilirubina koji se može nataložiti u zubnom tkivu za vrijeme rasta zuba i izazvati zeleno obojenje. Dijagnoza se postavlja na temelju medicinski utvrđene žutice kombinirane sa diskoloracijom zubi (Slika 3) (13).



Slika 3. Urođena hiperbilirubinemija. Preuzeto iz: (13)

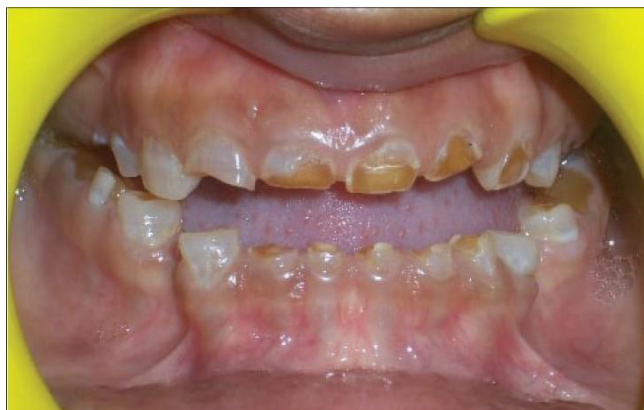Amelogenesis imperfecta (AI) nasljedni je poremećaj gena bitnih za kontrolu stvaranja cakline, karakteriziran abnormalnom amelogenezom koja utječe na mliječne i na trajne zube. Temeljna podijela AI je na 4 glavna tipa i 15 podtipova (14).

- Hipoplastična AI nastaje zbog poremećaja u fazi izlučivanja organske matrice u prvom dijelu amelogeneze rezultira nedovoljnim taloženjem proteina i produljenjem, tj elongacijom kristala. Izgled cakline varira ovisno o podvrsti lezije: od glatke, grube, točkaste površine cakline do cakline s brazdama, ili lokalno hipoplastične cakline, ili se anomalija pojavljuje u obliku stanjenja cakline. Boja varira od normalne do svijetlo žute (Slika 4).
- Hipomaturacijska AI kvalitativni je defekt cakline, prozrokovan nedovoljnim uklanjanjem proteina za vrijeme faze sazrijevanja cakline, a utječe na rast kristala po širini i debljini. Kao rezultat nastaje slabo mineralizirana caklina. Caklina postaje pjegasta, gruba i lako se odvaja od dentina. Klinički izgled varira od bijelo zatamnjene do žuto-smeđe cakline, a površina je mekana i hrapava.
- Hipokalcifikacijska AI karakterizirana je nedovoljno mineraliziranom calinom koja je normalne debljine ali zbog slabe mineralizacije često puca i lako se troši što dovodi do izloženosti dentina. Boja zubi varira od žute do žuto-smeđe.
- Hipomaturacijska-hipoplastična s taurodontizmom oblik je AI definiran kao zubi s proširenim i produbljenom komorama pulpe. Zadebljanje cakline je smanjeno s nedovoljno mineraliziranim područjima i rupicama. Zubi imaju taurodontični oblik i bijele ili žuto-bijele prošarane diskoloracije (9).



Slika 4. Amelogenesis imperfecta. Preuzeto iz: (15)

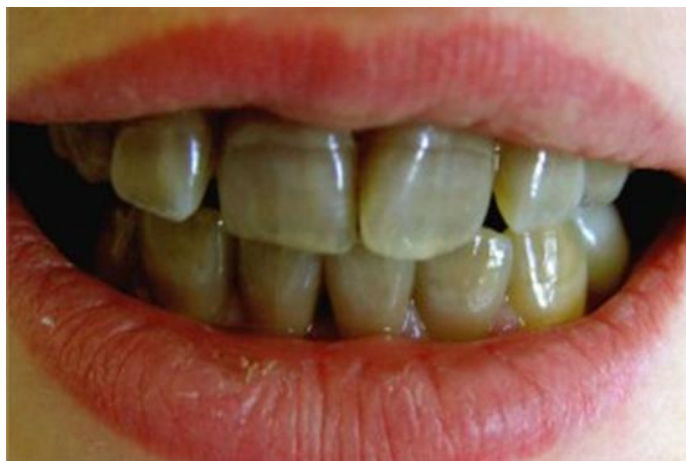Dentinogenesis imperfecta (DI) je nasljedni poremećaj koji pogađa mliječne i trajne zube. Promjene nastaju na dentinu kao posljedica mutacije gena koji su uključeni u sintezu kolagena. Zubi pokazuju različite promjene boje, od žute do plavkasto-sive (Slika 5). Boje se mijenjaju ovisno o tome promatra li ih se pomoću transmitirane ili reflektirane svjetlosti. Također, pokazuju i veliki stupanj jantarne translucencije zubi. Dentin je često izložen jer caklina lako puca, što olakšava apsorpciju kromogena u porozni dentin i zubi vrlo brzo mijenjaju boju (8).



Slika 5. Dentinogenesis imperfecta. Preuzeto: (16).

Tetraciklinsko obojenje javlja se na mliječnim i trajnim zubima za vrijeme odontogeneze zbog primjene antibiotika, kod trudnica u drugom i trećem tromjesečju i djece do 8. godine. Diskoloracija može nastati ako je ukupna doza iznad 3 grama ili ako uporaba antibiotika traje duže od 10 dana. Stvaranje obojenja objašnjava se sposobnošću tetraciklina da čini spojeve s ionima kalcija, tzv. kelatione. Tetraciklin kelira s ionima kalcija iz hidroksiapatita dentina, da bi stvorio stabilnu tetraciklin-kalcij-ortofosfatnu vezu. Ovi spojevi se deponiraju u kostima i zubima, posebno dentinu. Promjene su trajne jer se caklina i dentin ne mogu metabolički pregraditi. Obojenja variraju, ovisno o vrsti antibiotika, dozi, trajanju terapije i fazi odontogeneze, od žute ili sive do smeđe sa ili bez pruga. Klorotetraciklin uzrokuje sivo-smeđe obojenje dok tetraciklin, demitilklortetraciklin i oksitetraciklin uzrokuju žuto obojenje. Zahvaćeni zubi najčešće požute nakon erupcije i izlaganja svjetlu, a fluorescentno žute mrlje se s vremenom mijenjaju u nefluorescentne smeđe. Zubi koji su više izloženi svjetlu posebice će potamniti zbog raspadanja tetraciklina uslijed izlaganja svjetlu (Slika 6) (7,8).

Diskoloracije se dijele u četiri stupnja, prema opsegu, stupnju i lokalizaciji. Prva dva stupnja su pogodna za izbjeljivanje a kod trećeg i četvrtog stupnja potpuni uspjeh nije uvijek zagantiran i terapija može trajati do 6 mjeseci (7,8).

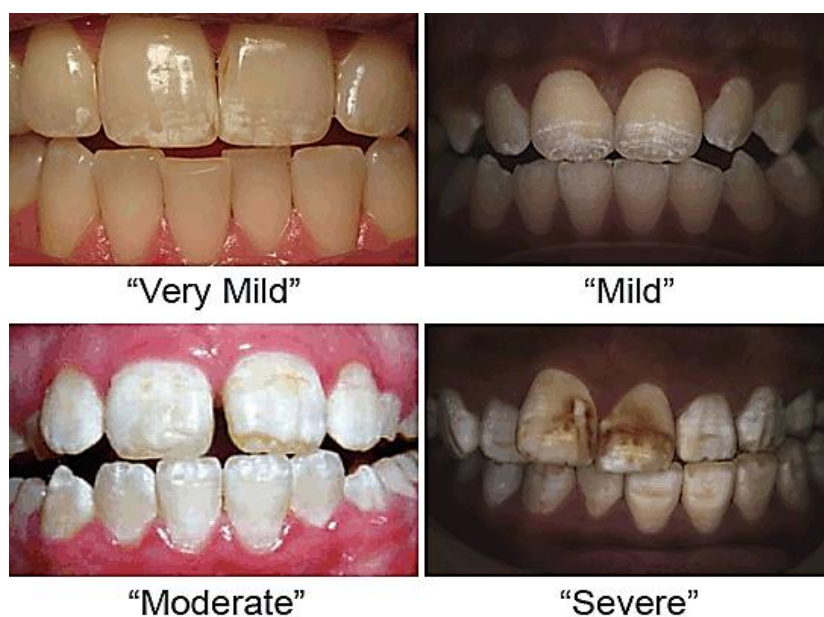

Slika 6. Tetraciklinsko obojenje. Preuzeto iz: (17)

Ciprofloksacinsko obojenje je uzrokovano sintetičkim antibiotikom iz skupine fluorkinolona koji se koristi za liječenje Klebsielom izazvane upale pluća. Prema prikazu slučaja iz 1991. godine, ovaj antibiotik se povezuje sa zelenim obojenjima na zubima (18).

Fluoroza označava obojenje zubi uzrokovano povećanim unosom fluorida, koji tijekom razvoja zuba izaziva mnogobrojne promjene u konačnoj strukturi cakline kao posljedice odlaganja fluora. Fluoridi se mogu unijeti putem vode, mlijeka i soli, ili putem proizvoda za oralnu higijenu kao što su zubne paste, gelovi, lakovi i tekućine za ispiranje. Temeljem znanstvenih istraživanja dokazano je da višak iona fluora utječe

na brzinu pri kojoj proteini matriksa cakline razgrađuju i/ili na brzinu kojom se nusproizvodi ove razgradnje povlače iz zrele cakline. Interferencija s uklanjanjem matriksa cakline može spriječiti rast kristala za vrijeme sazrijevanja i može dovesti do nepotpune mineralizacije. Smetnje u stvaranju cakline očituju se kao diskoloracije koje su posljedica poroznosti fluorozne cakline. Vidljive su u obliku bijelih ili smeđih površinski poroznih caklinskih mrlja na koje se mogu nakupljati kromogene tvari iz usne šupljine. Razlikuju se četiri stupnja dentalne fluoroze, ovisno o zahvaćenosti zubne površine (Slika 7). Klinička slika vrlo je slična kliničkoj slici hipomaturacijske amelogenesis imperfecta (7,8).



Slika 7. Četiri stupnja dentalne fluoroze. Preuzeto iz: (19)

4.1.2. Unutarnja posteruptivna obojenja

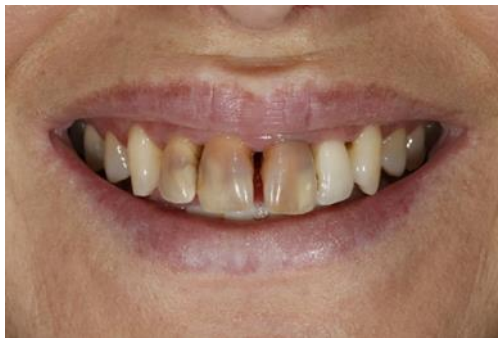Unutarnja posteruptivna obojenja nastaju nakon dovršene odonogeneze i uzrokovana su različitim lokalnim čimbenicima. Diskoloracije mogu biti uzrokovane: primarnim ili sekundarnim karijesnim lezijama, pulpnim promjenama poput nekroze ili krvarenja kao posljedica traume, nepravilno provedenim endodontskim postupkom, dentalnim materijalima za izradu nadomjestaka i cementima, starenjem zuba i ortodontskom terapijom (20).

Traumatske diskoloracije nastaju zbog rupture krvnih žila. Pri tome dolazi do difuznih krvarenja i potom do hemolize. Hemoglobin se razlaže na svoje raspadne produkte koji različito oboje zub. Željezo koje se oslobodilo u procesu hemolize se sada veže sa slobodnim sumporovodikom koji stvaraju bakterije. Ovim procesom nastaju spojevi željeza i sumpora koji prodiru u dentinske kanaliće i zube boje u tamno (20).

Bjelančevine kao raspadni produkti nekroze pulpe također se dovode u vezu s diskoloracijom (7,20).

Diferencijalno dijagnostički treba uzeti u obzir da zubi koji su pretrpjeli traumu nakon duljeg vremena mogu podlijeći eksternoj cervikalnoj resorpciji koja može uzrokovati crvenkasti izgled zuba. Kod zubi koji su pretrpjeli traumu, u usporedbi sa susjednim zubima, moguće je opaziti jače izražen žuti ton, koji postaje jasno vidljiv najranije 3 mjeseca, no češće nakon nekoliko godina od traume (21).

Endodontski uzrokovane diskoloracije uzrokovane su nestručnom trepanacijom sa zaostalim pulpnim tkivom ili nedovoljnim čišćenjem i brtvljenjem kanala. Zaostali dijelovi vitalnog tkiva u kavumu pulpe, uslijed nedostatne preparacije kaviteta dovode do prodiranja krvi u dentinske tubuluse, gdje krv hemolizira i dovodi do promjene boje zuba (Slika 8). Vrijeme do endodontskog tretmana i širina dentinskih tubula su u direktnoj vezi s intenzitetom promjene boje. Diskoloracija je naročito izražena u mlađih pacijenata zbog širokih kanala i širih dentinskih tubulusa (22).



Slika 8. Endodontski uzrokovana diskoloracija zubi 12,11,21. Prije protetskog tretmana. Preuzeto: ljubaznošću Futura Dent Estetica

Diskoloracije uzrokovane dentalnim materijalima mogu nastati kao posljedica primjene materijala za punjenje korijenskih kanala kao npr. $\text{Ca}(\text{OH})_2$, AH26, cink oksid eugenol paste, materijali na bazi fenola i joda, te srebrni štapići. Diskoloracije uzrokovane metalnim ionima ne mogu se ukloniti postupcima izbjeljivanja (23,24).

4.2. Vanjska obojenja

Promjene su boje koje se očituju na zubnoj površini zbog nakupljanja određenih tvari i lako se uklanjaju. U tu skupinu obojenja ubrajamo ona uzrokovana uživanjem duhana, konzumacijom obojene hrane i pića (crna kava, crno vino, čaj, tamni sokovi), lošom oralnom higijenom i nakupljanjem dentalnoga plaka i kamenca, sredstvima za održavanje higijene (klorheksidin u vodicama za ispiranje), te obojenja kao posljedica kupanja u bazenima (plivački kamenac) (1,25).

4.3. Kombinirana obojenja

Nastaju kada se tijekom razvoja zuba vanjska obojenja uklapaju unutar zubnih struktura. Zubni defekti koji dopuštaju ulaz kromogenog materijala, mogu se svrstati u razvojne (hipoplazija cakline) i stečene defekte (zubni defekti i gingivne recesije) (8).

5. LIJEČENJE DISKOLORACIJA

Diskoloracija zubi, osobito ako je riječ o frontalnom dijelu gornje čeljusti, ima za posljedicu estetsko narušavanje izgleda pacijenta. Zbog toga je poboljšanje estetike česta indikacija za terapiju ovih zuba, čak ako i ne postoje patološke periapikalne promjene. Suvremena stomatologija, uz ubrzani razvoj materijala i tehnologija pruža niz mogućih terapijskih postupaka koji mogu u potpunosti zadovoljiti visoke estetske kriterije pacijenta.

Izbor metode liječenja ovisi o dijagnozi. Liječenje nerijetko podrazumijeva i kombinaciju terapijskih postupaka kako bi se postigao željeni učinak na zadovoljstvo pacijenta i terapeuta. Nakon detaljno uzete anamneze, kliničkoga pregleda i analize RTG snimke, poželjno je klinički fotografirati zube koji će se tretirati i zabilježiti postojeću boju ključem boja.

5.1. Izbjeljivanje

Izbjeljivanje je estetski stomatološki postupak kojim se postojeća boja zuba mijenja u nekoliko nijansi svjetliju. Sredstvo za izbjeljivanje je vodikov peroksid koji može biti u čistom obliku ili se on oslobađa za vrijeme oksidacijske reakcije iz neke druge tvari, npr karbamid peroksida. Mehanizam djelovanja temelji se na aktivnosti molekula kisika koje prodiru u polupropusnu strukturu cakline i dentina, oslobađaju molekule pigmenta te izbjeljuju zub (1).

5.1.1. Vitalno izbjeljivanje u ordinaciji

Ova metoda podrazumijeva primjenu visokih koncentracija vodikovog peroksida (25-40%) ili karbamidovog peroksida (35-45%) koji se u obliku gela nanose na vanjsku površinu zuba. Metoda zahtjeva izolaciju radnog polja i zaštitu mekog tkiva, potom slijedi nanošenje sredstva za izbjeljivanje u nekoliko intervala u trajanju od 10-20min (1). Moguće je ubrzanje kemijskog postupka s nekim izvorom svjetla ili topline. Indikacije se blage promjene boje: blaga caklinska obojenja, umjerena tetraciklinska obojenja, fluoroza i staračka obojenja. Rezultati ovise o opsežnosti i stupnju diskoloracije.

5.1.2. Vitalno izbjeljivanje udlagom

Za razliku od intenzivnog izbjeljivanja koje se odvija u stomatološkoj ordinaciji i provodi ga isključivo stomatolog, pri izbjeljivanju udlagom pored stomatologa sudjeluje i pacijent (26,27). Kod ove metode koristi se vodikov peroksid u koncentraciji do 6% ili karbamid peroksid u koncentraciji 18%. Gel za izbjeljivanje postavlja se u individualno izrađenu udlagu gornje ili donje čeljusti koje je moguće nositi po danu ili po noći. Ovisno o stupnju diskoloracije udlage se nose od tjedan dana pa do 6 mjeseci. Indikacije su: površinska caklinska obojenja, umjerena žuta obojenja, fluoroza i staračka obojenja (1).

5.1.3. Nevitalno izbjeljivanje

Ovaj postupak provodi se kada je obojenje uzrokovano nekrozom pulpe ili lošim edodontskim liječenjem. S obzirom da je zub, ili skupina zubi nevitalna, pri izbjeljivanju se pristupa intrakoronarno i materijal za izbjeljivanje unosi se u pulpnu komoricu. Osnovni preduvjet za provođenje ovog postupka je pravilno endodontski liječeni zub (28). Koristi se 35% vodikov peroksid ili 95% natrijev perborat s 9,9% aktivnog kisika (29). Nakon adekvatno provedene endodontske terapije i postavljanja barijere od na ulaz u korijenski kanal, u komoru se unosi preparat na bazi vodikovog peroksida (ili karbamidov peroksid). Kavitet se privremeno zatvara, a uložak se mijenja svakih nekoliko dana do željenog rezultata. Kada je postignuta željena boja zuba u kavitet se unosi preparat kalcijevog hidroksida koji neutralizira djelovanje slobodnih radikala iz vodikovog peroksida, a definitivni ispun se izrađuje minimalno tjedan dana od zadnjeg uložka vodikova peroksida. Indikacije su obojenja pulpne komorice, dentinska obojenja, obojenja koja nisu uklonjena ekstrakoronarnim postupcima izbjeljivanja (1).

5.1.4. Mikroabrazijski postupak

Mikroabrazija cakline jednostavan je terapijski postupak kojim se abrazijskim sredstvom uklanja mikroskopski tanki oštećeni i demineralizirani sloj cakline. Površinski sloj cakline kiseliniski se erodira i mehanički abradira što rezultira glatkom i sjajnom caklinom. U tu svrhu koristi se sredstvo za mikroabraziju – 6% klorovodična kiselina u kombinaciji sa silicij karbidnim česticama koje služe kao abraziv (30,31). Zube je potrebno očistiti profilaktičkom pastom te izolirati koferdamom a potom se nanosi mikroabrazivna pasta. Debljina cakline koja se ukloni u otprilike 10 aplikacija je oko 100 µm (0,1 mm). Mikroabrazija je indicirana za terapiju dentalne fluoroze, razvojni poremećaj cakline – amelogenesis imperfecta te post-ortodontsku demineralizaciju (1). Procjenu učinkovitosti mikroabrazije treba odgoditi približno jedan mjesec nakon postupka jer se izgled zuba poboljšava tijekom vremena (9).

6. RESTORATIVNA TERAPIJA

Jedno u nizu terapijski riješenja diskoloracija zubi u području fronte je i izrada estetskog kompozitnog nadomjestka.

Kompozitni materijal je mješavina organske smole (BIS-GMA, BIS-EMA, UEDMA) u kojoj su raspršene čestice anorganskog punila (pirogena silika, staklo, kvarc, borosilikat, keramika), spojnog sredstva koji omogućuje vezu organske i anorganske faze te inicijatora polimerizacije (32,33). Vežu se adhezivno za tvrda zubna tkiva a polimeriziraju svjetlosno (34).

Razvoj tehnologije i materijala u restorativnoj stomatologiji omogućio je izradu kompozitnih ispuna na gornjim prednjim zubima koji su se svojim mehaničkim, fizikalnim i optičkim svojstvima gotovo u potpunosti približili izgledu prirodnog zuba. U usporedbi s keramičkim materijalima kompoziti imaju veći stupanj poroznosti s obzirom na velik udio organske faze u sastavu, a to utječe i na mogućnost nakupljanja vanjskih obojenja koji mijenjaju boju kompozitnom materijalu (35,36). U odnosu na keramiku, kompozit ima slabija mehanička svojstva, a time i kraću trajnost. Prednost je, dakako, manja invazivnost postupka, jednoposjetna terapija te cijena. Ovakva vrsta terapije indicirana je u slučaju hipoplazija koje su uzrokovane umjerenom do jačom fluorozom, lokaliziranom hipoplazijom koja ne odgovara na tretman mikroabrazijom, kronološkom hipoplazijom, tetraciklinskim obojenjima, diskoloracijom zbog nevitarnosti zuba koje ne odgovaraju na postupak nevitarnog izbjeljivanja, amelogenesis i dentinogenesis imperfecta i idiopatske hipoplazije.

Estetski restorativni nadomjestci razlikuju se ovisno o količini izgubljene zubne strukture i opsegu estetskog odstupanja te načinu izrade. U slučaju potrebe za

nadoknadom jednog dijela vestibularne plohe zuba preporučuje se izrada višeslojnog polikromatskog ispuna, dok se u slučaju estetskog odstupanja koje zahtjeva preoblikovanje cijele vestibularne plohe preporučuje izrada estetske kompozitne ljuske (1).

6.1. Estetska kompozitna ljuska

Kompozitnom fasetom podrazumijevamo nadoknadu cijele labijalne cakline kompozitnim materijalom. Ovisno o količini tvrdog tkiva koje nedostaje možemo ih podijeliti na djelomične i potpune. Djelomične fasete nemaju gornju granicu preparacije u gingivnom sulkusu. Najčešće ih izrađujemo kod restauracije krune zuba nakon traume ili karijesne destrukcije koja prelazi na vestibularnu površinu. Potpune fasete prekrivaju cijelu labijalnu plohu i koriste se za zatvaranje dijastema između kruna zuba i uspostavu kontaktne točke, ispravljanje blagih anomalija boje, veličine ili oblika zuba (37).

S obzirom na način izrade dijele se na izravne i neizravne kompozitne fasete. Izravna kompozitna faseta izrađuje se uporabom silikonskog ključa oblikovanog prema navoštanom modelu te neposrednim nanošenjem kompozitnog materijala na krunu zuba i polimerizacijom kompozita u ustima pacijenta. Neizravna kompozitna faseta izrađuje se u laboratoriju iz kompozitnih materijala za indirektno ispunje (npr. ADORO, Ivoclar Vivadent; GRADIA, GC). Cjelokupna polimerizacija kompozitnog materijala događa se izvan usta, na radnome modelu. Tvornički izrađene kompozitne ljuske, indirektno su ljuske koje se prilagođavaju u ustima pacijenta, zaobilazeći uzimanje otiska i laboratorijske postupke. Njihova se osnovna prednost u odnosu na

direktne estetske kompozitne ljuske očituje u tvornički visoko poliranoj, glatkoj i sjajnoj, gotovoj vestibularnoj površini niskog stupnja poroznosti što produljuje njezin vijek trajanja i smanjuje mogućnost rane pojave diskoloracije (38) Ova tehnika izrade ljuske zahtijeva veći angažman stomatologa, ali se izrađuje jednoposjetno i bez korištenja usluga dentalnog laboratorija. Gotova kompozitna faseta cementira se adhezijski, kompozitnim cementom.

Kod potpune fasete dubina preparacije treba biti na svim dijelovima labijalne plohe jednaka. Incizalni brid je preporučeno skratiti za 1 do 2 mm. Aproksimalno, granice preparacije su ispred kontaktne točke ali dovoljno duboko u interdentalnom prostoru, kako rub preparacije i granica između kompozita i tvrdog tkiva krune ne bi bili vidljivi (37). Ako zub nije promijenjene boje, gornja granica preparacije nalazi se u ravnini gingivnog sulkusa. Ako je boja promijenjena, potrebno je preparaciju spustiti neznatno u gingivni sulkus. No kod promijenjene boje zuba korekciju je bolje učiniti u keramici. Zato je preporučeno izraditi keramičku fasetu.

7. PROTETSKA TERAPIJA

Protetska terapija definitivno je estetsko rješenje koje uključuje primjenu estetskih ljuskica, krunica ili mostova u liječenju diskoloracija u visoko estetskoj zoni. Odabir vrste protetskog rada ovisi o stupnju oštećenja pojedinoga ili skupine zubi u estetskoj zoni, starosti pacijenta te mehaničkim i optičkim svojstvima keramičkog materijala. Prednost keramičkog u odnosu na kompozitni nadomjestak je u tome što se postiže maksimalan estetski učinak zahvaljujući kemijskoj strukturi i dobrim optičkim svojstvima keramike. Osim toga, keramika ima niski stupanj poroznosti te se osigurava trajnost protetskog rada kao i bolja mehanička svojstva. Glavni nedostatak protetske terapije je invazivnost samoga zahvata što podrazumijeva odstranjivanje tvrdog zubnog tkiva u manjoj ili većoj mjeri, ovisno o vrsti protetskoga rada. Također, nedostatak je i činjenica da se radi o višeposjetnom zahvatu, potrebna je interakcija sa zubotehničkim laboratorijem te viša cijena u odnosu na ostala terapijska rješenja.

Indikacije za izradu protetskog rada su intenzivnije diskoloracije jednoga ili više zubi u pacijenata iznad 18 godina, kada manje invazivne tehnike ne daju zadovoljavajuće kliničke rezultate.

7.1. Estetska keramička ljuska

Estetska vestibularna ljuska (eng. laminate veneer) je poseban fiksnoprotetski nadomjestak izrađen iz dentalne keramike koji se fiksira na vestibularnu plohu zuba, i predstavlja konzervativnu alternativu potpunoj krunici u poboljšanju izgleda prednjih zuba. Indikacija za izradu vestibularne ljuske je u pravilu estetska, promjena boje diskoloriranih i pigmentiranih zuba, korekcije vestibularne morfologije te zamjene traumom izgubljenih incizalnih bridova i uglova (39).

Postoje tri tipa ljuskica s obzirom na opseg preparacije:

1. konvencionalne
2. minimal-prep
3. non-prep ljuskice (40).

Za konvencionalne ljuskice zub je potrebno izbrusiti labijalno u debljini od 0,5 do 1 mm, te ako je potrebno, skratiti incizalni brid 1-1,5 mm. Završna linija brušenja posjeduje zaobljeni rub i smještena je supragingivno, osim u slučaju prekrivanja dijasteme kada se smješta subgingivno. Kod "minimal-prep" ljuskica preparacija je orijentirana na situaciju koja se želi ispraviti, pa se neka područja bruse više, neka manje, a neka se ne diraju, ovisno o anatomskim prilikama. Kao što i samo ime govori, kod "non-prep" ljuskica nema brušenja. Riječ je, dakle, o potpuno neinvazivnoj metodi korigiranja osmijeha. Kod svakog brušenja osnovni je cilj ostati u području cakline kako bi se osigurala što bolja veza, s obzirom na to da se ljuskice cementiraju adhezivno (40).

U pacijenata kod kojih postoji jače izraženo estetsko odstupanje boje zuba koji nisu izvrgnuti jačem djelovanju žvačnih sila i keramički materijal i kompozitni cement

trebaju posjedovati izvjesnu količinu opaknosti kako bi se prekrila diskoloracija te boja nadomjeska uskladila s bojom susjednih zubi. U tu se svrhu predlaže koristiti glinični keramički materijal ojačan leucitnim kristalima (41).

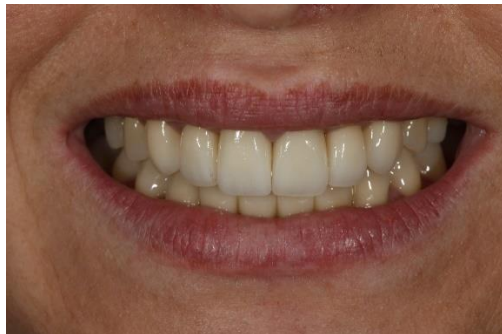Pravilnim brušenjem zuba, znanjem i vještinom stomatologa i dentalnog tehničara moguće je ne samo prekriti diskoloraciju, nego i postići prirodan izgled estetske keramičke ljuske.

7.2. Potpuno keramička krunica

Krunica je terapijsko sredstvo načinjeno od aloplastičnoga materijala koje u potpunosti prekriva brušeni dio zuba (42). Danas se kao estetski najprihvatljivije protetsko rješenje diskoloracija u području fronte upotrebljavaju bezmetalne, potpune, keramičke krunice (Slika 9). One svojom bojom, translucencijom, opalescencijom, transparencijom i fluorescencijom najvjernije dočaravaju sva optička svojstva prirodnog zuba. U slučajevima u kojima je potrebno postići maksimalno transludentni izgled krunice najčešće se koriste glinični keramički materijali ojačani litijevim oksidom, dok se u onima gdje je potrebno prekriti intenzivniju diskoloraciju koriste opakniji glinični keramički materijali ojačani leucitnim kristalima te aluminij i cirkonij oksidni keramički materijali (43).

Estetske keramičke krunice izrađuju se pacijentima kod kojih se odstupanja zbog svojeg opsega ne mogu ispraviti estetskim kompozitnim ili keramičkim ljuskama već je potrebno veće brušenje, kod nevitalnih zubi (uz prethodnu izradu konfekcijske estetske nadogradnje) te oštećenja tvrdih zubnih struktura koja prelaze 50% tkiva.

Brušenje zuba za keramičku krunicu predstavlja najinvazivniji protetski zahvat. Bruse se sve plohe zuba, uz odstranjenje tvrdog zubnog tkiva vestibularno 1.5-2mm, oralno 0,8-1mm, incizalno 1,5-2mm a širina i smještaj stepenice se razlikuju (44). U terapiji diskoloracija u području fronte smještaj stepenice je uvijek ispod razine gingive (subgingivno), širina stepenice kreće se od 0.8 mm za litijdisilikatne i 0.5 mm za oksidne keramike te se radi preparacija sa zaobljenom stepenicom (45). Keramičke krunice cementiraju se adhezivnom tehnikom, koristeći kompozitni cement odgovarajuće boje.



Slika 9. Protetsko rješenje endodontski uzorokovane diskoloracije zubi 12,11,21 potpuno keramičkim krunicama. Poslije protetskog tretmana. Preuzeto: ljubaznošću

Futura Dent Estetica

8. RASPRAVA

Poremećaji boje zuba uvelike utječu na ukupni estetski dojam i vlastitu percepciju oralnog zdravlja te su najčešći razlog dolaska pacijenta u stomatološku ordinaciju. Postizanje optimalnih rezultata ovisi o dobro uzetim anamnestičkim podacima, detaljnom pregledu, utvrđivanju indikacija i kontraindikacija te ispravnoj dijagnozi. Važno je prepoznati uzroke i patogenezu diskoloracije kako bi se mogla adekvatno liječiti. Prije započinjanja terapije određuje se boja zubi uz pomoć ključa boja ili uređaja za određivanje boje kao što su spektrofotometar ili kolorimetar, a potom započinjemo sa terapijom. U terapiji takvih stanja razumno je uvijek započeti s minimalno invazivnom metodom kao što je izbjeljivanje (vitalno ili avitalno) ili mikroabrazija, preko restaurativnih zahvata izrađujući višeslojni polikromatski ispun ili estetsku kompozitnu ljusku, pa do protetskih zahvata koji uključuju brušenje tvrdog zubnog tkiva u manjoj ili većoj mjeri, te izradu keramičke ljuske ili krunice. Usklađenost boje protetskog rada sa susjednim prirodnim zubima čini važnu odrednicu uspjeha terapije i ponajviše utječe na pacijentovo zadovoljstvo ali i zadovoljstvo terapeuta.

9. ZAKLJUČAK

U suvremenom društvu fizička ljepota postala je jedna od glavnih vrijednosti što je i razlog sve veće brige pacijenta o izgledu zubi i osmijeha. Čest razlog nezadovoljstva pacijenta i njegova dolaska u stomatološku ordinaciju je promjena boje zuba. Svaka promjena boje zuba različita od uobičajene bijele boje naziva se obojenjem ili diskoloracijom.

Promjena boje može samo djelomično ili potpuno zahvatiti zub, odnosno njegovu krunu te može biti trajna ili privremena. Može biti uzrokovana izvana, iznutra ili u međudjelovanju vanjskih i unutarnjih čimbenika. Stoga kažemo da se uzroci obojenja zuba dijele na ekstrinzične (vanjske), intrinzične (unutarnje) i kombinirane. Promjene boje mogu izolirano zahvatiti pojedinačni zub ili više zuba. Boja može biti promijenjena već prilikom nicanja, a može se promijeniti i tijekom života.

Smeđa i žuta obojenja lakša su za posvijetliti, dok su siva i plava obojenja najvećim dijelom otporna na izbjeljivanje, a diskoloracije koje zahvaćaju gingivni dio zuba imaju lošiju prognozu. Istraživanja su pokazala da tetraciklinsko obojenje zuba, koje često uključuje i sivo-plavu ispruganost može iziskivati i dulje tretmane izbjeljivanja, pa i do 6 mjeseci.

Odabir terapije treba biti u skladu s postavljenom dijagnozom i mora pružati najbolje estetsko rješenje.

10. SAŽETAK

Obojenja zuba ili diskoloracije označavaju promjenu boje jednoga ili više zubi, i mogu se podijeliti u unutarnja, vanjska i kombinirana. One vrste obojenja koje nastaju unutarnjom ugradnjom u zubnu strukturu i ne mogu se ukloniti jednostavnim površinskim postupcima poliranja nazivaju se unutarnjima. Ukoliko se ugradnja odvija tijekom odontogeneze obojenja se nazivaju preeruptivnim, a nakon odontogeneze posteruptivnim unutarnjim obojenjem. One pak vrste obojenja koje nastaju nakupljanjem i taloženjem tvari na površinu zuba nazivaju se vanjskim.

Pigmenti na površini zuba se talože iz konzumirane hrane i napitaka (kava, čaj, crno vino), nepodesnih navika (pušenje) ili nedostatnog održavanja oralne higijene (kromogene bakterije). Uklanjanje ovih pigmenata se obavlja u stomatološkoj ordinaciji ultrazvučnim čistačem, pjeskarenjem i poliranjem zubi rotirajućim instrumentima, te sredstvima za poliranje.

Druga vrsta pigmenata se nalazi unutar strukture zuba i na nju se ne može djelovati čišćenjem i poliranjem zubi. Pritom mogu biti zahvaćeni svi ili samo pojedini zubi. Ukoliko se radi o pojedinom zubu, najčešći je uzrok gubitak vitaliteta. Diskoloracija nastaje usljed dezintegracije zubne pulpe koja sadržava proteine i hemoglobin. Njihovom razgradnjom nastaje sivo – crna amorfn masa koja se ugrađuje u tvrda zubna tkiva. Intenzitet diskoloracije ovisi o proteku vremena, odnosno pravovremenom endodontskom tretmanu.

Diskoloracija svih zubi može biti uzrokovana genetskim čimbenicima, lijekovima ili promjenama unutar strukture zuba koje nastaju, odnosno povećavaju se sa životnom dobi.

Pravilna terapija sa zadovoljavajućim ishodom podrazumijeva prethodno ispravno postavljenu dijagnozu na temelju poznavanja mehanizma nastanka i kliničkog izgleda različitih tipova zubnih diskoloracija. Cilj terapije je u potpunosti ukloniti ili kod težih oblika umanjiti stupanj diskoloracije, te zube promijenjene boje uskladiti s bojom susjednih zubi. Terapiju provodimo u konzultaciji s pacijentom, ovisno o vrsti diskoloracije, sve u cilju zadovoljavanja estetskih kriterija, jer osim funkcionalnosti danas je estetika zuba i zubnih nadomjestaka postala prioritet kod pacijenata i taj aspekt se nikako ne smije zanemariti.

11. SUMMARY

AESTHETIC DENTISTRY SOLUTIONS FOR UPPER FRONT TEETH DISCOLORATION

Discoloration mean the change in color of one or more teeth and they can be divided by internal, external and combined discolorations. Those discolorations that are arised by internal factors and cannot be removed by simple polishing procedures are called intrinsic discolorations. If the incorporation is taking place during the odontogenesis, discolorations are called preeruptive, and after odontogenesis they are called posteruptive intrinsic tooth discolorations. Those dicolorations that are formed by accumulation and deposition of substances on the tooth surface are called external discolorations.

Pigmentations on the teeth surface are accumulated consuming food and drinks (coffee, tea, red wine), habits (smoking) or bad oral hygiene (chromogen bacterias). Removing those pigmentations is done in a dental clinic with dental scaler and polishing with rotate instruments.

Other type of pigmentation can be can found within the structure of the teeth and those pigmentations can not be treated by cleaning and teeth polishing. Discolored can be one or more teeth. If it is a single tooth in case the most common factor is a loss of vitality. Discoloration is caused by disintegration of pulp that contains proteins and hemoglobin. Their decomposition occurs gray - black amorphous mass that is built

into the hard dental tissue. The intensity of the discoloration depends on the passage of time, and timely endodontic treatment. Discoloration of teeth can be caused by genetic factors, medications or changes in the structure of teeth that occur, or increase with age.

Proper therapy with satisfactory outcome implies previously correctly diagnosed on the basis of the mechanism of occurrence and clinical appearance of different types of tooth discoloration. The goal of treatment is to completely remove or in severe cases to reduce the degree of discoloration, and discolored teeth to the color of adjacent teeth. Therapy implemented in consultation with the patient, depending on the type of discoloration, in order to meet the aesthetic criteria, because in addition to the functionality of today's aesthetics teeth and dental restorations has become a priority for patients and this aspect must not be ignored.

12. LITERATURA

1. Knezović Zlatarić D. Osnove estetike u dentalnoj medicini. Zagreb: Hrvatska komora dentalne medicine; 2013; p. 107-181.
2. Vaše zdravlje. [Internet]. Zagreb: Vaše zdravlje; c2015 [cited 2015 Jun 15]. Available from: <http://www.vasezdravlje.com/izdanje/clanak/1296/>
3. Gurel G. Estetska stomatologija. Znanje i vještina u izradi estetskih keramičkih ljuski. London, Chicago, Berlin: Quintessence Publishing; 2003. p. 19-47.
4. Munsell AH. A grammar of color. New York: Van Nostrand Reinhold, 1969. p. 156-158.
5. Chu SJ. Color. In: Gurel G (ed). The science and art of porcelain laminate veneers. Chicago: Quintessence, 2003; 158-206.
6. Gurel G. Boja. Znanje i vještina u izradi estetskih keramičkih ljuski. London, Chicago, Berlin: Quintessence Publishing; 2003. p. 157-204.
7. Goldstein RE, Garber DA, Complete dental bleaching, Chicago; Quintessence Publishing Co, Inc; 1995. p 33-46.
8. Jenssen L, Quoc Tran H. Classification of severe tooth discolorations and treatment options [Master thesis]. Tromsø : University of Tromsø ; 2011. p 9-10.
9. Ramljak L. Diskoloracija zubi [diplomski rad]. Zagreb: Stomatološki fakultet Sveučilišta u Zagrebu; 2014. p 9-15.
10. Greenwall L. Bleaching techniques in restorative dentistry: An illustrated guide, London: Martin Dunitz Ltd, 2001. 1 p.
11. Kooijman MM, Brand HS. Oral aspects of porphyria. Int Dent J. 2005;55(2):61-6.

12. Bhavasar R, Santoshkumar G, Prakash B R. Erythrodonia in congenital erythropoietic porphyria. *J Oral Maxillofac Pathol* 2011;15:69-73
13. Rosenthal P, Ramos A, Mungo R. Management of children with hyperbilirubinemia and green teeth. *J Pediatr*. 1986;108(1):103-5.
14. Messer L.B. Dental management of amelogenesis imperfecta patients: a primer on genotype-phenotype correlations. *Pediatr Dent*. 2009;31(1):20-30.
15. Dawasaz, A. , Zakirulla, M. and Allahbaksh, M. (2012) Hypocalcified autosomal recessive amelogenesis imperfecta—A case report. *Open Journal of Stomatology*, **2**, 251-254. doi: [10.4236/ojst.2012.24044](https://doi.org/10.4236/ojst.2012.24044).
16. Saeves R. Oral findings in adults with osteogenesis imperfecta. *Spec Care Dentist*. 2009; 29(2):102-8.
17. Jivanescu A, Demjan E, Topal F. (2005) Improving Smile Design with Ceramic Veneers on Tetracycline-Stained Teeth- A case Report. *Timisoara Medical Journal*. TMJ 2005, Vol. 55, No. 1.
18. Lumbiganon P, Pengsaa K, Sookpranee T. Ciprofloxacin in neonates and its possible adverse effect on the teeth. *Pediatr Infect Dis J*. 1991;10(8):619-20.
19. Fluoride Action Network. [Internet]. USA: Fluoride Action Network; c2015 [cited 2015 Jun 15]. Available from: <http://fluoridealert.org/issues/fluorosis/>.
20. Soldo M, Matijević J, Jukić-Krmek S. Izbjeljivanje endodontski liječenih zubi. *Sonda* 2009; 100(19):75-7.
21. Attin T. Wegehaupt F. Diskoloracije zubi nakon traume – mogućnosti postupaka posvjetljenja. *Quintessenze Internacional* 2009;6:605-10.

22. Attin TP, Ajam F, Lennon AM. Review of current status tooth whitening with the walking bleach technique. *International Endodontic Journal*. 2003;36:313-29.
23. Ingle JL. *Endodontics*. BC Decker Inc Hamilton London. 2002. 3 p.
24. Domuzović A. Indikacije i kontraindikacije za izbjeljivanje zubi [diplomski rad]. Zagreb: Stomatološki fakultet Sveučilišta u Zagrebu; 2008. p 12-14.
25. Greenwall L. *Bleaching techniques in restorative dentistry*, London: Martin Dunitz Ltd; 2011. p 113-121.
26. Sulieman M. An overview of bleaching techniques: 2. Night guard vital bleaching and non-vital bleaching. *SADJ* 2006; 352, 354, 356.
27. Auschill TM, Schneider-Del Savio T, Hellwig E, Arweiler NB. Randomized clinical trial of the efficacy, tolerability, and long-term color stability of two bleaching techniques: 18-month follow-up. *Quintessence Int* 2012;43:683-94.
28. Dietschi D. Nonvital bleaching: General considerations and report of two failure cases. *Eur J Esthet Dent* 2006;1:52-61.
29. Arkan V, Sari S, Sonmez H. Bleaching a devital primary tooth using sodium perborate with walking bleach technique: a case report. *Oral Surg Med Oral Pathol Oral Radiol Endod* 2009;107:e80-4.
30. Pontes DG, Correa KM, Cohen-Carneiro F. Re-establishing esthetics of fluorosis-stained teeth using enamel microabrasion and dental bleaching techniques. *Eur J esthet Dent* 2012;7:130-7.
31. Ardu S, Benbachir N, Stavridakis M, Dietschi D, Krejci I, Felizer A. A combined chemo-mechanical approach for aesthetic management of superficial enamel defects. *Br Dent J* 2009;206:205-8.

32. Šutalo J. Kompozitni materijali u stomatologiji. Zagreb: Grafički zavod Hrvatske; 1988. p 81-83.
33. Summit JB, Robbins JW, Hilton TJ, Schwartz RS. Fundamentals of operative dentistry. A contemporary approach. Third ed. Chicago: Quintessence Publishing Co, Inc.2006. p 226-234.
34. Hikita K, Van Meerbeek B, De Munck J, Ikeda T, Van Landuyt K, Maida T, Lambrechts P, Peumans M. Bonding Effectiveness of adhesive luting agents to enamel and dentin. 2007;23:71-80.
35. Sirin Karaaslan E, Bulbul M, Yildiz E, Secilmis A, Sari F, Usumez A, Effects of different polishing methods on color stability of resin composites after accelerated aging. Dent Mater J 2013;32:58-67.
36. Lee YK, El Zawahry M, Noaman KM, Powers JM. Effects of mouthwash and accelerated ageing on the color stability of esthetic restorative materials. Am J Dent 2000;13:159-61.
37. Pandurić V. Kompozitne fasete. Sonda. 2007;8(14-15):42-5.
38. Dietschi D, Devigus A, Prefabricated composite veneers: historical perspectives, indications and clinical application. Eur J Esthet Dent 2011;6:178-87.
39. Čatić A. Vestibularne keramičke ljustice. Sonda. 2007;8(14-15):46-7.
40. Milardović S, Mehulić K, Soldo M. Non-prep ljustice. Sonda. 2009;10(19):78-9.
41. Fons-Font A, Solá-Ruiz MF, Granell-Ruiz M, Labaig-Rueda C, Martínez-González A. Choice of ceramic for use in treatments with porcelain laminate veneers. Med Oral Patol Oral Cir Bucal 2006;11:E297-302.
42. Čatović A. Klinička fiksna protetika, Zagreb; 1999. 182 p.

43. Vagkopoulou T, Koutayas SO, Koidis P, Strub JR. Zirconia in dentistry: Part 1. Discovering the nature of an upcoming bioceramic. *Eur J Esthet Dent* 2009; 4:130-51.
44. Mehulić K. Potpuno keramički sustavi. Keramički materijali u stomatološkoj protetici. Zagreb: Školska knjiga; 2010. 61 p.
45. Setz J, Weber H. Ceplatec-Sintertechnik. Teil 1. *Quintessence international*. 1992;43:57-93.

13. ŽIVOTOPIS

Marina Anić rođena je 10. rujna 1990. godine u Zadru. Osnovnu školu i Opću gimnaziju završila je u Kninu. Maturirala je s odličnim uspjehom 2009. godine nakon čega iste godine upisuje studij dentalne medicine na Stomatološkom fakultetu Sveučilišta u Zagrebu. Tijekom studija bila je uključena u više studentskih udruga, te aktivno sudjelovala na nekoliko kongresa. Stpendistica je stipendije Sveučilišta u Zagrebu za akademsku godinu 2012/2013 te 2014/2015. Tijekom studija asistirala je u nekoliko privatnih ordinacija. Aktivno se služi engleskim i pasivno talijanskim jezikom. Apsolvirala je 2015. godine.

