

Učestalost pojavnosti intrakanalnih kalcifikacija

Žolek, Ana

Master's thesis / Diplomski rad

2019

Degree Grantor / Ustanova koja je dodijelila akademski / stručni stupanj: **University of Zagreb, School of Dental Medicine / Sveučilište u Zagrebu, Stomatološki fakultet**

Permanent link / Trajna poveznica: <https://um.nsk.hr/um:nbn:hr:127:554641>

Rights / Prava: [Attribution-NonCommercial 3.0 Unported / Imenovanje-Nekomercijalno 3.0](#)

Download date / Datum preuzimanja: **2024-07-28**



Repository / Repozitorij:

[University of Zagreb School of Dental Medicine Repository](#)





Sveučilište u Zagrebu

Stomatološki fakultet

Ana Žolek

**UČESTALOST POJAVNOSTI
INTRAKANALNIH KALCIFIKACIJA**

DIPLOMSKI RAD

Zagreb, 2019.

Rad je ostvaren na Zavodu za endodonciju i restaurativnu stomatologiju Stomatološkog fakulteta Sveučilišta u Zagrebu.

Mentor rada: izv.prof.dr.sc. Bernard Janković, Zavod za endodonciju i restaurativnu stomatologiju, Stomatološki fakultet Sveučilišta u Zagrebu

Lektor hrvatskog jezika: Barbara Kružić, mag. educ. philol. angl. et mag. educ. philol. croat.

Lektor engleskog jezika: Barbara Kružić, mag. educ. philol. angl. et mag. educ. philol. croat.

Sastav Povjerenstva za obranu diplomskog rada:

1. _____
2. _____
3. _____

Datum obrane rada: _____

Rad sadrži: 38 stranice

2 tablice

7 slika

1 CD

Rad je vlastito autorsko djelo, koje je u potpunosti samostalno napisano uz naznaku izvora drugih autora i dokumenata korištenih u radu. Osim ako nije drukčije navedeno, sve ilustracije (tablice, slike i dr.) u radu su izvorni doprinos autora poslijediplomskog specijalističkog rada. Autor je odgovoran za pribavljanje dopuštenja za korištenje ilustracija koje nisu njegov izvorni doprinos, kao i za sve eventualne posljedice koje mogu nastati zbog nedopuštenog preuzimanja ilustracija odnosno propusta u navođenju njihovog podrijetla

ZAHVALA

Zahvaljujem svom mentoru izv. prof. dr. sc. Bernardu Jankoviću na trudu i razumijevanju, brojnim stručnim savjetima i pomoći tijekom pisanja diplomskog rada, ali i tijekom školovanja.

Zahvaljujem svojoj obitelji što su mi omogućili školovanje, pružali mi podršku i vjerovali u mene.

Zahvalu dugujem i svim svojim prijateljima i kolegama koji su bili tu za mene u svim lijepim i manje lijepim trenucima te uljepšali ovo razdoblje života.

UČESTALOST POJAVNOSTI INTRAKANALNIH KALCIFIKACIJA

SAŽETAK

Kalcifikacije pulpe dijelimo na pulpne kamence i kalcifikacijsku metamorfozu. Pulpne kamence dijelimo na prave, lažne i difuzne, a kalcifikacijsku metamorfozu na potpunu i djelomičnu. Dijagnosticirati se mogu radiološkom i histološkom analizom, od kojih je histološka preciznija. Na metamorfozu možemo posumnjati i prilikom obavljanja kliničkog pregleda ako nailazimo na zub koji svojom tamno žutom bojom odudara od susjednih zuba. Točan mehanizam nastanka pulpnih kalcifikacija nije u potpunosti razjašnjen, s razlikom da se nastanak pulpnih kamenaca povezuje s mnogim etiološkim čimbenicima, a kalcifikacijska metamorfoza je najvjerojatnije posljedica ozljede neurovaskularnog snopa. Same po sebi kalcifikacije ne zahtijevaju terapiju, a u slučaju infekcije potreban je endodontski zahvat. Zahvat je u tom slučaju kompliciraniji jer povećana količina kalcifikacija smanjuje vidljivost ili mijenja anatomiju pulpnog prostora. Da bi instrumentacija bila što sigurnija preporučuje se korištenje ultrazvučnih instrumenata.

Ključne riječi: pulpni kamenci; kalcifikacijska metamorfoza; endodontski zahvat; ultrazvučni instrumenti

PREVALENCE OF INTRACANAL CALCIFICATIONS

SUMMARY

Pulpal calcifications can be classified as pulp stones and calcific metamorphoses. Pulp stones can be true, false and diffuse, whereas calcific metamorphoses can be total and partial. They can be diagnosed by radiological and histological analysis, from which histological one is more precise. Calcific metamorphoses can be suspected of when clinical inspection is performed and we notice a tooth with darker yellow colour, which contrasts the colour of adjacent teeth. The exact mechanism of pulpal calcification occurrence is still not entirely understood, with a difference that pulp stones are related to multiple etiological factors, whereas calcific metamorphosis is most likely a result of a neurovascular supply trauma. Calcifications alone do not require any therapy, but in case of an infection, endodontic procedure is required. In that case, procedure is more complicated because the increased amount of calcifications is reducing visibility or changing anatomy of the pulp space. To make sure the instrumentation is safe, ultrasonic instruments are recommended.

Key words: pulp stones; calcific metamorphosis; endodontics procedure; ultrasonic instruments

SADRŽAJ

1. UVOD	1
2. KALCIFIKACIJE PULPE	4
2.1. Pulpni kamenci.....	5
2.1.1. Podjela.....	5
2.1.2. Etiologija.....	7
2.1.3. Dijagnostika	9
2.1.4. Učestalost	12
2.1.5. Terapija	16
2.1.5.1. Ultrazvučni instrumenti.....	16
2.2. Kalcifikacijska metamorfoza	21
2.2.1. Etiologija.....	21
2.2.2. Klinički pregled.....	21
2.2.3. Dijagnostika	22
2.2.4. Učestalost	22
2.2.5. Terapija	23
2.2.5.1 Endodontski tretman	23
3. RASPRAVA	27
4. ZAKLJUČAK	31
5. LITERATURA	33
6. ŽIVOTOPIS	37

POPIS SKRAĆENICA

ALARA – najniža izloženost ionizacijskom zračenju uz očuvanje dijagnostičke vrijednosti snimke (engl. *As Low As Reasonably Achievable*)

CBCT – *Cone Beam* računalna tomografija (engl. *Cone Beam Computer Tomography*)

AAE – Američka udruga endodonata (engl. *American Association of Endodontists*)

Svaki zdravi zub sadrži endodontski prostor ispunjen pulpom koja predstavlja umanjenu verziju vanjske morfologije zuba. Pulpa je vezivno tkivo s krvnim i limfnim žilama i živcima te brojnim stanicama. Prostor pulpe dijelimo na krunski i korijenski. U krunskom dijelu zuba nalazi se pulpna komora s rogovima koji se protežu prema vrhovima kvržica, a u korijenima se nalaze korijenski kanali koji započinju na dnu pulpne komore i sežu do apeksa zuba, često nepravilnog oblika i zakrivljeni. Pulpna komora nalazi se u sredini krune svakog zuba te je na razini caklinsko cementnog spojišta jednako udaljena od njegovih vanjskih rubova. Starenjem se veličina endodontskog prostora smanjuje. Osim starenjem, taj se prostor povlači odlaganjem reparatnog dentina zbog djelovanja vanjskih podražaja kao što su karijes, trauma, erozija, atricija i abrazija (1).

Uloga je pulpe višestruka. Pulpa djeluje induktivno jer sudjeluje u stvaranju dentina koji potiče stvaranje cakline. Za vrijeme razvoja zuba, unutarnji caklinski epitel potiče diferencijaciju odontoblasta, a potom odontoblasti i novostvoreni dentin induciraju stvaranje cakline. Ona djeluje i formativno tako što visoko-specijalizirani odontoblasti stvaraju dentin. Sinteza kreće odlaganjem matriksa, potom dolazi do transporta anorganskih komponenti u novostvoreni matriks te na kraju do stvaranja uvjeta koji omogućuju mineralizaciju. Pulpa prenosi podražaje mijeliniziranim i nemijeliniziranim živčanim vlaknima do viših živčanih centara. To je njezina senzitivna uloga. Až mijelinizirana vlakna prenose brzu, oštru bol, a C nemijelinizirana vlakna sporu, tupu i difuznu bol. Uloga pulpe je i obrambena. Odontoblasti odlažu dentin kao odgovor na podražaj ili traumu. Takav se dentin naziva iregularni, terciarni. Peta je i posljednja uloga pulpe nutritivna. Ona omogućuje izmjenu hranjivih tvari preko kapilara i njihov transport dentinskim tubulusima u dentin (2).

Što se tiče histologije pulpe, pod svjetlosnim mikroskopom moguće je vidjeti sve njezine dijelove. Gledano od periferije prema središtu, prvi je sloj odontoblasta, čije su jezgre smještene uz predentin. Uz sloj odontoblasta leži Weilova zona, odnosno zona siromašna stanicama. Na nju se nadovezuje zona bogata stanicama, s mnoštvom fibroblasta i nediferenciranih stanica. U središtu se nalazi područje ispunjeno krvnim i limfnim žilama i živcima, staničnim te izvanstaničnim elementima. To se područje naziva srž (jezgra) pulpe (2).

Od stanica, najvažniji su odontoblasti koji su građeni od tijela i nastavka (Tomesovo vlakno). Visoko su specijalizirane stanice odgovorne za stvaranje dentina. Najaktivniji su u primarnoj dentinogenezi, ali i u slučajevima traumatizirane pulpe kada stvaraju reparatni

dentin. Osim odontoblasta, u pulpi su prisutne i nediferencirane matične stanice, fibroblasti, imunološke stanice (npr. makrofagi) itd. (2).

Kao što smo već spomenuli, osim staničnih, pulpa sadrži i izvanstanične elemente. To su kolagen i osnovna tvar. Za pulpu su karakteristična kolagena vlakna tipa I i III, ali je pronađena i mala količina vlakana tipa V. Prisutna su tanka retikulinska vlakna, dok oksitalanskih i elastičnih vlakana nema. Starenjem se povećava količina kolagena, ali i organizacija kolagenih vlakana u snopove. Osnovnu tvar čine adhezivne molekule, uglavnom glikozaminoglikani i glikoproteini. Ona predstavlja potporu stanicama, ali i medij za prijenos tvari i metabolita (2, 3).

U pulpi su često prisutne i kalcifikacije. Postoje dvije vrste, pulpni kamenci i kalcifikacijska metamorfoza. Svrha ovog rada je opisati ih, ukazati na njihovu učestalost i moguću problematiku tijekom liječenja korijenskih kanala. Etiologija im nije do kraja razjašnjena, ali ćemo pokušati nabrojati i objasniti moguće uzroke.

2. KALCIFIKACIJE PULPE

2.1. Pulpni kamenci

Pulpni su kamenci kalcificirane mase smještene unutar zdravog, patološki promijenjenog ili čak neizniklog zuba. Mogu biti prisutni i u trajnoj i u mliječnoj denticiji. Prevalencija im varira od 8 do 95 % ovisno o korištenoj dijagnostičkoj metodi, populaciji, broju pacijenata i zuba itd. (4). Mogu biti smješteni u koronarnom ili radikularnom dijelu endodontskog prostora kao slobodni konkrementi okruženi pulpom, vezani za dentin ili potpuno okruženi dentinom. Različitih su veličina, no oni manji od 200 μm nisu vidljivi na radiološkim snimkama (5). Jedan zub može sadržavati jedan ili više kamenaca, s većom pojavnosti u koronarnoj pulpi (6). Učestalost im se povećava s godinama. Asimptomatski su ili s vrlo blagim simptomima ako pritišću krvne žile ili živčana vlakna te je, prema tome, njihov nalaz najčešće slučajan (7). Glavni anorganski elementi od kojih se kamenci sastoje jesu kalcij i fosfor, a od ostalih tu su fluor, natrij i magnezij. U tragovima se mogu naći kalij, klor, mangan, cink i željezo. Glavninu organskog matriksa kamenaca čini kolagen tipa I i osteopontin (6). Zubi s najčešćom učestalošću pulpnih kamenaca su prvi, a potom drugi molari, slijede ih premolari, a incizivi i kanini su zubi s najmanjom pojavnosti kamenaca (4).

2.1.1. Podjela

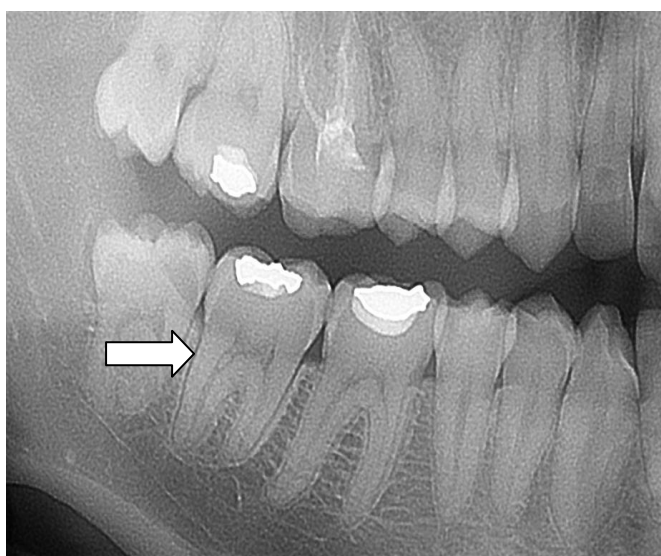
Pulpne kamence možemo podijeliti prema strukturi i prema lokaciji. Strukturno, razlikujemo prave, lažne i difuzne kalcifikacije. Pravi kamenci posjeduju središnju šupljinu, ispunjenu epitelnim ostatcima, koju na periferiji okružuju odontoblasti odgovorni za stvaranje dentinskih tubulusa. Histološki gledano, ti su kamenci slični dentinu te sadrže približno jednak udio kalcija i fosfora. Za razliku od pravih, lažni kamenci ne sadrže odontoblaste i dentinske tubuluse. Njih stvaraju degenerativne stanice pulpe koje podliježu mineralizaciji. Mineralizacija se odvija u fazama, a prethodi joj stvaranje organskog matriksa (6, 7). Treći tip, difuzni ili amorfni kamenci, nepravilne su građe i najčešće se nalaze u radikularnoj pulpi. Često se pojavljuju u blizini krvnih žila. Taj se oblik kalcifikacija povećava starenjem te prati smanjenje vaskularizacije i inervacije koje predstavljaju strukturalne promjene tijekom starenja pulpe (6, 8).

Kao posebna vrsta navode se distrofične kalcifikacije koje se razvijaju na mjestu pojave degenerativnih promjena. Nastaju oko nakupina propalih stanica, krvnih ugrušaka ili kolagenih vlakana. Kada stanice degeneriraju, predstavljaju potencijalno žarište i u njima može doći do taloženja kalcijeva fosfata. On se može taložiti na bilo kojem mjestu u tim

stanicama, a najveću tendenciju ima unutar mitohondrija zbog povećane permeabilnosti membrane za kalcij, što je rezultat neuspjelog održavanja aktivnog transporta (8).

Prema lokaciji razlikujemo uronjene, pričvršćene i slobodne kamence. Uronjeni kamenci u potpunosti su okruženi dentinom. Oni prvotno nastaju u pulpi, ali tijekom godina odlaganja dentina bivaju uklopljeni u isti. Na njihovoj se površini mogu nalaziti odontoblasti. Najčešća im je lokalizacija apikalni dio korijena. Pričvršćeni se kamenci jednom svojom stranom drže za dentin, a drugom strše u pulpni prostor. I uronjeni i pričvršćeni mogu stvarati probleme tijekom instrumentacije kanala ako ga u značajnoj mjeri okludiraju ili se nalaze na njegovom zavoju. Mogu biti i uklonjeni tijekom postupka instrumentacije. Slobodni pulpni kamenci u potpunosti su okruženi pulpnim tkivom i najčešći su tip kamenaca koji se može vidjeti na radiografskim slikama (slika 1). Veličina im varira, od malih mikroskopskih čestica do velikih masa koje mogu zauzeti cijelu pulpnu komoru (6).

Nadalje, neki autori koriste i podjelu kamenaca koja spominje dva različita histološka oblika. Jedna vrsta kamenaca ima koncentrične lamele i glatku površinu, dok je druga hrapava i bez lamela. Što se tiče oblika, glatki kamenci najčešće su okrugli ili ovoidni, a hrapavi iregularni, odnosno bez posebnog oblika (8).



Slika 1. Pulpni kamenac u kanalu zuba 47. Preuzeto s dopuštenjem izv. prof. dr. sc. Bernarda Jankovića

2.1.2. Etiologija

Premda su napravljena brojna istraživanja, etiologija pulpnih kamenaca i dalje nije u potpunosti razjašnjena. Kao mogući uzroci navedene su degenerativne promjene pulpe, interakcija epitela i pulpnog tkiva, starenje, genetska predispozicija, problemi s krvnom opskrbom pulpe, kronične iritacije kao što su duboki karijesi i restauracije, abrazija, ortodontska terapija, trauma, parodontna bolest, anemija, lijekovi, ateroskleroza, akromegalija, Marfanov sindrom itd. (4).

Tijekom starenja pulpni se prostor smanjuje odlaganjem sekundarnog dentina. Smanjuje se broj stanica, od visokodiferenciranih do nediferenciranih mezenhimnih te broj krvnih žila i živaca (3). Usporedno s tim starosnim promjenama pulpe, dolazi do povećanog odlaganja kalcifikacija, ponajviše, difuznih koje su često smještene u blizini krvnih žila (8). S druge strane, starenjem pulpe dolazi do povećanja količine kolagena te porasta organizacije kolagenih vlakana u snopove (2). Te promjene mogu zahvatiti i kolagen ovojnica krvnih žila i živaca. Snopovi kolagena unutar tih ovojnica predstavljaju moguća žarišta kalcifikacija. Ako dođe do kalcificiranja, krvne žile i živci obliteriraju i tako dolazi do smanjenja njihovog broja. Pojedini autori navode da tijekom starenja pulpe dolazi i do odlaganja depozita masti u kojima može doći do nastanka kalcifikacija. Zaključujemo, ako je zub zdrav i izložen normalnim uvjetima, odlaganje kalcifikacija, kao i ostale navedene starosne promjene, predstavljaju fiziološki proces (6).

Kada je zub zahvaćen patološkim stanjem, smatra se da pulpa stvara kamence jer se nastoji obraniti od iritansa. Kao uzrok nastanka predlažu se kronične iritacije – karijes, duboke restauracije, parafunkcije. Nadalje, važni su opseg, trajanje i intenzitet tih iritacija (9). Osim o svojstvima patološkog procesa, nastanak kamenaca ovisan je i o svojstvima samog zuba, odnosno broju i veličini dentinskih tubulusa kojima se te iritacije mogu prenijeti do pulpe i izazvati njezin odgovor (6).

Najveći broj primarnih i sekundarnih karijesa te restauracija imaju prvi molari te su to zubi s najvećom prevalencijom kamenaca. Prvi molari najveći su zubi maksile i mandibule, s obilnom krvnom opskrbom pulpe koja može dovesti do taloženja kalcija u pulpnoj komori. Prvi se pojavljuju u trajnoj denticiji i najduže su izloženi stresu i iritansima (9).

Pulpni kamenci tijekom brojnih istraživanja dovođeni su u vezu s brojnim anomalijama i bolestima. Tu spadaju taurodontizam, kardiovaskularne bolesti napose ateroskleroza, akromegalija, dentinska displazija tipa II, Saethre-Chotzenov sindrom, Ehler-Danlosov

sindrom tipa I, *osteogenesis imperfecta* tipa I itd. Opisani su slučajevi s generaliziranom pojavom kamenaca u pojedinim osoba koje boluju od nabrojanih poremećaja, no potrebna su brojna istraživanja kako bi se ta veza razjasnila i dokazala (6).

Nastanak kamenaca povezuje se s teorijom o epitelno-mezenhimnoj interakciji koja navodi da su ostaci Hertwigove epitelne ovojnice odgovorni za njihov nastanak. Neki autori smatraju, ako su epitelni ostatci podraženi, potiču odontoblaste na lučenje i tako stvaraju prave kamence. No, ako ti ostatci degeneriraju, stvaraju temelj za lažni kamenac (10). Kako bi se ta teorija dokazala, provedena su i istraživanja. Jedno od njih, pod vodstvom Stenvika i Mjōra, proučavalo je prisutnost otočića epitelnog podrijetla u pulpi i njihov utjecaj na nastanak pulpnih kamenaca. U istraživanju su sudjelovali zubi koji su unutar pulpe sadržavali barem jedan otočić, čije su stanice slične stanicama Hertwigove epitelne ovojnice. Zubi su bili podvrgnuti eksperimentalnoj intruziji, gdje je sila iznosila 50 – 250 g. Nakon što je sila uklonjena, zubi su ostavljeni određeno vrijeme da miruju (*in situ*). Pulpni kamenci dobiveni u tom istraživanju sadržavali su u svome središtu zarobljene epitelne stanice. Taj nalaz pokazuje da otočići odgovaraju ostacima Hertwigove ovojnice i da su nakon podraživanja intruzijom doveli do nastanka kamenaca (6).

Ortodontski tretman utječe na brojna tkiva i iz tog su razloga brojna istraživanja pokušala razjasniti odgovor istih na ortodontsku silu. Ortodontski pomak utječe na sva potporna tkiva, ponajviše na kost, ali i na zubnu pulpu. Sila primijenjena tijekom tretmana može dovesti do promjena pulpe u vidu promjena opskrbe pulpe, unutarnje resorpcije korijena, obliteracije pulpe nastale odlaganjem sekundarnog dentina, nekroze pulpe, nastanka cista, ali i kalcifikacija pulpe čija se pojava značajno povećava tijekom ortodontskog tretmana (11).

Bruksizam je naziv koji se koristi za stiskanje, mljevenje i škriganje zubima, najčešće tijekom noći. Radi se o parafunkciji koja utječe na pacijentovu kvalitetu života i često je povezana sa stresom i poremećajima sna (12). Bruksizam se očituje različitom kliničkom slikom u koju se ubrajaju atricija, pomak zuba, *linea alba* povezana s grizenjem obraza, bol mastikatornih mišića koja je najizraženija ujutro, glavobolja, zamor mišića, preosjetljivost zuba itd. Jaka okluzalna sila može uzrokovati i promjene unutar pulpe u vidu pulpitisa, hiperemije, nekroze, kalcifikacija itd. (4). U mnogim slučajevima te su promjene pulpe uzrokovane manjim gubitcima zubne cakline koje ostavljaju za sobom eksponirani dentin. Okluzalna se trauma tada još više prenosi na pulpu koja se nastoji obraniti. Obraniti se može stvaranjem kamenaca ili pojačanim odlaganjem sekundarnog dentina. U slučaju pojačanog

lučenja dentina rezultat je potpuna ili djelomična kalcifikacija tubula. Tako dolazi do smanjenja pulpne komorice i smanjene zubne preosjetljivosti (13).

2.1.3. Dijagnostika

Pulpni kamenci su asimptomatski i najčešće se dijagnosticiraju slučajno u procesu postavljanja dijagnoze ili plana terapije neke pulpne patologije. Otkriti se mogu histološkom ili radiološkom analizom (7).

Radiološka analiza neinvazivna je i kamenci se mogu prikazati dvodimenzionalnim tehnikama snimanja u koje se ubrajaju panoramski, periapikalni ili *bite-wing* prikazi, ili trodimenzionalnom tehnikom odnosno *cone-beam* računalnom tomografijom (CBCT, engl. *Cone-Beam Computed Tomography*) (14). Kamenci su radioopakne mase i da bi bili vidljivi na rtg-u moraju biti dovoljno veliki i sadržavati određenu koncentraciju mineralnih soli (7). Najčešće su okrugli ili ovalni, iako mogu biti i nepravilnih oblika (15). Kamenci manji od 200 μm ili oni u početnim stadijima nastanka neće biti otkriveni na rtg-u (7).

Najčešće se kao radiološka slika koristi ortopantomogram, odnosno panoramska slika, jer omogućuje pregled svih zubi u isto vrijeme, a tehnika snimanja koristi samo jednu ekspoziciju i minimalnu količinu zračenja (slika 2). Istraživanja su pokazala da se pulpni kamenci mogu jako dobro dijagnosticirati pomoću ortopantomograma, ali i drugih dvodimenzionalnih slika (periapikalne i *bite-wing*) (14). Nedostatak je onemogućen prikaz i uočavanje kamenaca manjih od 200 μm te onih pričvršćenih za dentin ili uklopljenih u isti (15). Nadalje, veliki je nedostatak superponiranje struktura koje mogu prikriti postojanje kamenaca (14).

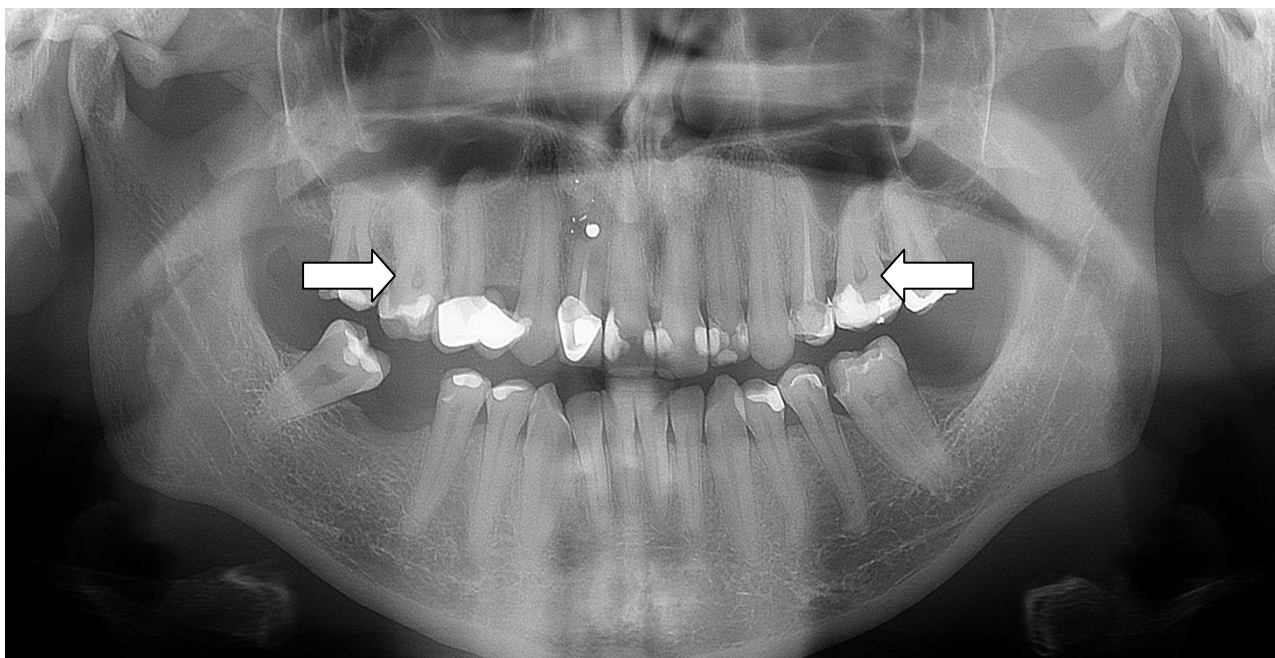
CBCT je relativno nova metoda snimanja koja se koristi i u endodonciji, posebno kod težih slučajeva jer omogućuje bolji prikaz patoloških promjena, broj i anatomiju kanala i korijena. Trodimenzionalna je tehnika te omogućuje pregled u koronarnoj, sagitalnoj i aksijalnoj ravnini. Omogućuje zasebni pregled jednog ili više zuba, ne dovodi do superponiranja tkiva te se za potrebe snimanja tih pretraga uvijek uzima u obzir princip ALARA (engl. *As Low As Reasonably Achievable*) (15). CBCT se, u usporedbi s konvencionalnim metodama snimanja, čini kao bolji izbor za prikaz kamenaca zbog veće preciznosti i specifičnosti te izostanka preklapanja struktura (14).

Zbog onemogućenog uočavanja kamenaca malih veličina na rtg-u, histološke analize bilježe znatno veću učestalost pulpnih kamenaca (14).

Histološka je dijagnoza invazivna metoda jer se može napraviti samo na ekstrahiranim zubima te se zato rijetko koristi. Na histološkim uzorcima, gledano svjetlosnim mikroskopom, moguće je vidjeti kamence kao okrugle ili ovalne mase, heterogene strukture, dobro odijeljene od ostalih struktura pulpe, sloja odontoblasta i dentina. Ostale su kalcifikacije izduženog oblika i nejednakih kontura. Većina kamenaca sastoji se od koncentričnih snopova kalcificiranog vezivnog tkiva, s pokojom vezivnom stanicom unutar njihove strukture. Stanice unutar kamenaca srednje su veličine, siromašne, acidofilne, s heterogenom citoplazmom, okruglom normokromnom jezgrom koja ponekad može pokazivati znakove piknoze (7).

Uzorak gledan elektronskim mikroskopom pokazuje da se u pulpnom tkivu može nalaziti mnogo žarišta kalcifikacija promjera 1 μm ili manje. Žarišta mogu biti ili s glatkom površinom u obliku kuglastih nakupina ili zbijenih snopova oko kolagenih vlakana ili kao intracelularni depoziti (6).

Histološka analiza mnogo je vjerodostojnija metoda od radiološke jer omogućuje prikaz i otkrivanje većeg broja pulpnih kamenaca. Međutim, histološke analize također mogu zakazati u uočavanju kamenaca kada se radi ograničeni, odnosno manji broj presjeka kroz pojedini uzorak (15).



Slika 2. Pulpni kamenci prikazani ortopantomogramom. Preuzeto s dopuštanjem izv. prof. dr. sc. Bernarda Jankovića

2.1.4. Učestalost

Pretražen je PubMed i Google Scholar da bi se prikupilo što više podataka o učestalosti kalcifikacija prema dobi, spolu, dentalnom statusu, sistemnim bolestima itd. Korištene ključne riječi bile su: *pulp stone*, *denticles*, *prevalence*, *pulp calcification* itd.

Od brojnih pronađenih istraživanja izdvojena su ona provedena nakon 2000. godine. Odabrano je 14 istraživanja od kojih je 5 rađeno u Turskoj, 3 u Indiji, 1 u Iranu, 1 u Nigeriji, 1 u Iraku, 1 u Saudijskoj Arabiji, 1 u Maleziji i 1 u Australiji. Sve studije objavljene su od 2002. do 2015. godine.

Odabrana istraživanja razlikuju se po broju pacijenta koji su sudjelovali te broju evidentiranih zubi. Dok su u jednim promatrani zdravi, kariozni, restorativno sanirani zubi te patološke promjene (npr. parodontna bolest), u drugim su se u obzir uzimali samo intaktni zubi te eventualno oni s minimalnim restauracijama.

Radiološki prikazi kojima se vršila dijagnoza su *bite-wing*, periapikalna slika te ortopantomogram. Na rezultat istraživanja nije utjecao odabir rtg prikaza jer svi dobro prikazuju kalcificirane mase.

Prevalencija može biti izražena ovisno o broju pacijenata ili zuba. Odabrane studije koriste oboje.

Osnovni podatci istraživanja prikazani su u tablici 1, a rezultati u tablici 2.

Tablica 1. Osnovna obilježja odabranih istraživanja (9, 16-28)

GLAVNI AUTOR	GODINA OBJAVE	DRŽAVA	RTG PRIKAZI	VRSTA ZUBA PROMATRANA U ISTRAŽIVANJU
Sener	2009.	Turska	periapikalna i <i>bite-wing</i>	incizivi, kanini, premolari i molari
Ravanshad	2015.	Iran	periapikalna i <i>bite-wing</i>	premolari i molari (bez umnjaka)
Bains	2014.	Indija	<i>bite-wing</i>	molari
Turkal	2013.	Turska	OPG	premolari i molari (bez umnjaka)
Gulsahi	2009.	Turska	periapikalna	incizivi, kanini, premolari i molari
Colak	2012.	Turska	<i>bite-wing</i>	premolari i molari (bez umnjaka)
Kannan	2015.	Malezija	perapikalna	incizivi, kanini, premolari i molari
Talla	2014.	Indija	periapikalna	premolari i molari (bez umnjaka)
Ranjitkar	2002.	Australija	<i>bite-wing</i>	premolari i molari (bez umnjaka)
Sisman	2012.	Turska	<i>bite-wing</i>	premolari i molari (bez umnjaka)
Udoye	2011.	Nigerija	perapikalna	premolari i molari (bez umnjaka)
Al-Gurabi	2012.	Irak	OPG	premolari i molari (bez umnjaka)
Al-Nazahan	2011.	Saudijska Arabija	<i>bite-wng</i>	premolari i molari (bez umnjaka)
Sreelakshmi	2014.	Indija	OPG	incizivi, kanini, premolari i molari

Tablica 2. Rezultati istraživanja (9, 16-28)

GLAVNI AUTOR	PACIJENTI PREVALENCIJA	ZUBI PREVALENCIJA
Sener	204 : 536 = 38 %	747 : 15326 = 4,8 %
Ravanshad	306 : 652 = 46,9 %	928 : 8244 = 11,25 %
Bains	209 : 500 = 41,8 %	485 : 5333 = 9,09 %
Turkal	878 : 6912 = 12,7 %	2009 : 96240 = 2,1 %
Gulsahi	60 : 519 = 12 %	627 : 13474 = 5 %
Colak	518 : 814 = 63,6 %	2391 : 12928 = 27,8 %
Kannan	162 : 361 = 44,9 %	280 : 1779 = 15,7 %
Talla	518 : 2000 = 25,9 %	801 : 4449 = 18 %
Ranjitkar	100 : 217 = 46 %	333 : 3296 = 10,1 %
Sisman	270 : 469 = 57,6 %	1038 : 6926 = 15 %
Udoye	63 : 300 = 21 %	114 : 1154 = 9,9 %
Al-Gurabi	136 : 390 = 34,8 %	276 : 3781 = 7,3 %
Al-Nazahan	281 : 600 = 46,8 %	859 : 8456 = 10,2 %
Sreelakshmi	80 : 150 = 53 %	282 : 4399 = 6 %

$$\frac{\text{PACIJENTI/ZUBI SA PULPNIM KAMENCIMA}}{\text{UKUPNI BROJ PACIJENATA/ZUBA}} = \text{PREVALENCIJA}$$

Studija Colaka i suradnika pokazuje najveću prevalenciju kamenaca među pacijentima, čak 63.6%. Najmanji postotak pokazuje studija Gulsahija i suradnika, a ona iznosi 12%. S obzirom na broj zuba koji je pregledan u studijama, najveći postotak ponovno iznosi ona Colaka i suradnika (27.8%), a najmanji Turkala i suradnika (2.1%). Rezultati ovih istraživanja veoma se razlikuju premda su svi provedeni na turskoj populaciji. Oni variraju zato što je u svakoj studiji sudjelovao različiti broj pacijenata te pregledavan različiti broj zubi. Na rezultat je utjecala i vrsta zuba. Dok je Colak promatrao samo posteriorne zube kod kojih je incidencija najviša, Gulsahi je u obzir uzimao sve zube (18,19,20).

Rezultati većine studija ukazuju da se prevalencija povećava sa dobi. Kao što smo već naveli u prijašnjem poglavlju, struktura pulpnog tkiva mijenja se tokom godina. Dolazi do progresivnog smanjenja broja odontoblasta, fibroblasta, nediferenciranih mezenhimnih stanica, povećanja vezivnog tkiva te pretjeranog odlaganja sekundarnog i tercijarnog dentina. Nadalje, može doći do odlaganja masnih stanica u kojima se mogu taložiti kalcifikati (20).

Uspoređujući učestalost kalcifikacija među spolovima, kod žena je pojavnost značajno veća. Ta povećana pojavnost povezuje se sa bruksizmom koji je učestaliji kod osoba ženskog spola. Bruksizam predstavlja parafunkciju koja može izazvati reakciju pulpe u vidu odlaganja kalcifikacija (9).

Sva navedena istraživanja (9, 16-28) pokazuju da je pojavnost veća u maksili te da su kamenci najviše zastupljeni u molarima, napose prvom molaru, nakon kojih slijede premolari.

Studije koje su u obzir osim zdravih intaktnih zuba uzimale i one s dubokim ispunima te primarnim i sekundarnim karijesima (9, 17, 21, 22, 23, 27) dokazale su povezanost pojavnosti kalcifikacija ovisno o dentalnom statusu. Veću učestalost pokazivali su kariozni zubi te oni sa dubokim ispunima. Ova stanja predstavljaju kronične iritacije koje potiču pulpu na obranu pa na taj način može doći do formiranja kamenca. To, naravno, ovisi i o intenzitetu, trajanju i zahvaćenosti zuba iritacijom. Zubi s najviše karijesa i ispuna su prvi molari. Prema tome, to je zub s najvećom učestalošću kamenaca. Prvi molari su najveći zubi gornje i donje čeljusti te posjeduju najveću krvnu opskrbu koja može dovesti do taloženja kalcija u pulpnoj komori. To su prvi trajni zubi koji niču što znači da su najduže izloženi stresu i iritacijama (9).

Bains (17), Udoye (25) i Al-Nazahan (27) su u svojim studijama dobili rezultate koji pokazuju da je prevalencija veća kod ljudi sa parodontnom bolešću. Kao moguće objašnjenje nudi se teorija da parodontitis interferira sa krvnom opskrbom i opskrbom hranjivim tvarima

pulpe te na taj način dovodi do smanjenja stanica i povećanog odlaganja kalcifikacija (17). Za potvrdu ove teorije potrebna su još brojna istraživanja.

Nastanak kamenaca mnogo je puta dovođen u vezu sa sistemnim bolestima, naročito kardiovaskularnim. Bains u svojoj studiji navodi veću učestalost kod bolesnika sa aterosklerozom, bubrežnim kamencima i kolelitijazom (17). Talla je u svojoj studiji dobio veću učestalost kod bolesnika sa dijabetesom, gastritisom i hipertenzijom. Za dijabetičare se smatra, da angiopatije od kojih boluju, uzrokuju brže starenje pulpe zbog poremećene krvne opskrbe i ograničene kolateralne cirkulacije (22). Ova teorija kao i ona vezana za parodontnu bolest zahtijeva brojna i dugotrajna istraživanja.

Prevalencije se razlikuju od studije do studije ovisno o načinu dijagnosticiranja, broju pacijenata, zuba, stanju zuba itd. Naše studije su koristile oboje, ali inače do razlika dolazi jer neke studije prevalenciju izražavaju samo ovisno o broju zuba, a neke samo o broju pacijenata. Nadalje, u obzir moramo uzeti etničke i geografske različitosti pošto su studije provedene među različitim nacijama.

2.1.5. Terapija

Pulpni kamenci sami po sebi ne predstavljaju patološko stanje te ne zahtijevaju terapiju. No, ako je pulpa inficirana i potrebno ju je liječiti, pulpni kamenci mogu blokirati ulaze u kanale i promijeniti njihovu anatomiju. Pričvršćeni kamenci mogu spriječiti lagani prolaz instrumenta kroz kanal, promijeniti mu smjer ili dovesti do njegovog pucanja (6).

Kamenci mogu biti uklonjeni opreznim korištenjem svrdala, ali kao instrumenti izbora preporučuju se ultrazvučni instrumenti. Ako se kamenac u kanalu uspije zaobići endodontskom iglom, uz pažljivu instrumentaciju, može biti uklonjen i na taj način (6).

2.1.5.1. Ultrazvučni instrumenti

Ultrazvučna instrumentacija već se dugo koristi u endodonciji, a ponajviše u težim slučajevima, gdje znatno smanjuje mogućnost komplikacija. Koristi se za traženje ulaza u korijenske kanale, čišćenje, oblikovanje te punjenje kanala, uklanjanje materijala i opstrukcija iz kanala, u periapikalnoj kirurgiji itd. (29).

Ultrazvučna tehnika predstavlja nerotacijsku metodu koja za rad koristi piezo-električni učinak. Pokazuje veliku učinkovitost prilikom rezanja tvrdih zubnih tkiva i restorativnih materijala (30).

Nastavci su gracilne građe i različitog oblika kako bi mogli pristupiti svim dijelovima usta. Razlikujemo duge i tanke te kratke i krupne, potom one jednostavnih kontura te one s mnogobrojnim zavojima. Napravljeni su od različitih materijala kao što su nehrđajući čelik ili titanske legure. Nehrđajući čelik može biti premazan cirkonij nitridom ili dijamantnim zrcima kako bi se poboljšala učinkovitost rezanja ili vijek trajanja (slika 3 i 4). Nadalje, nastavci se razlikuju i po radnom dijelu koji može rezati postranično ili na svome dnu. Većina koristi vodeno hlađenje, ali postoje i nastavci koji rade u suhim uvjetima (30).



Slika 3. ProUltra nastavci – vrste. Preuzeto s dopuštenjem tvrtke Dentsply Sirona

Kao što smo naveli, instrumenti se razlikuju po materijalima i premazima. Nabrojat ćemo i ukratko opisati nekoliko popularnih sustava.

CPR i ProUltra sustavi sadrže i set od nehrđajućeg čelika i onaj napravljen od titanskih legura. CPR nastavci od nehrđajućeg čelika presvučeni su dijamantnom prašinom, a ProUltra nastavci cirkonij nitridom. Nastavci presvučeni dijamantnom prašinom pokazuju veću učinkovitost u odnosu na one presvučene cirkonijem ili one bez premaza. Također, vijek trajanja im je puno duži u odnosu na ostale. Drugi set, onaj napravljen od titanskih legura, sadrži tanke i duge nastavke koji su fleksibilniji i posjeduju veće vibracije. Ti nastavci imaju

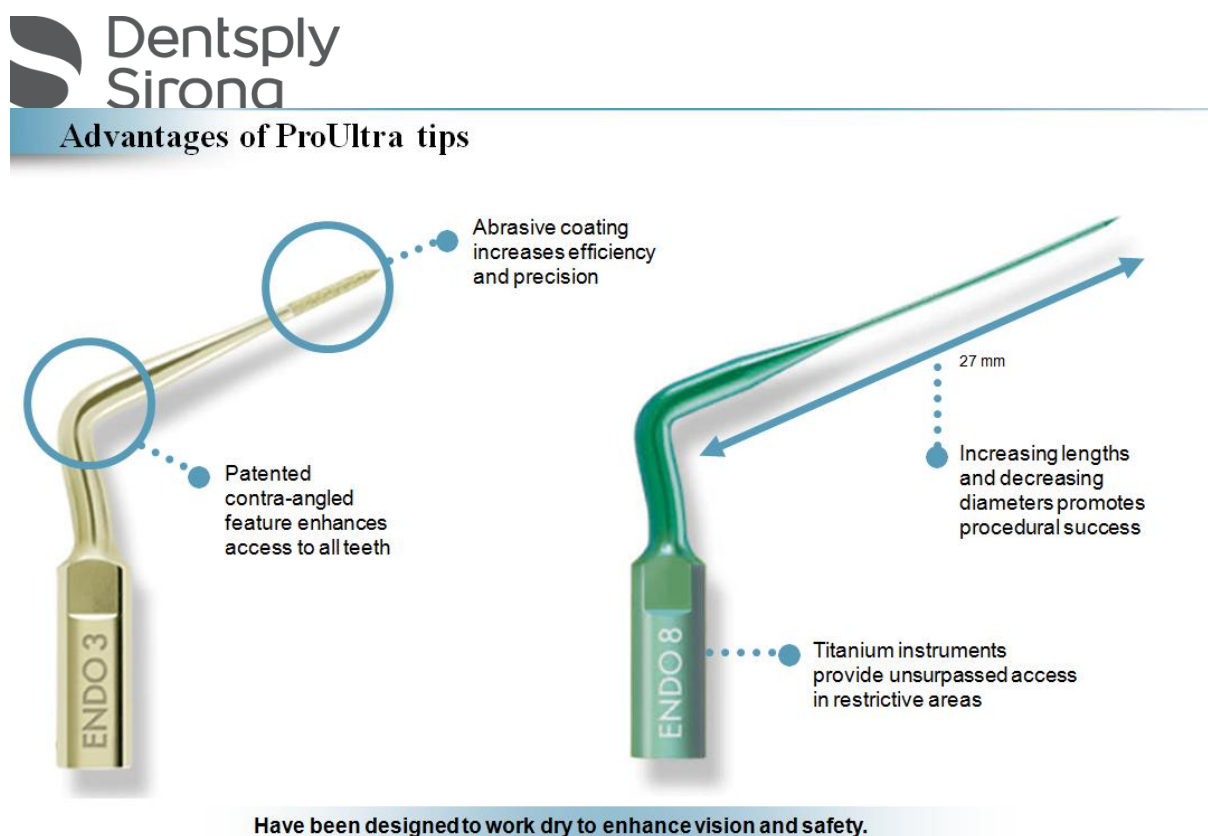
režujući kraj i koriste se kada je rezanje potrebno duboko u kanalu. Potrebno je naglasiti da ProUltra nastavci rade bez vodenog hlađenja, a CPR nastavci uz vodeno hlađenje (30).

Enac je sustav japanskog proizvođača konstruiran od nehrđajućeg čelika s odlikama učinkovitog rezanja (30).

BUC, također od nehrđajućeg čelika, sadrži nastavke presvučene dijamantnom prašinom koji rade na principu vodenog hlađenja (30).

„Serija 4“ je sustav koji se najviše koristi za probijanje kalcificiranih kanala te udubljivanja žljebova oko opstrukcija u procesu njihovog uklanjanja (npr. nadogradnje, srebrni kolčići) (30).

Nastavci se biraju ovisno o dubini kaviteta ili kanala na kojima je potrebno rezanje. Dužina krakova nastavaka varira od 15 do 27 mm, a kako bi se postigla što bolja kontrola nad nastavkom, bira se najmanji mogući koji doseže željenu dubinu (30).



Slika 4. ProUltra nastavci – značajke. Preuzeto s dopuštenjem tvrtke Dentsply Sirona

Kako bi rezanje bilo učinkovito, instrument se mora stalno pomicati. Ako instrument zakaže ili se zaustavi, potrebno je prekinuti kontakt s površinom koju reže kako bi se vibracije obnovile i ponovno pokrenule. Vibracije nastaju od frekvencija, jačine 20 do 30 kHz, na vrhu ultrazvučnog nastavka (30).

Prilikom korištenja ultrazvučnih instrumenata može doći do njihovog loma, što naravno, predstavlja komplikaciju u radu. Ako dođe do njega, odlomljeni se dio lako uklanja. Najčešći uzrok pucanja je nepridržavanje pravila i korištenje instrumenata na previsokim frekvencijama. Najlakše pucaju dugi i tanki nastavci zbog svoje gracilne građe te uporabe na nepreporučenim frekvencijama. Općenito gledano, deblji i kratki nastavci koriste veće frekvencije za rad, dok dugi i tanki koriste niže. Nastavci s brojnim zavojima neizbježan su alat za rad jer mogu pristupiti različitim dijelovima usta, ali ih mnoge angulacije čine osjetljivima na lom. Kako bismo izbjegli komplikacije, potrebno je pratiti upute proizvođača (30).


Ako prilikom trepanacije nije vidljivo tamno dno komore („autoceste“), najvjerojatnije se radi o pulpnom kamencu ili depozitima kalcifikacija i dentina (30). Ako se radi o pulpnom kamencu, potrebno je nastavkom dobro obraditi rub kako bi kamenac popustio i nakon toga se uklonio iz kaviteta (31). S druge strane, ako je riječ o depozitima, koriste se nastavci s ravnim dnom i površinom, koji omogućuju usitnjavanje dentina dok se ne prikažu „autoceste“, prema kojima oblikujemo i širimo pristupni kavitet kako bi igla mogla neometano prolaziti (30).

Na kraju, možemo zaključiti da ultrazvučni nastavci pokazuju brojne prednosti u odnosu na svrdla. Osim što se koriste u brojnim situacijama, ne rotiraju, sigurni su i lako ih je kontrolirati, zbog svog oblika mogu pristupiti različitim dijelovima usta i najvažnije, imaju veliku učinkovitost rezanja (slika 5).

**Dentsply
Sirona**
ProUltra Endo Tips

Designed by Clifford J. Ruddle, D.D.S.

- Disassemble dental restorations and cores
- Trough and chase for calcified or hidden canals
- Remove intracanal obstruction materials
- Efficiently eliminate pulp stones
- Dislodge posts and broken instruments.



The ProUltra inserts are employed using an ultrasonic generator equipped with piezoelectric technology.

Slika 5. ProUltra nastavci – slučajevi u kojima se mogu koristiti ultrazvučni nastavci.

Preuzeto s dopuštenjem tvrtke Dentsply Sirona

2.2. Kalcifikacijska metamorfoza

Kalcifikacijska metamorfoza ili obliteracija pulpe još je jedna vrsta kalcifikacija koja se može razviti unutar pulpnog prostora, razlikuje se od pulpnih kamenaca te je prema Američkoj udruzi endodonata (AAE, engl. *American Association of Endodontics*) definirana kao odgovor pulpe na traumu koji se očituje povećanim odlaganjem tvrdog tkiva unutar pulpnog prostora (32, 33).

Klinički se očituje žutom bojom zuba koja je posljedica povećane količine kalcifikacija. Može biti djelomična ili potpuna i najčešće nastaje uslijed potresenosti (*concussio dentis*) ili rasklimanosti zuba (*subluxatio dentis*). Pulpa se nakon ozljede može obraniti i oporaviti, ali i odreagirati u obliku nekroze, rapidne mineralizacije i spore mineralizacije koja može potrajati i nekoliko godina. Reakcija pulpe ovisi o stupnju razvoja korijena i ozbiljnosti ozljede. Moguće ju je dijagnosticirati najmanje 3 mjeseca nakon traume, no praksa pokazuje da do toga dolazi nakon jedne godine ili više (34, 35).

Razlikujemo 3 vrste tkiva koja mogu okludirati pulpni prostor. To su tkivo nalik dentinu, tkivo nalik kosti te fibrotično tkivo (34).

2.2.1. Etiologija

Obliteracijom su najčešće zahvaćeni prednji zubi, gdje do ozljeda dolazi prilikom udarca, pada, bavljenja sportom itd. Točan mehanizam nastanka nije u potpunosti razjašnjen, no najprihvaćenija teorija govori da je obliteracija posljedica ozljede neurovaskularnog snopa nakon koje se rapidno povećava odlaganje dentina. Druge teorije navode abnormalnu funkciju enzima pirofosfataze i manjak inhibitora istog, povećanu simpatičku i smanjenu parasimpatičku inervaciju koja dovodi do smanjene krvne opskrbe pulpe, iritacije koje dovode do odlaganja tercijarnog i sekundarnog dentina itd (35).

2.2.2. Klinički pregled

Zub s kalcifikacijskom metamorfozom moguće je razlikovati od susjednih zuba po tamno žutoj boji krune. Ona je rezultat velike količine kalcifikacija u pulpi koja dovodi do tamnije nijanse zuba i gubitka translucencije. Treba naglasiti da ne pokazuju svi zubi pojavu diskoloracije (34).

Test vitaliteta najčešće je negativan, no on se smatra nepouzdanim. Razlog tome su slučajevi gdje zubi nakon ozljede daju negativan nalaz, a nakon nekoliko tjedana i oporavka pulpe pokazuju pozitivan nalaz. Zato je potrebno zub nakon ozljede kontrolirati i više puta napraviti taj test (34).

Zubi su asimptomatski, no ako dođe do razvoja infekcije, javljaju se simptomi karakteristični za pulpne i periapikalne patoze (34).

2.2.3. Dijagnostika

Kalcifikacijska metamorfoza na rendgenu odgovara odsutnosti korijenskog kanala i/ili pulpne komore. Parodontna pukotina i lamina dura su intaktne. Ako dođe do razvoja nekroze i prodora infekcije u periapiks parodontna pukotina može biti proširena, a lamina dura destruirana (ovisno o intenzitetu i trajanju infekcije). Obliteraciju dijelimo na djelomičnu i potpunu. Djelomična zahvaća samo pulpnu komoru, dok je potpuna proširena i na koronarni i radikularni dio. Počinje kao smanjenje veličine pulpne komore, koju slijedi sužavanje korijenskog kanala. Nakon dugotrajne ili progresivne mineralizacije pulpni prostor nije moguće vidjeti na rendgenu, no to ne znači da on ne postoji. Histološka analiza opovrgava nepostojanje pulpnog prostora totalno obliteriranih zuba i nalaže da se u tim slučajevima radi o vrlo uskim prostorima koje je nemoguće prikazati radiološki (35).

Poželjno je napraviti više snimaka da bi se što lakše i točnije locirao pulpni prostor. Preporuka je napraviti 3 snimke: standardnu, gdje središnja zraka pada okomito na uzdužnu os zuba i film, snimku s pomakom tubusa mezijalno te snimku s pomakom tubusa distalno (35).

2.2.4. Učestalost

Učestalost obliteracije iznosi 4 – 24 % i njezin nastanak ovisi o stadiju razvoja korijena i prirodi same ozljede. Najčešće nastaje prilikom trauma potresenosti i rasklimanosti s većom pojavnosti kod ozljeda rasklimanosti, no s razlikom da je obliteracija nakon rasklimanosti češća kod zuba s nedovršenim rastom i razvojem korijena, a kod potresenosti je ona veća kod zuba s dovršenim rastom i razvojem korijena. Ako se radi o težim ozljedama kao što su intruzija, ekstruzija, avulzija i lateralna luksacija, mogućnost nastanka kalcifikacijske metamorfoze povećava se (34).

Obliterirana pulpa može nekrotizirati i njezina pojavnost iznosi 1 – 16 %. Češće pogađa zube s dovršenim rastom i razvojem korijena (34). Do nekroze dolazi zbog karijesa, loših restorativnih i protetskih nadomjestaka, sekundarnih trauma itd., jer svi ti čimbenici dodatno utječu na već oslabljenu cirkulaciju (35).

2.2.5. Terapija

Zub zahvaćen obliteracijom te zub zahvaćen obliteracijom i nekrozom zahtijevaju različitu terapiju. Nabrojat ćemo nekoliko postupaka terapije i najviše se zadržati na endodontskom zahvatu koji je malo izmijenjen i kod kojeg obliteracija može dovesti do brojnih komplikacija.

1. Zubu bez simptoma, radioloških znakova periapikalne infekcije i diskoloracije krune nije potrebna nikakva terapija već samo kontrola (34).
2. Zub bez simptoma, radioloških znakova periapikalne infekcije s diskoloracijom krune zahtijeva vanjsko izbjeljivanje i ako su rezultati zadovoljavajući, potrebna je samo daljnja kontrola (34).
3. Kod zuba bez simptoma, radioloških znakova periapikalne infekcije s diskoloracijom, gdje nakon vanjskog izbjeljivanja rezultati nisu zadovoljavajući, treba razmisliti o protetskoj sanaciji ili o endodontskom tretmanu i nakon njega unutarnjem izbjeljivanju (34).
4. Ako zub ima simptome i pokazuje radiološke znakove periapikalne patoze jedina moguća terapija je endodoncija, a estetski problemi rješavaju se nakon zahvata ili protetski ili unutarnjim izbjeljivanjem (34).

2.2.5.1. Endodontski tretman

Nekada se endodontski tretman radio profilaktički na zubima s kalciifikacijskom metamorfozom zbog mogućnosti nastanka nekroze. Danas je preporuka da se on radi jedino ako postoje simptomi (bol, osjetljivost na perkusiju) i radiološki vidljiva patoza u periapeksu uz negativan nalaz testa vitaliteta. Endodoncija se može napraviti i kada vanjsko izbjeljivanje nije dalo rezultata te je potrebno unutarnje (35).

Obliteracija čini zahvat zahtjevnijim. Instrumentacija se razlikuje od uobičajene kako bi se spriječile komplikacije poput perforacija, frakture instrumenata te pretjeranog uklanjanja

dentina (34). Postupak instrumentacije opisat ćemo za prednje zube, gdje je učestalost obliteracije najveća.

Kao što smo naveli, premda pulpni prostor može izostajati na rendgenu, on je uvijek prisutan i klinički se razlikuje se od susjednih zidova po tamnijoj boji koju daje tercijarni dentin. Trepanaciju pristupnog kaviteta moguće je napraviti pomoću dugih dijamantnih svrdala, ekskavatora te ultrazvučnih instrumenata. Preporučuje se upotreba ultrazvučnih instrumenata jer pokazuju veliku učinkovitost rezanja, sigurni su i smanjuju mogućnost komplikacija (35). Tijekom trepanacije treba biti oprezan jer kod obliterirane pulpe prilikom ulaska u komoru nemamo „osjećaj propadanja“ zbog velike količine tvrdog tkiva i brušenje takve pulpe nalikuje brušenju dentina. Iz tog razloga trepanacija započinje tako da je svrdlo usmjereno koso (45°) u odnosu na uzdužnu os zuba i ako nakon 3 – 4 mm nije pronađena pulpna komora svrdlo se usmjerava tako da bude paralelno s uzdužnom osi. Ako se ne slijede te upute i svrdlo je i dalje postavljeno koso, doći će do perforacije labijalne stijenke ispod razine gingive (34).

Drugi način trepanacije je kroz incizalni rub jer omogućuje pravocrtni pristup, no radi se samo u slučajevima gdje je on već kompromitiran traumom ili ispunima zbog estetskih razloga (34).

Kao pomoć prilikom traženja kanala možemo se poslužiti mikroskopom, NaOCl-om ili se orijentirati pomoću caklinsko-cementnog spojišta. U području caklinsko-cementnog spojišta pulpa je jednako udaljena od svih zidova tj. nalazi se u sredini zuba. Radi vidljivosti spojišta, može se izostaviti koferdam. Mikroskopom se dobro uočava tamniji tercijarni dentin od okolnog sekundarnog te tako ne možemo skrenuti s puta. Što se tiče NaOCl-a, on postiže „učinak šampanjca“ ili „mjehurića“. To je sredstvo za ispiranje koje služi za otapanje organskih tvari i ako prilikom irigacije dođe u kontakt s kalcificiranim tkivom koje sadrži ostatke pulpe, doći će do pojave brojnih mjehurića koji su rezultat oksidacije tkiva. Mjehurići nas usmjeravaju prilikom traženja kanala (34).

Kada je kanal pronađen, slijedi čišćenje i širenje. Na početku se za istraživanje konfiguracije kanala i određivanje radne dužine koriste male igle, napose K-tip proširivača veličine #8 i #10. Na presjeku su kvadratičasti, zbog čega im je povećana snaga, površina te otpornost na lom (34). Primjenjuje se *watch winding* tehnika, gdje se rade pokreti lijevo desno s laganim vertikalnim pritiskom (1). Prerano korištenje velikih instrumenata dovodi do komplikacija u vidu *fausse routea*, začepljenja kanala i loma instrumenta (35). Za širenje i

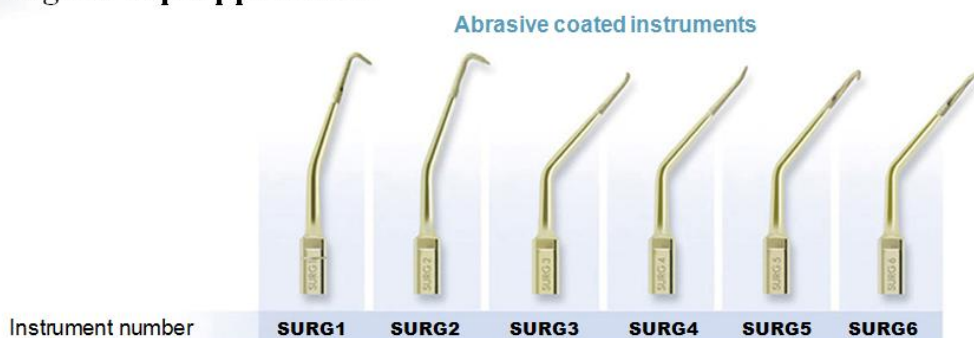oblikovanje kanala koristi se *crown-down* tehnika uz obilnu irigaciju NaOCl-om i EDTA-om (35). Kanal se pomoću te tehnike obrađuje od koronarno prema apikalno. *Crown-down* smanjuje potiskivanje detritusa u apikalnom smjeru, omogućuje sigurnije ispiranje te uklanja veliki broj mikroorganizama. Omogućuje dovoljno širenje koronarnog dijela, čime se smanjuje kontakt instrumenta sa stijenkama kanala, što rezultira smanjenjem torzijskih sila i sigurnijom instrumentacijom (3, 36).

Opisana je i modificirana tehnika u kojoj se koristi K-tip instrumenata veličine #30 i #35. Pomoću ortodontskih kliješta za rezanje žice odreže se vrh igle. Vrh je nakon toga za 4 mm kraći, oštar te vrlo učinkovit za rezanje. Instrument se u kanalu okreće za trećinu ili četvrtinu kruga u smjeru kazaljke na satu uz apikalni pritisak te se potom izvlači van. Treba obratiti pozornost na to da je instrument paralelan s uzdužnom osi kako ne bi došlo do perforacije (32, 33).

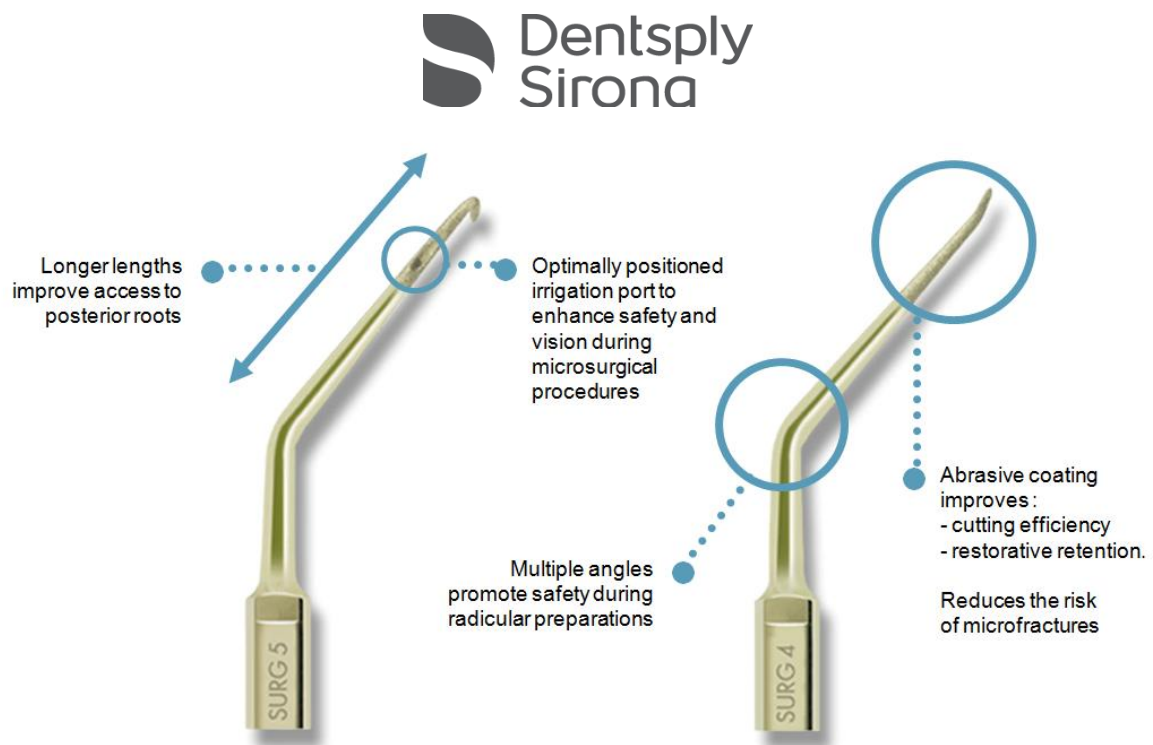
Zahvati se mogu napraviti i retrogradno, odnosno pomoću periapikalne kirurgije (slika 6 i 7). I tu postoje teškoće u vidu neprepoznavanja kanala nakon resekcije korijena. Također, neki autori napominju da prilikom resekcije vrha korijena može doći do oslobađanja nekrotičnih dijelova pulpe u periapeks i posljedične infekcije koja ugrožava ishod terapije. Prema tome, kirurgija je indicirana jedino u slučajevima kada ortogradna endodoncija ne daje uspjeha ili ju nije moguće napraviti (32).



ProUltra Surgical Tip Applications



Slika 6. ProUltra kirurški nastavci. Preuzeto s dopuštenjem tvrtke Dentsply Sirona



Slika 7. ProUltra kirurški nastavci – značajke. Preuzeto s dopuštenjem tvrtke Dentsply Sirona

U pulpi tijekom fizioloških i patoloških promjena dolazi do nastanka kalcifikacija. Jedna vrsta kalcifikacija su pulpni kamenci koji mogu biti prisutni i u trajnoj i u mliječnoj denticiji. Mogu nastati bilo gdje unutar pulpe, ali su uglavnom u njezinom koronarnom dijelu te ne izazivaju nikakve simptome (6, 4). Osnovna im je podjela prema strukturi i lokaciji. Strukturno razlikujemo prave, lažne i difuzne kalcifikacije. Pravi su tubularne građe, dok lažni ne posjeduju tubule već degenerativne stanice. Difuzne kalcifikacije amorfne su, uglavnom u radikularnom dijelu te ih je nemoguće raspoznati na rendgenu (6, 8). Što se tiče lokalizacije, dijelimo ih na uronjene, pričvršćene i slobodne. Uronjeni su u potpunosti okruženi dentinom, pričvršćeni se nastavljaju na dentin, a slobodni su okruženi pulpom. Svi nastaju u pulpi, ali uronjeni i pričvršćeni postaju tijekom odlaganja dentina zarobljeni u njemu ili vezani za njega (6). Točan mehanizam nastanka nije u potpunosti razjašnjen, ali se dovodi u vezu s epitelno-mezenhimnom interakcijom, degenerativnim promjenama, karijesom, atricijom, ortodontskom terapijom, starenjem, sistemnim bolestima poput ateroskleroze, dijabetesa, stanjima poput taurodontizma itd (4). Nastanak kamenaca može predstavljati fiziološki proces, ako nastaje tijekom starenja pulpe kada dolazi do smanjenja broja svih stanica, povećanja veziva, aterosklerotskih promjena žila i obliteracije živaca (3, 6). S druge strane, nastaju i tijekom patoloških stanja (npr. karijes) koja iritiraju pulpu te ju potiču na samoobranu tijekom koje ona odlaže kalcifikacije. Nastanak kalcifikacija ovisi i o iritaciji i o zubu. S jedne strane bitan je opseg, trajanje i intenzitet iritacije, a s druge broj i veličina tubula kojima se iritansi mogu prenijeti do pulpe i izazvati njezin odgovor (6, 9). Jedna od starijih teorija je ona koja govori o epitelno-mezenhimnoj interakciji, gdje isprovocirani zaostali epitelni ostatci Hertwigove ovojnice unutar pulpnog tkiva dovode do nastanka pulpnih kamenaca (6). Dijagnozu kamenaca moguće je napraviti radiološkom i histološkom analizom. Radiološka je neinvazivna i najčešće korišteni prikazi su periapikalna slika, *bite-wing* i ortopantomogram. Sve snimke dobro prikazuju kalcificirane mase, ali prevalencija dobivena na temelju rendgena niža je od stvarne jer je nemoguće radiološki prikazati strukture manje od 200 μm . Bolja metoda prikaza je CBCT, ali se on koristi samo za komplicirane slučajeve (7, 14, 15). Histološka dijagnoza invazivna je i rijetko se koristi. Vjerodostojnija je od radiološke, ali i ona može zamaskirati stvarnu pojavnost ako se radi premali broj presjeka kroz uzorak (15). Što se učestalosti tiče, ona uvelike ovisi od provedenoj dijagnostičkoj metodi, broju pacijenata i zuba uključenih u studiju, dentalnom statusu, populaciji na kojoj je provedena studija itd. Najviše je istraživanja provedeno u Turskoj, a ono Colaka i suradnika pokazuje najveću prevalenciju i s obzirom na broj pacijenata (63,6 %) i s obzirom na broj zuba (27,8 %) (20). Većina istraživanja pokazala je da se prevalencija povećava s dobi,

odnosno promjenama koje zahvaćaju pulpu i stvaraju podlogu za nastanak kamenaca (20). Učestalost je veća kod osoba ženskog spola. Neke su studije pokazale veliku razliku pojavnosti između žena i muškaraca, dok kod drugih ta razlika nije značajna. Ta se povećana učestalost objašnjava bruksizmom koji kao parafunkcija iritira pulpu te kojemu su žene značajno češće podložne (9). Uspoređujući maksilu i mandibulu, svaka od navedenih studija pokazala je veću pojavnost u maksili. Od zuba, molari pokazuju najveću sklonost formiranju kamenaca, slijede ih premolari, a kod inciziva i kanina pojavnost je daleko najmanja, tako da ih većina studija isključuje iz analize (9, 16-28). Naveli smo kronične iritacije kao mogući etiološki čimbenik za formiranje kalcifikacija pa ne čudi podatak da je većina studija pokazala veću prevalenciju kod zuba s karijesima i dubokim ispunima. Pomoću tog se podatka može objasniti pojava najvećeg broja kamenaca kod molara jer su to zubi koji prvi niču te su najduže izloženi iritansima i imaju najveću učestalost karijesa i ispuna (9, 17, 21, 22, 23, 27). Studije koje su u analizu uključile i pacijente sa sistemnim bolestima poput ateroskleroze, hipertenzije i dijabetesa pokazuju povećanu pojavnost kamenaca kod takvih bolesnika. Nastanak se u tim slučajevima dovodi u vezu s lošom i poremećenom cirkulacijom, ali za takve su zaključke potrebna dodatna istraživanja (17, 22). Kamenci sami po sebi ne zahtijevaju terapiju, ali ako dođe do neke patologije i potrebe za endodontskim tretmanom mogu stvarati probleme. Oni se mogu ukloniti pažljivom instrumentacijom sa svrdlima, endodontskim iglicama te ultrazvučnim instrumentima. Ultrazvučni instrumenti predstavljaju najbolje rješenje jer ne rotiraju, sigurni su, lako ih se kontrolira, pokazuju dobru učinkovitost rezanja i mogu pristupiti različitim dijelovima usta (30). Neke od mogućih komplikacija koje mogu nastati zbog kamenaca su *fausse route* te lom instrumenta. Pažljivim i predanim radom svodimo mogućnost komplikacija na najmanju moguću mjeru.

Druga vrsta kalcifikacija je kalcifikacijska metamorfoza koja odgovara povećanom odlaganju tvrdog tkiva nakon traume. Najčešće do nje dolazi uslijed potresenosti i rasklamanosti prednjih zuba. Prevalencija iznosi 4 – 24 % i ovisi o stupnju razvoja korijena i težini ozljede. Tkiva koja mogu ispunjavati pulpni prostor su tkivo nalik dentinu, tkivo nalik kosti i fibrotično tkivo. Klinički se metamorfoza očituje tamno žutom bojom zuba, do koje dolazi tamnjenjem nijanse te gubitkom translucencije, zbog velike količine kalcifikacija. Test vitaliteta najčešće je negativan, ali ga je potrebno provoditi više puta na zakazanim kontrolnim pregledima. Asimptomatski su, osim kada se pulpa ili periapikalno područje inficira i tada dolazi do simptoma karakterističnih za te patoze (34). Prevalencija nekroze obliterirane pulpe iznosi 1 – 16 % i posljedica je karijesa, loših ispuna i sekundarnih trauma

(34, 35). Obliteracija se dijagnosticira pomoću rendgena kao odsutnost pulpne komore i/ili kanala koja se može vidjeti najranije 3 mjeseca nakon ozljede. Ako se radi endodoncija, preporuka je napraviti 3 rendgenske snimke koje uključuju standardnu, snimku s pomakom tubusa mezijalno i snimku s pomakom tubusa distalno (35). Točan mehanizam nastanka, kao i kod pulpnih kamenaca, nije poznat, no obliteracija je najvjerojatnije posljedica ozljede neurovaskularnog snopa (35). Ni ta vrsta kalcifikacija ne predstavlja patološko stanje. Problem jedino može predstavljati diskoloracija krune koja se rješava vanjskim izbjeljivanjem. Endodontski zahvat potreban je tek kada dođe do simptoma i/ili radioloških znakova periapikalne patoze. Tijekom zahvata velika količina odloženog tvrdog tkiva može dovesti do perforacija, loma instrumenta i *fausse routa* (34).

Pulpni kamenci i kalcifikacijska metamorfoza predstavljaju kalcifikacije čiji se nastanak najčešće povezuje s iritacijama i traumama te čija prevalencija varira ovisno o provedenoj dijagnostičkoj metodi, populaciji, broju pacijenata i zuba uključenih u istraživanje itd. Obje su vrste asimptomatske te se najčešće otkrivaju slučajno na rendgenu. Same po sebi ne zahtijevaju nikakvu terapiju, osim u slučaju estetskog problema diskoloracije kod obliteracije. Njihov značaj leži u problematici do koje dovode tijekom endodontskog tretmana. Nemogućnost pronalaska komore, kanala i mijenjanje smjera igle može dovesti do komplikacija (lom instrumenta, perforacija...) te neuspjeha liječenja. No, ako se prate pravila struke, pažljivo instrumentira te koriste sigurniji instrumenti, poput ultrazvučnih nastavaka, endodoncija će biti uspješna, a prognoza liječenja zuba dobra.

1. Jukić Krmek S, Baraba A, Klarić E, Marović D, Matijević J. Pretklinička endodoncija. Zagreb: Medicinska naklada; 2017.
2. Pandurić V, Kranjčić J. Histologija zubne pulpe. Sonda. 2008;16:35-8.
3. Walton RE, Torabinejad M. Endooncija-Načela i praksa. 4. Izd. Zagreb: Naklada Slap; 2009.
4. Tassoker M. Evaluation of the relationship between sleep bruxism and pulpal calcifications in young women: A clinico-radiological study. Imaging Science in Dentistry. 2018; 48: 277-81.
5. Jannati R, Afshari M, Moosazadeh M, Allahgholipour SZ, Eidy M, Hajihoseini M. Prevalence of the pulp stones: A sistematic review and meta-analysis. J Evid Based Med. 2018; 1-7.
6. Goga R, Chandler NP, Oginni AO. Pulp stones: a review. International Endodontic Journal. 2008; 41: 457-68.
7. Deva V, Mogoanta L, Manolea H, Panca OA, Vatu M, Vataman M. Radiological and microscopic aspects of the denticles. Romanian Journal of Morphology and Embryology. 2006; 47(3): 263-8.
8. Cohen S, Burns RC. Pathways of the pulp: Pulp histology and physiology. 3.izd. St. Louis: The C.V. Mosby Company; 1984. 880 p.
9. Sener S, Cobankara FK, Akgünlü F. Calcifications of the pulp chamber: prevalence and implicated factors. Clin Oral Invest. 2009; 13: 209-15.
10. Popić V, Jugović-Gujić Z. Pulpni kamenci i intraradikularna instrumentacija. Acta st. 1971. 6:207-13.
11. Ertas ET, Veli I, Akin M, Ertas H, Atici MY. Dental pulp stone formation during orthodontic treatment: A retrospective clinical follow up study. Niger J Clin Pract. 2017; 20: 37-42.
12. Bader G, Lavigne G. Sleep bruxism: an overview of an oromandibular sleep movement disorder. Review article. Sleep medicine reviews. 2000 Feb; 4(1): 27-43.
13. Paesani DA, Andersen M, Arima T. Bruxism: Theory and Practice. Berlin: Quintessence publishing; 2010.
14. Tassoker M, Magat G, Sener S. A comparative study of cone-beam computed tomography and digital panoramic radiography for detecting pulp stones. Imaging science in Dentistry. 2018; 48: 201-12.
15. da Silva EJM, Prado MC, Queiroza MP, Nejaim Y, Brasil DM, Groppo FC et al. Assessing pulp stones by cone-beam computed tomography. Clin Oral Invest. 2016.

16. Ravanshad S, Khayat S, Freidonpour N. The prevalence of pulp stones in adult patients of Shiraz dental school, a radiographic assessment. *J Dent (Shiraz)*. 2015; 16(4): 356-61.
17. Bains SK, Bhatia A, Singh HP, Biswal SS, Kanth S, Nalla S. Prevalence of coronal pulp stones and its relation with systemic disorders in northern Indian central Punjabi population. *ISRN Dent*. 2014; 2014: 617590.
18. Turkal M, Tan E, Uzgur R, Hamidi MM, Colak H, Uzgur Z. Incidence and distribution of pulp stones found in radiographic dental examination of adult Turkish dental patients. *Ann Med Health Sci Res*. 2013; 3(4): 572-6.
19. Gulsahi A, Cebeci AI, Özden S. A radiographic assessment of the prevalence of pulp stones in a group of Turkish dental patients. *Int Endod J*. 2009; 42(8): 735-9.
20. Colak H, Celebi AA, Hamidi MM, Bayraktar Y, Colak T, Uzgur R. Assessment of the prevalence of pulp stones in a sample of Turkish Central anatolian population. *Sci World J*. 2012; 2012: 804278.
21. Kannan S, Kannepady SK, Muthu K, Jeevan MB, Thapasum A. Radiographic assessment of the prevalence of pulp stones in Malaysians. *J Endod*. 2015; 41(3): 333-7.
22. Talla HV, Kommineni NK, Yalamancheli S, Avula JS, Chillakuru D. A study on pulp stones in a group of the population in Andhra Pradesh, India: an institutional study. *J Conserv Dent*. 2014; 17(2): 111-4.
23. Ranjitkar S, Taylor JA, Townsend GC. A radiographic assessment of the prevalence of pulp stones in Australians. *Aust Dent J*. 2002; 47(1): 36-40.
24. Sisman Y, Aktan A, Tarim-Ertas E, Ciftci M, Sekerci A. The prevalence of pulp stones in a Turkish population. A radiographic survey. *Med Oral Patol Oral Cir Bucal*. 2012; 17(2): 212-17.
25. Udoye CI, Sede MA. Prevalence and analysis of factors related to occurrence of pulp stone in adult restorative patients. *Ann Med Health Sci Res*. 2011; 1(1): 9-14.
26. Al-Ghurabi ZH, Najm AA. Prevalence of pulp stone (Orthopantomographic-based). *J Baghdad Coll Dent*. 2012; 24(2): 80-4.
27. Al-Nazahan S, Al-Shamrani S. A radiographic assessment of the prevalence of pulp stones in Saudi adults. *Saudi Endod J*. 2011; 1(1): 19-19.
28. Sreelakshmi N, Nagaraj T, Sinha P, Goswami RD, Veerabasaviah BT. A radiographic assessment of the prevalence of idiopathic pulp calcifications in permanent teeth: a retrospective radiographic study. *J Indian Acad Oral Med Radiol*. 2014; 26(3): 248-52.
29. Valdivia JE, Pires MMP, Beltran HS, Machado MEL,. Importance of ultrasound use in endodontic access of teeth with pulp calcification. *Dental Press Endod*. 2015; 5(2): 67-73.

30. Iqbal MK. Nonsurgical ultrasonic endodontic instruments. *Dent Clin N Am.* 2004;19-34.
31. Bun San Chong. *Harty's endodontics in clinical practice.* 6th edition. London: Churchill Livingstone Elsevier; 2010. 257p.
32. Siddiqui SH, Mohamed AN. Calcific metamorphosis: a review. *International Journal of health sciences, Qassim University.* 2016; 10(3): 437-42.
33. Siddiqui SH. Management of pulp canal obliteration using the Modified-Tip instrument technique. *International Journal of health sciences, Qassim University.* 2014; 8(4): 426-8.
34. McCabe PS, Dummer PMH. Pulp canal obliteration: an endodontic diagnosis and treatment challenge. *International Endodontic Journal.* 2012;45: 177-97.
35. Malhotra N, Mala K. Calcific Metamorphosis. *Literature Review and Clinical Strategies.* *Dent Update.* 2013; 39: 48-60.
36. Šegović S, Anić I. Strojna obrada korijenskih kanala: Profile. *Sonda.* 2003; 8(9):62-4.

Ana Žolek rođena je 6. 5. 1994. godine u Zagrebu. Osnovnoškolsko obrazovanje stekla je u OŠ grofa Janka Draškovića, a srednjoškolsko u II. gimnaziji, također u Zagrebu. Nakon završetka srednje škole, 2013. godine, upisuje Stomatološki fakultet u Zagrebu. Tijekom studiranja radila je kao dentalni asistent u privatnoj stomatološkoj ordinaciji. Dobitnica je stipendije za izvrsnost Sveučilišta u Zagrebu u akademskoj godini 2018./2019.