

Sanacija djelomične bezubosti kombiniranim radom

Lic, Lorena

Master's thesis / Diplomski rad

2019

Degree Grantor / Ustanova koja je dodijelila akademski / stručni stupanj: **University of Zagreb, School of Dental Medicine / Sveučilište u Zagrebu, Stomatološki fakultet**

Permanent link / Trajna poveznica: <https://um.nsk.hr/um:nbn:hr:127:595484>

Rights / Prava: [Attribution-NonCommercial 3.0 Unported / Imenovanje-Nekomercijalno 3.0](#)

Download date / Datum preuzimanja: **2024-07-11**



Repository / Repozitorij:

[University of Zagreb School of Dental Medicine
Repository](#)





Sveučilište u Zagrebu

Stomatološki fakultet

Lorena Lic

**SANACIJA DJELOMIČNE BEZUBOSTI
KOMBINIRANIM RADOM**

DIPLOMSKI RAD

Zagreb, 2019.

Rad je ostvaren na Stomatološkom fakultetu Sveučilišta u Zagrebu, na Zavodu za mobilnu protetiku

Mentor rada: Samir Čimić, doc. dr. sc., Zavod za mobilnu protetiku, Stomatološki fakultet Sveučilišta u Zagrebu

Lektor hrvatskog jezika: Marta Lazić, profesorica hrvatskog jezika i književnosti

Lektor engleskog jezika: Andrea Stipanić, profesorica engleskog jezika i književnosti

Sastav povjerenstva za obranu diplomskog rada:

1. _____

2. _____

3. _____

Datum obrane rada: _____

Rad sadrži:

31 stranicu

0 tablica

18 slika

1 CD

Rad je vlastito autorsko djelo, koje je u potpunosti samostalno napisano uz naznaku izvora drugih autora i dokumenata korištenih u radu. Osim ako nije drukčije navedeno, sve ilustracije (tablice, slike i dr.) u radu su izvorni doprinos autora diplomskog rada. Autor je odgovoran za pribavljanje dopuštenja za korištenje ilustracija koje nisu njegov izvorni doprinos, kao i za sve eventualne posljedice koje mogu nastati zbog nedopuštenog preuzimanja ilustracija, odnosno propusta u navođenju njihovog podrijetla.

Zahvala

Zahvaljujem se svome mentoru doc. dr. sc. Samiru Čimiću na susretljivosti, ljubaznosti i stručnim savjetima tijekom izrade ovoga rada.

Veliko hvala mojim kolegama i prijateljima uz koje je sve ovo bilo lakše.

Posebno zahvaljujem svojim roditeljima i obitelji na ljubavi i razumijevanju. Vi ste moja najveća podrška i oslonac.

Ovaj rad posvećujem svome ocu Damiru koji je bio moja snaga i motivacija tijekom svih ovih godina.

SANACIJA DJELOMIČNE BEZUBOSTI KOMBINIRANIM RADOM

Sažetak

Djelomična bezubost može dovesti do brojnih neželjenih promjena na preostalim dijelovima žvačnog sustava. S obzirom na to da opseg tih promjena uvelike ovisi o vremenu, odnosno o trajanju stanja djelomične bezubosti, od iznimne je važnosti brza sanacija gubitka zuba. Uzroci djelomične bezubosti mogu biti višestruki, a među vodećima navode se karijes i parodontne bolesti.

Djelomična bezubost može se očitovati u različitim kliničkim oblicima. Radi lakšeg snalaženja i planiranja konstrukcije proteze, djelomična bezubost klasificirana je u klase od kojih se najčešće upotrebljava Kennedyjeva klasifikacija.

Mogućnosti protetske sanacije djelomične bezubosti danas su brojne, a uključuju izradu fiksnog mosta, djelomične proteze ili ugradnje dentalnih implantata. Premda je ugradnja dentalnih implantata za retenciju i stabilizaciju djelomičnih proteza pokazala velike prednosti, kod velikog broja pacijenata njihova ugradnja nije moguća zbog atrofije alveolarnog grebena. Stoga, još uvijek postoji velika potreba za izradom konvencionalnih djelomičnih proteza.

Retencija i stabilizacija kombiniranih radova može se postići uporabom kvačica ili etečmena. Uporabom etečmena izbjegavaju se estetski i statički nedostaci kvačica. Uloga veznih elemenata je prijenos žvačnih sila na preostale zube, vođenje proteze u određenome smjeru te povezivanje fiksnoga i mobilnog dijela u jednu cjelinu. Sastoje se od dvaju osnovnih dijelova: patrice, primarnog dijela i matrice, sekundarnog dijela.

U ovome radu pozornost je usmjerena na terapiju djelomične bezubosti kombiniranim fiksnomobilnim protetskim nadomjescima, osobito djelomičnim protezama retiniranim kvačicama i etečmenima kao izvrsnom rješenju s gledišta retencije, stabilizacije i funkcionalnosti.

U opisanome prikazu slučaja, pacijentici s Kennedy klasom I je nakon izgradnje nadogradnje i modificirane krunice na donjem desnom očnjaku izrađena djelomična proteza retinirana kvačicama.

Ključne riječi: djelomična bezubost, kombinirani rad, retencija, etečmeni

TREATMENT OF PARTIAL EDENTULISM WITH A COMBINED DENTURE

Summary

Partial edentulism can lead to a number of unwanted changes on the remaining parts of the masticatory system. As the extent of these changes is highly dependent on the timing, that is, on the duration of partial edentulism, it is crucial to repair tooth loss as soon as possible. The causes of partial edentulism can be multiple, with main causes being caries and periodontal diseases.

Partial edentulism can manifest in a variety of clinical forms. In order to facilitate reference and planning of prosthesis construction, partial edentulism has been classified into classes among which the most commonly used is the Kennedy classification.

Options for prosthetic restoration of partial edentulism are numerous, including the construction of a fixed bridge, partial denture or the implantation of dental implants. Although the implantation of dental implants for the retention and stabilization of partial dentures has shown great advantages, in many patients the implantation is not possible due to alveolar ridge atrophy. Therefore, a great need for conventional partial dentures still exists.

The retention and stabilization of combined dentures can be achieved by using clasps or attachments. The use of attachments avoids aesthetic and static defects of the clips. The role of the connecting elements is to transfer the masticatory force to the remaining teeth, to guide the denture in a certain direction, and to connect the fixed and mobile part into one. They have two basic parts: the patrix, which is the primary part, and the matrix, which is the secondary part.

In this paper, attention is focused on the treatment of partial edentulism with combined fixed-mobile prosthetic restorations, in particular, partial dentures with retentive clasps and attachments as an excellent solution in terms of retention, stabilization and functionality.

In the described case report, a partial denture with retentive clasps was made for the patient with Kennedy class I, after dental post and core and modified crown upgrade on the lower right canine.

Key words: partial edentulism, combined denture, retention, attachments

SADRŽAJ

1. UVOD.....	1
1.1. Djelomična bezubost.....	3
1.2. Sanacija djelomične bezubosti.....	5
1.3. Kombinirani fiksno-mobilni nadomjesci.....	6
1.3.1. Vezni elementi.....	6
1.3.2. Modificirane krunice.....	8
1.3.3. Otisci za kombinirane radove.....	9
1.3.4. Određivanje međučeljskih odnosa kod kombiniranih radova.....	11
2. PRIKAZ SLUČAJA.....	13
3. RASPRAVA.....	21
4. ZAKLJUČAK.....	25
5. LITERATURA.....	27
6. ŽIVOTOPIS.....	30

1. UVOD

Usprkos značajnom napretku u svim granama stomatologije, djelomična bezubost i liječenje njezinih posljedica i danas je čest problem. Tome doprinosi i znatan porast broja starijih u populaciji uslijed boljih životnih uvjeta i produljenja životnog vijeka. Unatoč tome, loše gospodarske prilike i financijsko stanje pacijenta često onemogućavaju primjenu suvremenih tehnologija i postupaka liječenja pa je djelomična proteza još uvijek najčešće primjenjivano terapijsko rješenje. Djelomična proteza predstavlja protetsko rješenje za pacijente koji imaju djelomičnu bezubost, ali zbog nepovoljnog razmještaja ili broja zuba nije moguće izraditi fiksnu konstrukciju. Osim osnovne funkcije nadoknađivanja zuba, zadaća djelomične proteze je rehabilitacija svih funkcija stomatognatnog sustava (estetske, žvačne, okluzijske, fonetske, fizionomske i psihosocijalne funkcije). Dijelove djelomične proteze čine: baza koja priliježe uz sluznicu, sredstva za retenciju, sredstva za stabilizaciju te sredstva za prijenos i jednakomjernu raspodjelu sila. Ležište djelomične proteze čine koštana i meka tkiva grebena i preostali zubi u gornjoj ili donjoj čeljusti. Uspješnost izrade djelomičnih proteza uvelike ovisi o detaljnom planu i provođenju pripremnih postupaka liječenja. Važno je odlučiti koje zube treba izvaditi, a koje je moguće sačuvati uzimajući u obzir biološku i stratešku važnost pojedinog zuba u planiranju proteze. Osim tehničko-mehaničkih zahtjeva, u planiranju i izradi djelomičnih proteza, mora biti zadovoljena i biološka komponenta koja označava ravnomjernu raspodjelu žvačnog opterećenja, kako na zube tako i na tkiva ležišta. Jedino tako izrađena i planirana proteza može se uklopiti u usnu šupljinu i ispuniti svoju zadaću (1,2). Svrha ovoga rada bila je prikazati mogućnosti sanacije djelomične bezubosti te kroz prikaz slučaja objasniti faze izrade kombiniranog rada.

1.1. Djelomična bezubost

Funkcijsku cjelinu stomatognatnog sustava čine zubi, parodontna tkiva, kosti gornje i donje čeljusti s mekim tkivima, čeljusni zglobovi, mišići i žlijezde slinovnice. Sve navedene komponente doprinose očuvanju estetsko-fizionomske, fonetske, psiho-socijalne te žvačne i okluzijske funkcije koje su važne za pravilno žvakanje i zdravlje žvačnog sustava te za sigurnost i psihičko stanje pojedinca. Očuvanje zdravlja svih dijelova žvačnog sustava od iznimne je važnosti za održavanje biološke ravnoteže u zubnim lukovima i čeljustima. Gubitkom zuba mijenjaju se odnosi među zubima i čeljustima i dovode do poremećaja funkcijske ravnoteže stomatognatnog sustava (1,3).

Među glavnim razlozima gubitka zuba na prvome mjestu su karijes i parodontne bolesti, odnosno neadekvatna prevencija i liječenje istih. Gubitak pojedinog zuba uzrokuje promjene i na ostalim zubima, zatim na čeljustima, čeljusnim zglobovima i mišićima. Kao posljedica navedenih promjena javljaju se disfunkcije okluzije, mišića i čeljusnih zglobova te parafunkcijske aktivnosti. Opseg tih promjena ovisi o vremenu, odnosno o trajanju stanja djelomične bezubosti i starosti pacijenta. Preostali zubi se naginju, pomiču, produžuju u suprotnu čeljust i gube međusobne dodire što za posljedicu ima slabljenje parodonta preostalih zuba i poremećaj okluzijskih odnosa. Pomicanjem zuba dolazi do gubitka linije ispravnog opterećanja čime se smanjuje funkcija žvakanja. Zahvaljujući adaptacijskoj sposobnosti žvačnog sustava u obliku korektivnog trošenja zuba i neuromuskularnog mehanizma izbjegavanja, može se uspostaviti prihvatljiva habitualna (stečena) okluzija bez znakova i simptoma patoloških promjena. Iako nije praćena idealnim odnosima među zubima, stečena okluzija je funkcijska i zadovoljavajuća. Ako se smanji ova adaptacijska sposobnost stomatognatnog sustava, može doći do poremećaja okluzije.

Promjene na zubima prate i promjene na čeljustima u obliku resorpcije alveolarne kosti. Resorpcija može nastati kao posljedica vađenja zuba, lošeg kirurškog zahvata ili traume, a uslijed parodontnih bolesti i upalnih stanja te promjene mogu biti značajne. Kod izrazite resorpcije mijenja se udaljenost, odnosno sagitalni i horizontalni odnosi među čeljustima, dolazi do stanjenja mandibule i njezine deformacije pod djelovanjem mišića (1,3-5).

Djelomični gubitak zuba manifestira se i na čeljusnim zglobovima. Dolazi do promjene položaja zglobnog nastavka i zglobne pločice i njihovog premještanja u zglobnoj jamici. Posljedica toga je snižavanje vertikalne dimenzije. Ako takvo stanje potraje duže vremena,

može dovesti do promjena u građi čeljusnog zgloba, odnosno remodelacije kosti na kondilu i u zglobnoj jamici i perforacije zglobne pločice. Takva oštećenja dovode do bolnih disfunkcija temporomandibularnog zgloba koje su praćene promjenama u kretnjama donje čeljusti (1).

Poremećaji okluzije dovode do promjena u mišićima koje utječu na njihovu aktivnost i funkciju. Dolazi do hipertrofije i hiperaktivnosti, odnosno atrofije i hipofunkcije uslijed njihove neaktivnosti.

Očuvanje zdravlja i funkcije stomatognatnog sustava i prevencija nastanka navedenih promjena može se postići jedino pravovremenim nadoknađivanjem izgubljenih zuba i izradom odgovarajućeg protetskog nadomjestka.

Djelomična bezubost može se javiti u različitim oblicima. Postoje brojne klasifikacije djelomične bezubosti. Mnogi stručnjaci proučavali su ovu problematiku i razvili svoju klasifikaciju (Kennedy 1925., Wild 1950., Steinhart 1951., Eichner 1962. i Körber 1987.). Međutim, niti jedna klasifikacija nije jedinstveno prihvaćena jer postoji veliki broj kombinacija razmještaja preostalih zuba i bezubih prostora te ih je gotovo nemoguće sve obuhvatiti jednom klasifikacijom. U svrhu lakšeg snalaženja i planiranja djelomičnih proteza, mogu se klasificirati po topografskom i funkcijskom kriteriju. Topografska klasifikacija odnosi se na razmještaj preostalih zuba i njihov odnos prema bezubim prostorima (2). Tu se ubraja klasifikacija po Wildu koji djelomičnu bezubost svrstava u tri klase: klasa I koja označava prekinuti zubni luk, klasa II skraćeni zubni luk i klasa III zubni luk koji je prekinut i skraćen. Kennedyjeva klasifikacija je najšire prihvaćena klasifikacija. Ona sve djelomično bezube zubne lukove svrstava u četiri osnovne klase. Klasi I pripada obostrano skraćen zubni luk, klasa II označava jednostrano skraćen zubni luk, klasa III jednostrano prekinuti, a klasa IV bezubi prostor u prednjem području. Pripadnost klasi određuje se prema najdistalnije smještenom bezubom prostoru u zubnom luku, dok podklase označavaju broj ostalih bezubih prostora. Treba napomenuti da klasa IV ne može imati podklase. Eichnerova klasifikacija odnosi se na međusobne odnose antagonističkih zuba. Njegova klasifikacija sadržava tri klase koje se temelje na broju sačuvanih potpornih zona. O klasi I govori se kada postoje antagonistički dodiri u sve četiri potporne zone, klasi II kada postoje antagonistički dodiri, ali ne u svim potpornim zonama, a klasi III kada nema antagonističkih dodira. Svaka klasa ima i podklase (2,6). Funkcijskom klasifikacijom analiziraju se sile kojima mišići djeluju na tkiva pri žvakanju i način na koji ta tkiva reagiraju na opterećenje. S obzirom na to, djelomične proteze možemo svrstati u više skupina. One koje opterećuju samo sluznicu nazivaju se gingivalne, a one koje

opterećuju samo zube parodontalne ili dentalne. Djelomična proteza koja se naslanja i na zube i na sluznicu ima dvostruko opterećenje. To ovisi o fiziološkoj mogućnosti opterećenja tkiva i podnošenju toga opterećenja. Dva su čimbenika važna u procjeni opterećenja tkiva: veličina opterećene plohe i građa koštanog tkiva. Naime, smatra se da sluznica podnosi tlak od približno 2 do 3 kg na cm² te da gusta, kompaktna kost podnosi mnogo veće opterećenje nego porozna. Preopterećenje tkiva očituje se pojavom ubrzane resorpcije kosti i hiperplazijom sluznice praćenom bolovima i nepodnošljivosti proteze (2, 3).

1.2. Sanacija djelomične bezubosti

Mogućnosti sanacije djelomične bezubosti danas su brojne, a najčešće uključuju izradu fiksnog mosta, djelomične proteze ili dentalnih implantata. Koji će se od ovih nadomjeska izraditi ovisi o broju i razmještanju preostalih zuba, o stanju njihovog parodonta te o kvaliteti tvrdih i mekih tkiva. Naravno, u izboru liječenja treba uzeti u obzir financijsko stanje i želje pacijenta te njegovo opće zdravstveno stanje. U donošenju odluke o vrsti protetskog liječenja najveću važnost ima stanje parodonta uporišnih zuba što znatno utječe na prognozu rada. Također, u donošenju odluke veliki značaj ima dob pacijenta i higijenske navike. Ako većina navedenih čimbenika zadovoljava, može se izraditi fiksni most. Međutim, kod nepovoljnog razmještanja zuba izrada fiksnog mosta može dovesti do oštećenja uporišnih zuba i neuspjeha liječenja (npr. lučno zavijeni zubni luk ili predugo tijelo mosta). Stoga, u situaciji kada nema dovoljno uporišnih zuba ili je biološka vrijednost preostalih zuba loša, indicirana je izrada djelomične proteze. Kriterij za procjenu biološke vrijednosti zuba čine: odnos krune i korijena zuba, građa korijena, stanje parodonta, veličina i vitalnost pulpe, stupanj razorenosti krune i retencijski oblik krune zuba. Veliki defekti kosti također onemogućavaju izradu fiksnog rada te je tada indicirana izrada mobilne djelomične proteze. Kod mlađih pacijenata koji imaju voluminoznu pulpnu komoru postoji opasnost od otvaranja iste prilikom brušenja te kod njih treba razmotriti mogućnost ugradnje implantata. Ugradnja implantata pruža brojne mogućnosti estetskih protetskih rješenja posebno kod pacijenata koji imaju bezuba područja u bočnim dijelovima čeljusti. Na mjestima gdje nema dostatne količine koštanoga tkiva, augmentacijom grebena mogu se postići bolji uvjeti za izradu protetskog nadomjeska. U planiranju implantološko-protetskog liječenja najveću važnost ima uvid u opće zdravstveno stanje pacijenta, posebice pacijenata starije životne dobi kod kojih je ugradnja implantata potrebna za uporišta mobilnim protezama ili fiksnim nadomjescima. Za ugradnju implantata od velike je važnosti volumen preostale kosti koji se procjenjuje na temelju gustoće, količine i oblika kosti (1,7).

1.3. Kombinirani fiksno-mobilni nadomjesci

Kombinirani rad sastoji se od mobilne djelomične proteze, fiksnog dijela i veze kojom je proteza pričvršćena za uporišne zube ili implantate. Izrada ovakvih nadomjestaka indicirana je u situaciji kada nije moguće izraditi fiksni most. U te situacije ubrajaju se mali broj preostalih zuba i njihova loša biološka vrijednost, zatim veliki umetnuti ili lučno zavijeni bezubi prostori, veliki nedostatak koštanog tkiva ili pak, otežano održavanje oralne higijene. Kombinirani fiksno-mobilni nadomjesci imaju brojne prednosti koje se očituju u boljoj stabilizaciji proteze, boljoj i pravilnijoj raspodjeli sila na uporišne zube, boljoj higijeni i estetici te zaštiti parodonta zuba njihovim međusobnim povezivanjem. Retencija i stabilizacija kombiniranih radova može se postići uporabom kvačica, prečki ili etečmena. Retencija proteze kvačicama je najjednostavnije rješenje. Presudan utjecaj na odabir ovakvoga rješenja najčešće imaju financijske mogućnosti pacijenta i njegove higijenske navike. Takva su rješenja funkcijski zadovoljavajuća, ali zbog vidljivosti kvačica često ne zadovoljavaju zahtjeve estetike. Osim toga, pri vađenju proteze iz usta nastaju horizontalne sile koje oštećuju parodont uporišnih zuba. Iz tih je razloga važno odrediti najpovoljniji smjer namještanja proteze bez štetnog utjecaja na uporišne zube (1).

1.3.1. Vezni elementi

Uporabom veznih elemenata (etečmena) izbjegavaju se estetski i statički nedostaci kvačica. Osim retencije i stabilizacije, uloga veznih elemenata je prijenos žvačnih sila na preostale zube, vođenje proteze u određenom smjeru te povezivanje fiksnog i mobilnog dijela u jednu cjelinu. Sastoje se od dvaju osnovnih dijelova: patrice, primarnog dijela i matrice, sekundarnog dijela koji se mogu međusobno razdvojiti i spojiti. Vezni elementi mogu biti izrađeni u laboratoriju ili tvornički. Postoje brojne podjele koje etečmene dijele prema konstrukcijskim svojstvima, načinu distribucije okluzalnih opterećenja, mjestu i načinu ugradnje, materijalu itd (8, 9). Najjednostavnija je podjela koja etečmene klasificira u odnosu na položaj prema zubu nosaču, tj. topografski i funkcijski po smjeru i iznosu kretnji koje omogućuju. Mogu se podijeliti i po načinu retencije na one koji retiniraju trenjem, kopčaste veze i one čija se retencija odvija po principu elastične retencije (*snap*-etečmen). Uzimajući u obzir topografiju, etečmeni se dijele na intrakoronarne (u krunici), ekstrakoronarne (izvan krunice), interkoronarne (između krunica), supraradikularne (na korijenskoj kapici) i interdentalne (prečke koje se nalaze u prostoru između zuba) (2). Intrakoronarni vezni elementi smješteni su unutar krune uporišnog

zuba. Primjer takvog etečmena je T-etečmen i etečmen u obliku slova H koji ima nešto veću površinu. Retencija kod ovakvih etečmena zasniva se na trenju koje ovisi o dodirnoj površini matrice i patrice. Takvi vezni elementi osiguravaju dobru retenciju i stabilizaciju te osiguravaju prijenos opterećenja paralelno s uzdužnom osi zuba što je i najpovoljnije. U prednosti ovih etečmena ubrajaju se i lakše održavanje oralne higijene, manje nakupljanje plaka te jednostavniji popravak. Za smještaj intrakoronarnih veznih elemenata potrebno je minimalno 4 mm vertikalnog prostora što znači da oblik i veličina zuba određuju vrstu intrakoronarnog etečmena koji će se primijeniti. Nedostatak ovih etečmena je potreba za opsežnijim brušenjem zuba i gubitak retencije koji nastaje zbog trošenja legure iz koje su elementi izrađeni (10). Ekstrakoronarni vezni elementi smješteni su izvan konture krune uporišnog zuba i usmjereni su prema sedlu. Za smještaj tih etečmena potrebno je manje brušenje uporišnog zuba. U usporedbi s intrakoronarnim, etečmenima imaju brojne nedostatke. Statički gledano, oni su lošije rješenje jer ne prenose opterećenje paralelno s uzdužnom osi zuba te je za njihov smještaj potrebno spojiti najmanje dva susjedna zuba. Njihov veliki nedostatak je i otežano čišćenje i održavanje oralne higijene što može dovesti do upala i razgradnje kosti. Najčešće upotrebljavani ekstrakoronarni vezni elementi su Dalbo i Ceka etečmeni. Oni se postavljaju na simetralu kuta što ga tvori linija sredine grebena sa sagitalnom linijom. Neki ekstrakoronarni vezni elementi osiguravaju krutu vezu, a neki omogućavaju kretnje između dijelova koje povezuju (1). Stoga, etečmene možemo podijeliti na one koji omogućuju jednosmjerne, dvosmjerne ili višesmjerne kretnje, mehanički ograničene ili neograničene, štetne ili korisne. Vertikalna translacija jednosmjerna je kretnja u smjeru namještanja i vađenja proteze koja može biti mehanički ograničena (npr. intrakoronarni T-etečmen) ili neograničena, odnosno ograničena samo rezilijencijom sluznice. Etečmeni s dvije ili više slobodnih kretnji nazivaju se rezilijentni zglobovi etečmeni. U tu skupinu pripada Dalbo etečmen koji ima dvije kretnje: vertikalnu translaciju i šarnirsku kretnju oko transverzalne osi. Etečmen ASC-52 i većina supraradikularnih etečmena dozvoljavaju više od dvije slobodne kretnje. Za produženo sedlo najpovoljniji su rezilijentni zglobovi elementi koji dozvoljavaju samo dvije kretnje: vertikalno-translacijsku i šarnirsku kretnju, dok se etečmeni koji omogućuju štetnu transverzalnu kretnju danas više ne koriste. Važno je napomenuti da retencijska snaga etečmena ne bi smjela biti prejak jer u protivnome može doći do oštećenja parodonta i rasklimavanja zuba pri vađenju proteze iz usta. Gubitak retencije etečmena neizbježan je i raste s vremenom zbog trošenja materijala prilikom namještanja i vađenja proteze (1,2). Prema istraživanjima koja uspoređuju slabljenje retencije u ovisnosti o obliku etečmena, zaključeno je da se klizni etečmeni koji imaju visoki stupanj retencije najviše troše tijekom procesa vađenja i stavljanja proteze, dok kuglasti

etečmeni koji imaju nešto manju retencijsku snagu pokazuju manji stupanj trošenja tijekom vremena. Također, uočeno je da najveći gubitak retencije nastaje u prvih šest mjeseci nošenja (11). U literaturi je opisano više od 160 vrsta etečmena, dok se u praksi koristi samo 5 % koji zadovoljavaju sve potrebe i indikacije (2).

Danas postoje i adhezivne (lijepljenje) ekstrakoronarne veze koje su dobro estetsko rješenje u vidnom području te zahtijevaju minimalno brušenje uporišnog zuba. Mogu se koristiti kod jednostrano ili obostrano skraćenog zubnog luka, ali i kod prekinutih zubnih lukova. Jedini uvjet za njihov smještaj je zdrav uporišni zub bez ispuna i karijesa. Uspoređujući ih s konvencionalnim veznim elementima, znatno su jeftiniji, a to je još jedna prednost ovih veza. Iako su današnja iskustva s adhezivnim vezama pozitivna, potrebna su daljnja istraživanja o ovim veznim elementima (1).

1.3.2. Modificirane krunice

Modificirane krunice koje se zovu još i atipične ili frezane su krunice kojima je izmijenjena jedna ili više ploha u svrhu retencije, stabilizacije, željenog vođenja i optimalnog prijenosa opterećenja proteze. Modifikacija plohe krunice najčešće se radi frezanjem. Preoblikovanja na krunici mogu biti u obliku udubine za upirač ili mogu biti preoblikovane sve četiri plohe na krunici, a mogu biti dodani i konfekcijski pričvrsci. Najčešće se izrađuju utori za okluzijske upirače koji se mogu nalaziti aproksimalno, okluzalno ili supragingivalno na krunici. Modificirana krunica ima potpuno izmijenjenu oralnu plohu, obje aproksimalne plohe do polovice, a djelomično je modificirana i okluzalna ploha. Oralna ploha je modificirana tako da sadrži 0,5 do 1 mm široku stepenicu koja se nalazi 1 do 1,5 mm iznad gingive. Cijeli sustav nalikuje teleskopskom sustavu gdje modificirana krunica predstavlja patricu, a matricu čini vezni dio mosta na skidanje ili proteza koji kliže preko njenog modificiranog dijela. U modificirane krunice ubrajaju se: modificirana fasetirana i potpuna kovinska krunica, modificirana teleskopska krunica, krunice ili korijenske kapice s konfekcijskim pričvrstkom, zatim djelomične krunice i onlayi. Kod krunica s konfekcijskim pričvrstkom uglavnom se intrakoronarno ugrađuje matrica, a patrica je dio mobilnog rada. Takve krunice, koje nose konfekcijski pričvrstak, najbolje je povezati u blok. Korijenskoj kapici je supraradikalarno pridodan etečmen. Glavni uvjet za njezinu izradu je endodontski liječen zub bez kliničkih simptoma i znakova upale. Takva konstrukcija koristi se za retenciju potpune pokrovne proteze. Modificirane krunice moraju biti precizno izrađene kako bi odgovarale dijelu koji na njih naliježe i s njim činile jedinstvenu funkcijsku cjelinu. To treba imati na umu već prilikom

brušenja zuba jer se dodatno moraju brusiti ona mjesta ili plohe gdje se planiraju stepenice, utori, nasloni ili etečmeni (12).

1.3.3. Otisci za kombinirane radove

Za izradu kombiniranog fiksno-mobilnog nadomjestka potreban je otisak brušenih zuba s jasno vidljivim granicama preparacije i otisak bezubih dijelova čeljusti. U tu svrhu potrebno je uzeti anatomski otisak, otisak brušenih zuba i otisak mekih tkiva ležišta preko kruna postavljenih na brušene zube.

Anatomski otisak služi za potrebe dijagnostike, odnosno za planiranje konstrukcije proteze te za izradu individualne žlice i dokumentiranje stanja u ustima prije početka liječenja. Najčešće upotrebljavani materijal za uzimanje prvog otiska je ireverzibilni hidrokolid, odnosno alginat. Alginat dolazi u obliku praha koji se miješa s vodom sobne temperature. Hladna voda može usporiti, a topla ubrzati reakciju vezanja. Omjer praha i tekućine treba biti po uputama proizvođača. Prah alginata čine soli alginske kiseline, od toga 12 % čine topljive soli natrijevog, kalijevog ili amonijevog alginata, a 12 % sporo topljive kalcijeve soli. Miješanjem nastaje netopljiv gel kalcijeva alginata. Dijatomejska zemlja rabi se kao punilo koje služi za povećanje kohezije i očvršćivanje gela. Prahu se u malim količinama dodaju i fluoridi, korigensi okusa i ponekad kemijski indikatori tijekom kemijske reakcije. Alginatni prah mora se držati u dobro zatvorenim posudama kako bi se spriječio kontakt s vlagom jer tada materijal nije stabilan. Ireverzibilni hidrokoloidi su netoksični, nemaju iritativni učinak na sluznicu te su ugodnog okusa i mirisa za pacijenta. Zbog svoje slabe adhezije na metal, za uzimanje otiska u alginatu najbolje je upotrijebiti žlice s ojačanim rubom (*rimlock* žlice) ili one s perforacijama kako bi se dobila odgovarajuća retencija i spriječilo odvajanje otisnog materijala od žlice. U tu svrhu mogu se koristiti molten ljepljivi vosak ili metil celuloza kao adhezivi. Zahvaljujući relativno niskoj viskoznosti oni omogućuju otiskivanje mekih i pomičnih tkiva u usnoj šupljini bez njihove dislokacije. Iako je to materijal koji je vrlo pristupačan zbog svoje cijene i jednostavnog načina primjene, on nije dovoljno precizan za izradu modela za fiksno-protetske radove, stoga se najčešće koristi za otiskivanje antagonističkog zubnog luka (tzv. kontre), izradu studijskih modela i privremenih protetskih radova. Dimenzijska stabilnost je još jedna mana ovog materijala, stoga se otisak do izlijevanja modela mora pohraniti u dobro zatvorenom i vlažnom mediju (humidoru) s ciljem sprječavanja sinereze te ga je poželjno izliti unutar 15 minuta od uzimanja zbog mogućeg isušivanja (evaporacije) (13,14).

Otisak brušenih zuba može se uzeti reverzibilnim hidrokoloidom ili sintetičkim elastomerima. Iako je precizan, otisak reverzibilnim hidrokoloidom danas se malokad primjenjuje zbog složenosti postupka i opreme te niske dimenzijske stabilnosti. Otisni postupci elastomerima mogu biti jednovremeni ili dvovremeni. Jednovremeni otisci mogu se raditi s jednim ili dva materijala u individualnoj ili konfekcijskoj žlici. Najbolji i najprecizniji je otisak u individualnoj žlici s jednim materijalom srednje konzistencije. Najčešće se rabi polieter, a materijal izbora može biti i adicijski silikon. Danas postoje i adicijski silikoni s udjelom polietera koji se zovu vinil-polieterski silikoni (VPES). Polieteri imaju prednost spram silikona jer su hidrofilni u rijetkome stanju, dimenzijski su stabilni i izuzetno precizni. Sastoje se od baze i katalizatora. Imaju malu polimerizacijsku kontrakciju i tiksotropno svojstvo što znači da u trenutku dodira sa zubom (tj. u trenutku stresa) postaju rjeđi. To svojstvo ga čini jedinim materijalom srednje gustoće koji se može koristiti i u konfekcijskoj žlici. Nedostatak ovoga materijala je dugo vrijeme vezanja, loš okus za pacijenta i izrazita čvrstoća što može dovesti do poteškoća pri vađenju otiska iz podminiranih dijelova. Pri izradi otiska jednim materijalom, dio materijala se stavlja u žlicu, a dio oko brušenih zuba tako da budu u potpunosti prekriveni otisnim materijalom. Nakon stvrdnjavanja otisak se vadi iz usta u najkraćem roku i sa što manje manipulacije kako bi se izbjegle deformacije. Jednovremeni otisak može se raditi i u konfekcijskoj žlici s dva materijala različite konzistencije. Materijal izbora u ovoj tehnici je adicijski silikon. U žlicu se prvo stavi gusti materijal, a na njega sloj rjeđeg materijala i stavlja se u usta pacijenta (tzv. *sandwich*-otisak). Danas se češće rabi modifikacija ovog postupka tako da se rijetki materijal stavlja na brušene zube u suvišku, a gusti postavlja u žlicu. Od dvovremenih otisnih postupaka razlikuje se otisak dopunjavanja i korekturni otisak. Oba otiska rade se u konfekcijskoj žlici. Kod ove otisne tehnike gustim se materijalom otisnu zubi prije brušenja, a rijetkim se nakon brušenja otisak korigira. Otisak gustim materijalom mora se obraditi tako da se uklone sva podminirana mjesta i interdentalni septi nebrušenih zuba te se naprave izljevni kanali za istjecanje viška rijetkog materijala (kod suvremenih materijala više nisu potrebni ovi kanali jer su ti materijali iznimno tvrdi pa deformacija otiska neće nastati). Prije aplikacije rijetkog materijala žlica s gustim materijalom se isproba u ustima, ispere i osuši te se postavlja rijetki materijal iz ručnog aplikatora. Žlica se vraća u usta i čeka se stvrdnjavanje materijala. Korekturni otisak razlikuje se od otiska dopunjavanja po tome što se oba otiska uzimaju nakon brušenja zuba. Prvi otisak iz gustog materijala služi za individualizaciju konfekcijske žlice, a onaj s rijetkim materijalom daje precizan otisak brušenih zuba. Prilikom otiskivanja treba izbjegavati primjenu jakoga pritiska jer može doći do deformacija gustog materijala što može rezultirati neuspjehom. Za razliku od otiska reverzibilnim hidrokoloidom

koje treba izliti odmah, otiske s adicijskim silikonom i polieterima ne treba odmah izljevati, dapače, poželjno je ostaviti ih nekoliko sati da se oporave od deformacije koja je nastala nakon vađenja iz usta (15).

Funkcijski otisak uzima se individualnom žlicom izrađenom od svjetlosnopolimerizirajućeg ili autopolimerizirajućeg akrilata na anatomskom modelu. Žlica služi za uzimanje funkcijskoga otiska koji precizno otiskuje tkiva ležišta pri funkcijskim kretnjama. Individualna žlica ne prelazi granicu pomične i nepomične sluznice, osigurava jednaku debljinu materijala i jednako je udaljena od svih struktura koje se otiskuju što doprinosi preciznosti otiska. Funkcijski otisak najčešće se uzima gumastim materijalima i to tako da se najprije gustim materijalom oblikuju rubovi, a nakon toga, rjeđim otisne ležište. Funkcijski se otisak uzima preko fiksnih konstrukcija koje su namještene na brušene bataljke. Pri otiskivanju pacijent izvodi aktivne i pasivne funkcijske kretnje koje su karakteristične za pojedino otiskivano područje. Funkcijskim se otiskom kod djelomičnih proteza osigurava maksimalna površina ležišta te se na taj način smanjuje opterećenje po jedinici površine (1,13).

1.3.4. Određivanje međučeljusnih odnosa kod kombiniranih radova

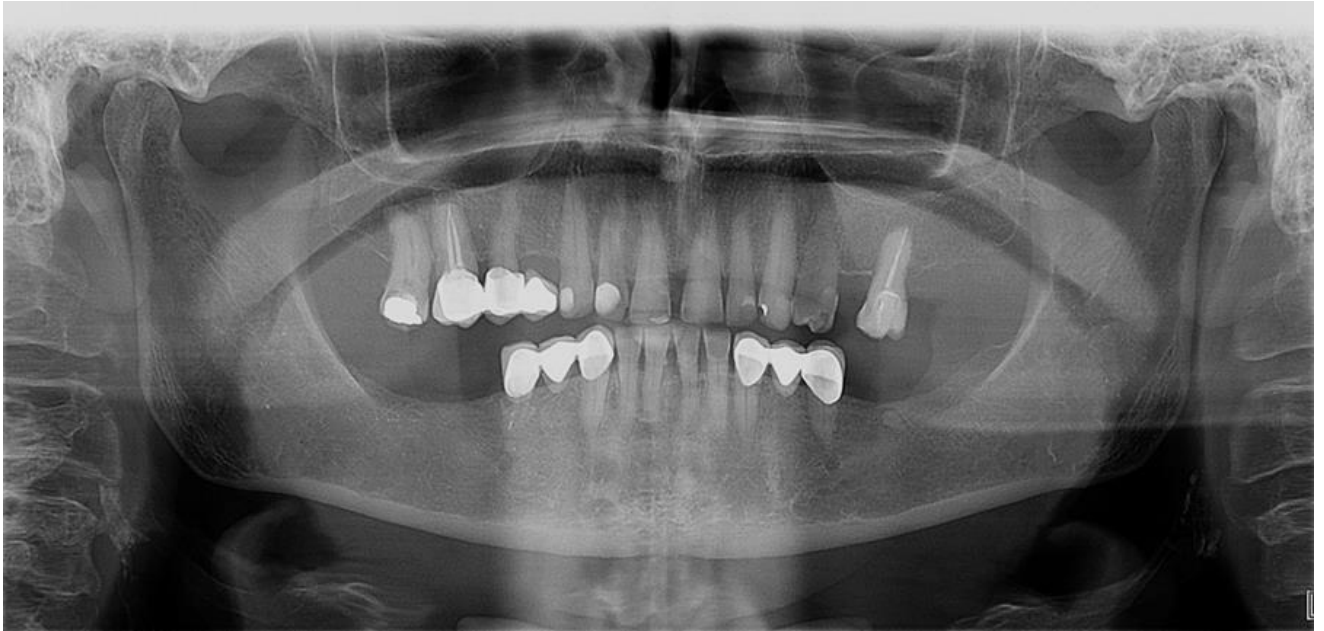U sanaciji djelomične bezubosti od iznimne je važnosti osigurati odgovarajuću okluziju koja je prihvatljiva za pacijenta. Za tu je potrebu neophodno pravilno određivanje međučeljusnih odnosa uz korištenje artikulatora. Kod djelomične bezubosti okluzija može biti zadovoljavajuća za izradu proteze ili nezadovoljavajuća, odnosno takva da dodiri zuba ne osiguravaju stabilnu okluziju ili postoje okluzijske interference, što nije pogodno za izradu protetskog nadomjestka. Procjenu stanja okluzije najbolje je učiniti na modelima, tj. izvan usta pacijenta, zbog bolje preglednosti i lakšeg rada. Modele je moguće prenijeti u artikulator okluzijskim registratom ili probnim bazama s bedemima, što ovisi o broju sačuvanih zuba i veličini bezubih prostora. Ako je okluzija zadovoljavajuća, odnosno pacijent ima dostatan broj nepromijenjenih dodira među antagonistima, potrebno je na odgovarajući način registrirati međučeljusne odnose i modele prenijeti u artikulator. Jedino je na taj način moguće osigurati zadovoljavajuću estetiku i funkciju. Određivanje međučeljusnih odnosa provodi se u tri dijela. Prvo se određuje položaj gornjeg zubnog luka prema ravnini baze lubanje, čime se model gornje čeljusti pomoću obraznog luka prenosi u artikulator. Nakon toga se registrira položaj donje čeljusti prema gornjoj u pravilnoj horizontalnoj i vertikalnoj dimenziji. Na kraju se, pomoću okluzijskog registrata, model donje čeljusti priključuje modelu gornje čeljusti. Ako okluzija nije sačuvana

ili je nezadovoljavajuća potrebna je rekonstrukcija međučeljusnih odnosa. Međučeljusni odnosi tada se određuju mjerenjem fiziološkog mirovanja, tj. stanja u kojem su mišići otvarači i zatvarači u stanju minimalne toničke kontrakcije koja se opire sili gravitacije i drži mandibulu u položaju mirovanja (vertikalna dimenzija). Horizontalna komponenta međučeljusnog odnosa određuje se u položaju centrične relacije. U razloge za rekonstrukciju međučeljusnih odnosa ubrajaju se situacije u kojima se preostali zubi ne nalaze u potpornim zonama ili pri zatvaranju ne dolaze u međusobne dodire ili dolaze u dodir, ali se pri tome javlja skretanje donje čeljusti u izvancentrični položaj. Takav položaj je nefiziološki i dovodi do pojačanog trošenja zubi što za posljedicu može imati snižavanje vertikalne dimenzije okluzije. Također, problem predstavljaju elongirani ili jako nagnuti zubi koje treba dovesti u zadovoljavajući položaj (1,13).

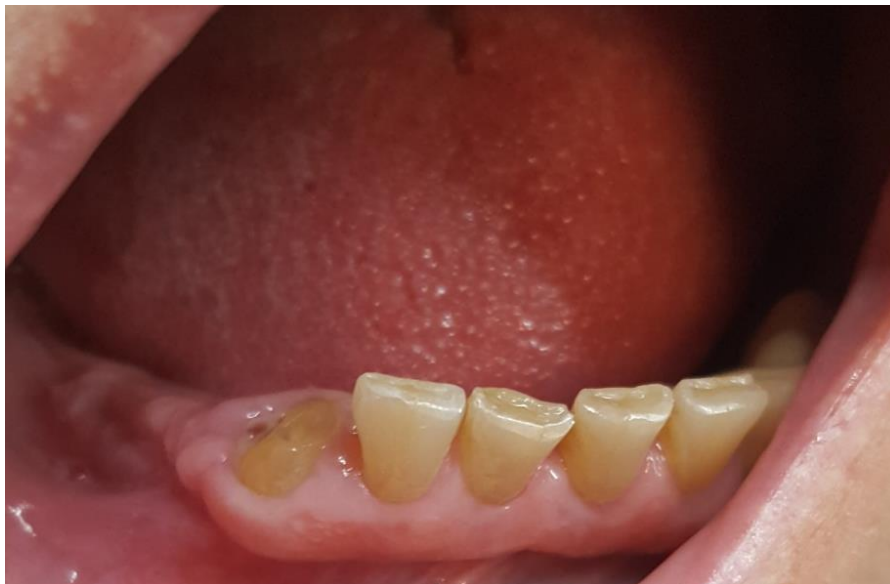2. PRIKAZ SLUČAJA

Pacijentica dolazi zbog bolova u donjem desnom segmentu u području zuba 45. Nakon detaljne anamneze, kliničkog pregleda i analize ortopantomograma (slika 1), utvrđena je potreba za skidanjem starog metal-keramičkog mosta u rasponu 43 do 45. Nakon uklanjanja fiksnog nadomjeska uočeno je da je zub 43 zahvaćen karijesom, a zub 45 je zbog opsežne destrukcije ekstrahiran. Tijekom uklanjanja karijesnog procesa na zubu 43 nije ostalo dovoljno kliničke krune za postavu krunice te je pacijentici predložena izrada nadogradnje. Zbog broja preostalih zuba i njihovog topografskog razmještaja te u skladu sa željama i financijskim mogućnostima pacijentice (pacijentica je odbila implanto-protetsku terapiju), predložena je izrada metalne djelomične proteze retinirane kvačicama. Po završetku endodontskog tretmana na zubu 43 pristupilo se izradi individualne metalne nadogradnje (slike 2 i 3). Nakon modelacije i izlivanja uslijedila je proba i cementiranje iste stakloionomernim cementom (FujiCEM 2, GC, Tokyo, Japan). U sljedećoj posjeti uzet je otisak za modificiranu krunicu metodom korekturnog otiska s gumastim elastičnim materijalima (slika 4). Prvi otisak u konfekcijskoj žlici uzet je adicijskim silikonom tvrđe konzistencije (Imprep ac putty, Unodent, Witham, Ujedinjeno Kraljevstvo), a drugi adicijskim silikonom rijetke konzistencije (Imprep ac light body, Unodent, Witham, Ujedinjeno Kraljevstvo), dok je za otisak suprotne čeljusti korišten ireverzibilni hidrokoloid (Fast Set Alginat, Unodent, Witham, Ujedinjeno Kraljevstvo) (slika 5). Otisci su u laboratoriju izliveni u sadri tipa IV. Na izlivenim modelima izrađene su zagrizne šablone i pristupa se određivanju međučeljusnih odnosa (slike 6 i 7). Nakon izrade metala modificirane krunice u laboratoriju isti se šalje na probu u ordinaciju. Pri probi u ustima provjerava se retencija na bataljku i odnos prema gingivi. Slijedi proba keramike (slike 8 i 9) i uzimanje alginatnog otisaka preko krunice za izradu individualne žlice (slika 10). Individualna žlica izrađuje se iz svjetlosno polimerizirajućeg akrilata i služi uzimanju funkcijskog otisaka. U idućoj posjeti uzet je funkcijski otisak u termoplastičnom materijalu (Iso Functional, GC, Tokyo, Japan) i polieteru (Impregum Soft, 3M ESPE, Seefeld, Njemačka) (slika 11). U laboratoriju je izrađen metalni skelet djelomične proteze s nagriznim bedemima (slika 12). Nakon probe metalne konstrukcije donje djelomične proteze ponovno su određeni međučeljusni odnosi (slika 13). Na temelju uzetih registrata, model donje čeljusti pridruži se modelu gornje koji je pomoću obraznog luka (Artex Facebow, AmannGirbach, Vorarlberg, Austrija) prenesen u artikulat (Artex, AmannGirbach, Vorarlberg, Austrija) (slike 14 i 15). Na slici 16 prikazana je postava zuba u artikulatu. Pri probi postave zuba u ustima pacijentice, provjeravaju se vertikalni i horizontalni međučeljusni odnosi, kontrolira se okluzija, fonacija i estetika. Nakon što su svi parametri zadovoljeni, slijedi završavanje proteze zamjenom voska akrilatom i polimerizacijom istoga te obrada i poliranje proteze. Po završenoj izradi proteze uslijedila je

proba u ustima pacijentice. Nakon što je ustanovljeno da proteza zadovoljava sva pravila estetike i funkcije, rad je cementiran stakloionomernim cementom (FujiCEM 2, GC, Tokyo, Japan), a pacijentici su dane upute o nošenju i održavanju proteze (slike 17 i 18).



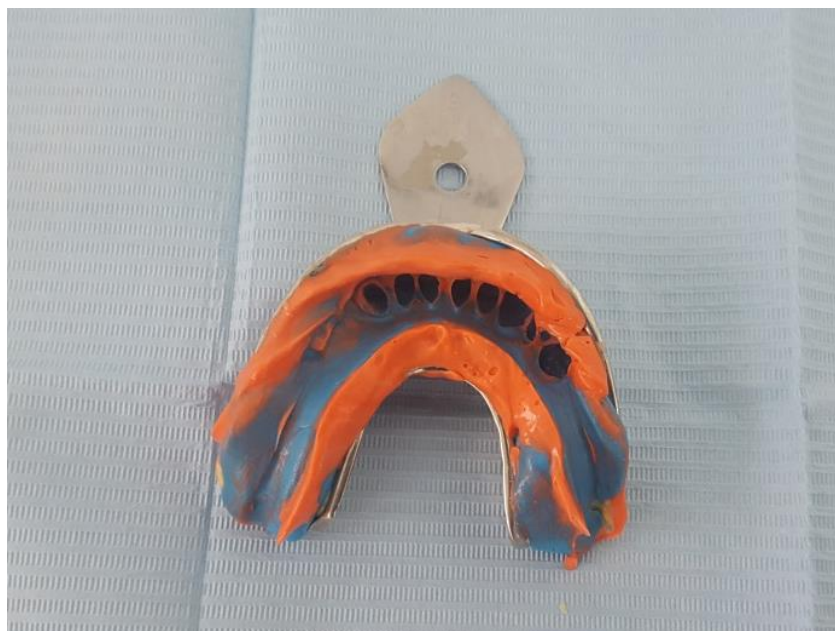Slika 1. Ortopantomogram prije početka terapije (ljubaznošću doc.dr.sc. Samira Čimića)



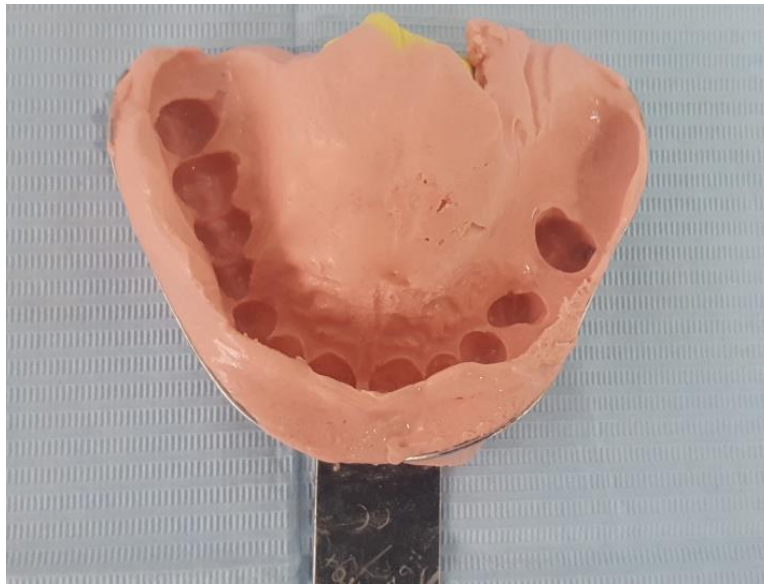
Slika 2. Preparacija zuba 43 za nadogradnju



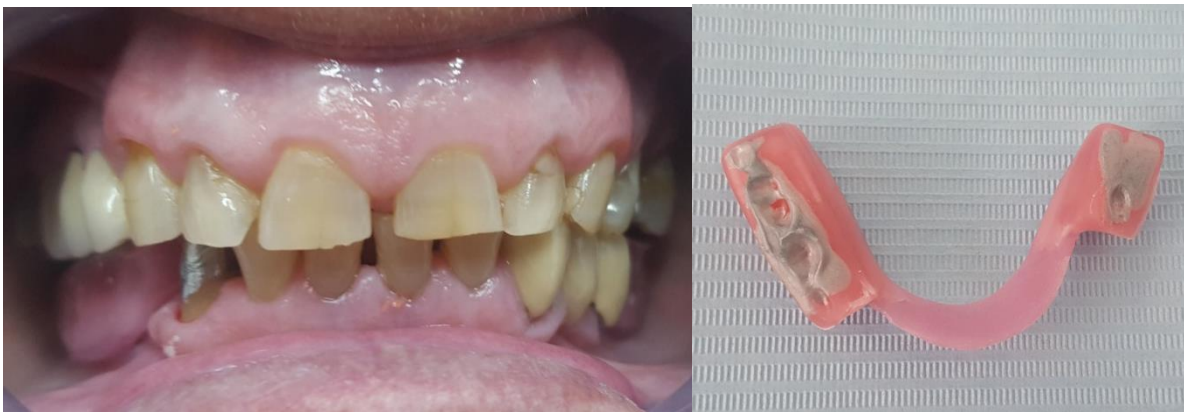Slika 3. Metalna lijevana nadogradnja



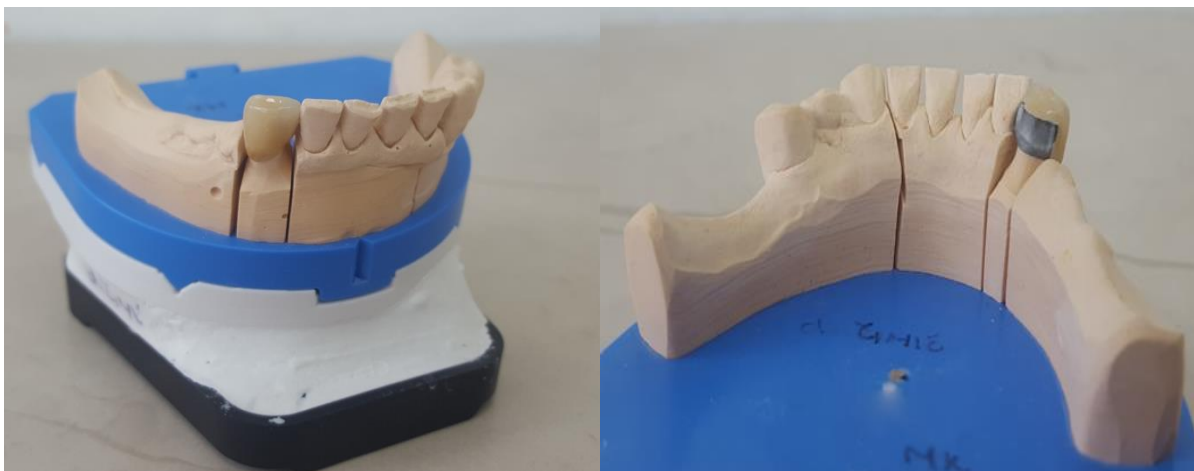
Slika 4. Korekturni otisak donje čeljusti



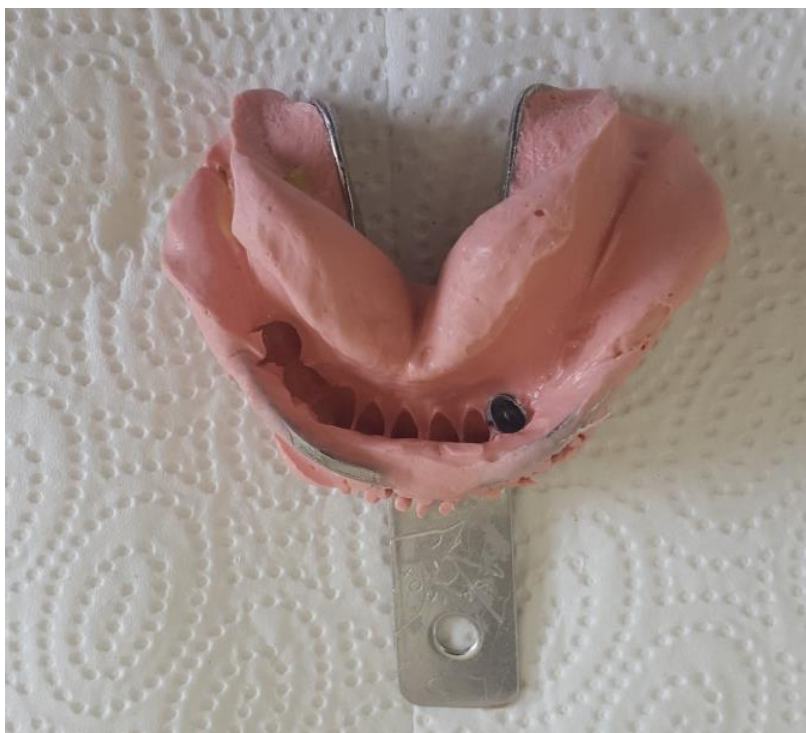Slika 5. Alginatni otisak gornje čeljusti



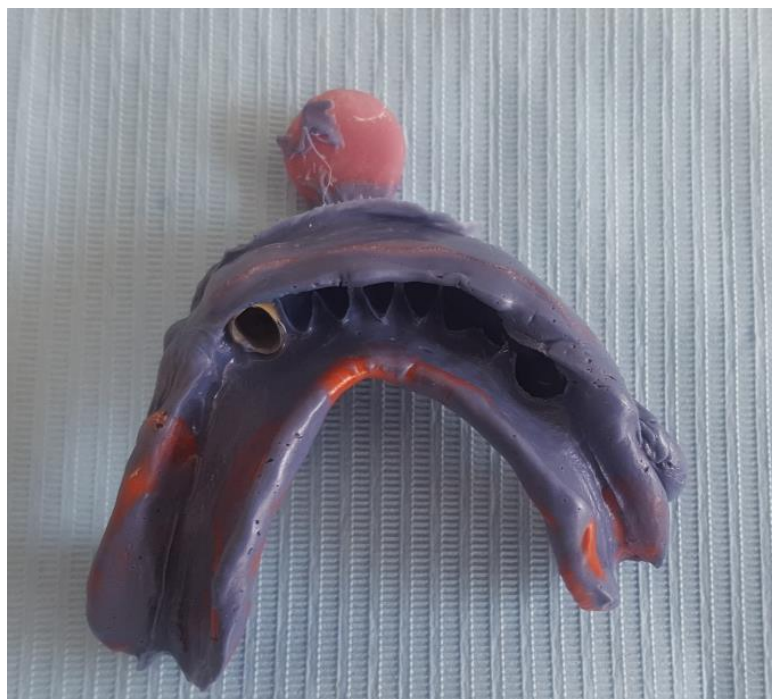Slika 6. i 7. Određivanje međučeljusnih odnosa za krunicu



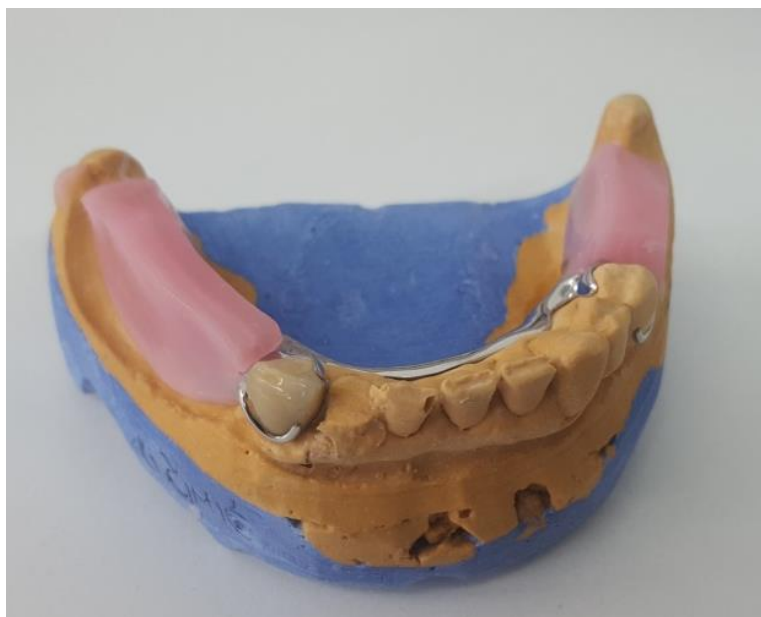Slika 8. i 9. Gotova krunica na modelu



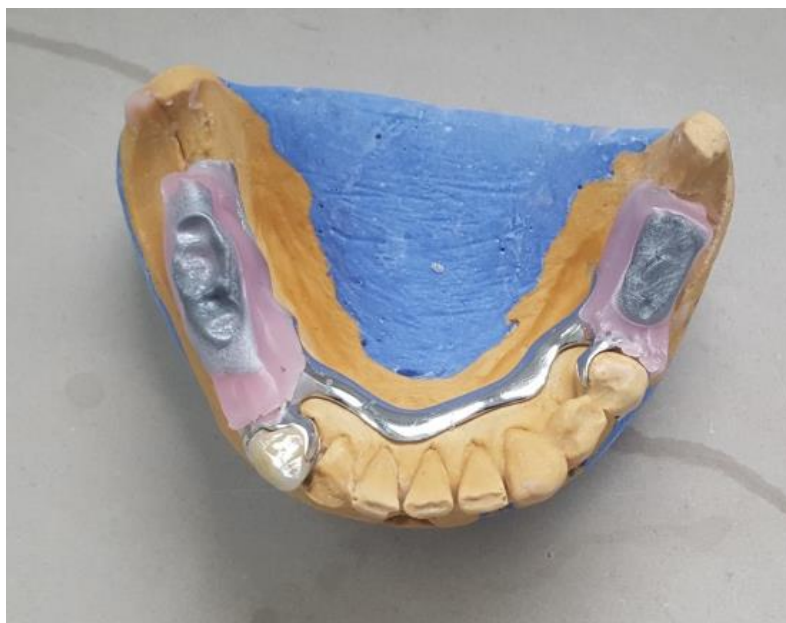Slika 10. Alginatni otisak donje čeljusti za individualnu žlicu



Slika 11. Funkcijski otisak donje čeljusti



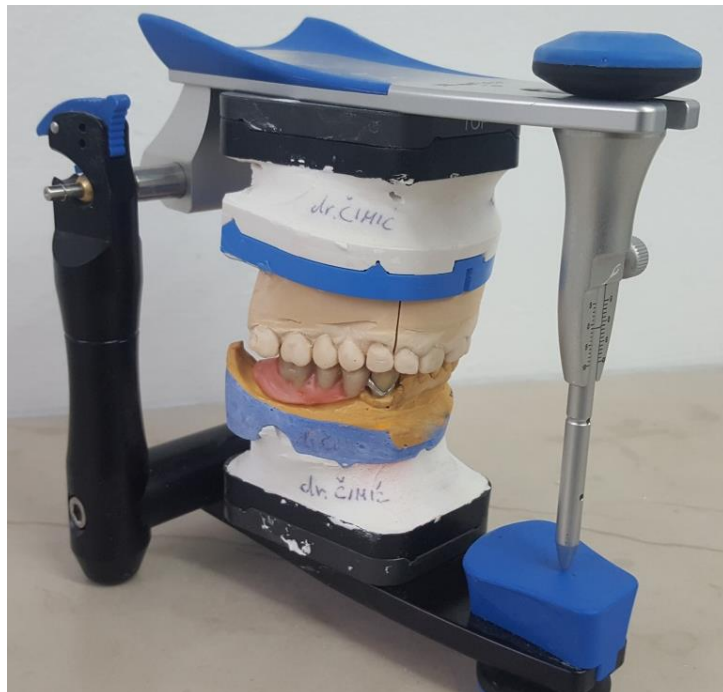Slika 12. Metalna konstrukcija donje djelomične proteze s nagriznim bedemima



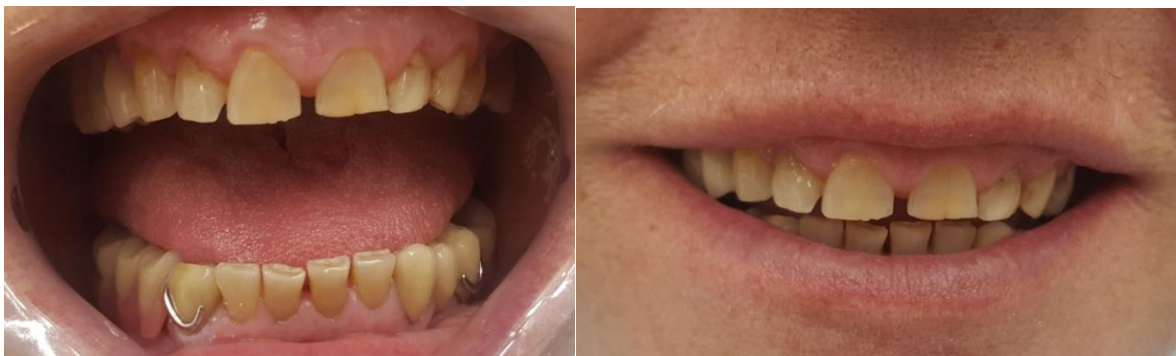Slika 13. Određivanje međučeljsnih odnosa za djelomičnu protezu



Slika 14. i 15. Prijenos međučeljusnih odnosa u artikulator



Slika 16. Postava zuba u artikulatoru



Slika 17. i 18. Predaja gotovog rada

Nadoknađivanje izgubljenih zuba i uspostavljanje narušenih funkcija stomatognatnog sustava može se postići jedino kada su zadovoljeni tehničko-mehanički i biološki čimbenici pri izradi djelomične proteze. Sile koje se protezom prenose na tkiva ležišta i zube moraju se pravilno rasporediti i usmjeriti, a to se postiže ispravnim planiranjem konstrukcije te uspostavljanjem optimalnih okluzijskih odnosa gornjih i donjih zuba. Pri planiranju i izradi djelomične proteze treba imati na umu da je opterećenje koje se prenosi na meka tkiva ležišta nefiziološko. Stoga se nastoji, ako uvjeti to dozvoljavaju, što je moguće više protezu poduprijeti na uporišnim zubima. Pri tome treba uvijek imati na umu biološku vrijednost uporišnog zuba kako bi se izbjeglo štetno djelovanje sila. Uspoređujući parodontno poduprte proteze s gingivalno poduprtim protezama, ustanovljeno je da je funkcijska vrijednost i stabilnost parodontno poduprte proteze veća. Međutim, često se susreću slučajevi nedostatka većeg broja zuba kod kojih čisto parodontno podupiranje nije moguće. Problem se očituje u tome što se djelomična proteza mora poduprijeti na tkivima različite popustljivosti, tj. na preostalim zubima i tkivima ležišta. Stabilan smještaj, odnosno statika dento-gingivno poduprte proteze ovisi o broju, razmještaju i biološkoj vrijednosti preostalih zuba, a osigurana je onda kada je postignuta ravnoteža sila. Da bi se postigla što ravnomjernija raspodjela opterećenja na uporišne zube i meka tkiva, potrebno je sedla proteze oblikovati funkcijskim otiskom tako da pokrivaju najveću moguću površinu. Kada su meka tkiva ležišta loše građe i veće rezilijencije, tada se veći dio opterećenja prenosi na uporišne zube. No, ako je parodont uporišnog zuba oslabljen, potrebno je uključiti veći broj zuba njihovim povezivanjem u blok, kako bi raspodjela opterećenja bila ravnomjernija. Međutim, nije preporučljivo međusobno spajati u blok zube različitog stanja parodonta. Prekomjerno opterećenje uporišnog zuba ili tkiva ležišta dovodi do njihovog oštećenja ili gubitka zuba. Čisto gingivno podupiranje proteze indicirano je samo onda kada stanje zuba ne dopušta njihovo opterećivanje, odnosno kada je prognoza zuba loša te se očekuje njihovo vađenje. Takve proteze najčešće služe kao privremene ili prijelazne (1,2).

Djelomična proteza u funkciji mora se suprotstaviti silama koje djeluju paralelno sa smjerom njezinog namještanja, odnosno koje ju nastoje podići od ležišta, ali i onima koje djeluju iz lateralnih smjerova te ju nastoje izvrnuti ili rotirati. Točnije, potrebno je osigurati optimalnu retenciju i stabilizaciju djelomične proteze. Retencija se osigurava kvačicama, trenjem između dijelova proteze i prirodnih zuba ili trenjem između dijelova etečmena te bazom proteze. Optimalna stabilizacija postiže se stabilizacijskim krakovima kvačica, krutim dijelovima proteze, etečmenima i ležištem. Djelomična proteza ne može biti previše stabilizirana, ali može biti prečvrsto retinirana (npr. stezanjem kvačica) te na taj način štetno djelovati na uporišne

zube. Stoga, u planiranju i izradi djelomične proteze treba se osigurati njena maksimalna stabilizacija uz minimalnu retenciju (1,2).

Najjednostavnija i najčešće upotrebljavana sredstva za retenciju djelomičnih proteza su kvačice. Iako su desetljećima bile zadovoljavajuće sredstvo retencije, zbog njihove vidljivosti i loše estetike u prednjem segmentu usne šupljine, danas se češće zamjenjuju drugim retencijskim elementima poput teleskopskih krunica, etečmena i prečki, ali i standardnim i mini dentalnim implantatima.

Djelomična proteza retinirana etečmenima bolje se opire djelovanju sila koje ju nastoje pomaknuti s ležišta. Naime, etečmeni imaju precizan smjer namještanja i osiguravaju dobru stabilizaciju bez dodatnih sredstava indirektna retencije, iako je u nekim slučajevima potrebno dodati lijevani stabilizacijski krak, koji se smješta u pripremljeno ležište na kruni uporišnog zuba (1).

Veza između djelomične proteze i uporišnih zuba može biti kruta ili rezilijentna. Kruta veza, odnosno direktno podupiranje koristi se kada se uporišni zubi, sredstva retencije i sedlo proteze protežu pravolinijski. Rezilijentna veza s jednom ili dvjema slobodnim kretnjama, dopušta stvaranje različitih osi rotacije koje imaju za posljedicu pojačanu kinetiku proteze pod opterećenjem. Stoga se, s ciljem zaštite parodonta uporišnih zuba od preopterećenja u situaciji kada se uporišni zub, sredstvo retencije i sedlo ne protežu pravolinijski, koristi rezilijentna veza. Nedostatak veznih elemenata koji omogućavaju kretnje je pojačana resorpcija kosti, koja je posljedica svojstva elastičnosti. Najpovoljniji su rezilijentni zglobovi elementi koji dozvoljavaju samo dvije kretnje: vertikalno-translacijsku i šarnirsku kretnju, dok se etečmeni koji omogućuju štetnu transverzalnu kretnju danas više ne koriste (1,8).

Iako dizajn parcijalne proteze može ovisiti o operateru, različite Kennedyjeve klase u pravilu upućuju u mogućnosti izrade djelomičnih proteza. Prema istraživanju Charyeve i sur. u populaciji parcijalno bezubih pacijenata najzastupljenija je Kennedy klasa III, a najmanje zastupljena Kennedy klasa IV. Klasa II koja je prikazana u ovom radu bila je zastupljena u 17,9 % ispitanika u gornjoj čeljusti i 24,3 % ispitanika u donjoj čeljusti (16).

U sličnom istraživanju Sadig i Idowu su utvrdili usporedive rezultate. Premda Kennedy klasa II nije najzastupljenija klasa parcijalne bezubosti, utvrđenih 20-30 % parcijalnih bezubosti i dalje predstavlja značajan udio pacijenata kojima je potrebna protetska rehabilitacija (17).

Parcijalna bezubost Kennedy klase II u donjoj čeljusti može se sanirati na više načina. Premda djelomične proteze još uvijek pripadaju standardnom načinu sanacije djelomične bezubosti, implanto-protetska rehabilitacija ima značajnih prednosti. S protetskog gledišta dentalni implantati osiguravaju bolju retenciju i podupiranje proteza, smanjuju resorpciju rezidualnih alveolarnih grebena, štite preostale zube od preopterećenja i ispadanja, smanjuju rotacijske kretnje i povećavaju žvačnu sposobnost pacijenata te na taj način značajno poboljšavaju kvalitetu života pacijenta u odnosu na djelomične proteze s kvačicama (18,19,20).

Istraživanja su pokazala da pacijenti s distalnom bezubosti imaju 30-40 % smanjenu žvačnu efikasnost. Djelomične proteze s distalno produženim sedlom kompenziraju do 50 % te žvačne efikasnosti (21). Neki autori sugeriraju postavljanje dentalnih implantata distalno kod Kennedy klase I i II u svrhu poboljšanja funkcije djelomičnih proteza (22). Ugradnjom implantata na područje prvoga ili drugoga premolara i molara, tj. žvačnih centara, kod Kennedy klase I, umjesto linearnoga podupiranja dobiva se poligonalna raspodjela opterećenja, a to znači bolje podupiranje proteze i manje slijeganje sedala. Samim time manja je resorpcija alveolarnoga grebena. Prvotna Kennedy klasa I (obostrano skraćeni zubni luk) pretvara se u Kennedy klasu III, što smanjuje rotaciju proteze oko uporišnih zuba (23).

Nažalost, kod nekih pacijenata nije moguće smjestiti implantate na za to predviđena mjesta zbog nedovoljne količine koštanog tkiva. Takvi pacijenti bili bi isključeni iz implantološke terapije ili bi ona bila moguća samo uz augmentaciju kosti oralno-kirurškim putem, što uvelike povećava cijenu rada i produljuje vrijeme trajanja implanto-protetske terapije.

4. ZAKLJUČAK

Raznovrsne posljedice djelomičnog gubitka zuba i sve viši estetski zahtjevi predstavljaju veliki izazov za doktora dentalna medicine. Zadatak protetske terapije je ispravljanje štetnih posljedica koje nastaju zbog gubitka zuba. Napretkom tehnologije mogućnosti sanacije ovog problema danas su brojne. Nadoknađivanje izgubljenih zuba može se provesti fiksnim mostom, djelomičnom protezom ili dentalnim implantatima.

Uzimajući u obzir želje pacijenta, njegove financijske mogućnosti, ali i biološke čimbenike preostalih zuba potrebno je postaviti pravilnu indikaciju za izradu pojedinog protetskog rada. Nema pravila koje vrijedi za sve slučajeve, stoga je prije donošenja konačne odluke potrebno procijeniti svaki slučaj zasebno. Također, treba imati na umu da je za uspjeh protetskog liječenja od presudne važnosti detaljan plan liječenja koji omogućuje pravilno i sistematično provođenje postupaka.

1. Kraljević K, Kraljević Šimunković S. Djelomične proteze. Zagreb: In.Tri d.o.o.; 2012.
2. Suvin M. Djelomična proteza. VIII. nepromijenjeno izdanje. Zagreb: Školska knjiga; 1991.
3. Rizvan G. Planiranje elemenata djelomične proteze prema razmještaju uporišnih zubi u čeljusti. Sonda; 2015.
4. Jeyapalan V, Shankar Krishnan C. Partial Edentulism and its Correlation to Age, Gender, Socio-economic Status and Incidence of Various Kennedy's Classes – A Literature Review. J Clin Diagn Res. 2015;9(6):14-7.
5. Ozan O, Orhan K, Aksoy S, Icen M, Bilecenoglu B, Ufuk Sakul B. The Effect of Removable Partial Dentures on Alveolar Bone Resorption: A Retrospective Study with Cone-Beam Computed Tomography. J Prosthodont. 2013;22(1):42-8.
6. McGarry TJ, Nimmo A, Skiba JF, Ahlstrom RH, Smith CR, Koumjian JH, Arbree NS. Classification system for partial edentulism. J Prosthodont. 2002;11(3):181-93.
7. Makkar S, Chhabra A, Khare A. Attachment Retained Removable Partial Denture: A Case Report. Int. J of Clinical Dental Science. 2011;2(2):39-43.
8. Lisko D. Attachmenti u retenciji djelomičnih proteza. Sonda, 2015.
9. Gupta S, Rani S, Sikri A, Kapoor A. Attachment Retained Cast Partial Denture: Conventional and Contemporary Treatment Perspectives. Int J Oral Care Res. 2016;4(4):312-6.
10. Reddy SVG, Shareef SNHA, Bharathi M, Reddy S, Kondapalli AK, Sujatha K. Attachment Retained Cast Partial Denture Prosthesis. Int J Adv Health Sci. 2017;4(1):8-13.
11. Can G, Özmumcu B, Altinci P. In vitro Retention Loss of Attachment-retained Removable Partial Denture. J Contemp Dent Pract. 2013;14(6):1049-53.
12. Baučić I, Ivaniš T, Lazić B, Stipetić J, Živko-Babić J, Čatović A, Komar D, Mehulić K, Vojvodić D. Klinička fiksna protetika. Zagreb: Stomatološki fakultet Sveučilišta u Zagrebu; 1999.
13. Kraljević K. Potpune proteze. Zgreb: Areagrafika; 2001.

14. Mehulić K i sur. Dentalni materijali. Zagreb: Medicinska naklada; 2017.
15. Čatović A, Komar D, Čatić A i sur. Klinička fiksna protetika I– krunice. Zagreb: Medicinska naklada; 2015.
16. Charyeva O, Kubeyzin D. Altynbekov, Bakhyt Z. Nysanova. Kennedy Classification and Treatment Options: A Study of Partially Edentulous Patients Being Treated in a Specialized Prosthetic Clinic. *J Prosthodont.* 2012;21(3):177-80.
17. Sadig WM, Idowu AT. Removable partial denture design: A study of a selected population in Saudi Arabia. *J Contemp Dent Pract.* 2002;(3)4:40-53.
18. Peršić S. Utjecaj estetskog i funkcijskog aspekta protetske terapije na kvalitetu života ovisne o oralnom zdravlju. Doktorska disertacija: Zagreb; 2014.
19. Kuzmanović D, Payne A, Purton D. Distal implants to modify the Kennedy classification of a removable partial denture: a clinical report. *J Prosthet Dent.* 2004;92(1):8-11.
20. Suzuki Y, Kono K, Shimpo H Sato Y, Ohkubo C. Clinical Evaluation of Implant- Supported Removable Partial Dentures With a Stress-Breaking Attachment. *Implant Dent.* 2017;26(4):516-23.
21. Liang S, Zhang Q, Witter DJ, Wang Y, Creugers NH. Effects of removable dental prostheses on masticatory performance of subjects with shortened dental arches: A systematic review. *J Dent.* 2015;43:1185-94.
22. Pimentel MJ, Arrellaga JP, Bacchi A, Del Bel Cury AA. The Use of Implants to Improve Removable Partial Denture Function. *J Indian Prosthodont Soc.* 2014;14(Suppl 1):243-7.
23. Ramchandran A, Agrawal KK, Chand P, Ramashanker, Singh RD, Gupta A. Implant-assisted removable partial denture: An approach to switch Kennedy Class I to Kennedy Class III. *J Indian Prosthodont Soc.* 2016;16(4):408-11.

6. ŽIVOTOPIS

Lorena Lic rođena je 21. srpnja 1993. godine u Zagrebu. 2008. godine završava Osnovnu školu Josipa Kozarca i Glazbenu školu Milka Kelemena u Slatini. Iste godine upisuje Srednju školu Marka Marulića, smjer opća gimnazija u Slatini koju završava 2012. godine. Nakon završene srednje škole upisuje Stomatološki fakultet Sveučilišta u Zagrebu. Tijekom studija sudjelovala je u izradi nekoliko tekstova u studentskome časopisu Sonda. Dobitnica je studentske stipendije za darovite studente Grada Slatine.