

Socket shield tehnika u prezervaciji alveole

Batinić, Martina

Master's thesis / Diplomski rad

2019

Degree Grantor / Ustanova koja je dodijelila akademski / stručni stupanj: **University of Zagreb, School of Dental Medicine / Sveučilište u Zagrebu, Stomatološki fakultet**

Permanent link / Trajna poveznica: <https://um.nsk.hr/um:nbn:hr:127:791309>

Rights / Prava: [Attribution-NonCommercial 3.0 Unported / Imenovanje-Nekomercijalno 3.0](#)

Download date / Datum preuzimanja: **2024-07-03**



Repository / Repozitorij:

[University of Zagreb School of Dental Medicine
Repository](#)





Sveučilište u Zagrebu
Stomatološki fakultet

Martina Batinić

SOCKET SHIELD TEHNIKA U PREZERVACIJI ALVEOLE

DIPLOMSKI RAD

Zagreb, 2019.

Rad je ostvaren na Zavodu za oralnu kirurgiju Stomatološkog fakulteta Sveučilišta u Zagrebu.

Mentor rada: doc.dr.sc. Dragana Gabrić, Zavod za oralnu kirurgiju Stomatološkog fakulteta Sveučilišta u Zagrebu.

Lektor hrvatskog jezika: Maja Meczner, magistra edukacije hrvatskog jezika i književnosti

Lektor engleskog jezika: Roberta Končar, magistra engleskog jezika i književnosti

Sastav Povjerenstva za obranu diplomskog rada:

1. _____
2. _____
3. _____

Datum obrane rada: _____

Rad sadrži: 33 stranice

7 slika

CD

Rad je vlastito autorsko djelo, koje je u potpunosti samostalno napisano uz naznaku izvora drugih autora i dokumenata korištenih u radu. Osim ako nije drukčije navedeno, sve ilustracije (tablice, slike i dr.) u radu su izvorni doprinos autora diplomskog rada. Autor je odgovoran za pribavljanje dopuštenja za korištenje ilustracija koje nisu njegov izvorni doprinos, kao i za sve eventualne posljedice koje mogu nastati zbog nedopuštenog preuzimanja ilustracija odnosno propusta u navođenju njihovog podrijetla.

Zahvaljujem svojoj mentorici, doc. dr. sc. Dragani Gabrić, na pruženoj pomoći pri pisanju diplomskog rada te na ugodnoj suradnji.

Zahvaljujem roditeljima što su uvijek bili tu za mene kroz studij, na bezuvjetnoj ljubavi i vjeri u mene.

Zahvaljujem obitelji i prijateljima na podršci tijekom studiranja.

SOCKET SHIELD TEHNIKA U PREZERVACIJI ALVEOLE

Sažetak

Nakon ekstrakcije zuba nastaju kvalitativne i kvantitativne promjene alveolarnog grebena, što može otežati daljnju implanto-protetsku rehabilitaciju. U pokušaju zaustavljanja atrofije grebena razvijene su brojne metode očuvanja alveole ili alveolarnog grebena. Ideja očuvanja korijena s ciljem zaustavljanja resorpcije kosti ispod protetskog nadomjeska poznata je dugi niz godina, no *socket shield* tehniku kakvu danas poznajemo prvi su opisali Hürzeler i suradnici 2010. godine.

Socket shield tehnika je tehnika parcijalne ekstrakcije zuba pri čemu se korijen separira, palatni segment se ekstrahira, a bukalni zadržava i oblikuje poput štita. Implantat se ugrađuje imedijatno, po mogućnosti bez kontakta sa štitom. Objašnjenja ovakvog postupka su očuvanje paradontnog ligamenta, čijim uklanjanjem započinje proces resorpcije kosti, te postizanje veće debljine bukalne stijenke, čime se smanjuje utjecaj opsega njezine resorpcije na ishod terapije.

Dosad objavljeni rezultati ove tehnike su obećavajući, a posebno se naglašava estetska vrijednost *socket shield* tehnike. Provedena klinička istraživanja opisuju gotovo stopostotan uspjeh, a u histološkim je studijama dokazano stvaranje nove kosti ili cementa između štita i implantata. No kako je riječ o relativno novoj tehnici, u praksi prisutnoj svega desetak godina, još uvijek nema dovoljno studija koje prikazuju dugoročan uspjeh tehnike.

Ključne riječi: dentalna implantologija, očuvanje alveole, *socket shield* tehnika

SOCKET SHIELD TECHNIQUE FOR SOCKET PRESERVATION

Summary

Qualitative and quantitative changes which occur in the alveolar ridge after tooth extraction can complicate the implant-prosthetic rehabilitation. In an attempt to prevent the alveolar ridge atrophy, numerous socket and alveolar ridge preservation techniques have been developed. The idea of preserving the tooth root with the goal of limiting bone resorption under a fixed or removable denture has been known for many years. Socket shield technique as is known today was first described by Hürzeler in 2010.

Socket shield technique is a partial extraction technique. The tooth root is sectioned mesiodistally, the palatal segment extracted and the buccal retained in the form of a shield. Immediate implant placement protocol is conducted, preferably without any contact between the implant and the shield in the end. The explanation of this procedure is the preservation of the periodontal ligament, whose removal begins the process of bone resorption, while achieving a greater thickness of the buccal wall, thereby reducing the impact of its resorption extent on the outcome of therapy.

The results of socket shield technique published so far are very promising, with particular emphasis on the aesthetic value of this technique. Conducted clinical studies have shown an almost 100% success rate, and histological studies have shown the formation of a new bone or cement between the shield and the implant. However, as it is a relatively new technique, present in the clinical practice for only about ten years, there are still not enough studies showing the long-term success rates of this technique.

Key words: dental implantology, socket preservation, socket shield technique

SADRŽAJ

1. UVOD	1
2. CIJELJENJE TKIVA POSLIJE EKSTRAKCIJE ZUBA.....	4
2.1. Cijeljenje mekog tkiva i kosti nakon ozljede.....	5
2.2. Promjene alveolarnog grebena poslije ekstrakcije	7
3. SOCKET SHIELD TEHNIKA	9
3.1. Razvoj <i>socket shield</i> tehnike.....	10
3.2. Indikacije i kontraindikacije	12
3.3. Kirurški postupak	13
3.4. Komplikacije	18
4. RASPRAVA.....	19
5. ZAKLJUČAK	23
6. LITERATURA.....	25
7. ŽIVOTOPIS	32

Popis skraćenica:

SST – *Socket shield* tehnika

PDL – parodontni ligament

GBR – vođena regeneracija kosti (eng. *guided bone regeneration*)

CBCT – *cone beam* kompjutorizirana tomografija

Pokušaji rekonstrukcije denticije dentalnim implantatima bili su poznati još u starom Egiptu (1), a suvremena ih stomatologija smatra najboljim rješenjem u terapiji gubitka zuba. Razvojem znanja i materijala implantati su postali dio rutinske terapije djelomične ili potpune bezubosti. U početku razvoja dentalne implantologije pacijenti su uglavnom bili potpuno bezubi te je primarni cilj terapije bio omogućiti im bolju funkciju od one što su je imali noseći klasične potpune proteze (2). Danas je mnogo veći broj pacijenata koji se odlučuju na implantološku terapiju zbog gubitka jednog ili nekoliko zuba, što su potvrdili i Brügger i suradnici (3) koji su zabilježili kako je kod više od 50% pacijenata indikacija za implantološku terapiju bila nedostatak jednog zuba. Premda je doktorima dentalne medicine očuvanje funkcije i dalje primarni cilj, estetika igra važnu ulogu u procjeni uspješnosti terapije, posebice u frontalnom dijelu gornje čeljusti, a u fokusu je sve više i zadovoljstvo pacijenata rezultatima implantološke terapije. Arunyanak i suradnici (4) zaključili su kako su pacijenti uglavnom zadovoljniji ishodom terapije u estetskom segmentu od kliničara te kako je zadovoljstvo izgledom protetskog nadomjeska veće od zadovoljstva izgledom periimplantne sluznice.

Morfološke i biološke karakteristike alveolarnog grebena i sluznice koja ga oblaže određene su zubima. Gubitkom zuba započinje fiziološki proces pregradnje, točnije progresivne resorpcije kosti, jače izražene na bukalnoj nego na lingvalnoj stijenci grebena (5). Ukoliko od gubitka zuba do izrade njegova nadomjeska protekne mnogo vremena, mogu nastati opsežni koštani defekti koji otežavaju daljnju terapiju (6). Postupke očuvanja ili rekonstrukcije volumena kosti nakon ekstrakcije zajedničkim imenom nazivamo tehnikama očuvanja alveole (eng. *socket preservation*), to jest tehnikama očuvanja alveolarnog grebena (eng. *alveolar ridge preservation*) ukoliko je riječ o rekonstrukciji većih područja grebena. Očuvanje alveole ili alveolarnog grebena ne može u potpunosti zaustaviti resorpciju kosti, no može limitirati njen opseg (7). Atraumatska ekstrakcija zuba prvi je postupak važan za očuvanje alveole. Kako bi se smanjila trauma tvrdog i mekog tkiva potrebno je koristiti odgovarajuće instrumente poput periotoma i luksatora, dok je višekorijenske zube preporučljivo separirati dijamantnim svrdlima te potom izvaditi svaki korijen zasebno. Očuvanje alveole ili alveolarnog grebena temelji se na uporabi koštanih nadomjestaka i membrana. Cilj je stvaranje stabilnog volumena grebena kako bi se olakšala daljnja terapija, a to se postiže očuvanjem postojećeg profila kosti ili rekonstrukcijom volumena kosti na mjestima već nastalih koštanih defekata (8). Trenutno na tržištu postoji niz raspoloživih materijala koji se koriste u vođenoj regeneraciji kosti (eng. *guided bone regeneration*, GBR), a učinkovitost same tehnike dokazana je brojnim kliničkim studijama (9, 10).

Zbog saznanja o tijeku promjena alveolarnog grebena nakon ekstrakcije zuba i relativno dugog perioda cijeljenja kosti koje pacijentima predstavlja problem, u slučajevima implanto-protetske sanacije nedostatka samo jednog zuba imedijatna implantacija u drugi je plan potisnula implantaciju u zraslu kost (11). Uspjeh terapije i postotak preživljenja imedijatno ugrađenih implantata stabilan je i sličan onome klasičnih implantacija u zraslu kost (12, 13). Postava implantata direktno u postekstrakcijsku alveolu, uz augmentaciju ili bez nje, daje zadovoljavajuće funkcionalne i estetske rezultate, premda ne može u potpunosti zaustaviti resorpciju kosti (14–16). U pokušaju očuvanja bukalne stijenke alveole razvijena je i *socket shield* tehnika (SST). Riječ je o parcijalnoj ekstrakciji zuba, pri čemu se bukalna ploča korijena ostavlja u ulozi štita, a implantat se pozicionira više prema lingvalnoj (17). Rezultati su obećavajući, no broj objavljenih znanstvenih radova koji se bave ovom tematikom još uvijek je malen (18, 19). Cilj ovog rada bio je prikazati prednosti i nedostatke ove, iako relativno nove, sve popularnije tehnike pregledom trenutno dostupne znanstvene literature.

2. CIJELJENJE TKIVA POSLIJE EKSTRAKCIJE ZUBA

2.1. Cijeljenje mekog tkiva i kosti nakon ozljede

Cijeljenje svake rane, pa tako i tkiva poslije ekstrakcije zuba, odvija se u tri faze; prva faza je upalna, a zatim slijede fibroblastična te naposljetku faza remodelacije (20).

Upalna ili prodromalna faza započinje netom nakon ozljede i traje od tri do pet dana. Karakterizirana je pojavom klasičnih simptoma upale: boli (lat. *dolor*), crvenila (lat. *rubor*), otoka (lat. *tumor*), povišene temperature (lat. *calor*) te gubitkom funkcije (lat. *functio laesa*). Unutar ove faze možemo razlikovati dvije fiziološke komponente, vaskularnu i celularnu. Traumom, to jest prekidom kontinuiteta krvne žile, događa se inicijalna vazokonstrikcija. Celularni odgovor započinje aktivacijom sustava komplementa čije komponente djeluju kao faktori kemotaksije, privlačeći polimorfonuklearne leukocite (PMNL). U minutama koje slijede pristižu neutrofil i makrofagi čija je uloga uklanjanje štetnih tvari i nekrotičnog tkiva te proždiranje bakterija, no oni pritom luče čimbenike upale, poput histamina i prostaglandina, koji potiču vazodilataciju. Vazodilatacija omogućuje transudaciju plazme i migraciju leukocita u intersticij, što uzrokuje edem. Povišenje temperature i crvenilo su također posljedice vazodilatacije, dok su za bol i gubitak funkcije odgovorne proinflammatorne tvari poput histamina i prostaglandina. Unutar prva 24 sata doći će do stvaranja stabilnog krvnog ugruška, no u ovoj fazi cijeljenja nema značajnog povećanja čvrstoće rane jer je povezuje samo fibrin (21, 22).

Fibroblastična ili proliferacijska faza počinje treći dan nakon ozljede i traje dva do tri tjedna. U ovoj fazi jednu od glavnih uloga imaju fibroblasti. Oni stvaraju osnovnu tvar koju odlažu na prethodno stvorenu mrežicu fibrinskih niti na površini rane. Uz to, fibroblasti luče fibronektin, glikoprotein koji stabilizira fibrin te stimuliraju mezenhimalne stanice na produkciju tropokolagena koji umrežavanjem postaje zreli kolagen. Iako su kolagena vlakna u početku organizirana nasumično, čvrstoća rane značajno raste pa ona pred kraj ove faze može podnijeti gotovo 80% tenzije koje podnosi zdravo tkivo. Uz proliferaciju veziva, ova faza cijeljenja karakterizirana je neoangiogenezom. Nove krvne žile razvijaju se iz postojećih žila s rubova rane, a za širenje se koriste fibrinskom mrežicom (21, 22).

Faza remodelacije ili sazrijevanja finalna je faza cijeljenja rane i nema točno određen period trajanja. Prethodno stvoreni slabo organizirani kolagen zamjenjuje se novim, pravilno orijentiranim vlaknima koja mogu podnijeti veću tenziju. Kako su nova vlakna jača, potrebno ih je manje pa ožiljak postaje mekši. Edem se povlači zbog smanjenja metaboličkih potreba rane pa više nije potreban ni dio krvnih žila. Tijekom sazrijevanja rane dolazi i do kontrakcije

rane, to jest približavanja rubova rane. Šest do dvanaest mjeseci nakon traume postiže se maksimalna tenzija rane (21, 22).

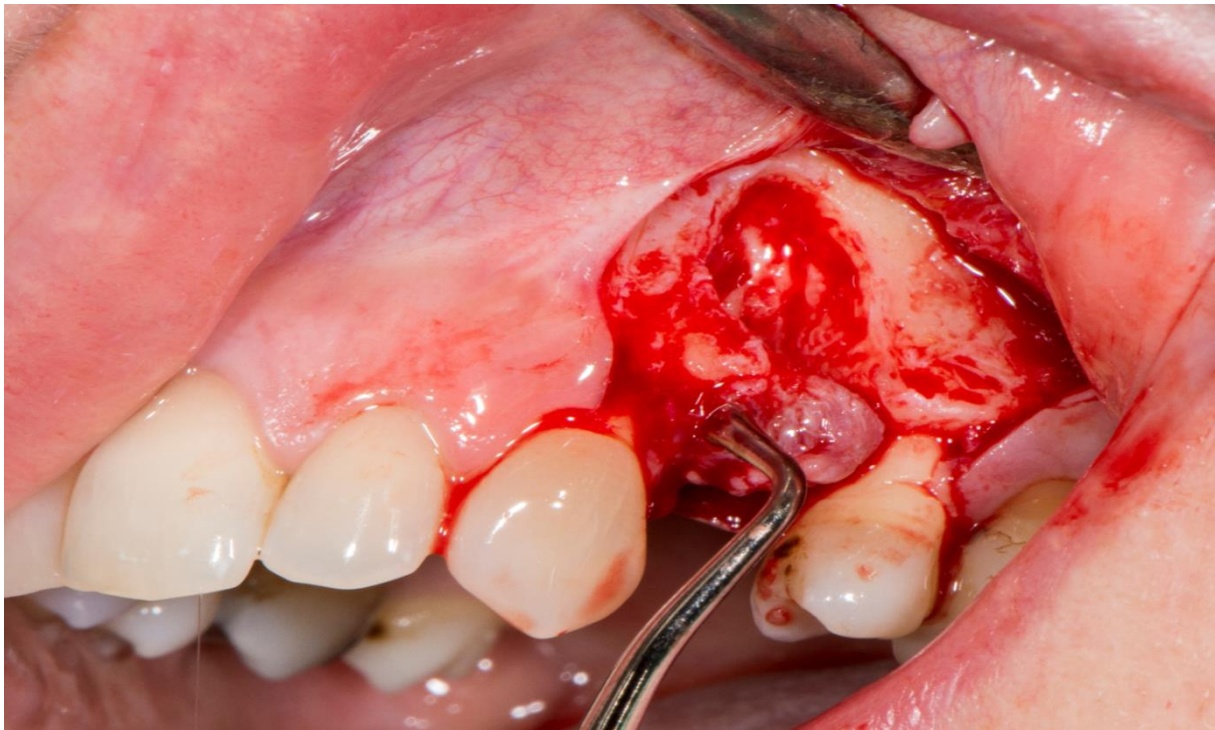
Opisani procesi cijeljenja mekog tkiva događaju se i tijekom cijeljenja kosti, uz dodatnu aktivnost osteoblasta i osteoklasta u remodelaciji ozlijeđene kosti. Osteoblasti, stanice koje stvaraju kost, potiču iz periosta, endosta ili iz cirkulirajućih mezenhimalnih pluripotentnih stanica. Osteoklasti, stanice koje razaraju kost, diferenciraju se iz monocita. Cijeljenje kosti može se podijeliti u tri faze, a to su upalna faza, faza reparacija te faza remodelacije kosti. Upalna faza započinje odmah nakon ozlijede i traje dva tjedna. U ovoj se fazi prvo formira krvni ugrušak, a zatim započinje imunološki odgovor organizma. Osteoklasti započinju razgradnju uništene kosti. U fazi reparacije osteoblasti počinju stvarati kalus koji je na početku mekan, no s vremenom se mineralizira. Ova faza traje između šest i dvanaest tjedana. Finalna faza cijeljenja kosti je faza remodelacije u kojoj kost recipročnim djelovanjem osteoblasta i osteoklasta sazrijeva te se pregrađuje (23).

Završetak cijeljenja alveole klinički se očituje zatvaranjem otvora na površini čvrstim epiteliziranim tkivom, a cijeljenje kosti procjenjuje se na radiološkim snimkama (24).

2.2. Promjene alveolarnog grebena poslije ekstrakcije

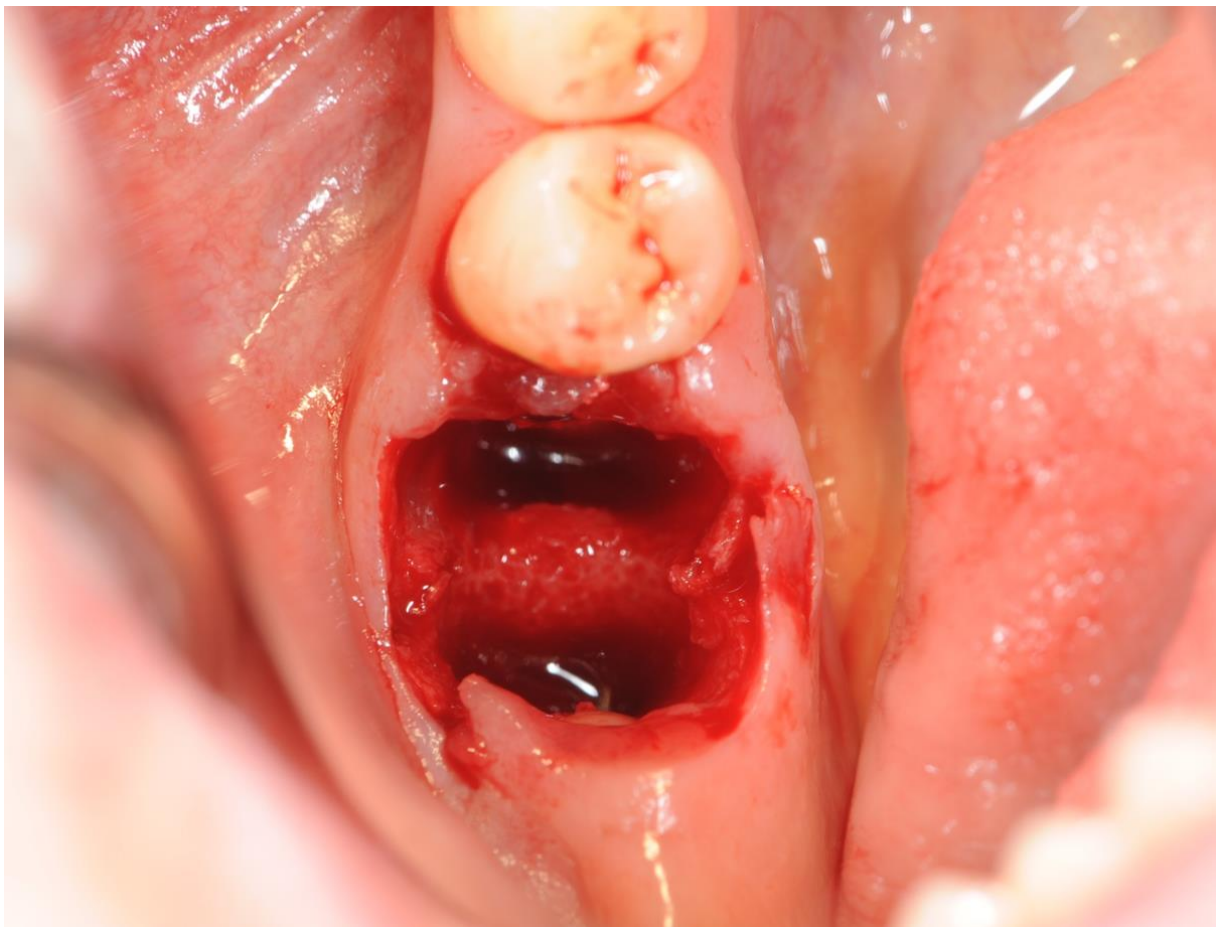Morfologija kosti u direktnoj je vezi s njezinom funkcijom. Na mjestima povećanog djelovanja sila osteoblasti pojačavaju stvaranje kosti, dok osteoklasti resorbiraju kost na mjestima na koje djeluje manja sila, premda i prevelike sile koje dugo traju mogu uzrokovati resorpciju kosti. Gubitkom zuba alveolarna kost gubi svoju funkciju i započinje proces remodelacije, pri čemu se javljaju strukturalne i dimenzijske promjene kosti (25). Važnu ulogu u tom procesu ima i parodontni ligament. On sudjeluje u vaskularizaciji kosti, predstavlja funkcionalnu vezu zuba i kosti te se čini kako proces resorpcije zapravo započinje uklanjanjem parodonta (17).

Glavnina resorpcije kosti odvije se unutar prve dvije godine od ekstrakcije, no resorpcija je kontinuirani proces koji se ne može u potpunosti zaustaviti. Proces resorpcije razlikuje se od pojedinca do pojedinca, a na njega utječe mnoštvo faktora. Neki od njih su postojanje periapikalne infekcije ili zabilježena parodontna bolest (Slika 1), anatomske faktori, opseg traume pri ekstrakciji, debljina i broj preostalih zidova alveole (Slika 2), pacijentova dob i prisustvo sustavnih bolesti (9, 26–28).



Slika 1. Defekt bukalne kosti nakon ekstrakcije. (Preuzeto s dopuštenjem autorice: doc. dr. sc. Dragana Gabrić)

Atrofija kosti je trodimenzionalna te prema istraživanjima gubitak volumena alveolarne kosti nakon ekstrakcije zuba varira u prosjeku između 40 i 60% (5, 29). Dugi periodi potpune bezubosti mogu dovesti do potpune resorpcije alveolarnog grebena. Pregledom literature Van der Weijden i suradnici (30) su zaključili kako se širina grebena poslije ekstrakcije u prosjeku smanji za 3.87 mm, a visina za 1.67 mm. Te su promjene najizraženije unutar prva tri mjeseca od ekstrakcije te su nešto jače izražene u lateralnim dijelovima čeljusti nego u fronti (31). Remodelacija kosti se odvija jednakom dinamikom na bukalnoj i lingvalnoj stijenci, no bukalna je stijenka alveole tanja te time podložnija resorpciji od lingvalne. Tu su tvrdnju u svom istraživanju potvrdili i Covani i suradnici (32), prikazavši pritom poseban obrazac koji prati resorpcija bukalne stijenke opisujući ga kao obrnuto slovo "V". Što je preostala bukalna stijenka deblja, to će resorpcija biti manje izražena (33). Navedene činjenice mogu, osim funkcionalnog, predstavljati i veliki estetski problem, posebice u frontalnom dijelu čeljusti (34).



Slika 2. Atraumatska ekstrakcija zuba. (Preuzeto s dopuštenjem autorice: doc. dr. sc. Dragana Gabrić)

3. SOCKET SHIELD TEHNIKA

3.1. Razvoj *socket shield* tehnike

Implanto-protetsku terapiju često komplicira ili kompromitira nedostatak volumena kosti. Atrofija alveolarnog grebena nakon ekstrakcije zuba fiziološki je proces, no ponekad je problematičan opseg tog procesa. Zato su razvijene tehnike očuvanja alveole ili alveolarnog grebena. Te tehnike mogu, s većim ili manjim uspjehom, umanjiti značaj resorpcije, no ne mogu je u potpunosti zaustaviti. Prema istraživanju Cha i suradnika (35), neku vrstu augmentacije grebena zahtijevalo je 50.3% implantoloških pacijenata, bilo prije implantacije ili tijekom postupka. Rezultati augmentacije su stabilni i estetski zadovoljavajući u kombinaciji s ranom implantacijom, 4–8 ili 12–16 tjedana nakon ekstrakcije (36, 37). Ipak, ukoliko se augmentacija radi uz imedijatnu implantaciju rezultate je teže točno predvidjeti, a komplikacije, primjerice pojava recesija, su češće te rezultiraju nezadovoljavajućom estetikom mekog tkiva koja je veoma važna u anteriornom segmentu maksile (38, 39). Također, saznanja o kvalitativnim i kvantitativnim promjenama alveolarnog grebena te njihovoj dinamici rezultirala su pretpostavkom kako je upravo uništenje stanica parodontnog ligamenta prilikom ekstrakcije zuba odgovorno za početak resorpcije grebena. Iz navedenog je nastala ideja očuvanja dijela korijena i pripadajućeg parodonta s ciljem očuvanja alveole (19).

Prva ideja zadržavanja korijena s ciljem očuvanja željenog volumena kosti bila je *root submergence* tehnika. Tehnika je u kliničkoj praksi prisutna od 60-ih godina 20. stoljeća, a cilj je očuvati konturu kosti u nosioca klasičnih potpunih proteza, potpunih proteza nošenih implantatima ili grebena ispod mosta (40). Zubi su bili koronektomirani, to jest uklonjena im je kruna u razini krestalne kosti. Zaostali korijen u kosti, koji mora biti bez znakova infekcije, zatvara se *per primam intentionem*, šavovima ili mekotkivnim graftom. Nakon perioda cijeljenja od tri mjeseca izrađuje se konačni protetski rad (41).

Socket shield tehnika (SST) je tehnika parcijalne ekstrakcije zuba pri čemu se uklanja oralni segment, a bukalni se oblikuje i ostavlja u alveoli, iako postoje i modifikacije (42). U literaturi se može pronaći i naziv *root membrane* tehnika, iako postoje razlike u odnosu na SST (43). Preostali segment korijena, štit, ima zadaću usporiti resorpciju bukalne stijenke alveole i osigurati optimalne rezultate implanto-protetske terapije. *Socket shield* tehniku, o kojoj se danas govori, opisali su Hürzeler i suradnici 2010. godine u eksperimentu na psima (44). Implantati su ugrađeni imedijatno, dva su postavljena tako da dodiruju štit, dok su preostala dva bila smještena više lingvalno pa je između implantata i štita ostala uska pukotina (eng. *facial gap*, *buccal gap*). U radu je opisano kako bukalni štit ne ometa

oseointegraciju implantata, već se između implantata i štita razvio cement. Uspjeh Hürzelera i suradnika potaknuo je daljnja istraživanja i uvođenje *socket shield* tehnike u kliničku praksu te su se od tada razvile i modifikacije tehnike. Primjerice, Kan i Runcharassaeng (45) zadržali su distalni segment gornjeg centralnog sjekutića kako bi očuvali interimplantatnu papilu. Za takav su se postupak odlučili zbog postojanja interproksimalnog infrakošanog defekta prema lateralnom sjekutiću, na mjestu kojega je prethodno ugrađen implantat. Gluckman i suradnici (46) u svom radu predlažu klasifikaciju pojmova prema kojoj se za takav postupak koristi naziv *proximal socket shield*. Još jedna opisana mogućnost je korištenje *socket shield* tehnike uz augmentaciju, ali bez ugradnje implantata. Kako bi se izbjegla moguća zbrka zbog krive interpretacije pojedinog pojma, za ovaj su postupak predložili naziv *pontic shield*. Cilj je sličan prethodno opisanim tehnikama: očuvanje konture grebena ispod tijela mosta ili proteze (42).

3.2. Indikacije i kontraindikacije

Za *socket shield* tehniku najčešće se odlučuje u rehabilitaciji anteriorne regije, to jest do drugog premolara, no Schwimer i suradnici (47) prikazali su uspjeh tehnike u lateralnom segmentu, pri postavi implantata na mjesto gornjeg drugog molara.

Socket shield tehnika koristi se za poboljšanje ishoda implantološke terapije (48). Iako se često napominje estetska vrijednost tehnike, primaran cilj ipak je osigurati neometano cijeljenje tkiva i oseointegraciju implantata, a time i optimalnu funkciju implantata. SST je još u razvoju pa nije moguće posve precizno definirati ni indikacije ni kontraindikacije. Ipak, prema podacima trenutno dostupnim u znanstvenoj literaturi, može se reći da je ova tehnika indicirana kada postoji opasnost od resorpcije gracilne bukalne stijenke alveole oko imedijatno postavljenih implantata, najčešće u anteriornoj maksili. Spray i suradnici (49) u svom su istraživanju definirali debljinu bukalne stijenke alveole veću od 1.8 mm nakon ekstrakcije kritičnom kako bi se izbjegao značajan gubitak kosti nakon implantacije. Stoga je jedna od ideja SST-a stvaranje potrebne debljine alveolarne stijenke pomoću fragmenta korijena. Ukoliko je pak cilj terapije očuvati volumen kosti ispod mosta ili proteze, tada je odabir *pontic shield* tehnika. Dvije tehnike mogu se koristiti zajedno u čeljusti, primjerice za očuvanje grebena ispod mosta nošenog implantatima (42).

SST je kontraindicirana u slučaju pomičnosti isprepariranog bukalnog fragmenta korijena ili zuba općenito zbog uznapredovale parodontne bolesti. Horizontalne frakture korijena su kontraindikacija za bilo koju od opisanih tehnika ukoliko su smještene subkrestalno. Naravno, u ovom slučaju vrijede i kontraindikacije za implantološku terapiju kao takvu, primjerice prisustvo patološke promjene čeljusti, nesanirana usna šupljina, loše opće stanje pacijenta zbog sustavnih bolesti, postojanje psihičke bolesti ili ovisnosti (50).

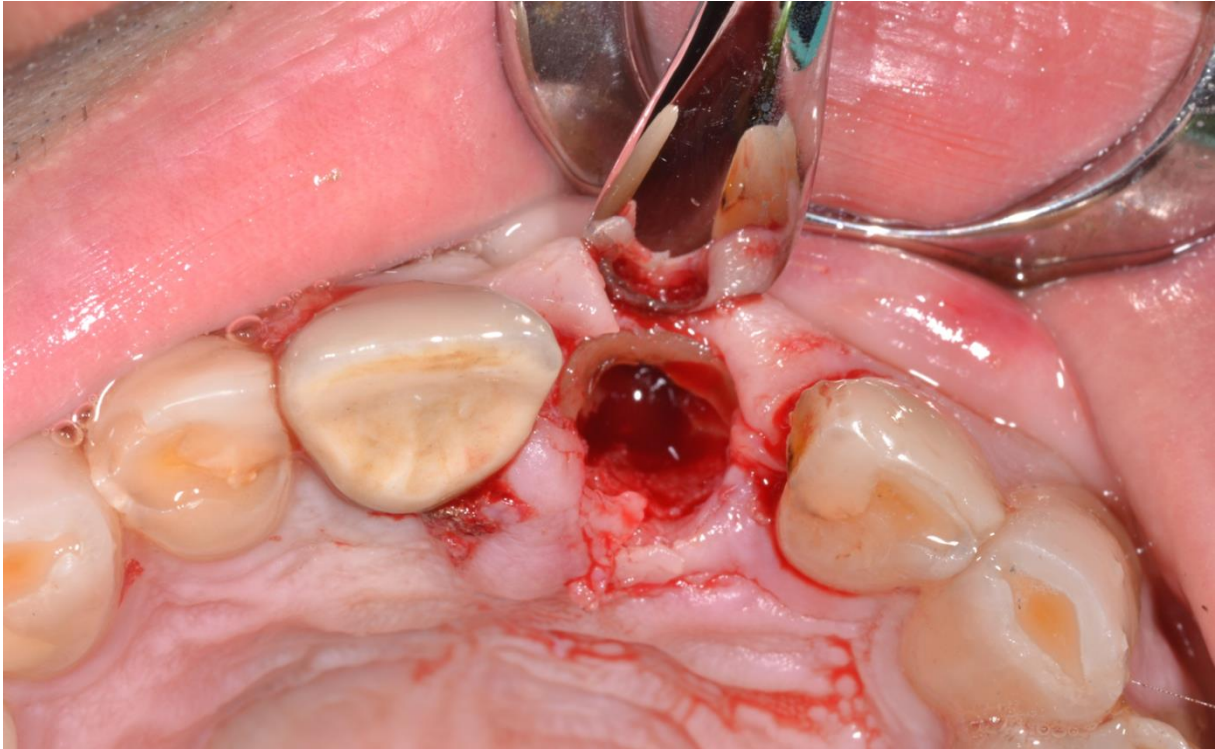
Postojanje periapikalne lezije nije prepreka za *socket shield* ili *pontic shield* tehniku jer se apikalni dio korijena uklanja, a alveola temeljito čisti, no to ipak jest kontraindikacija za *root submergence* tehniku (46). Zavijeni zubni korijeni ili gracilni zubi, poput mandibularnih sjekutića, nisu kontraindikacija za *socket shield* tehniku, no otežavaju provođenje tehnički ionako zahtjevne terapije (51). Bäumer i sur. (52) dokazali su kako se SST može uspješno provesti i na zubima koji su predviđeni za ekstrakciju zbog vertikalne frakture korijena.

3.3. Kirurški postupak

Na samom početku terapije potrebno je uzeti detaljnu opću medicinsku i stomatološku anamnezu te provesti klinički pregled, intraoralni i ekstraoralni. U dijagnostici i planiranju terapije mogu pomoći 2D ili 3D radiološke snimke. CBCT se smatra zlatnim standardom dijagnostike u dentalnoj implantologiji, to je brza i pouzdana metoda kojom se dobiva trodimenzionalni prikaz čeljusti, uz relativno male doze zračenja (53). CBCT je od iznimne važnosti za *socket shield* tehniku jer pruža uvid u dužinu i širinu, to jest volumen korijena, zatim njegov odnos spram stijenki alveole te moguće postojanje periapikalnih lezija ili koštanih defekata (51, 54).

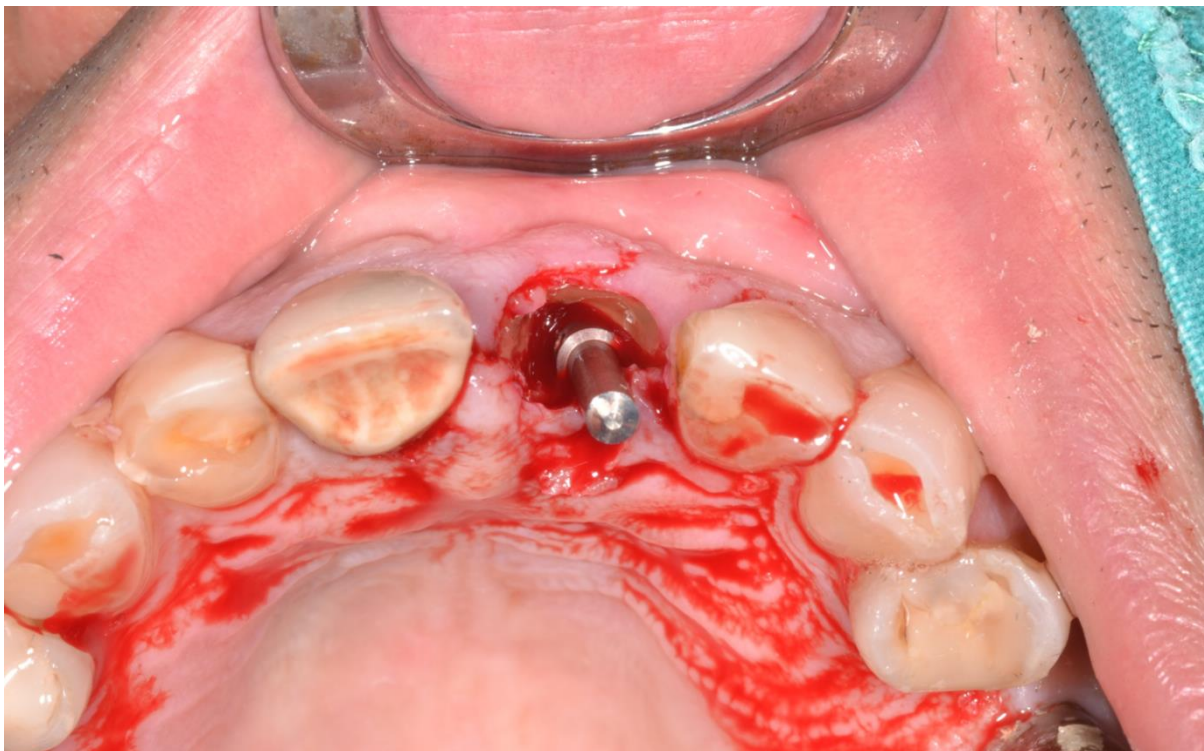
Dokazan je značajan pad incidencije komplikacija implantološke terapije ukoliko se pacijenti antibiotski zaštite prije zahvata (55). Dovoljna je jedna doza antibiotika sat vremena prije zahvata, a standardnom se smatra peroralno davanje 2g amoksicilina, ili 600mg klindamicina u slučaju alergije na penicilin.

Svaki oralno-kirurški zahvat započinje odgovarajućom anestezijom, infiltracijskom ili provodnom. Odabrani se zub koronektomira u razini gingive dijamantnim svrdlom uz vodeno hlađenje, pri čemu je potrebno paziti na eventualnu ozljedu gingive ili okolnih struktura. Sljedeći je korak separacija korijena u mezio-distalnom smjeru, na bukalni i palatinalni segment dugačkim kirurškim svrdlom uz hlađenje. Kao pomoć u orijentaciji može poslužiti endodontski instrument koji će pokazati smjer nagiba korijena i njegovu duljinu. Kada je korijen separiran cijelom dužinom u mezio-distalnom smjeru, pristupa se ekstrakciji palatinalnog dijela korijena. Ekstrakcija treba biti atraumatska, a bukalna ploča korijena se ne smije dirati. Pri separaciji i ekstrakciji preporuča se zadržati prst na bukalnoj stijenci alveole kako bi se osjetile vibracije koje su rezultat prelaska apeksa svrdlom ili pomicanja bukalnog segmenta korijena. Nakon uklanjanja palatinalnog segmenta korijena, bukalni se segment čisti kiretama i obilno ispire fiziološkom otopinom. Kada se utvrdi stabilnost bukalnog segmenta sondom, pristupa se koronarnom skraćivanju. U originalnom opisu tehnike štit se skraćivao do milimetar ili dva iznad razine krestalne kosti kako bi se očuvala dentogingivna vlakna PDL-a (44). Gluckman i suradnici (54) ipak predlažu skraćivanje štita do ruba krestalne kosti kako bi se izbjegle moguće komplikacije. Unutarnja stijenka štita stanjuje se velikim okruglim svrdlom na otprilike polovinu debljine korijenskog zida, poprimajući pritom konkavni oblik (Slika 3).

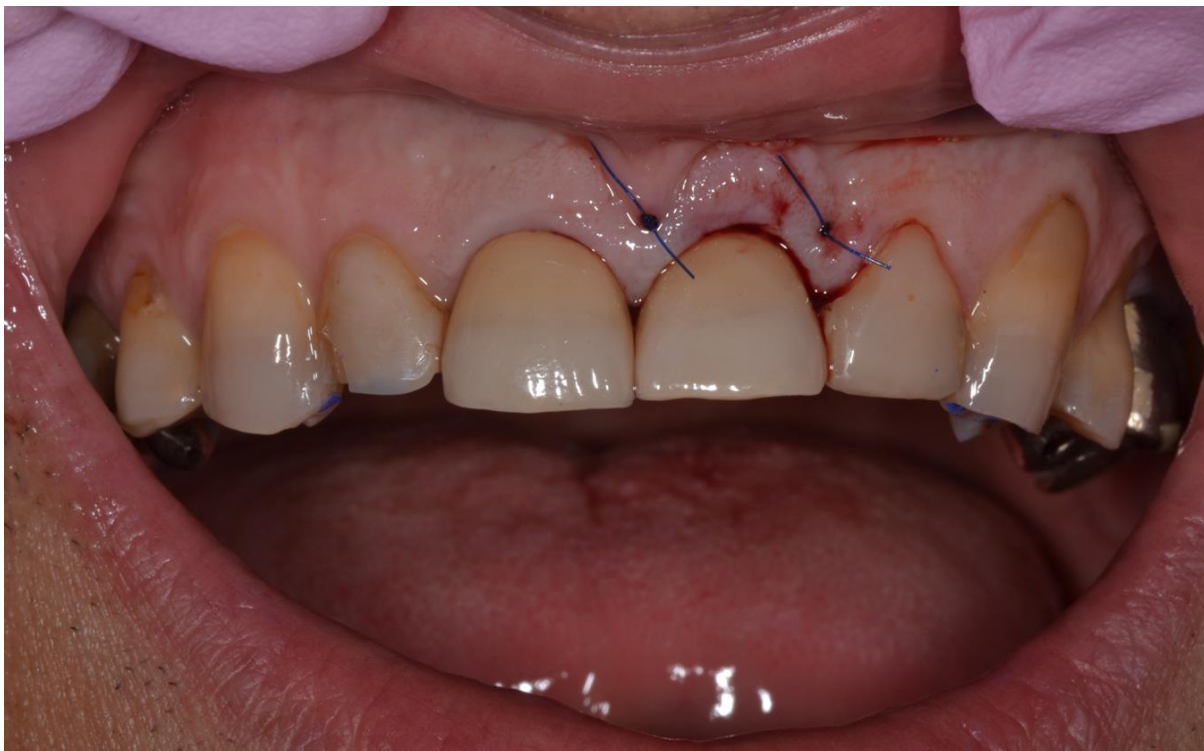

Slika 3. Izgled alveole nakon ekstrakcije palatinalnog dijela korijena i oblikovanja štita. (Preuzeto s dopuštenjem autora: Igor Smojver, dr.med.dent.spec.oralni kirurg)

Ponovno se ispituje mobilnost štita te fiziološkom otopinom ispire alveola. Slijedi imedijatna ugradnja implantata prema standardnom protokolu (Slika 4). Preporuka je izbjeći kontakt implantata i štita, no ponekad to u apikalnom dijelu štita nije moguće. U pukotinu između štita i implantata može se, prema potrebi, postaviti neki od nadomjesnih koštanih materijala. Implantat se zatvara *healing capom* ili se na njega odmah postavlja nadogradnja (eng. *abutment*) s privremenom krunicom (Slika 5).



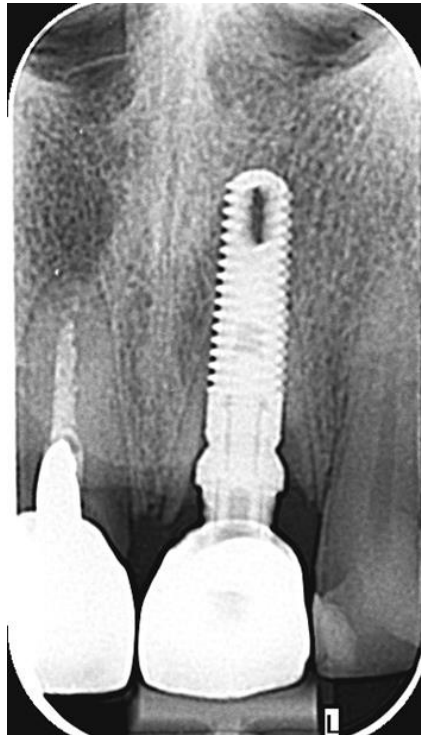Slika 4. Nakon imedijatne ugradnje implantata. Između implantata i štita vidljiva je bukalna pukotina. (Preuzeto s dopuštenjem autora: Igor Smojver, dr.med.dent.spec.oralni kirurg)



Slika 5. Stanje poslije operacije i postave privremene krunice na implantat. (Preuzeto s dopuštenjem autora: Igor Smojver, dr.med.dent.spec.oralni kirurg)

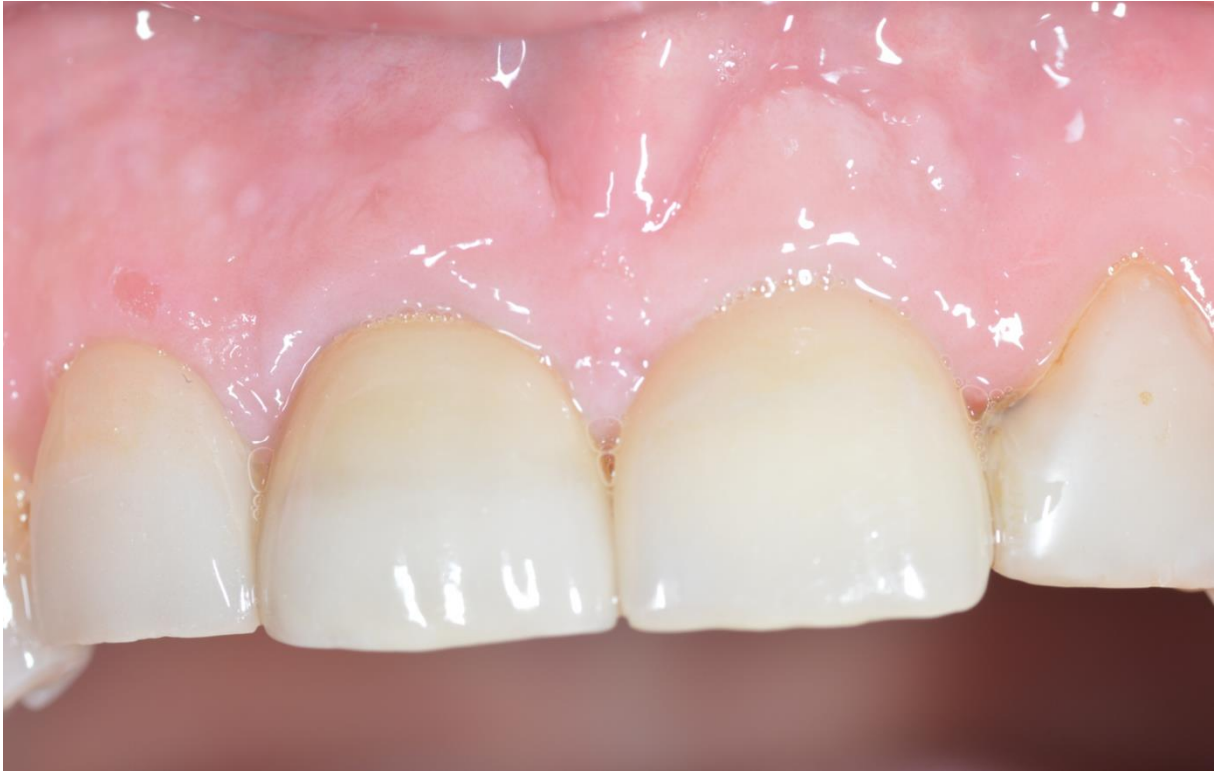Rana može cijeliti sekundarno, no prema potrebi se mogu postaviti šavovi. Potrebno je izbjegavati odizanje režnja pune debljine tijekom zahvata, kako se ne bi kompromitiralo cijeljenje tkiva, a time i estetski rezultati (54).

Poželjno je snimiti kontrolnu RTG snimku na kraju zahvata (Slika 6), a ukoliko je to moguće, snimka se izrađuje i u ranijoj fazi zahvata, po završetku preparacije bukalnog štita (54). Po završetku procesa cijeljenja, pristupa se izradi konačnog protetskog rada (Slika 7).



Slika 6. Kontrolna RTG snimka nakon provedenog zahvata. (Preuzeto s dopuštenjem autora: Igor Smojver, dr.med.dent.spec.oralni kirurg)

Modifikacija SST-a je *root membrane* tehnika (43). U ovoj se tehnici korijen ne separira na bukalni i palatinalni dio već se ležište implantata preparira kroz korijen. Implantat se pozicionira palatinalno, tako da se bukalna stijenka korijena ne ošteti.



Slika 7. Uredan izgled periimplantog tkiva nakon cijeljenja i izrade konačnog rada. (Preuzeto s dopuštanjem autora: Igor Smojver, dr.med.dent.spec.oralni kirurg)

Optimalne dimenzije štita još uvijek nisu jasno definirane, već se kliničar u radu mora osloniti na iskustvo i subjektivnu procjenu zatečenog stanja. Deblji štiti je čvršći, no zauzima veći dio alveole. Tanak štiti ostavlja dovoljno prostora za postavu implantata, no može frakturirati (51). Tan i suradnici (56) su u studiji provedenoj na psima zaključili kako je visina fragmenta korijena slabo povezana sa stupnjem resorpcije kosti. Prikazali su i kako je debljina fragmenata u istraživanju varirala između 0.5 i 1.5 milimetara te su uočili manje izraženu resorpciju kosti kada su fragmenti bili deblji. Autori međutim napominju da se ne može pretpostaviti kako bi daljnje povećanje debljine fragmenta korijena utjecalo na proces resorpcije. Sličnu studiju, također na psima, proveli su Calvo-Guirado i sur. (57). Prema rezultatima njihova istraživanja, najmanji stupanj resorpcije kosti bio je povezan s najkraćim bukalnim fragmentima, onima koji su bili smješteni samo u koronarnoj trećini alveole. Bukalni fragmenti, koji su se protezali kroz srednju ili i srednju i apikalnu trećinu korijena, bili su povezani s većim stupnjem resorpcije kosti.

3.4. Komplikacije

Rezultati *socket shield* tehnike su obećavajući, no svaki zahvat prate određeni rizici. S obzirom na to da je riječ o relativno novoj tehnici, pa znanstvena literatura nije opsežna, broj prikaza slučajeva neuspjeha terapije je vrlo malen (18, 19).

Kao najčešća komplikacija navodi se interno izlaganje štita (58). Riječ je o perforaciji koju štiti izazove na mekom tkivu okrenutom prema površini implantata, tijekom procesa cijeljenja ili naknadno. Eksterno izlaganje štita također je perforacija tkiva koju izazove štiti, no u ovom slučaju okrenuta je prema usnoj šupljini. Jedan od razloga izlaganja mogu biti oštri rubovi štita koji iritiraju tkivo. Originalni opis SST-a prikazuje oblikovanje štita otprilike milimetar ili dva iznad razine krestalne kosti kako bi se sačuvala dodatna vlakna PDL-a (44). Pokazalo se kako očuvanje tih vlakana nema značajnu ulogu, no može uzrokovati izlaganje štita pa se danas štiti skraćuje do ruba krestalne kosti (54). U istraživanju Gluckmana i sur. (58) praćena je rehabilitacija 128 zubi *socket shield* tehikom u periodu od 4 godine. Interno izlaganje štita zabilježeno je u 9.4% (12/128) slučajeva, a eksterno u 3.1% (4/128). U ovom slučaju niti jedan od implantata nije izgubljen, a meko tkivo je nakon terapije zaglađivanja i snižavanja ruba štita, ili čak i bez dodatne terapije, uredno zacijelilo.

Neuspjeh oseointegracije implantata najozbiljnija je komplikacija, no iz pregleda literature Mourye i suradnika (18) možemo vidjeti kako je uspjeh *socket shield* tehnike gotovo stopostotan. Neuspjeh terapije često je povezan s infekcijom oko implantata i posljedičnim gubitkom kosti. Siormpas i sur. (59) zabilježili su neuspjeh oseointegracije svega dva implantata od njih 230 uključenih u istraživanje, te dodatna tri zbog periimplantitisa. Gluckman i sur. (58) prikazali su gubitak 5 od 128 implantata zbog neuspjeha oseointegracije, od kojih je u dva slučaja zamjena implantata bila dovoljna za kasniji uspjeh, dok su tri implantata izgubljena zbog infekcije. Stuani i sur. (60) prikazali su slučaj nastanka periapikalne lezije na imedijatno postavljenom implantatu sa SST. Kao moguće objašnjenje naveli su ekstruziju ostataka materijala za punjenje iz kanala u periapikalno područje prilikom implantacije. Liječenje je bilo uspješno, a sastojalo se od odizanja režnja i čišćenja područja kiretama, te punjenja lezije koštanim nadomjesnim materijalom.

Kako bi se spriječio ili umanjio značaj promjena kosti nastalih gubitkom zuba, razvijene su brojne tehnike očuvanja alveole ili alveolarnog grebena, među kojima i *socket shield* tehnika. Uspjesi ove tehnike prezentirani su u brojnim prikazima slučajeva, no opsežnijih kliničkih studija još uvijek je malo. Najopsežnije istraživanje proveli su Siormpas i sur. (59) koji su 250 implantata postavljenih uz uporabu SST pratili u prosjeku 5 godina. Preživljenje implantata iznosilo je 97.3%, to jest u tom periodu izgubljeno je svega pet implantata. Od toga su dva izgubljena unutar prva tri mjeseca zbog neuspjeha oseintegracije, a preostala tri kasnije, zbog razvoja periimplantitisa. Trideset i pet od tih 250 implantata praćeno je između 8 i 10 godina. Promatranjem samo rezultata 35 dugoročno praćenih implantata, uspjeh terapije je iznosio 88.5%, a infekcija štita češće se javljala. Značajan uspjeh rezultata *socket shield* tehnike prikazali su i Gluckman i suradnici (58). Oni su 128 implantata pratili između jedne i četiri godine. Stopa preživljenja implantata iznosila je 96.1%, izgubljeno je 5 od 128 implantata, svih 5 unutar prva 4 mjeseca od postave. Ukupno su zabilježili 25 slučajeva komplikacija (19.5%), od kojih je 20 uspješno sanirano. Povoljan ishod rehabilitacije *socket shield* tehnikom dokazan je i u istraživanju Hana i sur. (61). Oni su prikazali stopostotni uspjeh 40 imedijatno postavljenih implantata uz primjenu SST-a u periodu praćenja od godine dana, pri čemu biološke komplikacije nisu zabilježene. Stabilnost implantata pratili su mjerenjem ISQ vrijednosti (*implant stability quotient*). Pri postavi je ISQ prosječno iznosio 72.9, a nakon godinu dana 74.6. S obzirom na mali broj provedenih kliničkih studija, autori se slažu kako su daljnja istraživanja potrebna, no kako su rezultati uspjeha SST-a konkurentni rezultatima imedijatno i odgođeno postavljenih implantata, što su kao zaključak iznijeli i Mourya i sur. (18). Suprotno tome, zbog malog broj provedenih istraživanja o SST-u, u pregledu literature Gharpure i sur. (19) ne gledaju optimistično na ovu tehniku.

Trenutno ne postoji konsenzus oko potrebe dodatne augmentacije uz SST. Gluckman i sur. (54) preporučuju augmentaciju samo ukoliko je bukalna pukotina široka. Dvojbu nisu razriješili ni Zhang i sur. (62). U svom su istraživanju usporedili promjene volumena kosti promatrajući cijeljenje kosti ugruškom, GBR za koji su koristili ksenograft i kolagenu membranu, *socket shield* tehniku bez augmentacije te *socket shield* tehniku uz augmentaciju. Promjene u visini i širini alveolarnog grebena bile su značajno manje u skupinama tretiranim *socket shield* tehnikom. Između skupina u kojima je provedena SST, s augmentacijom ili bez nje, nije bilo značajne razlike.

Odlične rezultate *socket shield* tehnike prikazali su i Bäumer i suradnici (17), no zanimljiviji su njihovi rezultati promjena volumena mekog tkiva i kosti u razdoblju praćenja

od pet godina. Oko svih implantata nalazio se dovoljno širok pojas keratinizirane gingive, a prosječan gubitak bukalnog tkiva iznosio je 0.37 ± 0.18 mm. Zabilježena je prosječna pojava recesije iznad implantata od 0.33 ± 0.23 mm te se može reći kako su estetski rezultati bili zadovoljavajući. Prosječan gubitak marginalne kosti iznosio je 0.33 ± 0.43 mm na mezijalnoj strani implantata i 0.17 ± 0.36 mm na distalnoj. Slične rezultate predstavili su i Siormpas i sur. (36), također u petogodišnjoj studiji. Prosječan gubitak marginalne kosti iznosio je 0.18 ± 0.09 mm na mezijalnoj strani, te 0.21 ± 0.09 mm na distalnoj strani implantata. Za usporedbu, pregledom literature Slagter i sur. (63) su zaključili kako je prosječan gubitak kosti oko imedijatno postavljenih implantata iznosio 0.81 ± 0.48 mm.

Rehabilitacija samo jednog zuba u estetskom segmentu čeljusti predstavlja poseban izazov kliničarima. Uzimajući u obzir želje pacijenata za što bržim privođenjem terapije kraju, često se odabire imedijatna implantacija. Ishodi rehabilitacije imedijatnom implantacijom su zadovoljavajući, a stopa preživljenja implantata uz pravilno postavljene indikacije slična je očekivanom uspjehu pri postavi implantata u potpuno zacijeljenu kost (15, 64). No imedijatnu implantaciju nešto češće prate i nepovoljni ishodi poput pojave recesija, resorpcije bukalne kosti, diskoloracija periimplantnog tkiva ili gubitka papile (39, 65). Dokazano je kako značajan utjecaj na uspješnost ishoda imedijatne implantacije imaju anatomske faktori poput pozicije implantata, debljine i širine keratinizirane gingive, biotipa gingive, visine interdentalne papile, debljine bukalne stijenke alveole i širine bukalne pukotine (66). *Socket shield* tehnika razvila se u pokušaju poboljšanja ishoda imedijatnih implantacija. Debljina bukalne stijenke alveole trebala bi iznositi otprilike 2 mm kako bi se osigurala potpora mekom tkivu, a utjecaj resorpcije na krajnji ishod minimalizirao (67). U slučaju bukalne stijenke tanje od 2 mm, taj se problem može kompenzirati debljinom štita. Također, ukoliko je zub čiji gubitak saniramo *socket shield* tehnikom bio pravilno pozicioniran u čeljusti, SST olakšava postavu implantata u optimalan položaj za buduću protetsku rehabilitaciju jer smjer štita diktira pozicioniranje implantata (68).

Za razvoj *socket shield* tehnike važno je bilo objašnjenje uloge parodontnog ligamenta u procesu remodelacije kosti nakon ekstrakcije zuba. PDL sudjeluje u vaskularizaciji kosti, predstavlja funkcionalnu vezu zuba i kosti te se čini kako proces resorpcije zapravo započinje uklanjanjem parodonta (69). Retencija dijela korijena u alveoli može, ako ne nužno spriječiti, onda barem limitirati pregradnju kosti koja bi uslijedila gubitkom parodonta i ugrožavala uspjeh terapije. Uspjeh *socket shield* tehnike prvi su predstavili Hürzeler i sur. (44). Histološkom analizom uočili su stvaranje cementa između štita i implantata. U koronarnom dijelu cement je bio acelularan, dok se prema apikalno nalazio celularni cement. Mjestimično

se moglo uočiti formiranje isprepletene, nezrele kosti. Parodontni ligament između štita i bukalne kosti bio je zdrav, baš kao i spojni epitel. Na štitu se nisu mogli pronaći znakovi resorpcije. Bäumer i suradnici (52) dokazali su u istraživanju provedenom na psima stvaranje nove kosti između štita i implantata. Kao u prethodno spomenutom istraživanju, PDL koji je povezivao štit i bukalnu kost bio je zdrav, postojao je funkcionalni spojni epitel, a na vrhu krestalne kosti nije zabilježena osteoklastična aktivnost. S lingvalne strane, implantati su bili oseointegrirani. U prilog ovim rezultatima govore i istraživanja koje su proveli, također na psima, Tan i sur. (56) te Calvo-Guirado i sur. (57). U prikazu slučaja Schwimera i suradnika (70) potvrđeno je stvaranje kosti između segmenta korijena i implantata kod pacijenata. Fragment korijena zaostao je prilikom ekstrakcije zuba na čije je mjesto ugrađen implantat. Dvije godine kasnije pacijentica se žalila na bolove te se nakon provedene detaljne dijagnostike implantat izvadio. Histološkom analizom utvrđeno je postojanje zrele, lamelarne kosti između fragmenta korijena i implantata. Problem koji se javlja u svim navedenim studijama je, osim što ih je većina provedena na životinjama, i vremensko razdoblje cijeljenja tkiva, to jest praćenja rezultata, od svega tri ili četiri mjeseca. Za preciznije histološke rezultate bilo bi poželjno dulje pratiti promjene tkiva.

Može se zaključiti kako su ishodi *socket shield* tehnike u anteriornom segmentu čeljusti obećavajući. Uspjeh implantološke rehabilitacije ovom tehnikom gotovo je stopostotan, a posebno se ističe estetska vrijednost SST-a. Histološke studije na psima dokazale su kako bukalni štit ne ometa oseointegraciju implantata, već se između njega i implantata stvara nova kost ili cement. Kako je tehnika u kliničkoj praksi prisutna svega desetak godina, znanstvena literatura je relativno oskudna pa su daljnja, posebice dugoročna istraživanja potrebna kako bi se uspjeh tehnike preciznije utvrdio.

1. Abraham CM. A brief historical perspective on dental implants, their surface coatings and treatments. *Open Dent J.* 2014; 8(Suppl 1):50-5.
2. Adell R, Lekholm U, Rockler B, Brånemark PI. A 15-year study of osseointegrated implants in the treatment of the edentulous jaw. *Int J Oral Surg.* 1981;10(6):387-416.
3. Brügger OE, Bornstein MM, Kuchler U, Janner SF, Chappuis V, Buser D. Implant therapy in a surgical specialty clinic: an analysis of patients, indications, surgical procedures, risk factors, and early failures. *Int J Oral Maxillofac Implants.* 2015;30(1):151-60.
4. Arunyanak SP, Pollini A, Ntounis A, Morton D. Clinician assessments and patient perspectives of single-tooth implant restorations in the esthetic zone of the maxilla: a systematic review. *J Prosthet Dent.* 2017;118(1):10-7.
5. Farmer M, Darby I. Ridge dimensional changes following single-tooth extraction in the aesthetic zone. *Clin Oral Implants Res.* 2014;25(2):272-7.
6. Walker CJ, Prihoda TJ, Mealey BL, Lasho DJ, Noujeim M, Huynh-Ba G. Evaluation of healing at molar extraction sites with and without ridge preservation: a randomized controlled clinical trial. *J Periodontol.* 2017;88(3):241-9.
7. Horváth A, Mardas N, Mezzomo LA, Needleman IG, Donos N. Alveolar ridge preservation. A systematic review. *Clin Oral Investig.* 2013;17(2):341-63.
8. Vignoletti F, Matesanz P, Rodrigo D, Figuero E, Martin C, Sanz M. Surgical protocols for ridge preservation after tooth extraction. A systematic review. *Clin Oral Implants Res.* 2012;23(Suppl 5):22-38.
9. MacBeth N, Trullenque-Eriksson A, Donos N, Mardas N. Hard and soft tissue changes following alveolar ridge preservation: a systematic review. *Clin Oral Implants Res.* 2017;28(8):982-1004.
10. Avila-Ortiz G, Chambrone L, Vignoletti F. Effect of alveolar ridge preservation interventions following tooth extraction: a systematic review and meta-analysis. *J Clin Periodontol.* 2019;46(Suppl 21):195-223.
11. Chappuis V, Engel O, Reyes M, Shahim K, Nolte LP, Buser D. Ridge alterations post-extraction in the esthetic zone: a 3D analysis with CBCT. *J Dent Res.* 2013;92(Suppl 12):195-201.
12. Al-Sawai AA, Labib H. Success of immediate loading implants compared to conventionally-loaded implants: a literature review. *J Investig Clin Dent.* 2016;7(3):217-24.

13. Gökçen-Röhlig B, Meriç U, Keskin H. Clinical and radiographic outcomes of implants immediately placed in fresh extraction sockets. *Oral Surg Oral Med Oral Pathol Oral Radiol Endod.* 2010;109(4):1-7.
14. Qabbani AA, Razak NHA, Kawas SA, Sheikh Abdul Hamid S, Wahbi S, Samsudin AR. The efficacy of immediate implant placement in extraction sockets for alveolar bone preservation: a clinical evaluation using three-dimensional cone beam computerized tomography and resonance frequency analysis value. *J Craniofac Surg.* 2017;28(4):318-25.
15. Kinaia BM, Shah M, Neely AL, Goodis HE. Crestal bone level changes around immediately placed implants: a systematic review and meta-analyses with at least 12 months' follow-up after functional loading. *J Periodontol.* 2014;85(11):1537-48.
16. Cosyn J, Eghbali A, De Bruyn H, Collys K, Cleymaet R, De Rouck T. Immediate single-tooth implants in the anterior maxilla: 3-year results of a case series on hard and soft tissue response and aesthetics. *J Clin Periodontol.* 2011;38(8):746-53.
17. Bäumer D, Zuhr O, Rebele S, Hürzeler M. Socket shield technique for immediate implant placement - clinical, radiographic and volumetric data after 5 years. *Clin Oral Implants Res.* 2017;28(11):1450-8.
18. Mourya A, Mishra SK, Gaddale R, Chowdhary R. Socket-shield technique for implant placement to stabilize the facial gingival and osseous architecture: a systematic review. *J Investig Clin Dent.* 2019 Aug 21:e12449. doi: 10.1111/jicd.12449. Epub ahead of print.
19. Gharpure AS, Bhatavadekar NB. Current evidence on the Socket-Shield technique: a systematic review. *J Oral Implantol.* 2017;43(5):395-403.
20. Chhabra S, Chhabra N, Kaur A, Gupta N. Wound healing concepts in clinical practice of OMFS. *J Maxillofac Oral Surg.* 2017;16(4):403-23.
21. Hupp JR. Wound repair. In: Hupp JR, Tucker M, Ellis E. *Contemporary Oral and Maxillofacial Surgery.* 6th ed. St. Louis: Mosby; 2013. p. 44-8.
22. Velnar T, Bailey T, Smrkolj V. The wound healing process: an overview of the cellular and molecular mechanisms. *J Int Med Res.* 2009;37(5):1528-42.
23. Rios H, Bashutski J, Giannobile W. Bone as a living organ. In: Lindhe J, Lang NP. *Clinical periodontology and implant dentistry.* 6th ed. Chichester: Wiley-Blackwell; 2015. p. 57.
24. Zuhr O, Hürzeler M. *Plastic-esthetic periodontal and implant surgery: a microsurgical approach.* 1st ed. Berlin: Quintessence Publishing; 2012. Chapter 12, Management of extraction sockets; p.514-5.

25. Araújo MG, Silva CO, Misawa M, Sukekava F. Alveolar socket healing: what can we learn? *Periodontol 2000*. 2015;68(1):122-34.
26. Crespi R, Cappare P, Gherlone E. A 4-year evaluation of the peri-implant parameters of immediately loaded implants placed in fresh extraction sockets. *J Periodontol* 2010;81(11):1629-34.
27. Koh RU, Oh TJ, Rudek I, Neiva GF, Misch CE, Rothman ED, i sur. Hard and soft tissue changes after crestal and subcrestal immediate implant placement. *J Periodontol*. 2011;82(8):1112-20.
28. Kan JY, Roe P, Rungcharassaeng K, Patel RD, Waki T, Lozada JL, i sur. Classification of sagittal root position in relation to the anterior maxillary osseous housing for immediate implant placement: a cone beam computed tomography study. *Int J Oral Maxillofac Implants*. 2011;26(4):873-6.
29. Tan WL, Wong TL, Wong MC, Lang NP. A systematic review of post-extraction alveolar hard and soft tissue dimensional changes in humans. *Clin Oral Implants Res*. 2012;23(Suppl 5):1-21.
30. Van der Weijden F, Dell'Acqua F, Slot DE. Alveolar bone dimensional changes of post-extraction sockets in humans: a systematic review. *J Clin Periodontol*. 2009;36(12):1048-58.
31. Schropp L, Wenzel A, Kostopoulos L, Karring T. Bone healing and soft tissue contour changes following single-tooth extraction: a clinical and radiographic 12-month prospective study. *Int J Periodontics Restorative Dent*. 2003;23(4):313-23.
32. Covani U, Ricci M, Bozzolo G, Mangano F, Zini A, Barone A. Analysis of the pattern of the alveolar ridge remodelling following single tooth extraction. *Clin Oral Implants Res*. 2011;22(8):820-5.
33. Ferrus J, Cecchinato D, Pjetursson EB, Lang NP, Sanz M, Lindhe J. Factors influencing ridge alterations following immediate implant placement into extraction sockets. *Clin Oral Implants Res*. 2010;21(1):22-9.
34. Chappuis V, Araújo MG, Buser D. Clinical relevance of dimensional bone and soft tissue alterations post-extraction in esthetic sites. *Periodontol 2000*. 2017;73(1):73-83.
35. Cha HS, Kim JW, Hwang JH, Ahn KM. Frequency of bone graft in implant surgery. *Maxillofac Plast Reconstr Surg*. 2016;38(1):19.
36. Chappuis V, Rahman L, Buser R, Janner SFM, Belser UC, Buser D. Effectiveness of contour augmentation with guided bone regeneration: 10-year results. *J Dent Res*. 2018;97(3):266-74.

37. Buser D, Chappuis V, Bornstein MM, Wittneben JG, Frei M, Belser UC. Long-term stability of contour augmentation with early implant placement following single tooth extraction in the esthetic zone: a prospective, cross-sectional study in 41 patients with a 5- to 9-year follow-up. *J Periodontol.* 2013;84(11):1517-27.
38. Cosyn J, Eghbali A, Hermans A, Vervaeke S, De Bruyn H, Cleymaet R. A 5-year prospective study on single immediate implants in the aesthetic zone. *J Clin Periodontol.* 2016;43(8):702-9.
39. Chen ST, Buser D. Esthetic outcomes following immediate and early implant placement in the anterior maxilla--a systematic review. *Int J Oral Maxillofac Implants.* 2014;29(Suppl):186-215.
40. Salama M, Ishikawa T, Salama H, Funato A, Garber D. Advantages of the root submergence technique for pontic site development in esthetic implant therapy. *Int J Periodontics Restorative Dent.* 2007;27(6):521-7.
41. Choi S, Yeo IS, Kim SH, Lee JB, Cheong CW, Han JS. A root submergence technique for pontic site development in fixed dental prostheses in the maxillary anterior esthetic zone. *J Periodontal Implant Sci.* 2015;45(4):152-5.
42. Gluckman H, Du Toit J, Salama M. The Pontic-Shield: partial extraction therapy for ridge preservation and pontic site development. *Int J Periodontics Restorative Dent.* 2016;36(3):417-23.
43. Siormpas KD, Mitsias ME, Kontsiotou-Siormpa E, Garber D, Kotsakis GA. Immediate implant placement in the esthetic zone utilizing the "root-membrane" technique: clinical results up to 5 years postloading. *Int J Oral Maxillofac Implants.* 2014;29(6):1397-405.
44. Hürzeler MB, Zuhr O, Schupbach P, Rebele SF, Emmanouilidis N, Fickl S. The socket-shield technique: a proof-of-principle report. *J Clin Periodontol.* 2010;37(9):855-62.
45. Kan JY, Rungcharassaeng K. Proximal socket shield for interimplant papilla preservation in the esthetic zone. *Int J Periodontics Restorative Dent.* 2013;33(1):24-31.
46. Gluckman H, Salama M, Du Toit J. Partial extraction therapies (PET) part 1: maintaining alveolar ridge contour at pontic and immediate implant sites. *Int J Periodontics Restorative Dent.* 2016;36(5):681-7.
47. Schwimer CW, Gluckman H, Salama M, Nagy K, Du Toit J. The socket-shield technique at molar sites: a proof-of-principle technique report. *J Prosthet Dent.* 2019;121(2):229-33.
48. Aslan S. Improved volume and contour stability with thin socket-shield preparation in immediate implant placement and provisionalization in the esthetic zone. *Int J Esthet Dent.* 2018;13(2):172-83.

49. Spray JR, Black CG, Morris HF, Ochi S. The influence of bone thickness on facial marginal bone response: stage 1 placement through stage 2 uncovering. *Ann Periodontol.* 2000;5(1):119-28.
50. Kobler P. Kontraindikacije za primjenu dentalnih implantata. In: Knežević G. *Osnove dentalne implantologije*. 1. izd. Zagreb: Školska knjiga; 2002. p. 34-5.
51. Gluckman H, Salama M, Du Toit J. partial extraction therapies (PET) part 2: procedures and technical aspects. *Int J Periodontics Restorative Dent.* 2017;37(3):377-85.
52. Bäumer D, Zuhr O, Rebele S, Schneider D, Schupbach P, Hürzeler M. The socket-shield technique: first histological, clinical, and volumetrical observations after separation of the buccal tooth segment – a pilot study. *Clin Implant Dent Relat Res.* 2015;17(1):71-82.
53. Bornstein MM, Scarfe WC, Vaughn VM, Jacobs R. Cone beam computed tomography in implant dentistry: a systematic review focusing on guidelines, indications, and radiation dose risks. *Int J Oral Maxillofac Implants.* 2014;29(Suppl):55-77.
54. Gluckman H, Nagy K, Du Toit J. Prosthetic management of implants placed with the socket-shield technique. *J Prosthet Dent.* 2019;121(4):581-5.
55. Escalante MG, Eubank TD, Leblebicioglu B, Walters JD. Comparison of azithromycin and amoxicillin before dental implant placement: an exploratory study of bioavailability and resolution of postoperative inflammation. *J Periodontol.* 2015;86(11):1190-200.
56. Tan Z, Kang J, Liu W, Wang H. The effect of the heights and thicknesses of the remaining root segments on buccal bone resorption in the socket-shield technique: an experimental study in dogs. *Clin Implant Dent Relat Res.* 2018;20(3):352-9.
57. Calvo-Guirado JL, Benítez-García JA, Maté Sánchez de Val JE, Pérez-Albacete Martínez C, Gehrke SA, Delgado-Ruiz R, i sur. Socket-shield technique: the influence of the length of the remaining buccal segment of healthy tooth structure on peri-implant bone and socket preservation. A study in dogs. *Ann Anat.* 2019;221:84-92.
58. Gluckman H, Salama M, Du Toit J. A retrospective evaluation of 128 socket-shield cases in the esthetic zone and posterior sites: partial extraction therapy with up to 4 years follow-up. *Clin Implant Dent Relat Res.* 2018;20(2):122-9.
59. Siormpas KD, Mitsias ME, Kotsakis GA, Tawil I, Pikos MA, Mangano FG. The root membrane technique: a retrospective clinical study with up to 10 years of follow-up. *Implant Dent.* 2018;27(5):564-74.
60. Stuani VT, Manfredi GGP, Sant'Ana ACP, de Rezende MLR. Periapical lesion on an implant after socket shield technique: a case report. *J Int Acad Periodontol.* 2019;21(1):29-35.

61. Han CH, Park KB, Mangano FG. The modified socket shield technique. *J Craniofac Surg.* 2018;29(8):2247-54.
62. Zhang Z, Dong Y, Yang J, Xu R, Deng F. Effect of socket-shield technique on alveolar ridge soft and hard tissue in dogs. *J Clin Periodontol.* 2019;46(2):256-63.
63. Slagter KW, den Hartog L, Bakker NA, Vissink A, Meijer HJ, Raghoobar GM. Immediate placement of dental implants in the esthetic zone: a systematic review and pooled analysis. *J Periodontol.* 2014;85(7):241-50.
64. Buser D, Chappuis V, Belser UC, Chen S. Implant placement post extraction in esthetic single tooth sites: when immediate, when early, when late? *Periodontol 2000.* 2017;73(1):84-102.
65. Lang NP, Pun L, Lau KY, Li KY, Wong MC. A systematic review on survival and success rates of implants placed immediately into fresh extraction sockets after at least 1 year. *Clin Oral Implants Res.* 2012;23(Suppl 5):39-66.
66. Lin GH, Chan HL, Wang HL. Effects of currently available surgical and restorative interventions on reducing midfacial mucosal recession of immediately placed single-tooth implants: a systematic review. *J Periodontol.* 2014;85(1):92-102.
67. Merheb J, Quirynen M, Teughels W. Critical buccal bone dimensions along implants. *Periodontol 2000.* 2014;66(1):97-105.
68. Mitsias ME, Siormpas KD, Kontsiotou-Siormpa E, Prasad H, Garber D, Kotsakis GA. A step-by-step description of PDL-mediated ridge preservation for immediate implant rehabilitation in the esthetic region. *Int J Periodontics Restorative Dent.* 2015;35(6):835-41.
69. Mitsias ME, Siormpas KD, Kotsakis GA, Ganz SD, Mangano C, Iezzi G. The root membrane technique: human histologic evidence after five years of function. *Biomed Res Int.* 2017;2017:7269467.
70. Schwimer C, Pette GA, Gluckman H, Salama M, Du Toit J. Human histologic evidence of new bone formation and osseointegration between root dentin (unplanned socket-shield) and dental implant: case report. *Int J Oral Maxillofac Implants.* 2018;33(1):19-23.

Martina Batinić rođena je 7. svibnja 1993. godine u Sisku, gdje završava osnovnu školu i Gimnaziju. Stomatološki fakultet Sveučilišta u Zagrebu upisuje 2012. godine.

Dvije godine bila je student demonstrator na predmetu Pretklinička restaurativna dentalna medicina. Tijekom studija volontirala je na Projektu za promociju oralnog zdravlja slijepih i slabovidnih osoba.

Aktivno je sudjelovala na studentskim kongresima, a kao voditeljica Studentske sekcije za dječju stomatologiju bila je dio organizacijskog odbora „3. Simpozija studenata dentalne medicine”.

U akademskoj godini 2018./19. dobitnica je Rektorove nagrade za individualni znanstveni rad i Rektorove nagrade za društveno koristan rad u akademskoj i široj zajednici. U istoj godini dobitnica je Colgate nagrade za najbolji studentski rad iz područja dentalne medicine kojeg će predstaviti na Europskom kongresu „CED-IADR/NOF” u Madridu.

U slobodno vrijeme pleše balet te je kao izvođač sudjelovala na dosad održanim Dentaklima.

Objavljeni radovi:

1. Batinić M, Ročan M, Budimir A, Anić I, Bago I. Comparison of final disinfection protocols using antimicrobial photodynamic therapy and different irrigants after single-file reciprocating instrumentation against intracanal bacterial biofilm - an in vitro study. *Photodiagnosis Photodyn Ther.* 2018;24:153-7.
2. Batinić M, Parić K, Vuletić M, Gabrić D. Što trebamo znati o perikoronitisu?. *Sonda.* 2018; 19(36);36-9.
3. Batinić M, Negovetić-Vranić D. Sedacija dušikovim oksidulom. *Vjesnik dentalne medicine.* 2018;26(2):5-9.
4. Parić K, Batinić M, Goršeta K. Trombocitima obogaćen fibrin (PRF) u terapiji mladih trajnih zuba. *Sonda.* 2018;19(36):50-3.
5. Parić K, Batinić M, Vražić D. Režnjevi u parodontnoj kirurgiji. *Sonda.* 2018;19(35):14-22.