

Nekarijesna oštećenja tvrdih zubnih tkiva - terapijske mogućnosti

Sinko, Anja

Master's thesis / Diplomski rad

2019

Degree Grantor / Ustanova koja je dodijelila akademski / stručni stupanj: **University of Zagreb, School of Dental Medicine / Sveučilište u Zagrebu, Stomatološki fakultet**

Permanent link / Trajna poveznica: <https://um.nsk.hr/um:nbn:hr:127:113097>

Rights / Prava: [Attribution-NonCommercial 3.0 Unported / Imenovanje-Nekomercijalno 3.0](#)

Download date / Datum preuzimanja: **2024-07-25**



Repository / Repozitorij:

[University of Zagreb School of Dental Medicine
Repository](#)





SVEUČILIŠTE U ZAGREBU
STOMATOLOŠKI FAKULTET

Anja Sinko

**NEKARIJESNA OŠTEĆENJA TVRDIH
ZUBNIH TKIVA – TERAPIJSKE
MOGUĆNOSTI**

Diplomski rad

Zagreb, 2019.

Rad je ostvaren na Zavodu za mobilnu protetiku Stomatološkog fakulteta Sveučilišta u Zagrebu.

Mentor rada: prof. dr. sc. Iva Alajbeg, Zavod za mobilnu protetiku Stomatološkog fakulteta Sveučilišta u Zagrebu

Lektor hrvatskog jezika: Sanja Posavec, prof. hrvatskog jezika i književnosti

Lektor engleskog jezika: Dunja Siročić, univ. spec.

Sastav Povjerenstva za obranu diplomskog rada:

1. _____
2. _____
3. _____

Datum obrane rada: _____

Rad sadrži: 46 stranica

2 tablice

5 slika

1 CD

Rad je vlastito autorsko djelo, koje je u potpunosti samostalno napisano uz naznaku izvora drugih autora i dokumenata korištenih u radu. Osim ako nije drukčije navedeno, sve ilustracije (tablice, slike i dr.) u radu su izvorni doprinos autora diplomskog rada. Autor je odgovoran za pribavljanje dopuštenja za korištenje ilustracija koje nisu njegov izvorni doprinos, kao i za sve eventualne posljedice koje mogu nastati zbog nedopuštenog preuzimanja ilustracija odnosno propusta u navođenju njihovog podrijetla.

Zahvala

Zahvaljujem mentorici, prof. dr. sc. Ivi Alajbeg na stručnoj pomoći i korisnim savjetima tijekom izrade ovog rada.

Najveća hvala mojoj obitelji, posebno roditeljima Draženu i Mirjani te bratu Hrvoju na podršci tijekom cijelog školovanja.

Hvala prijateljima i kolegama na podršci tijekom studija.

Nekarijesna oštećenja tvrdih zubnih tkiva – terapijske mogućnosti

Sažetak

Nekarijesna oštećenja tvrdih zubnih tkiva nastaju pod utjecajem fizičko-mehaničkih i kemijskih čimbenika tijekom života. Ne povezuju se s bakterijskim uzročnicima te imaju multifaktorijalnu etiologiju. Trošenje zubi nastaje kao rezultat tri procesa: abrazije (interakcijom zuba i stranih tijela), atricije (kontakt zub o zub) te erozije (kemijska disolucija zubne supstance). Abfrakcija nastaje zbog abnormalnog žvačnog opterećenja u području vrata zuba. Navedeni mehanizmi rijetko djeluju zasebno. Međusobno su isprepleteni te se javljaju istovremeno pod utjecajem različitih egzogenih i endogenih uzročnika. Rana dijagnostika i prevencija bitne su u prepoznavanju i zaustavljanju daljnje progresije lezija i uklanjanja rizičnih čimbenika. Definitivna terapija nekarijesnih lezija uključuje minimalno invazivne restorativne postupke ili protetska rješenja u svrhu očuvanja vitaliteta i integriteta pojedinih zubi te estetskog i funkcijskog zbrinjavanja pacijenta. Njihov odabir ovisi o etiologiji oštećenja, simptomima, dobi, željama i financijskim mogućnostima pacijenta te mogućnosti korištenja pojedinih tehnika s obzirom na izgled, smještaj i opsežnost lezija.

Ključne riječi: nekarijesne lezije, trošenje zubi, abrazija, atricija, erozija, abfrakcija

Non-carious lesions of dental hard tissues – therapy options

Summary

Non-carious lesions of dental hard tissues are caused by physical-mechanical and chemical factors during a lifetime. They are not associated with bacterial agents and have multifactorial etiology. Tooth wear occurs as a result of three processes: abrasion (the interaction of teeth and foreign bodies), attrition (tooth-to-tooth contact) and erosion (chemical dissolution of dental substance). Abfraction is caused by abnormal occlusal load in the cervical area of the tooth. These mechanisms rarely act separately. They are intertwined and occur simultaneously under the influence of various exogenous and endogenous agents. Early diagnosis and prevention are essential in identifying and stopping further lesion progression and elimination of risk factors. Definitive therapy for non-carious lesions involves minimally invasive restorative procedures or prosthetic solutions in order to preserve the vitality and integrity of an individual tooth, and aesthetic and functional care for the patient. Their selection depends on the etiology of the lesion, the symptoms, age, preferences and financial situation of the patient and the ability to use certain techniques considering the appearance, location and the extent of the lesions.

Keywords: noncarious lesions, tooth wear, abrasion, attrition, erosion, abfraction

SADRŽAJ

1. Uvod	1
2. Nekarijesna oštećenja tvrdih zubnih tkiva	4
2.1. Abrazija	5
2.2. Atricija.....	6
2.3. Erozija	8
2.4. Abfrakcija.....	13
2.5. Kombinirani mehanizmi trošenja zubi	14
2.6. Dijagnostika nekarijesnih oštećenja	16
3. Preventivne mjere.....	18
3.1. Zaštitni preparati	20
3.2. Okluzijska udlaga	21
4. Terapijske mogućnosti	23
4.1. Restorativni postupci	25
4.1.1. Kompozitni ispuni	26
4.1.2. Staklenoionomerni cementi	29
4.2. Protetska rješenja.....	30
4.2.1. Estetske ljuske	30
4.2.2. Krunice i mostovi	32
5. Rasprava	35
6. Zaključak.....	38
7. Literatura	40
8. Životopis.....	45

Popis skraćenica

VDO - vertikalna dimenzija okluzije

HV - tvrdoća po Vickersu

CO₂ - ugljikov dioksid

GERB - gastroezofagealna refluksna bolest

CCS - caklinsko-cementno spojište

TMZ - temporomandibularni zglob

SnF₂ - kositrov fluorid

CPP-ACP - kazeinfosfopeptid – amorfni kalcijev fosfat

TiF₄ - titanijev tetrafluorid

CaF₂ - kalcijev fluorid

Nd: YAG - neodimij: itrij – aluminijski – granat

TMP - temporomandibularni poremećaj

CR - centrična relacija

SIC - staklonoionomerni cement

MI - maksimalna interkuspidualna

HEMA - hidroksietil metakrilat

1. UVOD

Nekarijesna oštećenja nastaju prilikom štetnog djelovanja fizičko-mehaničkih i kemijskih čimbenika na tvrda zubna tkiva (caklinu, dentin, cement). Lezije koje tim djelovanjem nastaju su: abrazija, atricija, erozija i abfrakcija (1, 2). Javljaju se na zubnim površinama bez plaka, ne povezuju se s bakterijskim uzročnicima te imaju multifaktorijalnu etiologiju. Dugotrajnog su i progresivnog karaktera, mogu izazivati preosjetljivost dentina, bol, morfološke promjene zuba, promjene u pulpi te gubitak zuba (3). Nekarijesne lezije često se u literaturi navode pod zajedničkim nazivom „trošenje zubi“ (tooth wear). Nakon karijesa, smatraju se drugim najčešćim razlogom patološke destrukcije zuba (4).

Djelovanjem uzročnih čimbenika dolazi do progresivnog razaranja tvrdih zubnih tkiva u kojem sudjeluju tri mehanizma. Abrazija (trošenje uzrokovano interakcijom zubi i nekog stranog tijela) i atricija (trošenje zub o zub) mehanički su procesi te doprinose okluzijskom trošenju. Erozija (otapanje površine zubnih tkiva pod utjecajem kiselina) kemijski je proces. Navedeni mehanizmi rijetko djeluju zasebno. U međusobnoj su interakciji i javljaju se istovremeno na određenim skupinama zubi kod istog pacijenta. Inicijalna demineralizacija uzrokovana kiselinama bit će potencirana abrazijom ili atricijom i konačni gubitak tkiva će biti puno veći. Najčešća vrsta interakcije je abrazija potencirana erozivnim djelovanjem kiselina i igra veliku ulogu u slučaju okluzijskog i cervikalnog trošenja tkiva. Abfrakcija se smatra posebnom vrstom oštećenja u obliku cervikalnih klinastih lezija kod kojih zubna supstanca zbog abnormalnog žvačnog opterećenja i fleksije zuba ima veću predispoziciju za oštećenje tkiva prilikom djelovanja mehaničkih ili kemijskih čimbenika (5).

Lokalizirane su na različitim dijelovima zuba, ovisno o uzročnim čimbenicima, no najčešće nastaju vestibularno, na cervikalnom dijelu krune. Mogu nastati i na incizalnom bridu ili okluzijskoj plohi ili prekrivati cijelu površinu zuba. Zubi koji su najčešće zahvaćeni su sjekutići i očnjaci, što za pacijente predstavlja veliki estetski nedostatak (2).

Specifični faktori koji se povezuju s nastankom nekarijesnih oštećenja uključuju funkcionalne aktivnosti (žvakanje), parafunkcijske navike (bruksizam) te obrasce kretanja mandibule (vođenje očnjakom, grupno vođenje, prednje vođenje). Prehrana (tvrda hrana te kiseli napitci), gastrointestinalne bolesti (poremećaji prehrane, povraćanje), salivarni faktori, profesionalno okruženje te oralno-higijenske navike također se povezuju s nastankom nekarijesnih oštećenja (6). Češća su u starijoj životnoj dobi, zbog duljeg zadržavanja zubi u ustima te zbog akumulacije potencijalnih uzročnih faktora tijekom života (3).

Svrha ovog rada je prikazati i opisati vrste, etiologiju i međudjelovanje nekarijesnih oštećenja tvrdih zubnih tkiva te razmotriti preventivne i terapijske mogućnosti dostupne za liječenje navedenih lezija.

2. NEKARIJESNA OŠTEĆENJA TVRDIH ZUBNIH TKIVA

2.1. Abrazija

Abrazija je trošenje zubnih tkiva pod utjecajem neobičnih i neprirodnih fizičko-mehaničkih postupaka tijekom života, kao što su mljevljenje, trljanje ili struganje (1, 7). Uzrok abrazije je trenje između zuba i vanjskog predmeta (8). Dva čimbenika koja sudjeluju u pojavnosti abrazije su pacijent (nepravilnim, prečestim, predugim četkanjem zubi, uporabi prevelike sile pri četkanju itd.) i supstancijski posrednici (vrsta, tvrdoća, broj, elastičnost dlačica na četkici, abrazivnost zubne paste, pH, količina paste) (3).

Nastaje zbog mehaničkog djelovanja čvrstih stranih tijela ili abrazivnih čestica na zubne strukture, često i u dužem vremenskom razdoblju te neovisno od okluzijskih kontakata (7). S obzirom na lokalizaciju dijeli se na vodoravnu i okomitu. Vodoravna abrazija očituje se na incizalnim bridovima te okluzijskim površinama zuba čime doprinosi smanjenju visine zubne krune te vertikalne dimenzije okluzije (VDO). Okomita abrazija nalazi se na vestibularnim, oralnim ili aproksimalnim ploham zuba zbog čega dolazi do smanjenja meziodistalnog ili bukolingvalnog promjera zuba (1, 9).

Pojava abrazivnih faseti, njihov izgled i lokalizacija ovise o etiološkim čimbenicima. Mogu biti lokalizirane na jednom ili nekoliko zuba, a kad se pojavljuju na većem broju ili svim zubima govorimo o generaliziranoj abraziji (7).

Klinasta oštećenja na labijalnom, cervikalnom dijelu krune i korijena nastaju zbog mehaničke traume, tj. horizontalnog četkanja, kao posljedica međudjelovanja tvrdih zubnih četkica i abrazivnih čestica iz zubnih pasti (1). Na pojavu oštećenja utječu tehnika četkanja, dužina, jačina i učestalost četkanja, tvrdoća, oblik, dužina te fleksibilnost vlakana četkice, abrazivnost, pH i količina paste koja se koristi (5, 7). Predilekcijska mjesta povezana su s navikama četkanja određene osobe. Strana, zubi i površine trošenja su mjesta kojima osoba posveti najviše pažnje prilikom četkanja (5). Istraživanja su dokazala da je uloga horizontalnog četkanja velika te se tim načinom četkanja troši dva do tri puta više zubne supstance nego vertikalnim četkanjem. Abrazivne paste same po sebi ne uzrokuju značajna klinička oštećenja (10).

Klinički se očituju kao ogoljela, glatka i sjajna žućkasta dentinska površina (1). Dentin je mekši od cakline pa je stoga i podložniji djelovanju abrazivnih sila. Abradiranu dentinsku površinu pokriva zaostatni sloj, zbog čega ne dolazi do pojave preosjetljivosti zuba (5).

Osim neadekvatne tehnike četkanja zuba, abraziju mogu uzrokovati i pretjerana ili nepravilna uporaba zubnog konca (aproksimalne površine donjih sjekutića), lijevane i žičane kvačice kod osoba koje nose djelomične proteze (uzdužni žlijebovi i brazde), dugotrajan pritisak nekog predmeta (puhački instrumenti, pušenje lule, olovka, grickanje noktiju, kose ili sjemenki – stvaraju karakteristične ureze na incizalnim bridovima prednjih zuba). Uzrok ovakvih oštećenja, nastalih kao posljedica određenih životnih navika ili zanimanja (krojači, obučari, glazbenici) otkriva se uzimanjem anamneze (1, 7, 8). Keramički protetski nadomjesci uzrokuju abraziju prirodnih zubi u suprotnoj čeljusti zbog velike mikrotvrdoće keramičkih materijala (oko 460-600 HV) u usporedbi sa caklinom (oko 340 HV) (1, 11).

Tzv. „mastikatorna abrazija“ očituje se na okluzijskim plohama i incizalnim bridovima zbog trenja izazvanog hranom. Može se pojaviti i na vestibularnim, odnosno lingvalnim plohama prilikom potiskivanja tvrde hrane na ta mjesta jezikom, usnicama i obrazima za vrijeme žvakanja (8).

2.2. Atricija

Atricija je dugotrajan proces pravilnog i postupnog gubitka zubnih struktura prilikom fiziološkog procesa žvakanja zbog nepovoljnih dodira antagonista, bez utjecaja abrazivnih sredstava ili čestica (1, 3). Definira se i kao trošenje cakline, dentina ili restaurativnog materijala zbog trenja o određenu površinu, odnosno trenja zub o zub pri okluzijskim kontaktima. Samo površine zuba koje dolaze u međusobni kontakt podložne su tom procesu (7, 10).

Proces fiziološke atricije odgovara jednakomjernom i pravilnom trošenju zuba cjelokupne denticije (9). Najprije zahvaća incizalne bridove sjekutića, zatim se troše okluzijske površine kutnjaka, palatinalne kvržice gornjih i bukalne kvržice donjih kutnjaka (1, 9). Bukalne, lingvalne i aproksimalne površine gube se u slučaju postojanja malokluzije (5).

Trošenje incizalnih bridova najčešće se pripisuje atriciji (5). Okluzijska i incizalna lokalizacija atricije javlja se kod gutanja i stiskanja čeljusti, no najznačajnije je zbog bruksizma, gdje se primjećuje ubrzano i uznapredovalo trošenje (8).

Etiologija bruksizma nije u potpunosti razjašnjena. Kao faktori rizika navode se psihološki stres i anksioznost. Smatra se neurološki indiciranom aktivnosti koja se javlja noću ili kad je pacijent budan. Očituje se atricijskim ili brusnim fasetama koje nastaju kao posljedica stiskanja, na zubima gornje i donje čeljusti i međusobno su komplementarne. Pacijenti rade kretnje u antero-posteriornom smjeru i u tom slučaju troše se prednji zubi. Prilikom lateralnih kretnji trošenjem su zahvaćeni gornji i donji očnjaci, ukoliko pacijent ima očnjakom vođenu okluziju te prekutnjaci i kutnjaci, ako ima grupno vođenje (12).

Prisutnost atricijskih faseta nije direktan pokazatelj postojanja bruksizma, zbog mogućeg utjecaja drugih (npr. erozivnih) rizičnih čimbenika u usnoj šupljini. Složene i skupe dijagnostičke metode kao što su elektromiografija žvačnih mišića te polisomnografija također nisu dovoljno pouzdane i ne mogu sa sigurnošću potvrditi dijagnozu bruksizma (13, 14).

Bruksizmu, odnosno stiskanju i mljevljenju zuba, pokušava se pripisati prisutnost atricije i cervikalnih defekata. Marbach i sur. zaključili su da postojanje nekog oblika trošenja zubi ne mora nužno značiti da postoji parafunkcijska aktivnost (15). Tsiggos i sur. proveli su istraživanje na temelju upitnika svjesnosti o bruksizmu te postojanja atricijskih faseta na studijskim modelima. Njihovo je istraživanje potvrdilo tu povezanost, no problem je nepouzdanost dijagnostike bruksizma i pacijenti koji su sami procijenili svoje parafunkcijske aktivnosti, kojih često nisu svjesni. Definitivan zaključak o povezanosti bruksizma s atricijom ili cervikalnim oštećenjima za sad nije moguće dobiti zbog razlika u uzorcima i korištenim metodama te zbog nemogućnosti pouzdanog dijagnosticiranja bruksizma koja se najčešće temelji na uzimanju anamneze te upitnicima kojima ispitanici sami procjenjuju svoje stanje (16).

Trošenje može biti generalizirano i lokalizirano (9). Bruksizam je uzrok u slučaju generaliziranog gubitka cakline i dentina, uz zahvaćenost svih ili gotovo svih zubi gornje i donje čeljusti (7).

Atricija može nastati i na aproksimalnim površinama zubi pri čemu dolazi do gubitka kontaktnih točaka i mezijalne migracije zubi, čime se skraćuje meziodistalni promjer zuba, a time i ukupna duljina zubnog luka (do 10mm) (1, 8).

Trošenje zubnih struktura u obliku atricije povezano je sa starenjem te je pod utjecajem različitih čimbenika kao što su okluzijske parafunkcije, bruksizam, nepravilan položaj zuba (malokluzija, traumatska okluzija) (1, 7). Ti faktori rizika mogu se pojaviti i u mlađoj populaciji. U mliječnoj denticiji javlja se u slučaju zakašnjelog nicanja trajnih te perzistiranja mliječnih u ustima. Kod strukturnih anomalija zubi (amelogenesis imperfecta, dentinogenesis imperfecta) dolazi do povećanog trošenja nedovoljno mineraliziranih zubnih tkiva (7).

Patološka atricija javlja se u slučaju prejakih kontakata između antagonista. Nastaju tzv. atricijske fasete, mjesta na kojima je dentin izložen i podložan promjeni boje (1). Fasete se javljaju na zubima antagonistima, slične su veličine te se međusobno podudaraju (5, 6, 7).

U početnoj fazi primjećuju se glatke, ravne i sjajne površine na vrhovima kvržica te incizalnim bridovima, dok u uznapredovalim fazama dolazi do ekspaniranja dentina (7). Perforacija pulpe je rijetka. Karijesna oštećenja rjeđe nastaju na mjestima lezija uzrokovanih abrazijom ili atricijom zbog toga jer su oštećene površine glatke i ravne što smanjuje mogućnost nakupljanja plaka i zaostajanja hrane. Uz atriciju je izražena pojava stvaranja sekundarnog dentina, koji nastaje kao odgovor pulpe na fiziološke i patološke, kronične podražaje blažeg intenziteta. Reakcija pulpodentinskog kompleksa ovisi o duljini trajanja, jakosti i vrsti podražaja. Dolazi do odlaganja kalcijevih soli u dentinske tubuluse koji su izloženi okolini zbog izravnog djelovanja na njih. Taloženjem anorganskih soli mijenja se indeks optičkog loma zbog čega dentin postaje transparentan – nastaje tzv. sklerotizirani dentin. U slučaju duljeg i jačeg djelovanja nokse, javlja se preosjetljivost (hipersenzitivnost) dentina, a u težim slučajevima hiperemija i nastajanje pulpnih kamenaca (1).

2.3. Erozija

Dentalna erozija (dentalna korozija ili kemijsko otapanje) je patološki proces postupne površinske degradacije pod utjecajem kemijskih i elektrolitičkih čimbenika (2). To je kroničan, progresivan i ireverzibilan proces gubitka tkiva zbog kemijskog jetkanja, bez utjecaja bakterija (2, 7, 10).

Klinička i epidemiološka istraživanja pokazala su da je upravo erozija najčešći povod gubitku zubne supstance (5). Učestalost erozije je 16-28% (2).

U novijoj literaturi sve više se potiče korištenje termina „dentalna korozija“ da bi se naglasilo međudjelovanje kiselinskih i mehaničkih čimbenika u procesu trošenja u usnoj šupljini koja je dinamična sredina, za razliku od termina erozije kojim je obuhvaćeno samo primarno kiselinsko otapanje zubnih tkiva (5, 8, 17).

Osnovni uzročni čimbenik je djelovanje kiselina na tvrda zubna tkiva (7, 18). Dolazi do otapanja minerala cakline i dentina djelovanjem kiselina čiji je pH niži od 5,5 čime dolazi do omekšavanja zuba (9). Uzročni čimbenici mogu biti egzogeni, endogeni ili idiopatski (2, 3). Djeluju tijekom dužeg vremenskog perioda, od najmanje nekoliko mjeseci (7). Egzogeni čimbenici su ti koji najčešće erozivnim djelovanjem uzrokuju gubitak površinskih dijelova zubnih tkiva (1, 2). Izvori ovih čimbenika su okoliš, prehrana, lijekovi i stil života (3). To su pretjerana konzumacija pića s visokom koncentracijom limunske ili fosforne kiseline, voćni sokovi, gazirana pića, kisela pića za sportaše, začini za salate, ocat, vino, lijekovi (aspirin, antihistaminici), vitamin C, droge (amfetamini - Ecstasy) (2, 3, 8, 18, 19). Zloraba alkohola povezana s kroničnom regurgitacijom želučanog sadržaja i povraćanjem dovodi do povećane incidencije erozije (8). Čimbenici okoliša pretežno su profesionalni i obuhvaćaju osobe koje su direktno izložene kiselim parama ili aerosolima (3). Svaka prehrambena supstanca koja ima pH niži od 5,5 ima demineralizacijsko djelovanje na caklinu. Citratni ioni imaju najveće korozivno djelovanje zbog mogućnosti vezanja, odnosno kelirajućeg djelovanja na ione kalcija u caklini. Gazirana pića imaju erozivni učinak upravo zbog dodataka limunske i fosforne kiseline, a manjim udjelom zbog ugljikovog dioksida (CO₂) koji sadrže (8). Zbog izravnog utjecaja pića na maksilarne sjekutiće, njihove labijalne i lingvalne plohe prve će biti podložne eroziji (19). Kiseline koje nastaju tijekom metaboličkih procesa u dentobakterijskom plaku također imaju erozivno djelovanje. Fermentacijom ugljikohidrata te dugotrajnim djelovanjem kiselina koje nastaju kao nusprodukti dolazi do demineralizacije cakline (1).

Želučana kiselina kao endogeni čimbenik ima najbitniju ulogu u nastanku difuznih erozivnih promjena. Povraćanjem, tj. mobilizacijom kiseline iz želuca u usnu šupljinu ona zaostaje između jezičnih papila te u gingivnim sulkusima i džepovima (1). To se događa kod patoloških stanja koja uzrokuju regurgitaciju želučanog sadržaja i kronično povraćanje kao što su gastroezofagealna refluksna bolest (GERB), ulkusna bolest, opstipacija, anoreksija, bulimija, ezofagusna i pilorusna stenoza te kod bolesnika sa psihičkim tjeskobama te endokrinološkim poremećajima tijekom trudnoće (1, 2, 7, 18).

Erozije na palatinalnim površinama gornjih sjekutića vidljive su kod pacijenata koji pate od poremećaja prehrane (anoreksija, bulimija) (7). Bulimija uzrokuje jedinstvenu vrstu gubitka cakline, tzv. „perimoliza“, koja je najviše izražena na palatinalnim plohama maksilarnih prednjih zubi te kod uznapredovalih slučajeva na bukalnim plohama stražnjih zubi. Ovaj uzorak odgovara položaju zubi tijekom povraćanja. Posebna vrsta gubitka tkiva primijećena je i kod pacijenata s GERB-om, kod kojeg je pomak želučane kiseline sporiji, produžen te kiselina prožima hranu, pogotovo u slučajevima kada pacijent nije svjestan svoje bolesti. Caklina postaje tanka i translucetna te se gubi na okluzijskim plohama stražnjih i palatinalnim plohama prednjih zubi, javljaju se i konkaviteti na vestibularnim površinama gornjih prednjih zubi. Javljaju se udubljena područja na stražnjim zubima u području ekspaniranog dentina kao rezultat zajedničkog djelovanja klorovodične kiseline i proteolitičkog enzima pepsina iz želučanog soka. Atipična mjesta nastanka erozivnih lezija su područja zubi na kojima se kiselina nakuplja za vrijeme spavanja (8).

Idiopatskom erozijom smatraju se slučajevi kod kojih anamnezom i kliničkim pregledom nije moguće utvrditi uzrok, iako je utvrđena povećana količina limunske kiseline, mucina te nizak pH na mjestu erozije (1, 19).

Profesionalna erozija javlja se kod radnika koji su svakodnevno izloženi industrijskim plinovima, udišući hidrokloridnu ili sulfuričnu kiselinu, kod plivača u kloriranim bazenima te sportaša zbog učestale konzumacije kiselih napitaka (4).

Veliki značaj u nastajanju nekarijesnih lezija predstavljaju svojstva sline (količina stimulirane i nestimulirane, pH, puferski kapacitet) (4). Kserostomija (<0,2 mL sline/min) je stanje koje također utječe na nastanak erozivnih promjena. Zbog nedostatka sline gubi njena zaštitna uloga u smislu održavanja optimalne koncentracije iona kalcija, natrija, fluorida i vodika te otplavlivanje ostataka hrane, bakterija te proizvoda njihovog metabolizma (1). Javlja se u brojnim patološkim stanjima (AIDS, Sjögrenov sindrom, sarkoidoza), a poznato je i više od 400 lijekova koji mogu uzrokovati hipofunkciju slinovnica i manjak sline. Ima i veliku ulogu u nastajanju pelikule, biofilma koji je mehanička zaštita izravnom djelovanju kiseline (4).

Erozija obuhvaća dva različita mehanizma trošenja cakline: mehaničko uklanjanje tankog i omekšanog sloja cakline te u ekstremnijim slučajevima, direktno trošenje tvrdih zubnih tkiva zbog prolongiranog procesa demineralizacije (5).

Erozija, kao i karijes očituje se demineralizacijskim djelovanjem na tvrda zubna tkiva pod utjecajem kiselina, no najveća je razlika što erozija nastaje zbog odsutnosti biofilma na zubu koji ima zaštitno djelovanje. Pri svakom direktnom izlaganju zuba djelovanju kiselina dolazi do otapanja i uklanjanja tankog površinskog sloja cakline. Mjesta koja nisu izravno izložena kao što su caklina koja je pokrivena plakom, gingivom te aproksimalne površine zuba, nisu predilekcijska mjesta. Na tim mjestima doći će do razvoja karijesa (19).

Djelovanjem kiselina na površinu zuba dolazi do kemijske reakcije između vodikovih, karbonatnih i fosfatnih iona. Demineralizacijom započinje razmekšavanje cakline, a nastavlja se kontinuiranim, slojevitim raspadanjem kristala cakline u potpovršinskom sloju, dok caklina na površini zuba ostaje mekana i podložna mehaničkom trošenju. Nakon potpunog trošenja cakline dolazi do ekspaniranja dentina te nastaje dentinska preosjetljivost (5, 7).

Dentinska preosjetljivost pojavljuje se u slučaju otvorenih dentinskih tubulusa (2). Karakterizira je kratka, oštra bol ekspaniranog dentina kao odgovor na određeni stimulus (termički, evaporativni, taktilni, kemijski, osmotski), koja se ne može povezati s nekim oblikom bakterijskog patološkog oštećenja. Predilekcijska mjesta za nastanak preosjetljivosti su cervikalna trećina vestibularnih ploha, najčešće očnjaka ili pretkutnjaka i to zubi lijeve strane (neovisno o tome ako je osoba lijevak ili dešnjak). U obrnuto proporcionalnom je odnosu s indeksom plaka pa se stoga povezuje s načinom i učestalosti četkanja (4, 20, 21). Može se pojaviti u ranim stadijima, no zbog kronične prirode nekarijesnih oštećenja simptomi se mogu sami povući jer ove procese prati prirodni proces dentinske remineralizacije (20).

Erozije se klinički očituju kao postupan, bezbolan, kroničan gubitak tvrdih zubnih tkiva (2). Klinička slika je složena, ovisi o kemijskom sastavu hrane ili pića (pH, sastav kalcija, fosfata, fluorida, adhezivnost) te biološkim (puferski kapacitet, sastav i protok sline, stvaranje pelikule, sastav te anatomija zuba i mekih tkiva) i bihevioralnim faktorima (stil života, prehrambene navike, učestalost obroka, trajanje i izloženost) (18, 19).

Ovisno o uzroku, koncentraciji i vremenu djelovanja nastaju oštećenja različitog intenziteta, oblika i smještaja. Najčešće nastaju na palatinalnim i lingvalnim površinama zubi. Labijalne površine rjeđe su zahvaćene, tek kad je došlo do nakupljanja kiseline u fisurnim sustavima, jamicama i pukotinama (1).

Prvi znakovi erozivnog djelovanja različitih čimbenika su visoki stupanj glatkoće površine te gubitak sjaja na ograničenom dijelu površine (1, 7). Prisutan je manji gubitak morfologije

zuba, povećana je translucencija incizalnog brida, caklina je sklona odlamanju. Kod uznapredovalih oštećenja dolazi do zaobljivanja morfoloških struktura (kvržice, fisure, incizalni bridovi) te u najtežim slučajevima, do gubitka okluzijske morfologije zuba (7). Kod stražnjih zubi dolazi do uleknuća kvržica, tzv. „cupping“. Gube se okluzijski kontakti, a kompozitni i amalgamski ispuni uzdižu se iznad razine zuba (9).

Brusne fasete se gube jer erozija napreduje brže nego se caklina troši u procesu atricije (19). Osim na incizalnim i okluzijskim površinama, erozije se javljaju i na ravnim plohama, u obliku plitkih konkavnih udubljena (7).

Erozija se klasificira s obzirom na dubinu lezije i prema patogenezi. Klasifikacija prema dubini lezije (Larsen i sur., 2000.) temelji se na dubini izloženog dentina:

0. Netaknut, zdrav, nema znakova erozije
1. Samo erozija cakline; nema znakova izloženosti dentina
2. Erozija kroz caklinu s izloženim dentinom (manje od 50% područja pojedinačne površine)
3. Erozija kroz caklinu s izloženim dentinom (više od 50% površinskog područja) (14).

Bitna je rana dijagnostika da bi stomatolog mogao pacijentu pomoći pronaći i ukloniti uzrok (19). U nekim je slučajevima vrlo teško razlučiti o kojem se obliku trošenja radi. Kod atricije lezije su uglavnom ravne, sjajne, istrošene, poravnanih vrhova, jasno ograničene te postoje na zubima antagonistima (7, 19). Kod erodiranih zubi istrošene površine su rijetke, a zubi poprimaju zaobljeniji izgled, izgladene površine (19).

Subjektivno, pacijent je preosjetljiv na mehaničke i kemijske podražaje te na hladnu i toplu hranu slučaju izloženosti dentina (1, 19). U slučaju izloženosti dentina pacijent će biti taj koji će se žaliti na osjetljivost, dok stomatolog može prije pacijenta primijetiti lezije na lingvalnim površinama, najčešće u maksilarnih sjekutića (19).

Prije početka restorativnih ili protetskih tretmana potrebno je procijeniti ne samo etiologiju nastanka, već i brzinu napredovanja lezije. U slučaju erozije, izgled zahvaćenih zubi mijenja se u procesu trošenja pa tako čiste, glatke površine u kombinaciji s preosjetljivošću ukazuju na aktivnost lezije, dok obojenje zuba ukazuje na neaktivnost (6, 22).

2.4. Abfrakcija

Abfrakcija je karakterističan gubitak zubnog tkiva u obliku klinastih lezija (7). Teorija abfrakcije govori o fleksiji zuba u području vrata zuba koja je uzrokovana okluzijskim opterećenjem i vlačnim naprezanjem. Rezultira mikrofrakturama hidroksiapatitnih kristala cakline i dentina te daljnjim zamorom i deformacijom zubne strukture (5, 8, 17, 20, 23). Lezije srpastog izgleda u predjelu vrata zuba nastaju stvaranjem mikropukotina i odlamanjem caklinskih prizmi te mikrofraktura dentina i cementa zbog akumulacije stresa u području caklinsko-cementnog spojišta (CCS) (6, 7, 8). Stres nastaje kao posljedica savijanja zuba koji je izložen djelovanju ekscentričnih sila, odnosno izmjenom vlačnog i tlačnog naprezanja. Kombinacijom ovih djelovanja dolazi do slabljenja cakline i dentina te odlamanja površine zuba (7, 8, 10).

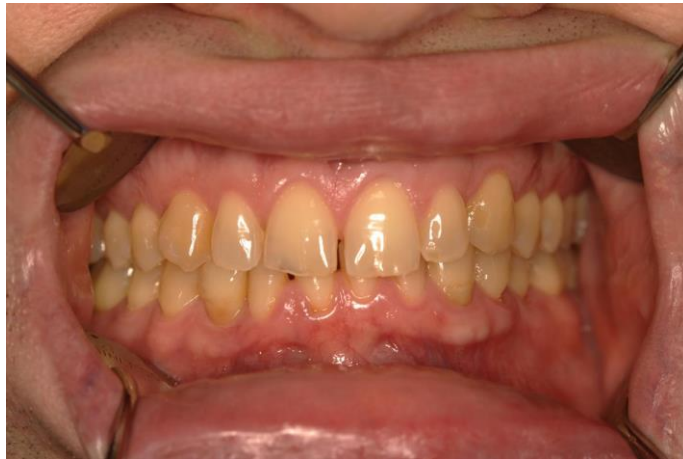Vlačno naprezanje zbog malokluzije i žvačnih sila najprije se smatralo primarnim uzrokom nekarijesnih oštećenja koje su kasnije dobile naziv abfrakcijske lezije. Kao i ostale nekarijesne lezije, klinaste lezije su multifaktorijalne etiologije te se njihov nastanak ne može pripisati samo povećanom žvačnom opterećenju (20, 24). Postoji slaba povezanost između klinastih lezija i faktora okluzije (prerani kontakti, okluzijske sile, vrsta lateralnog vođenja itd.) (24). Trošenje zubi u obliku klinastih defekata postaje znatno veće u slučaju kombinacije s erozivnim ili abrazivnim uzročnikom (8, 9).

Klinički izgled nekarijesnih oštećenja u području vrata ovisi o vrsti, jačini, trajanju, smjeru i lokalizaciji različitih etioloških faktora (20). Kliničkim izgledom variraju od plitkih cervikalnih žlijebova do širih, tanjurastih, zaobljenih područja te većih klinastih lezija sa oštrim unutarnjim i vanjskim rubovima (10). Predilekcijska mjesta su vestibularne plohe gornjih sjekutića, očnjaka i pretkutnjaka u području CCS-a (7, 10). Izraženije su na maksilarnim zubima (10). Često su oštre i duboke lezije u obliku slova „V“ smještene ispod razine gingive (22). Postoje aktivna (bez sjaja, s dentinskom preosjetljivošću) te kronična lezija (tamna, sjajna, sklerotična, bez dentinske preosjetljivosti) (9).

Klinaste lezije negativno utječu na strukturalni integritet zuba, retenciju plaka, preosjetljivost zuba, vitalitet pulpe te estetiku (20).

2.5. Kombinirani mehanizmi trošenja zubi

Mnoga istraživanja pokazala su da je etiologija nekarijesnih oštećenja generalno multifaktorijalna (8). Interakcijom kemijskih, bioloških, mehaničkih i bihevioralnih čimbenika dolazi do pojave više od jednog oblika trošenja kod pojedinog pacijenta (Slika 1). Pojedinom mehanizmu ne može se pripisati određeno nekarijesno oštećenje (20).



Slika 1. Trošenje zubi nastalo kombinacijom različitih mehanizama. Vidljivi cervikalni defekti, translucenost incizalnih bridova, erozivne promjene.

Preuzeto s dopuštenjem autora: prof. dr. sc. Iva Alajbeg.

Tri različita mehanizma koji dovode do gubitka zubne supstance su trenje (rezultira trošenjem u obliku abrazije i atricije), korozija odnosno kemijska degradacija supstance te stres ili naprezanje koje rezultira abfrakcijom ili mikrofrakturama. Ti mehanizmi rijetko djeluju zasebno, češće u kombinaciji, međusobno se preklapaju, djeluju sinergistički te se nadovezuju jedan na drugi (5, 8).

Atricija i abrazija pridonose okluzijskom trošenju, no najznačajniji gubitak tkiva događa se zbog djelovanja kiselina u procesu erozije u kombinaciji s mehaničkim oblicima trošenja (5). Tako će se na zubna tkiva koja su oslabljena erozivnim djelovanjem kiselina nadovezati atricija ili abrazija te će svaki od ovih oblika oštećenja utjecati na konačnu kliničku sliku (7).

Većina okluzijskih i incizalnih lezija nastaje kombinacijom erozije i abrazije (4). Postoji opasnost od gubitka VDO (8).

Djelovanjem kiseline omekšava se površinska regija cakline, dentina odnosno materijala na koji ona djeluje, što povećava podložnost trošenju pod utjecajem mehaničkih sila (5). Primjer ovakvog međudjelovanja rizičnih čimbenika je četkanje zubi nakon obroka, kada je u ustima visoka koncentracija kiselina. Tada površinski sloj omekšale cakline iznosi 3-5 μm što je čini iznimno podložnom djelovanju abrazivnih sila pa tako sama zubna četkica bez paste može skinuti taj sloj (4, 21).

Istraživanjima je dokazano da sama neadekvatna tehnika četkanja ne može samostalno dovesti do pojave klinastih lezija jer je količina cakline koja se troši prilikom četkanja premala da bi bila klinički vidljiva (25). Nastanku lezija doprinosi erozija, odnosno prethodno razmekšanje cakline djelovanjem kiselina. Dokazano je da ni jedan od tih faktora (neadekvatno četkanje, djelovanje kiselina) ne može samostalno dovesti do nastanka klinastih lezija u području vrata (26).

Prema Kornfeldu, u slučaju pojave atricijskih faseta na određenom dijelu zuba (npr. meziokluzijski), primijećene su cervikalne klinaste lezije na suprotnom dijelu zuba (cervikalno distalno) gdje dolazi do fleksije zbog nakupljanja stresa. Kombinacija atricije i abfrakcije javlja se zbog nakupljanja stresa u području vrata pri trenju zuba o zub za vrijeme stiskanja zubi te bruksističkih kretnji.

Kombinacija abrazije i abfrakcije uzrokovana je trenjem stranog predmeta u području koncentracije stresa gdje dolazi do odlamanja zubne supstance. Horizontalnim četkanjem u području vrata zuba doći će do razvoja klinastih lezija. Te lezije pronalaze se gotovo isključivo na vestibularnim plohama zubi upravo zbog sinergističkog djelovanja četkanja zubi i nakupljanja stresa izazvanog ekscentričnim silama u području vrata zuba.

Kombinacija erozije i abfrakcije nastaje zbog erozivnog djelovanja kiselina u području klinastih lezija. Mogu nastati dvije vrste preopterećenja: statičko koje se može javiti oko ortodontskih naprava u slučaju prisutnosti kiseline ili cikličko (zamor) za vrijeme žvakanja, najčešće kod bruksizma, u kombinaciji s unutarnjim (GERB) ili vanjskim (gazirana pića) erozivnim čimbenikom (8).

2.6. Dijagnostika nekarijesnih oštećenja

Oštećenja zuba mogu se na vrijeme spriječiti ili djelomično zaustaviti ranom dijagnozom i prevencijom. Dijagnostika se sastoji od identifikacije uzročnika prvenstveno temeljitim uzimanjem medicinske anamneze (Tablica 1.) te kliničkim pregledom (7).

Tablica 1. Stavke koje mora sadržavati povijest bolesti u pacijenta s nekarijesnim oštećenima (6).

Opći podaci	Dob i spol, subjektivni simptomi, trajanje trošenja, potreba za tretmanom, životne navike i ponašanje, profesionalno okruženje, orofacijalna bol / mastikatorna funkcija
Prehrana i pića	Vrsta (npr. gruba hrana, agrumi, gazirana pića, voćni sokovi itd.), učestalost unosa, trajanje konzumacije, način konzumacije
Parafunkcije	Vrsta (bruksizam, navike), učestalost i trajanje
Oralna higijena	Vrsta četkice, intenzitet, učestalost i vrijeme četkanja, abrazivnost zubne paste
Ostalo	Sistemske bolesti (dijagnoza, trajanje), lijekovi, suhoća usta

Elementi kliničkog pregleda uključuju: studijske modele, intraoralne fotografije, pregled lezija (lokalizacija, raširenost te postojanje faseta na antagonistima, izgled cakline, dentina, ekspaniranost sekundarnog dentina), procjena ozbiljnosti lezija, analiza rada žlijezda slinovnica, pH, puferski kapacitet sline, analiza temporomandibularnog zgloba (TMZ), rad žvačnih mišića, okluzija, pokreti mandibule (6, 9).

Dostupne su dodatne metode koje se mogu, ali i ne moraju koristiti. Da bi se kvantitativno odredio stupanj trošenja, dostupan je niz dijagnostičkih postupaka, od optičkih i laserskih metoda skeniranja do jednostavnih kliničkih skala (Tablica 2.) koje su dizajnirane u epidemiološke svrhe, no mogu se koristiti i u svakodnevnoj kliničkoj praksi.

Tablica 2. Klinička skala za procjenu stupnja okluzijskog / incizalnog trošenja, bez obzira na predisponirajući faktor (6).

0	Bez vidljivih faseta u caklini. Okluzijska / incizalna morfologija intaktna.
1	Vidljive fasete trošenja u caklini. Okluzijska / incizalna morfologija izmijenjena.
2	Trošenje u dentinu. Ekspoziran dentin okluzijski / incizalno / na susjednom zubu. Okluzijska / incizalna morfologija promijenjena, smanjenje visine zuba.
3	Opsežno trošenje dentina. Veća površina dentina ($>2\text{mm}^2$) ekspozirana okluzijski / incizalno / površina susjednog zuba. Potpuno izgubljena morfologija zuba lokalizirano ili generalizirano. Značajan gubitak visine krune zuba.
4	Trošenje u području sekundarnog dentina.

Osim anamnezom i kliničkim pregledom, da bi se utvrdilo postojanje erozije koriste se klinički indeksi, analiza slike, kontaktna profilometrija, skening – elektroničkom mikroskopijom, kvantitativna svjetlom inducirana fluorescencija i dr. (2, 18).

3. PREVENTIVNE MJERE

Početni dio terapije sastoji se od uklanjanja uzroka te sprečavanja daljnjih oštećenja zubnih tkiva. Ovisno o nastalom oštećenju odabire se određena preventivna mjera ili kombinacija više njih. Učinkovite su za lezije koje nisu bolne te ne predstavljaju veliki estetski nedostatak (2).

Preventivne mjere uključuju:

1. Promjene oralno-higijenskih navika (iz horizontalnog u kružno četkanje, zabrana četkanja neposredno nakon konzumacije erozivne hrane i pića, primjena mekih i srednje tvrdih zubnih četkica) (2, 3, 19).

2. Savjetovanje i promjena prehrambenih navika (sprečavanje zadržavanja kiselih pića u ustima – brzo gutanje ili korištenje slamke, smanjenje ili prekid konzumacije gaziranih i kiselih voćnih napitaka, ispiranje usta vodom nakon konzumacije kiselih napitaka). Promjena prehrambenih navika iznimno je važna kod pacijenata s erodiranim zubima (2, 7, 27).

3. Kontrola sistemskih bolesti (ukoliko je želučana kiselina prepoznata kao intrinzični faktor) (4).

4. Ostale preventivne mjere za biološke i kemijske čimbenike (stimulacija sline, aplikacija zaštitnih preparata na bazi fluorida ili kalcija, terapija laserima, izrada i nošenje zaštitnih udlaga da bi se smanjili učinci stiskanja zubi te bruksizma) (2, 4, 20, 27).

U slučaju asimptomatskih zubi, gdje nije ugrožen vitalitet pulpe, funkcija i estetika zuba (lezije < 1mm dubine), predlaže se praćenje klinastih lezija kroz 6 - 12 mjeseci (izrada studijskih modela) prije bilo kakvog invazivnog tretmana. Kao i kod ostalih oblika nekarijesnih oštećenja, potrebno je imati na umu dob pacijenta te prema tome procijeniti očekivanu brzinu trošenja zubi (6, 20). Kod kroničnih, neosjetljivih cervikalnih lezija često se ne obavlja restorativni zahvat, osim u slučaju estetskog nezadovoljstva pacijenta ili ugroženosti zubne pulpe (2). Endodontski zahvat je zadnja solucija za liječenje preosjetljivosti zuba, ako se ona ne povlači nakon korištenja konzervativnih zahvata (6).

3.1. Zaštitni preparati

Mineralizacija u slučaju erozivnog procesa ograničena je samo na tanak, površinski sloj cakline i slojeve blizu površine te je ograničena samo na omekšale (demineralizirane) dijelove cakline (28). Fluoridni preparati na temelju kositrenog fluorida (SnF_2) te fluoridni lakovi temeljeni na poliuretanu sprečavaju otapanje cakline (19). Preparat na bazi kalcija je kazeinfosfopeptid - amorfni kalcijev fosfat (CPP-ACP), koji inhibira demineralizaciju i potiče remineralizaciju (2).

Mehanizam djelovanja SnF_2 temelji se na taloženju kositra na površini zuba te na ugradnji kositra u sloj blizu površine cakline zbog čega ona postaje manje sklona otapanju te dovodi do povećane zaštite zubnog tkiva. Inhibicija demineralizacije korištenjem SnF_2 pokazala se učinkovitijom od korištenja preparata samo na temelju fluorida. Slično kositrenim sredstvima, otopine i lakovi na temelju titanijevog tetrafluorida (TiF_4) stvaraju zaštitni sloj na površini zuba (28). Kalcijev fluorid (CaF_2) koji toplikalnom fluoridacijom ostaje na površini zuba i u plaku ne zadržava se dugo u ustima kroz koja prolaze velike količine kiselih napitaka (19). Većina fluoridnih preparata pokazuje samo ograničenu učinkovitost u tretiranju nekarijesnih oštećenja te se stoga istražuju alternativna protektivna sredstva, posebno ona koja sadrže polivalentne metalne ione (kositar ili titan) ili sredstva koja sadrže aminokiseline (arginin), peptide ili proteine. Sredstva koja sadrže fosfate i proteine adsorbiraju se na pelikulu, čineći je otpornijom na demineralizaciju ili direktno na tvrda zubna tkiva (28).

Ukoliko su lezije plitke i nije došlo do pojave bolne preosjetljivosti, nema potrebe za opsežnim restorativnim zahvatom. U tom slučaju, dovoljna je preventivna aplikacija lakova natrijeva oksalata, fluorida, pasti za desenzibilizaciju ili samojetkajućih adheziva (2). U terapiji dentinske preosjetljivosti koriste se zubne paste s bioaktivnim staklom (kalcij-natrij-fosfosilikat) te dodatkom fluora. Preparati koji sadržavaju kalcij, pasta i krema na bazi CPP-ACP-a (Tooth Mousse ili MI Paste Plus, GC) vrlo su učinkoviti u svrhu remineralizacije. Oni nemaju abrazivno djelovanje, bitno je da postoji kontakt s površinom cakline (29).

Najnovija metoda u remineralizaciji zubnih tkiva su laseri (CO_2 , Nd:YAG, ruby, argonski) pa tako dentin tretiran Nd:YAG laserom postaje otporniji na kisela, gazirana, obojena pića te voćne sokove (2, 30).

U slučaju perzistiranja preosjetljivosti izloženog dentina na raspolaganju je široki spektar neinvazivnih i relativno isplativih tretmanskih opcija kojima je cilj parcijalno ili kompletno zabrtviti otvorene dentinske tubuluse. U tu svrhu terapeut može koristiti dentalne adhezive ili fluoridni varnish koji služe za privremeno smanjenje preosjetljivosti te zaustavljanje daljnje progresije simptoma (6, 20). Aplikacija adhezijskih sustava i periodično ponavljanje tog postupka najmanje je invazivan tretman koji pokazuje dobre kliničke rezultate u vidu smanjenja preosjetljivosti. Adhezivi začepljuju dentinske tubule i sprečavaju prijenos vanjskih podražaja do pulpe (31). To je privremeni postupak koji se treba učestalo ponavljati. U slučaju potrebe za tretmanom desenzibilizacije, pacijent kod kuće može koristiti paste koje sadrže kalijeve soli (nitrati i kloride) te stroncijeve soli, dok se fluoridni gelovi i lakovi (npr. natrijev fluorid, kositrov fluorid) koriste isključivo kao in-office tretmani. Kalij interferira s prijenosom impulsa depolarizacijom A δ vlakna, dok stroncijeve soli (acetati i kloridi) blokiraju otvorene dentinske tubuluse (6, 21, 32).

3.2. Okluzijska udlaga

Okluzijska udlaga konzervativna je dijagnostička, terapijska i protektivna mogućnost koja smanjuje količinu i negativne posljedice noćnog stiskanja zubi (bruksizma). Namjenjena je za liječenje okluzijskih i temporomandibularnih poremećaja (TMP) (20, 33).

Udlagom se postiže ortopedska stabilnost zgloba te se reverzibilno mijenjaju postojeći ili se privremeno nadoknađuju izgubljeni okluzijski odnosi. Kod bruksizma indicirana je relaksacijska udlaga tipa michiganske udlage. Udlaga prekriva sve zube čeljusti (najčešće gornje) kako bi se izbjeglo njihovo pomicanje i izrastanje te pomicanje udlage s ležišta. Optimalna debljina okluzijskog dijela udlage je 1 do 2 mm. Ostvaruju se okluzijski dodiri u centričnoj relaciji (CR). Udlaga osigurava da zubi nasuprotne čeljusti s udlagom ostvaruju ravnomjerne istovremene dodire. Povećava se VDO te se tako postiže relaksacija žvačnih mišića. Cilj terapije udlagom je smanjivanje ili uklanjanje simptoma (najčešće temporomandibularne boli) te poboljšanje funkcije donje čeljusti ukoliko postoje neka ograničenja kretnji (33). Pravi mehanizam djelovanja udlage kojim se postiže poboljšanje simptoma ipak nije u potpunosti razjašnjen (24).

Problem nošenja noćne udlage veže se uz nedostatak motivacije većine pacijenata za dugoročno nošenje. Ukoliko je trošenje zuba pacijenta posljedica kombinacije erozije i trošenja uzrokovanog bruksizmom potreban je poseban oprez budući da kod erozivnih vrsta trošenja, retencija kiselih tvari u udlazi za vrijeme spavanja može pogoršati proces trošenja (6).

4. TERAPIJSKE MOGUĆNOSTI

Uzimajući u obzir anamnezu, klinički pregled i dijagnostiku, terapija mora biti usmjerena na eliminaciju ili kontrolu etioloških faktora te jačanje modificirajućih faktora. Središnji princip terapije je provođenje preventivnih mjera te ukoliko je potrebno, provođenje restorativnih postupaka ili protetskih sanacija (6).

Vrsta zahvata odabire se ovisno o stupnju oštećenja zuba, estetskom odstupanju te dobi pacijenta. Kod blagih nekarijesnih oštećenja u mladih odraslih osoba tretman izbora su kompozitni ispuni te adhezijski cementirani keramički nadomjesci. Minimalno invazivan estetski zahvat kompozitnim materijalima optimalan je za pacijente s intaktnim zubima te blagim oštećenjima te kod mlađih pacijenata kod kojih je pulpa voluminozna te bi se lako mogla oštetiti prilikom brušenja za krunicu. Kod opsežnih oštećenja kod odraslih i starijih osoba postavljaju se adhezijski cementirani keramički nadomjesci te potpune krunice. Za izradu potpuno keramičkog nadomjestka potrebno je opsežno brušenje zubi, zbog čega se taj postupak izbjegava kod mlađih pacijenata (34).

Patološke promjene do kojih dolazi kod pojačanog trošenja zubnih struktura su: preosjetljivost zuba, smanjenje VDO, pogoršanje žvačne funkcije, TMP, estetski problemi. Navedena stanja iziskuju određene preventivne mjere ili terapiju, ovisno o stupnju intenziteta oštećenja. U obzir dolaze terapija okluzijskim udlagama za kontrolu trošenja uzrokovanog parafunkcijama i relaksacije TMZ-a, dok se estetski nedostaci korigiraju restorativnim ili protetskim postupcima. Fiksni ili mobilni protetski nadomjesci koriste se i u svrhu rekonstruiranja VDO (7).

Ukoliko etiološki faktori lezija ostanu neprepoznati i nekorigirani, doći će do progresije lezija i konačnog neuspjeha restorativnog tretmana. Tijekom restauracije ovih lezija javljaju se brojne komplikacije, koje se pripisuju postizanju suhog radnog polja, otežanom pristupu subgingivnim granicama lezije te tretmanu sklerotičnog dentina adhezivnim tehnikama. Faktori koji utječu na retenciju i dugotrajnost restauracije su žvačno opterećenje, kvaliteta preostale zubne supstance te mehanička svojstva restorativnih materijala (20).

U slučaju intervencija u području vrata zuba, bitna je analiza linije osmijeha. Kod pacijenata kod kojih je ona niska, neće biti potrebno sanirati lezije ukoliko one ne rade probleme u obliku preosjetljivosti ili funkcije. Također, restauracije u području vrata mogu biti povod pojačanom nakupljanju plaka što doprinosi daljnjem razvoju karijesa ili parodontalne bolesti.

Ukoliko postoji potreba za tretmanom lezije, sanacija istih mora biti minimalno invazivna (20).

Minimalno invazivni adhezijski postupci danas su terapija izbora za estetsku rekonstrukciju manjih defekata u području cerviksa, kao i oštećenih lingvalnih i palatinalnih ploha, dok se opsežnije lezije opskrbljuju keramičkim fasetama. Najveću trajnost u područjima s kiselim uvjetima pokazuju keramički i kompozitni materijali (2).

4.1. Restorativni postupci

Restorativni postupci u terapiji nekarijesnih oštećenja razlikuju se ovisno o vrsti i opsežnosti lezije. Na njih se odlučujemo ukoliko uklanjanje uzročnika i preventivne mjere nisu bile dostatne za zaustavljanje napredovanja lezije, ukoliko su one estetski vidljive, prilikom dentinske preosjetljivosti te da bi se ojačala zubna struktura i integritet zuba kod dubokih i opsežnih lezija. Odabir restorativnog postupka ovisi o vrsti zahvata, spretnosti kliničara, smještaju lezije te mogućnosti osiguranja suhog radnog polja (2).

Adhezijske tehnike i kompozitni materijali temelj su moderne restaurativne dentalne medicine te predstavljaju manje invazivnu opciju tretiranja nekarijesnih oštećenja. Temelje se na minimalnom žrtvovanju okolnih zdravih tvrdih zubnih tkiva. Materijali izbora kod korištenja ovih postupaka su: kompozitni materijali, staklenoionomerni cementi (SIC), smolom modificirani SIC, kompomeri te keramički inlay (2, 4).

Na retenciju adhezivne restauracije utječe lokalizacija zuba odnosno lezije, dob pacijenta te njegova okluzija. Za lezije u području vrata zuba preporučaju se materijali niskog modula elastičnosti, dobrog prijanjanja na dentin, visoke otpornosti na trošenje i otpornosti na djelovanje kiselina (20).

4.1.1. Kompozitni materijali

Kompozitni materijal je trodimenzionalna kombinacija organske smolaste matrice, anorganskih čestica punila ili anorganske raspršene faze, koji su međusobno povezani silanskom vezom. Ostali sastojci, koji utječu na kvalitetu materijala su: stabilizatori boje, inhibitori i inicijatori polimerizacije, rendgenska kontrastna sredstva te različiti pigmenti (2, 29).

Kompoziti osiguravaju trajnost i očuvanje integriteta zubi, pogotovo u područjima povećanog žvačnog opterećenja. Njihove prednosti su visoka otpornost na trošenje i tlak, sposobnost posrednog vezanja na tvrda zubna tkiva, termička i električna inertnost te odlična estetika. Zbog sklonosti polimerizacijskoj kontrakciji, nanose se i polimeriziraju u slojevima od 2 mm. Kod sklerotičnog dentina preporuča se produženo jetkanje zbog manje čvrstoće vezanja materijala na nekarijesan, sklerotičan dentin, u odnosu na normalan dentin (zbog okluzije dentinskih tubulusa prevenira se stvaranje smolastih zubaca). Retenciju i vezivanje omogućuju adhezijski sustavi (2, 4).

Dijele se u pet skupina: kompoziti s mikropunilom, hibridni, mikrohibridni, pakirajući te tekući. Nova skupina, tzv. „bulk“ kompozitni materijali mogu se nanositi u slojevima debljine 4 mm (34).

Tekući i mikropunjeni kompoziti imaju veliku prednost pri opskrbi cervikalnih lezija zbog veće fleksibilnosti i manje rigidnosti zbog čega se lakše prilagođavaju promjenama u cervikalnoj leziji nastalih pri žvačnom opterećenju (2, 4).

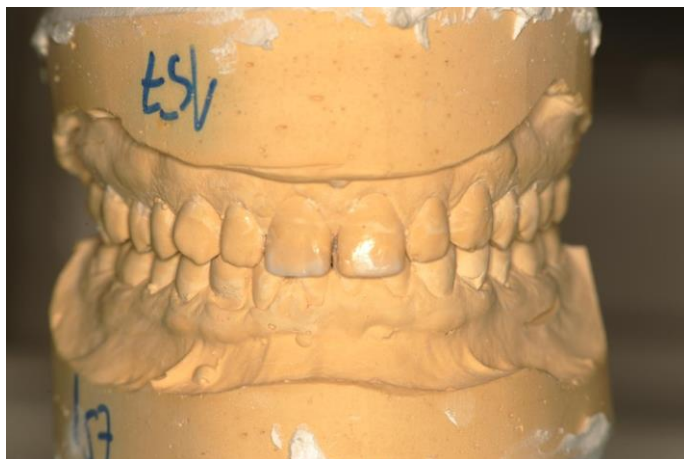Kompozitni materijali s vremenom pokazuju podložnost degradaciji u kiselim uvjetima, tj. u slučajevima aktivne erozije imaju slabiju prognozu. To se najprije očituje kao površinska hrapavost, smanjenjem površinske tvrdoće, a zatim i gubitkom tkiva (2, 6).

Prednosti kompozitnih restauracija su minimalna opsežnost brušenja te relativna jednostavnost postupka (ne zahtjeva rad tehničara, jednoposjetni zahvat) te prihvatljivije cijene. Kompozitni estetski nadomjesci mogu se izraditi direktnom tehnikom u ustima pacijenta ili indirektno, prilagodbom tvorničkih kompozitnih ljesaka (34).

Kompozitni materijali sredstvo su izbora kod mlađe populacije, pogotovo u slučajevima kad su pogođeni trajni zubi u mješovitoj denticiji. Takve restauracije mogu poslužiti u svrhu

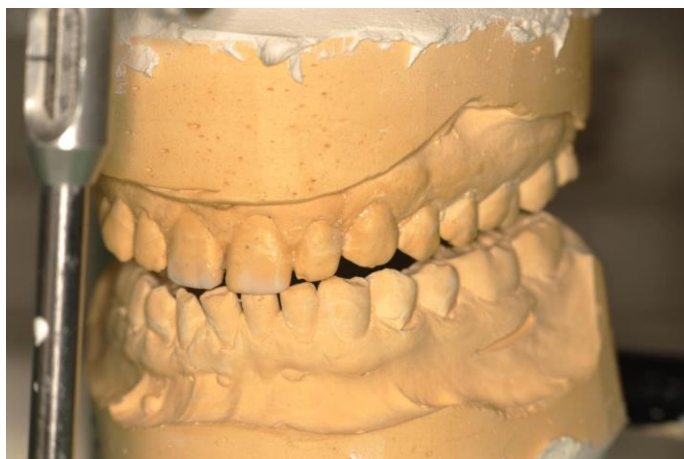
estetske opskrbe, kao zaštita od daljnjeg trošenja, smanjuju redukciju VDO te reduciraju dentinsku preosjetljivost. Zbog svojstva adhezivnog vezanja mogu poslužiti kao privremeno sredstvo za opskrbu cervikalnih lezija, dok su kao dugoročna terapija pokazali manju učinkovitost (6, 35).

Pacijentu je moguće trodimenzionalno prikazati kakav će biti konačan izgled kompozitne restauracije. To se radi pomoću wax-upa, tj. tehnike nanošenja voska na studijski model koji je prethodno izrađen na temelju alginatnog otiska u svrhu dijagnostike i planiranja (Slika 2). U artikulatoru je moguće provjeriti i funkciju budućeg nadomjestka te njihov smještaj u maksimalnoj interkuspidaciji (MI) i kliznim kretnjama da bi se izbjeglo postojanje okluzijskih interferenci (Slika 3). Navoštenu model moguće je prenijeti u usta pacijenta radi lakše vizualizacije izrada budućeg rada. Izradi se privremeni predložak, mock-up, od kemijski polimerizirajućeg akrilata ili svjetlosno polimerizirajućeg kompozita. Za izradu mock-upa, ali i konačne restauracije koristi se silikonski ključ (Slika 4). To je otisak navoštenog sadrenog modela pomoću prozirnog ili neprozirnog silikonskog materijala. Silikonski ključ puni se odabranim materijalom i postavlja u usta pacijenta do stvrđavanja. U slučaju korištenja prozirnog silikonskog materijala, svjetlosna polimerizacija provodi se preko silikonskog ključa (34). Slika 5. prikazuje izgled konačne restauracije gornjih središnjih sjekutića kompozitnim materijalom nakon rekonstrukcije uz uporabu silikonskog ključa.



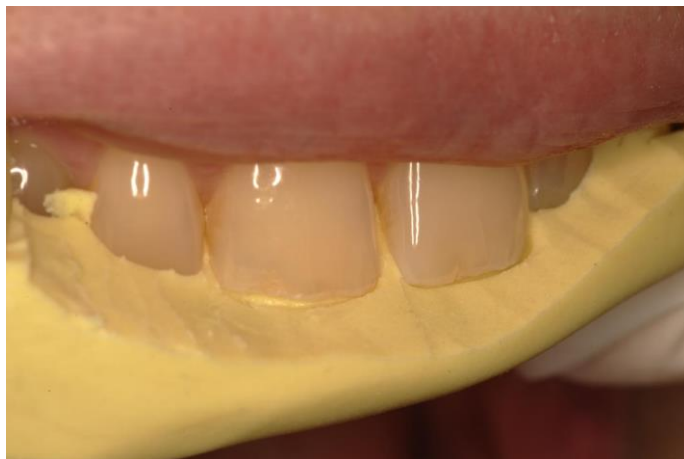Slika 2. Wax-up na sadrenom modelu.

Preuzeto s dopuštenjem autora: prof. dr. sc. Iva Alajbeg.



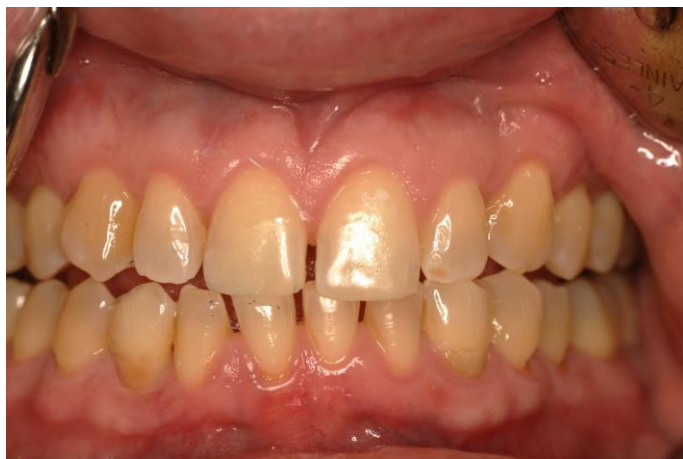Slika 3. Navoštteni sadreni model u artikulatoru: provjera kliznih kretnji.

Preuzeto s dopuštenjem autora: prof. dr. sc. Iva Alajbeg.



Slika 4. Silikonski ključ izrađen od kondenzacijskog silikona.

Preuzeto s dopuštenjem autora: prof. dr. sc. Iva Alajbeg.



Slika 5. Restauracija gornjih središnjih sjekutića kompozitnim materijalom.

Preuzeto s dopuštenjem autora: prof. dr. sc. Iva Alajbeg.

4.1.2. Staklenoionomerni cementi

SIC su dvokomponentni materijali koji nastaju miješanjem praha (čestice kalcijsko-aluminijskog fluoro-silikatnog stakla) i tekućine (vodena otopina poliakrilne, itakonske, maleinske i dr. kiselina koje utječu na viskoznost i brzinu svezivanja). Potreban je predtretman (kondicioniranje) 10-25% poliakrilnom kiselinom da bi se uklonio zaostadni sloj te omogućila kvalitetnija sveza sa tvrdim zubnim tkivom (2). Kod cervikalnih erozija prije kondicioniranja preporučuje se očistiti površinu plovućem i vodom (4).

Glavne su im prednosti: dobra adhezija na caklinu i dentin, otpuštanje fluorida u okoliš, sve kvalitetnija rezistencija na abraziju kod novih materijala, kvalitetna estetika i jednostavnost postupka (29).

Prema Hickelu, SIC se dijele na: konvencionalne, visoko viskozne, metalima pojačane i smolom modificirane (2).

Konvencionalni SIC ne preporučuju kao definitivni restorativni materijal zbog dezintegracije u kiseloj okolini (35).

Smolom modificirani (hibridni) SIC materijal su izbora u opskrbi cervikalnih defekata i imaju prednost pred konvencionalnima zbog veće rezistentnosti na kiseline iz hrane i pića te zbog

boljeg estetskog dojma. Oni sadrže polimerizirajuću smolu – hidroksietil metakrilat (HEMA) zbog čega je imaju dodatnu reakciju polimerizacije koja može biti samostvrdnjavajuća ili svjetlosno polimerizirajuća. Njihova je velika prednost otpuštanje fluora pa se preporučuje kod pacijenata s povećanim rizikom za nastanak karijesa (2). Nakon postavljanja SIC ispuna trebaju se premazati niskoviskoznim akrilatnim sredstvom za spajanje (4).

Njihovi nedostaci su manja čvrstoća i niska otpornost na abraziju, polimerizacijska kontrakcija zbog dodatka smole, koja dovodi do stvaranja rubne pukotine te slabija mogućnost poliranja u odnosu na kompozite (29).

Tehnikom „sendviča“, odnosno kombinacijom SIC i kompozita, gdje SIC nadomješta dentinsku strukturu, a kompozit na površini pridonosi visokoj poliranosti i otpornosti na trošenje, uspješno se primjenjuju kod izrazito erodiranih površina koje se protežu u područje cementa (2, 4).

4.2. Protetska rješenja

4.2.1. Estetske ljuste

Estetske ljuste minimalno su invazivni protetski nadomjesci izrađeni od kompozitnih ili keramičkih materijala (11). Izrada estetskih ljusta indicirana je u slučaju većih oštećenja zubne supstance uz estetska odstupanja koja zahvaćaju veći dio ili cijelu vestibularnu plohu (28).

Za izradu estetske kompozitne ljuste, postupak i vrsta materijala gotovo su identični kao i kod izrade kompozitnog ispuna. S obzirom na način nanošenja materijala, postoje dvije tehnike izrade kompozitnih ljusta – direktna i indirektna. Direktna način izrade uključuje višeslojno nanošenje kompozita na prethodno pripremljenu površinu. Poželjna je uporaba silikonskog ključa, izrađenog na prethodno navoštenom studijskom modelu. Indirektna estetske kompozitne ljuste su tvornički izrađene te se prilagođavaju individualno svakom pacijentu u ustima. Njihova površina je visoko polirana, glatka, sjajna i niske poroznosti što smanjuje mogućnost pojave obojenja i time produžuje trajnost nadomjeska (34). Kompozitne ljuste mogu se napraviti na gotovo svim zubima, no najčešće se rade na sjekutićima, nešto rjeđe na očnjacima (36).

Kompozitne ljuste mogu poslužiti i kao privremeno rješenje kod izrade keramičkih ljusta. Koriste se kao zaštita brušenog dijela zuba do cementiranja definitivnog nadomjeska (34).

Keramičke ljuste koriste se kod pacijenata s blagim oštećenjima te manjim estetskim odstupanjima u boji, obliku, veličini i nagibu prednjih zuba. Ovisno o lokalizaciji i stupnju oštećenja prekriva samo vestibularnu ili kombinaciju vestibularne, incizalne, palatinalne te aproksimalnih ploha. Moguća je i izrada djelomične ljuste kojom se prekriva samo oštećena površina. Njihova velika prednost je očuvanje tvrdih zubnih tkiva, minimalna iritacija gingive te veća estetska postojanost od kompozitnih radova. Najčešće se izrađuju iz glinične ili staklokeramike (11, 34).

Preparacija za estetske ljuste dijeli se na klasičnu i minimalnu. Kod klasične se brusi vestibularna ploha u debljini od 0,6 mm. Moguće je i skraćenje incizalnog brida za 1-1,5 mm ili do 2 mm sa stepenicom na palatinalnoj plohi. Minimalne (non-prep) preparacije podrazumijevaju uklanjanje površine caklinskih prizmi da bi se omogućila bolja adhezija ljuste na caklinu. Estetske ljuste mogu biti zaštita od eventualne erozije, no ona je često izraženija s lingvalne strane (ukoliko je etiološki faktor želučana kiselina) te je tada indicirana izrada potpunih krunica. Egzogeni faktori koji dovode do erozije često dovode do ekspaniranja dentina zbog čega je kompromitirana adhezija ljusta. Veza između adheziva i dentina deset puta je manja od veze adheziva i cakline, a smanjenju kvalitete veze pridonosi i elastičnost dentina koja u funkciji dovodi do njegovog savijanja te izbijanja ljuste (11).

Pacijenti kod kojih je dijagnosticiran bruksizam predstavljaju relativnu kontraindikaciju za izradu estetskih ljusta. Kod njih je indicirana izrada okluzijske udlage (34). Promjena incizalne dužine kod abradiranih ili atricijom potrošenih zubi također predstavlja rizik za funkcijsku trajnost ljusta. Promjenom dužine zubi može doći do odcementiranja ili pucanja ljuste. Pri postupku produljivanja krune zuba potrebno je napraviti funkcijsku analizu, dijagnostičko navoštavanje te izradu provizorija zbog kontrole ponašanja privremenog rada u ustima pacijenta (11).

Apsolutne kontraindikacije su zubi s većim područjem ekspaniranog dentina, avitalni zubi te subgingivna granica preparacije koja ugrožava postupak adhezivnog cementiranja (34).

Vestibularne keramičke ljuste predvidljiva su, dugoročna opcija, s visokom stopom uspjeha (93,5% u 10 godina). Nešto veći postotak neuspjeha povezuje se s bruksizmom te avitalnim zubima, dok je rubna diskoloracija veća u pušača (37).

4.2.2. Krunice i mostovi

U slučaju potrebe za konvencionalnom fiksno-protetskom rehabilitacijom, kod iznimno oštećenih zubi, predlaže se izrada pojedinačnih krunica te minimalno ekstenziranih mostova. Fiksne i mobilne protetske naprave prvi su izbor u slučaju potrebe za cjelokupnom oralnom rehabilitacijom indiciranom trošenjem zubi. To je skup, invazivan i kompleksan tretman (6).

Izrada krunica indicirana je kod zubi s većim estetskim odstupanjima koje nije moguće nadograditi samo kompozitnim ispunom ili estetskom ljuskom te je potrebno opsežnije brušenje, kod avitalnih zubi uz izradu nadogradnje te kod oštećenja više od 50% tvrdih zubnih tkiva. Zbog opsežnosti brušenja zuba za potpune krunice, ova vrsta zahvata indicirana je kod odraslih i starijih pacijenata s većim oštećenjima. Kod njih pulpna komorica nije voluminozna kao kod mlađih pacijenata pa je mogućnost ijatrogenog otvaranja pulpe tijekom brušenja minimalna (34).

Danas se sve više naglašava važnost minimalnih ili non-preparacija te korištenje adhezivnih tehnika. Navedene tehnike zamjenjuju nekad često korištene postupke kirurškog produljenja zubne krune te elektivne devitalizacije zubi da bi se isti nadoknadili nadogradnjama, u svrhu povećanja VDO. Povećanje retencije kod konvencionalno retiniranih krunica na kratkim, istrošenim bataljcima može se postići izradom žlijebova prilikom brušenja ili korištenjem paralelnih kolčića (6).

Trošenjem zubi dolazi do gubitka visine krune te se tada alveolarna kost i okolna tkiva adaptiraju pomoću alveolarne kompenzacije. Unatoč gubitku visine krune, zubi održavaju okluzijske kontakte što može dovesti do pomanjkanja prostora za restorativni materijal. Da bi se izbjegla invazivna oralna rehabilitacija svih zubi, za intruziju zubi i povećanje interokluzijskog prostora koriste se fiksne ili mobilne ortodonske naprave (35).

U slučaju potrebe za restauracijom postavlja se pitanje postojanja prostora u položaju MI te odgovarajuće retencije i rezistencije nadomjeska. U slučaju dovoljnog prostora, restauracija će biti jednostavna za izradu. Pri nedostatku raspoloživog prostora, provodi se daljnja procjena oštećenja, tj. jesu li ona generalizirana ili lokalizirana. Za lokalizirana oštećenja, postoje određene metode koje ograničavaju tretman na zahvaćene zube te sprečavaju

disproporcionalnu proširenost restauracija. Kod generaliziranog trošenja, postoji mogućnost povećanja VDO (6).

Skraćenje kliničke krune zuba posljedica je trošenja koja može uzrokovati značajne komplikacije u procesu restauracije. Dolazi do promjene VDO sa smanjenim interokluzijskim prostorom. Dokazano je da trošenje zubi često nema kao posljedicu smanjenje VDO upravo zbog dento-alveolarne kompenzacije (supraerupcije), vertikalna dimenzija ostaje relativno konstantna ili čak povećana, zbog čega nema potrebe za intervencijom u smislu promjene međučeljusnih odnosa (6, 38).

U većini slučajeva trošenja zubi, oštećuje se samo anteriorni segment. Kod opskrbe samo prednjih zubi javlja se problem nedostatka interokluzijskog prostora za smještaj protetskih restauracija. Dahl je prvi opisao postupak kombinirane forsirane intruzije istrošenih prednjih zuba i supraerupcije stražnjih kod nedostatka interokluzijskog prostora. Postoje brojne varijacije Dahlove tehnike. Intruzijom prednjih zubi dobiva se prostor za izradu krunica uz istovremeno podizanje zagriža. Ovaj tretman koristi se u slučaju trošenja samo anteriornog segmenta, da bi se izbjeglo restauriranje svih zubi, pogotovo u mlađih pacijenata (39, 40, 41).

Kod protetske opskrbe generaliziranog trošenja, koje dovodi do redukcije VDO, savjetuje se održavanje tih odnosa ukoliko se pacijent prilagodio takvom zagrižu i nije došlo do funkcionalnih problema. VDO se povećava u slučaju velikog nedostatka interokluzijskog prostora ili vidljivih estetskih nepravilnosti. U slučaju planiranja podizanja VDO, obavezno koristi se položaj CR kao referentni položaj TMZ-a. U tom slučaju prostor se dobiva kombinacijom korekcije MI-CR položaja te povećanjem VDO. Rijetko dolazi do problema prilagodbe na novu visinu zagriža, no povećani oprez treba postojati kod povećanja VDO kod pacijenata sa TMP. U takvih se pacijenata prvo koriste reverzibilne terapije da bi se smanjili simptomi i znakovi TMP-a te omogućila funkcija prije nego što se započinje s protetskom terapijom (6).

Protetske restauracije u obliku krunica potrebne su na zubima zahvaćenima nekarijesnim oštećenjima u slučaju korištenja istih kao uporišta za parcijalne proteze. Bitno je aksijalno opteretiti uporišne zube da bi se izbjeglo preveliko žvačno opterećenje u području restauracije (npr. cervikalno kod abfrakcija) (20).

Razlog neuspjeha brojnih protetskih radova je nakupljanje stresa zbog lošeg planiranja te neispravni okluzijski kontakti (6). Rizik se povećava kod jače izraženog bruksizma koji je

relativna kontraindikacija za izradu potpuno keramičkih krunica. Potrebno je dodatno zaštititi rad izradom okluzijske udlage (34).

Izbor materijala za restauraciju iznimno je važan, pogotovo u slučajevima kad se opskrbljuju zubi koji imaju prirodne antagoniste ili ako pacijent ima teži oblik bruksizma. Poželjno je da restaurirani zubi koji su u kontaktu sa caklinom antagonista imaju metalnu okluzijsku površinu sa visokim udjelom plemenitih kovina da bi se smanjilo trošenje prirodne denticije u suprotnoj čeljusti. Napolirana keramika također štetno djeluje na prirodne antagoniste (6). Postoji opasnost od „chippinga“ odnosno odlamanja obložnog keramičkog materijala od oksidne jezgre. Mogući razlozi ove pojave su razlika u tvrdoći dvaju spojenih materijala te debljina nepoduprtog obložnog sloja veća od 2mm (34).

Osim mehaničkih komplikacija pri povećanom opterećenju, može doći i do bioloških komplikacija npr. karijes, frakture, rubno propuštanje, problemi endodontske etiologije te gubitak retentivne snage (42). Metalne te metal-keramičke krunice najpovoljnije su u slučaju povećanog žvačnog opterećenja. Kompozitni materijali pokazali su tri do četiri puta veći stupanj trošenja zubne supstance u odnosu na zlato ili keramiku (43).

U fazi održavanja protetskog rada, potrebne su redovite kontrole zbog različitih faktora koji povećavaju rizik od odcementiranja rada. Faktori rizika su kratke kliničke krune, daljnje trošenje, bruksizam, nastavak erozivnog djelovanja prehrane koji može ugroziti cervikalni dio zuba opskrbljenih krunicama. Kontrole se moraju provoditi barem jednom godišnje, uz izradu studijskih modela te intraoralnih fotografija. Obavezne su i radiološke kontrole bataljaka na kojima može biti vidljiv karijes, brusne fasete, propusti u retenciji, integritet keramike (6).

Nekarijesna oštećenja tvrdih zubnih tkiva multifaktorijalni su procesi kojima je teško identificirati pojedinačne etiološke čimbenike. Interakcije između različitih mehanizama dovode do klinički vidljivog trošenja zubi (5, 6).

Progresija ovih lezija je dugotrajna, što upućuje na činjenicu da se radi o fiziološkim procesima, no u slučaju progresije do stupnja ugrožavanja estetskog izgleda i funkcije zuba govori se o patološkom trošenju. Trošenje zuba relativno je spor proces pa nema potrebe za hitnim restauracijama. Kod pacijenata kod kojih postoji rapidno trošenje potrebno je čim ranije pronaći uzročne čimbenike da bi se usporilo daljnje pogoršanje procesa trošenja (6).

Ne postoje strogo utvrđena pravila kojima se određuje vrsta i način saniranja nekarijesnih oštećenja. U širem smislu, potreba za tretmanom procjenjuje se na temelju etiologije, simptoma, pacijentovih želja (estetski razlozi) te ozbiljnosti trošenja u smislu morfološkog oblika zuba i potencijala za daljnje trošenje s obzirom na dob pacijenta. Pacijenta je važno educirati o faktorima rizika i nastalim patološkim lezijama kako bi pokušao promijeniti svoje ponašanje i navike koje su dovele do trošenja zubi. Promjena životnih navika smatra se efektivnijim načinom prevencije u odnosu na preventivne postupke kao što su topikalna aplikacija fluorida, korištenje posebnih zubnih pasti ili dentalnih adheziva (44, 45).

Definitivni restorativni tretmani ne provode se prije nego su utvrđeni i ukoliko je moguće, uklonjeni etiološki faktori, u kombinaciji s provedenim preventivnim mjerama i savjetovanjem pacijenta u vezi njegovih oralno-higijenskih i prehrambenih životnih navika. Terapija ovih lezija nije potrebna kod svakog pacijenta kod kojeg je prepoznato trošenje zubne supstance. U literaturi se navodi nedostatak istraživanja i dokaza što se tiče dugotrajnog ishoda restaurativnog tretmana pomoću različitih metoda i materijala (6).

Minimalno invazivni adhezijski restorativni postupci danas su inicijalna terapija u saniranju manjih estetskih nedostataka i preosjetljivosti zubi. Mogu poslužiti kao definitivne restauracije ili se postavljaju privremeno te prethode definitivnoj rekonstrukciji zuba (2,6).

Kompozitni i keramički materijali razlikuju u optičkim i mehaničkim svojstvima. Kompoziti, u usporedbi s keramičkim materijalima, imaju slabiju postojanost boje jer posjeduju visok stupanj poroznosti zbog čega postoji veća mogućnost nakupljanja tvari (nečistoća, nikotina, plaka) te posljedična površinska obojenost rada. Uzrok tome je nejednaka abrazija i stupanj površinske hrapavosti organskog i anorganskog dijela kompozita. Postupak poliranja nakon polimerizacije kompozitnog materijala iznimno je bitan upravo zbog smanjenja površinske

hrapavosti na nisku razinu da bi boja restauracije bila što dugotrajnija. Savojna čvrstoća kompozitnih materijala iznosi 50-80 MPa, dok keramička iznosi i do 900 MPa. Stoga je otpornost na lom kompozitnih materijala puno niža pa će tako i trajnost rada biti kraća. Količina brušenja za kompozitni ispun ovisi o veličini nastalog oštećenja pa predstavlja najmanje invazivan tretman. Za estetske keramičke ili kompozitne ljuste brusi se samo vestibularna ploha zuba, dok će za potpunu keramičku krunicu stupanj brušenja biti najinvazivniji jer se zadire i u zdrave zubne strukture (34).

Često je teško razgraničiti indikacije za izradu estetskog kompozitnog ispuna i estetske keramičke ljuste. Radi se o nadomjescima koji se izrađuju kod manjeg stupnja oštećenja, potreban je određeni udio zdrave cakline, adhezivno se vežu. Odabir često ovisi o financijskim mogućnostima pacijenta (34).

Indikacije za izradu estetskih kompozitnih i keramičkih ljusta identične su. Razlikuju se u brzini izrade (kompozitne mogu biti jednodnevne, bez rada laboratorija) te u cijeni. Osim zbog financijskih razloga, izrada kompozitnih ljusta pogodna je za pacijente koji ne podnose otiskivanje, imaju jak nagon na povraćanje ili ne podnose dugotrajnije zahvate (34). Kod promijenjene boje zuba preporuča se keramički materijal za korekciju lezije (36).

Protetska rehabilitacija nekarijesnih oštećenja je invazivna, skupa te nosi niz biomehaničkih komplikacija (6). Odabir vrste protetskog nadomjestka ovisi o stupnju oštećenja pojedinog zuba ili skupine zubi, dobi pacijenta te o mehaničkim i optičkim svojstvima materijala te financijske mogućnosti pacijenta. Prednosti protetskog rada pred kompozitnom restauracijom su postojanost boje zbog niskog stupnja poroznosti keramičkog materijala. Trajnost protetskih nadomjestaka veća je zbog veće otpornosti na lom pri djelovanju sila iz različitih smjerova. Nedostaci su opsežnost brušenja, višednevni zahvat zbog potrebe za otiskivanjem te sudjelovanjem dentalnog laboratorija u procesu izrade (34).

Odabir materijala mora biti temeljen na njihovom svojstvu otpornosti na trošenje te individualnim potrebama i željama pacijenta. Najmanji postotak trošenja restauracija u dodiru sa zubima suprotne čeljusti javlja se kod metalnih legura, obrađene keramike te kod kompozita s mikropunilom i mikrohibridnih kompozita (42).

Nekarijesna oštećenja tvrdih zubnih tkiva lezije su složene, multifaktorijalne etiologije i raznolike kliničke slike. U većini slučajeva teška su za dijagnostiku s obzirom na niz čimbenika koji je uzrokuju i koji se međusobno isprepliću.

Rano prepoznavanje znakova i simptoma trošenja te korekcija njihovih uzročnih čimbenika omogućuje primjenu preventivnih mjera te odabir određenog tretmana.

Kod odabira preventivnih i terapijskih sredstava postoji niz mogućnosti. Kod minimalnih, plitkih lezija koje ne predstavljaju estetski problem dovoljno je provesti preventivne mjere i spriječiti daljnju progresiju lezija.

Kod većih lezija, koje pacijentu predstavljaju estetski nedostatak te kod bolnih, preosjetljivih zubnih vratova, nastoje se primijeniti minimalno invazivne adhezivne tehnike koje zahtijevaju minimalno brušenje zdravih tkiva te primjenu suvremenih tehnika adhezije i kompozitnih materijala ili staklenoionomernih cemenata.

Najopsežnije lezije, koji predstavljaju veće estetske defekte i zahvaćaju cijelu vestibularnu plohu zubne krune moguće je opskrbiti kompozitnim ili keramičkim ljuskama, dok su potpune krunice rezervirane za najopsežnije lezije, koje zahvaćaju više ploha ili cijelu površinu zuba.

Preventivni i restorativni postupci u zbrinjavanju nekarijesnih oštećenja tvrdih zubnih tkiva koriste se ne samo da bi se pacijent estetski i funkcionalno zbrinuo, već da bi se spriječila daljnja progresija oštećenja i zaštitio integritet i vitalitet preostalog dijela zuba.

7. LITERATURA

1. Šutalo J. Fizička i kemijska oštećenja tvrdih zubnih tkiva. In: Šutalo J i sur. Patologija i terapija tvrdih zubnih tkiva. Zagreb: Naklada Zadro; 1994. 107-18.
2. Brkić H, Čuković-Bagić I, Plančak D, Rustemović N, Tarle Z. Dentalna erozija: etiologija, dijagnostika i terapija. Zagreb: Školska knjiga; 2011.
3. Šutalo J, Tarle Z. Nekarijesne destruktivne lezije tvrdih zubnih tkiva. Acta Stomatol Croat. 1997;1:43-53.
4. Kremenčić A, Kovačević A, Pandurić V. Klinička slika i terapija cervikalnih lezija. Sonda. 2012;13(23):49-54.
5. Shellis RP, Addy M. The interactions between attrition, abrasion and erosion in tooth wear. Monogr Oral Sci. 2014;25:32-45.
6. Johansson A, Johansson AK, Omar R, Carlsson GE. Rehabilitation of the worn dentition. J Oral Rehabil. 2008;35(7):548-66.
7. Vulićević ZR, Juloski J. Atricija, abrazija i erozija zuba. In: Jurić H, editor. Dječja dentalna medicina. Zagreb: Naklada Slap; 2015. 264-71.
8. Grippo JO, Simring M, Schreiner S. Attrition, abrasion, corrosion and abfraction revisited: a new perspective on tooth surface lesions. J Am Dent Assoc. 2004;135(8):1109-18.
9. Sović J, Tadin A, Katunarić M. Nekarijesna oštećenja tvrdih zubnih tkiva. Sonda. 2012;13(23):66-70.
10. Bartlett DW, Shah P. A critical review of non-carious cervical (wear) lesions and the role of abfraction, erosion, and abrasion. J Dent Res. 2006;85(4):306-12.
11. Čatović A, Komar D, Čatić A i sur. Klinička fiksna protetika I: Krunice. Zagreb: Medicinska naklada; 2015.
12. Rees JS, Somi S. British Dental Journal. A guide to the clinical management of attrition. 2018;224(5):319-23.
13. Jonsgar C, Hordvik PA, Berge ME, Johansson AK, Svensson P, Johansson A. Journal of Dentistry. Sleep bruxism in individuals with and without attrition-type tooth wear: an exploratory matched case-control electromyographic study. 2015;43(12):1504-10.

14. Shetty S, Pitti V, Satish Babu CL, Surendra Kumar GP, Deepthi BC. The Journal of Indian Prosthodontic Society. Bruxism: a literature review. 2010;10(3):141–8.
15. Marbach JJ, Raphael KG, Dohrenwend BP, Lennon MC. (1990). The Journal of the American Dental Association. The validity of tooth grinding measures: etiology of pain dysfunction syndrome revisited. 1990;120(3), 327–33.
16. Tsiggos N, Tortopidis D, Hatzikyriakos A, Menexes G. The Journal of Prosthetic Dentistry. Association between self-reported bruxism activity and occurrence of dental attrition, abfraction, and occlusal pits on natural teeth. 2008;100(1):41–6.
17. Grippo JO, Simring M, Coleman T. Abfraction, Abrasion, Biocorrosion, and the Enigma of Noncarious Cervical Lesions: A 20-Year Perspective. Journal of Esthetic and Restorative Dentistry, 2011;24(1):10–23.
18. Kargul B, Bakkal M. Prevalencija, etiologija, rizični čimbenici, dijagnostika i preventivne mjere kod erozije zuba: pregled literature (I. i II. Dio). Acta Stomatol Croat 2009;43(3):165-87.
19. Larsen MJ. Eroziija zubi. In: Fejerskov O, Kidd E. eds. Zubni karijes: bolest i klinički postupci. 2nd ed. Zagreb: Naklada Slap; 2011. 233-47.
20. Nascimento MM, Dilbone DA, Pereira PNR, Duarte WR, Geraldeli S, Delgado AJ. Abfraction lesions: etiology, diagnosis, and treatment options. Clinical, Cosmetic and Investigational Dentistry. 2016;8:79–87.
21. Puhar I. Dentinska preosjetljivost – suvremeni pristup starom problemu. Sonda. 2004; 10:84-8.
22. Johansson A, Omar R. Identification and management of tooth wear. Int J Prosthodont. 1994;7:506–16.
23. Michael J, Townsend G, Greenwood L, Kaidonis J. Abfraction: separating fact from fiction. Australian Dental Journal. 2009;54(1):2–8.

24. Marinescu IR, Popescu SM, Draghici EC, Scrieciu M, Mercuț V, Turcu AA, Nicola AG. Current Health Sciences Journal. Etiological aspects of noncarious dental lesions. 2017;43(1):54-6.
25. Joiner A, Pickles MJ, Tanner C, Weader E, Doyle P. An in situ model to study the toothpaste abrasion of enamel. J Clin Periodontol. 2004;31(6):434-8.
26. Lussi A, Schaffner M. Progression of and risk factors for dental erosion and wedge-shaped defects over a 6-year period. Caries Res. 2000;34(2):182-7.
27. Gandara BK, Truelove EL. Diagnosis and management of dental erosion. J Contemp Dent Prac. 1999;1(1):1-17.
28. Lussi A, Carvalho TS. The future of fluorides and other protective agents in erosion prevention. Caries Res. 2015;49(1):18–29.
29. Mehulić K i sur. Dentalni materijali. Zagreb: Medicinska naklada; 2017.
30. Magalhaes AC, Rios D, Machado MA, Da Silva SMB, Lizarelli RDFZ, Bagnato VS et al. Effect of Nd:YAG Irradiation and Fluoride Application on Dentine Resistance to Erosion in Vitro. Photomedicine and Laser Surgery. 2008;26(6):559–63.
31. Azzopardi A, Bartlett DW, Watson TF, Sherriff M. The surface effects of erosion and abrasion on dentine with and without a protective layer. Br Dent J. 2004;196:351–4.
32. Orchardson R, Gillam DG. Managing dentin hypersensitivity. J Am Dent Assoc. 2006;137:990–8.
33. Badel T. Inicijalna terapija okluzijskim udlagama. In: Temporomandibularni poremećaji i stomatološka protetika. Zagreb: Medicinska naklada; 2007. 95-113.
34. Knezović Zlatarić D, Aurer A, Meštrović, Ćelić R, Pandurić V. Osnove estetike u dentalnoj medicini. Zagreb: Hrvatska komora dentalne medicine; 2013.
35. Jaeggi T, Gruninger A, Lussi A. Restorative therapy of erosion. Monogr Oral Sci. 2006;20:200–14.
36. Pandurić V. Kompozitne fasete. Sonda. 2007;8(14):42-5.
37. Beier US, Kapferer I, Burtscher D, Dumfahrt H. Clinical performance of porcelain laminate veneers for up to 20 years. Int J Prosthodont. 2012;25(1):79-85.

38. Berry DC, Poole DFG. Attrition: Possible mechanisms of compensation. *J Oral Rehabil.* 1976; 3:201–6.
39. Dahl BL, Krogstad O. Long-term observations of an increased occlusal face height obtained by a combined orthodontic / prosthetic approach. *J Oral Rehabil.* 1985;12:173–6.
40. Poyser NJ, Porter RW, Briggs PF, Chana HS, Kelleher MG. The Dahl Concept: past, present and future. *Br Dent J.* 2005;198:669–76.
41. Gough MB, Setchell DJ. A retrospective study of 50 treatments using an appliance to produce localised occlusal space by relative axial tooth movement. *Br Dent J.* 1999;187:134–9.
42. Yip KH, Smales RJ, Kaidonis JA. Differential wear of teeth and restorative materials: clinical implications. *Int J Prosthodont.* 2004;17:350–6.
43. Dahl B, Øilo G. Wear of teeth and restorative materials. In: Owall B, Kayser AF, Carlsson GE, eds. *Prosthodontics. Principles and management strategies.* London: Mosby-Wolfe; 1996:187–200.
44. Davies SJ, Gray RJ, Qualtrough AJ. Management of tooth surface loss. *Br Dent J.* 2002;192:11-23.
45. Young WG. Tooth wear: diet analysis and advice. *Int Dent J.* 2005;55:68–72.

8. ŽIVOTOPIS

Anja Sinko rođena je 4. siječnja 1993. godine u Čakovcu. Završava osnovnu i glazbenu školu 2007. godine. Iste godine upisuje Gimnaziju Josipa Slavenskog Čakovec, opći smjer. 2012. godine upisuje Stomatološki fakultet Sveučilišta u Zagrebu, koji absolvira u rujnu 2019. godine.