

Promjene sluznice jezika

Bunjevac, Matea

Master's thesis / Diplomski rad

2019

Degree Grantor / Ustanova koja je dodijelila akademski / stručni stupanj: **University of Zagreb, School of Dental Medicine / Sveučilište u Zagrebu, Stomatološki fakultet**

Permanent link / Trajna poveznica: <https://um.nsk.hr/um:nbn:hr:127:106326>

Rights / Prava: [Attribution-NonCommercial 3.0 Unported / Imenovanje-Nekomercijalno 3.0](#)

Download date / Datum preuzimanja: **2025-03-26**



Repository / Repozitorij:

[University of Zagreb School of Dental Medicine Repository](#)





Sveučilište u Zagrebu

Stomatološki fakultet

Matea Bunjevac

PROMJENE SLUZNICE JEZIKA

DIPLOMSKI RAD

Zagreb, 2019.

Rad je ostvaren na: Stomatološkom fakultetu Sveučilišta u Zagrebu, Zavod za oralnu medicinu.

Mentor rada: doc. dr. sc. Božana Lončar Brzak, Zavod za oralnu medicinu, Stomatološki fakultet Sveučilišta u Zagrebu.

Lektor hrvatskog jezika: Antonella Glavić, mag. educ. philol. croat.

Lektor engleskog jezika: Višnja Starčević, mag. educ. philol. angl.

Sastav Povjerenstva za obranu diplomskog rada:

1. _____
2. _____
3. _____

Datum obrane rada: _____

Rad sadrži: 38 stranica

14 slika

CD

Rad je vlastito autorsko djelo koje je u potpunosti samostalno napisano uz naznaku izvora drugih autora i dokumenata korištenih u radu. Osim ako nije drugačije navedeno, sve ilustracije u radu (tablice, slike i dr.) izvorni su doprinos autora diplomskog rada. Autor je odgovoran za pribavljanje dopuštenja za korištenje ilustracija koje nisu njegov izvorni doprinos, kao i za sve eventualne posljedice koje mogu nastati zbog nedopuštenog preuzimanja ilustracija, odnosno propusta u navođenju njihovog podrijetla.

Zahvala

Ovaj rad posvećujem svojim roditeljima koji me neizmjernom ljubavlju i strpljivošću prate od prvog dana mojeg života.

Veliko hvala obitelji, prijateljima i Filipu što su bili uz mene.

Također zahvaljujem svojoj mentorici doc. dr. sc. Božani Lončar Brzak na nesebičnoj pomoći pri izradi ovog rada.

PROMJENE SLUZNICE JEZIKA

Sažetak

Jezik je mišićni organ koji s gornje strane prekriva visokospecijalizirana, a s donje strane oblažuća sluznica. Na sluznici jezika mogu se javiti fiziološke ili patološke promjene. Fiziološke promjene su: geografski jezik, fisurirani jezik i jezični varikoziteti. Patološke promjene su: obloženi jezik, atrofija jezika, impresije zuba na jeziku, oralni lihen i lihenoidna reakcija, leukoplakija, fibromi, bradavice i papilomi, medijalni rombični glositis, ulkusi jezika te oralni karcinom. Važno je razlikovati zdravo od bolesnog tkiva kako bi se mogla postaviti točna dijagnoza i ordinirati učinkovita terapija. Fiziološke promjene uglavnom ne zahtijevaju terapiju, dok neke patološke promjene zbog moguće zloćudne transformacije zahtijevaju praćenje i/ili neodgodivu terapiju. Doktor dentalne medicine ima ključnu ulogu u otkrivanju bolesti usne šupljine i jezika. Danas se sve veća važnost pridaje ranoj dijagnostici, prevenciji i informiranju pacijenata, bilo da se radi o fiziološkim, bilo o patološkim promjenama. Svaki posjet stomatološkoj ambulanti započinje pregledom cijele usne šupljine i jezika. Pregled je izuzetno kratak, bezbolan, jednostavan i jeftin, a postavljanje dijagnoze zloćudnih promjena u ranoj fazi može spasiti život pacijentu.

Ključne riječi: sluznica jezika, fiziološke promjene, patološke promjene

Changes of the tongue mucosa

Summary

The tongue is a muscular organ, covered with a highly specialized mucosa on the upper side and a coating mucosa on the lower side. Physiological or pathological changes may occur on the mucosa of the tongue. Physiological changes include: geographic tongue, fissured tongue and lingual varicosities. Pathological changes include: coated tongue, tongue atrophy, teeth impressions on the tongue, oral lichen planus and lichenoid reaction, leukoplakia, fibromas, warts and papillomas, medial rhomboid glossitis, tongue ulcers, and oral cancer. It is important to distinguish between healthy and sick tissue so that an accurate diagnosis can be established and effective therapy administered. Physiological changes generally do not require therapy, whereas some pathological changes require monitoring and / or immediate therapy because of possible malignant transformations. A doctor of dental medicine plays a key role in the detection of oral and tongue diseases. Today, increasing importance is attached to early diagnosis, prevention and informing patients, in dealing with both physiological and pathological changes. Each visit to the dental clinic begins with an examination of the entire oral cavity and tongue. The examination is extremely short, painless, simple and inexpensive, and diagnosing malignancies in the early stages can save a patient's life.

Key words: mucosa of the tongue, physiological changes, pathological changes

SADRŽAJ

1. UVOD	1
2. PROMJENE SLUZNICE JEZIKA.....	3
2.1. Anatomske, histološke i fiziološke karakteristike usne šupljine i jezika.....	4
2.1.1. Usna šupljina.....	4
2.1.2. Jezik.....	4
2.1.3. Fiziologija usne šupljine i jezika.....	6
2.2. Fiziološke promjene sluznice jezika	7
2.2.1. Geografski jezik.....	7
2.2.2. Fisurirani jezik.....	8
2.2.3. Jezični varikoziteti.....	9
2.3. Patološke promjene sluznice jezika.....	10
2.3.1. Obloženi jezik.....	10
2.3.2. Atrofija jezika.....	12
2.3.3. Impresije zuba na jeziku.....	13
2.3.4. Lihenoidna reakcija	15
2.3.5. Oralni lihen planus.....	16
2.3.6. Leukoplakija.....	18
2.3.6.1. Vlasasta leukoplakija	20
2.3.7. Medijalni rombični glositis.....	21
2.3.8. Papilarne izrasline na jeziku.....	22
2.3.9. Ulkusi jezika	24
2.3.10. Karcinom usne šupljine.....	25

3. RASPRAVA.....	28
4. ZAKLJUČAK	30
5. LITERATURA.....	32
6. ŽIVOTOPIS.....	36

Popis kratica

HIV – virus humane imunodeficijencije (eng. *Human Immunodeficiency Virus*)

KKS – kompletna krvna slika

TIBC – ukupni kapacitet vezanja željeza

UIBC – nezasićeni kapacitet vezanja željeza

SZO – Svjetska zdravstvena organizacija

EBV – Epstein–Barrov virus

IgG3 – imunoglobulin G3

EBNA – nuklearni antigen Epstein–Barrovog virusa (eng. *Epstein-Barr nuclear antigen*)

HPV – humani papiloma virus

PCR – polimerna lančana reakcija (eng. *polimerase chain reaction*)

AIDS – sindrom stečene imunodeficijencije (eng. *Acquired Immunodeficiency Syndrome*)

DNK – deoksiribonukleinska kiselina

Jezik je mišićni organ smješten u usnoj šupljini. Građen je od poprečno-prugastih mišića prekrivenih sluznicom. Na donjoj strani jezika sluznica je glatka, dok je na gornjoj hrapava zbog prisutnosti papila. Papile su različite morfologije i funkcije te, osim prijenosa osjeta okusa i dodira, služe za zaštitu jezika. Jezik s ostalim dijelovima usne šupljine sudjeluje u mastikaciji, gutanju i govoru.

Svrha ovog rada bila je prikazati najčešće fiziološke i patološke promjene koje se mogu javiti na sluznici jezika.

Od fizioloških promjena opisat ću: geografski jezik, fisurirani jezik i jezične varikozitete. Imaju karakterističnu kliničku sliku, različitu etiologiju i uglavnom ne zahtijevaju liječenje. Nakon postavljene dijagnoze informiram pacijenta o stanju i po potrebi dajemo terapiju.

Patološke promjene na sluznici jezika koje ću opisati u ovom radu su: obloženi jezik, atrofija jezika, impresije zuba na jeziku, oralni lihen i lihenoidna reakcija, leukoplakija, fibromi, bradavice i papilomi, medijalni rombični glositis, ulkusi jezika te oralni karcinom. Uzrok nastanka takvih promjena može biti manjak određenih tvari u organizmu, infekcija, kronična mehanička iritacija, trauma ili je pak uzrok nastanka nepoznat, a zahtijevaju liječenje i/ili doživotno praćenje zbog potencijala za zloćudnu preobrazbu.

2. PROMJENE SLUZNICE JEZIKA

2.1. Anatomske, histološke i fiziološke karakteristike usne šupljine i jezika

2.1.1. Usna šupljina

Anatomija usne šupljine

Usna šupljina početni je dio probavnog sustava. S vanjskim svijetom komunicira usnim otvorom, a straga je ždrijelnim suženjem povezana sa ždrijelom. Zubni lukovi i desni dijele je na predvorje i pravu usnu šupljinu. Predvorje usne šupljine uzak je dio, oblika potkove. Sprijeda je omeđen usnama, bočno obrazima, a s unutarnje strane alveolarnim nastavcima, zubnim lukovima i desnama. Iza alveolarnih nastavaka prostire se prava usna šupljina koja se straga preko ždrijelnog suženja nastavlja na ždrijelo. Krov prave usne šupljine čine tvrdo i meko nepce, a dno mišići dijafragme oris na kojima leži jezik (1, 2).

Histologija usne šupljine

Usna šupljina prekrivena je mnogoslojnim pločastim epitelom koji može biti orožen i neorožen, ovisno o području. Oroženi epitel prekriva gingivu i tvrdo nepce te štiti sluznicu od oštećenja tijekom žvakanja. Neoroženi epitel najzastupljeniji je u usnoj šupljini, a nalazi se na mekom nepcu, usnama, obrazima i dnu usne šupljine. Oralni epitel je preko bazalne membrane povezan s korijem. Ispod korija nalazi se submukoza (podsluznica) koja je građena od vezivnog tkiva, mišića, krvnih i limfnih žila te živaca (3).

2.1.2. Jezik

Anatomija jezika

Jezik je mišićni organ, makroskopski podijeljen na korijen, tijelo i vršak. Konveksna površina jezika naziva se hrbat. Na hrptu se nalazi brazda, oblika slova V, koja dijeli jezik na prednje dvije trećine (oralni dio) te stražnju trećinu (ždrijelni dio). Od potonje brazde (lat. *sulcus terminalis*) do vrška jezika proteže se središnja brazda (lat. *sulcus medianus linguae*). Hrbat preko ruba prelazi u donju površinu koja se vidi pri podignutom jeziku. Donja površina jezika je tračkom (lat. *frenulum linguae*) povezana s unutarnjom površinom tijela donje čeljusti. Mišići jezika dijele se na vanjske i unutarnje. Polazište vanjskih mišića je lubanja, a unutarnjih sam jezik. Hvatište svih jezičnih mišića tvore aponeuroza i pregrada jezika.

Histologija jezika

Osnovu jezika čine snopovi poprečno-prugastih mišića, međusobno odvojenih vezivnim tkivom. Mišići su prekriveni visokospecijaliziranom sluznicom. Na donjoj strani jezika sluznica je glatka, dok je na gornjoj zbog prisutnosti papila hrapava. Ispod epitela nalazi se *lamina propria* koja je bogato opskrbljena živčanim završecima. Papile su mali izdanci sluznice (epitel i *lamina propria*) različite morfologije. Postoje četiri vrste papila koje imaju različitu funkciju i zastupljenost u čovjeka (3).

1. Nitaste papile (lat. *papillae filiformes*) najbrojnije su, a nalaze se po cijelom hrptu i rubovima jezika. Na vrhu jezika imaju orožen epitel i bijele su boje. Nemaju ulogu u osjetu okusa, nego u zaštiti jezika i prijenosu dodira.

2. Gljivaste papile (lat. *papillae fungiformes*) smještene su između nitastih. Oblikom nalikuju gljivama, a prekrivene su neoroženim epitelom. Na vrhu sadržavaju okusne, mehaničke i termičke receptore.

3. Listaste papile (lat. *papillae foliatae*) slabo su razvijene kod ljudi. Prekrivaju rub jezika te prenose osjet kiselog.

4. Ograđene papile (lat. *papillae valatae*) jako su velike papile, smještene ispred terminalne brazde. Ograđene su jarcima u koje se ulijevaju kanali Ebnerovih žlijezda. Žlijezde izlučuju sekret bogat lipazom koja omogućava normalnu funkciju okusnih pupoljaka. Okusni pupoljci, oblika lukovice, imaju od 50 do 100 stanica. Stanice mogu biti okusne ili potporne. Okusne stanice na vrhu imaju mikrovile koje se izdižu prema okusnoj pori. Različite tvari otopljene u slini kroz poru dolaze do mikrovila, odnosno osjetnih stanica, te dolazi do njihove depolarizacije. Pritom dolazi do otpuštanja neurotransmitera i stimulacije aferentnih živčanih vlakana. Podražaj se obrađuje u središnjem živčanom sustavu i dobivamo informaciju o osjetu okusa (slano, ljuto, slatko i gorko) (3, 5).

2.1.3. Fiziologija usne šupljine i jezika

Žvakanje (mastikacija)

Svaka vrsta zuba u zubnom nizu oblikovana je za određenu fazu žvakanja. Sjekutići su zaduženi za sjeckanje, a kutnjaci za mljevenje hrane. Žvačne mišiće inervira motorička grana trogranog (trigeminalnog) živca. Komad hrane u usnoj šupljini inhibira žvačne mišiće te se mandibula spusti. Zatim dolazi do istezanja čeljusnih mišića što uzrokuje povratnu kontrakciju. Naposljetku se donja čeljust diže i zubi se stisnu, a zalogaj se pritisne uz sluznicu. Taj čin kontinuirano se ponavlja (6).

Gutanje

Gutanje je zadnji čin žvakanja i prvi korak probave hrane u probavnom sustavu. Sastoji se od tri faze. Početak gutanja je voljan, pri čemu dolazi do odvajanja zalogaja. Zalogaj se miješa sa slinom te dolazi do stvaranja bolusa kojeg jezik pritisne uz nepce. Dodir nepca i bolusa potiče kontrakciju jezika koji hranu gura u ždrijelo. Nakon toga, bolus pomoću faringealnih konstriktora putuje prema jednjaku. Gornji i donji dišni putevi u ovoj su fazi zatvoreni te odvojeni od puta hrane. Naposljetku jezik gura zalogaj u ždrijelo kroz ždrijelni tjesnac te peristaltičkim valom kroz jednjak u želudac (6, 7).

Govor

Govor je najvažniji način komunikacije. Jezični mišići i grkljan, odnosno glasnice, imaju najvažniju ulogu u tvorbi glasova. Unutarnji i vanjski mišići jezika zaduženi su za njegovu pokretljivost i oblikovanje glasova. Glasnice pri prolazu izdahnutog zraka zatiraju. Do nastanka tonova dolazi mišićnom regulacijom napetosti i debljine glasnica (5).

2.2. Fiziološke promjene sluznice jezika

2.2.1. Geografski jezik

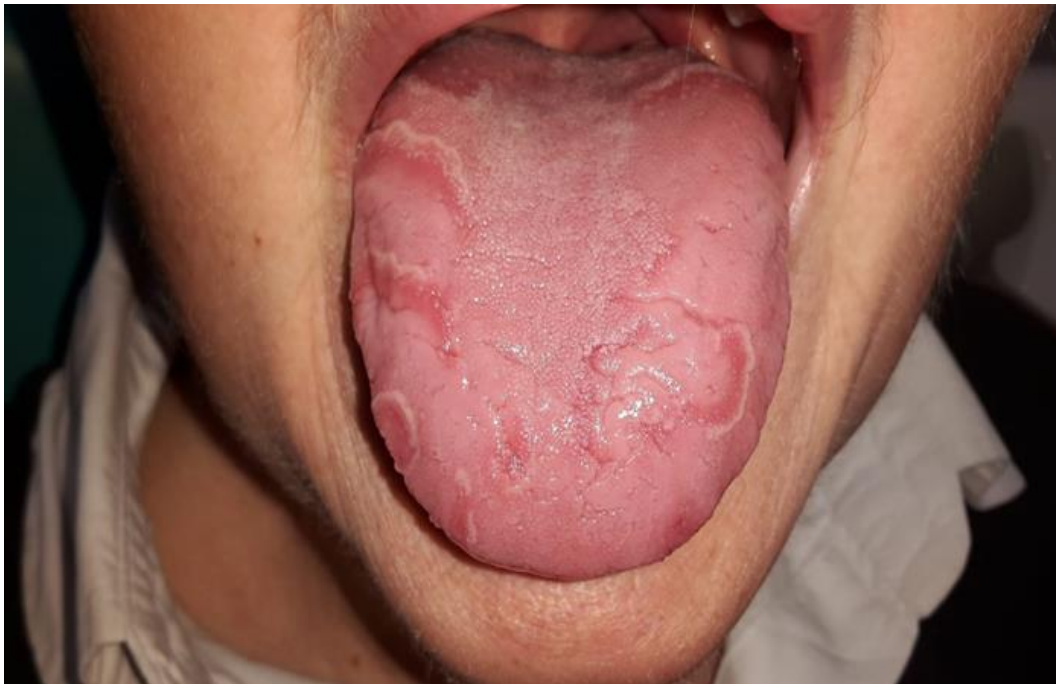Geografski jezik je dobroćudno stanje čija se prevalencija u populaciji kreće od 1 do 8% (1). Neki kliničari smatraju ga psorijazom usne šupljine zbog jednake patohistološke slike. Rezultati iz literature pokazali su da se geografski jezik, kao i fisurirani jezik, češće javlja u pacijenata s psorijazom u usporedbi s kontrolnom skupinom (8, 9). Također se češće javlja u osoba s alergijama i anksioznošću. Ipak, radi se o promjeni nepoznatog uzroka i nije dokazana jasna povezanost s određenom dijagnozom.

Klinička slika: Na dorzumu jezika nalazimo deskvamirane, ovalne ili nepravilne, oštro ograničene promjene (Slika 1). U lezijama dolazi do atrofije nitastih papila, dok gljivaste mogu, ali i ne moraju biti zahvaćene. Ukoliko su zahvaćene gljivaste papile, utoliko su lezije glatke, a ako nisu onda su vidljive crvene točkice. Atrofične promjene su žarkocrvene boje, a lokalizacija i veličina variraju (izgled geografske karte). Oko tih promjena nalazimo bijeli rub hiperkeratotičnih filiformnih papila. Promatrajući lezije na elektronskom mikroskopu, uočavamo blizinu nociceptora (receptori za bol) i bazalne membrane što za posljedicu ima snižen prag boli na jeziku (1). Geografski jezik je u većine asimptomatsko stanje iako se neki pacijenti žale na bol i pečenje pri uzimanju određene hrane (orašasti plodovi i kisela hrana). Često pacijenti postanu svjesni geografskog jezika tek kada im se razviju pekući simptomi koji po svom opisu odgovaraju sindromu pekućih usta. U tom slučaju radi se zapravo o dvije različite i nepovezane dijagnoze što je potrebno razjasniti pacijentu.

Etiologija: Uzrok nastanka promjene je nepoznat. Češće se pojavljuje u odraslih i djece s prolaznim imunodeficitnim stanjima i infektivnim bolestima (djeca) (1).

Dijagnoza: Dijagnoza se postavlja na temelju kliničkog pregleda. Dodatne pretrage nisu potrebne. Pri pregledu, promjene na jeziku mogu biti udružene i s lezijama na nepcu, sluznici obraza ili gingivi, pa govorimo o ektopičnom geografskom stomatitisu.

Terapija: Liječenje geografskog jezika uglavnom nije potrebno. Ako pacijent ima izražene simptome pečenja prilikom uzimanja više vrsta hrane i pića, a ogoljela područja sluznice su izražene crvene boje, daju se otopine antiseptika i kortikosteroidne kapi u lokalnoj primjeni tijekom dva tjedna, a nakon toga lokalni epitelizans (1). Jezik s ovakvim promjenama može biti osjetljiv na neku vrstu hrane (orasi, bademi, kivi) te ju je poželjno izbjegavati.



Slika 1. Geografski jezik. Preuzeto s dopuštenjem: doc. dr. sc. Božana Lončar Brzak, specijalist oralne medicine.

2.2.2. Fisurirani jezik

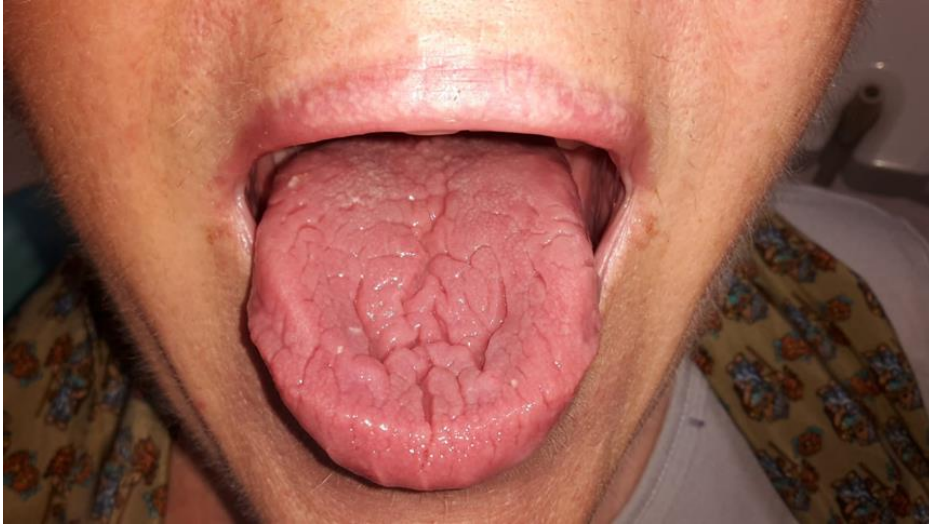Fisurirani jezik (lat. *lingua fissurata*) morfološka je varijacija jezika, karakterizirana brazdama različite dubine i dužine (Slika 2). Brazde su smještene simetrično ili asimetrično na dorzumu jezika. Pojavljuje se u 0,8–15% opće populacije, i to češće muškaraca, starije životne dobi (1).

Klinička slika: Fisurirani jezik je benigno stanje. Jezik je crveniji, prekriven fisurama i eritematoznim arealima, a lateralni rubovi su nepravilni. Histološki gledano, u fisurama se uočava nedostatak kornealnog sloja, ujedno i manjak zaštite.

Etiologija: Etiologija je nepoznata. Fisurirani jezik javlja se i u okviru Downovog ili Melkerson–Rosenthalova sindroma. Provedena su istraživanja koja povezuju geografski i fisurirani jezik, te neki autori navode da bi fisurirani jezik mogao biti posljedica geografskog jezika (10).

Dijagnoza: Anamneza i klinički pregled jezika najznačajniji su u dijagnosticiranju fisuriranog jezika. Fisurirani jezik obično je asimptomatski i predstavlja samo estetsku smetnju pacijentima.

Terapija: Terapija fisuriranog jezika nije potrebna. Ako su fisure dublje te češće dolazi do upale zbog zadržavanja hrane, pacijentima se preporučuje intenzivnije održavanje oralne higijene te upotreba antiseptika.



Slika 2. Fisurirani jezik. Preuzeto s dopuštenjem: doc. dr. sc. Božana Lončar Brzak, specijalist oralne medicine.

2.2.3. Jezični varikoziteti

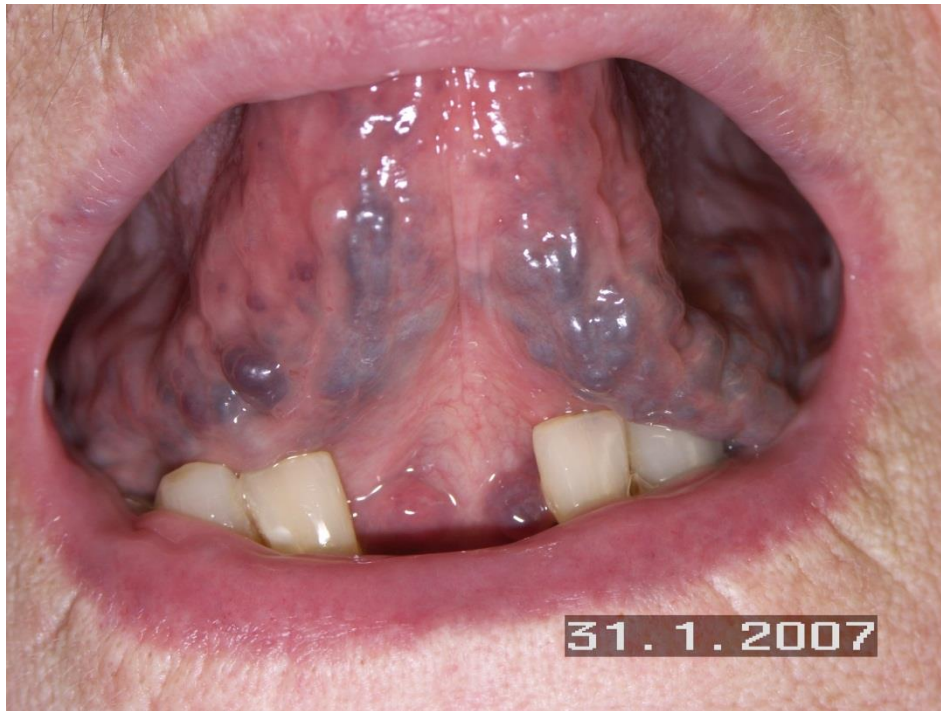Jezični varikoziteti (lat. *varices linguae*) benigne su vaskularne tvorbe na ventralnom dijelu jezika (11).

Klinička slika: Na sluznici donje strane jezika nailazimo na proširenja vena ili venula. Vidimo ih kao uzdignuća plavkastocrvene boje koja se šire prema rubovima jezika (Slika 3). Histološki gledano, uočavaju se degenerativne promjene na adventiciji vena. Asimptomatske su, ne podliježu rupturama, stoga nema kliničkih posljedica (12).

Etiologija: Prema literaturi jezični varikoziteti češće su vidljivi kod žena, ispitanika starije životne dobi (osmo desetljeće), pušača i korisnika zubnih proteza. Nadalje, pronađena je povezanost između podjezičnih varikoziteta i hipertenzije (13).

Dijagnoza: Jezični varikoziteti su asimptomatske promjene jezika. Uočavamo ih inspekcijom usne šupljine pri podignutom jeziku.

Terapija: Liječenje nije potrebno jer podjezični varikoziteti ne podliježu rupturama i krvarenju (12).



Slika 3. Jezični varikoziteti. Izvor: arhiva Zavoda za oralnu medicinu.

2.3. Patološke promjene sluznice jezika

2.3.1. Obloženi jezik

Zdrav jezik je bjelkastoružičaste boje, obložen nitastim papilama. Papile imaju keratinizirane završetke. Boja jezika varira tijekom dana te od osobe do osobe; i različiti intenziteti „bijelog“ jezika najčešće su fiziološki nalaz. Jezik se „čisti“ u dodiru s krutom hranom, prednjim zubima ili nepcem. U tom trenutku nitaste se papile ljušte i zamjenjuju stanicama iz dubljih dijelova jezika. Obloženi jezik je benigno stanje iako je često uzrok zabrinutosti pacijenta koji ga smatraju gljivičnom infekcijom (14). Prevalencija varira od 0,6 do 11,3% (15).

Klinička slika: Na dorzumu jezika uočavamo naslagu različitog intenziteta bijele boje dok je ostala sluznica bez promjene. Potrebno je objasniti pacijentu da se ne radi o patološkoj promjeni. U nekim se slučajevima jezične papile izdužuju te su pogodne za zadržavanje hrane, bakterija, sline, gljivica ili odljuštenih stanica. Dužina papila varira od nekoliko milimetara do 2 centimetra, s promjerom od nekoliko milimetara. Zbog dužine, papile

izgledaju kao dlake (dlakavi jezik), a pacijenti se mogu žaliti da ih nadražuju po nepcu iako u pravilu nemaju simptoma. Bijeli obloženi jezik (lat. *lingua villosa alba*) zbog nakupljanja ostataka hrane, kave, čaja, duhanskog dima i kromatogenih bakterija može prijeći u crni (lat. *lingua villosa nigra*) (1) (Slika 4).

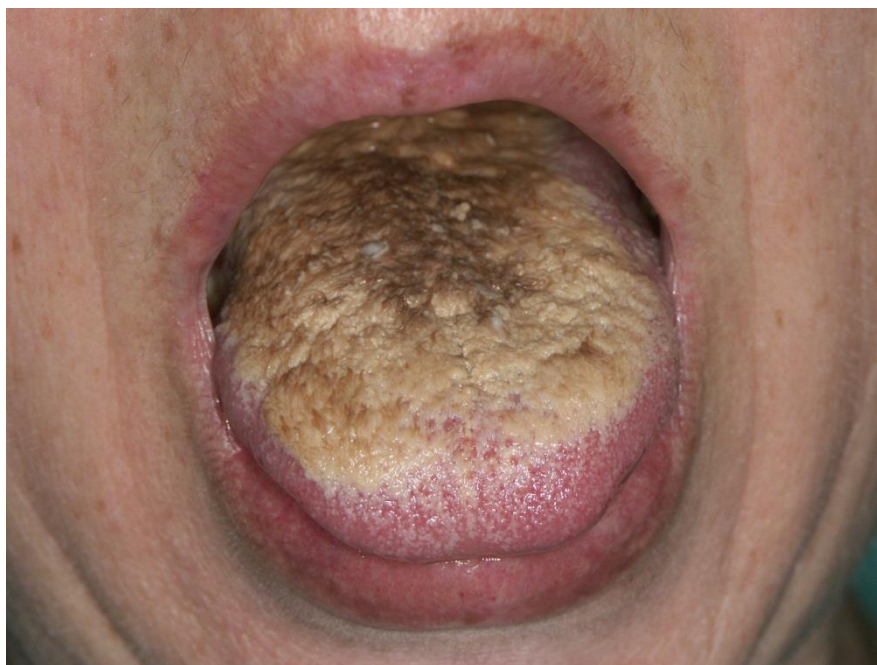Etiologija: Obloženi jezik najčešće predstavlja fiziološki nalaz. Ipak, do razvoja obloženog jezika može doći i uslijed raznih patoloških stanja kao što su infekcija gornjih dišnih puteva koja posljedično dovodi do oralnog disanja, zatim bolna stanja kao što su akutni stomatitis, šarlah i primarni herpetični gingivostomatitis. Suhoća usta i dehidracija također se povezuju s obloženim jezikom, kao i uzimanje nekih lijekova, konzumacija obojenih napitaka, hrane mekše konzistencije te pušenje. Neki antimikrobni lijekovi (metronidazol, tetraciklini, pencilinski i cefalosporinski derivati) i oralni antiseptici (vodikov peroksid, klorheksidin, heksetidin) trebaju se oprezno ordinirati jer dugim korištenjem uzrokuju poremećaj ravnoteže oralne flore i iritaciju sluznice jezika. Obloženi jezik može se pojaviti u bolesnika nakon moždanog udara ili operacije glave i vrata (1) te pacijenata na parenteralnoj prehrani. Takvim je bolesnicima često otežano hranjenje, pokretljivost jezika je ograničena i ne dolazi do fiziološkog čišćenja površine jezika trenjem o hranu ili nepce (1, 14, 15).

Dijagnoza: Obloženi jezik je najčešće asimptomatsko stanje. Pacijenti obično dolaze na pregled zbog estetskih razloga ili sumnje na gljivičnu infekciju. U rijetkim slučajevima papile narastu toliko da nadražuju nepce. Osim obloženog jezika, ostala oralna sluznica je uredna što utvrđujemo kliničkim pregledom. Dijagnoza obloženog jezika postavlja se na temelju kliničke slike i anamneze; dodatne pretrage nisu potrebne.

Ako je obloženi jezik posljedica bolnih promjena u usnoj šupljini, kao što su npr. primarni herpetični stomatitis ili šarlah, kliničkim pregledom bit će vidljive ulceracije kao i hiperplastični gingivitis u slučaju prve dijagnoze, te upala grla s bijelim naslagama u slučaju šarlaha. Obje infekcije javljaju se s općim simptomima. U ovom slučaju nema specifične terapije obloženog jezika, već se liječi osnovna bolest (1).

Terapija: Terapija je etiološka, ako je to moguće. U većini slučajeva pacijentu je potrebno objasniti da se ne radi o patološkoj promjeni. Kada je obloženost jezika posljedica bolnih promjena kao što je ranije opisano, liječi se osnovna bolest. Ako je obloženost i obojenost jezika posljedica uzimanja nekih lijekova ili lokalne primjene nekih preparata, povući će se prestankom primjene takve terapije. Pacijentima sa smanjenim lučenjem sline potrebno je dati preparate za nadoknadu i stimulaciju lučenja sline. Ukoliko je jezik jače obložen, utoliko je u

ambulanti moguće napraviti mehaničko uklanjanje naslaga s površine jezika uz pomoć prethodne primjene lokalnih keratolitika sa salicilnom kiselinom. Ako je obloženost jezika manja, pacijent ju može liječiti i sam, struganjem dorzuma jezika nekoliko puta tjedno, posebnom četkicom ili strugačem za jezik.



Slika 4. Crni obloženi jezik. Izvor: arhiva Zavoda za oralnu medicinu.

2.3.2. Atrofija jezika

Upalne promjene jezika karakterizira gubitak više od 50% nitastih i gljivastih papila (16).

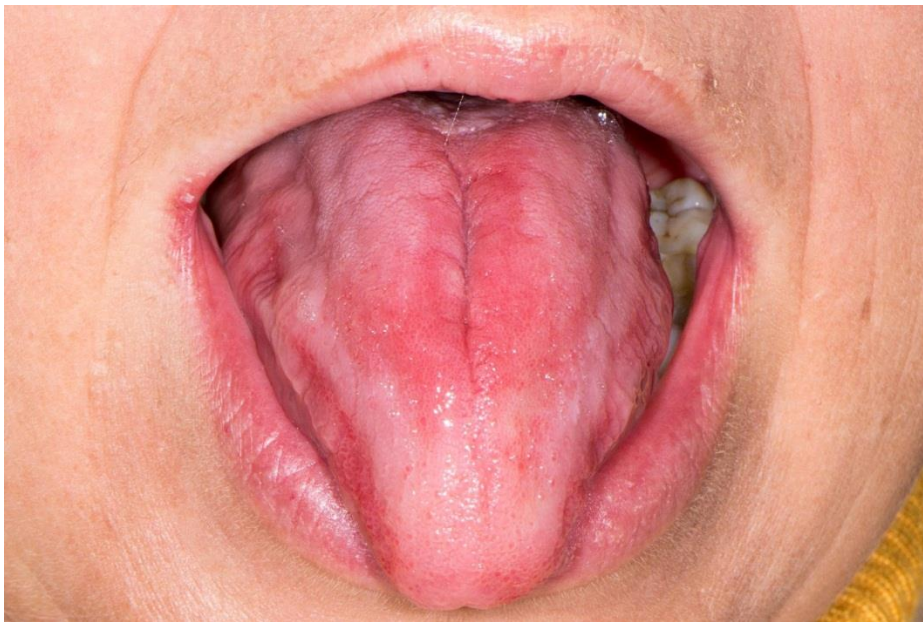Klinička slika: Jezik je otečen, crvene boje i gladak zbog nedostatka papila (Slika 5). Pacijent se žali na osjetljivost pri jedenju začinjene hrane te otežano i bolno gutanje (17).

Etiologija: Uzroci atrofije papila jezika mogu biti parafunkcije i kronične traume izazvane neprilagođenim protetskim ili ortodontskim napravama. Također, depapilacija nastaje zbog nutritivskih i hematoloških poremećaja kao što su pothranjenost, hipovitaminoze i anemije. Kompleks vitamina B važan je za integritet kože i sluznice. Njihov manjak u usnoj šupljini uzrokuje glositis i stomatitis, a na koži dermatitis. Jezik postaje osjetljiv i bolan, a zbog atrofije nitastih i gljivastih papila dolazi do promjene osjeta okusa (Slika 5). Nutritivski i hematološki poremećaji također pogoduju infekciji kandidom koja može dovesti do atrofije sluznice jezika. Posljedica uzimanja nekih lijekova kao što su antibiotici, antikolinergici ili

kemoterapeutici može biti atrofija jezika. U slučaju infekcije šarlahom, nakon obloženosti jezika javlja se gladak, tamnocrveni jezik s naglašenim papilama koji nazivamo malinastim jezikom. Atrofija sluznice jezika može se javiti uz akutnu ili kroničnu kandidijazu. Atrofični jezik čest je nalaz u alkoholičara, a nastaje zbog pothranjenosti ili djelovanja etanola na sluznicu (1).

Dijagnoza: Za dijagnozu atrofije jezika važno je uzeti temeljitu anamnezu i napraviti klinički pregled. Kliničkim pregledom uočavamo karakterističnu sliku jezika. Jezik je crven, bolan, gladak, a papile su djelomično ili potpuno atrofirale. Od testova su indicirani KKS, TIBC, UIBC, Fe, B12, folna kiselina te ponekad mikološki ili bakteriološki bris (1).

Terapija: Cilj liječenja je smanjiti bol i osjetljivost jezika te dovesti do reepitelizacije. Ovisno o težini ili uzroku atrofije, ordinira se terapija. Loše i neobrađene radove treba popraviti ili napraviti nove. Nedostatak vitamina ili željezo liječimo nadoknadom istih. Nadomjeske željeza potrebno je uzimati barem dva mjeseca te nakon pauze ponovno provjeriti krvnu sliku. Terapiju lijekovima koji dovode do nastanka atrofije ukidamo (ako je moguće). U slučaju infekcijskih bolesti ordiniraju se antibiotici ili antimikotici.



Slika 5. Atrofija jezika uslijed manjka vitamina B12. Izvor: arhiva Zavoda za oralnu medicinu.

2.3.3. Impresije zuba na jeziku

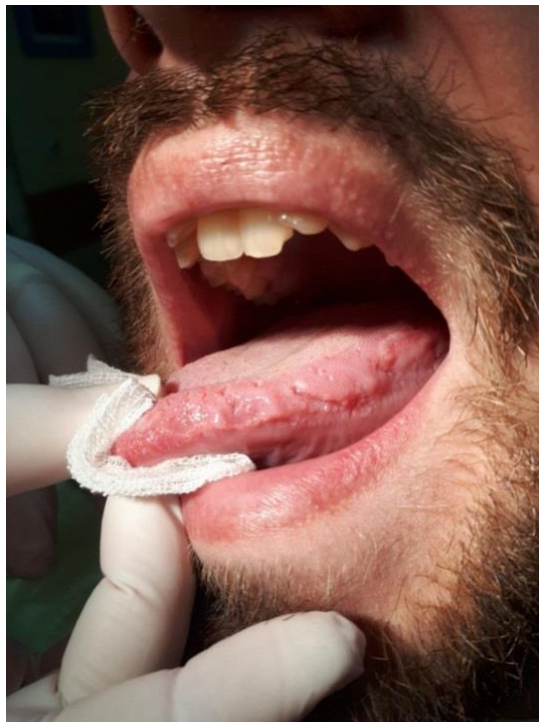
Impresije zuba na jeziku (eng. *scalloped tongue*) promjene su do kojih dolazi zbog kombinacije čimbenika kao što su veličina jezika te nepravilna ili djelomična denticija (18).

Klinička slika: Impresije su asimptomatsko stanje. Kliničkim pregledom uočavamo uvećan jezik koji na lateralnim stranama ima valovit izgled (Slika 6). Ovisno o tome koliko su nepravilnosti jezika i zuba izraženi, mijenja se dubina i veličina impresija.

Etiologija: Impresije zuba javljaju se kod makroglosije (uvećan jezik) koja se može razviti kao posljedica sistemnih bolesti kao što su hipotireoza, sarkoidoza, amiloidoza, tuberkuloza, sifilis, angioedem, multipli mijelom, Hurlerov i Downov sindrom (19). U djelomično ozubljenih pacijenata jezik raste u interdentalni prostor, a postojeći zubi uzrokuju impresije (18). Prema literaturi, vrlo se rijetko impresije mogu pojaviti u poremećajima poput opstruktivne apneje i noćnog bruksizma (19, 20).

Dijagnoza: Dijagnoza se postavlja na temelju anamneze i karakteristične kliničke slike (18).

Terapija: Kod impresija zuba na jeziku liječi se osnovna bolest koja je dovela do uvećanog jezika, protetski ili ortodontski se sanira zubalo ili izrađuje udlaga protiv bruksizma.



Slika 6. Impresije zuba na jeziku. Izvor: Matea Bunjevac.

2.3.4. Lihenoidna reakcija

Lihenoidna reakcija histopatološki i klinički nalikuje oralnom lihenu, ali joj je etiologija različita (21).

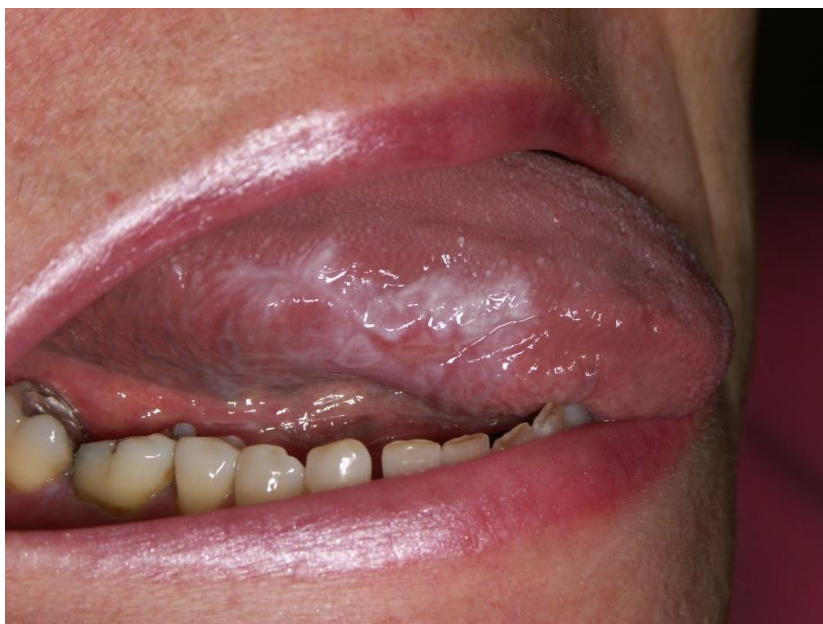Klinička slika: Lihenoidnu reakciju karakteriziraju hiperkeratotične promjene na oralnoj sluznici koje mogu pratiti upala i erozije (Slika 7). Najčešće su lokalizirane na obraznoj sluznici, a nešto rjeđe na jeziku, nepcu, gingivi i usnama. Javljaju se asimetrično i solitarno na mjestu kontakta s amalgamom, rjeđe kompozitom. U slučaju kliničkog nalaza koji nalikuje lihenu, ali ne reagira na liječenje, treba posumnjati na lihenoidnu reakciju na lijekove. Najčešće su to ACE inhibitori iz skupine antihipertenziva, ali i drugi lijekovi koji se povezuju s lihenoidnom reakcijom kao što su antimikrobni lijekovi, nesteroidni antiupalni lijekovi, anksiolitici, oralni antidijabetici, diuretici, antiparazitici, cjepiva, imunosupresivni lijekovi, antiseptičke otopine i dr. (22).

Etiologija: Lihenoidna reakcija, za razliku od oralnog lihena, povezana je s poznatim etiološkim čimbenikom. Okidači za nastanak oralne lihenoidne reakcije mogu biti razni lijekovi (antimikrobni, antiparazitici, antihipertenzivi, antiartritici, anksiolitici, nesteroidni antiupalni lijekovi, oralni hipoglikemici, antikoagulansi...) ili dentalni materijali (amalgam, zlato, kobalt, krom, kompozit). Osobe koje imaju amalgamske ispune senzibilizirane su te dolazi do razvoja oralne lihenoidne reakcije, stanično posredovane kontaktnom preosjetljivošću. Do preosjetljivosti dolazi nakon što materijali otpuštaju vlastite čestice (haptene) koji mogu promijeniti antigenost keratinocita u bazalnom sloju. To dokazuje pozitivan Patch test (21, 22).

Dijagnoza: Dijagnoza oralne lihenoidne reakcije postavlja se na temelju anamneze, kliničke slike, biopsije i patohistološkog nalaza. Klinički i patohistološki oralni lihen i lihenoidna reakcija često se ne mogu razlikovati. Ako se javila reakcija na amalgam, kliničkim pregledom uočiti ćemo lezije slične oralnom lihenu uz zube s amalgamskim ispunima. Trenutno važeći patohistološki kriteriji za postavljanje dijagnoze oralnog lihena su oni Svjetske zdravstvene organizacije, no ipak ne razlikuju oralni lihen od lihenoidne reakcije (23). Nekoliko autora je predložilo njihovu modifikaciju, no zasad nema konsenzusa oko kriterija koji bi ih razlikovali (24, 25).

Terapija: Za liječenje oralne lihenoidne reakcije, najvažnije je pronaći uzrok nastanka te ga ukloniti ako je to moguće. Suspektan lijek treba zamijeniti lijekom iz druge skupine lijekova.

Često postoji problem s ukidanjem ili zamjenom terapije koja se pokazala učinkovitom u liječenju sistemske bolesti. Tada se vodimo mišlju o tome što predstavlja veći rizik za pacijentovo zdravlje. Valja naglasiti da je oralna lihenoidna reakcija kao i OLP potencijalno zloćudna lezija koja se može transformirati u oralni karcinom! Radi li se o dentalnim materijalima, njih treba ukloniti i zamijeniti, a dođe li do povlačenja lezija to je ujedno dokaz i terapija lihenoidne reakcije. Od terapije se primjenjuju lokalni antiseptici i kortikosteroidi (21, 22).



Slika 7. Lihenoidna reakcija na amalgam. Izvor: arhiva Zavoda za oralnu medicinu.

2.3.5. Oralni lihen planus

Oralni lihen planus (OLP) je kronična imunološki posredovana bolest. Kroz kronični tijek bolesti izmjenjuju se stadiji remisije i egzacerbacije. Bolest se može pojavljivati na koži i na ostalim sluznicama. Češće obolijevaju žene, i to srednje ili starije životne dobi.

Klinička slika: Karakteristična slika OLR-a su bilateralne hiperkeratotične promjene bijele boje i različite morfologije. Jensen Andreasen podijelio je OLR na: OLR planus (80%), OLR erosivus (18%) i OLR bulosus (2%). OLR planus nalazi se u razini sluznice i ima najviše morfoloških varijacija. Retikularni oblik OLR planusa najučestaliji je, a karakteriziraju ga Wickhamove strije na eritematoznoj sluznici (Slika 8). Bijele linije nalaze se na lateralnim rubovima jezika i obraznoj sluznici. Plakozni oblik, za razliku od leukoplakije, ima više

žarišni raspored. Najčešće je lokaliziran na dorzumu jezika i gingivi, kao i atrofični oblik koji se pojavljuje u obliku crvenih mrlja s diskretnim strijama bijele boje. Pigmentirani i prstenasti oblici OLR planusa vrlo su rijetki. Lihen ruber erosivus erozivne su lezije ispod razine sluznice, a razvijaju se kao komplikacija atrofičnog oblika. Erozijske i ulceracijske su nepravilnog oblika, prekrivene strijama i okružene eritematoznom sluznicom. Promjene su bolne i narušavaju kvalitetu života pacijentu. Iznad razine sluznice u sklopu OLR bulosusa javljaju se vezikule i bule koje brzo pucaju i ostavljaju bolne ulceracije. Nalazimo ih na obraznoj sluznici, kod drugog i trećeg kutnjaka i lateralnim dijelovima jezika. Manifestacija lihena u usnoj šupljini može biti i deskvamativni gingivitis.

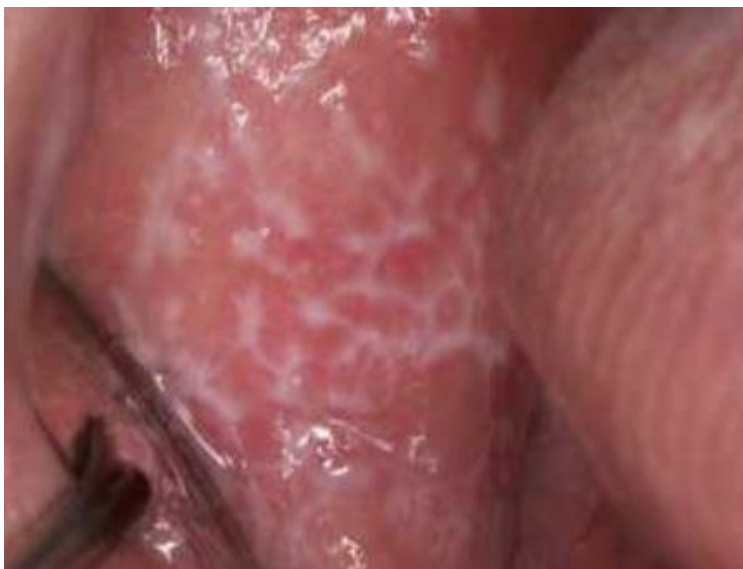Etiologija: Pravi uzrok nastanka lihena još uvijek nije poznat. Zastupljen je na svim kontinentima i u svim rasama. Nastanak lihena povezan je s ekspresijom HLA antigena. Postoje faktori koji bi potencijalno mogli dovesti do razvoja lihena kao što su: virusni hepatitis C, lijekovi, dentalni materijali, dijabetes i stres. Dokazano je da navedeni čimbenici ne dovode do nastanka lihena, nego lihenoidne reakcije (vidi 2.3.4).

Diferencijalna dijagnostika: Lezije oralnog lihena mogu se zamijeniti s eritematoznim lupusom, kroničnom hiperplastičnom kandidijazom, leukoplakijom, lihenoidnom reakcijom, pemfigusom, pemfigoidom, planocelularnim karcinomom. Zbog raznolike i opsežne diferencijalne dijagnostike, nužno je uzeti dobru anamnezu, temeljito pregledati usnu šupljinu i po potrebi napraviti dodatne testove karakteristične za određenu bolest.

Dijagnoza: Dijagnoza se postavlja na temelju kliničkog pregleda i/ili biopsije. Inspekcijom usne šupljine uočavamo bilateralne lezije, Wickhamove strije. Najčešće su lokalizirane na dorzumu jezika, gingivi i obraznoj sluznici. Nadalje se, ovisno o obliku, lihen može pojaviti i u obliku papula i plaka. Područje zahvaćeno lihenom ne gubi se rastezanjem i ne može se sastrugati. Karakterističan patohistološki nalaz OLR-a su hiperkeratoze rožnatog sloja, zadebljanje zrnatog i akantozna trnastog sloja. U bazalnom sloju dolazi do vakuolarne degeneracije stanica. Ponekad nailazimo i na epitelne produžetke (zupci pile), izdanke *laminae propriae* prema epitelu. U vezivnoj stromi nakuplja se subepitelni limfocitni infiltrat.

Terapija: Lihen se ne može izliječiti, nego zaliječiti. OLR se ubraja u prekanceroze i može se transformirati u karcinom pločastih stanica, stoga su važni redoviti kontrolni pregledi s ciljem ranog otkrivanja karcinoma. Prema literaturi, stopa prijelaza u karcinom pločastih stanica kreće se od 0,5 do 2,2%. U mirnoj fazi, kada imamo samo hiperkeratoze, terapija nije potrebna. U aktivnoj fazi, kada pacijent ima upalu, erozije ili izražene simptome, ordiniramo

lokalne kortikosteroide (0,05-postotni fluocinolon ili 0,05-postotni klobetazol). Kortikosteroidi imaju imunosupresivno i protuupalno djelovanje (26). Suportivno se uz topikalne kortikosteroide mogu primjenjivati antimikotici i antiseptici. U slučajevima većih erozija, kortikosteroide je moguće ordinirati i perilezijski ili sustavno (21, 22).



Slika 8. Oralni lihen planus. Izvor: arhiva Zavoda za oralnu medicinu.

2.3.6. Leukoplakija

Oralna leukoplakija se prema Svjetskoj zdravstvenoj organizaciji (SZO) definira kao bijela lezija na oralnoj sluznici koja se ne može okarakterizirati kao neka druga lezija (Slika 9). Displazije se češće pojavljuju na ventrumu jezika, usnicama i dnu usne šupljine (27).

Klinička slika: Prema SZO-u, klinički se leukoplakija dijeli na homogenu (glatka lezija s plitkim fisurama) i nehomogenu (neravna lezija prekrivena izdancima ili erozijama). Leukoplakija je asimptomatska bolest, a ponekad se javlja peckanje i bolovi kao posljedica upalne promjene (1).

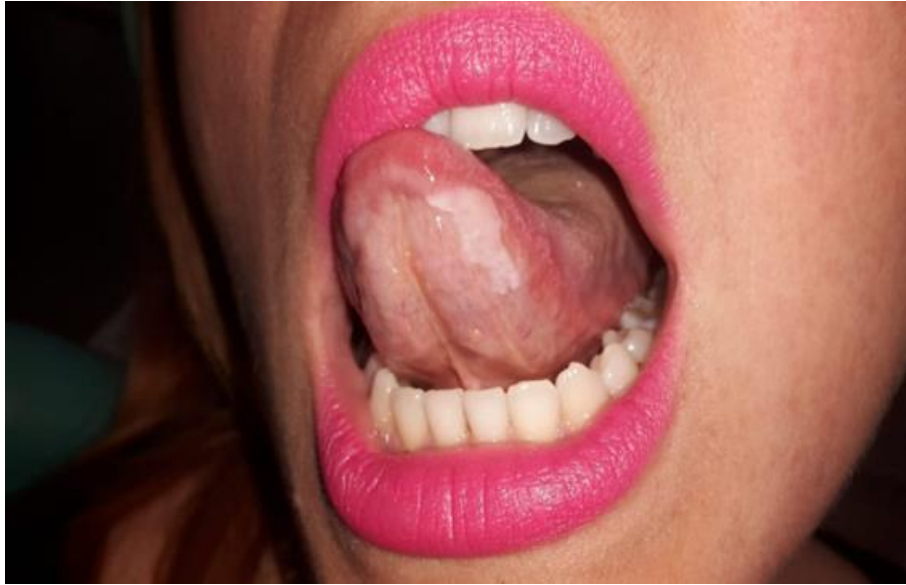Etiologija: Leukoplakija je česta pojava, a prevalencija varira od 0,2 do 24,8%. Velika razlika pojavnosti nastaje zbog istraživanja u različitim geografskim, socijalnim, higijenskim i kulturološkim uvjetima. Češće se pojavljuje u starijih ljudi, i to muškaraca od 40 do 60. godine te žena nakon 60. godine. 1983. godine SZO je izvornoj definiciji dodao da se termin

leukoplakija ne koristi ako postoji etiološki čimbenik nastanka hiperkeratoze, izuzev duhana (27). Pušači su rizična skupina, a rizik raste s brojem popušanih cigareta i u sinergiji s alkoholom.

Diferencijalna dijagnostika: Leukoplakija je „dijagnoza po isključenju“. Anamnezom i kliničkim pregledom isključuju se druge hiperkeratotične promjene. Mehaničke, parafunkcijske, termičke i kemijske iritacije nalaze se na tipičnim mjestima u usnoj šupljini (bezubi greben, nepce u pušača, obrazna sluznica pri morsikaciji), a pacijenti navode loše navike i nove nadomjeske (grickanje sluznice, proteze, pušenje). Od infekcija u usnoj šupljini možemo izolirati kandidu (kronična hiperplastična kandidijaza – retroangularno), EBV (vlasasta leukoplakija), lues (III. stadij). Eliminirajući iritirajuće čimbenike i tretirajući infekcije, lezije bi se trebale povući (27).

Dijagnoza: Na početku se uzima anamneza i obavlja klinički pregled. Ne dođe li do regresije lezije nakon mjesec dana, indicirana je biopsija. Patohistološki se u „potencijalnoj prekancerozi“ javlja hiperkeratoza (paraortokeratoza i/ili hiperparakeratoza), akantoza i oskudan upalni infiltrat u vezivu, dok je bazalni sloj nepromijenjen. U 5–10% slučajeva pojavljuje se „prava prekanceroza“ gdje dolazi do displazije epitela (1).

Terapija: Leukoplakija se može liječiti konzervativno i kirurški. U konzervativnoj terapiji koriste se derivati vitamina A, lokalno i sistemski (Roaccutane kapsule). Kirurški se lezije uklanjaju koagulacijom laserom te ekscizijom skalpelom ili CO₂ laserom. Kirurgija je indicirana kod leukoplakije s displazijom, pri čemu je lezija manja od 3 cm. Nedostaci kirurške obrade su ožiljci, a recidivi se pojavljuju u objema metodama. Važno je imati na umu da ni jedna ni druga metoda ne preveniraju malignu transformaciju te sve bolesnike treba doživotno kontrolirati. Ako je riječ o leukoplakiji bez displazije, dva puta godišnje obavlja se kontrolni pregled, a biopsija jedanput. Bolesnici koji imaju leukoplakiju s displazijom imaju češće kontrole, a biopsiju rade 2–3 puta godišnje (27).



Slika 9. Leukoplakija. Preuzeto s dopuštenjem: doc. dr. sc. Božana Lončar Brzak, specijalist oralne medicine.

2.3.6.1. Vlasasta leukoplakija

Vlasasta leukoplakija (lat. *leukoplakia villosa*) asimptomatska je pojava hiperkeratoze na sluznici, najčešće sluznici jezika.

Klinička slika: Oralnim pregledom na rubovima jezika, dorzalnoj ili lingvalnoj strani uočava se hiperkeratoza vlasastog tipa. Promjene mogu biti solitarne ili multiple (1).

Etiologija: Uzročnik vlasaste leukoplakije je EBV. Često se javlja u HIV-om inficiranih osoba te drugih imunodeficientnih stanja, iako su opisani slučajevi i u imunokompetentnih osoba (28).

Dijagnoza: Vlasasta leukoplakija ima karakterističnu kliničku sliku. Biopsijom nalazimo inkluzije virusa, dok se konačna dijagnoza postavlja na temelju prisutnosti IgG3 i EBNA protutijela u serumu (1).

Terapija: U terapiji se koristi topikalna primjena podofilina, aciklovira, retinoida; sustavna primjena protuvirusnih lijekova kao što su ganciklovir i penciklovir ili kirurško liječenje (29).

2.3.7. Medijalni rombični glositis

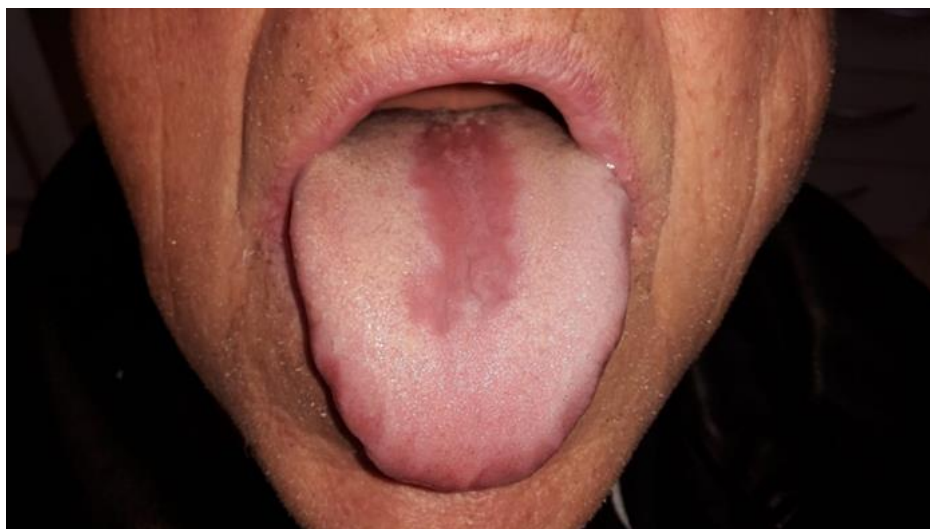Medijalni rombični glositis (lat. *glossitis rhombica mediana*) upalna je promjena koju karakterizira gubitak papila na središnjoj liniji dorzuma jezika (1).

Klinička slika: U središnjoj liniji dorzuma jezika, ispred ograđenih papila nalazi se okrugla ili ovalna oštro ograničena crvena lezija (Slika 10). Postoji egzofitični oblik gdje je crveno područje iznad razine sluznice, a površina je fisurirana ili lobulirana. Atrofični oblik karakterizira crvenilo bez papila. Kliničkim pregledom ponekad na mekom nepcu nalazimo eritem do kojeg dolazi zbog prijenosa kandidate tijekom gutanja (1).

Etiologija: Medijalni rombični glositis je entitet koji je povezan s kandidijazom. Kandida je čak u 90% pacijenata nađena u oroženom površinskom sloju (30). Dijabetes se također navodi kao jedan od predisponirajućih faktora, i to zbog povećane sklonosti infekciji kandidom (31).

Dijagnoza: Nakon uzimanja anamneze i kliničkog pregleda, radi se mikološki test.

Terapija: U liječenju rombičnog glositisa ordiniramo lokalne i/ili sustavne antimikotike. Uvjet za terapiju je prisutnost kandida i odgovarajuća klinička slika. Prvi izbor su lokalni antimikotici, a ako se radi o tvrdokornijim slučajevima koristi se sistemska terapija. Pri upotrebi sistemskih antimikotika, nužno je provjeravati jetrene probe jer su izrazito hepatotoksični (26).



Slika 10. Medijalni rombični glositis. Preuzeto s dopuštenjem: doc. dr. sc. Božana Lončar Brzak, specijalist oralne medicine.

2.3.8. Papilarne izrasline na jeziku

Bradavice, šiljasti kondilomi i papilomi su tvorbe u usnoj šupljini uzrokovane humanim papiloma virusom (HPV), rod *papilloma*. Danas je poznato više od 100 tipova HPV-a, a njih 25 povezuje se s oralnim lezijama (12). Virus je rasprostranjen u cijelom svijetu, s prevalencijom od 0 do 81% u zdravoj oralnoj sluznici, ovisno o populaciji i metodi detekcije virusa. HPV se prenosi izravnim kontaktom kože i/ili sluznice s kontaminiranom površinom, spolnim putem, orogenitalnim kontaktom te autoinokulacijom. Nakon traume epitelnog, HPV inficira bazalni sloj kože ili sluznice te potiče stanični rast stanica bazalnog sloja. Na taj način nastaju egzofitične lezije kao što su: oralne bradavice, kondilomi i papilomi.

Oralne bradavice (lat. *veruccae vulgares*)

Etiologija: Bradavice uzrokuju HPV tipovi 1, 2, 4, 7 i 60 (1). Infekcija se najčešće pojavljuje u imunokompromitiranih osoba.

Klinička slika: Do razvoja bradavica dolazi hiperplazijom mnogoslojnog pločastog epitela. U usnoj šupljini bradavice opisujemo kao egzofitične solitarne ili multiple nodule. Širokom ili uskom bazom čvrsto su prirasli sa sluznicom. Površina im je hrapava zbog papilarnih ili bobičastih izdanaka koje posjeduju. Boja bradavica varira od boje okolne sluznice do bijele hiperkeratoze (1, 32).

Dijagnoza: Bradavice su bezbolne, ali ometaju pacijenta tijekom žvakanja i govora. Dokazivanje virusa provodi se biopsijom i struganjem lezije, metodom hibridizacije, imunocitokemijski te PCR-om (12), no u pravilu se ne provodi u svakodnevnom radu. Diferencijalno dijagnostički, bradavice se mogu zamijeniti s papilomom, kondilomom i verukoznim karcinomom.

Terapija: Bradavice liječimo kirurški ekscizijom ili elektrokauterizacijom, uz nizak postotak recidiva. U opsežnim slučajevima moguće je liječenje interferonom i imunomodulatorom imikvimodom (1).

Papilomi

Etiologija: Papilome uzrokuje HPV, tip 6, 11 i 16. Ulaskom virusa u organizam dolazi do benigne proliferacije mnogoslojnog pločastog epitela.

Klinička slika: Izrasline su širokom bazom ili peteljkasto vezane za oralnu sluznicu. Papilomi imaju hrapavu površinu poput cvjetače i veličine su oko 1 cm. Lokalizirani su na usnama, obrazima, jeziku, nepcu i gingivi (32).

Dijagnoza: vidi bradavice.

Terapija: Papilomi se uklanjaju kirurški ekscizijom, skalpelom, elektrokauterom ili laserom te krioterapijom (32).

Šiljasti kondilom (lat. *condyloma accuminata*)

Etiologija: Do razvoja šiljastog kondiloma dolazi seksualnom transmisijom virusa HPV, tip 6, 11 i 42. Najčešće su zahvaćene promiskuitetne i osobe oboljele od AIDS-a (1).

Klinička slika: Šiljaste kondilome karakteriziraju okrugli noduli, hrapave površine poput cvjetače. Mogu biti solitarno ili multiplo raspoređeni. Peteljkasto su pričvršćeni za podlogu i imaju tendenciju rasta. Najčešće su boje okolne oralne sluznice, a ponekad mogu biti i bijele boje. Predilekcijska mjesta su dorzum jezika, gingiva, obrazna sluznica, komisura usana i nepce (1, 32).

Dijagnoza: vidi bradavice.

Terapija: Kondilomi se uklanjaju kirurški ekscizijom, elektrokoagulacijom ili krioterapijom.

Fibrom

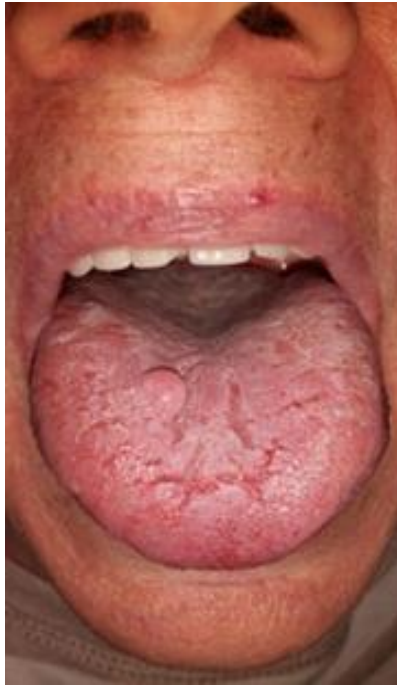Fibrom je reaktivna hiperplazija vezivnog tkiva (33).

Etiologija: Fibrom u usnoj šupljini nastaje zbog lokalne iritacije ili traume.

Klinička slika: Fibrome opisujemo kao kuglaste izrasline glatke površine koje su širokom ili uskom bazom peteljkasto vezane za oralnu sluznicu (Slika 11) (33). Najčešće su smješteni na mekom tkivu usne šupljine i to na obrazima, jeziku duž grizne linije i na nepcu (32). Tvorbe su boje okolne sluznice, tjestaste konzistencije i mekane na palpaciju.

Dijagnoza: Anamnezom otkrivamo moguću iritaciju ili nedavnu traumu, a klinički inspekcijom i palpacijom potvrđujemo da se radi o fibromu.

Terapija: Fibrom uklanjamo kirurški, ekscizijom dijela sluznice na kojoj se tvorba nalazi. U svrhu sprječavanja recidiva, moraju se isključiti elementi iritacije koji dovode do nastanka fibroma (33).



Slika 11. Fibrom na jeziku. Preuzeto s dopuštenjem: doc. dr. sc. Božana Lončar Brzak, specijalist oralne medicine.

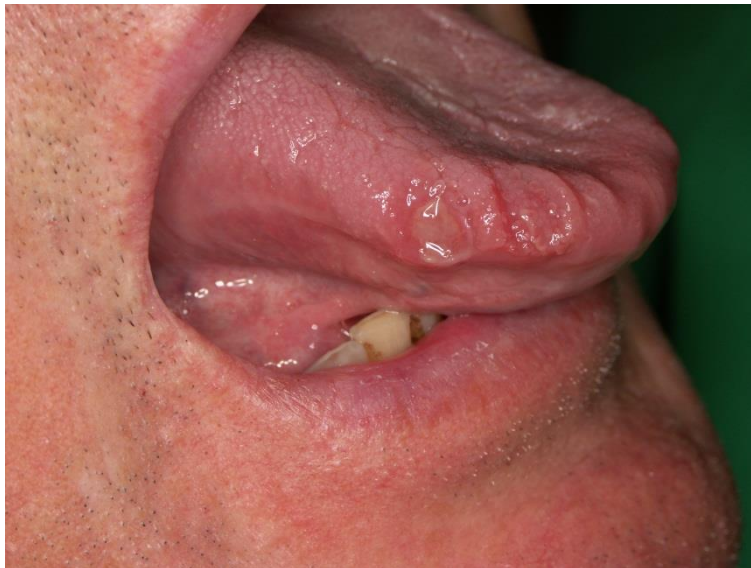4.3.9. Ulkusi jezika

Ulkus je promjena na sluznici jezika, dublja od erozije, čije se dno nalazi u vezivnom tkivu i mišićju. Cijeli ožiljkom.

Klinička slika: Kliničkim pregledom vidljiv je prekid kontinuiteta sluznice, obično okružen eritemom, a prekriven žućkastom pseudomembranom koju čine oljuštene epitelne stanice, neutrofil i stanični detritus. Promjena je bolna.

Etiologija: Ulkusi mogu nastati zbog parafunkcijskih kretnji, trauma, ugriza nakon lokalne anestezije, tijekom epileptičkog napada ili u bolesnika nakon moždanog udara (slaba kontrola jezika). Nadalje ulkus može biti manifestacija i drugih bolesti kao što su bulozne bolesti, lihen, aftozne ulceracije i kserostomija (1). Također je moguće da se radi o karcinomu pločastih stanica.

Terapija: U terapiji ulkusa ordiniraju se protuupalni lijekovi, a ako ulkus ne cijeli dulje od dva tjedna – indicirana je biopsija (1).



Slika 12. Aftozna ulceracija na jeziku. Izvor: arhiva Zavoda za oralnu medicinu.

4.3.10. Karcinom usne šupljine

Karcinom usne šupljine spada u oralni karcinom koji je jedan od deset najčešćih karcinoma glave i vrata te čini 2% svih karcinoma čovjeka. Budući da perzistira godinama i bezbolan je, najčešće se otkriva u uznapredovalom stadiju. U tim su slučajevima terapijske mogućnosti smanjene, a prognoza loša (34). Oralni karcinom tradicionalno zahvaća srednju i stariju životnu dob i muškarce, iako u današnje vrijeme obolijeva i mlađa populacija te sve veći broj žena.

Karcinom jezika najčešće zahvaća lateralne rubove ili ventralnu stranu jezika, a vrlo rijetko dorzum (Slika 13). Podjezični prostor najčešća je lokalizacija oralnog karcinoma, čak više od 50% karcinoma smješteno je u tom području (Slika 14) (2).

Klinička slika: U ranom stadiju, oralni karcinom je asimptomatska bolest. Upravo se iz tog razloga pacijenti javljaju tek u uznapredovalom stadiju, tj. kada dođe do razvoja simptoma. U početnom se stadiju oralni karcinom manifestira u obliku eritroplakije. Eritroplakija je prekanceroza, crvene i baršunaste površine, oštro ograničena od okolne sluznice. Kasnije se razvija ulkus s uzdignutim ili induriranim rubovima, a ponekad može doći i do pojave egzofitične tvorbe. Rastom promjene dolazi do pojave simptoma. Tada pacijenti i dolaze

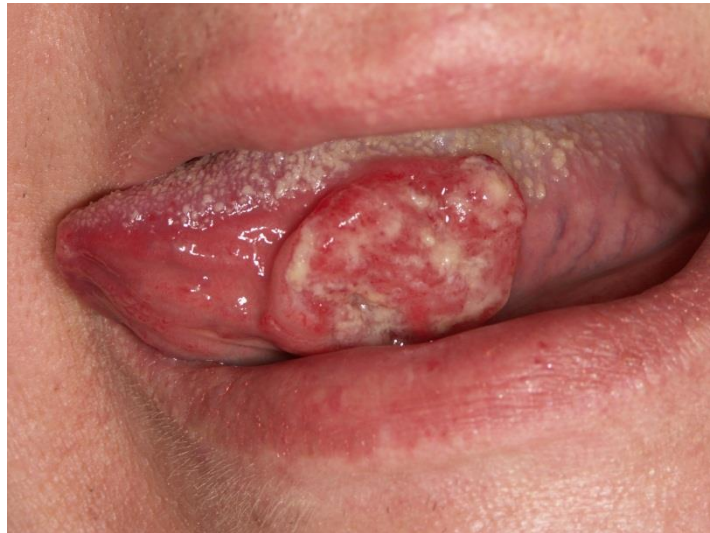liječniku te se žale na neugodu, peckanje, bolno gutanje i žvakanje, otežan govor, pomičnost zuba, krvarenje iz usne šupljine, bol u uhu, ukočenost čeljusti, smetnje vida. Oralni karcinom najčešće je lokaliziran na bočnim stranama jezika, dnu usne šupljine, retromolarnoj regiji, gingivi donje čeljusti i nepčanim lukovima. To područje zovemo „potkovom“, zauzima 25% površine usne šupljine, a na njemu je lokalizirano oko 90% karcinoma (34).

Etiologija: Pušenje i alkohol glavni su čimbenici odgovorni za razvoj karcinoma. Za razliku od nepušača, pušači imaju 5–7 puta veći rizik za nastanak oralnog karcinoma. Duhanski dim sadržava kancerogene kao što su nitrozamini, benzopireni i policiklički aromatski ugljikovodici. U jednom se istraživanju i pasivni pušači navode kao rizična skupina. Dim cigarete također smanjuje imunost, te osim oralnog karcinoma nastaju i gingivitis i paradontitis (35). Kancerogeni se u oralnoj sluznici nakupljaju te dovode do oštećenja stanične DNK. S vremenom oštećenje postaje ireverzibilno i dolazi do maligne preobrazbe. Alkohol s duhanom djeluje sinergijski, tj. povećava propusnost sluznice za kancerogene iz duhanskog dima. HPV se spominje kao dodatni čimbenik za razvoj karcinoma (tonzile!) u mlađih osoba bez rizičnih čimbenika (34). Ostali faktori koji predstavljaju rizik za nastanak karcinoma su prehrana siromašna svježim voće i povrćem, UV zračenje (rak usnica), dob i spol (stariji muškarci) (36). Kronična trauma oštrim bridovima zuba ili protetskim radovima također je identificirana kao mogući uzročnik oralnog karcinoma, u pacijenata bez ostalih poznatih etioloških čimbenika (37).

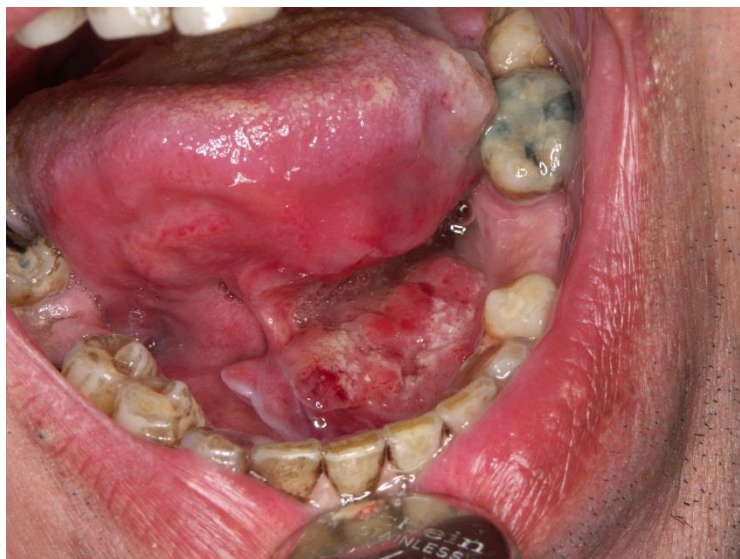Dijagnoza: Pregled sluznice usne šupljine može otkriti sumnjive promjene u ranom stadiju. Pri pregledu je važno temeljito pregledati područje „potkove“, ali i cjelokupnu sluznicu te palpirati limfne čvorove vrata, dna usne šupljine i jezika. Bočnu stranu jezika pregledavamo na način da pacijentu kažemo da jako otvori usta, a jezik pridržavamo sterilnom gazom. Ako postoji lezija ili ulkus koji perzistira duže od 2 tjedna uz terapiju, indicirana je biopsija i patohistološka analiza.

Terapija: Oralni karcinom liječi se kirurški i/ili zračenjem te kemoterapijom. Ovisno o stadiju bolesti, liječnik odabire tip terapije. Rani stadij liječi se kirurški, a uznapredovali kombinacijom kirurške metode i radioterapije. Ako se rade opsežni kirurški zahvati, dolazi do stvaranja deformiteta koji narušavaju kvalitetu života. Zračenje se provodi kao dopuna kirurškom pristupu ili kao primarna terapija. Najveća mana zračenja je njegova neselektivnost koja dovodi do nastanka akutnih i kroničnih nuspojava. Akutne nuspojave su mukozitis, kserostomija i gubitak okusa, a nastaju za vrijeme zračenja. Potrebno je nekoliko mjeseci do

godine dana da bi se razvile kronične nuspojave poput radijacijskog karijesa, trizmusa i osteoradionekroze. Kod uznapredovalih slučajeva ili recidiva, koji imaju malu šansu izlječenja prethodnim terapijskim pristupima, kao opcija liječenja koristi se kemoterapija (cisplatin, karboplatin, 5-fluorouracil, paklitaksel...) (35). U ranom stadiju petogodišnje preživljenje iznosi 80%, dok u uznapredovalom stadiju tek 40%. Bolesnici s razvijenim metastazama umiru u roku od 4 mjeseca (35).



Slika 13. Karcinom jezika. Izvor: arhiva Zavoda za oralnu medicinu.



Slika 14. Karcinom podjezičnog prostora. Izvor: arhiva Zavoda za oralnu medicinu.

Jezik je organ koji omogućuje funkcioniranje usne šupljine (žvakanje, gutanje, govor). Lako je dostupan pregledu i samopregledu te su promjene na sluznici jezika često razlog dolaska pacijenta k liječniku.

Za svakog kliničara važno znati je razlikovati zdravo od bolesnog tkiva da bi mogao diferencijalno dijagnostičkim postupkom postaviti pravu dijagnozu i terapiju.

Fiziološke promjene koje se mogu javiti na sluznici jezika jesu: geografski jezik, fisurirani jezik i jezični varikoziteti.

Patološke promjene koje možemo vidjeti na sluznici jezika su: obloženi jezik, atrofija jezika, impresije zuba na jeziku, oralni lihen i lihenoidna reakcija, leukoplakija, fibromi, bradavice i papilomi, medijalni rombični glositis, ulkusi jezika te oralni karcinom.

Patološke promjene zahtijevaju daljnju obradu ili terapiju, a neke nose i rizik od zloćudne preobrazbe te moraju biti na vrijeme otkrivene i praćene. Važna je suradnja doktora dentalne medicine i samog pacijenta. Pacijent je taj koji prvi primjećuje promjene na jeziku, tj. u usnoj šupljini. Neovisno o tegobama, svaki pacijent s potencijalno zloćudnim promjenama trebao bi dolaziti na redovite kontrolne preglede sluznice. Pri svakom pregledu kod doktora dentalne medicine uz temeljito uzetu (ili nadopunjenu) anamnezu, nužno je napraviti i klinički pregled cijele usne šupljine. Izvježbanom kliničaru potrebno je 90 sekundi za cijeli pregled (38). Pregled se vrši inspekcijom i palpacijom dna usne šupljine, glave i vrata. Zbog dostupnosti prostora, pregled je vrlo jednostavan, bezbolan, a iznimno vrijedan. Svaka lezija koja ne cijeli duže od 2 tjedna, potencijalna je prekanceroza odnosno rak. Uloga doktora dentalne medicine ne mora biti postavljanje konačne dijagnoze, već da zna uočiti promjenu na sluznici te uputiti pacijenta specijalistu na daljnju obradu (39).

Sluznica jezika lako je dostupna pregledu i samopregledu. Širok spektar promjena na jeziku često je razlog pacijentove zabrinutosti. Pregled sluznice cijele usne šupljine, pa tako i jezika, treba biti integriran u svaki kontrolni pregled kod doktora dentalne medicine. Rano otkrivanje promjena na sluznici doprinjet će točnijim epidemiološkim podacima, znanju o pojedinim promjenama i, kod nekih lezija, uspješnijem liječenju. Važno je razlikovati fiziološke promjene od patoloških te po potrebi uputiti pacijenta na daljnju obradu.

1. Cekić-Arambašin A. i suautori. *Oralna medicina*. Zagreb: Školska knjiga; 2005.
2. Bagatin M., Virag M. i suradnici. *Maksilofacijalna kirurgija*. Zagreb: Školska knjiga; 1991.
3. Junqueira L.C., Carneiro J. *Osnove histologije: udžbenik i atlas prema 10. američkom izdanju*. Zagreb: Školska knjiga; 2005.
4. Fritsch H., Kühnel W. *Priručni anatomske atlas, Unutarnji organi (2. svezak)*. Zagreb: Medicinska naklada; 2006.
5. Fanghänel J., Pera F., Anderhuber F., Nitsch R. *Waldeyerova anatomija čovjeka*. Zagreb: Golden marketing – Tehnička knjiga; 2009.
6. Gnatologija@net. Online priručnik. 2019 July 10 [pristupljeno 10. 7. 2019]. Dostupno na: http://gnato.sfzg.hr/Prirucnik/1_8_gutanje_zvakanje_zvakanje.htm.
7. Guyton, Hall. *Medicinska fiziologija (udžbenik)*. Zagreb: Medicinska naklada; 2012.
8. Al Qahtani N.A., Deepthi A., Alhussain N.M., Al Shahrani B.A.M., Alshehri H., Alhefzi A., Joseph B. *Association of geographic tongue and fissured tongue with ABO blood group among adult psoriasis patients: a novel study from a tertiary care hospital in Saudi Arabia*. Oral Surg Oral Med Oral Pathol Oral Radiol. 2019 Jun;127(6):490–497.
9. Gonzales-Alvarez L., Garcia-Pola M.J., Garcia-Martin J.M. *Geographic tongue: Predisposing factors, diagnosis and treatment. A systematic review*. Rev Clin Esp. 2018 Dec;218(9):481–488.
10. Järvinen J., Mikkonen J.J., Kullaa A.M. *Fissured tongue: a sign of tongue edema?*. Med Hypotheses. 2014. Jun 82(6):709–12.
11. Azevedo L.H., Del Vecchio A., Nakajima E., Galletto V., Migliari D.A. *Lip and oral venous varices treated photocoagulation with high-intensity diode laser*. Quintessence Int. 2013 Feb;44(2) 171–4.
12. Greenberg M., Glick M. *Burketova oralna medicina, dijagnoza i liječenje (10. izdanje)*. Zagreb: Medicinska naklada; 2016.
13. Hedström L., Albrektsson M., Bergh H. *Is there a connection between sublingual varices and hypertension?*. BMC Oral Health. 2015. Jul 11;15:78.

14. Schlager E., St Claire C., Ashack K., Khachemoune A. *Black Hairy Tongue: Predisposing Factors, Diagnosis And Treatment*. Am J Clin Dermatol. 2017. Aug; 18(4):563–569.
15. Gurvits G.E., Tan A. *Black hairy tongue syndrome*. World J Gastroenterol. 2014 Aug; 21;20(31): 10845–50.
16. Cuncha S.F., Melo D.A., Braga C.B., Vannuchi H., Cunha D.F. *Papillary atrophy of tongue and nutritional status of hospitalized alcoholics*. An Bras Dermatol. 2012 Jan-Feb; 87(1):84–89.
17. Lehman J.S., Bruce A.J., Rogers III R.S. *Atrophic glossitis from vitamin B12 deficiency: a case misdiagnosed as burning mouth disorder*. J Periodontal. 2006 Dec; 77(12):2090–2.
18. Khurshid A. Mattoo. *Tongue Crenation (Scalloped Tongue) – Case Report*. JMSCR. 2017 Sep; 5(9): 28201–28203.
19. Vinod K.V., Reddy P., Pillai V.M. *Scalloped tongue: A rare finding in nocturnal bruxism*. Natl Med J India 2017;30:296.
20. Tomooka K., Tanigawa T., Sakurai S., Maruyama K., Eguchi E., Nishioka S., Miyoshi N., Kaakuto H., Shimizu G., Yamaoka D., Saito I. *Scalloped tongue is associated with nocturnal intermittent hypoxia among community-dwelling Japanese: the Toon Health Study*. J Oral Rehabil. 2017 Aug; 44(8):602–609.
21. Bucić M., Mravak-Stipetić M. *Oralni lihen ruber vs. lihenoidna reakcija*. Sonda. 2012; 13(24): 60–3.
22. Cekić-Arambašin A. *Protokol u dijagnozi oralnog lihen planusa (OLP) i oralne lihenoidne reakcije (ORL)*. posebna izdanja ANUBiH CLXV, OMN 47, str.38–50.
23. Meij E.H., Wall I. *Lack of clinicopathologic correlation in the diagnosis of oral lichen planus based on the presently available diagnostic criteria and suggestions for modifications*. Journal of Oral Pathology and Medicine 2003; 32:507–512.
24. Eisenberg E. *Oral lichen planus: a benign lesion*. Jorunal of Oral and Maxillofacial Surgery 2000; 58:1278–1285.

25. Piboonniyom S.O., Treister N., Pitiphat W., Woo S.B. *Scoring system for monitoring oral lichenoid lesions: a preliminary study*. Oral Surgery, Oral Medicine, Oral Pathology, Oral Radiology and Endodontology 2005; 99: 696–703.
26. Linčir I. i suradnice. *Farmakologija za stomatologe*. Zagreb: Medicinska naklada; 2011.
27. Brailo V. *Oralna leukoplakija – kako do dijagnoze*. Sonda.2015; (04): 64–5.
28. Shanahan D., Cowie R., Rogers H., Staines K. *Oral hairy leukoplakia in healthy immunocompetent patients: a small case series*. Oral Maxillofac Surg. 2018;22(3):335–339.
29. Brasileiro C.B., Abreu M.H., Mesquita R.A. *Critical review of topical management of oral hairy leukoplakia*. World J Clin Cases. 2014;2(7):253–6.
30. Goregen M., Miloglu O., Buyukkurt M.C., Caglayan F., Aktas A.E. *Median rhomboid glossitis: a clinical and microbiological study*. Eur J Dent. 2011 Aug; 5(4):367–72.
31. Ghabanchi J., Andisheh Tadbir A., Darafshi R., Sadegholvad M. *The prevalence of median rhomboid glossitis in diabetic patients: a case-control study*. Iran Red Crescent Med J. 2011 Jul; 13(7):503–6.
32. Krpan K., Gabrić-Pandurić D., Vučićević-Boras V., Sušić M. *Diferencijalna dijagnostika papilarnih izraslina usne šupljine*; Sonda. 2013 Ruj; 41–4.
33. Knežević G. *Oralna kirurgija 2*. Zagreb: Medicinska naklada; 2003.
34. Berislavić L., Biondić B., Brailo V. *Karcinom usne šupljine*; Sonda. 2012; 13 (24): 81–3.
35. Rivera C. *Essentials of oral cancer*; Int J Clin Exp Pathol. 2015 Sep 1; 8(9):11884–94.
36. Macan D. *O etiologiji karcinoma usne šupljine*. Acta Stomatologica Croat. 1996;30(4):275–285.
37. Perry B.J., Zammit A.P., Lewandowski A.W., Bashford J.J., Dragovic A.S., Perry E.J., Hayatbakhsh R., Perry C.F. *Sites of origin of oral cavity cancer in nonsmokers vs smokers: possible evidence of dental trauma carcinogenesis and its importance compared with human papillomavirus*. JAMA Otolaryngol Head Neck Surg. 2015;141(1):5–11.
38. Horowitz A.M. *Perform a death-defying act: the 90-second oral cancer examination*. I Am Dent Assoc 2001; 132: 36–40.

39. Gajendara S., Cruz G.D., Kumar J.V. *Oral Cancer Prevention and Early Detection: Knowledge, Practices and Opinions of Oral Health Providers in New York state*. J Cancer Educ.2006;21:157–62.

Matea Bunjevac rođena je 17. ožujka 1991. godine u Zagrebu. Osnovnu škola Eugena Kvaternika završila je u Velikoj Gorici, gdje upisuje matematički smjer Gimnazije Velika Gorica. Stomatološki fakultet Sveučilišta u Zagrebu upisala je 2010. godine. Za vrijeme studija bavi se mnogim aktivnostima. Od treće godine fakulteta, aktivna je članica Udruge studenata dentalne medicine i Javnozdravstvenog projekta s kojim je 2018. godine osvojila posebnu Rektorovu nagradu. Od 2017. godine, kao volonterka surađuje na Projektu za promociju oralnog zdravlja slijepih i slabovidnih osoba. 2018. godine u časopisu Sondi, objavila je članak: *Piercing – nepoznati ukras u usnoj šupljini*. Tijekom studija prisustovala je i usavršavala se na mnogim kongresima i simpozijima. Radila je kao asistent u privatnoj stomatološkoj ordinaciji.