

Oralna rehabilitacija ljuskicama u fiksnoprotetskoj terapiji

Šalinović, Ivan

Master's thesis / Diplomski rad

2019

Degree Grantor / Ustanova koja je dodijelila akademski / stručni stupanj: **University of Zagreb, School of Dental Medicine / Sveučilište u Zagrebu, Stomatološki fakultet**

Permanent link / Trajna poveznica: <https://um.nsk.hr/um:nbn:hr:127:735193>

Rights / Prava: [Attribution-NonCommercial 3.0 Unported](#) / [Imenovanje-Nekomercijalno 3.0](#)

Download date / Datum preuzimanja: **2024-07-23**



Repository / Repozitorij:

[University of Zagreb School of Dental Medicine Repository](#)





Sveučilište u Zagrebu
Stomatološki fakultet

Ivan Šalinović

ORALNA REHABILITACIJA LJUSKICAMA U FIKSNOPROTETSKOJ TERAPIJI

DIPLOMSKI RAD

Zagreb, 2019.

Rad je ostvaren na Zavodu za fiksnu protetiku Stomatološkog fakulteta Sveučilišta u Zagrebu.

Mentor rada: doc. dr. sc. Andreja Carek, dr. med. dent., Stomatološki fakultet Sveučilišta u Zagrebu

Lektor hrvatskog jezika: Tihana Sedlar, mag. educ. philol. croat. et mag. educ. hist.

Lektor engleskog jezika: Barbara Kružić, mag. educ. philol. croat. et mag. educ. philol. angl.

Sastav Povjerenstva za obranu diplomskog rada:

1. _____
2. _____
3. _____

Datum obrane rada: _____

Rad sadrži: 38 stranica

0 tablica

7 slika

CD

Rad je vlastito autorsko djelo koje je u potpunosti samostalno napisano uz naznaku izvora drugih autora i dokumenata korištenih u radu. Osim ako nije drugačije navedeno, sve ilustracije (tablice, slike i dr.) u radu izvorni su doprinos autora diplomskog rada. Autor je odgovoran za pribavljanje dopuštenja za korištenje ilustracija koje nisu njegov izvorni doprinos, kao i za sve eventualne posljedice koje mogu nastati zbog nedopuštenog preuzimanja ilustracija, odnosno propusta u navođenju njihova podrijetla.

*Od srca zahvaljujem mentorici, doc. dr. sc. Andreji Carek, na pomoći prilikom izrade
diplomskog rada.*

Zahvaljujem obitelji i prijateljima na podršci tijekom studija.

ORALNA REHABILITACIJA LJUSKICAMA U FIKSNOPROTETSKOJ TERAPIJI

Sažetak

Estetika predstavlja bitan segment gotovo svakog modernog stomatološkog zahvata. Štoviše, sve se više pacijenata javlja s isključivo estetskim zahtjevima te je takve zahvate potrebno provesti minimalno invazivno. Danas nam to omogućavaju ljuskice koje su zamah doživjele razvojem adhezivne tehnike. Indikacije za izradu ljuskica uključuju korekcije veličine, oblika i boje zuba te ostale. Uz to, okluzalne se ljuskice mogu koristiti za korekciju visine zagriža. Prema materijalu izrade, razlikuju se kompozitne i keramičke ljuskice, s tim da keramičke predstavljaju standard u modernoj stomatologiji. Sve korake u izradi ljuskica, od samog planiranja, preko odabira materijala, preparacije zuba, otiskivanja, probe te konačno cementiranja, potrebno je provoditi sinkronizirano kako bi se postigao što bolji rezultat. Danas su u tome od pomoći suvremene računalne metode kojima je moguće jasnije vizualizirati željene ishode te digitalnim otiskivanjem i strojnom izradom ljuskice znatno skratiti vrijeme potrebno za izradu. Terapija ljuskicama danas je općeprihvaćena metoda za rješavanje brojnih kliničkih situacija koje zahtijevaju fiksno protetsku terapiju te će novi napretci rezultirati uspješnijom terapijom i zadovoljnijim pacijentima.

Ključne riječi: ljuskice, keramika, estetika, rehabilitacija

ORAL VENEERS REHABILITATION IN FIXED PROSTHETICS

Summary

Aesthetics is an essential segment of almost every modern-day dental procedure. Moreover, growing number of patients seeks treatment exclusively for aesthetic reasons and such procedures need to be minimally invasive. Nowadays, those requirements can be accomplished by using dental veneers, which have steadily been developing since the introduction of adhesive techniques. Indications for providing veneers include the size, shape and colour correction of the tooth, etc. In addition, occlusal veneers can be used in the correction of the vertical dimension of the teeth. According to the fabrication material, there are composite and ceramic veneers; ceramic veneers being the standard in modern-day dentistry. All the steps the therapy of providing veneers, from planning to material selection, tooth preparation, dental impressions, fitting and finally cementing, need to be executed synchronously to achieve optimal results. Today, numerous modern computational methods make it possible to visualize the desired outcomes more clearly and by digital printing and machine fabrication significantly shorten the time it takes to achieve the desired outcome. Veneers therapy is a commonly accepted method for solving a number of clinical situations requiring fixed-prosthetic therapy and new advances will result in more successful therapy and more satisfied patients.

Key words: veneers, ceramic, aesthetics, rehabilitation

SADRŽAJ

1. UVOD.....	1
2. INDIKACIJE I KONTRAINDIKACIJE ZA IZRADU LJUSKI.....	4
2.1. Indikacije.....	5
2.1.1. Okluzalne ljuske.....	5
2.2. Kontraindikacije.....	6
3. VRSTE LJUSKICA PO SASTAVU.....	7
3.1. Kompozitne ljuskice.....	8
3.2. Keramičke ljuskice.....	8
3.2.1. Podjela keramičkih ljuskica.....	9
3.2.1.1. Monolitni nadomjesci.....	10
4. POSTUPAK IZRADU.....	11
4.1. Dijagnostika.....	12
4.1.1. <i>Wax-up</i> i <i>mock-up</i>	12
4.1.2. <i>Digital smile design</i> (DSD).....	13
4.1.3. Biodigitalni alveolarni model.....	14
4.2. Pretprotetska terapija.....	14
4.3. Preparacija zuba za ljusku.....	15
4.3.1. <i>Non-prep</i> ljuskice.....	16
4.4. Otiskivanje.....	16
4.4.1. Konvencionalno otiskivanje.....	16
4.4.2. Digitalno otiskivanje.....	17
4.5. Izrada ljuskica.....	18
4.5.1. Manualna izrada.....	18
4.5.2. Strojna izrada.....	19
4.5.2.1. CAD/CAM tehnika.....	19
4.5.2.2. Aditivna proizvodnja.....	19
4.6. Proba postave.....	19
4.7. Cementiranje.....	20
5. RASPRAVA.....	24
6. ZAKLJUČAK.....	27
7. LITERATURA.....	29
8. ŽIVOTOPIS.....	37

Popis skraćenica

CAD – oblikovanje pomoću računala (engl. *computer aided design*)

CAM – proizvodnja pomoću računala (engl. *computer aided manufacturing*)

3D – trodimenzionalno

DSD – engl. *Digital Smile Design*

1. UVOD

Fiksna se protetika povezuje s nadoknadom izgubljenih tvrdih zubnih tkiva te obnavljanjem funkcionalnosti stomatognatnog sustava. Zbog toga su se razvili brojni nadomjesci poput mostova i krunica izrađenih od različitih materijala. S vremenom se, kao nezaobilazni segment rehabilitacije, pojavila i estetika, koju mnogi pacijenti ističu kao najvažniju.

Iako se izrada ljuskica doživljava kao relativna novost u dentalnoj medicini, početci datiraju još od 30-ih godina prošlog stoljeća. Ograničenost materijala rezultirala je pak trajnošću od svega nekoliko sati (1).

Prava revolucija u tom području nastala je razvojem adhezijskog sustava čime je omogućen zamah u korištenju ljuskica. Adhezivna era označila je kraj shvaćanja da je potrebna opsežna preparacija zuba za retenciju nadomjeska (2). Čitava se tehnika temelji na ostvarivanju kemijske veze između zuba i nadomjeska koristeći adhezivna sredstva koja u sastavu obično imaju organske smole, a koje se kemijski povezuju s tvrdim zubnim tkivima (3). Adhezivna sredstva moraju ostvariti bliski kontakt s obje, potpuno različite površine. Jedan je od ključnih koraka u adhezivnoj tehnici jetkanje kojim se zub priprema za ostvarivanje veze s adhezivnim sredstvom. Jetkanje staklokeramike označilo je početak korištenja adhezivne tehnike i u terapiji ljuskicama.

Ljuskice su tanki protetski nadomjesci izrađeni od estetskog materijala koji prekrivaju dio vanjske površine zuba. Primarno se koriste za korekciju veličine, oblika i boje zuba. Uz to, glavna im je odlika da njihova izrada iziskuje minimalnu ili čak nikakvu preparaciju tvrdog zubnog tkiva, što je ključno u konceptu minimalno invazivne dentalne medicine. Naime, danas se sve više pacijenata javlja stomatologu s isključivo estetskim zahtjevima pri čemu se, u takvim slučajevima, bitno odlučiti za manje invazivne zahvate. Osim estetskih zahtjeva, okluzalne se ljuskice mogu koristiti u stražnjoj regiji gdje se, osim iz estetskih razloga, koriste i za rješavanje problema vertikalne dimenzije i okluzije (4).

Ljuskice se mogu izrađivati od nekoliko materijala koji izravno određuju njihovu estetsku i funkcionalnu vrijednost. Dvije osnovne vrste ljuskica određene su materijalom od kojeg su izrađene, a to su keramičke i kompozitne ljuskice. Optimalnim se rješenjem smatraju keramičke ljuskice koje objedinjuju oba zahtjeva.

Osim klasičnog načina izrade keramičkih nadomjestaka slojevanjem, danas se sve više izrađuju subtrakcijskim (CAD/CAM sustavi) te aditivnim tehnikama (3D printanje) koje

smanjuju mogućnost pogreške pri izradi te značajno skraćuju vrijeme potrebno za oblikovanje nadomjeska.

U ovom radu bit će prikazana klinička stanja koja zahtijevaju fiksno protetsku terapiju, a mogu se sanirati izradom ljuskica. Uz to će se predstaviti suvremene metode u postupcima izrade ljuskica.

Svrha je ovog rada prikazati na koje se načine može provesti rehabilitacija pacijenta u fiksnoj protetici korištenjem ljuskica.

2. INDIKACIJE I KONTRAINDIKACIJE ZA IZRADU LJUSKI

2.1. Indikacije

Magne i Bessler (5) 2002. su godine predložili klasifikaciju indikacija za izradu ljuskica:

- Tip I: Zubi otporni na izbjeljivanje
 - ◦ Tip IA: Diskoloracije uzrokovane tetraciklinima
 - ◦ Tip IB: Zubi koji ne reagiraju na izbjeljivanje

- Tip II: Značajne morfološke malformacije
 - ◦ Tip IIA: Konoidni zubi
 - ◦ Tip IIB: Dijasteme i interdentalni trokuti
 - ◦ Tip IIC: Produljivanje krune zuba

- Tip III: Opsežna preoblikovanja
 - ◦ Tip IIIA: Opsežna fraktura krune
 - ◦ Tip IIIB: Opsežni gubitak cakline uzrokovan erozijom i trošenjem
 - ◦ Tip IIIC: Generalizirane kongenitalne malformacije

2.1.1. Okluzalne ljuske (engl. *table tops*)

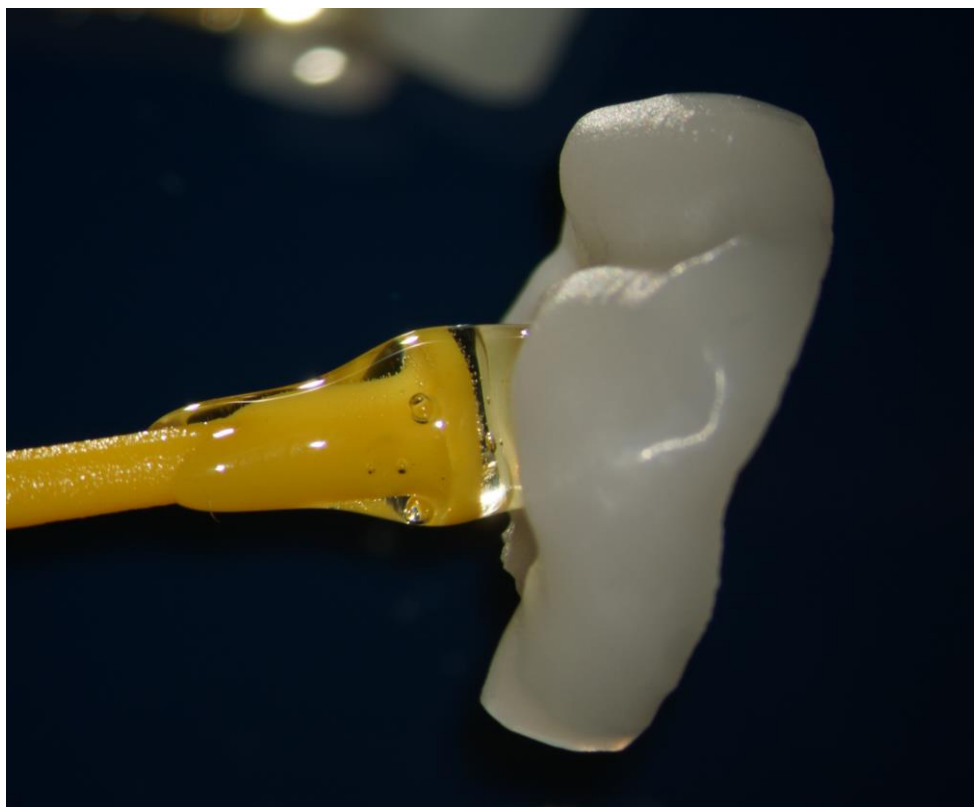Aditivna stomatologija podrazumijeva nadoknadu samo onih tvrdih zubnih tkiva koja nedostaju, bez opsežne preparacije zuba. Sličan princip koristi se kod nadoknade izgubljenih okluzalnih ploha stražnjih zuba nadomjescima koje nazivamo okluzalnim ljuskama ili *table tops*.

Okluzalne su ljuske keramički nadomjesci koji se koriste u posteriornoj regiji za nadoknadu izgubljene okluzalne površine zuba (Slika 1). Zbog toga što djelomično prekrivaju krunu zuba, često se svrstavaju u ljuskice te predstavljaju manje invazivnu alternativu krunicama.

Razvoj novih vrsta keramike doveo je do njihove šire primjene jer se izvrsno ponašaju pod visokim žvačnim opterećenjem te su otporne na trošenje (6).

Nadomjesci izrađeni od monolitne litij-disilikatne keramike pokazali su se najpovoljnijima. Osim dobrih svojstava, zahtijevaju minimalnu ili nikakvu preparaciju zuba (7, 8). Izrada okluzalnih ljustaka indicirana je kod svih stanja u kojima je došlo do trošenja okluzalne površine zuba i posljedičnog smanjenja vertikalne dimenzije (9).

U određenim slučajevima, kao prijelazno rješenje mogu poslužiti okluzalne ljustke izrađene od kompozitnih materijala.



Slika 1. Okluzalna ljustka izrađena od litij-disilikatne keramike, spremna za cementiranje.

Preuzeto s dopuštenjem autora doc. dr. sc. Andreje Carek.

2.2. Kontraindikacije

Smanjeni interokluzalni razmak, duboki zagriz, teški bruksizam ili druge parafunkcije predstavljaju kontraindikaciju izradi ljustica (10). Uz njih se u literaturi spominju značajno distopični zubi, bolesti mekih tkiva i veliki ispuni (11, 12).

3. VRSTE LJUSKICA PO SASTAVU

3.1. Kompozitne ljuskice

Iako se primarno povezuju s izradom ispuna, kompozitni materijali temeljeni na smolama godinama se uspješno koriste i za izradu ljuskica. Glavni su sastojci takvih materijala organska smolasta matrica, anorganske čestice punila te vezujuće sredstvo (13). Nova unaprjeđenja kompozitnih materijala dovela su do njihove sve raširenije upotrebe za izradu ljuskica (14).

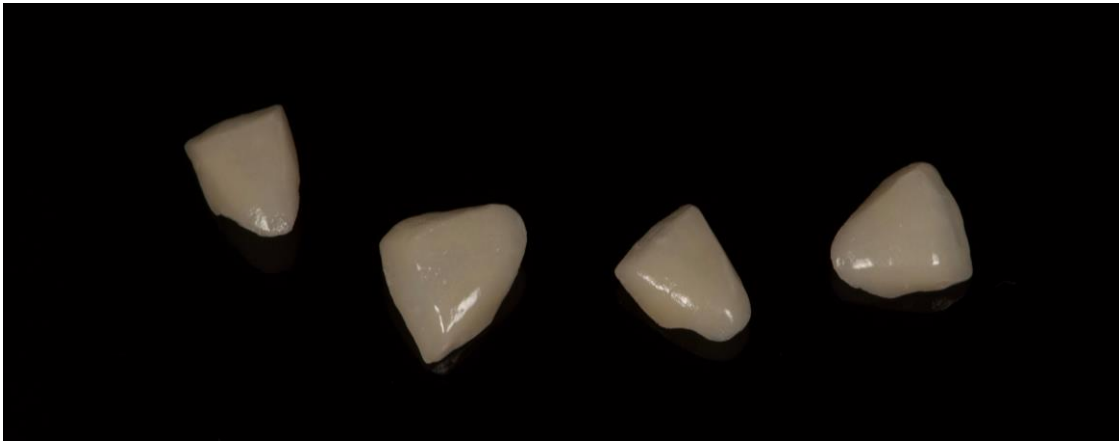
Glavne su prednosti kompozitnih ljuskica relativno brza izrada, zadovoljavajuća estetika te odsutnost potrebe za većim brušenjem zuba. Uz to, pucanja ili nepravilnosti kompozitnih ljuskica mogu se lako popraviti u ordinaciji (15). Glavni su pak nedostaci relativno brzo trošenje materijala, česte diskoloracije i ipak inferiorna estetika u odnosu na keramičke nadomjeske (16).

Kompozitne se ljuskice mogu izrađivati izravnom tehnikom u ordinaciji ili neizravno, kad se nadomjesci izrađuju u dentalnom laboratoriju. Neizravno izrađene ljuskice imaju bolja mehanička svojstva te povoljniji marginalni dosjed, no cijena je izrade veća (17).

Unatoč svim napretcima u izradi kompozitnih ljuskica, većina ih stomatologa danas koristi kao privremeno rješenje.

3.2. Keramičke ljuskice

Keramičke su ljuske danas prvi izbor u rješavanju brojnih situacija povezanih s estetikom osmijeha. Ne zahtijevaju opsežnu preparaciju zuba, stoga su gotovo u potpunosti istisnule potpune keramičke krunice za rješavanje estetskih problema. Razvoj u području keramike doveo je do toga da je vanjska površina ljuskice gotovo identična prirodnom zubu te svakako superiorna u odnosu na ostale restaurativne materijale u dentalnoj medicini. Način na koji keramičke ljuskice apsorbiraju, reflektiraju i provode svjetlost gotovo je istovjetan prirodnom zubu, čime se ostvaruju superiorna estetska svojstva (Slika 2) (18, 19).



Slika 2. Keramičke ljuskice za gornje sjekutiće. Preuzeto s dopuštenjem autora doc. dr. sc. Andreje Carek.

3.2.1. Podjela keramičkih ljuskica

Od samih početaka primjene, od keramičkih se ljuskica očekuju visoki estetski rezultati. Veliki korak napravljen je 80-ih godina prošlog stoljeća kad se započinje s jetkanjem cakline i primjenom adhezijskog sustava (20).

Razvoj novih vrsta keramike dugo je bio usmjeren na poboljšanje mehaničkih svojstava, žrtvujući pritom estetiku, te su takvi materijali bili pogodniji za izradu potpunih keramičkih krunica (21, 22).

Hämmerle i sur. (23) podijelili su keramičke sustave prema staklenoj fazi na:

- keramike sa staklenom fazom
 - staklokeramika
 - staklom infiltrirana keramika

Staklokeramika nastaje kontroliranom kristalizacijom stakla te se sastoji od kristala i amorfne kristalne matrice. U ovu se skupinu ubrajaju leucitima ojačana te litij-disilikatna keramika. Staklom infiltrirana keramika ima porozni skelet ojačan lantanskim staklom. Oba su materijala dvofazna te se mogu individualizirati bojenjem.

- keramike bez staklene faze
 - oksidna keramika

Oksidne keramike imaju aluminijsku ili cirkonsku jezgru te predstavljaju jednofazne sustave. Komercijalno su najčešće dostupne u obliku blokova za obradu u glodalicama (CAD/CAM sustavi).

3.2.1.1. Monolitni nadomjesci

Monolitni, potpuno keramički nadomjesci jednokomadni su proizvodi izrađeni od jedne vrste keramike. Na taj se način izbjegavaju raslojavanje i lom obložne keramike koji se susreću kod dvoslojnih sustava (24). Cirkonij-oksidna keramika pokazala je veću otpornost na trošenje od litij-disilikatne keramike, no istovremeno ostvaruje nešto slabiju vezu sa zubom te se danas obje koriste za primjenu u monolitnom obliku (25).

Iako se za izradu ljuskica još uvijek primarno koristi litij-disilikatna keramika, Souza i sur. (26) prikazali su slučaj u kojem su koristili monolitnu cirkonij-oksidna keramiku. Izradi ljuskica na gornjim sjekutićima i očnjacima prethodilo je kliničko produljenje krune kirurškim putem te izbjeljivanje zuba. Uslijedilo je minimalno brušenje zuba, od 3 do 6 mm. Nakon uzimanja otiska adicijskim silikonom, krenulo se s izradom ljuskica. Sadreni su modeli skenirani te su nadomjesci izrađeni korištenjem CAD/CAM sustava. Prilikom provjere dosjeda ljuskica, ustanovljeno je da odabrani cement znatno utječe na konačnu boju nadomjeska. Ljuskice su potom cementirane adhezivnom tehnikom. Iako su rezultati nakon godinu dana pokazali zadovoljavajuće stanje, smatra se da su potrebna daljnja klinička istraživanja koja bi potvrdila dugotrajnost ljuskica izrađenih od monolitne cirkonij-oksidne keramike.

4. POSTUPAK IZRADE

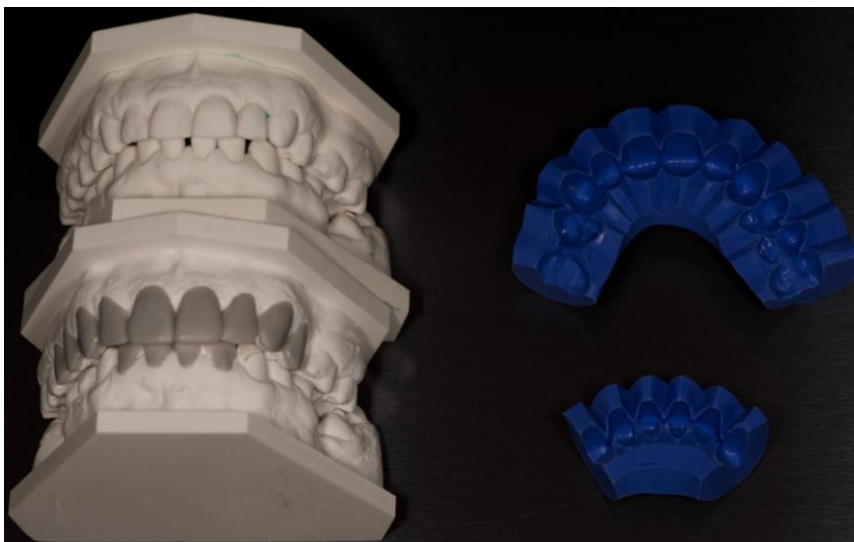4.1. Dijagnostika

4.1.1 *Wax-up* i *mock-up*

Predvidivost rezultata postala je bitnim dijelom moderne stomatološke prakse. Pacijenti i terapeuti već na samom početku terapije žele biti sigurni u to kako će izgledati završni rezultat. Naime, pravilno postavljena dijagnoza dio je terapije koji određuje sve ostale korake te je ključna za daljnje planiranje rada. Precizno odrađeno planiranje omogućava da se uspješnost pojedine faze prati na razini svakog koraka, a samim time moguće se pogreške uočavaju na vrijeme i brže ispravljaju. Na kraju terapiju možemo proglasiti uspješnom tek ako ishod ne predstavlja značajno odstupanje od plana liječenja.

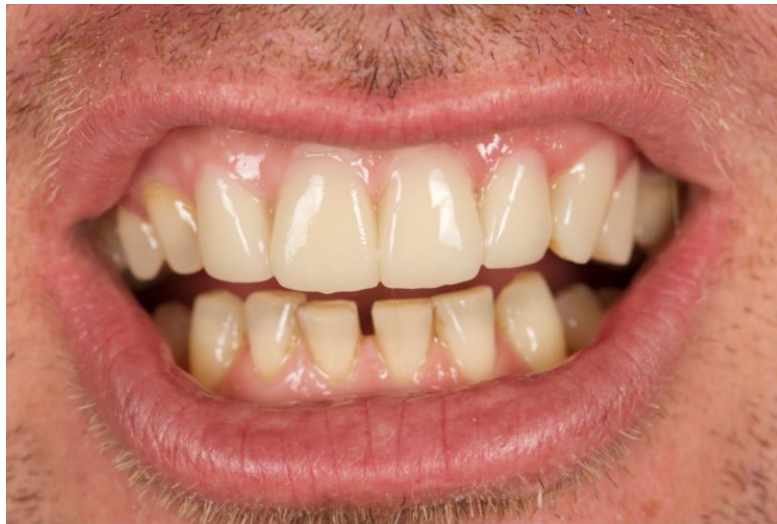Wax-up i *mock-up* primarno su dijagnostički postupci koji liječniku dentalne medicine služe za vizualizaciju rezultata terapije, ali i za analizu stanja denticije, odnosa zuba u čeljusti te pomažu odrediti potreban obujam preparacije zuba (27).

Dijagnostički *wax-up* izrađuje tehničar na sadrenom modelu. Koristi se za odabir preparacije te eventualne preprotetske terapije (27). Uz to, služi i za izradu silikonskog ključa (Slika 3).



Slika 3. *Wax-up* na modelu gornje čeljusti te izrađeni slikonski ključ. Preuzeto s dopuštenjem autora doc. dr. sc. Andreje Carek.

Mock-up se izrađuje izravno u ordinaciji pri čemu se zubi preoblikuju do željenog rezultata, najčešće kompozitnim materijalom poput bis-akril kompozita za privremene restauracije (Slika 4) (28, 29). Na taj način i stomatolog i pacijent mogu vidjeti kako će izgledati završni rezultat. Budući da se radi o kliničkoj fazi, u nju je uključen i sam pacijent koji svojim prijedlozima može utjecati na to da ishod terapije bude bliže njegovim očekivanjima.



Slika 4. *Mock-up* na gornjim sjekutićima. Preuzeto s dopuštenjem autora doc. dr. sc. Andreje Carek.

4.1.2 Digital smile design (DSD)

Digital smile design (DSD) računalni je program koji se koristi u estetskoj dentalnoj medicini za određivanje odnosa zuba, gingive, osmijeha i lica analizom fotografija pacijenta (29).

Iako se *wax-up* i *mock-up* smatraju boljim sredstvom komunikacije, DSD je vrlo učinkovit u prezentaciji ciljeva i mogućnosti terapije pacijenta. DSD-om procjenjuju se odnosi struktura, kao i pojedinih trećina lica. Ovom se analizom vrlo precizno može odrediti položaj ljuskica prema usnama, što je posebno bitno kod terapije na gornjim središnjim sjekutićima (30). Uz to, DSD predstavlja i vrlo korisno sredstvo u određivanju eventualne potrebe za kirurškom intervencijom na gingivi prije početka protetske terapije.

4.1.3. Biodigitalni alveolarni model

Monteiro i sur. (31) 2017. godine opisali su korištenje biodigitalnog alveolarnog modela kao alternativu za prikaz rezultata prilikom izrade keramičkih ljuskica. Ovaj sustav zahtijeva izradu refraktornih modela koji prikazuju više detalja od konvencionalnih, što dentalnom tehničaru omogućava učinkovitije slojevanje keramike (31). Također je izravno omogućen izbor optimalnog materijala za izradu. Ovakvi se modeli izrađuju pomoću CAD/CAM tehnologije.

4.2. Pretprotetska terapija

Planiranje terapije izrazito je bitan čimbenik koji uvelike utječe na konačni ishod. Pritom se ne gledaju samo zubi na kojima se izrađuju ljuskice, već odnos svih zuba, gingive, usnica te čitavog lica.

Ponekad se, za što povoljnije smještanje ljuskica, zubi preoblikuju i prije samog brušenja, primjerice u slučajevima kad je potrebno značajnije promijeniti položaj zuba (32). Ako se preoblikovanjem ne može postići zadovoljavajuće smještanje zuba, indicirana je ortodontska terapija.

Rješavanje nekih situacija, poput produljenja kliničke krune zuba, u nekim će slučajevima zahtijevati kirurške zahvate na gingivi. Ovim se postupkom mogu promijeniti i zenitne točke, što je korisno prilikom zatvaranja dijastema (32).

Aktivne parodontne bolesti gotovo sigurno jamče loš estetski rezultat terapije ljuskicama. Uz to će cemetiranje ljuskice u takvoj situaciji dovesti do pogoršanja početnog stanja te je stoga, ovisno o stadiju upale, potrebno provesti odgovarajuću parodontnu terapiju prije početka izrade ljuskica (32). Indikacije za parodontnu obradu postoje i prilikom pojave recesija na zubima na kojima se planiraju ljuskice jer takvo stanje, osim estetskog nedostatka, sadrži i problem izloženosti zubnog korijena te moguće preosjetljivosti (32).

4.3. Preparacija zuba za ljuskicu

Postoji nekoliko općeprihvaćenih načela preparacije zuba do kojih se došlo tijekom godina istraživanja te kliničkog rada. Preparacija zuba za ljuskicu uvijek mora završavati u caklini zbog boljeg vezivanja i izdržljivosti (33). Štoviše, istraživanje Akoglu i sur. (34) pokazalo je da je otpornost na pucanje keramičke ljuskice debljine 4 mm proširene u području incizalnog ruba znatno manja od one debljine 2 mm koja završava u caklini.

Uz to, preporučuje se i očuvanje aproksimalnog ruba zbog boljeg dosjeda nadomjeska pri cementiranju (35).

U literaturi se najčešće spominju četiri vrste preparacije zuba (16):

1) preparacija u obliku prozora (engl. *window preparation*) - incizalni je brid zuba očuvan

2) „pero“ preparacija (engl. *feather preparation*) - incizalni se brid brusi buko-palatinalno, ali se zub ne skraćuje

3) zakošena preparacija (engl. *bevel preparation*) - uz buko-palatinalno brušenje incizalnog brida, zub se skraćuje 0,5 - 1 mm

4) preparacija uz incizalno prekrivanje (engl. *incisal overlap preparation*) - incizalni se brid brusi buko-palatinalno te se zub skрати za 2 mm, tako da se ljuskica smješta i na bukalni dio zuba (36, 39).

Budući da današnja dentalna medicina nastoji maksimalno očuvati tvrda zubna tkiva, pristup koji zahtijeva minimalnu preparaciju postao je posljednjih godina izrazito popularan. Stoga se danas, u području incizalnog ruba, preporučuje tek zakošavanje uz eventualno minimalno skraćivanje zuba (40). Nove smjernice pokazuju da je za postavljanje keramičke ljuskice dovoljno ukloniti 0,2 - 0,3 mm cakline ako se boja zuba ne mijenja više od jedne nijanse (41). Kod opsežnijih preparacija, smatra se da je dovoljno ukloniti 0,1 mm zubnog tkiva u cervikalnoj trećini, 0,2 - 0,5 mm u središnjoj trećini te 0,7 - 1,0 mm u području incizalnog brida (40).

4.3.1. *Non-prep* ljuskice

Razvoj materijala za izradu ljuskica, ali i cemenata omogućio je izradu tzv. *non-prep* ljuskica koje zahtijevaju gotovo nikakvu preparaciju zubnog tkiva, osim laganog zakošenja cakline. Zbog iznimne poštude zuba, ovaj je način izrade sve popularniji, naročito zato što se takve ljuskice izrađuju kad je razlog posjeta pacijenta primarno estetske prirode.

Ovakvi se nadomjesci mogu izrađivati kad struktura zuba to dozvoljava, poput situacija produživanja kliničke krune zuba ili povećanja vestibularnog volumena, zatvaranja dijastema te prekrivanja recesija (12, 42).

Kontraindikacija za *non-prep* ljuskice sve su situacije u kojima nije moguće postići željeni oblik zuba bez preparacije. Uz to, *non-prep* ljuskicama boja se zuba može mijenjati za najviše dvije nijanse, što značajnije tamnjenje zuba također čini kontraindikacijom (43).

Preporuka je da se cervikalni rub *non-prep* ljuskice smješta u područje najvećeg konveksiteta zuba koje se može odrediti pomoću paralelometra na sadrenim modelima (44). Na takav se način ostvaruje napovoljniji smještaj ljuskice prema parodontu te se povećava njezina trajnost.

4.4 Otiskivanje

4.4.1. Konvencionalno otiskivanje

Dentalni otisak predstavlja negativ zuba i okolnih tkiva te služi za izradu modela. Kod izrade ljuskica otiskuje se čitava čeljust zbog optimalnog smještanja nadomjeska. Polivinil siloksanski otisni materijali, koji se ubrajaju u adicijske silikone, danas se najčešće koriste za otiskivanje pri izradi ljuskica (32). Visoka preciznost i dimenzijska stabilnost čine ih materijalima izbora, a mogu se izljevati i tjedan dana nakon otiskivanja (45). Slični su i polieteri koji se također koriste u izradi ljuskica. Smatra se da se najveća preciznost postiže jednovremenim otiskom te je stoga potrebno izabrati otisni materijal odgovarajuće viskoznosti. Izrazito tvrdi otisni materijali nisu povoljni za jednovremene otiske.

Iako se ljuskice najčešće smještaju supragingivno, pri subgingivnom smještanju ili zbog bolje vizualne kontrole tehničara, potrebno je koristiti retrakcijske konce. Korisni su i pri kontroli količine gingivne tekućine koja može smanjiti preciznost otiska. Tada se može koristiti i tehnika dvostrukog konca (32).

Samo otiskivanje provodi se na način da stomatolog nanosi otisni materijal izravno na zub i u gingivni sulkus, koristeći posebne mješalice s ciljem ostvarivanja što bližeg odnosa otisnog materijala i zuba te sprečavanja nastajanja mjehurića zraka. Potom se preko zuba stavlja žlica prethodno napunjena otisnim materijalom. Vrijeme potrebno za stvrdnjavanje znatno varira. Očekivano iznosi nekoliko minuta, no postoje i noviji materijali čije je vrijeme stvrdnjavanja znatno kraće. Jedan je od njih 3M™ Impregum™ Super Quick Polyether Impression Material (3M ESPE, Seefeld, Njemačka) čije radno vrijeme iznosi svega 45 sekundi, a vrijeme stvrdnjavanja dvije minute (46). Nakon uzimanja otiska, on se ispiri, dezinficira te potom izlijeva.

4.4.2. Digitalno otiskivanje

Posljednja su desetljeća obilježena brzim razvojem tehnologije koji nije zaobišao ni dentalnu medicinu. Tako su dentalni intraoralni skeneri danas već u širokoj upotrebi diljem svijeta (47). Takvi su skeneri povezani s pripadajućim računalnim programima u koje se prenosi precizni otisak, čime su omogućeni dijagnostika, planiranje terapije te oblikovanje protetskih nadomjestaka i drugih intraoralnih naprava (48).

Skeneri mogu biti intraoralni i ekstraoralni. Razvoj intraoralnih skenera tekao je polako. S godinama su se dodavala poboljšanja koja su postupno rezultirala sve boljim otiscima (49). Najnoviji uređaji, poput CEREC Omnicam (Dentsply Sirona, York, SAD), daju 3D sliku u realnom vremenu. Unapređenja softvera danas su dovela do gotovo potpune eliminacije pogrešaka pri skeniranju (50). Ekstraoralni skeneri koriste se nakon uzimanja konvencionalnog otiska i izlivanja modela. Zagovornici ove metode navode da se na ovaj način može dobiti točniji konačni otisak jer se eliminira utjecaj vlage iz usne šupljine koja može rezultirati nepreciznim otiskom pri intraoralnom skeniranju (51).

Glavne prednosti digitalnog otiskivanja visoka su preciznost te brzina izrade nadomjeska. Kod određene vrste CAD/CAM uređaja protetski se nadomjestak može izraditi izravno u ordinaciji, čime se eliminira dio terapije proveden u dentalnom laboratoriju te se terapija završava u jednoj posjeti. Uz to, vizualizacijom je na ekranu i sam pacijent uključen u planiranje rada, što minimalizira mogućnost nezadovoljstva konačnim ishodom terapije.

4.5 Izrada ljuskica

4.5.1. Manualna izrada

Ovaj način izrade podrazumijeva dobivanje nadomjestaka direktno na modelu, bez strojne obrade. Kod izrade ljuskica, najprimjerenijom se metodom drži tzv. tlačna tehnika (engl. *pressing*). Prvi je proizvod dobiven na ovaj način The Empress® (52). Ljuskica se prvo modelira u vosku na posebnom bataljku, dok se keramička smjesa nalazi u posebnim pećnicama te se potiskuje pri temperaturi od 1180 °C i tlaku od 5 bara u kalup nastao izgaranjem voska (23).

Ljuskica se može dobiti u gotovom obliku ili se kasnije dovršava tehnikom slojevanja.

Smatra se da nadomjesci izrađeni od glinične keramike pokazuju najbolja optička svojstva te se takve ljuskice, uz IPS e.max Press (Ivoclar Vivadent, Amherst, SAD) sustave izrađuju najčešće u svakodnevnoj praksi. Izrada tankih ljuskica od glinične keramike predstavlja pravi izazov za tehničare s obzirom na to da tehnika koristi miješavinu tekućine i praha te slojevanje na vatrostalnom bataljku. Ovako se izrađene ljuskice najčešće koriste na prednjim zubima u situacijama kad nedostaje dio cakline (53).

IPS e.max Press ljuskice izrađene su od litij-disilikatne keramike uz iznimna optička svojstva. Na izlivenom modelu zubi se prekriju namjenski izrađenom Sil-tech matricom (Ivoclar Vivadent, Amherst, SAD) te se buduće ljuskice oblikuju u vosku (54). Modeli se potom postavljaju u posebno izrađene peći te se tehnikom tlačenja i brzog izgaranja voska dobivaju ljuskice koje se mogu dodatno naknadno bojiti (engl. *staining*).

4.5.2. Strojna izrada

4.5.2.1. CAD/CAM tehnika

CAD/CAM tehnika (engl. *Computer aided design*, CAD i *Computer aided manufacturing*, CAM) koristi prethodno izrađene keramičke blokove. Nakon preparacije zuba, stomatolog intraoralnom kamerom uzima virtualni otisak zuba i okolnih struktura ili se skenira konvencionalno uzet otisak. U računalnom se sustavu potom isplanira ljuskica te se upute o nadomjesku šalju do glodalice u kojima se obrađuju keramički blokovi. Svi dijelovi sustava povezani su u cjelinu, tako da se značajno skraćuje vrijeme izrade koje može iznositi i manje od dva sata. Na ovaj se način proizvodnja ljuskica može odvijati izravno u ordinaciji, iako se često zbog cijene osnivaju CAD/CAM centri koje zaprimaju skenirane podatke pacijenta te izrađuju nadomjeske.

4.5.2.2. Aditivna proizvodnja

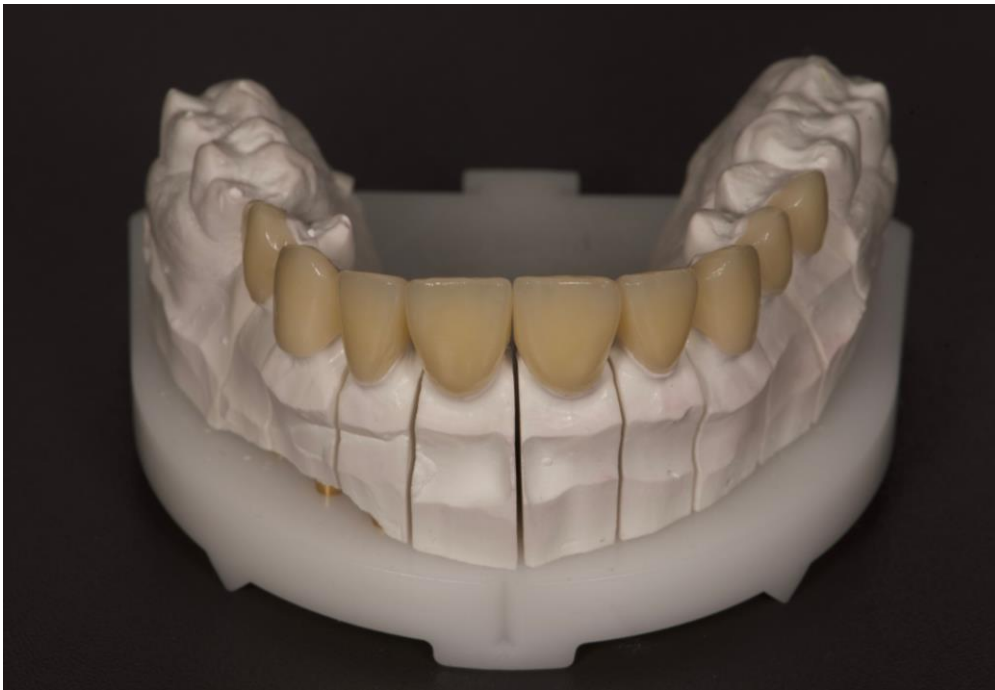Aditivna proizvodnja (engl. *aditive manufacturing*, AM) ili 3D printanje relativna je novost u izradi protetskih nadomjestaka u dentalnoj medicini. Ovakva vrsta proizvodnje podrazumijeva izradu struktura odlaganjem materijala u slojevima prema računalno izrađenim datotekama (55, 56).

Keramika ima relativno visoko talište, podložnija je termičkom šoku te je sinteriranje složenije. Sve ove činjenice predstavljale su izazov kod korištenja ovih materijala u aditivnoj proizvodnji (57). Danas se korištenjem različitih aditivnih metoda proizvode predmeti od keramike gotovo svih mogućih oblika, stupnjeva gustoće, poroznosti i drugih individualno određenih parametara (57). Smatra se da će primjena ove tehnologije tek zaživjeti.

4.6. Proba postave

Proba postave ljuskica važan je dio terapije jer omogućava detektiranje te ispravak eventualnih nepravilnosti u izradi prije cementiranja. Provjerava se postava na modelima (Slika 5) te potom u ustima pacijenta. U literaturi se navodi da proba kreće od detaljne inspekcije samih ljuskica te se provjerava postoje li pukotine ili otkrhnuća. Slijedi kontrola

preciznosti i dosjeda marginalnih rubova, interproksimalnih kontakata, oblika, boje te cjelokupnog estetskog dojma (58). Dosjed se luskica prvo provjerava pojedinačno, a zatim i svih luskica zajedno da bi se provjerili svi aproksimalni kontakti, konture, kao i estetska funkcionalnost. Ovisno o potrebi, provjerava se i okluzija.

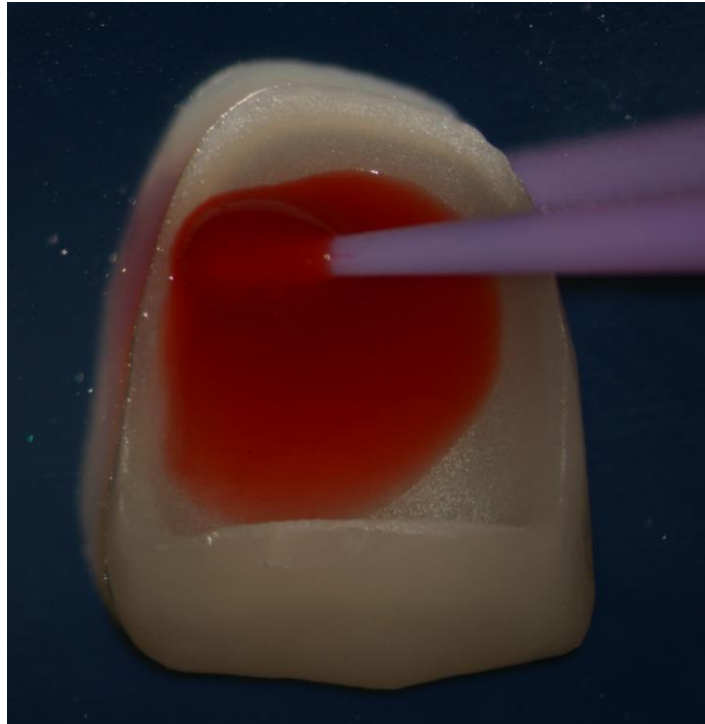


Slika 5. Luskice na radnom modelu. Preuzeto s dopuštenjem autora doc. dr. sc. Andreje Carek.

4.7. Cementiranje

Završnu fazu terapije luskicama, cementiranje, potrebno je pažljivo provesti da bi se spriječile pogreške koje mogu kompromitirati čitav rad. Budući da se luskice izrađuju od različitih materijala, za svaki od njih postoji poseban protokol cementiranja, no za sve vrijede i neka zajednička načela. Keramički se nadomjesci, koji u potpunosti prekrivaju zub, još uvijek mogu cementirati konvencionalnim materijalima poput cink-fosfatnog cementa (59). Ipak, zbog osjetljivosti boje i debljine nadomjeska, danas je općeprihvaćeno cementiranje luskica adhezivnom tehnikom. Adhezivno cementiranje podrazumjeva predtretman površine zuba i površine nadomjeska kiselinom, čime se ostvaruje čvršća veza te pospješuje trajnost. Kod kompozitnih luskica stvar je znatno pojednostavljena. Luskice se obično cementiraju

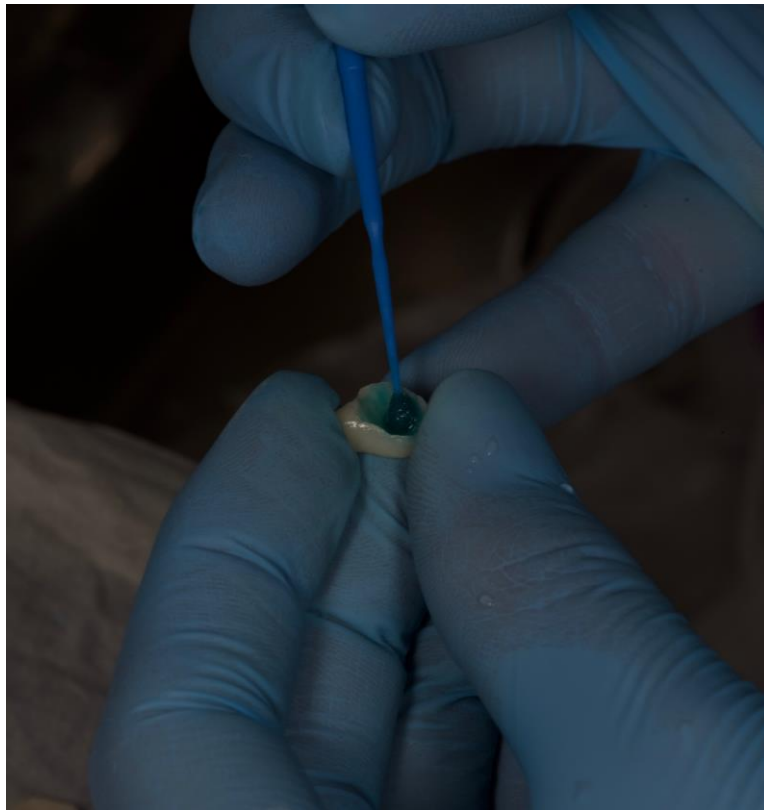
istim materijalom od kojeg su izrađene. Kod keramičkih ljuskica potrebno je posvetiti pažnju određenim elementima. Prvi je korak predtretman keramike (jetkanje) koja čini veznu površinu nadomjeska hrapavijom i time većom, istovremeno ju kemijski čisteći te aktivirajući (Slika 6) (30).



Slika 6. Jetkanje vezne površine ljuskice 9,5 % fluorovodičnom kiselinom u trajanju od 60 sekundi. Preuzeto s dopuštenjem autora doc. dr. sc. Andreje Carek.

Ako nije dijelom materijala za cementiranje, unutarnja se površina ljuskice tretira primerom koji omogućava kemijsko povezivanje različitih materijala. Materijali koji se koriste za jetkanje keramike i kao primeri znatno variraju, ovisno o proizvođaču te samoj vrsti keramike. Ipak, nije nužno koristiti isključivo kemikalije. Studije su pokazale da se prihvatljiv predtretman oksidnih keramika provodi zračnom abrazijom (60). Klosa i sur. (61) napominju da je sve ove postupke važno provesti nakon konačnog isprobavanja ljuskica u ustima zbog neizbježne kontaminacije slinom.

U praksi se danas najčešće provodi postupak u kojem se vezna površina ljuskice tretira kiselinom za jetkanje i primerom u jednom koraku. Suspenzija se nanosi 20 sekundi te potom drži 40 sekundi, dok ispiranje vodom traje 60, a ispuhivanje minimalno 10 sekundi (Slika 7).



Slika 7. Istovremeno nanošenje jetkajuće otopine i primera na veznu površinu ljuskice.

Preuzeto s dopuštenjem autora doc. dr. sc. Andreje Carek.

Nakon tretmana ljuskice, započinje se s pripremom zuba. Pritom je važno koristiti koferdam te izolirati zube koji nisu dio terapije i retrakcijskim koncem prikazati rub preparacije. Čaklina se najčešće standardno jetka 37,5 % ortofosfornom kiselinom u trajanju od 30 sekundi. Za samo cementiranje mogu se koristiti različiti materijali temeljeni na smolama koji se polimeriziraju automatski, svjetlosno ili kombinacijom ovih dvaju načina. Morita i sur. (1) predlažu korištenje isključivo svjetlosno polimerizirajućih cemenata da bi se spriječile promjene boje koje mogu nastati kemijskim putem prilikom autopolimerizacije. Uz to, Daronoch i sur. (62) sugeriraju povećanje temperature prilikom polimerizacije, što rezultira višim stupnjem konverzije monomera te poboljšanim svojstvima.

Nakon postavljanja nadomjeska, oprezno se pristupa uklanjanju viška cementa, osobito u interaproximalnom području, koristeći zubni konac te provjeravajući rubni dosjed nadomjeska.

Nakon stvrdnjavanja materijala, započinje se s poliranjem ljuskica. Pri poliranju treba biti izrazito oprezan da se ne ukloni u potpunosti glazirani sloj keramike koji ju čini osobito

glatkom. Za poliranje se koriste fina dijamantna svrdla, karbidna svrdla, paste za poliranje, gumice, četkice te diskovi za interaproximalna područja. Posebna se pažnja posvećuje poliranju cervikalnog ruba preparacije, ali i ostalim spojnim mjestima sa zubom.

5. RASPRAVA

Osmijeh je često prva stvar koju primijetimo na osobi. Smatra se da je u današnje vrijeme lijep osmijeh prozor u svijet novih mogućnosti (63). Upravo zato nije začuđujuće da se sve više pacijenata javlja u stomatološke ordinacije sa željom korigiranja estetskih nesavršenosti u svojim ustima. Neke od njih zahtijevaju kompleksniju terapiju, poput korištenja kirurških ili ortodontskih metoda. Ostale spadaju u sferu protetike ili restaurativne dentalne medicine.

S jedne se strane smatra da protetika pruža trajnija rješenja. S druge strane, protetika je obično znatno manje poštena prema zubnom tkivu zbog čega su pacijenti, ali i stomatolozi često zazirali od rješavanja isključivo estetskih problema protetskim metodama. Javila se potreba pronalaska dugotrajnijeg rješenja koje ipak ne zahtijeva opsežniju preparaciju zuba te su se u to izvrsno uklopile ljuskice. Danas se ljuskice smatraju standardom za sve situacije karakterizirane isključivo estetskim problemima. Iako terapija ljuskicama predstavlja veće financijsko opterećenje za pacijenta, zbog iznimne estetske i funkcionalne trajnosti te dugotrajnosti, smatra se prihvatljivijim rješenjem.

Uz navedene činjenice, nova dostignuća podigla su terapiju ljuskicama na višu razinu. Primjenom računalnih metoda znatno je skraćeno vrijeme izrade nadomjeska te je povećana preciznost. CAD/CAM tehnologija tako je danas već postala uobičajena u stomatološkim praksama diljem svijeta. 3D printanje ljuskica još se uvijek razvija, ali dosadašnji su rezultati obećavajući te se očekuje da će u bliskoj budućnosti i to postati uobičajenom metodom izrade ljuskica.

Ključnu ulogu u povećanju uspješnosti terapije ljuskicama imao je razvoj materijala. Uvođenje adhezivne tehnike u protetiku znatno je proširilo spektar materijala s kojima se može raditi, ali i poboljšalo rezultate. Svakako, razvoj keramike i kompozita nije manje bitan. Nekad znatno lošijih svojstava od keramičkih nadomjestaka, kompozitne ljuskice danas predstavljaju vrlo prihvatljivo rješenje niza problema, naročito u području koje nije pod velikim okluzalnim opterećenjem. To duguju novim kompozitnim materijalima, primjerice nanohibridnima, čiji je sastav modificiran na način da, uz uvjet estetike, ponudi i zadovoljavajuća mehanička svojstva.

Razvoj je keramike tekao složenije. U nizu koraka došlo se do suvremenih nadomjestaka iz monolitne keramike koji su eliminirali većinu ranijih problema s ovim materijalima te jednostavnim korištenjem u računalnim tehnikama ubrzali čitav proces izrade.

Ipak, neki autori smatraju da prevelika „štedljivost“ pri izradi ljuskica može kompromitirati dugotrajnost nadomjeska te zbog eventualnog neuspjeha terapije zahtijevati opsežniju preparaciju zuba (64).

Nadalje, budući da ljuskice ne prekrivaju zube u potpunosti, ovisno o higijeni pacijenta (65), može se pojaviti sekundarni karijes na rubu preparacije (30).

Sva ova dostignuća dovela su do toga da su ljuskice puno više od običnog rješenja za estetske probleme ljudi koji su opčinjeni idejom idealnog osmjeha. Danas su one vrijedno terapijsko sredstvo za niz razvojnih i stečenih poremećaja te zahtijevaju spretnu ruku stomatologa i mudar odabir materijala i tehnike.

Mogućnosti ljuskica dugo su bile osporavane. Nekadašnja svojstva materijala doista nisu mogla jamčiti da će iznimno tanki komadići keramike ili kompozita služiti kao dugotrajno rješenje najčešće estetskih problema. Nova dostignuća u razvoju materijala, kao i promjena stavova stomatologa, ali i pacijenata, rezultirala su njihovom sve učestalijom izradom te je terapija ljuskicama danas jedan od najtraženijih zahvata u ordinacijama dentalne medicine diljem svijeta.

U modernoj se stomatologiji ljuskicama najčešće korigiraju estetski nedostaci. Budući da se u pozadini takvih problema često ne nalazi značajniji patološki nalaz, bilo je bitno osmisliti metodu koja će biti poštena za tvrda zubna tkiva. Uz to, mogućnost korištenja *table top* nadomjestaka za korekciju odnosa gornje i donje čeljusti proširila im je spektar primjene, stoga se može zaključiti da je izrada ljuskica danas pouzdana metoda za rješavanje brojnih kliničkih situacija koje zahtijevaju fiksno protetsku terapiju. Razvoj materijala i tehnika u budućnosti će zasigurno donijeti daljnje napretke koji će rezultirati uspješnijom terapijom i zadovoljnijim pacijentima.

7. LITERATURA

1. Morita RK, Hayashida MF, Pupo YM, Berger G, Reggiani RD, Betiol EA. Minimally Invasive Laminate Veneers: Clinical Aspects in Treatment Planning and Cementation Procedures. *Case Rep Dent.* 2016;2016:1839793.
2. Vaidyanathan TK, Vaidyanathan J. Review Recent Advances in the Theory and Mechanism of Adhesive Resin Bonding to Dentin: A Critical Review. *Inc. J Biomed Mater Res Part B: Appl Biomater.* 2009;88:558–78.
3. Sofan E, Sofan A, Palaia G, Tenore G, Romeo U, Migliau G. Classification review of dental adhesive systems: from the IV generation to the universal type. *Ann Stomatol (Roma).* 2017;8(1):1–17.
4. Kersting J, Miranski A. Minimally invasive restoration of abraded dentition according to functional and esthetic aspects [Internet]. Dostupno na: http://www.moderndentistrymedia.com/sept_oct2015/kersting.pdf, pristupljeno 2. srpnja 2019.
5. Magne P, Belser UC. *Bonded Porcelain Restorations in the Anterior Dentition - a Biomimetic Approach.* Chicago: Quintessence Publishing Co; 2002.
6. Abu-Izze FO, Ramos GF, Borges ALS, Anami LC, Bottino MA. Fatigue behavior of ultrafine tabletop ceramic restorations. *Dent Mater.* 2018 Sep;34(9):1401-9.
7. Guess PC, Zavanelli RA, Silva NR, Bonfante EA, Coelho PG, Thompson VP. Monolithic CAD/CAM lithium disilicate versus veneered Y-TZP crowns: comparison of failure modes and reliability after fatigue. *Int J Prosthodont* 2010;23:434–42.
8. Nordahl N, Vult von Steyern P, Larsson C. Fracture strength of ceramic monolithic crown systems of different thickness. *J Oral Sci* 2015;57(3):255–61.
9. Edelhoff D, Ahlers MO. Occlusal onlays as a modern treatment concept for the reconstruction of severely worn occlusal surfaces. *Quintessence Int.* 2018;49(7):521-33.

10. Seydler B, Schmitter M. Esthetic restoration of maxillary incisors using CAD/CAM chairside technology – a case report. *Quintessence Int.* 2011;42:533–37.
11. Belser UC, Magne P, Magne M. Ceramic laminate veneers: continuous evolution of indications. *J Esthet Dent.* 1997;9(4):197–207.
12. Pini NP, Aguiar FH, Lima DA, Lovadino JR, Terada RS, Pascotto RC. Advances in dental veneers: materials, applications, and techniques. *Clin Cosmet Investig Dent.* 2012;4:9-16.
13. A. Knežević, Z. Tarle, Kompozitni materijali, *Polimeri* 32 (2011) 136-8.
14. Wolff D, et al. Recontouring teeth and closing diastemas with direct composite buildups: a clinical evaluation of survival and quality parameters. *Journal of dentistry.* 2010;38(12):1001-9.
15. Jordan RE. *Mosby-Year book, Inc:Esthetic Composite Bonding Techniques and Materials*, 2nd ed. St. Louis: 1993;84-6,132-4,140,150.
16. Alothman Y, Bamasoud MS. The Success of Dental Veneers According To Preparation Design and Material Type. *Open Access Maced J Med Sci.* 2018;6(12):2402–8.
17. Korkut B, Yanıkoğlu F, Günday M. Direct composite laminate veneers: three case reports. *J Dent Res Dent Clin Dent Prospects.* 2013;7(2):105–111.
18. Strassler HE, Weiner Si. Abstract reporting 96.4% success with 196 veneers up to 13 years, average 10 years, *Dent Res.* 1998;77:127-89.
19. Kihn PW, Barnes DM. The clinical longevity of porcelain veneers: a 48 month-clinical evaluation. *Am Dent Assoc.* 1998;129(6):747-52.
20. Calamia JR. Etched porcelain facial veneers: a new treatment modality based on scientific and clinical evidence. *N Y J Dent* 1983;53: 255-9.

21. Holloway JA, Miller RB. The effect of core translucency on the aesthetics of all-ceramic restorations. *Pract Periodontics Aesthet Dent* 1997;9:567-74.
22. Barizon KT, Bergeron C, Vargas MA, Qian F, Cobb DS, Gratton DG, Geraldeli S. Ceramic materials for porcelain veneers: part II. Effect of material, shade, and thickness on translucency. *J Prosthet Dent*. 2014 Oct;112(4):864-70.
23. Hämmerle, C.; Sailer, I.; Thoma, A.; Hälg, G.; Suter, A.; Ramel, C. *Dental Ceramics; Essential Aspects for Clinical Practice*. 1st ed. New Malden. Quintessence Publishing Co, Ltd, 2008.
24. Pavić, D. *Monolitni keramički nadomjesci*. Diplomski rad. Zagreb: Stomatološki fakultet; 2018.
25. Sarmiento HR, Campos F, Sousa RS, Machado JPB, Souza ROA, Bottino MA, Özcan M. Influence of air-particle deposition protocols on the surface topography and adhesion of resin cement to zirconia. *Acta Odontologica Scandinavica*. 2013;72(5):346–53.
26. Souza R, Barbosa F, Araújo G, et al. Ultrathin Monolithic Zirconia Veneers: Reality or Future? Report of a Clinical Case and One-year Follow-up. *Oper Dent*. 2018;43(1):3–11.
27. Radić T, Sablić V, Milardović Ortolan S, Mehulić K. Wax up i mock up u fiksnoprotetskoj terapiji. *Sonda*.2012;13(24):57-9.
28. Terry DA. Contemporary composite resins. In: Terry DA. *Natural Aesthetics With Composite Resin*. Mahwah, NJ: Montage Media Corporation. 2004:20-37.
29. Garcia PP, da Costa RG, Calgaro M, et al. Digital smile design and mock-up technique for esthetic treatment planning with porcelain laminate veneers. *J Conserv Dent*. 2018;21(4):455–8.
30. Ferencz, J. L., Silva, N. R.F.A., Navarro, J. M. *High-strength ceramics: interdisciplinary perspectives*. 1st ed. Hanover Park: Quintessence Publishing Co Inc, 2014.

31. Monteiro P et al. The Biodigital alveolar model: An alternative for a Predictable Esthetic outcome with Ultrathin Porcelain Veneers. *Quintessence Dent Technol.* 2017;40:89-106.
32. Gürel, G. Znanje i vještina u izradi estetskih stomatoloških ljuski. 1st ed. Zagreb. Quintessence Publishing Co.Ltd., 2009.
33. Peumans M, et al. Porcelain veneers: a review of the literature. *Journal of dentistry.* 2000;28(3):163–77.
34. Akoğlu B, Gemalmaz D. Fracture resistance of ceramic veneers with different preparation designs. *J Prosthodont.* 2011;20(5):380-4.
35. Gilmour AS, Stone DC. Porcelain laminate veneers: a clinical success? *Dent Update.* 1993 May; 20(4):167-9, 171-3.
36. Castelnuovo J, Tjan AH, Phillips K, Nicholls JI, Kois JC. Fracture load and mode of failure of ceramic veneers with different preparations. *J Prosthet Dent.* 2000 Feb; 83(2):171-80.
37. Clyde JS, Gilmour A. Porcelain veneers: a preliminary review. *Br Dent J.* 1988 Jan 9; 164(1):9-14.
38. Stappert CF, et al. Longevity and failure load of ceramic veneers with different preparation designs after exposure to masticatory simulation. *The Journal of prosthetic dentistry.* 2005;94(2):132–9.
39. Walls A, Steele J, Wassell R. Crowns and other extra-coronal restorations: porcelain laminate veneers. *British dental journal.* 2002;193(2):73–82.
40. Vanlıoğlu BA, Kulak-Özkan Y. Minimally invasive veneers: current state of the art. *Clin Cosmet Investig Dent.* 2014;6:101–7.

41. Adolfi D., de Andrade O. S. Lithium disilicate veneers: a case report with no teeth preparation. *Spectrum Dialogue*. 2011;10(9):19–35.
42. Farias-Neto A, Gomes EM, Sánchez-Ayala A, Sánchez-Ayala A, Vilanova LS. Esthetic Rehabilitation of the Smile with No-Prep Porcelain Laminates and Partial Veneers. *Case Rep Dent*. 2015;2015:452765.
43. Rotoli BT, Lima DA, Pini NP, Aguiar FH, Pereira GD, Paulillo LA. Porcelain veneers as an alternative for esthetic treatment: clinical report. *Oper Dent*. 2013 Sep-Oct; 38(5):459-66.
44. D'Arcangelo C, Vadini M, D'Amario M, Chiavaroli Z, De Angelis F. Protocol for a new concept of no-prep ultrathin ceramic veneers. *J Esthet Restor Dent*. 2018;30(3):173-9.
45. Tjan, AHL et al. Clinically oriented evaluation of accuracy of commonly used impression materials. *J Prosthet Dent*. 1986;56:4-8.
46. https://www.3m.com/3M/en_US/company-us/all-3m-products/~/3M-Impregum-Super-Quick-Polyether-Impression-Material/?N=5002385+3290223595&rt=rud, pristupljeno 8. srpnja 2019.
47. Miyazaki T, Hotta Y, Kunni J, Kuriyama S, Tamaki Y. A review of dental CAD/CAM: current status and future perspectives from 20 years of experience. *Dent Mater*. 2009; 28(1): 44-56.
48. Stričak, T. Usporedba materijala i tehnologija za dentalne otiske. Diplomski rad. Zagreb: Stomatološki fakultet Sveučilišta u Zagrebu: 2017.
49. Prudente MS, Davi LR, Nabbout KO, Prado CJ, Pereira LM, Zancopé K, Neves FD. Influence of scanner, powder application, and adjustments on CAD-CAM crown misfit. *J Prosthet Dent*. 2018 Mar;119(3):377-83.

50. Shim JS, Lee JS, Lee JY, Choi YJ, Shin SW, Ryu JJ. Effect of software version and parameter settings on the marginal and internal adaptation of crowns fabricated with the CAD/CAM system. *J Appl Oral Sci* 2015;23: 515-22.
51. Rudolph H, Salmen H, Moldan M, et al. Accuracy of intraoral and extraoral digital data acquisition for dental restorations. *J Appl Oral Sci*. 2016;24(1):85-94.
52. Wohlwend A, Schärer P. Die Empress-Technik. Ein neues Verfahren zur Herstellung von vollkeramischen Kronen, Inlays und Facetten. *Quintessenz Zahntech*. 1990;16: 966–78.
53. McLaren EA, Cao PT. Ceramics in dentistry—part 1: classes of materials. *Inside Dentistry*. 2009;5(9):94-103.
54. <https://www.perioimplantadvisory.com/restoratedentistry/article/16411858/fabricating-ips-emax-veneers-stepbystep>, pristupljeno 17. srpnja 2019.
55. Zocca A, Colombo P, Gomes CM, Günster J. Additive manufacturing of ceramics: issues, potentialities, and opportunities. *J Am Ceram Soc* 2015;98(7):1983–2001.
56. Bose S, Ke D, Sahasrabudhe H, Bandyopadhyay A. Additive manufacturing of biomaterials. *Prog Mater Sci* 2018;93:45–111.
57. Galante R, Figueiredo-Pina CG, Serro AP. Additive manufacturing of ceramics for dental applications: A review. *Dental Materials*. 2019.
58. Vadini M et al. No-prep rehabilitation of fractured maxillary incisors with partial veneers. *J Esthet Restor Dent*. 2016;28(6):351-8.
59. Bachhav VC, Aras MA. Zirconia-based fixed partial dentures: a clinical review. *Quintessence Int*. 2011 Feb;42(2):173-82.
60. Kern M. Resin bonding to oxide ceramics for dental restorations. *J Adhes Sci Technol*. 2009;23:1097-1111.

61. Klosa K, Wolfart S, Lehmann F, Wenz HJ, Kern M. The effect of storage conditions, contamination modes and cleaning procedures on the resin bond strength to lithium disilicate ceramic. *J Adhes Dent.* 2009 Apr;11(2):127-35.
62. Daronoch M et al. Monomer conversion of pre-heated composite. *J Dent Res.* 2005;84(67):663-7.
63. Manjula WS, Sukumar MR, Kishorekumar S, Gnanashanmugam K, Mahalakshmi K. Smile: A review. *J Pharm Bioallied Sci.* 2015;7(1):271–5.
64. Melo Sá TC, Figueiredo de Carvalho MF, de Sá JCM, Magalhães CS, Moreira AN, Yamauti M. Esthetic rehabilitation of anterior teeth with different thicknesses of porcelain laminate veneers: An 8-year follow-up clinical evaluation. *Eur J Dent.* 2018;12(4):590–93.
65. Granell-Ruiz M, Fons-Font A, Labaig-Rueda C, Martínez-González A, Román-Rodríguez JL, Solá-Ruiz MF. A clinical longitudinal study 323 porcelain laminate veneers. Period of study from 3 to 11 years. *Med Oral Patol Oral Cir Bucal.* 2010;15(3):531-7.

Ivan Šalinović rođen je 25. kolovoza 1994. godine u Splitu. Opću gimnaziju u Vrgorcu završio je 2013., a iste godine upisuje Stomatološki fakultet Sveučilišta u Zagrebu. Dobitnik je dviju Rektorovih nagrada. Za vrijeme školovanja bio je organizator dvaju studentskih simpozija, glavni urednik studentskog časopisa Sonda te demonstrator na Zavodu za endodonciju i restaurativnu stomatologiju. Jedan je semestar proveo na sveučilištu Ludwig Maximilian u Münchenu u sklopu programa Erasmus te se educirao na ljetnoj školi Sveučilišta u Grazu.