

Protetska terapija pacijenta s mikrostromijom

Medved, Petra

Master's thesis / Diplomski rad

2019

Degree Grantor / Ustanova koja je dodijelila akademski / stručni stupanj: **University of Zagreb, School of Dental Medicine / Sveučilište u Zagrebu, Stomatološki fakultet**

Permanent link / Trajna poveznica: <https://um.nsk.hr/um:nbn:hr:127:243207>

Rights / Prava: [Attribution-NonCommercial 3.0 Unported / Imenovanje-Nekomercijalno 3.0](#)

Download date / Datum preuzimanja: **2024-07-08**



Repository / Repozitorij:

[University of Zagreb School of Dental Medicine
Repository](#)





Sveučilište u Zagrebu

Stomatološki fakultet

Petra Medved

PROTETSKA TERAPIJA PACIJENTA S MIKROSTOMIJOM

DIPLOMSKI RAD

Zagreb, 2019.

Rad je ostvaren: Stomatološki fakultet Sveučilišta u Zagrebu; Zavod za fiksnu protetiku

Mentor rada: doc. dr. sc. Josip Kranjčić, Zavod za fiksnu protetiku; Stomatološki fakultet Sveučilišta u Zagrebu

Lektor hrvatskog jezika: Marijana Molnar, prof. hrvatskog jezika i književnosti

Lektor engleskog jezika: Nedeljka Pavičić, prof. engleskog jezika

Sastav Povjerenstva za obranu diplomskog rada:

1. _____
2. _____
3. _____

Datum obrane rada: _____

Rad sadrži: 35 stranica

0 tablica

20 slika

1 CD

Rad je vlastito autorsko djelo, koje je u potpunosti samostalno napisano uz naznaku izvora drugih autora i dokumenata korištenih u radu. Osim ako nije drukčije navedeno, sve ilustracije (tablice, slike i dr.) u radu su izvorni doprinos autora diplomskog rada. Autor je odgovoran za pribavljanje dopuštenja za korištenje ilustracija koje nisu njegov izvorni doprinos, kao i za sve eventualne posljedice koje mogu nastati zbog nedopuštenog preuzimanja ilustracija odnosno propusta u navođenju njihovog podrijetla.

Zahvala

Zahvaljujem se svom mentoru doc. dr. sc. Josipu Kranjčiću na svim savjetima, susretljivosti i pomoći tijekom izrade diplomskog rada.

Hvala mojim roditeljima, bratu i Ingi jer su vjerovali u mene i bili najveća potpora za vrijeme studiranja.

Hvala Ivanu i prijateljima jer bez vas ovaj put bio bi teži.

Hvala Vam!

Protetska terapija pacijenta s mikrostomijom

Sažetak

Mikrostomija je urođena ili stečena redukcija usnog otvora. Pacijent s mikrostomijom predstavlja velik izazov za doktora dentalne medicine i stomatološko liječenje, osobito prilikom izrade protetskog rada. Svrha je ovog rada prikaz protetske terapije pacijentice s mikrostomijom. Nakon kliničkog pregleda pacijentice odlučeno je izraditi kombinirani fiksno – mobilni protetski rad u gornjoj i donjoj čeljusti. U gornjoj čeljusti planirana je izrada modificiranih krunica s djelomičnom protezom, a u donjoj čeljusti samo djelomična proteza. Prvo je napravljen fiksni protetski rad. Nakon završenog fiksnog protetskog rada slijedi izrada djelomičnih proteza. Zbog otežanog pristupa usnoj šupljini (reduciran usni otvor) nije bilo moguće koristiti konfekcijsku žlicu za otisak gornje čeljusti. Zato se za postupak uzimanja anatomske otiska koristio kitasti silikonski materijal unesen u usta bez žlice i ravnomjerno raspoređen prstima po ležištu buduće proteze. Napravljena je individualna žlica koju je nakon dodatne redukcije bilo moguće unijeti unutar usne šupljine i uzeti funkcijski otisak gornje čeljusti. Donja čeljust otisnuta je ireverzibilnim hidrokoloidom u konfekcijskoj žlici te je s napravljenom individualnom žlicom uzet funkcijski otisak donje čeljusti. Djelomične proteze završene su uobičajenim postupkom. Napravljenim protetskim radom postignuta je zadovoljavajuća rehabilitacija uz ostvarenu estetsku, govornu i žvačnu funkciju.

Ključne riječi: mikrostomija, protetska terapija, protetski rad

Prosthetic therapy of a patient with microstomia

Summary

Microstomia is a congenital or acquired reduction of the oral orifice. A patient with microstomia is a big challenge as well as for a doctor of dental medicine or a dental treatment, especially during prosthetic therapy. The aim of this paper is to present the microstomia patient's prosthetic therapy. After the clinical examination of the patient it was decided to make a combined fixed-removable prosthetic appliance of the upper and lower jaw. In the upper jaw it was planned to make crowns with rests with partial removable prosthesis, while in the lower jaw only partial removable prosthesis was planned. The fixed prosthetic appliance was done first. After that follows the making of the partial removable prostheses. Because of the difficult access to the oral cavity (reduced oral orifice) it wasn't possible to use a stock tray for the upper jaw. That's why putty silicone material was used for the primary impression and it was inserted into the mouth without a tray and it was equally laid with fingers on the bearing areas of the future prosthesis. An individual impression tray is made and after it's additional reduction it was possible to insert it into the oral cavity and take a secondary impression of the upper jaw. A lower jaw was impressed with irreversible hydrocolloid in a stock tray, a secondary impression of the lower jaw was made with the already done individual impression tray. The partial removable prostheses were finished with a usual procedure. A satisfied prosthetic rehabilitation together with esthetic, speech and masticatory functions was achieved.

Key word: microstomia, prosthetic therapy, prosthetic work

SADRŽAJ

1. UVOD.....	1
1.1. Mikrostomija.....	2
1.2. Svrha rada.....	4
2. PRIKAZ SLUČAJA.....	5
3. RASPRAVA.....	24
4. ZAKLJUČAK.....	27
5. LITERATURA.....	29
6. ŽIVOTOPIS.....	34

Popis skraćenica

CREST - akronim od: kalcinoza, Raynaudov sindrom, ezofagusni dismotilitet, sklerodaktilija i teleangiektazije

SSc - engl. systemic sclerosis, sistemna skleroza

1.1. Mikrostomija

Mikrostomija predstavlja stečenu ili urođenu redukciju usnog otvora koja kompromitira pacijentov izgled, mogućnost hranjenja, a samim time i cjelokupnu kvalitetu života. Može nastati kao posljedica kemijske, toplinske ili strujne opekline, nakon maksilofacijalne traume, tijekom liječenja orofacijalnih neoplazmi te nakon izloženosti radioterapiji glave i vrata. U literaturi se navodi da je tijekom ranih 1900-ih, mikrostomija često bila posljedica slučajnih električnih opekline ili gutanja kaustičnih tvari kao što su sredstva za čišćenje. Zato su djeca bila među najčešće oboljelima. Uvođenjem zakona o sigurnosti proizvoda, u današnje vrijeme rijetko se može vidjeti mikrostomija kod djeteta uzrokovana na taj način (1).

Mikrostomija se povezuje i uz autoimuna oboljenja kao što su Raynaud-ov fenomen i CREST sindrom (akronim od: kalcinoza, Raynaudov sindrom, ezofagusni dismotilitet, sklerodaktilija i teleangiektazije), gdje nastaje kao posljedica skleroze kože. Skleroza kože je bolest vezivnog tkiva nepoznate etiologije, različitih kliničkih manifestacija te nepredvidljivog tijeka i ishoda bolesti. Osnovne značajke vezane za sklerozu su autoimunost i upala, proširena vaskulopatija krvnih žila i intersticijska i perivaskularna fibroza (2). Podijeljena je na tri podtipa (lokalizirani, difuzni i skleroza unutarnjih organa bez zahvaćanja kože), dok lokalizirani oblik (lcSSc, od engl. limited cutaneous systemic sclerosis) ima ograničene promjene kože na distalnim dijelovima udova, a može biti zahvaćeno lice i vrat. Zbog ostalih manifestacija koje se javljaju (kalcinoze, izraženog Raynaudovog fenomena, zahvaćanja jednjaka, sklerodaktilije i teleangiektazija) ovaj se podtip SSc (od engl. systemic sclerosis) obično naziva CREST sindrom. Kožne promjene vidljive su u obliku gubitka elastičnosti, zadebljanja i otvrdnuća. Dok na licu dolazi do zategnutosti kože i oskudne mimike, što bolesniku daje izgled „lica poput maske“, zbog fibroziranja kože oko ustiju dolazi do suženja usnog otvora, tj. mikrostomije (3-5). Mikrostomija je također vezana i uz neke kongenitalne poremećaje kao što su Hallopeau-Siemens-ova recesivna distrofična epidermoliza, Burtonova skeletna displazija, sindrom Freeman-Sheldon, Plummer-Vinsonov sindrom ili skleroderma te druge bolesti vezivnog tkiva (6).

Freeman-Sheldon-ov sindrom (FSS) ima karakterističan izgled lica: mikrostomiju, dugi filtrum, abnormalnost brade u obliku slova "H" i "stegnute usne" uz izvanfacijalne značajke kao što su kifoskolioza i deformacije ruku. Takva djeca često imaju problema s hranjenjem i poteškoćama u govoru, što dovodi do prehrambenih i psihosocijalnih problema. Zato je često rješenje rekonstrukcija usana u svrhu poboljšanja funkcije i estetike (7).

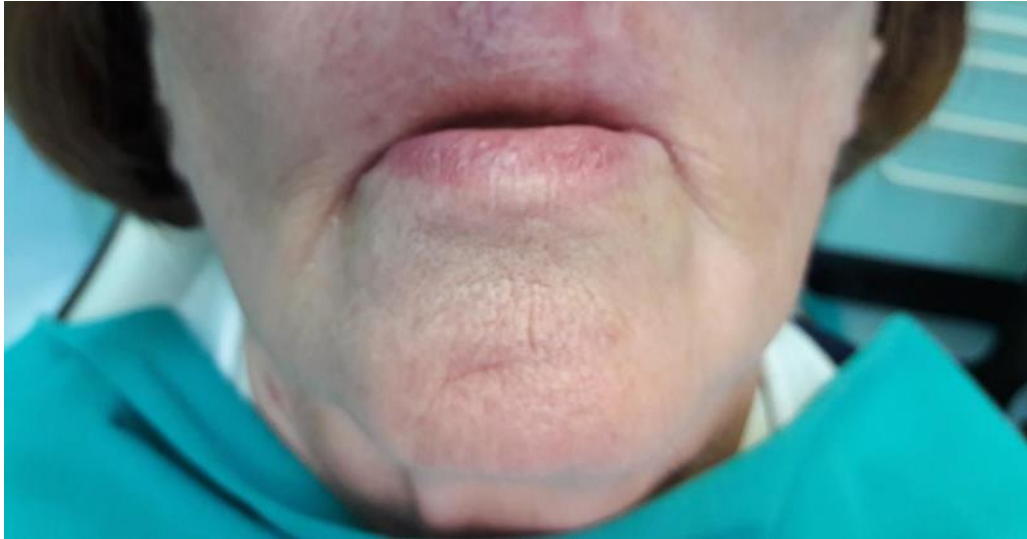Osim navedenoga, mikrostomija često nastaje kao posljedica kirurškog liječenja orofacijalnih neoplazmi i radioterapije koja se provodi kod tih bolesnika. Osobe s mikrostomijom zbog ograničenog otvaranja usta često se susreću s poteškoćama tijekom hranjenja, održavanja oralne higijene, govora te liječenja zubi. Također, deformitet ostavlja i psihološke posljedice te su takve osobe često nesigurne u sebe s manjkom samopouzdanja. Zbog otežanog održavanja oralne higijene pacijenti su često skloni oboljenju zuba; kod takvih pacijenata česta je i kserostomija, ali i smanjena pokretljivost jezika što može dovesti i do disfagije. Osim toga, mikrostomija može predstavljati poteškoću tijekom konvencionalnih protetskih postupaka bezubih pacijenta te učiniti liječenje otežano u svim njegovim fazama (8-12). Stoga takvi pacijenti predstavljaju i svojevrsni izazov pri stomatološkom zbrinjavanju, naročito protetskoj terapiji.

1.2. Svrha rada

Svrha je ovoga diplomskog rada prikazati problem mikrostomije s kojim se susreće doktor dentalne medicine prilikom liječenja zubi te tijekom protetske rehabilitacije pacijenata s tom malformacijom. U radu će se prikazati klinički slučaj – protetska terapija pacijentice kojoj je mikrostomija nastala kao posljedica kirurškog liječenja i radioterapije neoplazme vestibuluma usne šupljine i gornje usne.

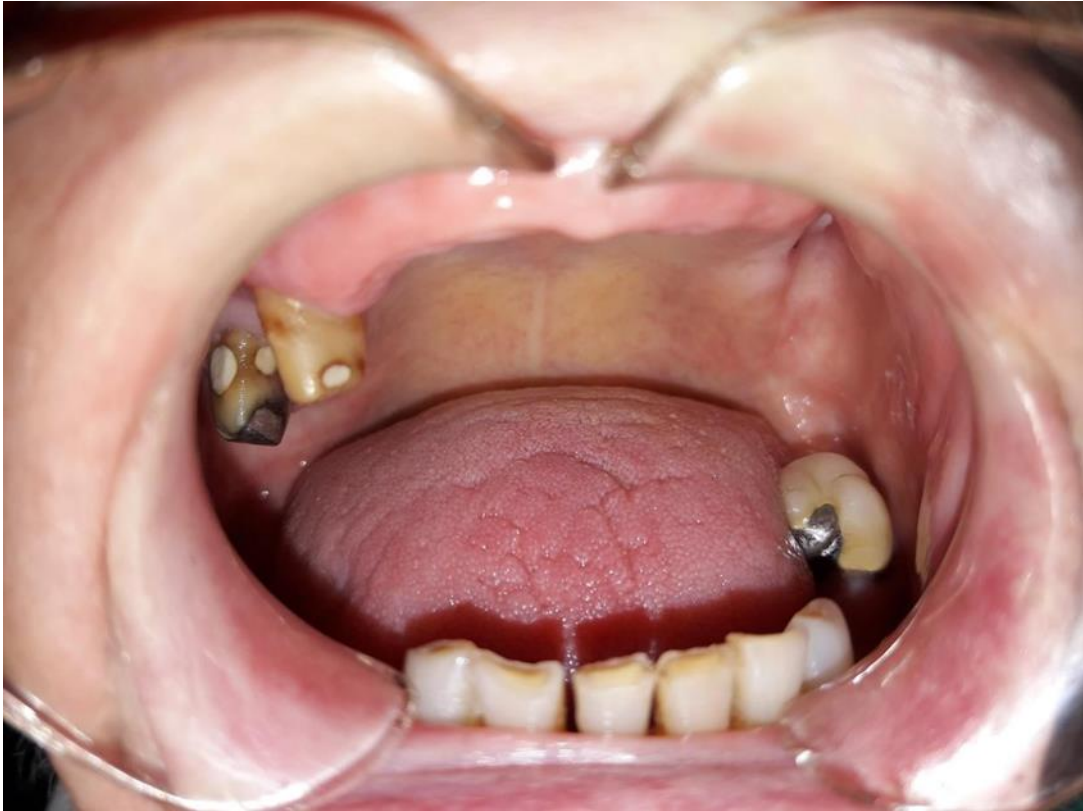2. PRIKAZ SLUČAJA

Pacijentica u dobi od 60 godina dolazi na Zavod za fiksnu protetiku Stomatološkog fakulteta Sveučilišta u Zagrebu zbog potrebite protetske rehabilitacije. Etički odbor Stomatološkog fakulteta Sveučilišta u Zagrebu dao je suglasnost za izradu ovog rada. Ekstraoralnim pregledom vidljiva je mikrostomija (Slika 1.) nastala kao posljedica kirurškog liječenja i radioterapije neoplazme vestibuluma usne šupljine i gornje usne.



Slika 1. Donja trećina lica pacijentice s mikrostomijom.

Raspon između usana prilikom maksimalnog otvaranja usta iznosio je 24 mm. Intraoralnim pregledom nije uočeno defekata na rezidualnom alveolarnom grebenu. U gornjoj čeljusti preostali su zubi u gornjem desnom kvadrantu bili drugi premolar i drugi molar te je zabilježena Kennedyjeva klasa 2/1. Donja čeljust bila je djelomično ozubljena s očuvanim prednjim zubima te drugim molarom u donjem lijevom kvadrantu, stoga je prema zubnom statusu utvrđena Kennedy klasa 2/1 (Slika 2.). Zubi preostali u čeljusti bili su očuvanog vitaliteta bez utvrđene pomičnosti, no zubi u gornjoj čeljusti bili su opskrbljeni opsežnim kompozitnim ispunima (premolar) i amalgamskim ispunom (molar), dok je molar u donjoj čeljusti već bio opskrbljen modificiranom fasetiranom krunicom zadovoljavajućeg stanja. Međučeljusni odnosi nisu bili očuvani u vertikalnoj niti horizontalnoj dimenziji.



Slika 2. Intraoralni status.

Nakon detaljnog ekstaoralnog i intraoralnog pregleda, napravljen je plan za protetsku terapiju. Odlučeno je izraditi kombinirani fiksno-mobilni protetski rad: u gornjoj čeljusti modificirana fasetirana krunica na premolaru i modificirana potpuno kovinska krunica na molaru te djelomična proteza s metalnom bazom koja će se retinirati obuhvatnim kvačicama na preostalom premolaru i molaru. U donjoj čeljusti planira se izrada djelomične proteze s podjezičnim lukom retinirana obuhvatnom kvačicom na drugom lijevom molaru i razdvojenim T-kvačicama na donjim kaninima lijeve i desne strane.

U postupku izrade kombiniranog fiksno-mobilnog protetskog rada prvo slijede faze izrade fiksnog dijela protetske konstrukcije modificiranih krunica na gornjem premolaru i molaru. Takav fiksni protetski rad indiciran je zbog protektivnog razloga jer kod zubi s velikim ispunom lako može doći do loma zuba (13), ali i zbog postizanja bolje retencije proteze i ugodnosti nošenja za pacijenta, a time i osjećaja funkcijskog jedinstva između protetskog rada i pacijenta. Nakon primjene lokalne anestezije, dijamantim svrdlima uz vodeno hlađenje započeto je brušenje zubi. Brušenje je postupak kojim preoblikujemo kliničku krunu zuba sa ciljem osiguravanja dovoljno prostora za budući fiksno protetski rad. Fiksno protetski rad svojom će bojom, veličinom i funkcijom nadomjestiti prirodan zub (14). Zubi su brušeni prema biološkim, estetskim i mehaničkim načelima. Biološka načela odnose se na očuvanje mekih tkiva i vitalnosti zuba tijekom brušenja. Mehanička načela zasnivaju se na osiguravanju rezistencije i retencije dok se estetska načela odnose na problem veličine i oblika budućeg protetskog rada, dužini kliničke krune i odabiru gradivnog materijala za izradu protetskog rada. Tijekom brušenja važno je poznavati morfologiju zuba kako bi se osiguralo dovoljno prostora za budući nadomjestak te zbog očuvanja vitaliteta zuba (15). Zbog kontrole opsega brušenja, urezani su orijentacijski žljebovi, po dva do tri orijentacijska žljeba na vestibularnoj i isto toliko na palatinalnoj plohi te se oni na kraju brušenjem spajaju. Posebna pozornost bila je usmjerena na cervikalni dio preparacije; oblikovana je zaobljena stepenica pozicionirana u razini gingive ili tek neznatno subgingivno. To i je ujedno najčešće primjenjivani oblik preparacije zbog pravilnog prijenosa opterećenja na uporišni zub, a istodobno se ne ugrožava rubna cjelovitost i zdravlje marginalnog parodonta (14). Po završetku brušenja, točnost brušenja još je jednom provjerena (Slika 2.).

Izbrušeni zubi otisnuti su tehnikom dvostrukog i dvovremenog otiska - korekturni otisak. Zbog nemogućnosti unošenja konfekcijske žlice u usta pacijentice, uzet je otisak djelomičnom konfekcijskom žlicom koja obuhvaća samo polovicu gornjeg alveolarnog grebena s preostalim zubima. Otisak je uzet kondenzacijskim silikonom (Optosil/Xantopren L; Heraeus Kulzer, Hanau, Njemačka) (Slika 3.).



Slika 3. Korekturni otisak s otisnim materijalom i impresijom brušenih zuba u gornjoj čeljusti.

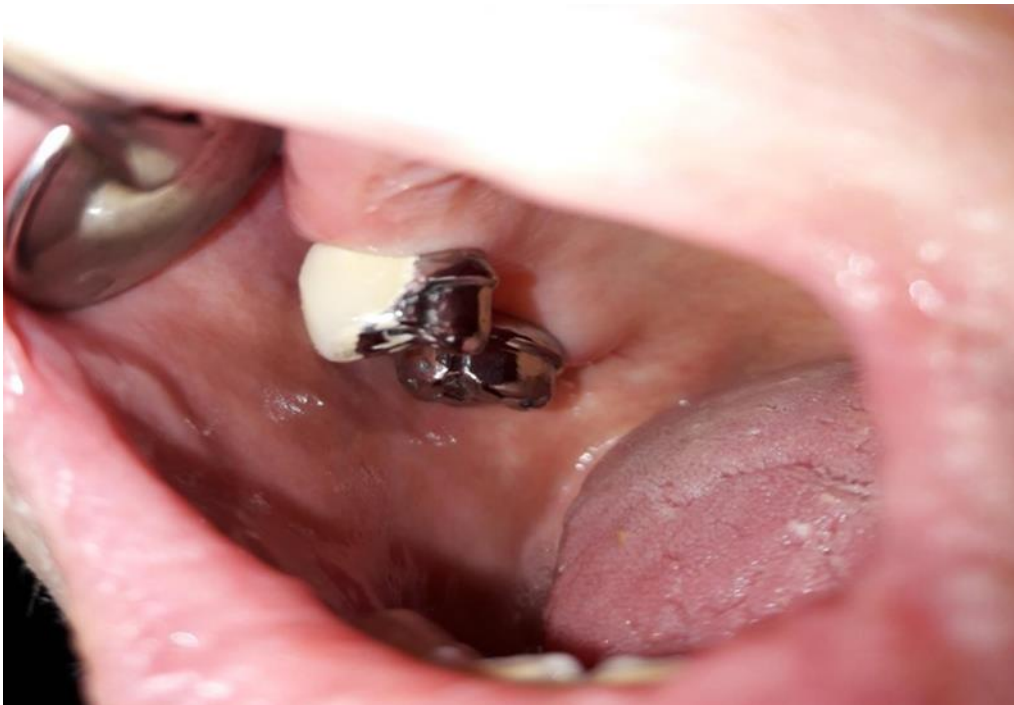Zatim je u dentalnom laboratoriju izrađen radni model od tvrde sadre (Fujirock EP, GC Europe, Leuven, Belgija) s odvojivim radnim bataljcima te je uslijedio postupak navoštavanja i modeliranja modificiranih krunica u vosku, postupak ulaganja voštanih objekata u kivetu, predgrijavanje i žarenje kivete i konačno postupak lijevanja. Nakon lijevanja, metalni objekti obrađeni su te polirani do visokog sjaja.

Slijedi proba metalne konstrukcije u pacijentovim ustima. Provjeren je odnos metalne konstrukcije prema liniji preparacije i gingivi. Zuba agonista, kao ni antagonista u ovom slučaju nije bilo. Osim probe metalne konstrukcije, određena je i boja zuba za izradu fasete na modificiranoj fasetiranoj krunici na gornjem premolaru.

Gotove krunice (Slika 4.) isprobavaju se u ustima pacijentice (Slika 5.).

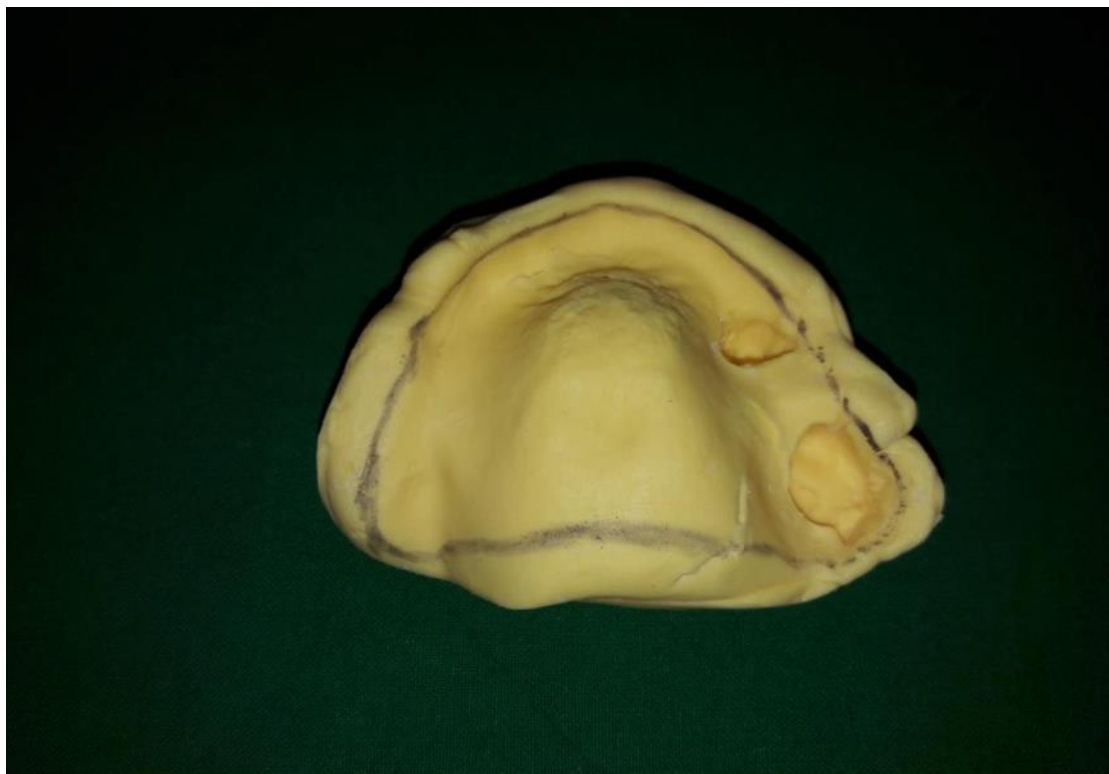

Slika 4. Radni model s odvojivim bataljcima i gotovim krunicama.



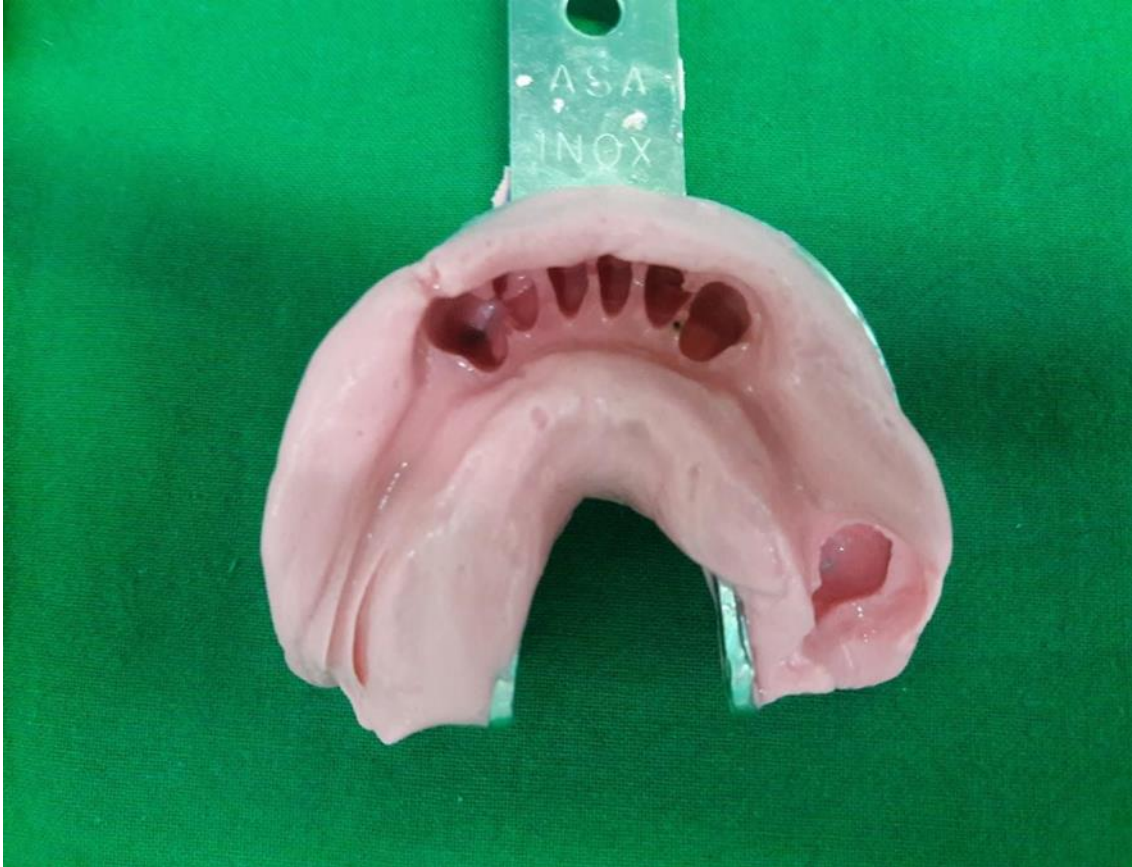Slika 5. Proba gotove modificirane fasetirane i modificirane potpuno kovinske krunice u ustima pacijenta.

Nakon završene izrade fiksnog protetskog rada slijedi izrada djelomičnih proteza s metalnom bazom u gornjoj i donjoj čeljusti. Zbog izrazito reduciranog usnog otvora konfekcijsku žlicu za gornju čeljust nije bilo moguće unijeti u usta te uobičajenim postupkom uzeti gornji anatomske otisak. Stoga je napravljen anatomske otisak gornje čeljusti pomalo modificiranom metodom koju su opisali Whitsitt i Battle (46). Zamiješan je kondenzacijski silikon kitaste konzistencije (Optosil; Heraeus Kulzer, Hanau, Njemačka) te je zamiješani otisni materijal prstima liječnika oblikovan poput „knedle“, bez žlice unesen u usta pacijentice i ravnomjerno raspoređen preko gornje čeljusti – ležišta buduće proteze tako da prekrije tvrda i meka tkiva potrebna za oblikovanje i izradu individualne žlice. Nakon stvrdnjavanja otisnog materijala, takav je otisak izvađen iz usta pacijentice te su olovkom ucrtani rubovi, nešto kraći od granice pomično-nepomične sluznice kako bi se u dentalnom laboratoriju na izlivenom modelu napravila individualna žlica (Slika 6.).



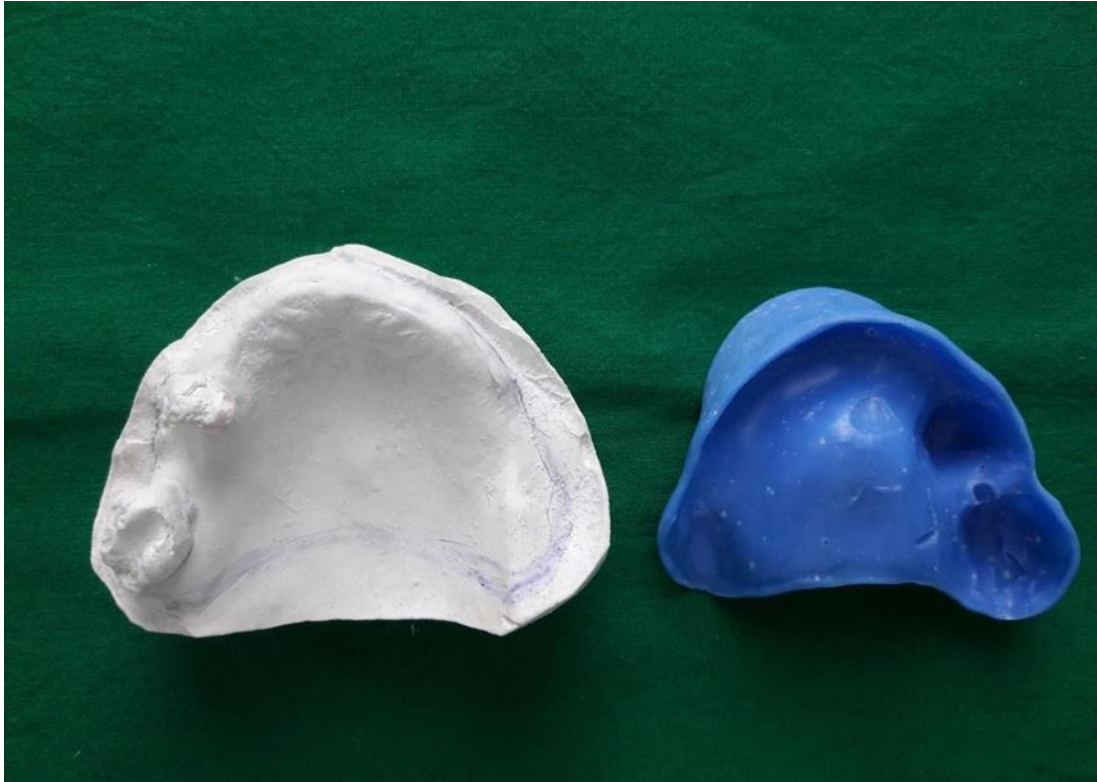
Slika 6. Anatomske otisak od kondenzacijskog silikona s ucrtanim rubom za izradu individualne žlice.

Anatomski otisak donje čeljusti uzet je uobičajeno konfekcijskom žlicom i ireverzibilnim hidrokolidom – alginatom (Aroma Fine III, GC Corp, Tokio, Japan) (slika 7.).



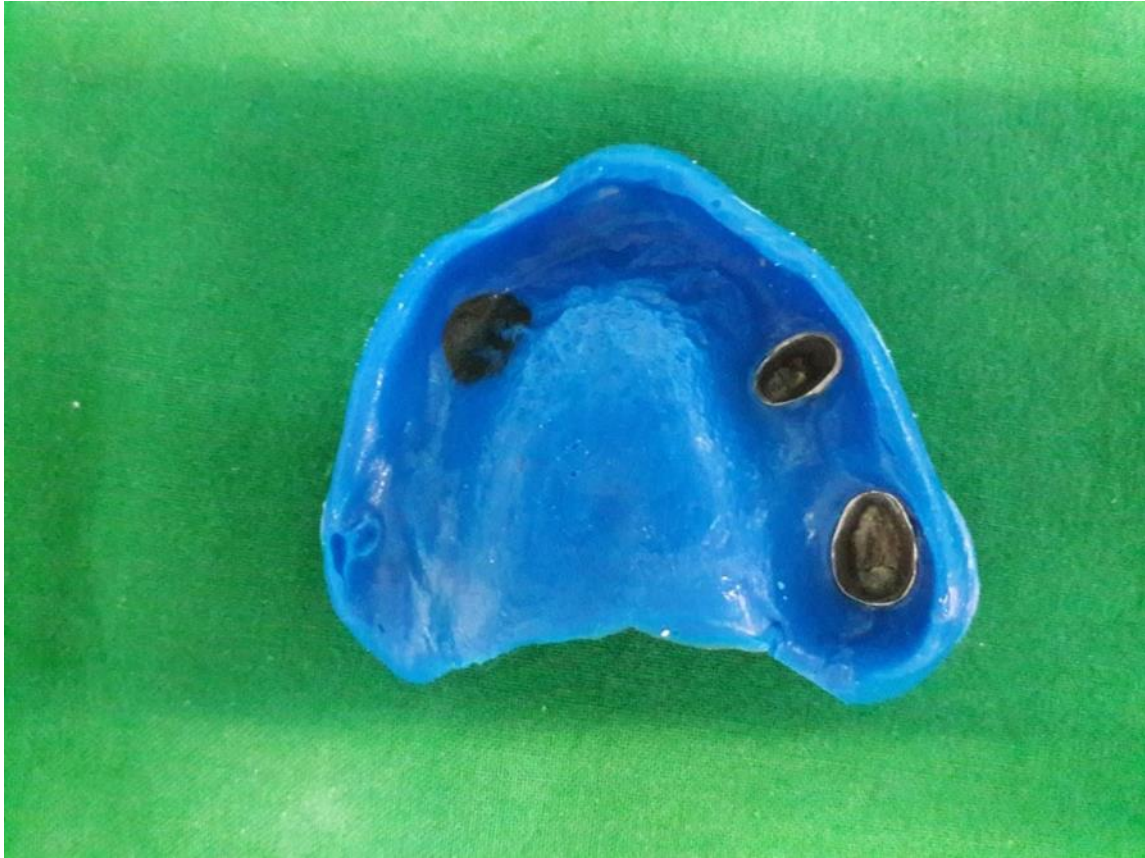Slika 7. Otisak donje čeljusti s ireverzibilnim materijalom – alginat.

U dentalnom laboratoriju napravljen je sadreni model (Alabaster, Polident, Volčja Draga, Slovenija) gornje i donje čeljusti, a potom i individualne žlice za gornju i donju čeljust iz hladnopolimerizirajućeg akrilata (Politray, Polident, Volčja Draga, Slovenija) prema prethodno ucrtanim rubovima (Slika 8.).



Slika 8. Anatomski model i individualna žlica.

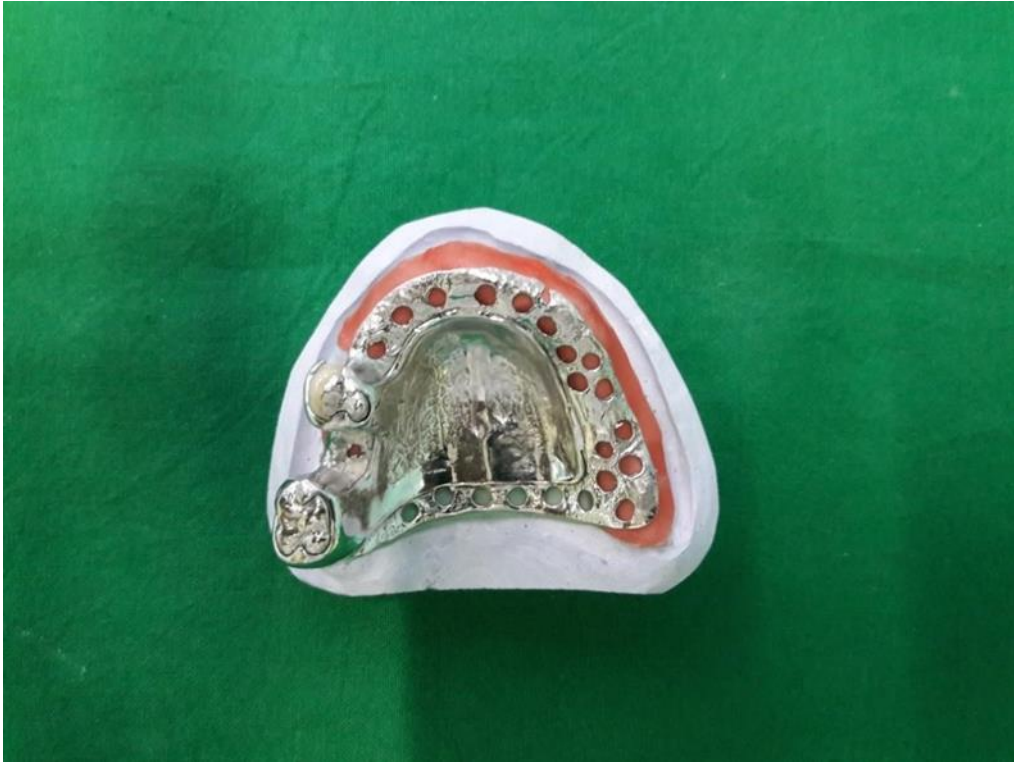Nakon izrade, uslijedio je postupak probe individualne žlice te pronalaženje i uvježbavanje načina unošenja žlica u usta (naročito gornje individualne žlice). Gornja individualna žlica je frezom dodatno reducirana, naročito u području ručke i dijelova koji su obuhvaćali postojeće zube u ustima pacijentice. Potom je uspješno unesena u usta. Također je ispitan i pasivan dosjed žlice na ležište kako bi bila spremna za izradu funkcijskog otiska u postupku izrade gornje djelomične proteze. Funkcijskim otiskom precizno je otisnuto ležište baze proteze, prikazan oblik ležišta, a time određena i veličina buduće proteze, registrirana rezilijencija sluznice i oblikovan funkcijski rub proteze (16-25). Rubovi funkcijskog otiska gornje i donje čeljusti napravljeni su pomoću termoplastičnog materijala (Kerr Impression compound material, Kerr, Bioggio, Švicarska), a završno je otisak napravljen kondenzacijskim silikonom rijetke konzistencije (Xantopren L, Heraeus Kulzer, Hanau, Njemačka) (Slika 9.). Tijekom izrade funkcijskog otiska gornje čeljusti, funkcijski rubovi za buduću protezu oblikovali su se kombiniranim izvođenjem aktivnih kretnji pacijentice (sisanje prsta, smijanje, izgovaranje glasa “a”) te kontroliranih pasivnih kretnji (masiranje obraza i usana) od strane terapeuta.



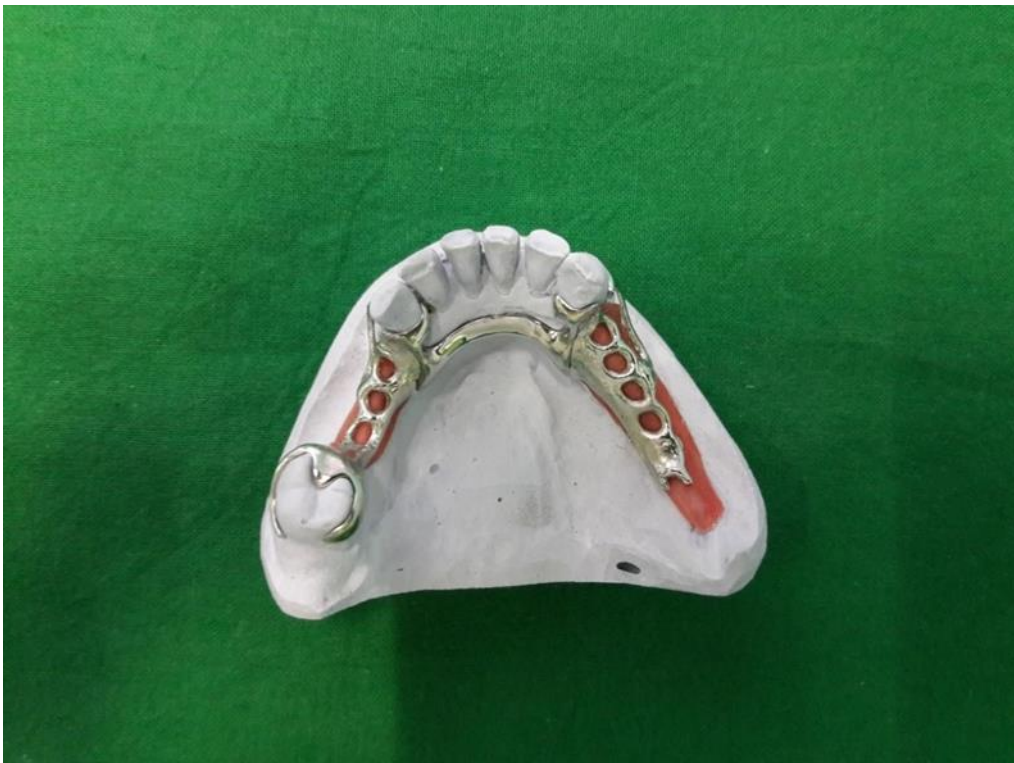Slika 9. Funkcijski otisak za gornju djelomičnu protezu s kunicama unutar otiska.

Funkcijski rubovi na otisku donje čeljusti napravljeni su također pomoću termoplastičnog materijala (Kerr Impression compound material, Kerr, Bioggio, Švicarska), a završno je otisak napravljen kondenzacijskim silikonom rijetke konzistencije (Xantopren L, Heraeus Kulzer, Hanau, Njemačka). Otisak je uziman kombinacijom pasivnih (masiranje obraza i usana) i aktivnih (gutanje sline, postavljanje jezika na vrh gornje usnice, oblizivanje gornje usnice od kuta do kuta usana) kretnji.

U dentalnom laboratoriju potom je uslijedila izrada radnih modela iz tvrde sadre (Moldano; Heraeus Kulzer, Hanau, Njemačka) te postupak izrade metalnih baza gornje i donje djelomične proteze. Metalna baza za gornju i donju djelomičnu protezu izlivena je od Co-Cr-Mo legure (Wironit, Bego, Bremen; Njemačka) (Slike 10. i 11.).

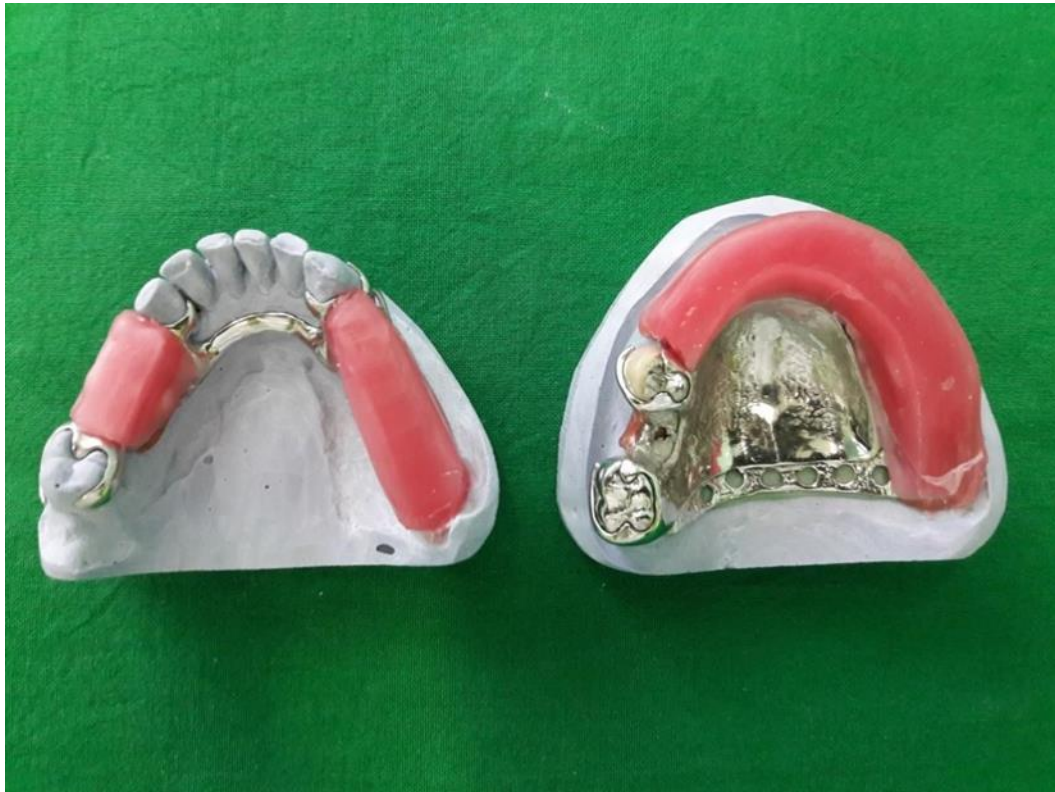

Slika 10. Radni model s metalnom bazom i retencijskim elementima za gornju djelomičnu protezu.



Slika 11. Radni model s metalnom bazom i retencijskim elementima za donju djelomičnu protezu.

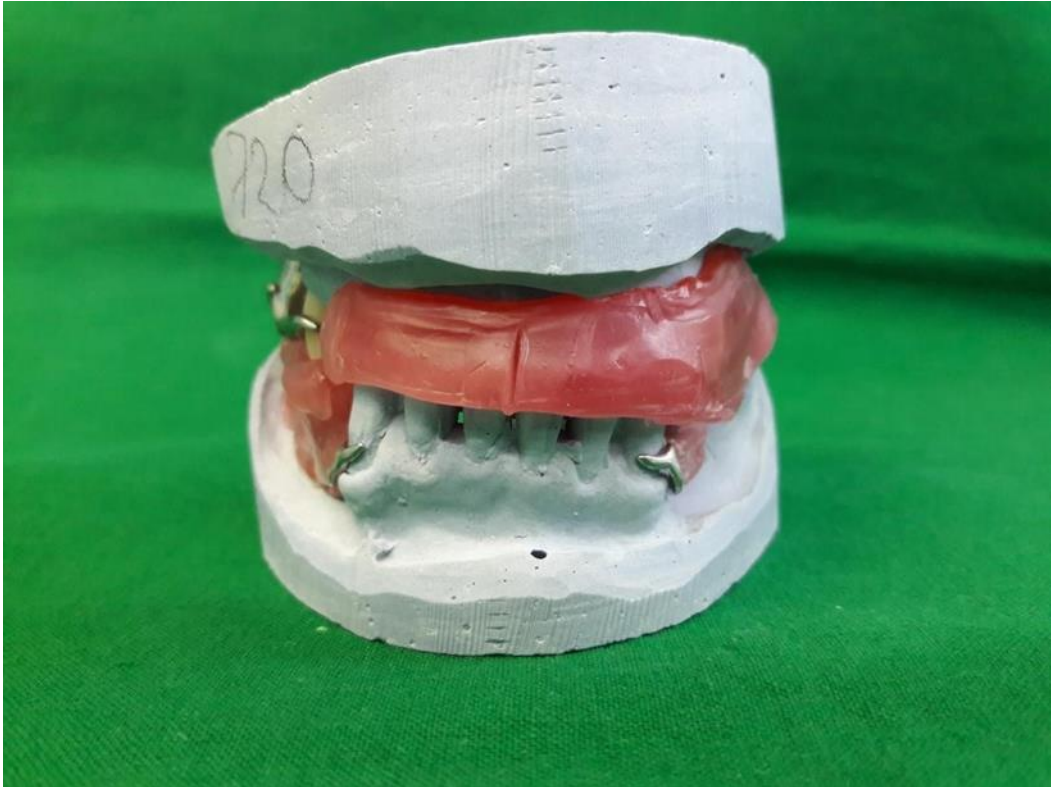
Slijedi proba metalnih baza za gornju i donju djelomičnu protezu u ustima pacijentice. Provjerena je točnost dosjeda metalnih baza gornje i donje proteze spram preostalih zubi i fiksno protetskih radova te prema bezubom alveolarnom grebenu. Potom su napravljene voštani zagrizni bedemi (Slika 12.) kako bi se u istom posjetu mogli registrirati i međučeljusni odnosi.



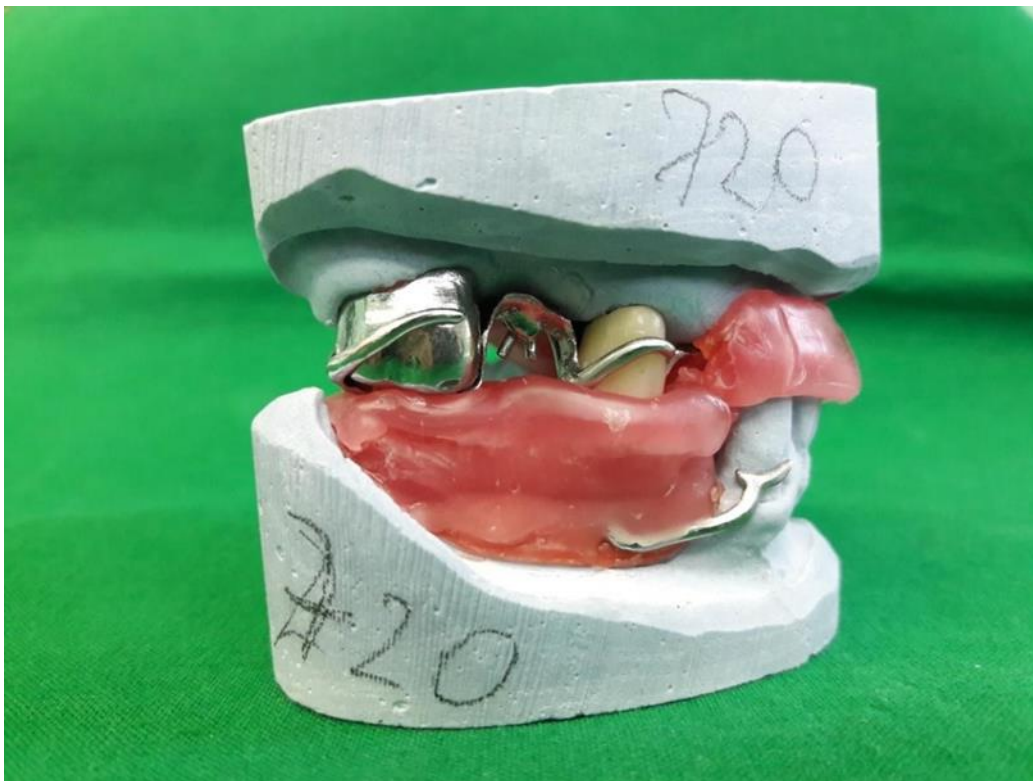Slika 12. Probne baze s nagriznim bedemima iz tvrdog voska.

Međučeljusni odnosi bili su narušeni u vertikalnoj i horizontalnoj dimenziji. Vertikalna dimenzija predstavlja udaljenost gornje i donje čeljusti dok su zubi u maksimalnoj interkuspilaciji, odnosno pri dodiru zagriznih bedema. Horizontalna dimenzija obuhvaća sagitalni i transverzalni prostorni odnos donje čeljusti prema gornjoj čeljusti pri čemu se zubi nalaze u maksimalnoj interkuspilaciji (14) ili pak položaju centrične relacije. U ovom kliničkom slučaju bilo je potrebno odrediti vertikalnu dimenziju okluzije, a horizontalni odnos donje prema gornjoj čeljusti određen je u položaju centrične relacije.

Gornja zagrizna šablona u prednjem je dijelu usklađena paralelno s bipupilarnom linijom, a u stražnjem dijelu paralelno s Camperovom ravninom (alae nasi-tragus). Pri određivanju vertikalne dimenzije okluzije korišteno je nekoliko parametara: fizionomija donje trećine lica i stanje fiziološkog mirovanja, kriterij estetike i fonacije. Pacijentica je položena tako da je glava uspravno. U tom položaju usnice su se lagano dodirivale, mišići nisu bili napeti. U tom položaju određene su točke subnasale i gnation. Prostor između mjernih točaka bio je prosječno oko 3 mm veći nego kada je pacijentica zagrizla u položaju centrične relacije. Time je postignut iznos slobodnog interokluzijskog prostora između zagriznih bedema koji omogućuje govor, žvakanje i gutanje (30-33) te je tako i određena vertikalna dimenzija okluzije. Korišten je i fonetski kriterij izgovaranja /mi-mi/ jer se pri izgovoru glasa /i/ mandibula nalazi u položaju fiziološkog mirovanja. Vertikalna dimenzija je kontrolirana i kriterijem estetike - kod opuštenih gornjih usne vidljivost gornjih prednjih zubi iznosi prosječno 2 mm vestibularne plohe gornjeg središnjeg sjekutića, dok su donji sjekutići u razini ili ispod razine opuštenih donjih usnica (ovisi o starosti pacijenta i tonusu mišića) (26-29). Nakon što je određena vertikalna dimenzija okluzije, donja je čeljust vođena u položaj centrične relacije. Usklađene zagrizne šablone u odgovarajućem vertikalnom i horizontalnom položaju (centrična relacija) dodirivale su se širokom površinom i istodobno (Slika 22., 23.). Kvržice nebrušenih zubi ili pak krunica pri tome su ostavile tek plitke impresije u zagriznom bedemu suprotne čeljusti što je i omogućilo međusobno spajanje gornje i donje zagrizne šablone. Potom je na gornjem zagriznom bedemu ucrtana središnja linija, linija smijeha i položaj očnjaka. Za određivanje središnje linije kombinirano je više faktora s obzirom na devijaciju mekog tkiva lica. Gledana je sredina lica, sredina nosa, sredina usnice, frenulum gornje i donje usnice i papila inciziva. Položaj očnjaka određen je prema širini baze nosa i širini nosnih krila (Slika 13.). Određena je i boja zubi.

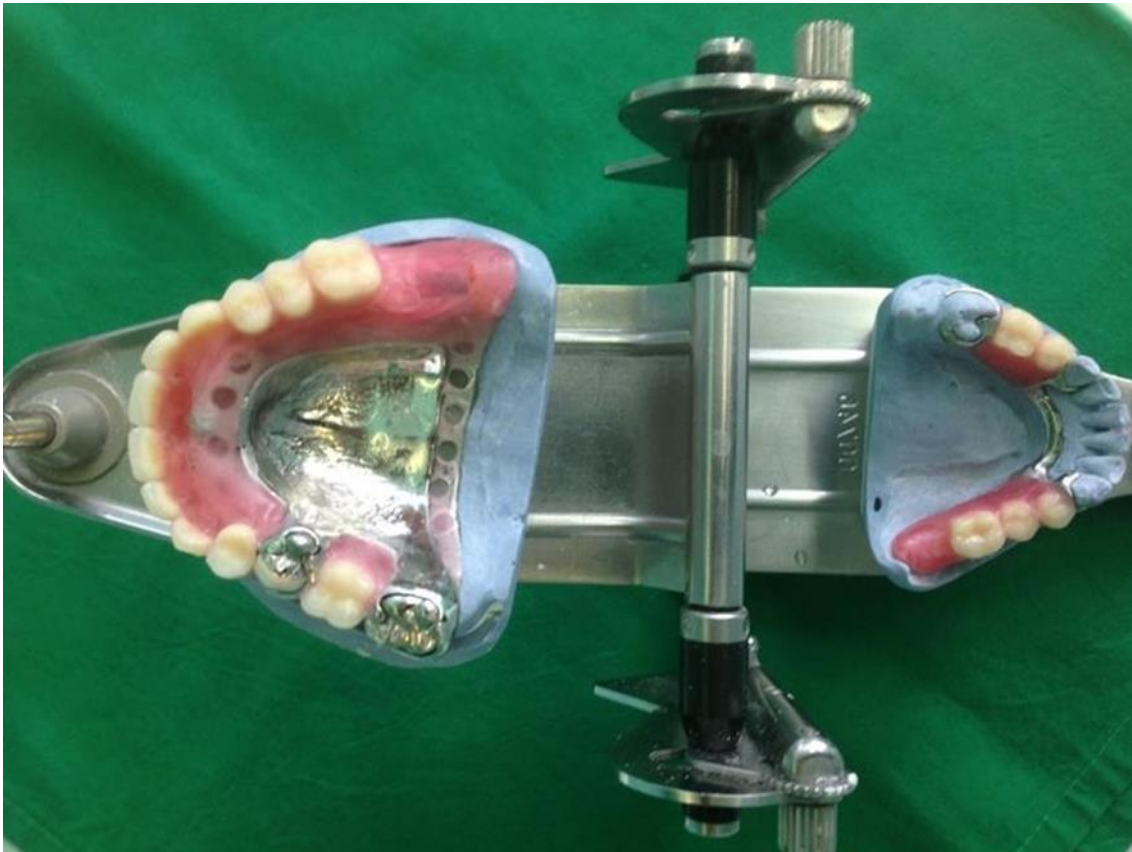

Slika 13. Metalne baze proteze s nagriznim bedemima iz voska spojene u centričnoj relaciji.



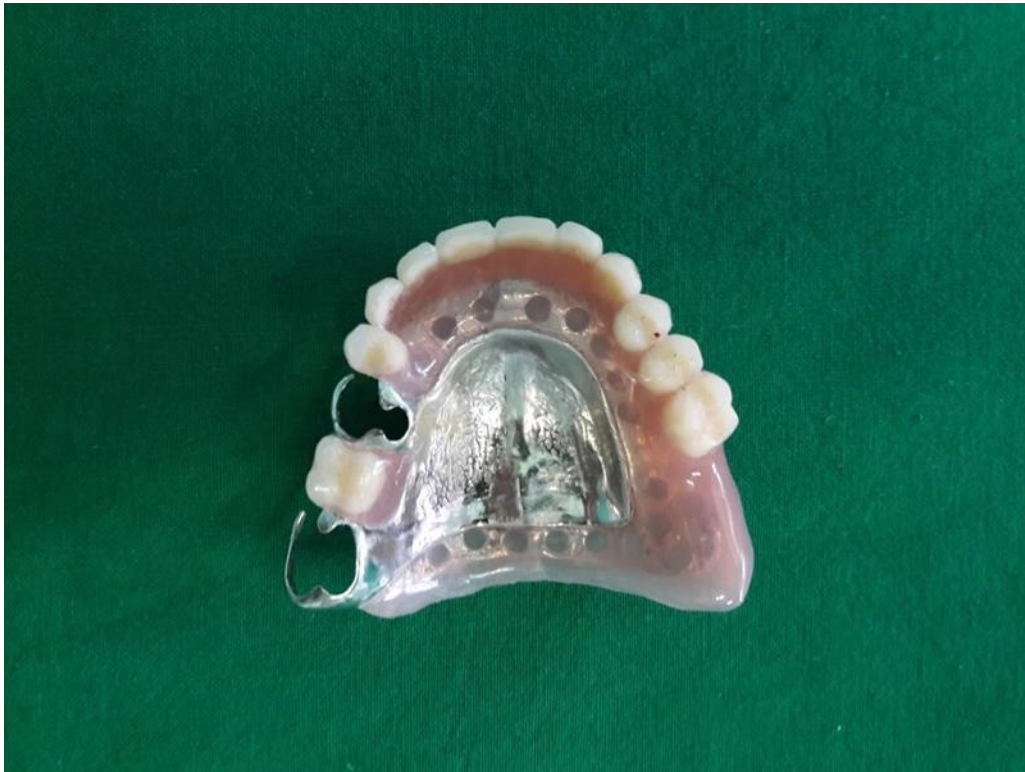Slika 14. Metalne baze proteze s nagriznim bedemima iz voska spojene u centričnoj relaciji
(lateralni prikaz).

Modeli gornje i donje čeljusti postavljeni su u artikulator. Potom su postavljeni umjetni zubi odgovarajuće boje, oblika i veličine. Umjetni zubi postavljeni su prema pravilima za postavljanje zubi uz određene (minimalne) modifikacije – usklađuje ih se i prema postojećim zubima agonistima i antagonistima u ustima (Slika 15.).

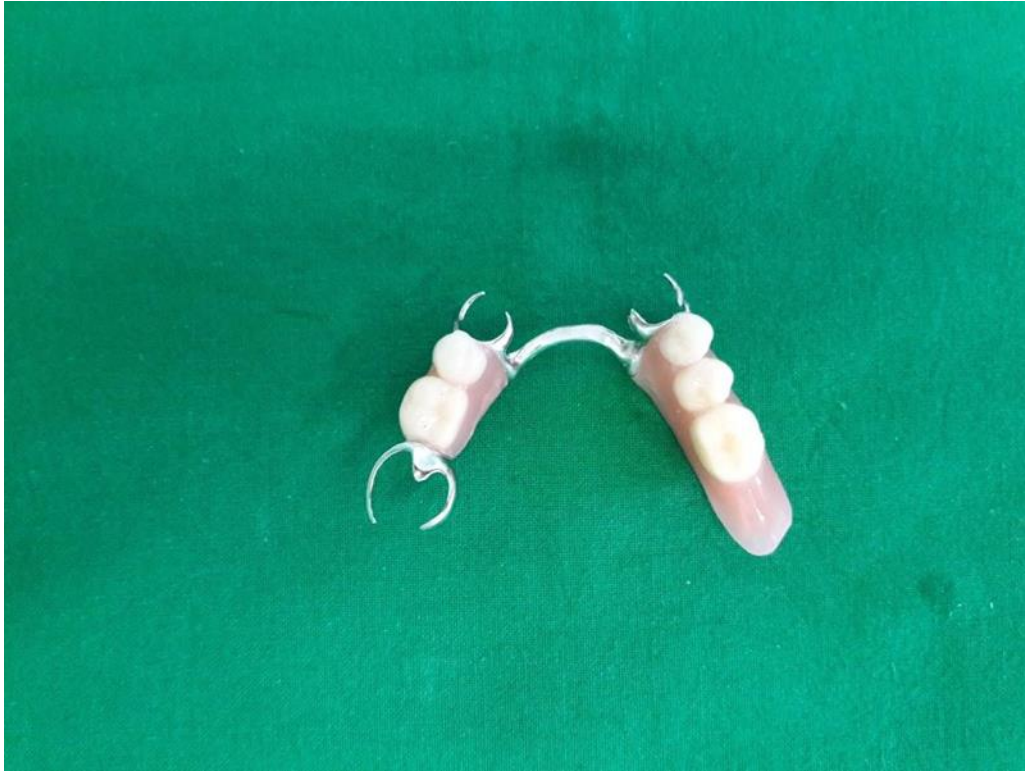

Slika 15. Probne baze s postavljenim zubima u artikulatoru.

Poslije postave zuba slijedi proba u ustima. Ukoliko je postava zubi odgovarajuća i nisu potrebni ispravci, slijedi laboratorijsko završavanje djelomičnih proteza - ulaganje u kivetu i polimerizacija. Nakon završene polimerizacije, površina proteze završno se obrađuje frezama i polira do visokog sjaja (Slika 16. i 17.).

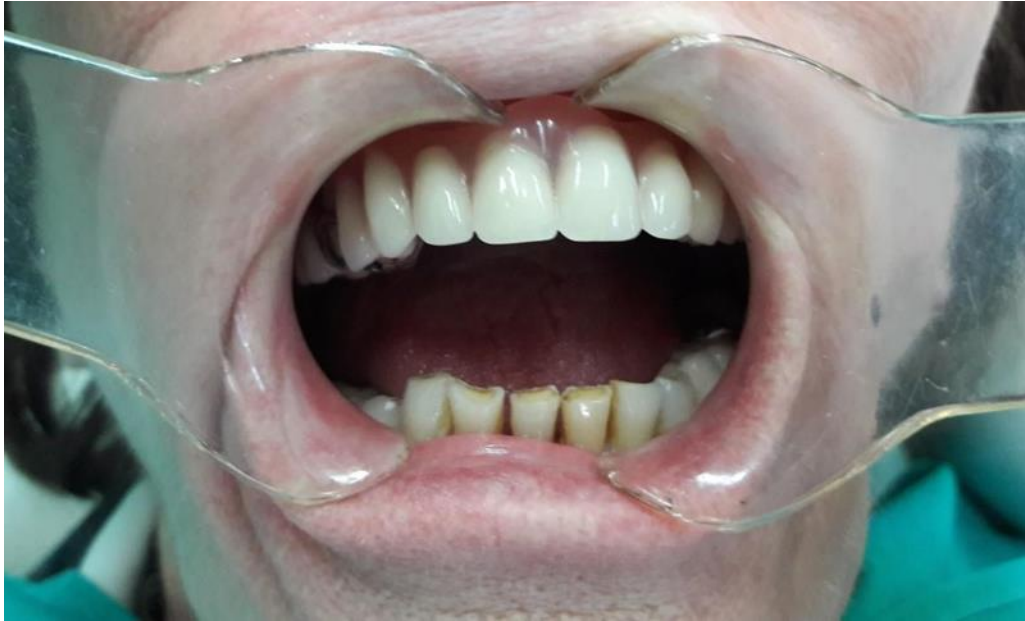

Slika 16. Gotova djelomična proteza za gornju čeljust.

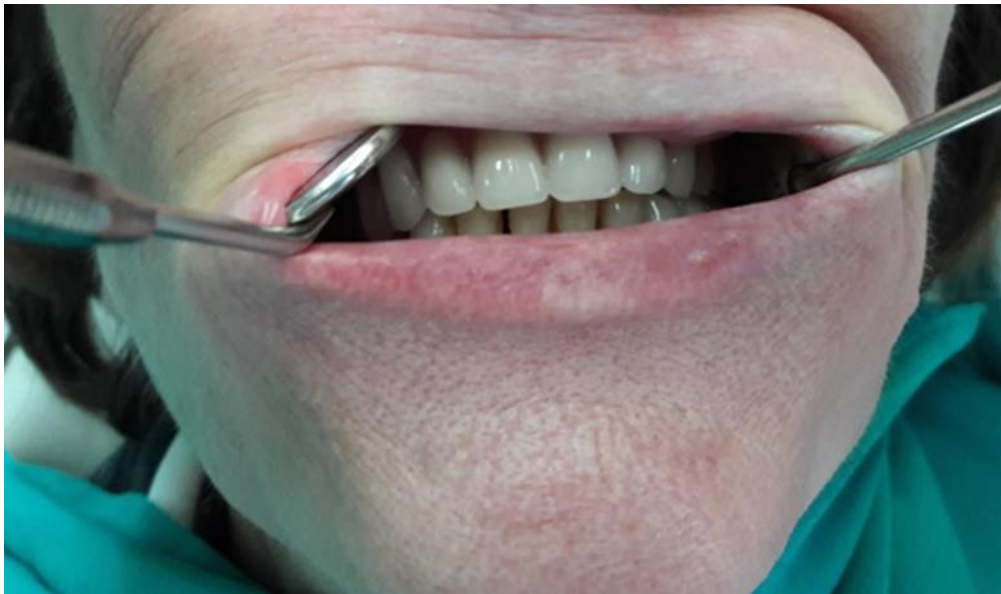

Slika 17. Gotova djelomična proteza za donju čeljust.

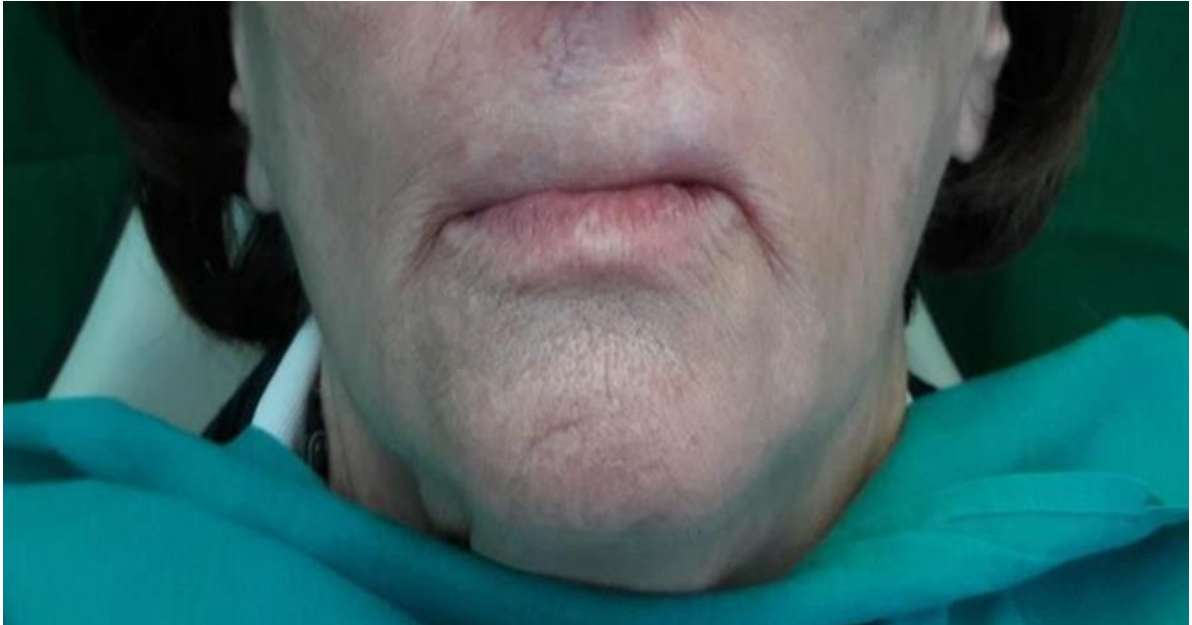Prilikom predaje provjerava se dosjed proteze, okluzijski kontakti u centričnoj relaciji, fizionomija donje trećine lica i aktiviraju se kvačice (Slika 18., 19. i 20.).



Slika 18. Predaja djelomičnih proteza.



Slika 19. Gotove proteze u zagrizu.



Slika 20. Izgled donje trećine lica s protezama.

Pacijentica je upućena u način stavljanja proteza u usta i njihovo vađenje. Date su joj upute o održavanju oralne higijene. Preporučeni su redoviti kontrolni pregledi svakih 6 mjeseci.

Tri tjedna nakon predaje proteza, krunice su trajno cementirane na zubima.

3. RASPRAVA

Protetska terapija pacijenta s mikrostomijom ovisno o iznosu redukcije usnog otvora predstavlja mnogo poteškoća u svim fazama terapije, od otiska pa do gotovog protetskog rada. Ujedno predstavlja izazov doktoru dentalne medicine upravo zbog reduciranog usnog otvora i time otežanog pristupa usnoj šupljini.

Navodi se nekoliko tehnika za pristup takvim pacijentima, odnosno za liječenje same mikrostomije. Kirurška metoda liječenja pokazala se u nekim slučajevima korisnom. Riječ je o zahvatu rekonstrukcije, odnosno modifikacije usnog otvora što je vrlo težak postupak, tim više jer je vezan za područje od iznimnog funkcijskog i estetskog značenja. Uspjeh zahvata ovisi o odabiru rekonstruktivne tehnike. Prvu tehniku predstavio je Dieffenbach 1829. godine, te je ona uključivala premještanje gornjih, donjih i lateralnih mukoznih zalistaka kako bi se rekonstruirao kut usana. Sve daljnje metode su samo modificirane i poboljšane (35-37). No, kirurška terapija nije uvijek uspješna ili pak moguća u svim slučajevima, stoga se pri izradi protetskih radova radi pristupa usnoj šupljini koriste različite modificirane tehnike izrada otisaka, a time i proteza. Također se u literaturi spominju modifikacije u smislu podijeljenih proteza, opružne proteze, proteze na zglobovima itd. (38,39). No, pacijenti moraju biti svjesni funkcijskih, ali i mogućih estetskih ograničenja vezanih uz samu protezu. Zbog reduciranog usnog otvora terapija je izazovna i za doktora dentalne medicine i dentalnog tehničara. Prilikom planiranja potrebno je pomno proučiti stanje, izabrati metodu koja bi bila najprihvatljivija za pacijenta iz funkcionalnih, estetskih, ali i nezanemarivih financijskih aspekata. Zbog toga je vrlo važno poznavati osnovnu problematiku, mogućnosti alternativnih metoda za pristup pacijentima, a važna je i osobna sposobnost doktora dentalne medicine (6). Prilikom uzimanja otisaka važno je odabrati prikladnu žlicu i materijal koji će se zbog smanjenog usnog otvora moći unijeti unutar usta. Pregledom literature (40-42) vidljivo je da postoje različite metode otiskivanja i žlica kako bi se izradili anatomske i radni model.

Neki poput Mirfazaelianova (43) zagovaraju segmentirane žlice gdje su korišteni ortodontski ekspanzijski vijci za izradu segmentiranih žlica. Cura i sur. (44) koriste metalne pinove i blok na bazi akrilne smole kako bi pričvrstili segmente žlica. S druge strane, Benetti i sur. (45) koristili su cijelu fleksibilnu plastičnu žlicu, inače namijenjenu za primjenu fluorida, kako bi uzeli otisak te dobili prikaz početnog stanja.

U ovom prikazu slučaja, zbog mikrostomije, otisak brušenih zuba gornje čeljusti uzet je djelomičnom žlicom koja je obuhvatila polovicu čeljusti na kojoj su bili brušeni zubi (zbog nemogućnosti unošenja konfekcijske žlice u usta pacijentice). Za anatomske otisak gornje čeljusti u postupku izrade djelomične proteze primijenjena je metoda koju su opisali Whitsitt i Battle (46). Zamiješan je kondenzacijski silikon kitaste konzistencije te je raspoređen prstima

ravnomjerno preko gornje čeljusti pacijentice, bez žlice (kako bi se materijal mogao unijeti u usta, ali i izvaditi nakon stvrđavanja). Nakon stvrđavanja otisnog materijala, tako napravljen otisak izvađen je iz pacijentičinih usta te je poslužio za izradu modela na kojem je napravljena individualna žlica. Kako je ovaj otisak služio kao anatomski otisak za model na kojem će se napraviti individualna žlica, otisak nije dodatno korigiran rijeđim silikonskim materijalom kako je to opisano u izvornoj tehnici (46). Prema izvornoj tehnici, otisak kitastim silikonskim materijalom služi kao savitljiva žlica pomoću koje se otisak može ponoviti rijeđim silikonskim materijalom (46) u svrhu dobivanja preciznijeg otiska.

U postupku izrade protetskog rada velika važnost pridaje se svakoj fazi izrade, a posebno u postupku postave umjetnih zubi. Kada su u pitanju velike abnormalnosti u obliku ležišta proteze, a time i u položaju preostalih zubi u čeljusti često je potrebno modificirati raspored umjetnih zuba radi postizanja dobrih rezultata u funkciji (6). Također, umjetni zubi trebali bi se postaviti prema ostatku grebena, tj. u neutralnoj zoni. Neutralna zona je područje u kojemu se neutraliziraju sile jezika koje guraju protezu prema van te sile obraza i usana koje guraju protezu prema unutra. To znači da se bukolingvalne sile neutraliziraju, čime će se poboljšati stabilnost proteze i osigurati veću udobnost (47-49). U ovom prikazu slučaja mikrostomija je bila posljedica kirurškog liječenja neoplazme u predvorju usne šupljine i gornje usne te radioterapije, no nije bilo posljedičnih defekata na alveolarnom grebenu tako da je postupak izrade proteza pratio normalan tijek izrade djelomične gornje i donje proteze s metalnom bazom.

Nakon završetka protetskog rada, proteze su predane pacijentici. Postignuta je zadovoljavajuća rehabilitacija uz postizanje dobre žvačne, fonetske i estetske funkcije. Izradom kombiniranih fiksno–mobilnih protetskih radova utjecalo se značajno na izgled donje trećine lica te na prirodni položaj i izgled, naročito gornje usne. Pacijentici su date upute o održavanju oralne higijene i higijene djelomičnih proteza te su joj preporučeni redoviti kontrolni pregledi.

Pacijent s mikrostomijom predstavlja veliki izazov za stomatološko liječenje, naročito izradu protetskog rada – važan je detaljan plan terapije, odabir materijala te mogućnost pristupa usnoj šupljini uslijed reduciranog usnog otvora. S obzirom na otežan pristup usnoj šupljini bitan je što jednostavniji protetski plan sa svrhom postizanja optimalne funkcije i estetike. Važno je da doktor dentalne medicine zna procijeniti težinu slučaja i prilagoditi je svojim vještinama. U ovom prikazu slučaja prikazan je postupak uzimanja anatomskog otiska kitastim silikonskim materijalom bez konfekcijske žlice. Tek izradom individualne žlice, i njenom dodatnom redukcijom, bilo je moguće pristupiti usnoj šupljini i uzeti funkcijski otisak gornje čeljusti za izradu gornje djelomične proteze. Može se zaključiti kako s obzirom na iznos redukcije usnog otvora, ponekad je potrebno modificirati pojedine korake u izradi protetskog rada. Izradom kombiniranog fiksno-mobilnog protetskog rada pacijentici je uspješno omogućena funkcija žvakanja, govora i estetike.

1. Jaminet P, Werdin F, A., Matthias Pfau M, Schaller HE, Becker S, Sinis N. Extreme Microstomia in an 8-Month-Old Infant: Bilateral Commissuroplasty Using Rhomboid Buccal Mucosa Flaps. *Eplasty* [Internet] 2010 [pristupljeno 26.9.2009] Dostupno na <http://www.eplasty.com>
2. Varga J, Abraham D. Systemic sclerosis: A prototypic multisystem fibrotic disorder. *J Clin Invest.* 2007;117(3):557-67.
3. Denton CP. Overview and classification of scleroderma disorders. U: UpToDate, Post TW ur. UpToDate [Internet] Waltham; MA: UpToDate, 2016 [pristupljeno 13.04.2016] Dostupno na <http://www.uptodate.com>
4. Anić B. Sustavna skleroza. U: Vrhovac B, Jakšić B, Reiner Ž, Vucelić B, ur. *Interna medicina.* 4. izd. Zagreb: Naklada Ljevak; 2008. Str. 1390-2.
5. Krieg T., Takehara K. Skin disease: a cardinal feature of systemic sclerosis. *Rheumatology* 2009;48(3):14-8.
6. Tayari O, Jaouadi J, Jemli S, Haloui H, Rahma AB Prosthetic Rehabilitation on Edentulous Patients with Microstomia: About Three Cases. *Case Rep Dent* [Internet] 2019 [pristupljeno 21.4.2009] Dostupno na <http://www.ncbi.nlm.nih.gov/pmc/journals/1773/>
7. Vyas V, Agha R, Ahmad T. Improving oral function and cosmesis in a case of Freeman- Sheldon syndrome. *BMJ Case Rep* [Internet] 2013 [pristupljeno 13.11.2013] Dostupno na <http://www.casereports.bmj.com>
8. Yenisey M, Kulunk T, Kurt S, Ural C. A prosthodontic management alternative for scleroderma patients. *J Oral Rehabil.* 2005;32(9):696–700.
9. Rathi N., Heshmati R., Yilmaz B., Wilson W. A technique for fabricating a hinged mandibular complete dental prosthesis with swing lock for a patient with microstomia. *J Prosthet Dent.* 2013;110(6):540–543.
10. Mahboub F, Sadr K., Heidary F, Hosseini E. A simple method for prosthodontic rehabilitation of edentulous patient with epidermolysis bullosa: a clinical case report. *J Dent Res Dent Clin Dent Prospects* [Internet] 2011 [pristupljeno 14.6.2011]; 5(2):71-5. Dostupno na <http://www.ncbi.nlm.nih.gov/pmc/journals/1889/>
11. Kumar K. A, Bhat V, Nair K C, Suresh R. Preliminary impression techniques for microstomia patients. *J Indian Prosthodont Soc.* 2016;16(3):229-233.

12. Colvenkar S. S. Sectional impression tray and sectional denture for a microstomia patient. *J Prosthodont.* 2010;19(2):161–165.
13. Rosenstiel SF, Land MF, Fujimoto I. *Contemporary Fixed Prosthodontics.* 4th ed. St.Louis: Mosby; 2006.
14. Čatović A, Komar D, Čatić A i suradnici. *Klinička fiksna protetika 1 – Krunice.* Zagreb: Medicinska naklada; 2015.
15. Mehulić K. *Keramički materijali u stomatološkoj protetici* Zagreb: Školska knjiga; 2010.
16. Kršek H, Dulčić N. Functional Impressions in Complete Denture and Overdenture Treatment. *Acta Stomatol Croat.* 2015;49(1):45-53.
17. Zarb AG; Hobkirk J, Eckert S, Jacob R. *Prosthetic treatment for edentulous patients.* 13th ed. Chicago: Mosby; 2012.
18. Polychronakis N, Yannikakis S, Zissis A. A clinical 5-year longitudinal study on the dimensional changes of complete maxillary dentures. *Int J Prosthodont.* 2003;16(1):78-81.
19. Gutowski A. *Kompendium der funktionsorientierten prothetischen und ästhetischen Zahnheilkunde.* 10. Auf. Eigenverlag: Schwäbisch Gmünd, 2014.
20. Schrenemakers J. *Die Logik in der Totalprothetik.* Berlin: Quintessenz; 1979.
21. Weaver JD. Telescopic copings in restorative dentistry. *J Prosthet Dent.* 1989;61(4):429-33.
22. Wenz HJ, Hertrampf K, Lehmann KM. Clinical longevity of removable partial dentures retained by telescopic crowns: Outcome of the double crown with clearance fit. *Int J Prosthodont.* 2001;14(3):207-13.
23. Mish CE. *Contemporary implant dentistry.* 2 nd ed. St Louis: Elsevier; 2008.
24. Vojvodić D, Žabarović D. Retention of the Lower Complete Dentures with the Use of Mini Dental Implants: Case Report. *Acta Stomatol Croat.* 2008;42(2):178-84.
25. Polychronakis N, Sotiriou M, Zissis A. A Survey of Removable Partial Denture (RPD) Retentive Elements in Relation to Type of Edentulism and Abutment Teeth in Commercial Laboratories in Athens. *Acta Stomatol Croat.* 2014;48(3):199-207.
26. Kraljević K. *Potpune proteze.* 1.izdanje. Zagreb: Areagrafika; 2001. pp.26-130.

27. Kraljević K, Kraljević Šimunković S. Djelomične proteze. Zagreb: IN TRI d.o.o., 2012. Poglavlje 10, Određivanje međučeljusnih odnosa; p.153-170.
28. Hurčak I, Badel T. Estetika i funkcija postave prednjih zubi u potpunim protezama [diplomski rad]. Zagreb: Stomatološki fakultet; 2011.
29. Suvin M. Biološki temelji protetike-totalna proteza. Zagreb: Školska knjiga; 1984.
30. McCord FJ, Grant AA. Registration: Stage III-selection of teeth. *Brit Dent J.* 2000;18:660-6.
31. Basker RM, Davenport JC. Prosthetic treatment of the edentulous patient. Copenhagen: Blackwell Munksgaard; 2002.pp.123-156.
32. Beresin VE, Schiesser FJ. The neutral zone in complete dentures. 1976. *J Prosthet Dent.* 2006;95:93-100.
33. Zarb GA, Bolender CL. Prosthodontic Treatment for Edentulous Patients. Complete Dentures and Implant-supported Protheses. St. Louis: Mosby; 2004.
34. Givan DA, Auclair WA, Seidenfaden JC, Paiva J. Sectional impressions-a simplified folding complete denture for severe microstomia. *J Prosthodont* [Internet] 2010 [pristupljeno 19.6.2010]; 19(4):299-302. Dostupno na [http://onlinelibrary.wiley.com/journal/10.1111/\(ISSN\)1532-849x](http://onlinelibrary.wiley.com/journal/10.1111/(ISSN)1532-849x)
35. Patil V, Limaye M, Shingote S, Mishra K. Prosthodontic rehabilitation of edentulous patient with surgical induced microstomia. *Int J Health Allied Sciences* [Internet] 2013 [pristupljeno 7.3.2014]; 2(4):290-93. Dostupno na <http://www.ijhas.in>
36. Dieffenbach F. Chirurgische Erfahrungen besonders über die Wiederherstellung zerstörter Theile des menschlichen Körpers nach neuen Methoden. Berlin: Enslin; 1829.
37. Converse JM. The Surgical Treatment of Facial Injuries. Baltimore: Williams Wilkins; 1959. pp.574.
38. Patel A, Sethuraman R, Prajapati P, Patel JR. Microstomia: entry made easy in no entry (with sectional tray and sectional denture). *BMJ Case Rep* [Internet] 2013 [pristupljeno 9.7.2013] Dostupno na <http://casereports.bmj.com>

39. Naylor WP, Manor RC. Fabrication of a flexible prosthesis for the edentulous scleroderma patient with microstomia. *J Prosthet Dent.* 1983;2013:536–84.
40. Rathi N, Heshmati R, Yilmaz B, Wilson W. A technique for fabricating a hinged mandibular complete dental prosthesis with swing lock for a patient with microstomia. *J Prosthet Dent.* 2013;110(6):540–543.
41. Singh K, Gupta N, Gupta R, Abrahm D. Prosthetic rehabilitation with collapsible hybrid acrylic resin and permanent silicone soft liner complete denture of a patient with scleroderma-induced microstomia. *J Prosthodont.* 2014;23(5):412–416.
42. Geckili O, Cilingir A, Bilgin T. Impression procedures and construction of a sectional denture for a patient with microstomia: a clinical report. *J Prosthet Dent.* 2006;96(6):387–390.
43. Mirfazaelian A. Use of orthodontic expansion screw in fabricating section custom trays. *J Prosthet Dent.* 2000;83(4):474-5.
44. Cura C1, Cotert HS. Fabrication of a sectional impression tray and sectional complete denture for a patient with microstomia and trismus: a clinical report. *J Prosthet Dent.* 2003;89(6):540-3
45. Franco EB1, da Cunha LF, Benetti AR. Effect of storage period on the accuracy of elastomeric impressions. *J Appl Oral Sci.* 2007;15(3):195-8.
46. Whitsitt JA, Battle LW. Technique for making flexible impression trays for the microstomic patient. *J Prosthet Dent.* 1984;52(4):608-9.
47. Tambe A, Patil SB, Bhat S, Badadare MM. Cross-arch arrangement in complete denture prosthesis to manage an edentulous patient with oral submucous fibrosis and abnormal jaw relation. *BMJ Case Reports* [Internet] 2014 [pristupljeno 19.9.2014] Dostupno na <http://www.casereports.bmj.com>
48. Wee AG, Cwynar RB, Cheng AC. Utilization of the neutral zone technique for a maxillofacial patient. *J Prosthodont.* 2000;9:2–7.
49. Cagna DR, Massad JJ, Schiesser FJ. The neutral zone revisited: From historical concepts to modern application. *J Prosthet Dent.* 2009;101:405–12.

Petra Medved rođena je 19. kolovoza 1994. godine u Karlovcu. Nakon završene Osnovne škole Turanj upisuje Gimnaziju Karlovac koju završava 2013. godine. Iste godine upisuje Stomatološki fakultet na Sveučilištu u Zagrebu. Tijekom studija radila je kao dentalni asistent u privatnoj stomatološkoj ordinaciji u Zagrebu.