

Oblici i specifičnosti tkiva ležišta gornje i donje proteze - tehnike otisaka

Stunja, Matea

Master's thesis / Diplomski rad

2019

Degree Grantor / Ustanova koja je dodijelila akademski / stručni stupanj: **University of Zagreb, School of Dental Medicine / Sveučilište u Zagrebu, Stomatološki fakultet**

Permanent link / Trajna poveznica: <https://um.nsk.hr/um:nbn:hr:127:483743>

Rights / Prava: [Attribution-NonCommercial 3.0 Unported](#) / [Imenovanje-Nekomercijalno 3.0](#)

Download date / Datum preuzimanja: **2025-01-04**



Repository / Repozitorij:

[University of Zagreb School of Dental Medicine Repository](#)





Sveučilište u Zagrebu

Stomatološki fakultet

Matea Stunja

**OBLICI I SPECIFIČNOSTI TKIVA LEŽIŠTA
GORNJE I DONJE PROTEZE – TEHNIKE
OTISAKA**

DIPLOMSKI RAD

Zagreb, 2019.

Rad je ostvaren na Stomatološkom fakultetu Sveučilišta u Zagrebu, Zavod za mobilnu protetiku.

Mentorica rada: doc. dr. sc. Sanja Peršić Kiršić, Stomatološki fakultet Sveučilišta u Zagrebu.

Lektorica hrvatskoga jezika: dr. sc. Dragica Dujmović Markusi.

Lektorica engleskoga jezika: Barbara Račić, mag. educ. philol. angl.

Sastav Povjerenstva za obranu diplomskoga rada:

1. _____
2. _____
3. _____

Datum obrane rada: _____

Rad sadrži: 32 stranice

23 slike

1 CD.

Rad je vlastito autorsko djelo i u cijelosti je samostalno napisano uz naznaku izvora drugih autora i dokumenata korištenih u radu. Osim ako nije drukčije navedeno, sve su ilustracije (tablice, slike i dr.) u radu izvorni doprinos autorice diplomskoga rada. Autorica je odgovorna za pribavljanje dopuštenja za korištenje ilustracijama koje nisu njezin izvorni doprinos, kao i za sve eventualne posljedice koje mogu nastati zbog nedopuštenoga preuzimanja ilustracija, odnosno zbog propusta u navođenju njihova podrijetla.

Zahvala

Zahvaljujem svojoj mentorici doc. dr. sc. Sanji Peršić Kiršić na izdvojenom vremenu, ustupljenim fotografijama i na pomoći tijekom izrade diplomskoga rada.

Zahvaljujem Dragici Dujmović Markusi, profesorici hrvatskoga jezika, na lekturi.

Zahvaljujem Barbari Račić, profesorici engleskoga jezika, na lekturi.

Zahvaljujem prijateljima i kolegama koji su sa mnom prolazili ispite i smijehom mi i zabavom uljepšali razdoblje studiranja.

Posebno zahvaljujem svojoj dragoj obitelji, roditeljima, sestrama i Ivanu na ljubavi, podršci i motivaciji tijekom mogega cijelog školovanja.

OBLICI I SPECIFIČNOSTI TKIVA LEŽIŠTA GORNJE I DONJE PROTEZE – TEHNIKE OTISAKA

Sažetak

U gornjoj i donjoj čeljusti u pojedinim slučajevima postoje anatomske ili histološke specifičnosti tkiva ležišta proteze kada je nemoguće napraviti odgovarajući anatomski otisak koji će prikazati sva tkiva ležišta ili funkcijski otisak koji će osigurati cirkularni ventil, dobru retenciju i stabilizaciju proteze. U gornjoj čeljusti prilikom otiskivanja treba pripaziti na podminiranost alveolarnog grebena i tubera maksile, torus maksillaris koji prelazi „a liniju“, izrazito fibrozno vezivno tkivo u području pterigomandibularnog nabora, nisko hvatište frenuluma gornje usne i nabora u području premolara, koštane izrasline na površini kosti (bukalne egzostoze), pomični greben (flabby ridge) te znati prepoznati i liječiti kroničnu upalu nepčane sluznice uzrokovanu gornjom protezom (palatitis protetica). U donjoj su čeljusti strukture na koje možemo naići torus mandibularis, poput noža oštar mandibularni greben, bukalne egzostoze te oštro hvatište musculus mylohyoideusa u stražnjem dijelu podjezičnog prostora kod jako resorbiranih alveolarnih grebena donje čeljusti. Sve navedene oblike i specifičnosti tkiva ležišta gornje i donje proteze potrebno je prepoznati i sanirati, najčešće kirurškim putem, ili primijeniti posebne tehnike otiskivanja kako bi se postigla zadovoljavajuća retencija i stabilnost proteza.

Anatomski otisak prva je klinička faza u izradi potpunih proteza, a predstavlja prikaz cjelokupnoga ležišta buduće proteze u negativu. Na temelju odljeva anatomskog otiska izrađuje se individualna žlica kojom se uzima funkcijski otisak. Funkcijski je otisak najvažnija faza, a njime dobivamo precizan prikaz ležišta proteze s pripadajućim funkcijskim rubom. Ako specifičnosti tkiva ležišta nisu pravovremeno prepoznate, anatomski otisak neće prikazivati sva tkiva, a funkcijskim otiskom nećemo postići dobru stabilizaciju, retenciju i ventilni učinak proteze.

Ključne riječi: ležište gornje proteze, ležište donje proteze, totalna proteza, anatomski otisak, funkcijski otisak

SHAPES AND SPECIFICITIES OF DENTURE BEARING AREAS – IMPRESSION TECHNIQUES

Summary

In the upper and lower jaws there can be some anatomical or histological specificities of the denture-bearing areas. Therefore, it is sometimes impossible to take an adequate anatomical impression showing all the tissue of the denture-bearing area or a functional impression which will provide a valve effect, good retention and good stabilization of the dentures. During impression taking of the upper jaw dentist should be aware of the undermining alveolar ridge and maxillary tuberosity, maxillary torus that crosses the "A line", highly fibrous tissue in the area of the pterygomandibular raphe, low frenulum labii superioris, low plicae buccales premolares, buccal exostoses, flabby ridge and should know how to recognize and treat chronic inflammation of palate tissue caused by the upper dentures (stomatitis prosthetica). The structures of the lower jaws that can cause problems are mandibular torus, sharp mandibular ridge, buccal exostosis and sharp linea mylohyoidea in the back of the sublingual space in a patient with atrophic alveolar ridge. All of the above-mentioned forms of the upper and lower denture-bearing areas need to be recognized and treated or special impression techniques should be used to achieve the retention and stability of dentures in the denture making process.

The first clinical stage of the development of complete dentures is an anatomical impression. It is a negative likeness of the denture-bearing tissues. Based on the cast of the anatomical impression, a special tray is constructed and used to take a functional impression. The functional impression is the most important phase. It shows the shape of the denture-bearing area and forms the functional margins of a future denture. If the tissue specificities are not recognized in a timely manner, the anatomical impression will not show all the denture-bearing area, nor will stabilization, retention and valve effect be accomplished with the functional impression.

Key words: upper denture bearing area, lower denture bearing area, complete dentures, anatomical impression, functional impression

Sadržaj

1. UVOD	1
2. OBLICI I SPECIFIČNOSTI TKIVA LEŽIŠTA GORNJE I DONJE PROTEZE – TEHNIKE OTISAKA	4
2.1. Ležište gornje proteze.....	5
2.1.1. Podminirani tuber maxillaris i alveolarni greben.....	5
2.1.2. Zadebljanje fibrozne sluznice u području pterigomandibularnog nabora.....	5
2.1.3. Nisko hvatište frenuluma gornje usne.....	6
2.1.4. Nisko spuštene nabori u području premolara (plicae buccales premolares).....	7
2.1.5. Bukalne egzostoze gornje čeljusti.....	7
2.1.6. Labavi i pomični alveolarni greben	8
2.1.7. Torus maxillaris koji prelazi „a liniju“	9
2.1.8. Palatitis protetica.....	10
2.2. Oblici ležišta donje proteze	11
2.2.1. Torus mandibularis	11
2.2.2. Bukalne egzostoze donje čeljusti	12
2.2.3. Poput noža oštar mandibularni greben.....	13
2.2.4. Oštro hvatište musculus milohioideusa.....	14
2.3. Anatomske otisak	14
2.3.1. Anatomske otisak kod podminiranih grebena	15
2.4. Funkcijske otisak.....	16
2.4.1. Funkcijske otisak kod podminiranih grebena.....	18
2.4.2. Tehnike uzimanja funkcijskog otiska u slučaju labavog grebena.....	19
2.4.3. Funkcijske otisak u slučaju torusa palatinusa koji prelazi „a liniju“	21
3. RASPRAVA	23
4. ZAKLJUČAK	26
5. LITERATURA	28
6. ŽIVOTOPIS.....	31

Popis skraćenica

RRR – resorpcija rezidualnog alveolarnoga grebena

1. UVOD

Sve je veći porast bezubih osoba zbog starenja populacije na globalnoj razini. Stope bezubosti međusobno se razlikuju ovisno o dijelovima svijeta, a na njih utječe nekoliko čimbenika: kulturalni, socioekonomski, psihosocijalni te omjer broja pacijenata i stomatologa (1). U podlozi gubitka zubi najčešće se nalazi zubni karijes i parodontne bolesti.

Sanacija bezubosti važna je za normalnu funkciju stomatognatnog sustava, estetiku i kvalitetu života pacijenta. Moderne terapijske mogućnosti u liječenju bezube čeljusti obuhvaćaju izradu pokrovnih proteza ili fiksnih radova na implantatima, a izradu totalne proteze ubrajamo u konvencionalne pristupe. Totalna proteza definira se kao mobilni protetski nadomjestak kojim se nadomještaju dijelovi alveolarnog grebena, izgubljene žvačne jedinice i izgubljene funkcije stomatognatnog sustava (2).

U terapiji gornje i donje bezube čeljusti izrada totalne proteze najjednostavnija je i najčešća metoda izbora. U gornjoj čeljusti ventilni učinak glavni je čimbenik retencije gornje potpune proteze, ali u području donje čeljusti funkcijskim je otiskom gotovo nemoguće postići spomenuti učinak. Žlica kojom se izvodi otisak u donjoj čeljusti treba biti smještena na ležištu tako da izbjegava štetan učinak pomičnih tkiva i mišića koji kontrakcijom okomitom na rubove odižu protezu s ležišta, odnosno treba se koristiti povoljnim utjecajem mišića koji stabiliziraju protezu. Za retenciju donje čeljusti najvažniji je odnos prema okolnim mekim tkivima, a zatim i ventilni učinak.

Ležište gornje proteze čini fibrozno vezivno tkivo alveolarnog grebena i tvrdog nepca čvrsto vezanog uz kost. Takvo tkivo opire se djelovanju sila za vrijeme nošenja proteze i dobro podnosi opterećenje. Ležište donje proteze čini bezubi alveolarni greben mandibule. Površina koja se koristi za ležište donje proteze znatno je manja od površine na kojoj je smještena gornja proteza. Nadalje, opiranje okluzijskim i drugim opterećenjima također je manje u području mandibule. Zbog navedenih je razloga jasna problematika u izradi i postizanju retencije te stabilnosti donje proteze (3).

Osim površine, izazov u izradi totalnih proteza kako u donjoj, tako i u gornjoj čeljusti, predstavljaju i različiti oblici i specifičnosti tkiva ležišta. Poznavanje anatomske i histološke građe, sanacija nepovoljnih oblika tkiva i primjena posebnih tehnika otiskivanja preduvjet su za izradu proteza s dobrom retencijom i stabilizacijom.

Svrha je ovoga rada prikazati oblike i specifičnosti tkiva ležišta gornje i donje totalne proteze te opisati posebne tehnike otiskivanja navedenih struktura (anatomski i funkcijski otisak).

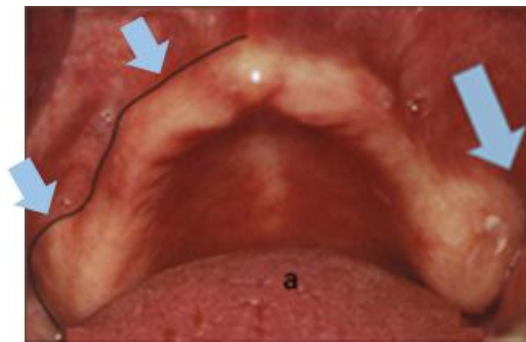**2. OBLICI I SPECIFIČNOSTI TKIVA LEŽIŠTA GORNJE I DONJE PROTEZE
– TEHNIKE OTISAKA**

2.1. Ležište gornje proteze

U gornjoj čeljusti postoje situacije kada je nemoguće napraviti anatomske otiske koji će prikazati sva tkiva ležišta ili funkcijski otisak koji će osigurati cirkularni ventil i prisisavanje gornjoj protezi. U ovom poglavlju bit će opisani specifični oblici tkiva ležišta u gornjoj čeljusti, njihova problematika i sanacija.

2.1.1. Podminirani tuber maxillaris i alveolarni greben

Tuber maksile važno je područje koštanoga ležišta gornje proteze. Naime, paratubarno područje ima naglašenu važnost za retenciju proteze (3). Ako su oba tubera maksile podminirana (slika 1), potreban je kirurški zahvat toga područja, a ako je podminiranost prisutna i u prednjem dijelu alveolarnog grebena, tada nije moguće napraviti ispravan anatomske i funkcijske otiske koji će osigurati dobar cirkularni ventil.



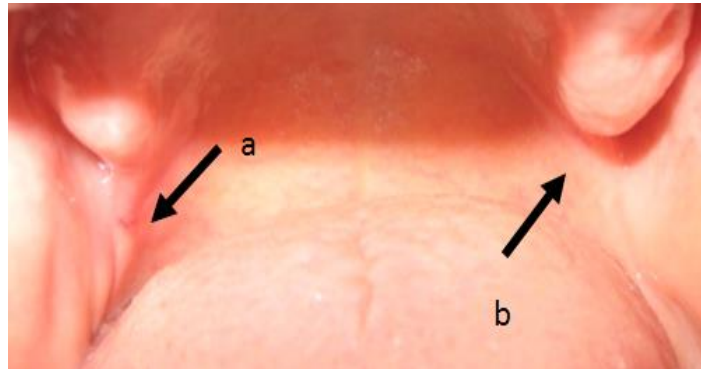
Slika 1. Podminirani tuber maxillaris i alveolarni greben u gornjoj čeljusti.

Preuzeto s dopuštenjem autora: doc. dr. sc. Sanja Peršić Kiršić.

2.1.2. Zadebljanje fibrozne sluznice u području pterigomandibularnog nabora

Zadebljanje fibrozne sluznice oko pterigomandibularnog nabora (slika 2) rijetka je promjena u usnoj šupljini. Nastaje zbog vađenja zadnjega gornjeg molara kao posljedica upale retrotubarnog tkiva. Iako je iznimno rijetko u kliničkoj praksi, može ostati neprimijećeno, a terapeut u takvu slučaju ne zna zašto proteza katkad gubi prisisavanje. Kod nepromijenjene sluznice rub proteze prolazi kroz hamularnu udubinu i ne smeta pterigomandibularnom naboru, ali u situaciji kada je došlo do nakupljanja fibroznog tkiva, to nije slučaj.

Terapija takvoga tkiva je kirurška, radi se dezinsercija nabora i odstranjivanje fibroznog tkiva. Kada je proteza smještena na čvrstom vezivnom tkivu, koje ima nizak stupanj popustljivosti na pritisak – rezilijenciju, na sluznici mogu nastati dekubitusi, a tijekom kretnje mandibule i funkcije nabora proteza gubi ventilni učinak. Iz navedenih je razloga važno prepoznati takve promjene kako bi se fibrozno tkivo pravovremeno odstranilo i izradila ispravna gornja proteza.

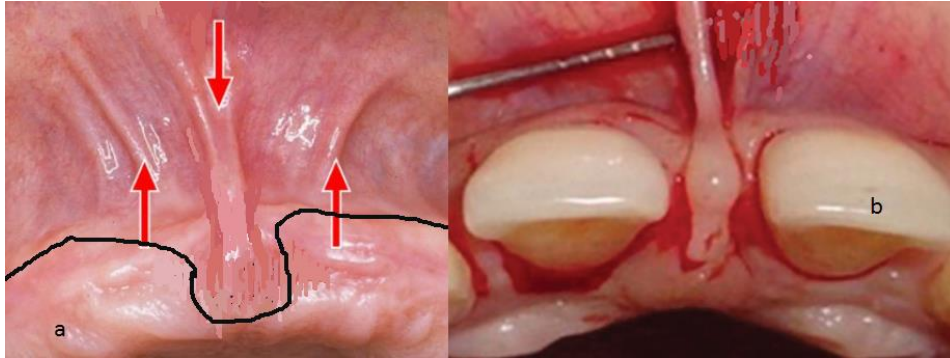


Slika 2. Zadebljanje fibrozne sluznice oko pterigomandibularnog nabora. Preuzeto s dopuštenjem autora: doc. dr. sc. Sanja Peršić Kiršić.

2.1.3. Nisko hvatište frenuluma gornje usne

Frenulum gornje usne normalna je anatomska struktura u usnoj šupljini. Međutim, kada se nalazi blizu vrha grebena, ometa pravilno oblikovanje rubova, postizanje ventilnog učinka, smanjuje stabilnost i retenciju proteze i rezultira ukupnim nezadovoljstvom pacijenata (4).

Frenulum gornje usne može završavati u mukoznom pomičnom tkivu, na pričvrstnoj sluznici, na papili incizivi ili ispod papile. Uz nisko hvatište frenuluma gornje usne čest je klinički nalaz diastema mediana (slika 3) – gusto fibrozno tkivo umetnuto u područje između središnjih sjekutića koje sprječava njihovo spajanje (5). Ako se frenulum hvata na papilu incizivu ili ispod nje (slika 3), rub proteze mora ga zaobići. Prije izrade totalne proteze kod pacijenata s niskim hvatištem frenuluma gornje usne indicirana je preprotetska kirurška terapija (postupak frenulektomije: V-Y plastika, Z – plastika itd.) (6).



Slika 3. Niska insercija frenuluma gornje usnice;

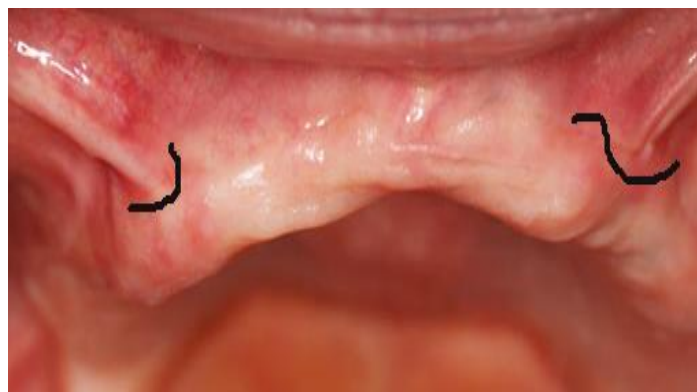a – frenulum se hvata na papili incizivi

b – frenulum se hvata ispod papile insizive uz prisutnost diasteme mediane.

Preuzeto s dopuštenjem autora: doc. dr. sc. Sanja Peršić Kiršić.

2.1.4. Nisko spuštene nabori u području premolara (plicae buccales premolares)

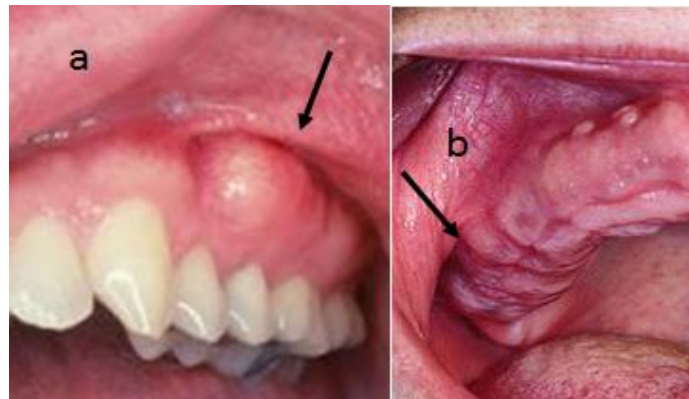
Resorpcija alveolarnog grebena fiziološki je proces kod pacijenata s bezubom čeljusti. Posljedice takve resorpcije nepovoljni su odnosi mekih i čvrstih tkiva (7). Toj problematici pripadaju jako zadebljane i nisko inserirane plicae buccales (slika 4). Takav položaj nabora može nastati i kao posljedica težih vađenja zuba i upale, a sprječava postizanje dobrog ventilnog učinka, retenciju i stabilizaciju proteze te utječe na smještaj ruba proteze koji je u takvim situacijama spušten i omogućuje strujanje zraka. Terapija je kirurška dezinsercija nabora, a postupak vestibuloplastike, tj. produbljenja vestibuluma, indiciran je kada nisko spuštene nabori u području premolara nastaju kao posljedica atrofije grebena.



Slika 4. Nisko spuštene nabori u području premolara (plicae buccales premolares). Preuzeto s dopuštenjem autora: doc. dr. sc. Sanja Peršić Kiršić.

2.1.5. Bukalne egzostoze gornje čeljusti

Bukalne egzostoze gornje čeljusti obično se javljaju jednostrano od područja očnjaka do područja kutnjaka. Klinički nalaz čine asimptomatske, male, čvoraste izrasline koje su prekrivene normalnom sluznicom (8). Mogu biti prisutne u ozubljenjnoj i bezuboj čeljusti (slika 5). Najčešće nastaju nakon nepravilnih ekstrakcija zuba kada stijenke alveole ostaju razjapljene, a mogu nastati i kao odgovor periosta na prevelik pritisak proteze na tkivo. Terapija je bukalnih egzostoza kirurška, ali neki autori preporučuju samo djelomično smanjenje ovih promjena jer je nakon njihova odstranjenja zapažena pojačana resorpcija alveolarnog grebena (8,9).



Slika 5. Bukalne egzostoze gornje čeljusti;

a – kod prisutnih zuba

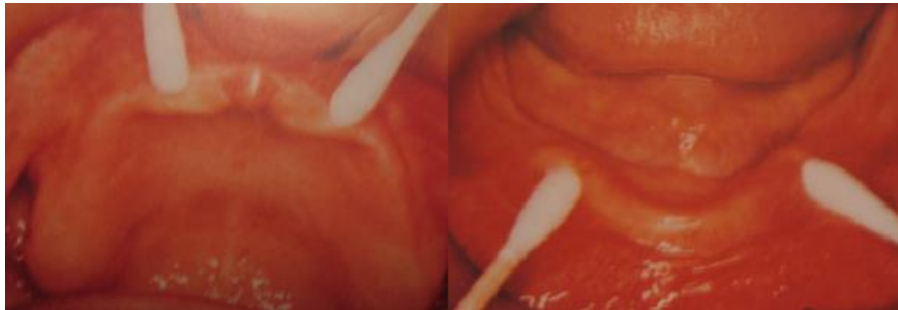b – kod bezube čeljusti.

Preuzeto s dopuštenjem autora: doc. dr. sc. Sanja Peršić Kiršić.

2.1.6. Labavi i pomični alveolarni greben

Labavi i pomični alveolarni greben, tzv. *flabby ridge*, razvija se kada hiperplastično meko tkivo zamijeni alveolarnu kost zbog nepovoljnih opterećenja i preopterećenja (slika 6) (10). Na normalnom rezidualnom grebenu iznad periosta obično se nalazi 2 – 3 mm debeo sloj pričvršćene sluznice. Zbog nepovoljnih opterećenja i preopterećenja kost se resorbira, ali se nadomjesti mekim vlaknastim vezivnim tkivom tako da opisana sluznica grebena ostane

nepričvršćena i labava. Takvo vlaknasto tkivo pod utjecajem se žvačnih sila pomiče, stoga ne predstavlja dobro ležište proteze. Čest je nalaz u prednjem dijelu gornje čeljusti kod pacijenata koji dugo nose totalne proteze kada u donjoj čeljusti postoje prirodni zubi antagonisti (11). Pretpostavlja se da nastaje zbog preopterećenja, a naziva se još i kombinirani sindrom (tzv. *combination syndrom*). Terapija je labavoga grebena kirurška – odstranjenje viška sluznice. Iako ovaj postupak daje dugoročno najbolje rezultate, često ga treba kombinirati s vestibuloplastikom i dezinsercijom vestibularne sluznice jer nakon zahvata nedostaje dovoljno pričvršćene sluznice koja bi osigurala dobru stabilnost i retenciju buduće proteze.

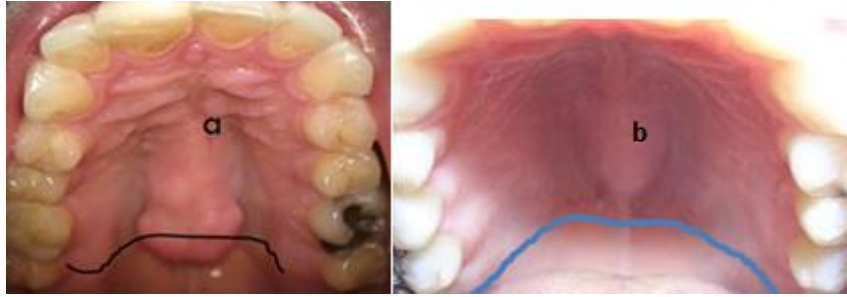

Slika 6. Labavi i pomični alveolarni greben.

Preuzeto s dopuštenjem autora: doc. dr. sc. Sanja Peršić Kiršić.

2.1.7. Torus maxillaris koji prelazi „a liniju“

Torus maxillaris benigna je koštana izraslina građena od gustog korteksa i ograničene količine koštane srži, prekrivena tankom i slabo vaskulariziranom sluznicom (12). Ovo izbočenje nalazi se u 0,5-5% populacije. Nepoznate je etiologije i javlja se u nekoliko različitih oblika i veličina. Iako je riječ o asimptomatskoj tvorbi, kirurška intervencija može biti potrebna kod bezubih pacijenata kada torus maxillaris prelazi „a liniju“ (slika 7a) (13). Ako je torus smješten prije „a linije“ (slika 7b), ne utječe na ostvarenje ventilnog učinka jer je na „a liniji“ prisutna rezilijentna sluznica koja se selektivno pritisne tijekom izvođenja funkcijskog otiska.



Slika 7. Torus maxillaris:

a – koji se proteže iza „a linije“

b – koji se proteže ispred „a linije“.

Preuzeto s dopuštenjem autora: doc. dr. sc. Sanja Peršić Kiršić.

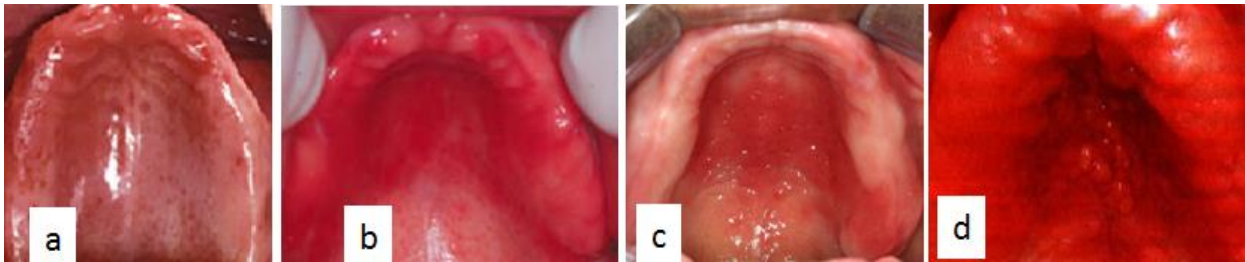
2.1.8. Palatitis protetica

Palatitis protetica upalna je promjena površine tvrdoga nepca na kojoj se nalazi baza proteze, a prisutna je u 25% do 65% pacijenata koji već nose gornje totalne proteze (14). Etiologija je ove promjene multifaktorijalna, a nastaje nepovoljnim učinkom proteze na tkiva. Učinak može biti mehanički (traumatizacija sluznice nadomjestkom), mikrobn (nakupljanje mikroorganizama u porama mukozne strane proteze), termički izolator, kemijsko-toksični, a samo u teoriji i alergijski (15, 16).

Jedan od najvažnijih čimbenika palatitis protetica nestabilna je gornja proteza bez ventila koja je dobro mehanički retinirana, npr. kod podminiranog tubera maksile. Proteza ne pada, ali nema prisisavanja pa se prilikom funkcije pomiče na ležištu i pritišće mukozu. Uz hranu koja zaostaje ispod proteze, lošu higijenu i rezidualni monomer koji nadražuje sluznicu, nastaje protezom uzrokovana upala nepca (lokalizirani eritem). Za razliku od mehaničkoga, manifestacija je mikrobnoga učinka generalizirani eritem uzrokovan *Candidom Albicans*. Prema intenzitetu kliničke slike palatitis protetica prema Newtonu dijelimo na tri stupnja:

- I. stupanj: stvaranje fokalnih promjena i petehijalnih krvarenja zbog pomicanja proteze (slika 8a)
- II. stupanj: generalizirani eritem, oštro ograničen na površinu koju pokriva proteza (slika 8b)
- III. stupanj: fibrozna hiperplazija tvrdog nepca koja se očituje kao grozdasta nakupina čvorića (slika 8c, 8d)

Terapija palatitisa uzrokovanog protezom obuhvaća prestanak kontinuiranog nošenja proteze, antimikotsko liječenje lezija i dezinfekciju proteza. Kod trećeg stupnja potrebno je i kirurško uklanjanje fibroznih promjena. Ako je potrebno izraditi nove nadomjestke, oni se planiraju tek nakon izlječenja sluznice (14).



Slika 8. Palatitis protetica podijeljen u tri stupnja prema Newtonu:

a – I. stupanj: petehijalna krvarenja

b – II. stupanj: difuzno upaljeno čitavo nepce

c i d – III. stupanj: grozdasta nakupina čvorića na nepcu

Preuzeto s dopuštenjem autora: doc. dr. sc. Sanja Peršić Kiršić.

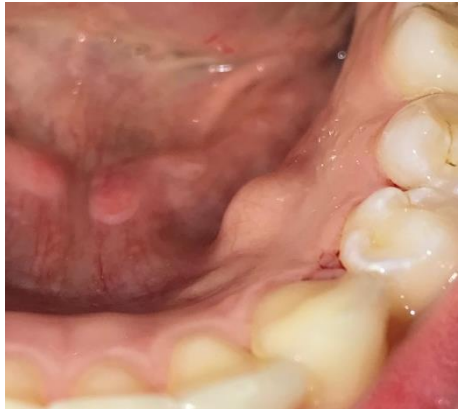2.2. Oblici ležišta donje proteze

Poput gornje, i donja čeljust može imati neke anatomske i histološke specifičnosti koje nisu povoljne za ventil, retenciju i stabilnost proteze.

2.2.1. Torus mandibularis

Torus mandibularis koštana je izraslina smještena lingvalno u području premolara i očnjaka (slika 9). Prekrivena je tankim slojem sluznice, stoga je izložena iritacijama i ozljedama (17). Torusi su najčešće smješteni obostrano i u pravilu ne daju nikakve subjektivne smetnje, osim kada svojom veličinom otežavaju govor, planiranje, izradu i nošenje mobilne proteze (18).

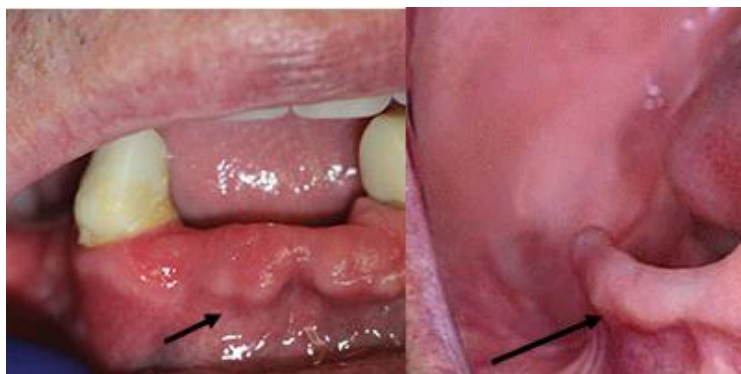Jako izražen i podminiran torus mandibularis otežava izradu lingvalnog ruba proteze i otežava odizanje otisaka (12, 17). Međutim, najčešće je torus slabo izražen pa ga je moguće zaobići lingvalnim krilom kako ne bi uzrokovao dekubituse. Ako torus ipak nije moguće zaobići, dekubitusi se mogu prevenirati, kao i kod torusa palatinusa, uklanjanjem akrilata s unutarnje strane ili oblaganjem torusa sadrom, cementom ili folijom prije kivetiranja.



Slika 9. Torus mandibularis.

2.2.2. Bukalne egzostoze donje čeljusti

Iako su bukalne egzostoze češće prisutne u području gornje čeljusti, možemo ih pronaći i u području mandibule (slika 10). Građene su od spongioze i kompakte, a smještene su na stražnjim dijelovima alveolarnog nastavka. Razvijaju se tijekom adolescencije i postupno se povećavaju tijekom godina. Obično su oštro ograničene i bezbolne (19). Najčešće nastaju nakon nepravilnoga vađenja zuba ili kao upalna reakcija na pritisak proteznog krila, a vrlo rijetko kao prirodan fenomen. Prije izrade potpunih proteza egzostoze je potrebno kirurški ukloniti kako bi se izradio dobar rub proteze i protezno krilo.



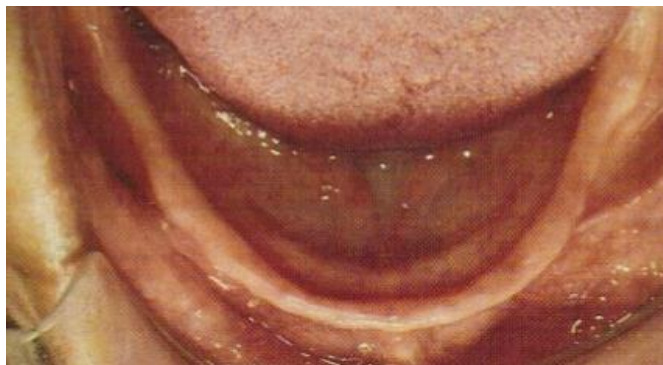Slika 10. Bukalne egzostoze donje čeljusti.

Preuzeto s dopuštenjem autora: doc. dr. sc. Sanja Peršić Kiršić.

2.2.3. Poput noža oštar mandibularni greben

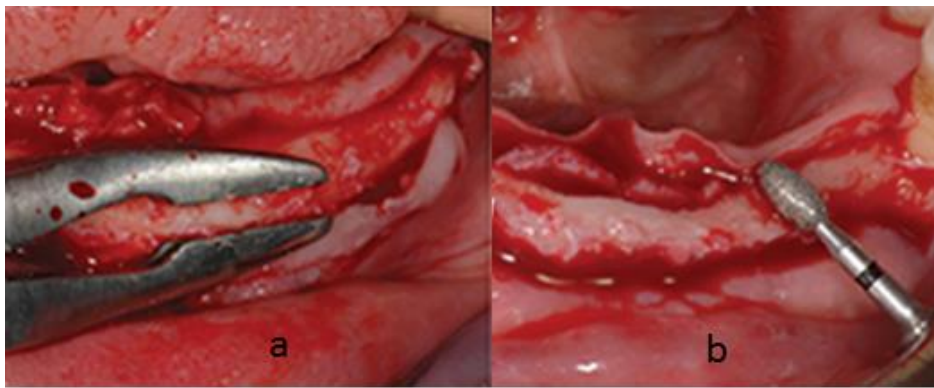
Nakon ekstrakcije zuba alveolarni greben počinje atrofirati. Resorpcija rezidualnog alveolarnoga grebena (RRR) kontinuiran je proces, jače izražen prvih nekoliko mjeseci nakon ekstrakcije zuba, a traje tijekom cijeloga razdoblja nošenja proteza (20). Tijekom 30 godina resorbira se gotovo čitav alveolarni greben, stoga može biti čak i negativan. Čimbenike povezane s resorpcijom grebena dijelimo na lokalne i sustavne. Od lokalnih su najvažniji kakvoća, veličina i oblik rezidualnoga grebena, trajanje bezubosti i žvačni stres koji se prenosi s proteze na bezubi greben. U sustavne čimbenike ubrajamo pacijentovu dob, spol, slab unos kalcija hranom u organizam, poremećen metabolizam kalcija i fosfata u organizmu, promjene na kostima uzrokovane osteoporozom te hormonsku neuravnoteženost (21).

Postoji nekoliko klasifikacija RRR-a s obzirom na resorpciju kosti, a najčešće je korištena klasifikacija po Atwoodu, prema kojoj razlikujemo šest klasa, i klasifikacija po Lekholmu i Zarbu. Prva klasa po Atwoodu predstavlja preekstrakcijski alveolarni greben dok šesta klasa obuhvaća negativni greben (22). Prema Lekholmu i Zarbu, klasa A predstavlja lijepo oblikovan greben dok klasa D predstavlja negativni greben. Greben oblika noža klasa je 4 prema Atwoodu, odnosno klasa C prema Lekholmu i Zarbu (23). Iako je poput noža oštar greben moguće pronaći i u maksili, takav nalaz iznimno je rijedak. Najčešće se opisana promjena nalazi u prednjem dijelu mandibule, a smatra se da je resorpcija kosti potpomognuta nošenjem proteze (slika 11). Oštar greben sastoji se od krte slabo prokrvljene kosti, a pacijenti često ne mogu nositi protezu jer ovakav oblik grebena nije dobro ležište.



Slika 11. Mandibularni greben oštar poput noža. Preuzeto s dopuštenjem autora: doc. dr. sc. Sanja Peršić Kiršić.

Terapija je oštroga grebena kirurška – odstranjenje grebena, pri čemu se radi i vestibuloplastika te dezinsercija pomične sluznice ako se ukaže potreba. Nakon odizanja režnja odstrani se dio oštar poput noža, a frezom za kost zaobli se greben (slika 12). Iako se ovim postupkom najčešće služi da bi se došlo do kosti adekvatne širine i omogućila insercija implantata, moguće ga je provesti i kao pripremu ležišta za donju totalnu protezu.



Slika 12. Kirurški postupak odstranjenja grebena oštra poput noža. Preuzeto s dopuštenjem autora: doc. dr. sc. Sanja Peršić Kiršić.

2.2.4. Oštro hvatište musculus milohioideusa

Hvatište musculus myloioideusa može se kod jako resorbiranih alveolarnih grebena smjestiti u stražnjem dijelu podjezičnoga prostora, iznad grebena. Kod jake akcije tog mišića i grebena oštra poput noža potrebno je kirurški učiniti dezinserciju hvatišta mišića i produbiti podjezični prostor. Ovaj kirurški zahvat iznimno se rijetko radi, a indiciran je jedino kad nije moguće napraviti podjezično krilo proteze u stražnjem i retromilohioidnom podjezičnom prostoru.

2.3. Anatomski otisak

Anatomski ili situacijski otisak prva je klinička faza u izradi totalnih i djelomičnih proteza. Otiskom dobivamo prikaz tkiva ležišta proteze u negativu. Izvodi se u perforiranoj

konfekcijskoj žlici za bezubu čeljust s podebljanim rubovima (slika 13). Materijal izbora je alginat (ireverzibilni hidrokolid) jer pruža udobnost pacijentu i ne uzrokuje distorziju mekih tkiva (24).




Slika 13. Perforirane konfekcijske žlice s podebljanim rubovima. Preuzeto s dopuštenjem autora: doc. dr. sc. Sanja Peršić Kiršić.

2.3.1. Anatomski otisak kod podminiranih grebena

Anatomski otisak uzima se alginatom u konfekcijskoj žlici barem 5 mm široj i dužoj od ležišta. Prije insercije žlice potrebno je malo alginata prstom staviti paratubarno ili napraviti „stoper“, tj. držač mjesta, od gustoga elastomera (slika 14) na mjestima gdje se najčešće izbacuje alginat iz žlice ili zaostaje zrak. Anatomski otisak gornje čeljusti u slučaju podminiranosti grebena bez držača mjesta i s držačima mjesta od gustoga elastomera prikazan je na slici 15 a i b.



Slika 14. Otisak gustim elastomerom i dobiveni držači mjesta. Preuzeto s dopuštenjem autora: doc. dr. sc. Sanja Peršić Kiršić.



Slika 15 a i b. Anatomski otisak gornje čeljusti:

a – bez držača mjesta; strelice pokazuju mjesta koja nisu otisnuta

b – s držačima mjesta od gustoga elastomera.

Preuzeto s dopuštenjem autora: doc. dr. sc. Sanja Peršić Kiršić.

2.4. Funkcijski otisak

Funkcijski otisak uzima se u individualnoj žlici koja oslikava rub proteze i nosi otisni materijal prilikom uzimanja funkcijskoga otiska (24). Žlica se izrađuje na anatomskom modelu od svjetlosno polimerizirajućega ili samovezujućega akrilata (slika 16) (25). Ispravno izrađena individualna žlica prekriva sva područja ležišta, a njena unutrašnja površina jednako je udaljena od svih dijelova ležišta proteze. Time je osigurana jednaka debljina otisnoga materijala. Rubovi individualne žlice moraju biti smješteni na granici pomične i nepomične sluznice, a ako prelaze u pomičnu sluznicu, moraju se odstraniti. U suprotnom, na mjestima preekstendiranih rubova isključuje se retencija i stabilizacija proteze ili nastaju dekubitusi.



Slika 16. Individualna žlica izrađena od samovezujućega akrilata.

Važan je i odnos individualne žlice prema „a liniji“. „A linija“ zamišljena je vibrirajuća linija na granici između mekoga i tvrdoga nepca koja se formira kad pacijent kaže glas *a*. Smještena je na ili neposredno ispred izlazišta palatinalnih žlijezda slinovnica (foveola palatina) (26). Položaj vibracijske „a linije“ individualan je i potrebno ga je utvrditi. Osim izgovaranja glasa *a*, pacijenta možemo zamoliti da puhne kroz zatvoren nos. Meko nepce se spušta, a prikazuje se linija par milimetara smještena ispred „a linije“. Također, na studijskom modelu može se povući tangenta na oba tubera, a dobivena linije smještena je nekoliko mm iza „a linije“. Individualna žlica na tom području ne smije biti predebela jer mora lagano pritisnuti rezilijentno tkivo. Zbog toga je rubove individualne žlice potrebno stanjiti, a ne skratiti.

U donjoj čeljusti žlica mora biti smještena tako da sprječava nepovoljan učinak mišića koji svojom kontrakcijom odižu protezu s ležišta, a mora se koristiti i pozitivnim utjecajem mišića koji stabiliziraju protezu. Žlica se isprobava u ustima, a redom se kontroliraju vestibularni rubovi žlice, stražnji rub na eminenciji piriformis, prednje (paralingvalno), stražnje (paramilohoidno) podjezično područje i retromilohoidno (retromolarno) područje.

Nakon što smo provjerali adaptaciju individualne žlice u ustima pacijenata, možemo započeti postupak uzimanja funkcijskoga otiska. Funkcijski otisak najvažnija je klinička faza u izradi proteza. Njime se prikazuju meka i tvrda tkiva ležišta, njihova svojstva te odnos pomične i nepomične sluznice. Precizna izvedba funkcijskoga otiska osigurava intimno prilijeganje proteze uz sluznicu i optimalno proširenje baze. Tim je postupkom omogućena dobra retencija i stabilizacija totalne proteze (27). Postoji mnogo tehnika uzimanja funkcijskoga otisaka: tehnike s otvorenim i zatvorenim ustima, tehnike sa selektivnim pritiskom terapeuta i bez pritiska, mukostatičke i mukodinamičke tehnike i tehnike s aktivnim te pasivnim funkcijskim kretnjama (28).

Postupak započinjemo izradom oslonca („stopera“) kako bismo postigli stabilnost individualne žlice. Materijal izbora je termoplastični materijal ili gusti silikon. „Stopere“ stavljamo na tri mjesta s unutarnje strane individualne žlice u gornjoj i donjoj čeljusti. Žlice se postavljaju na ležišta proteza te lagano pritisnu i, po završetku stvrdnjavanja materijala, uklanjaju se iz usta. Oblikovanje rubova proteze provodi se u gornjoj i donjoj čeljusti. U njihovoj izradi koristimo se termoplastičnim štapićima razmekšanim na plameniku. Materijal se nanosi dio po dio, a pacijent izvodi aktivne kretnje predviđene za svako područje koje se otiskuje (otvaranje usta, pomicanje mandibule u lijevu i desnu stranu, izgovaranje glasa *a*, plaženje jezika itd.). Osim aktivnih, provode se i pasivne kretnje koje radi terapeut: odizanje

pacijentova obraza, pomicanje usnica itd. Nakon izrade funkcijskih rubova u žlicu se nanosi gumasti materijal kojim se uzima definitivni otisak (slika 17). Materijal je potrebno jednoliko rasporediti i navući preko rubova. Žlica se stavlja u usta, pacijent izvodi aktivne kretnje određene za svaku čeljust, a terapeut ponavlja pasivne kretnje. Pored opisane tehnike, uzimanje funkcijskoga otiska moguće je i korištenjem tehnike s dva gumasta materijala različitih konzistencija ili pak tehnikom prvoga i drugoga funkcijskoga otiska



Slika 17. Uzimanje definitivnoga funkcijskog otiska.

Preuzeto s dopuštenjem autora: doc. dr. sc. Sanja Peršić Kiršić.

2.4.1. Funkcijski otisak kod podminiranih grebena

Prilikom uzimanja funkcijskoga otiska gornje čeljusti u slučaju obostrane podminiranosti grebena teško je izvaditi žlicu iz usta i osigurati ventilni učinak proteze. Čak i ako uspijemo individualnu žlicu izvaditi iz usta jer je materijal kojim smo uzimali otisak malo elastičan, nakon kivetiranja proteze i polimerizacije rubovi su kruti, a rub proteze ima manji promjer od najizbočenijega dijela tubera te je nemoguće takvu protezu vratiti u usta.

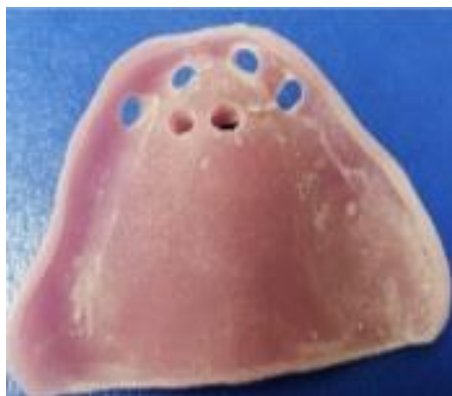Kako bismo protezu ipak postavili na ležište, možemo skratiti rub i protezno krilo na jednom tuberu. Takva proteza, iako ima relativno dobru mehaničku retenciju, ne prisisava i omogućuje male pomake na ležištu, što uz neke druge čimbenike može dovesti do upalnih promjena – palatitis protetica. U takvim je situacijama prije početka terapije najispravnije kirurški odstraniti izbočenje barem jednoga tubera. Ako ostane podminiran samo jedan tuber, možemo ga iskoristiti za dodatnu mehaničku retenciju. Tada se proteza uvodi u usta tako da se prvo stavi rub proteze u podminirano mjesto. Na podminiranom mjestu tijekom nošenja

proteze lako može nastati dekubitus (ranica, žuljanje proteze) jer proteza za vrijeme žvakanja sliježe (ovisno o debljini i rezilijenciji sluznice ležišta) i pritišće podminirano mjesto. Tu je potrebno odstraniti malo akrilata s unutrašnje strane pazeći da rub ostane čitav. Ako se smetnje zbog podminiranoga grebena predvide prije izrade proteze, valja napomenuti tehničaru da prije kivetiranja na najizbočenije mjesto stavi malo sadre, cementa ili zalijepi komadić deblje alufolije te tako spriječi pritisak proteze na podminirano tkivo.

Ako je individualna žlica prekratka, npr. u paratubarnom prostoru, nekoliko milimetara tog dijela moguće je nadoknaditi termoplastičnim ili gumenim materijalom.

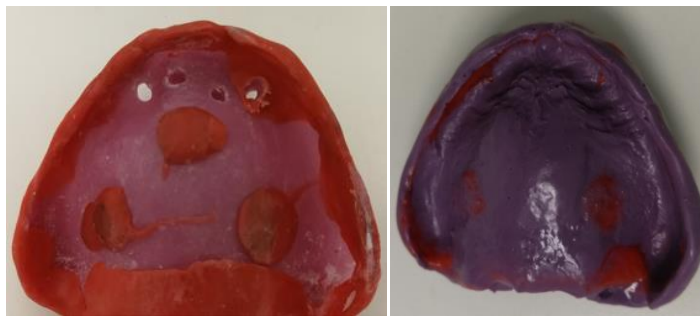
2.4.2. Tehnike uzimanja funkcijskoga otiska u slučaju labavog grebena

Jedna od posljedica dugotrajne bezubosti resorpcija je alveolarnoga grebena. Navedena promjena nastaje i zbog nepovoljnih opterećenja kada se tvrdo tkivo nadomješta mekim. Labavi greben ne predstavlja dobro ležište za protezu, pod pritiskom se pomiče i izaziva nestabilnost proteze. Ako greben nije jako labav (pomičan) ili je pomičan na ograničenom području, poželjno je otisnuti ga posebnim tehnikama koje ga za vrijeme otiskivanja ne pomiču i ne pritišću. Dakle, moguće je žlicu perforirati, naročito u području gdje je sluznica labava (slika 18), otisnuti rubove u funkciji te uzeti definitivni funkcijski otisak materijalom jako male viskoznosti (rijetki materijal) (slika 19).



Slika 18. Djelomično perforirana individualna žlica koja omogućuje otjecanje viška materijala i ne pritišće labavu sluznicu.

Preuzeto s dopuštenjem autora: doc. dr. sc. Sanja Peršić Kiršić.

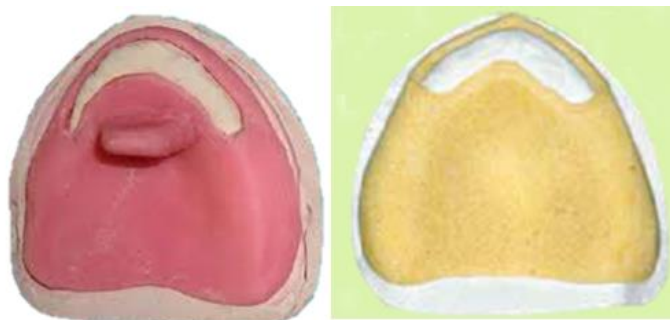

Slika 19. Rubovi otisnuti pomoću perforirane individualne žlice i završen funkcijski otisak; vidljivo je da u području perforacija nema pritiska.

Preuzeto s dopuštenjem autora: doc. dr. sc. Sanja Peršić Kiršić.

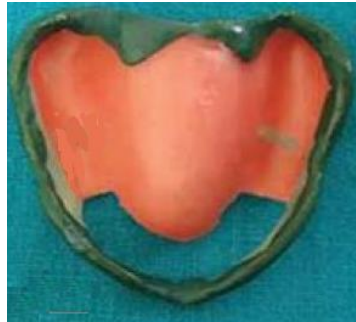Ako je greben labav u većem opsegu, samo perforacije nisu dovoljne jer bi se labava sluznica prilikom uzimanja otiska ipak pomaknula. Tada se otisak uzima posebnom tehnikom koja se zove „tehnika prozora“ (29).

1. Na anatomskom modelu izradi se individualna žlica (slika 20) i na njoj se otvori „prozor“ (velika rupa) u području gdje se nalazi pomični, labavi greben.
2. Pomoću individualne žlice oblikuju se rubovi buduće proteze u funkcijskim kretnjama (slika 21).
3. Rijetki materijal za korekturni funkcijski otisak nanosi se u žlicu, žlica se stavlja na ležište, a rijetki materijal u potpunosti iscure iz žlice na području labavoga grebena, čime se sprječava pomicanje grebena.
4. Labavi greben otisne se jako rijetkom sadrom (može u konfekcijskoj žlici) preko individualne žlice pazeći da se ne pomakne labava sluznica.
5. Konfekcijska i individualna žlica istovremeno se uklanjaju iz usta (slika 22).
6. Otisak se pregleda kako bi se potvrdilo da sluznica nije pomaknuta.
7. Izlije se radni model iz tvrde sadre.



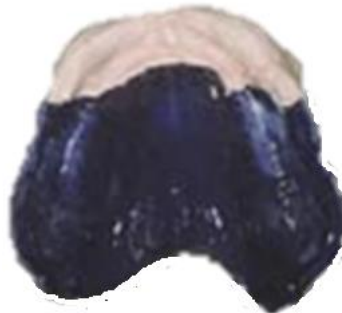Slika 20. „Prozori“ na individualnim žlicama u području labavoga grebena.

Preuzeto s dopuštanjem autora: doc. dr. sc. Sanja Peršić Kiršić.



Slika 21. Rubovi buduće proteze u funkcijskim kretnjama.

Preuzeto s dopuštanjem autora: doc. dr. sc. Sanja Peršić Kiršić.



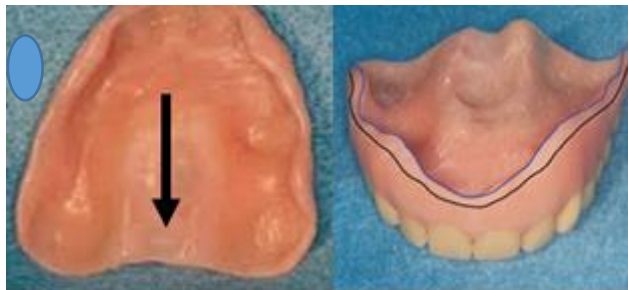
Slika 22. Funkcijski otisak dobiven tehnikom prozora.

Preuzeto s dopuštanjem autora: doc. dr. sc. Sanja Peršić Kiršić.

Ako se otisak labavoga grebena uzima ovim mukostatičkim tehnikama, proteza će imati ventil, odnosno prisisavat će u mirovanju. Suprotno tome, u funkcijskim kretnjama i zagrizu postoji mogućnost da će se proteza pomicati zajedno s grebenom. Korištenjem mukodinamičkog otiska (primjena pritiska na labavi greben tijekom otiskivanja) greben bi se u mirovanju vraćao u nekomprimirani položaj i na taj bi način destabilizirao protezu. Kako bi se opisane promjene sa sigurnošću izbjegle, labavi greben najbolje je kirurški sanirati prije izrade novih proteza.

2.4.3. Funkcijski otisak u slučaju torusa palatinusa koji prelazi „a liniju“

Prilikom otiskivanja torusa palatinusa koji prelazi „a liniju“ problem nastaje zbog nemogućnosti kompresije (selektivni pritisak) jer sluznica na tom mjestu nije rezilijentna, već je tanka i čvrsto prirasla za koštanu podlogu. Takva proteza nema ventilni učinak, a tijekom žvakanja rub proteze u tom području može biti uzrokom dekubitusa. Na slici 23 prikazana je proteza napravljena u slučaju torusa maxillarisa koji prelazi „a liniju“ kod potpuno bezubog grebena. Ako torus završava prije „a linije“, neće biti većih problema u ostvarenju ventilnog učinka jer je na „a liniji“ prisutna rezilijentna sluznica.



Slika 23. Proteza napravljena u slučaju torusa maksilarisa koji prelazi „a liniju“.

Preuzeto s dopuštenjem autora: doc. dr. sc. Sanja Peršić Kiršić.

Mnogi kliničari smatrali su da će razvojem novih tehnologija i tehnika u rehabilitaciji bezubih čeljusti izrada potpunih proteza do danas biti istisnuta iz kliničke prakse. Douglas i suradnici u svom istraživanju odbacuju to mišljenje. Navode da starenjem populacije i porastom broja stanovnika potreba za totalnim protezama raste (30). Rehabilitacija gornje bezube čeljusti zadovoljavajuća je izradom totalnih proteza s mukoznim opterećenjem. 2012. godine donesen je McGillov konsenzus kojim je pokrovna proteza retinirana na dva implantata predstavljena kao „zlatni standard“ u terapiji bezubosti donje čeljusti (1). Ipak, najčešće zbog financijskih razloga, pacijenti se i dalje odlučuju na izradu donje totalne proteze koja zbog male površine ležišta zadaje problem u postizanju dobre stabilizacije. Nadalje, literatura navodi da čak 10 % pacijenata u terapiji totalnim protezama ne nosi svoje proteze i nije zadovoljno njihovom izradom (31). Kako bi se spriječilo nezadovoljstvo pacijenata i olakšala izrada proteze, u osoba sa specifičnim oblicima tkiva ležišta neposredno prije izrade totalnih proteza indicirano je njihovo saniranje ili primjena posebnih tehnika otiskivanja.

U situacijama kada je zbog položaja različitih struktura (npr. nizak frenulum) ili koštanih egzostoza nemoguće uzeti dobar anatomske ili funkcijske otisak, neophodno je njihovo kirurško uklanjanje. Pacijenti su u terapiji totalnim protezama najčešće starije dobi, a osim problema sa stomatognatnim sustavom, boluju i od različitih sustavnih bolesti. Neke od tih bolesti iziskuju posebne protokole u izvedbi kirurških zahvata, produžuju oporavak i usporavaju postupak izrade proteze. Takvi pacijenti najčešće ne pristaju na takav plan terapije, stoga je terapeut suočen s velikim naporom prilikom izrade proteza, a ishod je često nezadovoljavajuć. Primjenom posebnih tehnika otiskivanja može biti osigurano nošenje proteza i bez prethodne kirurške intervencije. Na taj način izbjegnuta su oštećenja tkiva, poput dekubitusa u pacijenata s torusom mandibularisom i palatinusom, a zaobilaženjem nisko spuštenih plicae buccales prilikom izrade individualne žlice moguće je osigurati ventilni učinak. U pacijenata s tzv. *flabby ridge* grebenom korištenjem perforiranih individualnih žlica i „tehnikе prozora“ olakšano je nošenje proteza, a dobivena stabilnost djelomično je prihvatljiva.

Ispravnim tehnikama otiskivanja od nepovoljnih uvjeta za izradu totalne proteze stvaramo povoljnije, međutim, korištenjem nepravilnih tehnika možemo oštetiti prethodno zdravo tkivo. Jedna je od tih pojava palatitis protetica, upalni entitet koji najčešće nastaje kao posljedica loše izrađene proteze. Neznanjem stomatologa, često se mijenja za alergijsku

reakciju (15). Terapija je takve promjene antimikrobna i antiseptična, a po izlječenju potrebna je izrada nove proteze. Zbog neispravnoga funkcijskog otiska nije postignuto pravilno priližeganje proteze uz sluznicu, što dovodi do lokalne iritacije i upalne promjene nepca. Ako terapeut ne poznaje pravilne tehnike otiskivanja, neće uspješno riješiti problem, stoga će i nakon izrade novih proteza doći do recidiva upale.

Iz navedenih primjera zaključujemo da je za uspješno provođenje rehabilitacije bezube čeljusti od iznimne važnosti pridržavanje pravila i strogo poštivanje koraka u izradi totalnih proteza. Ponekad je potreban multidisciplinarni pristup pacijentu, a dužnost je svakoga stomatologa da se prije početka terapije upozna sa svim anatomskim i morfološkim strukturama sredine u kojoj će se nalaziti totalna proteza.

Usprkos smanjenoj stabilnosti i većoj nelagodi prilikom nošenja mobilnih nadomjestaka u odnosu na novije metode rehabilitacije bezube čeljusti, totalne su proteze zbog nekoliko razloga u većine pacijenata i dalje prvi izbor terapije.

Uvjet za izradu što stabilnije totalne proteze poznavanje je oblika tkiva ležišta gornje i donje čeljusti, odnosno uočavanje svih promjena koje su nastale unutar stomatognatnog sustava kao posljedica bezubosti. Određene specifičnosti navedenih tkiva otežavaju izradu proteza, a njihovo uklanjanje podrazumijeva pretprotetsku kirurgiju, antimikrobnu terapiju ili primjenu posebnih tehnika otiskivanja. Stomatologovo poznavanje posebnih tehnika otiskivanja od iznimne je važnosti u kliničkoj fazi izrade mobilnih nadomjestaka. Odabir valjanoga oblika žlice, korištenje „držača mjesta“ prilikom uzimanja anatomskega otiska, ispravan oblik i provjera rubova individualne žlice te pravilan odabir materijala za funkcijski otisak samo su neki od čimbenika neophodnih za izradu stabilne proteze.

Unatoč individualnom pristupu, sanaciji tkiva i primjeni posebnih tehnika otiskivanja, u nekim situacijama nije moguće dobiti zadovoljavajući ventilni učinak i postići prihvatljivu stabilizaciju totalne proteze.

Shodno tomu, svaki je stomatolog dužan unaprijed upozoriti pacijenta na mogućnost nepovoljnoga ishoda terapije te od pacijenta zatražiti potpisani informativni pristanak prilikom ulaska u mobilno-protetsku terapiju.

1. Knezović Zlatarić, D. Lokatori u svakodnevnoj protetskoj praksi. *Vjesnik dentalne medicine*. 2011; 18(5): 22–5.
2. Suvin, M. *Biološki temelji protetike-totalna proteza*. Zagreb: Školska knjiga; 1988.
3. Kraljević, K. *Potpune proteze*. Zagreb: Areagrafika; 2001.
4. Youssef S. Al Jabbari. Frenectomy for improvement of a problematic conventional maxillary complete denture in an elderly patient: a case report. *J Adv Prosthodont*. 2011; 3(4): 236–239.
5. Proffit WR; Sarver DM; Fields HW Jr. *Ortodoncija*. Jastrebarsko: Naklada Slap; 2010.
6. Devishree, Gujjari SK, Shubhashini PV. Frenectomy: a review with the reports of surgical techniques. *J Clin Diagn Res*. 2012 Nov; 6(9): 1587–1592.
7. Miše, I. Operativna metoda kombiniranih atrofičkih promjena alveolarnog grebena. *Acta stomatologica Croatica*. 1971; 6(4): 173–179.
8. Knežević, G. i suradnici. *Oralna kirurgija 2*. Zagreb: Medicinska naklada; 2003.
9. Miše, I. *Oralna kirurgija*. 3rd ed. Zagreb: Medicinska naklada; 1991.
10. Kathuria, N; Prasad, R; Bhide, SV. Flabby alveolar ridges: a modified technique to treat this clinical challenge. *Eur J Prosthodont Restor Dent*. 2011; 19(1): 21–24.
11. Labban, N. Management of the flabby ridge using a modified window technique and polyvinylsiloxane impression material. *Saudi Dent J*. 2018; 30(1): 89–93.
12. García-García AS; Martínez-González JM; Gómez-Font R; Soto-Rivadeneira A; Oviedo-Roldán L. Current status of the torus palatinus and torus mandibularis. *Med Oral Patol Oral Cir Bucal*. 2010; 15(2): 353–60.
13. Al Quran, FAM; Al-Dwairi, ZN. Torus palatinus and torus mandibularis in edentulous patients. *J Contemp Dent Pract*. 2006; 7: 112–119.
14. Hadjieva, H; Dimova, M; Todorov, S. Stomatitis prothetica – a polyetiologic disorder. *IMAB*. 2006; 12(2): 38–41.
15. Cekić-Ambrašin, A. *Oralna medicina*. Zagreb: Školska knjiga; 2005.
16. Wilson, J. The etiology, diagnosis and management of denture stomatitis. *B Dent J* 1998; 185: 380–384.
17. Suzuki, M; Sakai, T. A familail study of torus palatinus and torus mandibularis. *Am J phys Anthropol* 1960; 18: 263–272.
18. Pandurić, J; Kraljević, K. Torus mandibularis u protetskih pacijenata. *Acta stomatologica Croatica*. 1983;17(1): 49–56.

19. Medsinghe, SV; Kohad, R; Budhiraja, H; Singh, A; Gurha, S; Sharma, A. Buccal exostosis: a rare entity. *J Int Oral Health*. 2015; 7(5) :62–64.
20. Kovačić I; Čelebić, A; Kovačić, F; Knezović Zlatarić, D; Baučić, M; Mehulić, K. Utjecaj nošenja proteza noću na iznos resorpcije alveolarnog grebena u nositelja potpunih proteza – jednogodišnje istraživanje. *Acta stomatologica Croatica*. 2004; 38(1): 27–34.
21. Knezović Zlatarić, D; Čelebić, A; Lazić, B. Resorptivne promjene koštanih struktura gornje i donje čeljusti u pacijenata nositelja mobilno-protetskih nadomjestaka. *Acta stomatologica Croatica*. 2002; 36(2): 253–259.
22. Atwood, DA. Reduction of residual ridges: a major oral disease entity. *J Prosthet Dent*. 1971; 26 (3): 266–279.
23. Lekholm, U; Zarb, GA. Tissue integrated prostheses: osseointegration in clinical dentistry. U: Patient selection and preparation. Branemark PI, Zarb GA, Albrektsson T, ur. Chicago: Quintessence Publishing Company; 1985. str. 199–209.
24. Badel, T. Otisci za potpune proteze. *Sonda*. 2007; 8(14–15):75–78.
25. Dulčić, N. Otisni postupci u implantoprotetskoj terapiji. *Sonda*. 2011; 12(22): 61–63.
26. Ettinger, RL; Scandrett, FR. The posterior palatal seal: A review. *Aust Dent J* 1980; 25: 197–200.
27. Kovačević Pavičić, D; Biličić, I; Lajnert, V. Funkcijski otisak bezube čeljusti. *Medicina Fluminensis*. 2014; 50.(3): 294–299.
28. Kršek, H; Dulčić, N. Funkcijski otisci u terapiji potpunim i pokrovnim protezama. *Acta stomatologica Croatica*. 2015; 49 (1): 45–53.
29. Bansal, R; Kumar, M; Garg, R; Saini, R; Kaushala S. Prosthodontic rehabilitation of patient with flabby ridges with different impression techniques. *Indian J Dent*. 2014; 5(2): 110–113.
30. Douglas, CW; Shih, A; Ostry, L. Will there be a need for complete dentures in the United States in 2020? *J Prosthet Dent* 2002; 87: 5–8.
31. Zarb, AG; Bolender, CL; Carlsson, GE. Boucher's prosthodontic treatment for edentulous patients. 11th edition. St. Louis: Mosby, 1997; 437–448.

Matea Stunja rođena je 5. listopada 1992. godine u Zagrebu. Nakon završetka Osnovne škole Klinča Sela upisuje prirodoslovno-matematičku V. gimnaziju. Godine 2011. upisuje Veterinarski fakultet Sveučilišta u Zagrebu gdje studira dvije akademske godine. 2013. godine započinje studij na Stomatološkom fakultetu Sveučilišta u Zagrebu. Tijekom studija objavljuje članke u studentskom časopisu „Sonda“ i znanstveno-stručnom časopisu Acta stomatologica Croatica. Dobitnica je Rektorove nagrade za individualan znanstveni rad u akademskoj godini 2017./2018. Završava nekoliko stručnih tečajeva i aktivno sudjeluje na kongresima predstavljajući svoje radove. Tijekom studija asistirala je u poliklinici za stomatologiju u Zagrebu.