

Ispitivanje učinkovitosti završnih protokola ispiranja u uklanjanju ostataka punila nakon revizije zavijenih korijenskih kanala

Ferenac, Adriana

Master's thesis / Diplomski rad

2019

Degree Grantor / Ustanova koja je dodijelila akademski / stručni stupanj: **University of Zagreb, School of Dental Medicine / Sveučilište u Zagrebu, Stomatološki fakultet**

Permanent link / Trajna poveznica: <https://um.nsk.hr/um:nbn:hr:127:565914>

Rights / Prava: [Attribution-NonCommercial 3.0 Unported / Imenovanje-Nekomercijalno 3.0](#)

Download date / Datum preuzimanja: **2024-07-23**



Repository / Repozitorij:

[University of Zagreb School of Dental Medicine Repository](#)





Sveučilište u Zagrebu
Stomatološki fakultet

Adriana Ferenac

**ISPITIVANJE UČINKOVITOSTI ZAVRŠNIH
PROTOKOLA ISPIRANJA U UKLANJANJU
OSTATAKA PUNILA NAKON REVIZIJE
ZAVIJENIH KORIJENSKIH KANALA**

DIPLOMSKI RAD

Zagreb, 2019.

Rad je ostvaren na Zavodu za endodonciju i restaurativnu stomatologiju Stomatološkog fakulteta Sveučilišta u Zagrebu u suradnji sa Zavodom za kvalitetu Fakulteta strojarstva i brodogradnje Sveučilišta u Zagrebu.

Mentor rada: doc. dr. sc. Ivona Bago, Zavod za endodonciju i restaurativnu stomatologiju Stomatološkog fakulteta Sveučilišta u Zagrebu.

Lektor hrvatskog jezika: Nikolina Nikolić, prof. hrvatskog jezika i književnosti

Lektor engleskog jezika: Tihana Latković, prof. engleskog i njemačkog jezika i književnosti

Sastav povjerenstva za obranu diplomskog rada:

1. _____
2. _____
3. _____

Datum obrane rada: _____

Rad sadrži: 33 stranice

2 tablice

13 slika

CD

Rad je vlastito autorsko djelo, koje je u potpunosti samostalno napisano uz naznaku izvora drugih autora i dokumenata korištenih u radu. Osim ako nije drukčije navedeno, sve ilustracije (tablice, slike i dr.) u radu su izravni doprinos autora diplomskog rada. Autor je odgovoran za pribavljanje dopuštenja za korištenje ilustracija koje nisu njegov izravni doprinos, kao i za sve eventualne posljedice koje mogu nastati zbog nedopuštenog preuzimanja ilustracija odnosno propusta u navođenju njihovog podrijetla.

Zahvala

Prije svega, želim zahvaliti dragoj mentorici, doc. dr. sc. Ivoni Bago. Velika hvala na idejama, pomoći, savjetima, uloženom vremenu i trudu, strpljenju, razumijevanju, podršci i pozitivnoj energiji u trenucima kad se mnogo toga činilo neizvedivo.

Hvala doc. dr. sc. Marku Katiću s Fakulteta strojarstva i brodogradnje na pomoći prilikom mikro-CT snimanja i analize.

Hvala svima koji su mi pomogli pri skupljanju uzoraka za istraživanje, doc. dr. sc. Dragani Gabrić, doc. dr. sc. Davoru Brajdiću te kolegama iz grupe.

Hvala mojim kolegama i prijateljima na danima ispunjenim smijehom.

Za kraj, najveća hvala mojim roditeljima, na svemu.

Ispitivanje učinkovitosti završnih protokola ispiranja u uklanjanju ostataka punila nakon revizije zavijenih korijenskih kanala

Sažetak

Svrha znanstvenog rada bila je ispitati doprinos dodatnog završnog aktivacijskog ispiranja (zvučno aktivacijsko ispiranje i lasersko aktivacijsko ispiranje) korijenskog kanala natrijevim hipokloritom (NaOCl) i otapalom temeljenim na timolu na uklanjanje zaostalog punila iz zavijenih korijenskih kanala nakon standardne kemomehaničke revizije kanala jednim instrumentom. U istraživanju je korišteno 37 ekstrahiranih humanih molara sa zavijenim korijenima. Korijenski kanali instrumentirani su ProTaper Next rotacijskom tehnikom te punjeni punilom na bazi epoksi smole i kombinacijom tehnike kontinuiranog vala i tople injekcijske tehnike. Kanali su revidirani WaveOne Gold primarnim crvenim instrumentom te isprani prema standardnom završnom protokolu (natrij hipoklorit i etilendiaminotetraoctena kiselina). Uzorci su nasumično podijeljeni u četiri skupine ovisno o dodatnom ispiranju kanala. U prvoj skupini korišten je EndoActivator u kombinaciji s NaOCl-om, u drugoj skupini laserski je aktivirano otapalo na bazi timola, u trećoj skupini laserska aktivacija (LAI) NaOCl-a, a u četvrtoj skupini EndoActivator u kombinaciji s otapalom temeljenim na timolu. Korijeni su snimani u mikro-kompjuteriziranom tomogramu (mikro-CT) nakon punjenja, nakon revizije, nakon standardnog završnog ispiranja i nakon dodatnog ispiranja u svrhu izračuna volumena zaostalog punila. Otkriveno je značajno smanjenje volumena punila nakon kemomehaničke revizije ($p=0,015$) kod svih skupina. Međutim, niti u jednom uzorku punilo nije u potpunosti uklonjeno iz kanala. Ako gledamo smanjenje volumena punila nakon dodatnog završnog ispiranja kanala po skupinama (u odnosu na završno ispiranje kanala), nije dokazano značajno smanjenje niti u jednoj skupini ($p>0,05$). Nije dokazano značajno uklanjanje ostataka punila dodatnim završnim ispiranjem ($p>0,05$), kao ni razlika između različitih aktivacijskih tehnika.

Dodatno aktivacijsko ispiranje kanala nije doprinijelo smanjenju volumena punila unutar kanala.

Ključne riječi: revizija; zavijeni kanali; ostaci punila; EndoActivator; LAI; Endosolv; mikro-CT

Effect of an additional step to the irrigation protocol to reduce filling material remnants after root canal retreatment in severely curved root canals

Summary

The aim of this study was to examine the additional effect of activated irrigation protocols (sonic activated irrigation and laser activated irrigation) in combination with sodium hypochlorite and thymol-based solvent activation on the removal of the filling remnants left after the root canal retreatment. In this study, 37 human extracted molars were used. The root canals were instrumented by rotary ProTaper Next system and filled with epoxy resin-based sealer and the combination of continuous-wave and hot injection technique. The canals were retreated by WaveOne Gold primary red file and rinsed according to the standard final irrigation protocol (sodium hypochlorite and ethylenediaminetetraacetic acid). Subsequently, specimens were randomly divided into four groups according to the additional irrigation step. In Group 1, the additional irrigation was performed with the EndoActivator in combination with NaOCl. In Group 2, the thymol-based solvent was laser activated. In Group 3, the additional irrigation was performed with laser activation (LAI) of NaOCl. In Group 4, the thymol-based solvent was used with EndoActivator. Micro-CT scan was performed after the filling, after the retreatment, after the standard irrigation protocol, after the additional step to the irrigation protocol in order to measure the volume of the remaining filling material. Significantly reduced amount of filling material after chemomechanical preparation ($p = 0.015$) was found in all groups. However, in either sample the filling material was not completely removed. If we look at the reduction of the filling material volume after the additional rinsing of the canals by groups (in relation to the final canal irrigation), no significant reduction was found in any group ($p > 0.05$). No significant removal of the filling material by additional irrigation ($p > 0.05$) was demonstrated, as did the difference between the various activation techniques.

Additional activation rinsing of the canals did not contribute to the reduction of filler volume within the canals.

Keywords: retreatment; curved canals; filling remnants; EndoActivator; LAI; Endosolv; micro-CT

SADRŽAJ

1. UVOD.....	1
1.1. Svrha znanstvenog rada.....	3
1.2. Hipoteze rada.....	3
2. MATERIJALI I POSTUPCI.....	4
2.1. Odabir i priprema uzoraka.....	5
2.2. Punjenje korijenskih kanala.....	6
2.3. Revizija korijenskih kanala.....	9
2.4. Završno dodatno ispiranje korijenskih kanala.....	10
2.5. Mikro-CT analiza.....	13
2.6. Statistička obrada podataka.....	17
3. REZULTATI.....	18
4. RASPRAVA.....	21
5. ZAKLJUČAK.....	25
6. LITERATURA.....	27
7. ŽIVOTOPIS.....	32

Popis skraćenica

EDTA – etilendiaminotetraoctena kiselina

Er:YAG – *Erbium: Yttrium, Aluminium, Garnet* (erbij: itrij, aluminij, garnet)

Er,Cr:YSGG – *Erbium, Chromium: Yttrium, Scandium, Gallium, Garnet* (erbij, kromij: itrij, skandij, galij, garnet)

LAI – *Laser Activated Irrigation* (laserski aktivirano ispiranje)

Mikro-CT – *micro-computed tomography* (mikro kompjuterizirana tomografija)

NaOCl – natrij hipoklorit

Nd:YAG – *Neodymium-doped: Yttrium Aluminium Garnet* (neodimij: itrij, aluminij, garnet)

PIPS – *Photon-Induced Photoacoustic Streaming* (foton inicirajuće fotoakustično strujanje)

PTN – ProTaper Next

SEM – *Scanning Electron Microscope* (pregledni elektronski mikroskop)

Cilj endodontskog liječenja je prevencija ili eliminacija infekcije iz sustava korijenskih kanala zuba (1). Pravilnom instrumentacijom i ispiranjem korijenskih kanala uklanja se nekrotični i vitalni organski sadržaj iz sustava korijenskih kanala te postiže pravilan konični oblik koji omogućava zadovoljavajuće punjenje kanala (1). Uspješnost primarnog endodontskog liječenja zubi s prisutnim apikalnim paradontitisom je između 83 % i 100 % (2 - 4). Uzroci neuspjeha endodontskog liječenja zuba su sljedeći: značajan broj zaostalih mikroorganizama u korijenskom kanalu zuba, ekstraradikalarna infekcija, neadekvatno punjeni korijenski kanali (prepunjeni korijenski kanali, nedovoljno punjeni korijenski kanali), neadekvatna koronarna opskrba (koronarno propuštanje), pogreške prilikom izrade pristupnog kaviteta te prilikom instrumentacije (5).

U slučaju neadekvatno punjenih korijenskih kanala s radiološkim nalazom perzistirajućeg periapikalnog procesa i kliničkim simptomima, kao i u slučaju neadekvatno punjenih korijenskih kanala zuba kada se planira izbjeljivanje ili zamjena koronarne restauracije, indicirana je revizija endodontskog punjenja (6). Revizijom se uklanja materijal za punjenje i mikroorganizmi iz sustava korijenskih kanala te se nakon obrade kanali ponovno pune (7). Prilikom revizije, za uklanjanje starog punjenja najčešće koristimo kombinaciju otapala i instrumenata, ručnih ili strojnih (7). Dok neka istraživanja ukazuju na potpunije uklanjanje materijala ručnim instrumentima (8), Mittal i sur. (9) prednost daju ProTaper strojnoj tehnici revizije u kombinaciji s otapalom, a Somma i sur. (10) zaključuju da je kombinacija ručne i strojne tehnike najuspješnija. Neovisno o tome koristi li se strojna ili ručna tehnika revizije (8 - 13) s ili bez otapala (14), svima je zajedničko zaostajanje materijala za punjenje u kanalima (8 - 14). Ostaci punila u kanalu sprječavaju novo prijanjanje punila uz stijenke kanala i kvalitetnu dezinfekciju (15).

Aktivacijske tehnike ispiranja kanala temelje se na stvaranju snažnog hidrodinamskog učinka unutar kanala čime se poboljšava lomljenje bakterijskog biofilma i zaostatnog sloja (16 - 21). Najistraženije metode aktivnog ispiranja su: zvučno, ultrazvučno te laserski aktivirano ispiranje (LAI). Mogućnost primjene aktivacijskih tehnika ispiranja kanala u uklanjanju zaostalog punila nakon revizije istražena je u nekoliko prethodnih radova (22 - 24). EndoActivator je uređaj za zvučno aktivirano ispiranje koji koristi polimerne nastavke za prijenos zvučne energije u sredstvo za ispiranje u korijenskom kanalu uz stvaranje hidrodinamskog učinka (25). Jiang i sur. (22) u svom su istraživanju na ovalnim korijenskim kanalima maksilarnih prvih premolara dokazali smanjenje količine ostataka gutaperke prilikom završne zvučne aktivacije 3 %-tnog natrij hipoklorita (NaOCl), u odnosu na kontrolnu grupu gdje je provedeno ispiranje 17 %-tnom etilendiaminotetraoctenom kiselinom

(EDTA) tijekom 5 minuta. U istom istraživanju, najviše ostataka gutaperke uklonjeno je laserski aktiviranim ispiranjem kanala protokolom foton inicirajućim fotoakustičnim strujanjem (engl. *Photon Induced Photoacoustic Streaming (PIPS)*), a ultrazvučna aktivacija bila je učinkovitija u odnosu na zvučno aktivirano ispiranje. Učinkovitost PIPS tehnike dokazana je i u istraživanju Suk i sur. (24), na ravnim korijenskim kanalima, u kombinaciji s 2,5 %-tnim NaOCl-om, prilikom uklanjanja ostataka triju različitih vrsta punila.

1.1. Svrha znanstvenog rada

1. Ispitati doprinos dodatnog završnog ispiranja korijenskog kanala NaOCl-om i otapalom temeljenim na timolu na uklanjanje zaostalog punila iz zavijenih korijenskih kanala nakon standardne kemomehaničke revizije kanala jednim instrumentom.
2. Ispitati doprinos dodatnog završnog aktivacijskog ispiranja (zvučno aktivacijsko ispiranje i lasersko aktivacijsko ispiranje) korijenskog kanala NaOCl-om i otapalom temeljenim na timolu na uklanjanje zaostalog punila iz zavijenih korijenskih kanala nakon standardne kemomehaničke revizije kanala jednim instrumentom.
3. Usporediti učinkovitost zvučnog aktivacijskog ispiranja i laserski aktivacijskog ispiranja na uklanjanje zaostalog punila iz zavijenih korijenskih kanala nakon standardne kemomehaničke revizije kanala jednim instrumentom.

1.2. Hipoteze rada

Radne hipoteze istraživanja su:

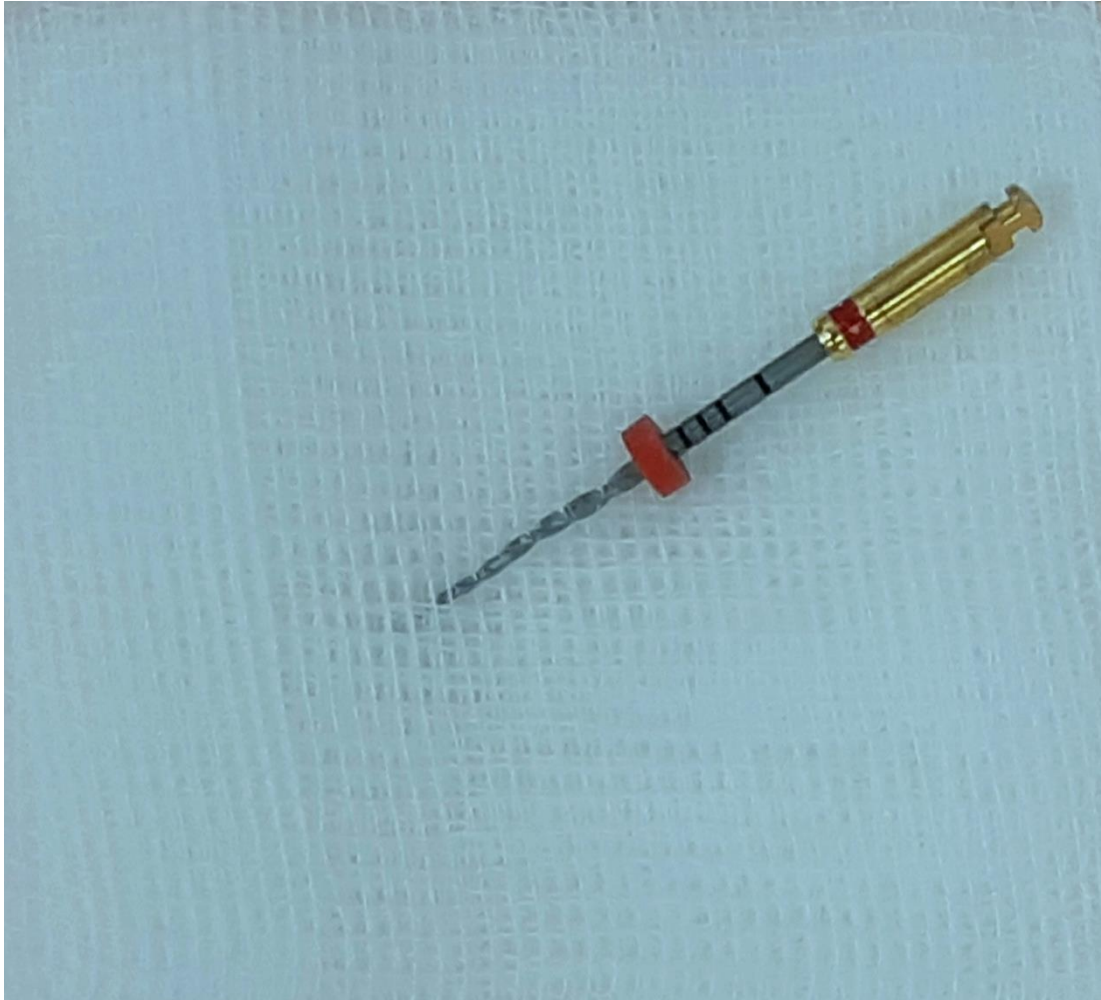1. Ispiranje kanala 2,5 %-tnom otopinom NaOCl-a ili otapalom na bazi etil-acetata, amil-acetata i timola nakon standardnog završnog protokola ispiranja dodatno će ukloniti zaostalu gutaperku nakon kemomehaničke revizije zavijenih korijenskih kanala.
2. Aktivacijske tehnike ispiranja dodatno će ukloniti ostatke punila iz korijenskog kanala zuba.
3. Tehnika LAI bit će učinkovitija u uklanjanju ostataka punila iz zavijenih kanala u usporedbi s tehnikom zvučno aktiviranog ispiranja.

2. MATERIJALI I POSTUPCI

2.1. Odabir i priprema uzoraka

Etičko povjerenstvo Stomatološkog fakulteta Sveučilišta u Zagrebu odobrilo je provođenje ovog istraživanja pod rednim brojem: 05-PA-30-IV-2/2019.

Za potrebe ovog *ex vivo* istraživanja korišteno je 37 ekstrahiranih humanih molara gornje i donje čeljusti. Zubi korišteni u ovom istraživanju imali su potpuno razvijen korijen, bez karijesa korijena, znakova eksterne resorpcije te bez prethodnog endodontskog liječenja. Nakon vađenja, zubi su pohranjeni u otopinu 10 %-tnog formaldehida (Zavod za oralnu medicinu Stomatološkog fakulteta Sveučilišta u Zagrebu, Zagreb, Republika Hrvatska). Sve tvrde i meke naslage na površini korijena uklonjene su ručno, kiretom. Karijesne lezije, kao i postojeći ispuni, uklonjeni su te su zubi trepanirani fisurnim dijamantnim svrdlom br. 016 (Komet, Rock Hill, SC, USA) montiranim na turbinu, uz vodeno hlađenje. Prohodnost korijenskih kanala, prije i poslije instrumentacije, ispitana je ISO ručnim proširivačem #10 (Dentsply Sirona Endodontics, Ballaigues, Švicarska), kojim je određena i radna dužina. Korijenski kanali, kroz koje nije bilo moguće proći ručnim proširivačem #10 i oni kroz koje je ručni proširivač #20 slobodno prolazio, nisu uključeni u istraživanje. Kruna zubi skraćena je također dijamantnim fisurnim svrdlom montiranim na turbinu, uz vodeno hlađenje, radi standardizacije radne duljine na 18 mm. Na svakom zubu odabran je jedan korijenski kanal, koji je instrumentiran rotacijskom ProTaper Next (PTN) (Dentsply Sirona Endodontics, Ballaigues, Švicarska) tehnikom do instrumenta veličine PTN X2 (*master apical file*, MAF; 25/06) (Slika 1.). Jedan instrument korišten je za instrumentaciju pet korijenskih kanala, nakon čega je zamijenjen novim, zbog smanjenja rezne učinkovitosti te opasnosti od pucanja u korijenskom kanalu. Tijekom instrumentacije, kanali su isprani s 5 mL 2,5 %-tnog NaOCl-a pomoću igle veličine 30G (BD, Microlance, Becton Dickinson, Madrid, Španjolska) te šprice od 2 mL. Nakon instrumentacije, kanali su isprani prema standardnom završnom protokolu ispiranja koji uključuje: 2 mL 15 %-tne EDTA-e (Calcinase, Legeartis, Dettenhausen, Njemačka) tijekom 2 minute, 1 mL 2,5 %-tnog NaOCl-a tijekom 30 sekunda te 1 mL fiziološke otopine tijekom 30 sekunda. Nakon provedenog završnog protokola ispiranja, kanali su posušeni sterilnim papirnatim štapićima veličine PTN X2 (Dentsply Sirona Endodontics, Ballaigues, Švicarska).



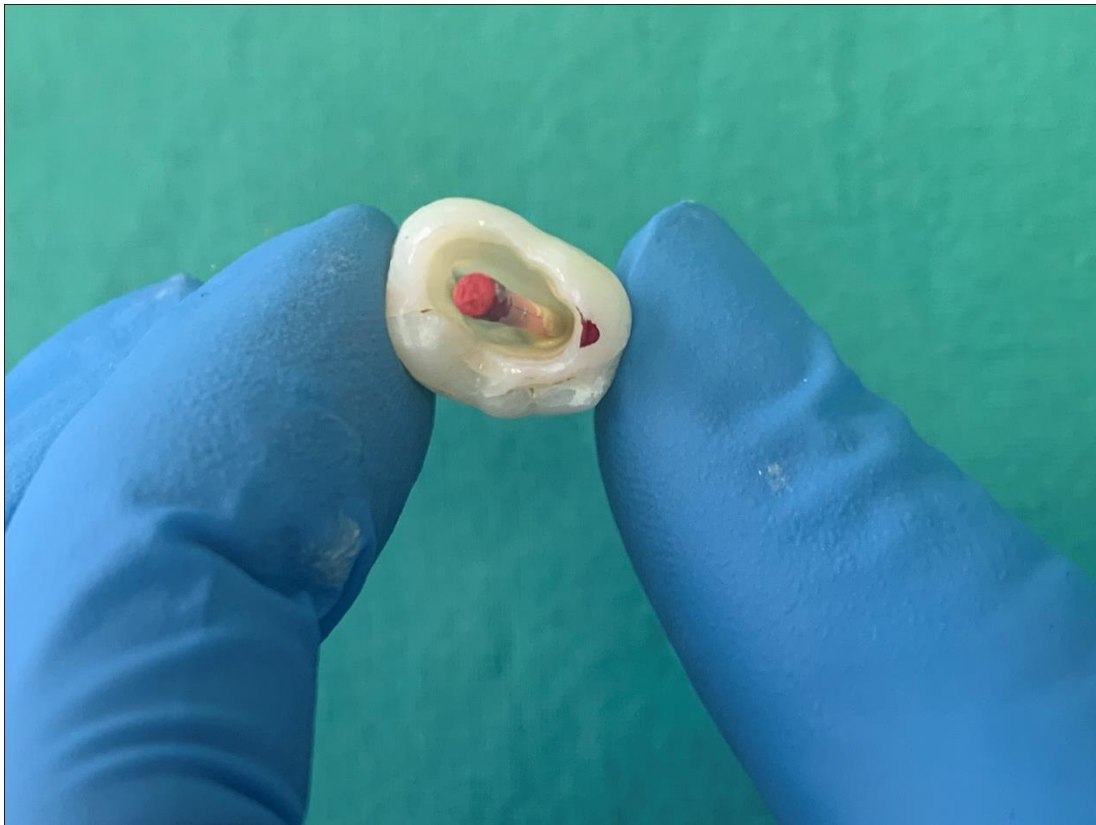Slika 1. Instrument ProTaperNext X2.

2.2. Punjenje korijenskih kanala

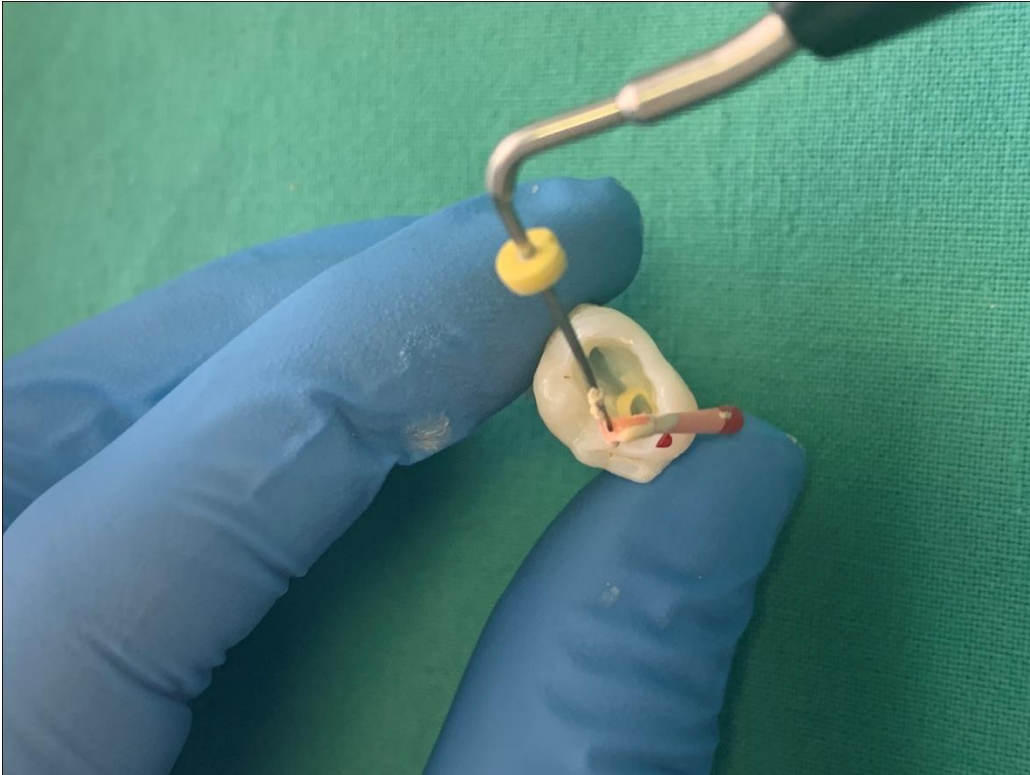
Korijenski kanali punjeni su punilom na bazi epoksi smole (AH Plus, Dentsply Sirona Endodontics, Ballaigues, Švicarska) i kombinacijom tehnike kontinuiranog vala i tople injekcijske tehnike (Calamus Dual System, Dentsply Sirona Endodontics, Ballaigues, Švicarska). Punilo je u korijenski kanal uneseno proširivačem veličine #25, uz rotaciju u smjeru suprotnom od kazaljke na satu, kako bi se punilo rasporedilo po stijenkama kanala. U korijenski kanal je postavljena PTN X2 gutaperka 3 mm kraće od radne duljine (Slika 2). Odgovarajućim zagrijanim (200 °C) nabijačem (veličina 40) odstranjen je višak gutaperke do ulaza u korijenski kanal (Slika 3). Preostala gutaperka se potisnula u jednom kontinuiranom pokretu (tijekom 2 sekunde) zagrijanog nabijača do 5 mm od pune radne duljine (na nabijaču je stoperom označena duljina). Dovod topline se prekinuo, ostatak gutaperke se kondenzirao 5 sekunda dok se ne ohladi, a zatim se dovod topline ponovno upalio i zagrijani nabijač izvukao

iz kanala (1- 2 sekunde). Ostatak kanala napunio se injekcijskom tehnikom (zagrijana gutaperka do 180 °C), uz kondenzaciju svakog sloja gutaperke ručnim nabijačima veličine 2, 3 i 4 (Slika 4).

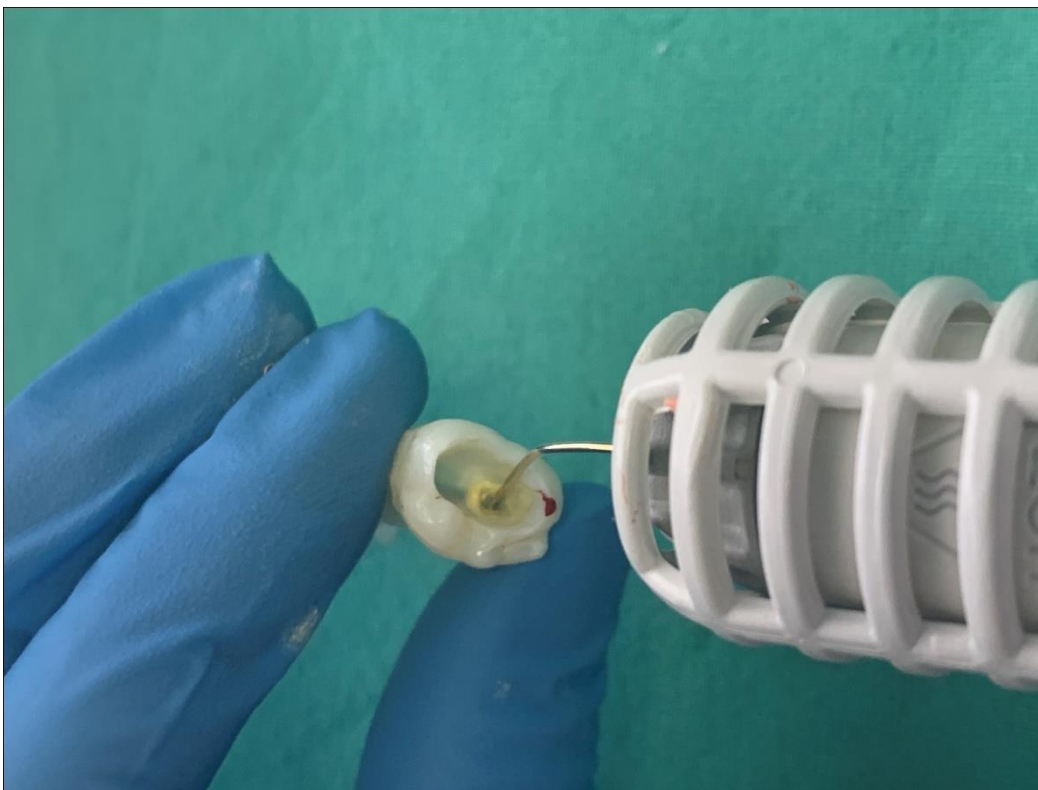
Nakon punjenja, pristupni kaviteti su zatvoreni privremenim restaurativnim materijalom (Caviton, GC, Tokyo, Japan) te su uzorci pohranjeni na 37 °C i 100% vlage, tijekom 2 tjedna.



Slika 2. Master gutaperka i punilo u korijenskom kanalu.



Slika 3. Uklanjanje viška gutaperke, do ulaza u korijenski kanal.



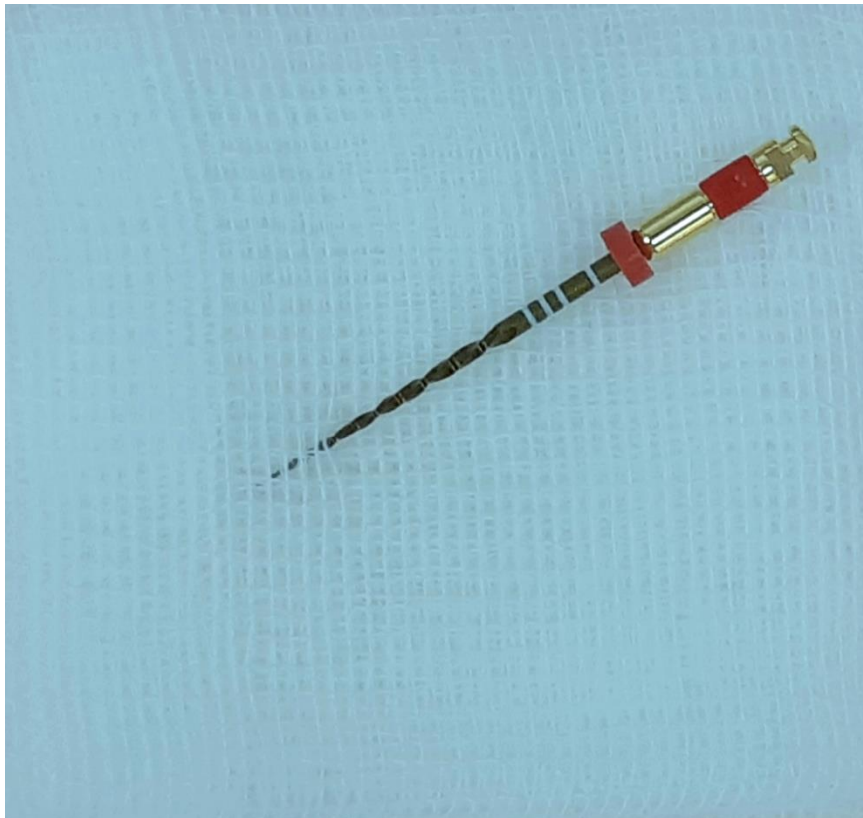Slika 4. Injekcijska tehnika unošenja gutaperke zagrijane na 180°C.

2.3. Revizija korijenskih kanala

Za reviziju korijenskih kanala korišten je WaveOne Gold primarni crveni instrument (25/07) (Dentsply Sirona Endodontics, Ballaigues, Švicarska) (Slika 5.) pomoću Wave One motora (Dentsply Sirona Endodontics, Ballaigues, Švicarska) namještenog na opciju recipročne instrumentacije. Instrument je korišten uz pokrete iščerkavanja napredujući apikalno s amplitudom približno 3 mm, uz primjenu laganog pritiska, prema uputama proizvođača. Tijekom instrumentacije za čišćenje instrumenta korištena je sterilna gaza, a svaki kanal je ispran s 5 mL 2,5 %-tnog NaOCl-a. Protokol je ponavljan do postizanja radne duljine.

Svaki instrument korišten je za reviziju i instrumentaciju tri korijenska kanala, a revizija je smatrana završenom kad je instrument dostigao punu radnu duljinu pet puta.

Nakon kemomehaničke obrade kanala, zaostatni sloj, zajedno s ostacima gutaperke i punila, uklonjen je ispiranjem kanala s 2 mL 15 %-tne EDTA-e tijekom 2 minute, 1 mL 2,5 %-tnog NaOCl-a tijekom 30 sekunda i 1 mL fiziološke otopine tijekom 30 sekunda. Kanali su osušeni sterilnim papirnatim štapićima (Dentsply Sirona Endodontics, Ballaigues, Švicarska).



Slika 5. Primarni instrument WaveOne Gold sustava.

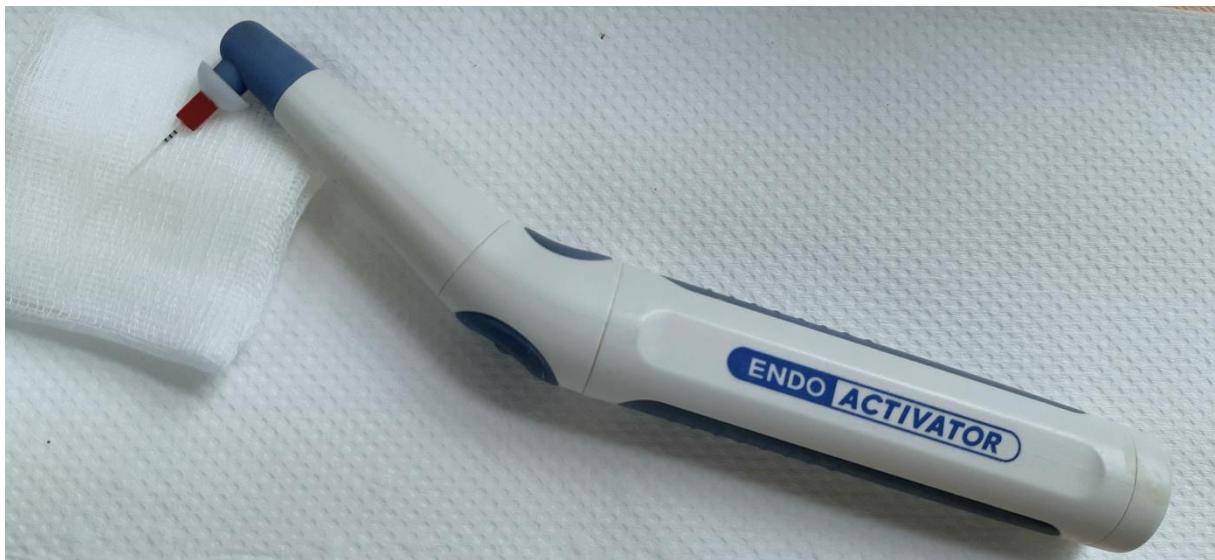2.4. Završno dodatno ispiranje korijenskih kanala

Od početnih 37 uzoraka, zbog pucanja instrumenata u fazi instrumentacije te fazi revizije, ostalo je 30 uzoraka.

Nakon standardnog protokola uklanjanja zaostatnog sloja te ostataka gutaperke i punila, uzorci su nasumično raspoređeni u četiri skupine ovisno o završnom protokolu ispiranja kanala:

Skupina 1. Zvučno aktivirano ispiranje s NaOCl-om (n=7)

Korijenski kanali uzoraka završno su isprani s 3 mL 2,5 %-tnog NaOCl-a, aktiviranim EndoActivatorom (Dentsply, Tulsa Dental Specialties, SAD) (Slika 6.). Ukupno trajanje aktivacije iznosilo je 60 sekunda, provedeno u 3 faze od 20 sekunda. Između svake faze, 2,5 %-tni NaOCl zamijenjen je svježom otopinom. EndoActivator korišten je s crvenim polimernim nastavkom (25/04) na frekvenciji od 10 000 cpm. Na kraju, korijenski kanali uzoraka isprani su s 5 mL fiziološke otopine u svrhu uklanjanja ostataka 2,5 %-tnog NaOCl-a, te osušeni sterilnim papirnatim štapićima.



Slika 6. EndoActivator.

Skupina 2. Laserski aktivirano ispiranje otapalom temeljenim na timolu (n=8)

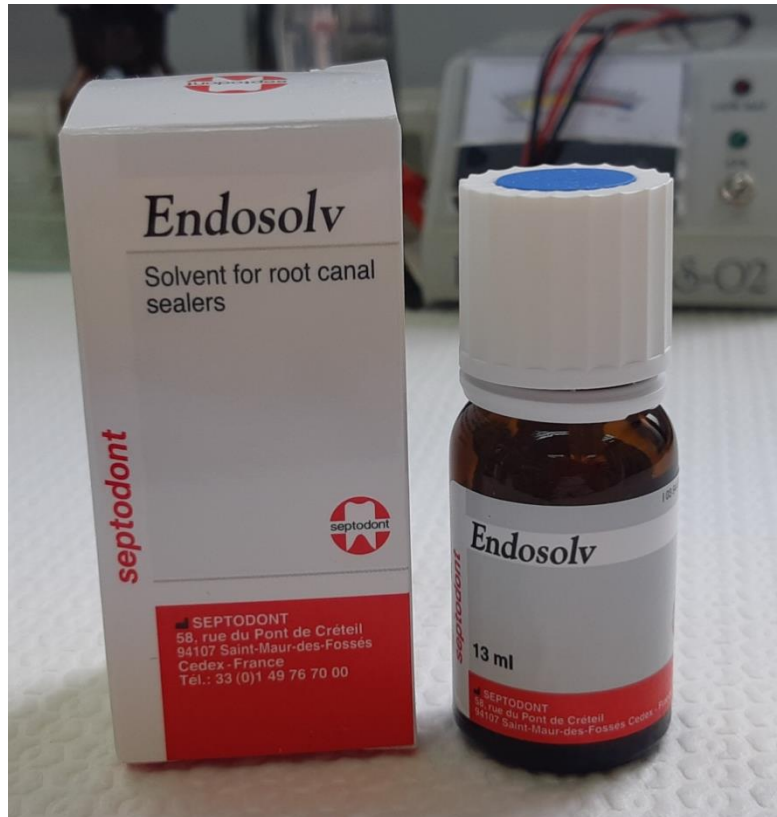Korijenski kanali uzoraka završno su isprani laserskom aktivacijom otapala na bazi etil-acetata, amil-acetata i timola, odnosno Endosolvom (Septodont, Saint Maur des Fosses, Francuska) (Slika 7.). Za aktivaciju otapala korišten je Er,Cr: YSGG laser prema istom protokolu objašnjenom u Skupini 3.

Skupina 3. Laserski aktivirano ispiranje NaOCl-om (n=8)

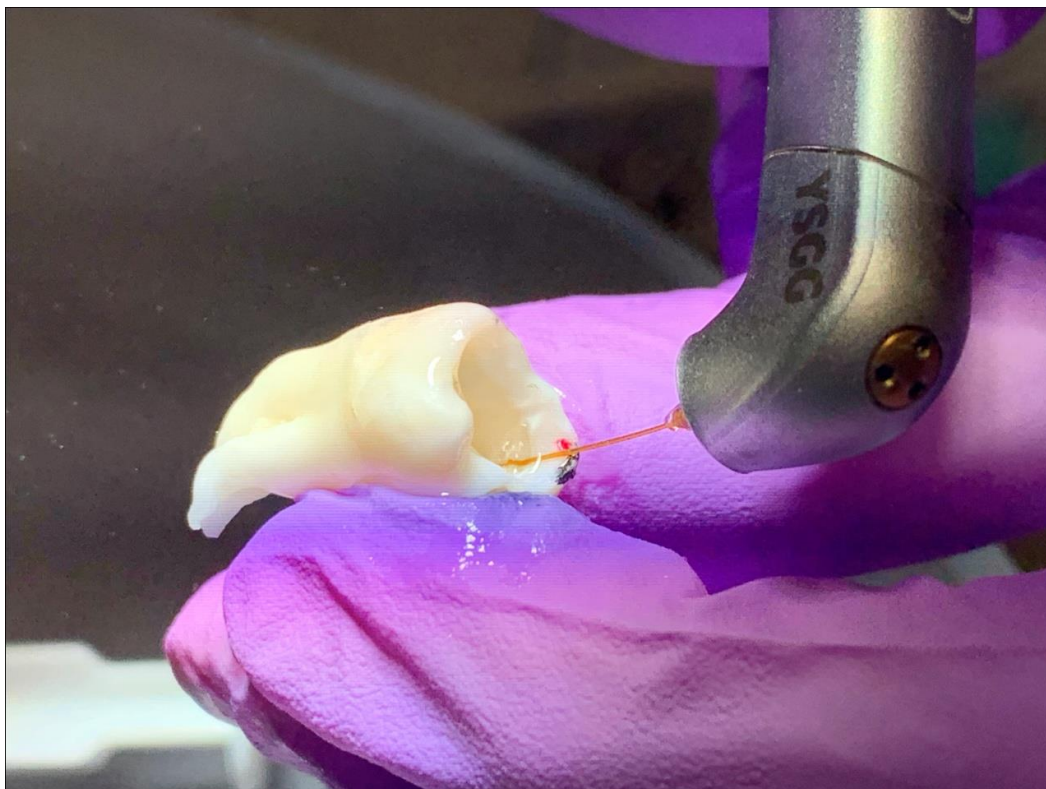Korijenski kanali uzoraka završno su isprani s 3 mL 2,5 %-tnog NaOCl-a uz aktivaciju erbij, kromij: itrij-skandij-galij-garnet (Er,Cr: YSGG) laserom (valne duljine 2 780 nm) (LAI) (Slika 8). Parametri lasera bili su: energija pulsa: 50 mJ; frekvencija: 20 Hz; snaga: 1 W. Aktivacija otapala provedena je u kratkim fazama od 5 sekunda, aktivirajući otapalo sveukupno 60 sekunda. Između faza aktivacije dodana je nova količina NaOCl-a. Na kraju, korijenski kanali isprani su s 5 mL fiziološke otopine te osušeni sterilnim papirnatim štapićima.

Skupina 4. Zvučno aktivirano ispiranje otapalom temeljenim na timolu (n=7)

Korijenski kanali uzoraka završno su isprani otapalom (3 ml) na bazi etil-acetata, amil-acetata i timola (Endosolv, Septodont, Saint Maur des Fosses, Francuska) uz dodatnu aktivaciju EndoActivatorom. Ukupno trajanje aktivacije iznosilo je 60 sekunda, provedeno u 3 faze od 20 sekunda. Između svake faze, dodana je nova svježa količina otapala. Po završetku aktivacije korijenski kanali uzoraka isprani su s 5 mL fiziološke otopine u svrhu uklanjanja ostataka otapala te su osušeni sterilnim papirnatim štapićima.



Slika 7. Endosolv otapalo.



Slika 8. Laserski aktivirano ispiranje Er,Cr:YSGG laserom.

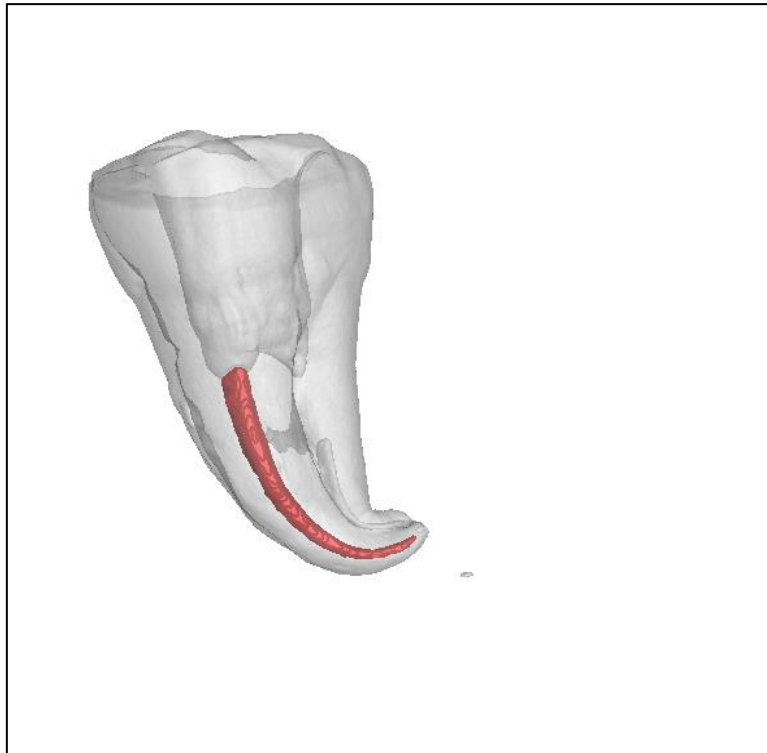
2.5. Mikro-CT analiza

Svi uzorci skenirani su mikro-CT uređajem:

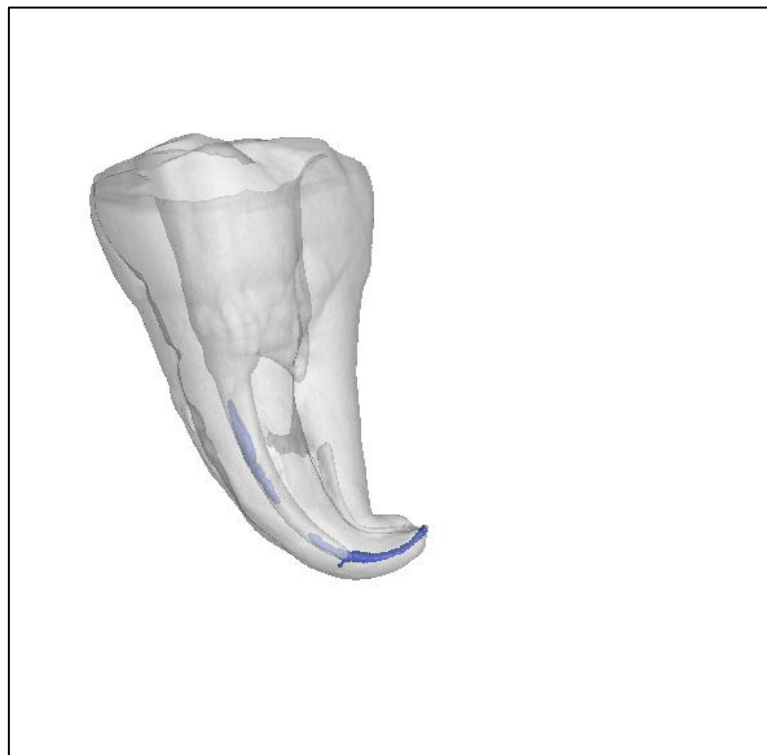
1. nakon punjenja korijenskih kanala (Slika 9.)
2. nakon revizije korijenskih kanala (Slika 10.)
3. nakon standardnog završnog protokola ispiranja (Slika 11.)
4. nakon završnog dodatnog ispiranja uz zvučnu ili lasersku aktivaciju NaOCl-a ili otapala temeljenog na timolu (Slika 12.).

Skeniranja uzoraka i analize volumena rađeni su na mikro-CT uređaju (Nikon XT H 225, USA) te u programu VGStudio MAX 3.0.1 (Slika 13.) Laboratorija za precizna mjerenja dužina na Fakultetu strojarstva i brodogradnje Sveučilišta u Zagrebu.

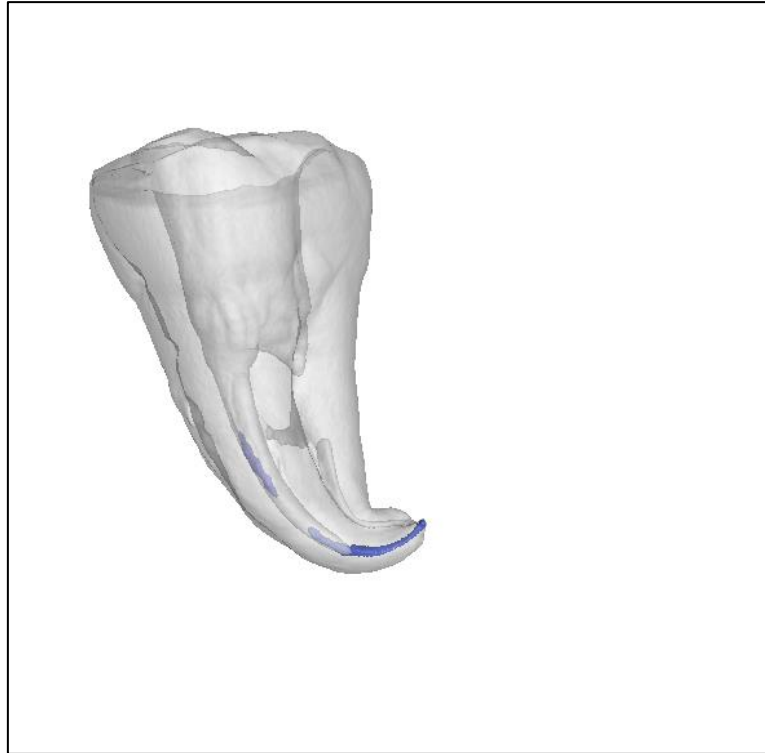
Volumen gutaperke je mjereno koristeći metu sa žarišnom točkom veličine 0,7 μm i 400 mm x 300 mm 14 bit-nim detektorom ravnog panela s pikselima veličine 127 μm . Uzorci su mjereni na 80 kV i 60 μA koristeći 1600 projekcija po sekundi ekspozicije. Geometrijsko uvećanje iznosilo je ≈ 100 , što je rezultiralo strukturnom razlučivošću od 1,2 μm . Svi uzorci su skenirani u istom položaju, s istim postavkama zračenja. Tijekom analize materijal za punjenje tretiran je kao inkluzija u bazičnom materijalu (tvrdom zubnom tkivu), a to je moguće zbog vrlo izraženih vrijednosti sivih tonova zuba i materijala za punjenje. Rezultati su izraženi kao postotak materijala za punjenje u bazičnom materijalu (tvrdom zubnom tkivu).



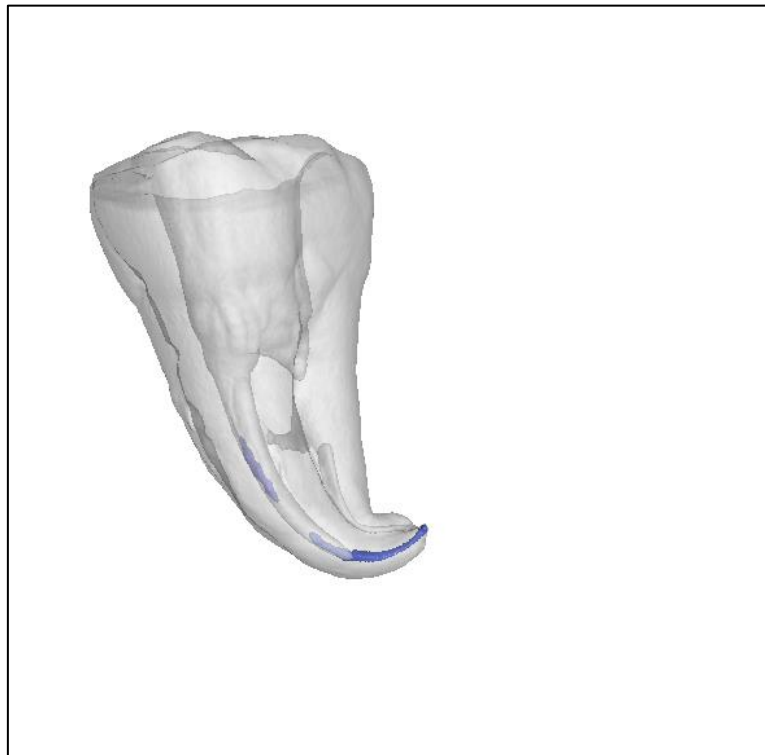
Slika 9. Mikro-CT snimak nakon punjenja korijenskih kanala.



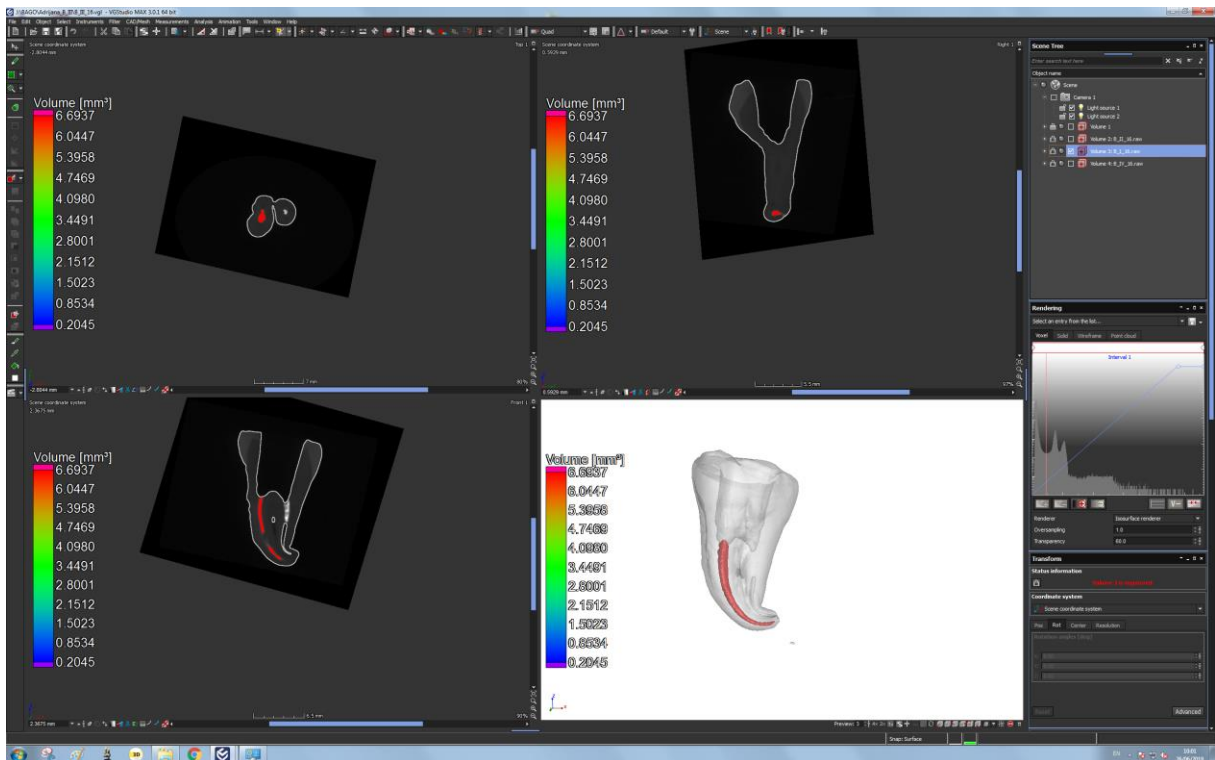
Slika 10. Mikro-CT snimak nakon revizije.



Slika 11. Mikro-CT snimak nakon standardnog završnog protokola ispiranja.



Slika 12. Mikro-CT snimak nakon završnog dodatnog ispiranja laserski aktiviranim otapalom na bazi timola.



Slika 13. Analiza volumena u kompjuterskom softveru za izračun volumena punila.

2.6. Statistička obrada podataka

Za usporedbu učinkovitosti revizije, završnog i dodatnog protokola ispiranja kanala korišten je Kruskal-Wallis test. Sve p vrijednosti manje od 0,05 smatrane su značajnima. Za statističku analizu, korišten je program IBM SPSS Statistics verzija 23.0 (www.spss.com).

Rezultati analize nisu pokazali značajne razlike u početnim volumenima punila korijenskih kanala između skupina ($p=0,136$).

Tablica 1. prikazuje volumen punila (izražen u mm^3) nakon punjenja (snimak I), nakon kemomehaničke revizije (snimak II), nakon završnog ispiranja ($\text{NaOCl}+\text{EDTA}$) (snimak III), nakon dodatnog ispiranja kanala (snimak IV) u svim skupinama (Skupine 1 - 4).

Otkriveno je značajno smanjenje volumena punila nakon kemomehaničke revizije ($p=0,015$) kod svih skupina. Međutim, niti u jednom uzorku punilo nije u potpunosti uklonjeno iz kanala. Nakon završnog protokola ispiranja kanala, nije otkriveno značajno smanjenje volumena punila niti u jednoj skupini ($p=0,303$). Međutim, kod jednog uzorka u Skupini 3. i Skupini 4. uklonjen je sav materijal za punjenje.

Ako gledamo smanjenje volumena punila nakon dodatnog završnog ispiranja kanala po skupinama (u odnosu na završno ispiranje kanala), nije dokazano značajno smanjenje niti u jednoj skupini ($p>0,05$).

Nije bilo značajnih razlika između četiri tehnike dodatnog završnog ispiranja kanala u uklanjanju ostataka punila iz kanala (p vrijednosti navedene u Tablici 2).

Tablica 1. Volumen punila (izražen u mm³) nakon punjenja (snimak I), nakon kemomehničke revizije (snimak II), nakon završnog ispiranja (NaOCl+EDTA) (snimak III), nakon dodatnog ispiranja kanala (snimak IV).

Skupina	Mean	SD	Minimum	Maximum	Percentiles			
					25th	50th (Median)	75th	
snimak I	1	6,525	2,269	4,161	9,891	4,347	6,612	9,029
	2	5,232	1,434	2,850	6,694	3,753	5,621	6,406
	3	4,102	1,226	2,081	6,181	3,463	3,931	4,992
	4	4,639	2,345	0,633	7,446	3,486	4,699	7,284
snimak II	1	2,082	1,318	0,360	3,682	0,426	2,163	3,155
	2	0,939	0,697	0,166	2,232	0,267	0,878	1,412
	3	0,459	0,577	0,000	1,422	0,005	0,143	1,057
	4	0,765	0,900	0,001	2,317	0,008	0,419	1,485
snimak III	1	1,900	1,273	0,176	3,645	0,409	2,101	3,057
	2	0,850	0,635	0,159	2,015	0,260	0,739	1,345
	3	0,223	0,364	0,000	1,100	0,005	0,131	0,202
	4	0,742	0,880	0,000	2,252	0,011	0,376	1,444
snimak IV	1	1,716	1,295	0,168	3,431	0,320	1,667	3,221
	2	0,832	0,653	0,134	2,085	0,248	0,693	1,292
	3	0,296	0,423	0,000	1,123	0,004	0,129	0,639
	4	0,724	0,846	0,000	2,075	0,000	0,366	1,533

Skupina 1: Zvučno aktivirano ispiranje s NaOCl-om.

Skupina 2: Laserski aktivirano ispiranje (Endosolv).

Skupina 3: Laserski aktivirano ispiranje NaOCl-om.

Skupina 4: Zvučno aktivirano ispiranje (Endosolv).

Tablica 2. P vrijednosti u usporedbi između skupina nakon završnog protokola ispiranja i nakon dodatnog protokola ispiranja kanala.

	P vrijednosti					
	Skupina 1 vs Skupina 2	Skupina 1 vs Skupina 3	Skupina 1 vs Skupina 4	Skupina 2 vs Skupina 3	Skupina 2 vs Skupina 4	Skupina 3 vs Skupina 4
Smanjenje volumena punila (III u odnosuna II)	0,817	0,105	0,848	0,115	0,728	0,201
Smanjenje volumena punila (IV u odnosuna III)	0,908	0,728	0,654	0,462	0,354	0,815

Jedan od problema prilikom revizije je zaostajanje materijala za punjenje nakon kemomehaničke obrade korijenskih kanala (8 - 14). Zbog toga su nedavna istraživanja usmjerena ispitivanju uloge aktivacijskog ispiranja kanala u uklanjanju ostataka materijala za punjenje nakon standardnog protokola revizije (15, 22 - 24, 26 - 29). U preglednom članku iz 2017., Rossi-Fedele i sur. (30) navode šest članaka koji se bave ispitivanjem utjecaja aktivacijskih tehnika pri uklanjanju ostataka punila (13, 15, 22, 23, 28, 31), a od tada do danas objavljeno je još nekoliko članaka na temu (24, 26, 27, 29). Od navedenih radova, većina količinu zaostalog punila mjeri pomoću mikro-CT-a, u jednom radu (29) koriste preglednu elektronsku mikroskopiju (engl. *Scanning Electron Microscope*, SEM), a u dva rada (22, 28) kombinaciju mikro-CT-a i SEM-a.

U našem istraživanju, iako je došlo do značajnog smanjenja volumena nakon kemomehaničke revizije korijenskih kanala, i dalje određeni dio materijala zaostaje u korijenskim kanalima, što je u skladu s dosad provedenim istraživanjima (8 - 14). Također, u ovom radu standardnim završnim protokolom ispiranja nije uklonjena značajna količina ostataka punila. Dodatnim završnim ispiranjem NaOCl-om i otapalom temeljenim na timolu, također nije dokazano značajno uklanjanje ostataka punila. Rezultati dosadašnjih istraživanja ukazuju na učinkovitost aktivacijskih tehnika u uklanjanju ostataka punila, ali određena količina punila i dalje zaostaje (22, 23, 28, 29). Razlog rezultata u našem radu mogao bi se objasniti drugačijom anatomijom kanala (zavijeni korijenski kanali). Jiang i sur. (22) izmjerili su volumen zaostalog materijala za punjenje u tri skupine aktivacijskog ispiranja: $2,21 \pm 0,461 \text{ mm}^3$ u zvučno aktiviranoj skupini; $1,98 \pm 0,39 \text{ mm}^3$ u ultrazvučno aktiviranoj skupini; $1,46 \pm 30 \text{ mm}^3$ u PIPS skupini. Martins i sur. (26) navode manji volumen zaostalog punila u apikalnoj trećini ($0,005 \text{ mm}^3$) no Jiang i sur. (22) ($0,33 \pm 0,10 \text{ mm}^3$) nakon zvučne aktivacije, no to može biti povezano i s tehnikom revizije jer Martins i sur. (26) koriste ProTaper Next sustav do instrumenta X4, a Jiang i sur. (22) ProTaper Universal sustav za reviziju. Keleş i sur. (23) navode postotak zaostalog punila nakon aktivacijskog ispiranja, koji prilikom klasičnog laserski aktiviranog ispiranja (LAI) iznosi $10,88 \pm 5,25 \%$, a nakon PIPS tehnike $12,57 \pm 5,17 \%$.

Našim istraživanjem nije dokazano značajno uklanjanje ostataka punila nakon zvučne te laserske aktivacije kao dio dodatnog završnog ispiranja kanala ($p > 0,05$). Martins i sur. (26) ispituju učinak zvučnog i ultrazvučnog aktivacijskog ispiranja u kombinaciji s ProTaper Next i Reciproc sustavima za reviziju. Istraživanje je rađeno na ravnim, ovalnim korijenskim kanalima mandibularnih premolara. Revizija je rađena bez otapala, završna zvučna aktivacija

2,5 %-tnog NaOCl-a provedena je u ukupnom trajanju od 60 sekunda, dvije faze po 30 sekunda, u svakoj fazi iskorišteno je 2 mL NaOCl-a. Rezultati zvučne i ultrazvučne aktivacije bili su slični, s time da nije dokazano značajno poboljšanje uklanjanja punila, što je u skladu s rezultatima ovog istraživanja. Jiang i sur. (22) ispituju učinkovitost zvučne, ultrazvučne i PIPS aktivacijske tehnike pri uklanjanju ostataka punila nakon revizije. PIPS tehnika rađena je pomoću Er:YAG lasera, valne duljine 2 940 nm. Istraživanje je rađeno na ravnim, ovalnim kanalima maksilarnih premolara uz aktivaciju 3 %-tnog NaOCl-a tijekom sveukupno 60 sekunda, tri faze po 20 sekunda, u svakoj fazi iskorišteno je 2 mL NaOCl-a. PIPS se pokazao najučinkovitijim, slijede ga ultrazvučna, te zvučna kao najmanje učinkovita tehnika kod koje nije dokazana značajna razlika između volumena punila prije i nakon aktivacije, što je također u skladu s rezultatima ovog istraživanja. Keleş i sur. (23) ispitivali su učinak LAI na uklanjanje ostataka punila nakon revizije ravnih korijenskih kanala mandibularnih očajnika. Otapalo nije korišteno. Aktivacija je provedena Er:YAG laserom valne duljine 2 940 nm te Nd:YAG laserom valne duljine 1064 nm. Aktivacija je provedena u šest faza po 10 sekunda, u dva navrata. Prvo je aktiviran 5 %-tni NaOCl, sveukupno 5 mL, zatim 17 %-tna EDTA. Klasično LAI Er:YAG laserom pokazalo se učinkovitijim u odnosu na PIPS tehniku kod koje je fiberoptički nastavak bio smješten unutar kaviteta. Laserska aktivacija Nd:YAG laserom uklonila je najmanje ostataka punila. U sve tri grupe, postavke lasera bile su jednake. Značajna je razlika između rezultata Keleş i sur. (23) u odnosu na naše istraživanje, gdje LAI aktivacijskom tehnikom nije dokazano značajno uklanjanje ostataka punila. Uzrok te razlike mogao bi biti vrsta anatomije korijenskih kanala na kojima je istraživanje provedeno.

U ovom istraživanju nije dokazana značajna razlika između zvučnog te LAI aktivacijskog ispiranja, što je u suprotnosti s dosad objavljenim rezultatima istraživanja (22, 23). Zvučno aktivirano ispiranje temelji se na hidrodinamskom učinku zvučnih valova koji se, udarajući u stijenke kanala, lome i stvaraju oscilirajuće mjehuriće; taj mehanizam moguće je postići u svim ispirućim otopinama (16, 32). Zbog nestabilnosti mjehurići kolabiraju i stvaraju implozije, koje potiču nastanak udarnih valova (32). Tim učinkom dokazano se uklanja zaostatni sloj (17), a učinkovitost u uklanjanju biofilma je, prema Ordinola-Zapata i sur. (21), jednaka onoj pri upotrebi igle i šprice. PIPS predstavlja vrstu LAI-a primjenjivanu uz niže energije od 20 mJ do 50 mJ (33) u odnosu na klasično LAI koje se primjenjuje uz energiju od 50 mJ do 100 mJ (34). Klasično LAI pomoću erbij lasera (Er:YAG, Er,Cr:YSGG), djeluje putem kavitacija postignutih fototermalnim učinkom (33). Dok Jiang i sur. (22) dokazuju superiornost PIPS tehnike u odnosu na zvučnu aktivaciju pri uklanjanju ostataka gutaperke,

Keleş i sur. (23) dokazuju bolje uklanjanje ostataka gutaperke iz ovalnih korijenskih kanala prilikom klasične LAI aktivacije 5 %-tnog NaOCl-a i 17 % EDTA-e u odnosu na PIPS aktivacijsku tehniku. Razlika između rezultata navedenih istraživanja i rezultata ovog istraživanja također se može temeljiti na tipu korijenskih kanala, odnosno, dosad provedena istraživanja (22 - 23) rađena su na ravnim, ovalnim kanalima, a ovo istraživanje na zavijenim korijenskim kanalima.

1. U uvjetima ovog istraživanja, dodatno završno ispiranje korijenskog kanala NaOCl-om ili otapalom temeljenim na timolu nije značajno utjecalo na ostatke zaostalog punila nakon standardne kemomehaničke revizije kanala jednim instrumentom.
2. Aktivacijske tehnike ispiranja kanala nisu doprinijele značajnom dodatnom smanjenju volumena punila iz kanala nakon standardne kemomehaničke revizije kanala jednim instrumentom.
3. Nije bilo značajne razlike između zvučnog aktivacijskog ispiranja i laserski aktivacijskog ispiranja na uklanjanje zaostalog punila iz zavijenih korijenskih kanala nakon standardne kemomehaničke revizije kanala jednim instrumentom.

1. Haapasalo M, Endal U, Zandi H, Coil JM. Eradication of endodontic infection by instrumentation and irrigation solutions. *Endodontic topics*. 2005;10:77-102.
2. Ingle JI, Bakland LK, Baumgartner JC. *Ingle's Endodontics 6*. 6th ed. Hamilton, Ontario: BC Decker Inc; 2008. 1555 p.
3. Sundqvist G, Figdor D. Endodontic treatment of apical periodontitis. In: Ørstavik D, Pitt Ford TR, editors. *Essential endodontology*. 2nd ed. Oxford: Blackwell Science; 1998. 242–70.
4. Gorni FG, Gagliani MM. The outcome of endodontic retreatment: a 2-yr follow-up. *J Endod* 2004;30(1):1–4.
5. Tabassum S, Khan FR. Failure of endodontic treatment: The usual suspects. *Eur J Dent*. 2016;10(1):144-7.
6. European Society of Endodontology. Quality guidelines for endodontic treatment: consensus report of the European Society of Endodontology. *Int Endod J*. 2006;39(12):921-30
7. Miletić I, Baraba A, Anić I. Revizija endodontskog punjenja. *Sonda*. 2009;10(18):68-70.
8. Rödiger T, Kupis J, Konietschke F, Dullin C, Drebenstedt S, Hülsmann M. Comparison of hand and rotary instrumentation for removing gutta-percha from previously treated curved root canals: a microcomputed tomography study. *Int Endod J*. 2014;47(2):173-82.
9. Mittal N, Jain J. Spiral computed tomography assessment of the efficacy of different rotary versus hand system. *J Conserv Dent*. 2014;17(1):8-12.
10. Somma F, Cammarota G, Plotino G, Grande NM, Pameijer CH. The effectiveness of manual and mechanical instrumentation for the retreatment of three different root canal filling materials. *J Endod*. 2008;34(4):466-9.
11. Rödiger T, Hausdörfer T, Konietschke F, Dullin C, Hahn W, Hülsmann M. Efficacy of D-RaCe and ProTaper Universal Retreatment NiTi instruments and hand files in removing gutta-percha from curved root canals - a micro-computed tomography study. *Int Endod J*. 2012;45(6):580-9.

12. Rödiger T, Reicherts P, Konietschke F, Dullin C, Hahn W, Hülsmann M. Efficacy of reciprocating and rotary NiTi instruments for retreatment of curved root canals assessed by micro-CT. *Int Endod J.* 2014;47(10):942-8.
13. Fruchi Lde C, Ordinola-Zapata R, Cavenago BC, Hungaro Duarte MA, Bueno CE, De Martin AS. Efficacy of reciprocating instruments for removing filling material in curved canals obturated with a single-cone technique: a micro-computed tomographic analysis. *J Endod.* 2014;40(7):1000-4.
14. Bhagavaldas MC, Diwan A, Kusumvalli S, Pasha S, Devale M, Chava DC. Efficacy of two rotary retreatment systems in removing Gutta-percha and sealer during endodontic retreatment with or without solvent: A comparative *in vitro* study. *J Conserv Dent.* 2017;20(1):12-6.
15. Cavenago BC, Ordinola-Zapata R, Duarte MAH, del Carpio-Perochena AE, Villas-Bôas MH, Marciano MA et al. Efficacy of xylene and passive ultrasonic irrigation on remaining root filling material during retreatment of anatomically complex teeth. *Int Endod J.* 2014;47(11):1078-83.
16. Ruddle CJ. Endodontic disinfection: Tsunami irrigation. *Saudi Endod J.* 2015;5:1-12.
17. Schiavotelo TCL, Coelho MS, Rasquin LC, Rocha DGP, Fontana CE, Bueno CEDS. Ex-vivo Smear Layer Removal Efficacy of Two Activated Irrigation Techniques After Reciprocating Instrumentation in Curved Canals. *Open Dent J.* 2017;11:512-9.
18. Blank-Gonçalves LM, Nabeshima CK, Martins GH, Machado ME. Qualitative analysis of the removal of the smear layer in the apical third of curved roots: conventional irrigation versus activation systems. *J Endod.* 2011;37(9):1268-71.
19. Mancini M, Cerroni L, Iorio L, Dall'Asta L, Cianconi L. FESEM evaluation of smear layer removal using different irrigant activation methods (EndoActivator, EndoVac, PUI and LAI). An *in vitro* study. *Clin Oral Investig.* 2018;22(2):993-9.
20. Kishen A, Shrestha A, Del Carpio-Perochena A. Validation of Biofilm Assays to Assess Antibiofilm Efficacy in Instrumented Root Canals after Syringe Irrigation and Soniv Agitation. *J Endod.* 2018;44(2):292-8.

21. Ordinola-Zapata R, Bramante CM, Aprecio RM, Handysides R, Jaramillo DE. Biofilm removal by 6% sodium hypochlorite activated by different irrigation techniques. *Int Endod J*. 2014;47(7):659-66.
22. Jiang S, Zou T, Li D, Chang JW, Huang X, Zhang C. Effectiveness of Sonic, Ultrasonic, and Photon-Induced Photoacoustic Streaming Activation of NaOCl on Filling Material Removal Following Retreatment in Oval Canal Anatomy. *Photomed Laser Surg*. 2016;34(1):3-10.
23. Keleş A, Arslan H, Kamalak A, Akçay M, Sousa-Neto MD, Versiani MA. Removing of filling materials from oval-shaped canals using laser irradiation: a micro-computed tomographic study. *J Endod*. 2015;41(2):219-24.
24. Suk M, Bago I, Katić M, Šnjarić D, Munitić MŠ, Anić I. The efficacy of photon-initiated photoacoustic streaming in the removal of calcium silicate-based filling remnants from the root canal after rotary retreatment. *Lasers Med Sci*. 2017;32(9):2055-62.
25. Miladinović M, Radić T, Bago Jurič I. Suvremene tehnike ispiranja korijenskih kanala u endodonciji. *Sonda*. 2013;14(26):12-4.
26. Martins MP, Duarte MA, Cavenago BC, Kato AS, da Silveira Bueno CE. Effectiveness of the ProTaper Next and Reciproc Systems in Removing Root Canal Filling Material with Sonic or Ultrasonic Irrigation: A Micro-computed Tomographic Study. *J Endod*. 2017;43(3):467-71.
27. Silveira SB, Alves FRF, Marceliano-Alves MF, Sousa JCN, Vieira VTL, Siqueira JF Jr et al. Removal of Root Canal Fillings in Curved Canals Using Either Mani GPR or HyFlex NT Followed by Passive Ultrasonic Irrigation. *J Endod*. 2018;44(2):299-303.
28. Bernardes RA, Duarte MAH, Vivian RR, Alcalde MP, Vasconcelos BC, Bramante CM. Comparison of three retreatment techniques with ultrasonic activation in flattened canals using micro-computed tomography and scanning electron microscopy. *Int Endod J*. 2016;49(9):890-7.
29. Rodrigues CT, Duarte MAH, Guimarães BM, Vivian RR, Bernardineli N. Comparison of two methods of irrigant agitation in the removal of residual filling material in retreatment. *Braz Oral Res* [internet]. 2017 [cited 2019 Jun 27];31:[about 8 p.]. Available from:

<http://easy.odo.br/brazilian-oral-research-comparison-of-the-removal-of-residual-filling-material-in-retreatment/>

30. Rossi-Fedele G, Ahmed HMA. Assessment of Root Canal Filling Removal Effectiveness Using Micro-computed Tomography: A Systematic Review. *J Endod.* 2017;43(4):520-6.
31. Da Rosa RA, Santini MF, Cavenago BC, et al. Micro-CT evaluation of root filling removal after three stages of retreatment procedure. *Braz Dent J* 2015;26:612–8.
32. Ruddle CJ. Endodontic Disinfection: The Sonic Advantage. 2017;36(6):84,86-7.
33. Olivi G. Laser Use in Endodontics: Evolution from Direct Laser Irradiation to Laser-Activated Irrigation. *J Laser Dent.* 2013;21(12):58-71.
34. Čolić I, Bago Jurič I. Laserski aktivirano ispiranje korijenskih kanala zuba. *Sonda.* 2014;15(28):43-4.

Adriana Ferenac rođena je 6. rujna 1994. u Karlovcu. Nakon završene Osnovne škole Mahično upisuje Gimnaziju Karlovac, opći smjer. Sva četiri razreda završava s odličnim uspjehom te pohvalom. Srednjoškolsko obrazovanje završava uspješnim polaganjem državne mature 2013. godine. Iste godine upisuje Stomatološki fakultet Sveučilišta u Zagrebu. Slobodno vrijeme tijekom studija provodi stječući prva radna iskustva asistiranjem u privatnoj ordinaciji u Karlovcu.