

Postupci u terapiji dubokih karijesnih lezija

Strihić, Lucia

Master's thesis / Diplomski rad

2019

Degree Grantor / Ustanova koja je dodijelila akademski / stručni stupanj: **University of Zagreb, School of Dental Medicine / Sveučilište u Zagrebu, Stomatološki fakultet**

Permanent link / Trajna poveznica: <https://um.nsk.hr/um:nbn:hr:127:858524>

Rights / Prava: [Attribution-NonCommercial 3.0 Unported / Imenovanje-Nekomercijalno 3.0](#)

Download date / Datum preuzimanja: **2024-07-24**



Repository / Repozitorij:

[University of Zagreb School of Dental Medicine
Repository](#)





SVEUČILIŠTE U ZAGREBU
STOMATOLOŠKI FAKULTET

Lucia Strihić

POSTUPCI U TERAPIJI DUBOKIH KARIJESNIH LEZIJA

Diplomski rad

Zagreb, 2019.

Rad je ostvaren u: Stomatološki fakultet Sveučilišta u Zagrebu, Zavod za endodonciju i restaurativnu stomatologiju

Mentor rada: prof. dr. sc. Ivana Miletić, Zavod za endodonciju i restaurativnu stomatologiju, Stomatološki fakultet Sveučilišta u Zagrebu

Lektor hrvatskog jezika: Vanja Nekich

Lektor engleskog jezika: Michael Nekich

Sastav povjerenstva za obranu diplomskog rada:

1. _____
2. _____
3. _____

Datum obrane rada: _____

Rad sadrži : 33 stranica

3 tablica

12 slika

CD

Osim ako nije drukčije navedeno, sve ilustracije (tablice, slike i dr.) u radu su izvorni doprinos autora diplomskog rada. Autor je odgovoran za pribavljanje dopuštenja za korištenje ilustracija koje nisu njegov izvorni doprinos, kao i za sve eventualne posljedice koje mogu nastati zbog nedopuštenog preuzimanja ilustracija odnosno propusta u navođenju njihovog podrijetla.

Zahvala

Inspiraciju za odabranu temu dobila sam na kolegiju Restaurativne dentalne medicine čime sam detaljno istražila načine i postupke u terapiji dubokih karijesnih lezija. Moji novi poslovni horizonti temelje se na dosadašnjim znanjima, vještinama i spoznajama koje sam stekla kroz razdoblje akademskog obrazovanja i učenja. Ovim putem posebno se zahvaljujem mojim roditeljima, sestrama Nikolini i Margareti te bratu Lovri i prijateljima koji su mi tijekom studiranja pružili bezuvjetnu ljubav, potporu i razumijevanje. Također se zahvaljujem svojoj mentorici prof. dr. sc. Ivani Miletić na pomoći, strpljenju i korisnim savjetima tijekom izrade diplomskog rada.

Postupci u terapiji dubokih karijesnih lezija

Sažetak

Zubni karijes, bolest koja se može spriječiti i čija se prevalencija smanjila u mnogim zemljama tijekom posljednja tri desetljeća i dalje ostaje najzastupljenija bolest diljem svijeta. Nastaje uslijed demineralizacije cakline i dentina organskim kiselinama koje stvaraju mikroorganizmi u zubnom plaku. Karijesna lezija se može razviti na glatkim plohama, okluzalnim plohama ili na području vrata zuba. Kao zlatni standard u dijagnostici karijesne lezije koristi se vizualna inspekcija u kombinaciji s rendgenskom snimkom (RTG). Danas su također razvijene brojne dodatne dijagnostičke tehnike koje koriste sljedeće uređaje: DIAGNOdent/DIAGNOpen, VistaProof/Cam, Soprolife, Soprocure, DIAGNOcam, Canary System, quantitative laser fluorescence (QLF).

Početne nekavitirane karijesne lezije moguće je sanirati postupcima remineralizacije i infiltracije dok je kod lezija indiciran operativni tretman u skladu s konceptom minimalne intervencije.

Kavitirane karijesne lezije imaju dva sloja, vanjski sloj (inficirani dentin) i dublji sloj (afektirani dentin) koji nije potrebno uklanjati.

Postupci koji se koriste kod uklanjanja karijesno promijenjenog zubnog tkiva su: neselektivno uklanjanje do tvrdog dentina, uklanjanje karijesne lezije u dva posjeta tzv. „stepwise“ ekskavacija, selektivno uklanjanje do polutvrdog dentina, selektivno uklanjanje do mekog dentina.

Tehnike za uklanjanje karijesnog tkiva dijelimo na rotirajuće i nerotirajuće. Rotirajuće tehnike koriste čelična, karbidna, keramička i polimerna svrdla, dok se kod nerotirajućih koriste ručni instrumenti (ekskavatori), zračna abrazija, ultrazvučni nastavci, laser, kemijska sredstva za uklanjanje karijesa.

Uz pravilno izabran postupak i tehniku kod saniranja karijesnog dentina, potrebno je osigurati stabilno sidrište za ispun tretiranog zuba kako bi se postiglo dobro brtvljenje i dugovječnost takve restauracije. Od najčešće korištenih materijala za ispune se koriste kompozitni i bioaktivni materijali.

Ključne riječi: zubni karijes; kavitirana karijesna lezija; rotirajuće tehnike; nerotirajuće tehnike

Procedures in the treatment of deep carious lesions

Summary

Dental caries is a preventable disease and its presence has been declined in many countries over the past three decades; however, it remains the most common disease worldwide. It occurs due to the demineralization of enamel and dentine caused by organic acids from microorganisms in dental plaque. Carious lesions develop on smooth surfaces, occlusal surfaces or in the cervical area of the tooth. The golden standard in diagnosing caries lesions requires a visual inspection and analyzing the X-ray. Today, numerous diagnostic techniques have also been developed, such as: DIAGNOdent / DIAGNOOpen, VistaProof / Cam, Soprolife, Soprocure, DIAGNOcam, Canary System, QLF.

Initial non-cavitated carious lesions can be remineralized or infiltrated, whereas cavitated carious lesions indicate operative treatment in accordance with the concept of minimal intervention.

Cavitated carious lesions have two layers, an outer layer (infected dentin), and a deeper layer (affected dentine) which can be retained.

The procedures used to remove cariously affected dental tissue are: non-selective removal to hard dentine, "stepwise" removal, selective removal to firm dentine, selective removal to soft dentine.

The techniques for removing carious tissue are divided into rotary and non-rotary techniques. Rotary techniques utilize steel, carbide, ceramic and polymeric burs, while non-rotary techniques include hand instruments (excavators), air-abrasion, ultrasonic extensions, lasers treatment and caries removing agents.

A properly selected procedure and technique for repairing dentin caries requires stability of the treated tooth with long-term restoration and good sealing of the margins. The most commonly used restorative materials are composite resin and bioactive materials.

Key words: dental caries; cavitated carious lesions; rotary techniques; non-rotary techniques

SADRŽAJ

1. Uvod.....	1
1.1. Dijagnostika karijesne lezije.....	3
1.1.1. Vizualna inspekcija pri dijagnostici karijesne lezije.....	3
1.1.2. Radiološka dijagnostika.....	4
1.1.3. Dodatne tehnike za dijagnostiku karijesa.....	7
2. Materijali i postupci kod uklanjanja karijesno promijenjenog tkiva.....	8
2.1. Terapija kavitiranih karijesnih lezija.....	9
2.1.1. Ne selektivno uklanjanje do tvrdog dentina.....	9
2.1.2. Uklanjanje karijesa u dva posjeta engl. „stepwise“ ekskavacija.....	9
2.1.3. Selektivno uklanjanje do polutvrdog dentina.....	9
2.1.4. Selektivno uklanjanje do mekog dentina.....	10
2.2. Tehnike kod uklanjanja karijesno promijenjenog tkiva.....	11
2.2.1. Rotirajuće tehnike.....	11
2.2.1.1. Čelična, karbidna i keramička svrdla.....	11
2.2.1.2. Polimerna svrdla.....	13
2.2.2. Nerotirajuće tehnike.....	13
2.2.2.1. Ručni instrumenti (ekskavatori).....	13
2.2.2.2. Zračna abrazija.....	15
2.2.2.3. Ultrazvučni nastavci.....	15
2.2.2.4. Laser.....	17
2.2.2.5. Kemijska sredstva za uklanjanje karijesa.....	18
3. Rasprava.....	20
4. Zaključci.....	24
5. Literatura.....	26
6. Životopis.....	32

Popis skraćenica

RTG – radiotomografija

QLF – *quantitative laser fluorescence*

ACP – amorfni kalcijev fosfat

MS - *Streptococcus mutans*

ICDAS - *International Caries Detection and Assessment System*

ICCMS - *International Caries Classification and Management System*

Er: YAG - *erbium-doped yttrium aluminium garnet*

Er, Cr: YSGG - *erbium, chromium: yttrium, scandium, gallium, garnet*

ART – atraumatski restaurativni tretman

1. UVOD

Zubni karijes je jedna od najučestalijih bolesti današnjice. Prema definiciji Svjetske zdravstvene organizacije, zubni karijes nastaje uslijed demineralizacije cakline i dentina organskim kiselinama koje stvaraju mikroorganizmi u zubnom plaku (1).

Prije se smatralo da je zubni karijes infektivna bolest koja nastaje kao rezultat ekološkog pomaka u bakterijama zubnog plaka, a za posljedicu ima destrukciju tvrdog zubnog tkiva. Kao glavni uzročnik navodio se *Streptococcus mutans* (MS) (2) zbog činjenice da se MS najčešće izolira iz kavitiranih karijesnih lezija, visoko je acidogen i aciduričan mikroorganizam koji stvara netopivi glukan i time pogoduje naseljavanju mikroorganizama na površini zuba (3). Istraživanja temeljena na molekularnim analizama su potvrdila da su druge acidogene i acidurične bakterije kao non-MS i *Actinomyces* (4, 5, 6) odgovorne za početak nastanka karijesne lezije. Nastanak karijesnog procesa je vrlo složen proces i nastaje kao posljedica djelovanja kiselina. Bakterije plaka uz prisustvo ugljikohidrata stvaraju organske kiseline koje smanjuju lokalni pH što za posljedicu dovodi do gubitka iona iz strukture cakline i dentina. Tako započinje proces demineralizacije tvrdih zubnih tkiva što je najraniji znak i simptom nastanka karijesne lezije.

Danas se karijes svrstava u bolesti uzrokovane načinom života i prehranbenim navikama. S obzirom na to da demineralizacija nije konačan proces jer se često izmjenjuje s fazama remineralizacije, napredovanje karijesne lezije je moguće kontrolirati i zaustaviti u njenoj najranijoj fazi, prije stvaranja kavitacije. To se postiže mijenjanjem prehranbenih navika i pravilnim održavanjem oralne higijene.

Početne karijesne lezije koje nisu kavitirane moguće je sanirati konzervativno postupcima remineralizacije ili infiltracije. Ako proces dalje napreduje, lezije s vremenom postaju kavitirane. Kod dubokih karijesnih lezija pristupačnost čišćenja i odstranjenja plaka je otežana. Središnji dio lezije je najčešće pristupačan i otvoren za čišćenje čime je usporeno njeno napredovanje. Suprotno tome, rubni dijelovi lezije su podminirani caklinom i zaštićeni od čišćenja. U tim dijelovima se lezija brže širi. Kavitirane lezije potrebno je sanirati operativno, ali u skladu s konceptom minimalne intervencije. Minimalno invazivni postupci podrazumijevaju one postupke kojima se uklanja samo inficirano tkivo. Za pravilan odabir terapije najvažnija je rana dijagnostika karijesnih lezija.

1.1. Dijagnostika karijesne lezije

Prilikom dijagnostike karijesnih lezija na zubu razlikujemo lezije prema lokalizaciji. Lezija se može razviti na glatkim plohama (vestibularno, aproksimalno), okluzijskim plohama ili u području vrata zuba, a prema aktivnosti se dijele na aktivne i neaktivne.

Zlatni standard za dijagnosticiranje karijesne lezije smatra se vizualna inspekcija u kombinaciji s RTG snimkom. Oba postupka imaju svoje prednosti i nedostatke.

1.1.1. Vizualna inspekcija pri dijagnostici karijesne lezije

Prednosti vizualne inspekcije su jednostavnost i niski troškovi. Nedostaci su da je vizualna tehnika subjektivna. Da bi se izbjegla subjektivnost u kliničkoj praksi, opisane su različite klasifikacije kao što su Međunarodni sustav detekcije i procjene karijesa (engl. International Caries Detection and Assessment System, ICDAS) koji je kasnije modificiran u ICDAS II, u novije vrijeme Međunarodni sustav klasifikacije i terapije karijesa (engl. International Caries Classification and Management System, ICCMS) (7). ICDAS i ICDAS II sustavi se koriste za klasifikaciju karijesa koronarne i korijenske površine zuba kao i za klasifikaciju sekundarnog karijesa. Temeljeni su na vizualnoj dijagnostici karijesa, a koriste numeričku klasifikaciju od 0-6 u opisu karijesnih lezija.

Stupanj 0 predstavlja zdravu površinu zuba bez karijesne lezije.

Stupanj 1 predstavlja prvu vidljivu promjenu u caklini u obliku diskoloracije ili zamućenosti na ulazu u jamice ili fisure.

Stupanj 2 označava isto to samo što je promjena izrazitija.

Stupanj 3 označava lokalizirano urušavanje cakline uzrokovano karijesom bez vidljivog dentina.

Stupanj 4 je u slučajevima prisutnog tamnog zasjenjenja dentina.

Stupanj 5 predstavlja značajnu kavitaciju s otkrivenim dentinom.

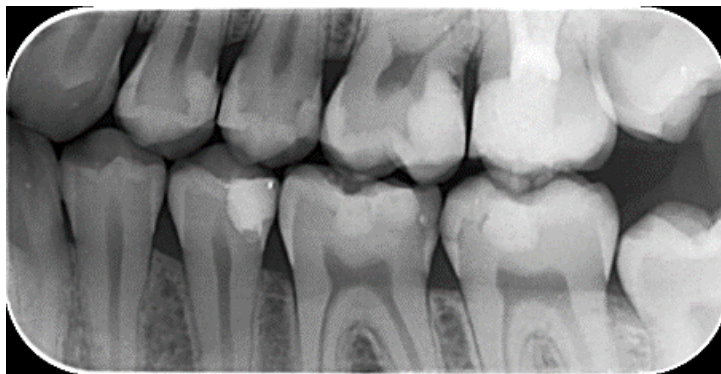
Stupanj 6 predstavlja isto što i stupanj 5 s time da je više od polovice površine zuba uključeno u leziju (8).

1.1.2. Radiološka dijagnostika

RTG dijagnostika ima značajnu ulogu u prikazu opsega i progresije karijesnog procesa na aproksimalnim plohama zubi, korijenu zuba i dubokim fisurama koje su nepristupačne i skrivene kliničkom pregledu. Na radiologijskom prikazu se manjak zubne strukture vidi kao transparentija, a za to mora biti destruirano 50% zubne strukture.

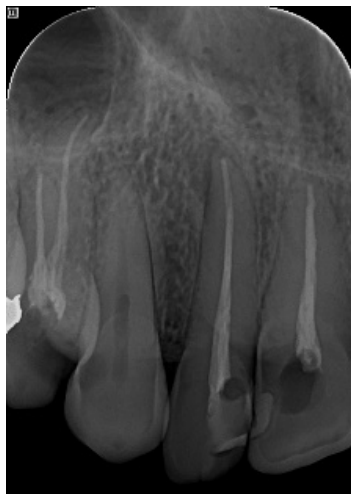Radiografske snimke koje se koriste u dijagnostici zubnog karijesa su: ugriz u traku (*bitewing*), retroalveolarna, ortopantomografija, zagrizne snimke.

Najčešće korištena i najprikladnija snimka je intraoralna snimka ugrizom u traku (slika 1) kojom je prikazan veći broj kruna i vratova zubi gornje i donje čeljusti, a služi za otkrivanje rekurentnih i karijesom zahvaćenih aproksimalnih ploha zuba.



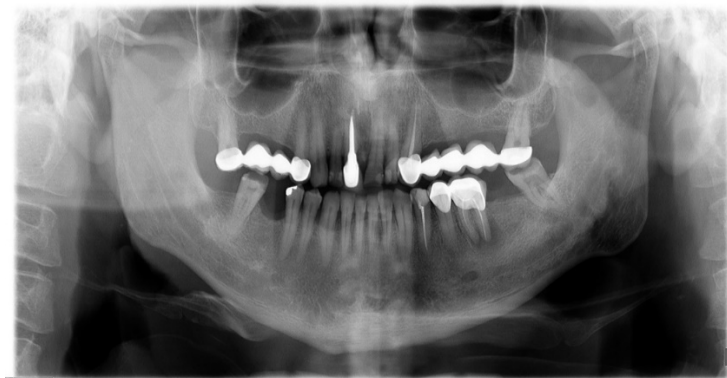Slika 1. Intraoralna snimka ugrizom u traku

Kod intraoralnih retroalveolarnih snimki (slika 2) prikazana su dva do tri zuba u svojoj cijeloj dužini (kruna, vrat, korijen) s okolnim koštanim strukturama. Ova snimka omogućuje prikaz dubokih karijesa s prodorom u pulpu te periapikalnih procesa. Također može dati uvid u postojanje anomalija zuba, traumatskih povreda, a često se koristi i u kontroli punjenja korijenskih kanala.



Slika 2. Intraoralna retroalveolarna snimka

Nešto rjeđe se koristi ortopantomogram (slika 3) koji istovremeno prikazuje gornju i donju čeljust s detaljnim prikazom koštanih struktura i zubi te nam tako daje uvid u status zubnog niza (multipli karijesi).



Slika 3. Ortopantomogram

Zagrizne snimke se rijetko koriste. Služe uglavnom za analizu mekih tkiva dna usne šupljine i detekciju kamenca u izvodnim kanalima žlijezda slinovnica (9, 10).

Radiološkom dijagnostikom se teško može uočiti inicijalna lezija u fisurama okluzalne cakline, dok je kod lezija u dentinu to moguće. Također se može približno odrediti dubina lezije i odnos spram pulpne komore (8).

Interproksimalni karijes se na radiogramu najlakše otkriva jer je lokaliziran na graničnim ploham zuba. Transparencija je oblika slova V s bazom usmjerenom prema površini zuba, a vrhom prema caklinsko-dentinskoj granici. Kod incipijentnog interproksimalnog karijesa vidljiva je sitna čunjasta transparencija u strukturi cakline.

Lamelarni karijes se prikazuje kao rubna tanka transparentna linija na granici cakline i dentina. Bukalni i lingvalni karijes ima oblik male ovalne ili okrugle transparencije u strukturi zuba.

Karijes dentina se na radiografskom prikazu uglavnom vidi u lateralnom dijelu zuba ispod cakline, te ako se proširi do pulpe nastaje pulpalni karijes vidljiv kao kontinuitet transparencije karijesnog procesa u komoricu pulpe.

Kod korijenskog karijesa je karakteristična slika destrukcija cementa i prodor u dentin (10).

Općenito su klinički karijesne lezije veće od njihove radiološki procijenjene veličine (8).

1.1.3. Dodatne tehnike za dijagnostiku karijesa

Danas su razvijene brojne dodatne tehnike za dijagnostiku karijesnih lezija u svrhu što ranije dijagnostike početne demineralizacije zuba. Ove tehnike su indicirane za uporabu u kombinaciji sa „zlatnim standardom“. Međutim, ako se pravilno ne koriste i ako se ne razumiju ograničenja pojedinih tehnika, vrlo lako se može postaviti pogrešna dijagnoza koja posljedično dovodi do klinički nepotrebnog uklanjanja tvrdog zubnog tkiva.

Najčešće korištene dodatne tehnike temeljene su na svjetlosnim fenomenima i prikazane su u tablici 1.

Tablica 1. Tehnike za dijagnostiku karijesnih lezija

Uređaj za dijagnostiku	Valna dužina
DIAGNOdent/DIAGNOpen [®]	655
VistaProof [®] /Cam [®]	405
Soprolife [®]	450
Soprocure [®]	450/480
DIAGNOcam [®]	780
Canary System [®]	655 (pulsni laser)
QLF	290-405

Svrha ovog rada bila je pregledom literature opisati postupke za uklanjanje karijesno promijenjenog tkiva kod kavitiranih karijesnih lezija.

**2. MATERIJALI I POSTUPCI KOD UKLANJANJA KARIJESNO
PROMIJENJENOG TKIVA**

2.1. Terapija kavitiranih karijesnih lezija

Kavitirane karijesne lezije imaju dva sloja koja su jasno razgraničena, vanjski sloj ili inficirani dentin i dublji sloj tzv. afektirani dentin.

Inficirani dentin čini ireverzibilno demineralizirani i denaturirani sloj s prisutnom bakterijskom invazijom. Lako se uklanja ekskavatorom jer je jako mekan i vlažan. Afektirani dentin je djelomično demineraliziran, neinficiran sloj koji je malo mekši od normalnog dentina. Taj sloj nije potrebno uklanjati (11). Dokazano je da se demineralizirani, ali strukturno intaktni dentin može remineralizirati (12, 13). Postoje i radovi koji su pokazali da je moguća remineralizacija dentina koji ima narušenu strukturu (14, 15, 16). Klinički je jako teško razgraničiti ta dva sloja.

2.1.1. Ne selektivno uklanjanje do tvrdog dentina

Kod ovog postupka uklanja se sav demineralizirani dentin iz kaviteta do tvrdog dentina. Smatra se da se tim postupkom uklanja previše zubnog tkiva te se više ne preporučuje (17).

2.1.2. Uklanjanje karijesa u dva posjeta engl. „stepwise“ ekskavacija

Kod ovog postupka u prvom posjetu se parapulpno ostavlja razmekšani dentin, a na stijenkama kaviteta je potrebno potpuno ukloniti demineralizirano tkivo. Nakon 6 - 12 mjeseci pacijent se vraća kada se nastavlja s postupkom uklanjanja karijesno promijenjenog zubnog tkiva sve do tvrdog dentina parapulpno, što sa sobom nosi određeni stupanj rizika od ekspaniranja zubne pulpe (17).

2.1.3. Selektivno uklanjanje do polutvrdog dentina

Kod ovog postupka uklanja se sav karijesno promijenjeni dentin do polutvrdog dentina koji ostaje parapulpno tzv. kožnatog dentina. Ovaj postupak se preporučuje provoditi kod plitkih i umjereno dubokih karijesnih lezija, dok kod dubokih lezija predstavlja određeni rizik od ekspaniranja pulpe (17).

2.1.4. Selektivno uklanjanje do mekog dentina

Kod ovog postupka uklanja se karijesno promijenjeno tkivo do mekog dentina koji je ostavljen parapulpno kako bi se izbjeglo otvaranje zubne pulpe. Periferna caklina i dentin su ispreparirani do tvrdog dentina kako bi se osigurala dugotrajna retencija ispuna. Ovaj postupak se preporučuje provoditi kod dubokih karijesnih lezija (17).

Koji od postupaka uklanjanja koristiti ovisi o debljini karijesom zahvaćenog dentina (tablica 2).

Preostala debljina dentina između dna preparacije i krova pulpne komorice je najvažniji čimbenik u zaštiti pulpe od vanjskih utjecaja i toksina. Debljina dentina od 0,5 mm smanjuje utjecaj toksina za 75%, debljina od 1 mm za 90%, a debljina od 2 mm i više rezultira malom ili nikakvom reakcijom pulpe na vanjske podražaje. Kako se debljina preostalog dentina smanjuje, tako je opstanak odontoblasta i pulpno-dentinskog kompleksa sve ugroženiji (18).

Tablica 2. Postupci kod uklanjanja karijesno promijenjenog dentina trajnih zubi s obzirom na dubinu lezije

Plitke i umjereno duboke lezije	Duboke lezije
Selektivno uklanjanje do polutvrdog dentina	Selektivno uklanjanje do mekog dentina
ART	„stepwise“ ekskavacija
	ART

2.2. Tehnike kod uklanjanja karijesno promijenjenog tkiva

Tehnike za uklanjanje karijesno promijenjenog tkiva dijelimo na rotirajuće i nerotirajuće tehnike (tablica 3).

Tablica 3. Tehnike uklanjanja karijesno promijenjenog tkiva

Rotirajuće tehnike	Nerotirajuće tehnike
Čelična, karbidna i keramička svrdla	Ručni instrumenti (ekskavatori)
Polimerna svrdla	Zračna abrazija
	Ultrazvučni nastavci
	Laser
	Kemijska sredstva za uklanjanje karijesa

2.2.1. Rotirajuće tehnike

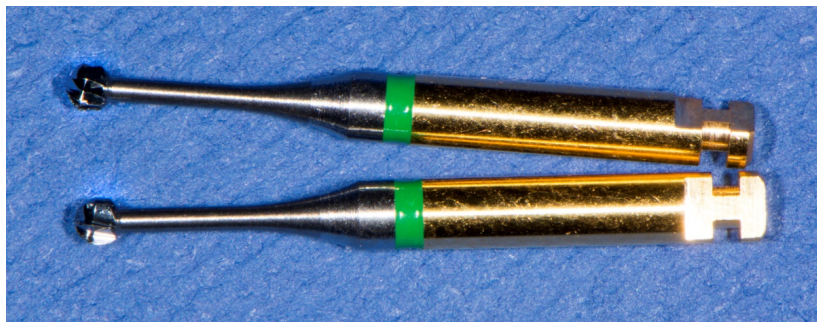2.2.1.1. Čelična, karbidna i keramička svrdla

Čelična i karbidna svrdla na spororotirajućim nastavcima su najučinkovitija i najčešće korištena metoda za uklanjanje karijesnog tkiva.

Glava tungsten-karbidnih svrdala se sastoji od mikroskopskih čestica tungsten-karbidnog praha koji se sinterira s kobaltnim prahom u vakuumu. Broj tipičnih spiralnih noževa radnog dijela svrdla s ili bez dodatnih križanja određuju vrstu namjene svrdla. Prema namjeni ih dijelimo na rezače, finirere i polirere (19). Za uklanjanje karijesne lezije se preporučuje koristiti okruglo svrdlo promjera koji odgovara veličini karijesne lezije (20).

Čelična svrdla (slika 4) imaju iste značajke uklanjanja karijesa kao i karbidna, jeftinija su, ali sklonija koroziji i brže se troše, zato ih sve više zamjenjuju karbidna svrdla (20).

U novu liniju spororotirajućih reznih instrumenta spadaju keramička svrdla koja se izrađuju od aluminij-itrija ojačanog cirkonom (slika 5). Zbog malog momenta inercije brušenje ovim svrdlima je glatko i pruža mogućnost procjene stupnja uklanjanja karijesno zahvaćenog dentina. Otporna su na kisele i lužnate tekućine za ispiranje, ne izazivaju termičko oštećenje zubnog tkiva, a površina zubnog tkiva nakon preparacije je sjajna i glatka (21).




Slika 4. Čelična svrdla



Slika 5. Keramička svrdla

2.2.1.2. Polimerna svrdla

Polimerna svrdla su izrađena od poliamida, a svoju primjenu su našla kod selektivnog uklanjanja karijesnog dentina rotirajućim instrumentima. Mogu ukloniti samo omekšani, infektivni dentin, dok tvrdi zdravi ne mogu rezati (slika 6). Jedan od nedostataka je taj da se s ovakvim svrdlima preporučuje uklanjanje karijesa od središta prema periferiji zuba kako bi se izbjegao kontakt sa zdravim zubnim tkivom koje bi na taj način bilo nepovratno oštećeno. Zbog još uvijek niske površinske tvrdoće polimernih svrdala u usporedbi s tvrdoćom karijesnog dentina, nakon preparacije je moguće naći velike količine preostalog karijesnog dentina (20).




Slika 6. Polimerna svrdla

2.2.2. Nerotirajuće tehnike

2.2.2.1. Ručni instrumenti (ekskavatori)

Za uklanjanje inficiranog dentina minimalno invazivnim postupkom tj. atraumatskim restaurativnim tretmanom (ART) od ručnih instrumenata se koriste ekskavatori (slika 7). Ovi instrumenti se proizvode u različitim oblicima i veličinama. Tijekom ručne ekskavacije karijesa

obično se koristi nekoliko ekskavatora različitih veličina. Mali ekskavatori (veličina radnog dijela jedan mm poprečno) se najčešće koriste za uklanjanje inficiranog tkiva na caklinsko-dentinskom spojištu. Veći instrumenti se obično koriste za uklanjanja inficiranog tkiva iz središta lezije (slika 8).



Slika 7. Ekskavatori



Slika 8. Različite veličine radnih dijelova ekskavatora

2.2.2.2. Zračna abrazija

Sustavi temeljeni na principu zračne abrazije kod preparacije zuba koriste se kinetičkom energijom abrazivnih čestica. Najčešće se koriste čestice aluminijskog promjera 27 µm kojima se uklanja pigmentirani dentin ili prepariraju plitke kavitacije. Imaju visoku abrazivnu djelotvornost, niski afinitet vezanja za vodu, kemijski su stabilne, neutralne boje i jeftine. Osim vrste i veličine čestica bitna je i njihova brzina te kut pod kojim udaraju o podlogu. Glavni nedostatak ove tehnike je što se učinkovitije uklanja zdravi dentin od karijesnog. Kako bi se poboljšala učinkovitost uklanjanja karijesa zračnom abrazijom, ispitivane su i druge vrste čestica kao što su sferne staklene kuglice različitih promjera koje osiguravaju uklanjanje karijesnog dentina, ali i zdravog iako u puno manjem postotku. Polikarbonatnim smolastim prahom uklanjanje karijesnog dentina je selektivno jer zdravo tkivo ostaje pošteđeno. Također je istražen sustav koji se koristi biološki aktivnim staklenim prahom promjera čestica od 25 do 32 µm kojim se smanjio rizik od nepotrebnog uklanjanja zdravog dentina. Topografski izgled preostalog dentina nakon provedenog postupka zračne abrazije česticama aluminijskog od 50 µm pokazuje poroznu, spužvastu površinu na kojoj su bili identificirani ostaci aluminijskog praha, dok su dentinski tubuli okludirani česticama debrisa.

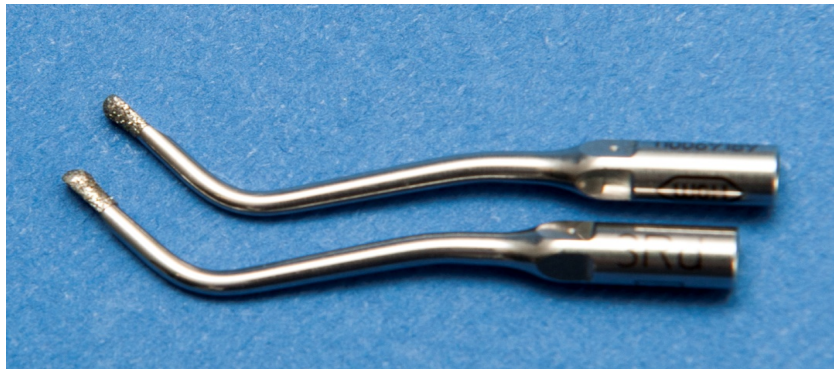Navedene nepravilnosti koje se javljaju na preostalom dentinu nakon zračne abrazije ne utječu na vezivanje adheziva ako se prethodno provede postupak jetkanja (20).

2.2.2.3. Ultrazvučni nastavci


Uklanjanje karijesno promijenjenog tkiva ultrazvučnim nastavcima se temelji na oscilaciji na visokim frekvencijama koje se kreću od 6200 Hz do 6400 Hz (slika 9). Za razliku od klasičnih dijamantnih svrdla kod ultrazvučne preparacije, dijamantna svrdla su puno otpornija na trošenje i namijenjena ultrazvučnim uređajima. Njihova površina je u kontinuitetu prekrivena dijamantnim česticama oštrog ruba koje su zahvaljujući kemijskoj vezi čvrsto adherirane na metalnu površinu (slika 10).

Prednosti ove metode su minimalno invazivna preparacija zubnog tkiva, tihi rad uređaja,

dugotrajnost svrdala, bolja veza ispuna za zub nakon ultrazvučne preparacije za razliku od standardne te pravilan dobiveni oblik kaviteta. Nedostaci su sporije uklanjanje zubnog tkiva za razliku od klasične preparacije turbinom te se često ne ukloni sav karijesom zahvaćen dentin (22).



Slika 9. Ultrazvučni nastavci



Slika 10. Oscilirajuće dijamantno svrdlo (aktivni i neaktivni dio)

2.2.2.4. Laser

Metoda uklanjanja karijesa laserom kombinira mlaz vode i zraka s laserskim snopom koherentnog i visoko intenzivnog svjetla (slika 11). Trenutno su na tržištu dostupne dvije vrste erbium lasera: erbium-doped yttrium aluminium garnet (Er:YAG) i erbium, chromium: yttrium, scandium, gallium, garnet (Er,Cr:YSGG). Pokazali su se jako učinkovitim u ablaciji tvrdih zubnih tkiva.

Prednosti ove metode su neinvazivan i bezbolan način rada lasera bez vibracija i neugodnih zvukova što pruža veću udobnost pacijentu prilikom provođenja tretmana. Laserom se dobije konzervativniji oblik kaviteta, ima antibakterijska svojstva djelovanja i sprečava propusnost i topljivost cakline što igra veliku ulogu u sprečavanju nastajanja sekundarnog karijesa i pojave recidiva.

Glavni nedostatak ove metode je dugo vrijeme preparacije, dva puta duže nego kod preparacije rotirajućim instrumentima (20).

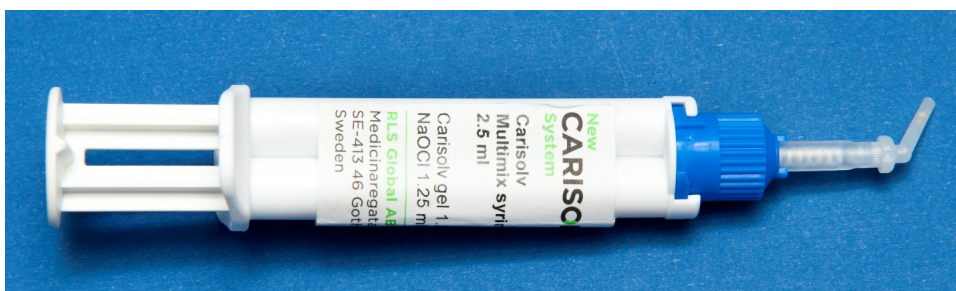

Slika 11. Laser. Preuzeto s dopuštenjem dr. sc. Damira Šnjarića

2.2.2.5. Kemijska sredstva za uklanjanje karijesa

1) Kemijsko sredstvo na bazi natrij hipoklorita

Kao kemijsko sredstvo koje selektivno otapa karijesni dentin uvedena je otopina natrijeva hipoklorita puferirana smjesom aminomaslačne kiseline, natrijeva klorida i natrijeva hidroksida. Kako natrij hipoklorit ima nespecifično denaturirajuće djelovanje na dentinsko tkivo, selektivno uklanjanje upravo se pripisuje pufernoj komponenti aminokiselina koja neutralizira njegovu agresivnost na zdravo dentinsko tkivo. Međutim ovaj sustav uklanjanja karijesnog tkiva se nije pokazao toliko uspješnim u kliničkoj praksi zbog potrebe korištenja specifične aparature, dugog trajanja tretmana te skupoće. Stoga je uveden noviji sustav na bazi natrijeva hipoklorita u obliku gela (Carisolv) koji se nanosi na karijesno promijenjen dentin nakon čega se ukloni ručnim instrumentima (slika 12). Iako se metoda pokazala učinkovitom, u usporedbi s konvencionalnim uklanjanjem rotirajućim instrumentima, postupak predugo traje, ali dokazano ima veću moć uklanjanja bakterija s rezidualnog dentina. Dokazano je da ovako tretiran dentin ima sličnu sposobnost vezanja adheziva kao i zdravi dentin (20).



Slika 12. Carisolv gel

2) Kemijsko sredstvo na bazi pepsina

Novim istraživanjima u uporabu je uveden gel na bazi pepsina u fosforno kiselinskom/natrij bisfosfonatnom puferu. Glavna prednost ovog enzimatski temeljenog gela je da ima veću specifičnost kod uklanjanja denaturiranog kolagena dentina od kemijskog sredstva na bazi natrij hipoklorita. Fosforna kiselina je zadužena da otapa anorgansku komponentu karijesnog dentina, dajući tako nesmetan pristup pepsinu u otapanju organske komponente. Prema provedenim istraživanjima ovaj sustav jednako učinkovito uklanja karijesnu masu dentina kao i Carisolv gel (20).

3. RASPRAVA

Tijekom gotovo cijelog stoljeća, u terapiji karijesne lezije, cilj je bio potpuno uklanjanje bakterija i inficiranog tvrdog zubnog tkiva, uz uklanjanje i demineraliziranog dentina prije postavljanja ispuna u tako pripremljen kavitet (23). Bolje razumijevanje etiologije, patogeneze karijesa i promjena u tvrdim zubnim tkivima koje nastaju kao posljedica napredovanja karijesne lezije te napredak u dijagnostici doveli su u pitanje ispravnost klasičnog načina uklanjanja karijesom zahvaćenog tkiva (24).

Usporedba tehnike potpunog uklanjanja karijesne lezije, do tvrdog dentina, i uklanjanja lezije u dva posjeta, pokazala je da, kod prve tehnike, češće dolazi do otvaranja zubne pulpe (25). Prema rezultatima provedenog istraživanja, od 1000 tretiranih zuba, u 347 slučajeva, zubna pulpa je bila eksponirana (25). Kod dvoposjetne „stepwise“ tehnike, od 1000 zuba, u 154 slučajeva je zabilježeno otvaranje pulpne komore (25). Istraživanja su pokazala da je kod dvoposjetnog uklanjanja karijesne lezije, prilikom ponovnog otvaranja kaviteta u drugom posjetu, tvrdoća dentina veća u usporedbi s tvrdoćom istog dentina nakon uklanjanja karijesnom zahvaćenog dentina u prvom posjetu (26, 27, 28). Na osnovi toga se postavilo pitanje zašto je uopće potrebno uklanjanje karijesne lezije u drugom posjetu (24). Naime, ukoliko je osnovni cilj izbjeći otvaranje pulpne komorice i ako se zaostalo karijesno promijenjeno tkivo tijekom vremena remineralizira, može se zaključiti da nema potrebe za uklanjanjem karijesne lezije u drugom posjetu. Prednost jednoposjetnog uklanjanja karijesne lezije, s obzirom na mogućnost otvaranja pulpne komorice, dokazali su Maltz i sur. (29, 30). U svom istraživanju, pokazali su značajno veću stopu uspjeha jednoposjetnog selektivnog uklanjanja karijesne lezije u usporedbi s uklanjanjem karijesne lezije u dva posjeta (99% i 91% u odnosu na 88% i 61% nakon 18 i 36 mjeseci). Međutim, ostaje nejasno utječe li način uklanjanja karijesne lezije (jedan ili dva posjeta) tijekom dužeg vremenskog razdoblja praćenja na pojavnost komplikacije od strane zubne pulpe ili određene podloge. I restaurativni materijali mogu imati negativan učinak na vitalitet zubne pulpe (31, 32, 33).

Tijekom terapije dubokih karijesnih lezija, prije postavljanja konačnog ispuna, najveći problem predstavlja odluka koliko je karijesno promijenjenog tkiva potrebno ukloniti. Iako je u morfološkim istraživanjima prikazana jasna granica između jako inficiranog karijesnog dentina i afektiranog dentina, klinički je teško odrediti istu granicu (34, 35). Prema istraživanjima o aktivnosti i napredovanju karijesnih lezija restauriranih uz ostavljen sloj inficiranog dentina,

većina lezija klinički i radiološki ne napreduje, a broj mikroorganizama je smanjen (25, 36, 37). S obzirom na dostupne znanstvene dokaze, u terapiji dubokih karijesnih lezija kod asimptomatskih zuba preporuka je ostaviti diskolorirani, „kožnati“ dentin i postaviti ispun koji dobro brtvi rubove kaviteta, jer je dobro brtvljenje rubova ključan čimbenik za prevenciju napredovanja lezije (34, 35).

Izbor materijala za restauraciju zuba ovisi o lokalizaciji i veličini karijesne lezije, riziku od nastanka karijesa kod pacijenta te aktivnosti karijesne lezije. U literaturi još uvijek ne postoji konačni zaključak o vrsti materijala za nadoknadu oštećenog tkiva zuba kod nepotpunog uklanjanja karijesom zahvaćenog dentina (17). Međutim, za klinički uspjeh, idealno bi bilo odabrati materijal koji prema svojim svojstvima odgovara fizičko-mehaničkim svojstvima zuba i koji neće dovesti do prekomjernog polimerizacijskog stresa. Najčešće rabljeni materijali za restauraciju su kompozitni materijali koji se svezuju uz uporabu adhezijskih sustava za tvrda zubna tkiva. Vezna čvrstoća adheziva na dentin, u slučaju karijesne lezije, manja je u usporedbi sa zdravim dentinom, usprkos debljem hibridnom sloju. Hibridni sloj stvoren u inficiranom dentinu (30 – 60 μm) je vidljivo deblji nego kod demineraliziranog dentina (6 – 8 μm) i normalnog dentina (<1 μm) (38). U istraživanju Maltza i sur., kod pet od 12 zuba, kod kojih karijesna lezija nije uklonjena u potpunosti, došlo je do frakture zuba ili restauracije (39). *In vitro* istraživanje Hevinga i sur. (40) također je pokazalo da zubi s jednoplošnim okluzalnim kavitetom imaju manju otpornost na nastanak fraktura nakon nepotpunog uklanjanja karijesa. Spomenuti rezultati upućuju na zaključak da je tijekom nepotpunog uklanjanja karijesa i izrade kompozitnog ispuna, važno ostaviti što manje karijesno promijenjenog dentina i to samo u neposrednoj blizini pulpe budući da je, u suprotnom, stabilnost restauriranog zuba narušena (41). U *in vitro* istraživanju Schwendike i sur. (42) su pokazali da vlaknima ojačani kompozitni materijali mogu povećati otpornost zuba na lom kod potpunog ili nepotpunog uklanjanja karijesne lezije (42).

Uz klasične kompozite, na tržištu su se pojavili novi kompozitni materijali s amorfnim kalcijevim fosfatom (ACP) čija je aktivna komponenta direktni prekursor kristala hidroksiapatita što ove materijale čini idealnim nadomjeskom izgubljenih tvrdih zubnih tkiva, uz istovremeno zaustavljanje napredovanja karijesne lezije procesom remineralizacije (43, 44).

Kao podloge kod jednoposjetnog selektivnog uklanjanja karijesa preporučuju se bioaktivni materijali kao što su MTA, biodentin i staklenoionomerni cementi. Bioaktivnost ovih materijala zaslužna je za remineralizaciju tvrdih zubnih tkiva uz potpuno brtvljenje rubova kaviteta za razliku od materijala temeljenih na kalcijevom hidroksidu koji se s vremenom otapaju. Mineralni trioksidni agregat (MTA) je sastavljen od trikalcij silikata, trikalcij aluminata, bizmut oksida a stvrdnjava se uz prisutnost vlage ili krvi. MTA je bioaktivan i radiokontrastan materijal. Biodentin je noviji bioaktivni kalcij silikatni cement koji, zahvaljujući malim česticama u sastavu materijala, može ući duboko u dentinske tubuluse te ostvariti kemijsku vezu s dentinom stvarajući kristale hidroksilapatita u dodiru s dentinom (45).

Staklenoionomerni cementi sastoje se od praha kojeg čini fluoro-alumo-silikatno staklo i tekućine koja je po sastavu poliakrilna kiselina. Nakon miješanja, stvrdnjavaju se acido-baznom reakcijom. Njihove prednosti su adhezija na vlažnu površinu zuba, antikarijesno djelovanje zbog otpuštanja fluorida, koeficijent termičke ekspanzije koji odgovara onom tvrdih zubnih tkiva, biokompatibilnost i niska toksičnost (46). Otpuštanje fluorida iz staklenoionomernih materijala je kontinuirani proces jer se materijal ponaša kao baterija te prima ione iz okoline i otpušta ih u okolinu pri padu pH vrijednosti (47).

Zbog svojih lošijih fizičko-mehaničkih svojstava, staklenoionomerni cementi su se koristili kao materijali za privremene ispune ili podloge. Nedavno je razvijena nova skupina materijala koja predstavlja kombinaciju staklenoionomernih cemenata i samoadhezivnog nano-punjenog premaza (mikrolaminirani staklenoionomerni cementi). Spomenuti premaz na površini materijala, zbog izuzetne hidrofилnosti i niske viskoznosti, prodire u površni sloj materijala omogućavajući time potpuno brtvljenje površine i bolja fizičko-mehanička svojstva te manje trošenje. Klinička istraživanja su pokazala da je jednak klinički uspjeh mikrolaminiranih staklenoionomernih cemenata i kompozita nakon razdoblja praćenja od četiri i šest godina (48, 49).

4. ZAKLJUČCI

1. Tehnika potpunog uklanjanja karijesnog tkiva do tvrdog dentina kod kavitiranih karijesnih lezija danas nije metoda izbora jer se povećava mogućnost oštećenja zubne pulpe.
2. Metode izbora kod vitalnih, asimptomatskih zuba su selektivno uklanjanje do mekog dentina, „stepwise“ uklanjanje ili pečaćenje lezije.
3. Tehnike kojima uklanjamo karijesno promijenjeno tkivo dijelimo na rotirajuće i nerotirajuće.
4. Dobro brtvljenje kod postavljanja ispuna je od velike važnosti kod zaustavljanja napredovanja karijesne lezije.
5. Najčešće korišteni materijali za restauraciju zuba su kompoziti, vlaknima ojačani kompoziti, a danas sve češće i kompozitni materijali na bazi amorfnog kalcijevog fosfata.

5. LITERATURA

1. Puska P, Porter D, Petersen PE. Dental diseases and oral health [Internet]. World Health Organization; 2003 [cited 2018 Sep 20]. Dostupno na: http://www.who.int/oral_health/publications/en/orh_fact_sheet.pdf
2. Takahashi N, Nyvad B. Caries ecology revisited: Microbial dynamics and the caries process. *Caries Res.* 2008 Nov;42(6):409-18.
3. Hamada S, Slade HD. Biology, immunology, and cariogenicity of *Streptococcus mutans*. *Microbiol Rev.* 1980 Jun;44(2):331-84.
4. van Houte J, Lopman J, Kent R. The predominant cultivable flora of sound and carious human root surfaces. *J Dent Res.* 1994 Nov;73(11):1727-34.
5. van Houte J, Lopman J, Kent R. The final pH of bacteria comprising the predominant flora on sound and carious human root and enamel surfaces. *J Dent Res.* 1996 Apr;75(4):1008-14.
6. Sansone C, van Houte J, Joshipura K, Kent R, Margolis HC. The association of mutans streptococci and non-mutans streptococci capable of acidogenesis at a low pH with dental caries on enamel and root surfaces. *J Dent Res.* 1993 Feb;72(2):508-16.
7. Ismail AL, Tellez M, Pitts NB, Ekstrand KR, Ricketts D, Longbottom C, et al. Caries management pathways preserve dental tissues and promote oral health. *Community Dent Oral Epidemiol.* 2013 Feb;41(1):12-40.
8. Prskalo K. Dijagnostika karijesnih lezija [Internet].[updated 2018;cited 2018 Oct 13]. Dostupno na: https://www.sfzg.unizg.hr/download/repository/DIJAGNOSTIKA_KARIJESNIH_LEZIJA_-_Izv.prof.dr.sc_Katica_Prskalo.pdf
9. Marotti M. Osnove radiologije za stomatologe. Sonda[Internet]. [cited 2018 Oct 20]. Dostupno na: <http://sonda.sfzg.hr/wp-content/uploads/2015/04/Marotti-M.-Osnove-radiologije-za-stomatologe.pdf>
10. Krolo I. Zubni karijes - radiologijski prikaz [Internet].[cited 2018 Oct 23]. Dostupno na: https://www.sfzg.unizg.hr/download/repository/WEB_ZUBNI_KARIJES_zadnje.pdf
11. College of Dentistry and Dental Clinics. Caries Management: Terminology [Internet].[cited 2018 Oct 26]. Dostupno na: <https://www.dentistry.uiowa.edu/operative-caries-management-terminology>

12. Ogawa K, Yamashita Y, Ichijo T, Fusayama T. The ultrastructure and hardness of the transparent layer of human carious dentin. *J Dent Res.* 1983 Jan;62(1):7-10.
13. Ngo HC, Mount G, Mc Intyre J, Tuisuva J, Von Doussa RJ. Chemical exchange between glass-ionomer restorations and residual carious dentine in permanent molars: an in vivo study. *J Dent.* 2006 Sep;34(8):608-13.
14. Wambier DS, dos Santos FA, Guedes-Pinto AC, Jaeger RG, Simionato MR. Ultrastructural and microbiological analysis of the dentin layers affected by caries lesions in primary molars treated by minimal intervention. *Pediatr Dent.* 2007 May-Jun;29(3):228-34.
15. Chibinski AC, Reis A, Kreich EM, Tanaka JL, Wambier DS. Evaluation of primary carious dentin after cavity sealing in deep lesions: a 10- to 13-month follow up. *Pediatr Dent.* 2013 May-Jun;35(3):E107-12.
16. Corralo DJ, Maltz M. Clinical and ultrastructural effects of different liners/restorative materials on deep carious dentin: a randomized clinical trial. *Caries Res.* 2013 Apr;47(3):243-50.
17. Schwendicke F, Frencken JE, Bjorndal L, Maltz M, Manton DJ, Ricketts D, et al. Managing carious lesions: consensus recommendations on carious tissue removal. *Adv Dent Res.* 2016 May;28(2):58-67.
18. About I, Murray PE, Franquin JC, Remusat M, Smith AJ. The effect of cavity restoration variables on odontoblast cell numbers and dental repair. *J Dent.* 2001 Feb;29(2):109-17.
19. Perković I, Perić M, Čatić A. Sredstva za preparaciju zubi u fiksnoj protetici. Sonda [Internet]. 2012[cited 2018 Oct 6]. Dostupno na: <http://sonda.sfzg.hr/wp-content/uploads/2015/04/Perkovi%C4%87-I.-et-al.-%E2%80%93-Sredstva-za-preparaciju-zubi-u-fiksnoj-protetici.pdf>
20. De Almeida Neves A, Coutinho E, Vivian Cardoso M, Lambrechts P, Van Meerbeek B. Current Concepts and Techniques for Caries Excavation and Adhesion to Residual Dentin. *J Adhes Dent.* 2011 Feb;13(1):7-22.
21. Smedent. Circunia ceramics burs [Internet]. [cited 2018 Oct 5]. Dostupno na: http://www.smedentalburs.com/products/zirconia-ceramic-burs%20.html?gclid=Cj0KCQjw6rXeBRD3ARIsAD9ni9BVm7Q6lAxHs-iYQk8DI1zRHQRXgyX_voZASVHH_dcaxANPltBASXAaAs1mEALw_wcB

22. Milardović S, Dukić W. Oscilirajuća/ultrasonična tehnika preparacije kaviteta. Sonda[Internet]. [cited 2018 Oct 12]. Dostupno na: <http://sonda.sfzg.hr/wp-content/uploads/2015/04/Milardovi%C4%87-S.-et-al.-Osciliraju%C4%87aultrasoni%C4%8Dna-tehnika-preparacije-kaviteta.pdf>
23. Fusayama T, Okuse K, Hosoda H. Relationship between hardness, discoloration, and microbial invasion in carious dentin. *J Dent Res*. 1996 Jul-Aug;45(4):1033-46.
24. Kidd EA. How “clean” must a cavity be before restoration? *Caries Res*. 2004 May-Jun;38(3):305–13.
25. Ricketts D, Lamont T, Innes NP, Kidd E, Clarkson JE. Operative caries management in adults and children. *Cochrane Database Syst Rev*. 2013 Mar 28;(3):CD003808.
26. Leksell E, Ridell K, Cvek M, Mejare I. Pulp exposure after stepwise versus direct complete excavation of deep carious lesions in young posterior permanent teeth. *Endod Dent Traumatol*. 1996 Aug;12(4):192–6.
27. Bjorndal L, Thylstrup A. A practice-based study on stepwise excavation of deep carious lesions in permanent teeth: a 1-year follow-up study. *Community Dent Oral Epidemiol*. 1998 Apr;26(2):122–8.
28. Bjorndal L, Larsen T. Changes in the cultivable flora in deep carious lesions following a stepwise excavation procedure. *Caries Res*. 2000 Nov-Dec;34(6):502–8.
29. Maltz M, Garcia R, Jardim JJ, de Paula LM, Yamaguti PM, Moura MS, et al. Randomized trial of partial vs. stepwise caries removal: 3-year follow-up. *J Dent Res*. 2012 Nov; 91(11):1026-31.
30. Maltz M, Jardim JJ, Mestrinho HD, Yamaguti PM, Podestá K, Moura MS, et al. Partial removal of carious dentine: a multicenter randomized controlled trial and 18-month follow-up results. *Caries Res*. 2013 Feb;47(2):103-9.
31. Miyashita H, Worthington HV, Qualtrough A, Plasschaert A. Pulp management for caries in adults: maintaining pulp vitality. *Cochrane Database Syst Rev*. 2007 Apr 18;(2):CD004484.
32. Yengopal V, Harneker SY, Patel N, Siegfried N. Dental fillings for the treatment of caries in the primary dentition. *Cochrane Database Syst Rev*. 2009 Apr 15;(2):CD004483.
33. Mickenautsch S, Yengopal V, Banerjee A. Pulp response to resin- modified glass ionomer and calcium hydroxide cements in deep cavities: A quantitative systematic review. *Dent Mater*. 2010 Aug;26(8):761-70.

34. Bjorndal L, Kidd EA. The treatment of deep dentine caries lesions. *Dent Update*. 2005 Sep;32(7):402-4, 407-10, 413.
35. Kidd EAM, Bjorndal L, Beighton D, Fejerskov O. Caries removal and the pulpo-dentinal complex. In: Fejerskov O, Kidd EAM. *Dental caries: the disease and its clinical management*. 2nd ed. Oxford: Blackwell and Munksgaard. 2008 Apr;367-83.
36. Ricketts DN, Kidd EA, Innes N, Clarkson J. Complete or ultraconservative removal of decayed tissue in unfilled teeth. *Cochrane Database Syst Rev*. 2006 Jul 19;(3):CD003808.
37. Schwendicke F, Dorfer CE, Paris S. Incomplete Caries Removal: A Systematic Review and Meta-Analysis. *J Dent Res*. 2013 Apr;92(4):306-14.
38. Yoshiyama M, Tay FR, Torii Y, Nishitani Y, Doi J, Itou K, Ciucchi B, et al. Resin adhesion to carious dentin. *Am J Dent*. 2003 Feb;16(1):47-52.
39. Maltz M, Alves LS, Jardim JJ, Moura Mdos S, de Oliveira EF. Incomplete caries removal in deep lesions: a 10-year prospective study. *Am J Dent*. 2011 Aug;24(4):211-4.
40. Hevinga MA, Opdam NJ, Frencken JE, Truin GJ, Huysmans MC. Does incomplete caries removal reduce strength of restored teeth? *J Dent Res*. 2010 Nov;89(11):1270-5.
41. Marending M, Attin T, Zehnder M. Treatment options for permanent teeth with deep caries. *Swiss Dent J*. 2016 Feb;126(11):1007-27.
42. Schwendicke F, Kern M, Dörfer C; Kleemann-Lüpkes J, Paris S, Blunck U. Influence of using different bonding systems and composites on the margin integrity and the mechanical properties of selectively excavated teeth in vitro. *J Dent*. 2015 Mar;43(3):327-34.
43. Tarle Z. i sur. Prosudba novih bioaktivnih materijala i postupaka u restaurativnoj dentalnoj medicine. Institut Ruđer Bošković [Internet]. 2015 [cited 2018 Oct 15]. Dostupno na: <https://www.irb.hr/Istrazivanja/Zavodi/Zavod-za-kemiju-materijala/Laboratorij-za-funkcionalne-materijale/Prosudba-novih-bioaktivnih-materijala-i-postupaka-u-restaurativnoj-dentalnoj-medicini>
44. Park MS, Eanes ED, Antonucci JM, Skrtic D. Mechanical Properties of bioactive amorphous calcium phosphate/methacrylate composites. *Dent Mater*. 1998 Mar;14(2):137-41.
45. Atmeh AR, Chong EZ, Richard G, Festy F, Watson TF. Dentin-cement interfacial interaction: calcium silicates and polyalkenoates. *J Dent Res*. 2012 May;91(5):454-9.
46. Lohbauer U. Dental Glass Ionomer Cements as Permanent Filling Materials?-Properties, Limitations Future Trends. *Materials(Basel)*. 2010 Jan;3(1):76-96.

47. Orhan AI, Oz FT, Orhan K. Pulp exposure occurrence and outcomes after 1- or 2-visit indirect pulp therapy vs complete caries removal in primary and permanent molars. *Pediatr Dent*. 2010 Jul-Aug;32(4):347-55.
48. Gurgan S, Kutuk ZB, Ergin E, Oztas SS, Cakir FY. Clinical performance of a glass ionomer restorative system: a 6-year evaluation. *Clin Oral Investig*. 2017 Sep;21(7):2335-43.
49. Gurgan S, Kutuk ZB, Ergin E, Oztas SS, Cakir FY. Four-year randomized clinical trial to evaluate the clinical performance of a glass ionomer restorative system. *Oper Dent*. 2015 Mar-Apr;40(2):134-43.

6. ŽIVOTOPIS

Lucia Strihić rođena je 28.11.1993. godine u Zadru. Osnovnu i srednju školu završila je u Zadru. Za vrijeme osnovne škole svirala je violinu i pohađala glazbenu školu. Nastupala je na brojnim glazbenim događanjima. Matematičku gimnaziju „Franje Petrić“ završila je 2012. godine te iste godine upisuje Stomatološki fakultet Sveučilišta u Zagrebu. Tijekom studija asistirala je u prestižnoj stomatološkoj poliklinici u Zadru gdje se upoznala s najsuvremenijim metodama u praksi. Također, stekla je vještine i znanja u radu s najmodernijim materijalima i tehnikama. Prilikom rada bila je u doticaju s pacijentima iz cijele Europe čime je unaprijedila komunikacijske i socijalne vještine. Paralelno trenira atletiku i postiže zapažene rezultate u trčanju. U posljednje 3 godine istrčala je 15 polumaratona. Osim trčanja strast joj je skijanje. Služi se engleskim jezikom u govoru i pismu.