

Implantoprotetska terapija djelomične bezubosti

Migalić, Viktoria

Master's thesis / Diplomski rad

2019

Degree Grantor / Ustanova koja je dodijelila akademski / stručni stupanj: **University of Zagreb, School of Dental Medicine / Sveučilište u Zagrebu, Stomatološki fakultet**

Permanent link / Trajna poveznica: <https://um.nsk.hr/um:nbn:hr:127:243286>

Rights / Prava: [Attribution-NonCommercial 3.0 Unported / Imenovanje-Nekomercijalno 3.0](#)

Download date / Datum preuzimanja: **2025-02-17**



Repository / Repozitorij:

[University of Zagreb School of Dental Medicine
Repository](#)





SVEUČILIŠTE U ZAGREBU
STOMATOLOŠKI FAKULTET

Viktoria Migalić

IMPLANTOPROTETSKA TERAPIJA DJELOMIČNE BEZUBOSTI

Diplomski rad

Zagreb, 2019.

Rad je ostvaren na Zavodu za fiksnu protetiku Stomatološkog fakulteta Sveučilišta u Zagrebu
Mentor rada: izv. prof. dr. sc. Marko Jakovac, Zavod za fiksnu protetiku Stomatološkog
fakulteta Sveučilišta u Zagrebu

Lektor hrvatskog jezika: Barbara Kružić, mag. educ. philol. angl. et mag. educ. philol. croat.
Lektor engleskog jezika: Barbara Kružić, mag. educ. philol. angl. et mag. educ. philol. croat.

Sastav Povjerenstva za obranu diplomskog rada:

1. _____
2. _____
3. _____

Datum obrane rada: _____

Rad sadrži : 31 stranica

13 slika

1 CD

Osim ako nije drukčije navedeno, sve ilustracije (tablice, slike i dr.) u radu izvorni su doprinos autora diplomskog rada. Autor je odgovoran za pribavljanje dopuštenja za korištenje ilustracija koje nisu njegov izvorni doprinos, kao i za sve eventualne posljedice koje mogu nastati zbog nedopuštenog preuzimanja ilustracija odnosno propusta u navođenju njihovog podrijetla.

Zahvala

Zahvaljujem svom mentoru prof. dr. sc. Marku Jakovcu na pomoći, strpljenju i edukaciji tijekom akademskog obrazovanja i pisanja ovog rada.

Hvala mojoj obitelji, prijateljima i kolegama na podršci tijekom studiranja.

Hvala Ivanu na ljubavi i podršci do samog kraja.

Bez vas ne bih bila ovdje gdje jesam.

Hvala svima od srca.

Implantoprotetska terapija djelomične bezubosti

Sažetak

Bezubost se danas sve više sanira implantatima. Uzroci bezubosti razni su, od trauma pa do kroničnih bolesti kao što su parodontopatije. Indikacije za implantoprotetsku terapiju mogu biti od potpune bezubosti pa do nedostatka jednog zuba. Nakon ugradnje implantat se može opteretiti imedijatno ili odgođeno, a svaki način ima svoje prednosti i nedostatke. Privremeni rad može se izraditi odmah nakon ugradnje u prednjoj regiji što je danas iznimno važno jer je pacijentima estetika vrlo bitna u svakodnevnom funkcioniranju i socijalnoj interakciji. Učvrstiti se može cementiranjem ili vijčanom vezom. Svaka ima prednosti i nedostatke, a na terapeutu je da procijeni koju od te dvije metode će upotrijebiti i koja je za pacijenta bolja opcija.

Ključne riječi : bezubost, implantati, estetika

Implantoprothetic therapy in patients with partial edentulism

Summary

Nowadays, the problem of edentulism is most commonly dealt with dental implants. Causes of edentulism are various, from trauma to chronic diseases such as periodontitis. Indications for implantoprothetic therapy can be anything from total edentulism to deficiency of a single tooth. After the procedure, the implant can be loaded immediately or it can be postponed, both ways have their advantages and disadvantages. Temporary prosthetic work, which can be done immediately after the procedure in the frontal area, is very important nowadays because aesthetics is high on peoples' priority list in everyday life and social interaction. The temporary prosthetic can be fixed by implants with cement or screw. Both possibilities have their advantages and disadvantages but it is the therapist's decision which method to choose and which is better for the patient.

Keywords : edentulism, implants, aesthetics

SADRŽAJ

1. UVOD.....	1
1.1. Uzroci i posljedice bezubosti.....	2
1.2. Indikacije i kontraindikacije za ugradnju dentalnih implantata.....	3
1.2.1. Indikacije.....	3
1.2.2. Kontraindikacije.....	3
1.2.3. Obujam kosti.....	3
1.3. Zaštita alveole.....	5
1.3.1. Prednosti postupka zaštite alveole.....	5
1.3.2. Klasifikacija postekstrakcijske alveole.....	5
2. IMPLANTOPROTETSKA TERAPIJA.....	7
2.1. Koncepti opterećenja.....	8
2.2. Privremeni rad i oblikovanje mekih tkiva.....	9
2.2.1. Mobilni protetski radovi.....	10
2.2.1.1. Akrilatne proteze.....	10
2.2.1.2. Proteze s lijevanom bazom.....	10
2.2.1.3. Essix udlaga.....	10
2.2.2. Fiksni protetski radovi.....	10
2.2.2.1. Adhezivno umetanje zuba.....	10
2.2.2.2. Privremeni most.....	11
2.2.2.3. Adhezijski most.....	12
2.3. Terapija koštanih defekata.....	12
2.4. Materijali dentalnih implantata.....	13
2.5. Otisci u implantoprotetskoj terapiji.....	15
2.5.1. Podjela otisnih materijala.....	15
2.5.2. Tehnike uzimanja otisaka.....	15
2.5.2.1. Tehnika otvorene žlice.....	15
2.5.2.2. Tehnika zatvorene žlice.....	17
2.6. Protetski nadomjestak na implantatima.....	18
2.6.1. Staklokeramika.....	19
2.6.2. Aluminijska oksidna keramika.....	20
2.6.3. Cirkon oksidna keramika.....	20
2.6.4. CAD/CAM izrada fiksnoprotetskih radova.....	21
2.6.5. Keramičke nadogradnje na implantatima.....	21

3. RASPRAVA.....	22
4. ZAKLJUČAK.....	25
5. LITERATURA.....	27
6. ŽIVOTOPIS.....	30

Popis skraćenica:

GBR – engl. *guided bone regeneration*

PRF – engl. *platelet rich fibrin*

TPS – Titan-Plasma-Spray postupak

HA – hidroksilapatit

CAD/CAM – engl. *computer aided design/computer aided manufacturing*

1.1. Uzroci i posljedice bezubosti

Uzroci gubitka zubi mogu biti različiti. Do gubitka zuba može doći zbog traume uslijed koje dolazi do avulzije zuba ili fraktura linija seže toliko subgingivno da se ne može protetski sanirati te je potrebna ekstrakcija. Karijesna lezija također može biti toliko opsežna da nakon čišćenja lezije zub nije moguće protetski sanirati. Opsežni koštani defekti kao posljedica velikih cista ili parodontopatija te poremećaji u razvoju i nicanju također vode gubitku zuba. Poboljšanjem kvalitete života životni vijek produljuje se. Upravo je proces starenja jedan od uzroka stvaranja nepovoljnih uvjeta za implantoprotetsku terapiju. Svaki dugotrajan nedostatak zuba dovodi do resorpcije kosti te tako otežava i sužava terapijske mogućnosti liječenja bezubosti.

Osobe mlađe populacije najčešće u trajnoj denticiji kao posljedicu traume izgube gornji središnji inciziv. Na težinu ozljede utječu snaga udarca, smjer djelovanja sile te stanje tvrdog i mekog zubnog tkiva. Gubitak zuba u frontalnom području, osim što je veliki estetski problem, dovodi do toga da osoba ima problema s izgovorom riječi te otežanim uzimanjem hrane pa je stoga i fonetski i funkcijski problem.

Pri gubitku zuba, osim estetskih, mogu nastati i brojni funkcijski problemi – traumatska okluzija koja za posljedicu ima pomicanje i rasklimavanje ostalih zuba, što vodi u začarani krug daljnjeg gubitka zubi. Izrastanje zuba antagonista u nesanimirani prazan prostor može dovesti do sniženog zagrizanja, prisilnog zagrizanja, parafunkcija i smetnja u govoru. Protetskim rješavanjem bezubosti uspostavlja se ravnomjeran prijenos žvačnih sila i onemogućavaju se negativne posljedice bezubosti (1–3).

Svrha ovog rada je opisati indikacije i kontraindikacije za ugradnju dentalnih implantata, načine sanacije bezubosti privremenim radovima dok se čeka period oseointegracije te vrste trajnih protetskih nadomjestaka.

1.2. Indikacije i kontraindikacije za ugradnju dentalnih implantata

Indikacije i kontraindikacije za dentalne implantate su mnogobrojne. Mogu se podijeliti na lokalne, općemedicinske i kontraindikacije uzrokovane psihičkim stanjima te na relativne i apsolutne.

1.2.1. Indikacije

Kod nedostatka svih zuba indikacije su nedostatak retencije i stabilizacije potpunih proteza te pacijentovo nezadovoljstvo i neprihvatanje proteza. Kod nedostatka više zuba indikacije su brojne – proteza s funkcijskim problemima, gubitak stabilnosti do koje dolazi zbog parafunkcija, premalo preostalih zubi u čeljusti koji bi imali funkciju nosača mosta ili su nepovoljno raspoređeni. Ako nedostaje samo jedan zub u zubnom nizu, a susjedni zubi su intaktni, ugradnja je dentalnog implantata vrlo zadovoljavajuće rješenje jer time postizemo očuvanje susjednih zuba kojima bismo brušenjem i dodatnim funkcijskim opterećivanjem znatno skratili životni vijek (1).

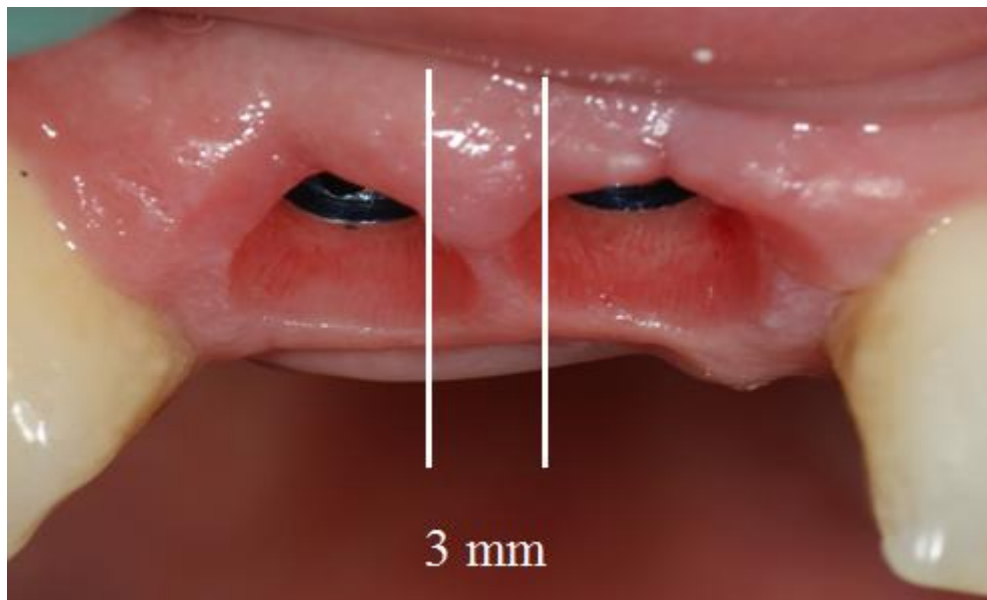
1.2.2. Kontraindikacije

Kontraindikacije za dentalne implantate mogu se podijeliti na lokalne, općemedicinske i kontraindikacije uzrokovane psihičkim stanjima. U lokalne kontraindikacije ubrajamo nepovoljne anatomske odnose, nepovoljnu okluziju i žvačne parafunkcije, patološke promjene, nedostatnu oralnu higijenu, pušenje te kserostomiju. U općemedicinske kontraindikacije ubrajamo dob, s time da je donja granica završetak rasta čeljusti, a gornje zapravo nema, hematološke bolesti, bolesti srca i krvnih žila, osobe s umjetnim srčanim zaliscima, premosnicom te preboljelim endokarditisom, bolesti koštanog sustava, dijabetes, uzimanje nekih lijekova kao na primjer kortikosteroida, imunosupresiva, bisfosfonata. Psihička stanja kao kontraindikacije za dentalne implantate su neuroze, psihoze, uzimanje alkohola, droga, nedostatak suradnje te emocionalno nestabilne osobe (1).

1.2.3. Obujam kosti

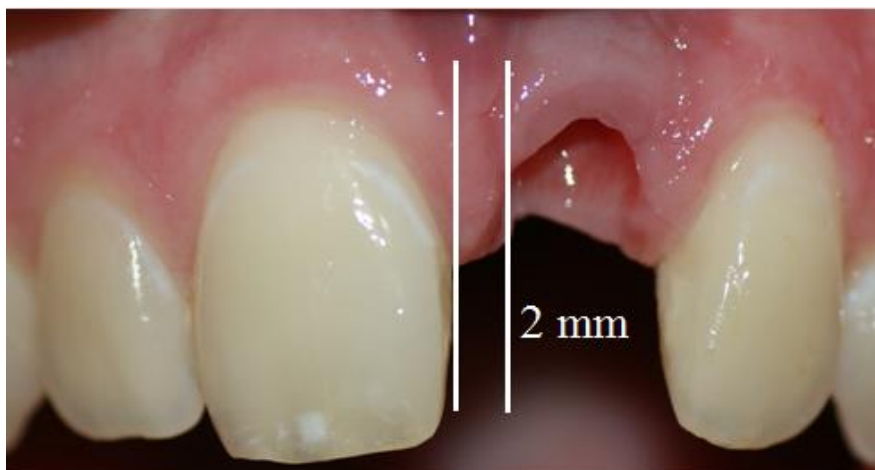
Za ugradnju implantata potreban je minimalni obujam kosti. U bukolingvalnoj dimenziji širina grebena mora biti najmanje za 2 mm veća od implantata, odnosno mora ostati minimalno 1 mm kosti sa svake strane implantata (3). U apikokoronalnoj dimenziji u donjoj čeljusti visina grebena mora biti barem za 2 mm veća od dužine implantata jer iznad donjeg alveolarnog živca mora ostati barem 2 mm razmaka od implantata. U gornjoj čeljusti nije

potreban razmak ispod sinusne šupljine. Meziodistalna širina za pojedinačne implantate mora biti veća od 7 mm. Između dva implantata mora biti razmak barem 3 mm da bi bilo dovoljno mjesta za protetski nadomjestak (Slika 1.), a između prirodnog zuba i dentalnog implantata mora biti najmanje 2 mm kosti zbog očuvanja parodonta i kosti (Slika 2.) (3).



Slika 1. Potreban razmak između dva dentalna implantata.

Preuzeto ljubaznošću prof.dr.sc. Marka Jakovca



Slika 2. Potreban razmak između dentalnog implantata i prirodnog zuba.

Preuzeto ljubaznošću prof.dr.sc. Marka Jakovca

1.3. Zaštita alveole

Nakon ekstrakcije zuba dolazi do resorpcije alveolarnog grebena koja može biti problem u kasnijoj protetskoj rehabilitaciji. Ako je resorpcija toliko opsežna, ponekad je vrlo teško na to mjesto ugraditi dentalni implantat. Kako bi se taj problem prevenirao koriste se postupci očuvanja alveole nakon ekstrakcije zuba. Zaštita alveole je oralno kirurški postupak kojim se sprječava gubitak alveolarne kosti nakon ekstrakcije zuba u slučaju kada planiramo na to mjesto ugraditi dentalni implantat. To uključuje atraumatsko vađenje zuba kojim se pokušava očuvati što više mekog i tvrdog okolnog tkiva te nakon toga slijedi umetanje materijala u alveolu. Materijali koji se pritom koriste mogu biti autogeni, alogeni, ksenogeni i aloplastični. Obično se nakon punjenja alveole nekim od materijala ona prekriva membranom kako bismo spriječili urastanje epitelnog i vezivnog tkiva i tako omogućili normalno stvaranje i sazrijevanje kosti. Takvim se postupkom poboljšava estetski izgled, pogotovo alveolarni greben u prednjoj regiji, očuvanje preostale alveolarne kosti, skraćuje se vrijeme cijeljenja rane i smanjuju se poslijeoperativne komplikacije (4–6).

1.3.1. Prednost postupka zaštite alveole

Studije su pokazale da je razlika između resorpcije kosti nakon ekstrakcije manja ako se primjenjuju metode zaštite alveole. Čak 1,5 mm širine i 2 mm visine alveolarnog grebena manje resorbirano je kod takvih postupaka. Autogena kost ima najbolji potencijal, ali budući da ona zahtijeva još jedan operativni zahvat kojim se uzima kost s ramusa ili simfize mandibule, ne primjenjuje se često. Uglavnom se koriste ksenogeni materijali koji su svinjskog porijekla u kombinaciji s resorptivnim membranama. Iako je nedostatak resorptivnih membrana manjak mehaničke stabilnosti i mogućnost kolabiranja, imaju prednost pred neresorptivnim membranama zbog niza mogućih komplikacija – infekcija, upale i mogućeg neuspješnog cijeljenja (7,8).

1.3.2. Klasifikacija postekstrakcijske alveole

Prema klasifikaciji iz 2016. godine koju je napravio Edgard el Chaar razlikujemo 3 stupnja postekstrakcijske alveole (8).

Stupanj I je najpovoljniji. Bukalna koštana stijenka netaknuta je, dovoljna je količina kosti aproksimalno i u apikalnom smjeru. U takvoj situaciji moguće je odlučiti se za imedijatnu implantaciju jer se može postići dobra primarna stabilnost implantata.

Stupanj II razlikuje se od stupnja I po količini i kvaliteti bukalne koštane stijenke. Prisutne su fisure, dehiscijencije ili nedostatak bukalne kosti 25 – 50%, ali je apikalno i aproksimalno dovoljno kosti. Kod osoba s debelim biotipom moguća je imedijatna implantacija u kombinaciji s nadomještanjem koštanog tkiva i postavljanja membrane. Kod tankog biotipa indicirana je odgođena implantacija.

Stupanj III najnepovoljniji je. Prisutni su veliki koštani defekti s nedovoljnom količinom kosti apikalno, aproksimalno i bukalne koštane stijenke nedostaje više od 50%. U tom slučaju odlučujemo se za augmentaciju kosti i GBR bez implantacije (8–10).

2. IMPLANTOPROTETSKA TERAPIJA

2.1. Koncepti opterećivanja

Nakon ugradnje implantata slijedi proces oseointegracije koji traje od 3 do 6 mjeseci, nakon kojega slijedi izrada definitivnih protetskih radova kojima se opterećuju implantati. Postoji više vrsta opterećenja čije su definicije donijeli članovi ugledne ITI (engl. *International Team for Implantology*) 2002. godine na konferenciji na temelju objavljene znanstvene i stručne literature (6).

Konvencionalno opterećenje – izrada protetskog rada provodi se nakon faze cijeljenja od 3 do 6 mjeseci.

Rano opterećenje – protetski rad na implantatima postavlja se tako da dolazi u kontakt s antagonistom nakon 48 sati i ne kasnije od 3 mjeseca.

Imedijatni protetski rad – protetski rad na implantatima postavlja se unutar 48 sati od ugradnje, ali u okluziji ne dolazi u kontakt s antagonistom niti u bilo kojoj drugoj kretnji (nefunkcijsko opterećenje).

Imedijatno opterećenje – protetski rad na implantatima postavlja se unutar 48 sati od ugradnje, ali dolazi u okluzijski kontakt s antagonistom (funkcijsko opterećenje).

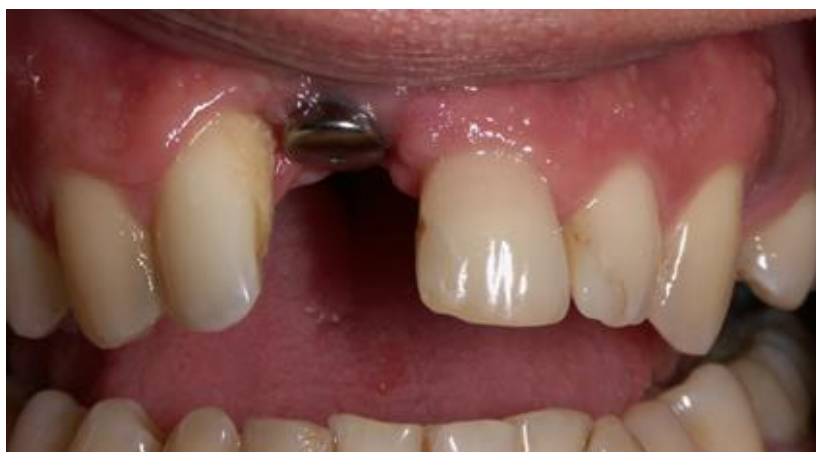Odgodeno opterećenje – protetski rad na implantatima postavlja se nakon konvencionalnog razdoblja od 3 do 6 mjeseci.

Odabir protokola opterećenja ovisi o mnogo čimbenika, ali dva su posebno bitna – primarna i sekundarna stabilnost. Primarna stabilnost odnosi se na stabilnost implantata odmah nakon ugradnje i ovisi o količini i kvaliteti kosti. Sekundarna stabilnost nastaje cijeljenjem i remodelacijom kosti, odnosno oseointegracijom. Primarna je stabilnost presudni čimbenik koji određuje može li se implantat odmah opskrbiti protetskim nadomjestkom – privremenim ili trajnim.

Kada se implantat nalazi u frontalnom području, gdje je estetika iznimno važna ili kada imamo dobru primarnu stabilnost, možemo se odlučiti na imedijatno opterećivanje. Protetska opskrba implantata može biti odmah, unutar 48 sati pa do 2 tjedna nakon implantacije. Opterećenje može biti funkcijsko ili nefunkcijsko. Prednost takve odluke je zadovoljstvo pacijenta jer odmah dobije zube, što zadovoljava njegov estetski izgled i socijalni kontakt. Osim toga, takvim privremenim nadomjestkom postiže se oblikovanje mekih tkiva, što osigurava „crvenu estetiku“ definitivnog nadomjestka (1,3,11).

2.2. Privremeni rad i oblikovanje mekih tkiva

Da bi protetski nadomjestak izgledao što prirodnije, potrebno je oblikovati i meka tkiva oko implantata. Za takvo oblikovanje koriste se nadogradnje za cijeljenje (eng. *healing abutments*) (Slika 3.). Postavljaju se s ciljem oblikovanja izlaznog profila implantata i interdentalne papile. S ciljem oblikovanja mekih tkiva mogu se koristiti i privremeni radovi koji laganim pritiskom na gingivu oblikuju papilu (12).



Slika 3. Nadogradnje za cijeljenje.

Preuzeto ljubaznošću prof.dr.sc. Marka Jakovca

Za vrijeme oseintegracijskog razdoblja, implantate možemo opskrbiti privremenim nadomjestkom koji nije funkcijski opterećen. Ako se nalaze u stražnjoj regiji koja nije vidljiva, u tom slučaju iz estetskih razloga nije potrebno u tom razdoblju napraviti privremeni nadomjestak. Ali ako se radi o prednjoj regiji, tada je za pacijenta vrlo bitno da je estetika zadovoljena kako bi mogao obavljati svakodnevne zadatke i kretati se u društvu, a istovremeno može pomoći pacijentu da se navikne na izgled budućeg trajnog nadomjestka (3,11).

Privremeni nadomjestci mogu biti mobilni ili fiksni, odnosno mogu se oslanjati na susjedne zube i meka tkiva ili biti retinirani na susjednim zubima ili implantatima. Privremeni nadomjestci mogu se izraditi u bilo kojoj fazi protetske terapije – prije vađenja zuba, za vrijeme cijeljenja ekstrakcijske rane, prije ugradnje implantata ili nakon implantacije (13,14).

2.2.1. Mobilni privremeni radovi

Mobilni privremeni nadomjestci mogu biti novi ili prenamijenjene stare proteze. Tu ubrajamo akrilatne proteze („žabice“), proteze s lijevanom bazom te Essix udlagu.

2.2.1.1. Akrilatne proteze

Djelomična akrilatna proteza, tzv. žabica, služi kao privremeni nadomjestak u slučaju nedostatka manjeg broja zubi. Sastoji se od akrilatne baze i žičanih kvačica. Prednost je akrilatne proteze brza i povoljna izrada, dok je velik nedostatak nekontrolirano opterećenje na tvrda i meka tkiva oko implantata i time negativno utječe na morfologiju gingive te u slučaju da su kvačice proteze smještene u vidljivoj regiji, narušava estetski izgled pacijenta (13,14).

2.2.1.2. Proteze s lijevanom bazom

Proteze s lijevanom bazom kao privremeni nadomjestak mogu se izraditi nove ili prenamijeniti stare tako što se na mjestu ekstrahiranog zuba umetne novi zub u protezu. To je jedan od najjednostavnijih načina opskrbe pacijenta za vrijeme oseintegracije. Osim što je financijski povoljan, za pacijenta nema razdoblja prilagodbe na novu situaciju u ustima (13,14).

2.2.1.3. Essix udлага

Essix udlage primarno se koriste u ortodontskoj terapiji kao sredstvo za retenciju, ali imaju i svoju primjenu i u protetici. Izrađuju se od prešane prozirne folije s uklopljenim akrilatnim zubima koji nedostaju. Iako ima prednosti kao što su brza i jeftina izrada pokazuju mnoge nedostatke. Osim što je osjetljiva pa stoga ne bi trebalo s njom jesti, estetski i funkcijski nezadovoljavajuća je zbog vidljivosti i teškoća u govoru (13).

2.2.2. Fiksni privremeni radovi

U fiksne privremene nadomjestke ubrajamo adhezivno umetanje zuba, privremeni most i adhezijski most. Takvim pristupom moguće je eliminirati štetan pritisak na periimplantatna meka i tvrda tkiva i omogućiti bolju estetiku.

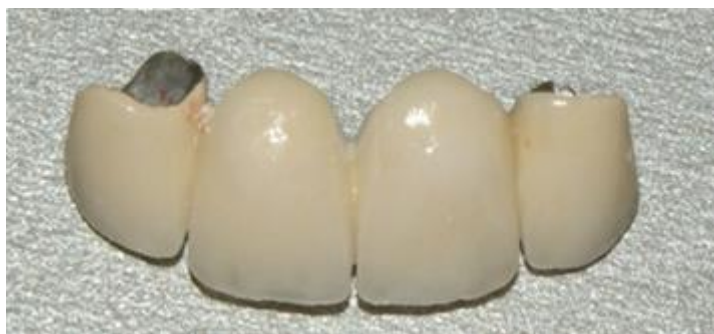2.2.2.1. Adhezivno umetanje zuba

Nedostatak jednog zuba za vrijeme razdoblja oseintegracije moguće je riješiti adhezivnim umetanjem akrilatnog ili keramičkog zuba koji se inače koriste za proteze te ekstrahirani zub

kojemu smo prethodno odrezali korijen. Za susjedne zube možemo ih vezati kompozitom ili staklenim vlaknima. Takav je pristup jednostavan i jeftin, zadovoljava estetske kriterije i nije potrebno brušenje susjednih zubi (13).

2.2.2.2. Privremeni most

Privremeni most koristi se kao opcija kada su susjedni zubi već izbrušeni, odnosno već postoji fiksni rad te se on skine i iskoriste se postojeći izbrušeni zubi kao nosači za privremeni most (Slika 4.). Mogu se izraditi direktnom ili indirektnom tehnikom. Direktna tehnika podrazumijeva izradu u ordinaciji tako što se pacijentu najprije uzme otisak, zatim se izlije model, nakon čega se radi navoštavanje modela kako bismo dobili konačan izgled kakav je potreban. Nakon toga ponovno se uzima otisak gotovog modela te se privremeni nadomjestak izrađuje nadopunjavanjem u ustima pacijenta. Indirektna metoda podrazumijeva izradu u dentalnom laboratoriju. Takav je rad precizniji, boljeg rubnog dosjeda, bolje usklađenih okluzijskih odnosa, bolje estetike te oblikovanja mekih tkiva oko implantata (13,14). Osim konvencionalne izrade protetskih radova, postoji još i CAD/CAM tehnologija izrade. CAD/CAM tehnika izrade privremenih radova zahtijeva posebnu opremljenost stomatološke ordinacije ili laboratorija. Planiranje i dizajniranje rada vrši se preko računala, a zatim se ta informacija šalje u glodalicu koja iz polimernog bloka glodanjem oblikuje privremeni nadomjestak. Radovi su čvrsti i postojani, no glavni im je nedostatak visoka cijena (15,16).



Slika 4. Privremeni most.

Preuzeto ljubaznošću prof.dr.sc. Marka Jakovca

2.2.2.3. Adhezijski most

Ako nemamo ekstrahirani zub, a želimo privremeno sanirati nedostatak zuba, odlučujemo se za adhezijski most. Sastoji se od međučlana i tzv. krila koja se lijepe na oralne plohe susjednih zuba. Najčešće se koristi u fronti s malim žvačnim silama jer zbog male retencijske površine ne podnosi velika opterećenja. Brušenje nije nužno, ali se mora osigurati nesmetana okluzija. Prednosti su dobra estetika i optimalni pritisak na okolna tkiva, a nedostatak je visoka cijena i potreba za izradom u zubotehničkom laboratoriju (13,14).

2.3. Terapija koštanih defekata

Postoje slučajevi kada nema dovoljno količine kosti u koju bi se mogao ugraditi implantat. Do resorpcije alveolarnog grebena dolazi kod dugotrajnog nedostatka zuba, ekstrakcije zuba, paradontitisa ili razaranja kosti zbog patoloških promjena. Takav alveolarni greben neravan je i nepogodan za implantaciju. Mogućnost za povećanje alveolarnog grebena i uklanjanje koštanih defekata kao što su dehiscijencije i fenestracije nudi tehnika vođene regeneracije kosti (engl. GBR – *guided bone regeneration*). Ona podrazumijeva selektivno usmjeravanje obnavljanja koštanih struktura tako da se membranom spriječi urastanje epitela i veziva. Koštani defekti mogu se popuniti nekim autolognim, autogenim, ksenogenim ili aloplastičnim materijalom, a može se upotrijebiti i dodatak augmentacijskog materijala kao što je npr. PRF – fibrin obogaćen trombocitima. Ima visoki regenerativni potencijal. Dobiva se centrifugiranjem krvi pacijenta i jednostavno aplicira na željeno mjesto. Svaki postupak ima za cilj potaknuti obnavljanje koštanog tkiva da bismo u konačnici mogli provesti implantoprotetsku terapiju (7, 8).

Biološki mehanizmi kojima se kost nadomješta uključuju tri procesa – osteogenezu, osteokondukciju i osteoindukciju.

Osteogeneza je proces u kojem osteoblasti i osteoprogenitorske stanice s transplantatom autogene kosti i koštane srži, npr. s ilijačne kosti, stvaraju novu kost u defektu (7).

Osteokondukcija označava stvaranje nove kosti tako da anorganski skelet materijala za nadomještanje služi kao vodilja za urastanje krvnih žila i osteoprogenitorskih stanica. Takva vrsta materijala s vremenom se resorbira i na njezino mjesto dolazi nova kost. Takva svojstva ima autogena kortikalna kost (7).

Osteoindukcija je stvaranje nove kosti pod utjecajem sredstva prisutnih u materijalu. Takav je primjer demineralizirani koštani matriks i koštani morfogogenetski proteini (7).

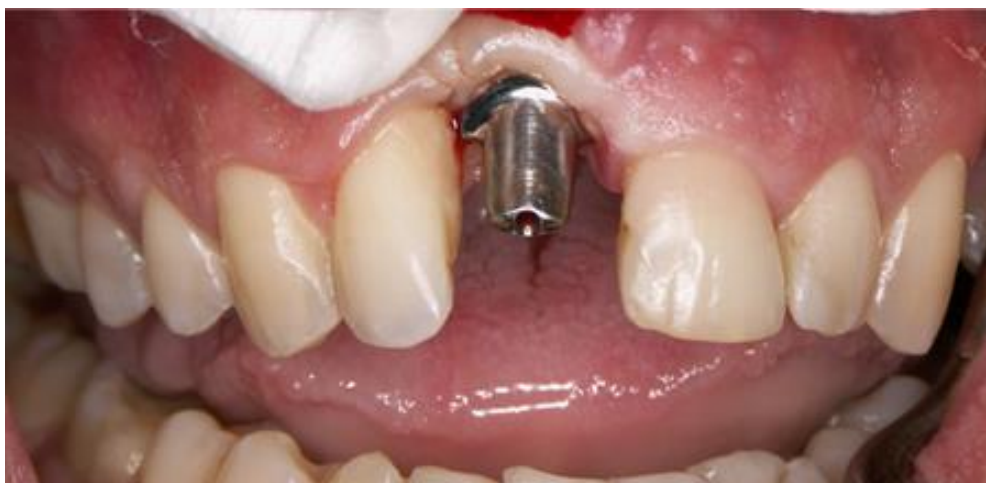Ne postoji materijal koji ima sva tri svojstva, stoga se uvijek kombiniraju dva ili više njih uz primjenu membrana.

U terapiji manjih defekata koristi se kombinacija koštanih pripravaka i resorbirajuće membrane. Kod većih defekata ili kod podizanja visine alveolarnog grebena postavljaju se maleni vijci koji služe kao potpora membrani kako ne bi kolabirala (5,7).

2.4. Materijali dentalnih implantata

Materijali koji se koriste u medicini s obzirom na porijeklo, mogu biti autologni – kada ih uzimamo s jednog mjesta i ugrađujemo na drugo na istom organizmu, homologni – kada ih uzimamo s drugog pripadnika iste vrste, heterologni – s pripadnika druge vrste te aloplastični koji su sačinjeni od nežive, umjetne tvari. Materijali koji se koriste u izradi dentalnih implantata aloplastični su materijali. Takvi neživi materijali koji se ugrađuju u biološku sredinu moraju biti biokompatibilni, odnosno ne smiju izazivati nikakvu štetnu reakciju u živom organizmu. Materijali za dentalne implantate moraju imati dobra biološka, mehanička i kemijska svojstva. Što se tiče bioloških svojstava, materijali ne smiju izazivati nikakve upalne ni alergijske reakcije u organizmu, ne smiju biti toksični, kancerogeni ni radioaktivni. Od kemijskih svojstava ne smiju biti topljivi u slini, moraju biti otporni na koroziju te moraju biti inertni, a kada govorimo o mehaničkim svojstvima istovremeno moraju biti i čvrsti i elastični (1).

U izradi dentalnih implantata koriste se kovine i keramika. Od kovina se koristi titan i njegove slitine (Slika 5.), kobalt-krom-molibden, čelik i tantal, a od keramika aluminij-oksidi, keramika, kalcij-fosfat keramika, hidroksil-apatit keramika, tri-kalcij-fosfat keramika i staklo keramika (1). Kada se uzmu u obzir biokompatibilnost i mehanička svojstva, najbolji su izbor titan i njegove slitine koje se i najviše koriste danas.



Slika 5. Titanijska nadogradnja.

Preuzeto ljubaznošću prof.dr.sc. Marka Jakovca

Površina implantata može biti glatka ili hrapava. Hrapavost se postiže obradom površine koja može biti aditivna ili subtraktivna. Kod aditivne metode hrapavost površina implantata postiže se nanošenjem dodatnog sloja drugog materijala takozvanim Titan-Plasma-Spray postupkom (TPS), hidrosilapatitom (HA) ili aluminijsko-oksidske keramike. U praksi se pokazalo da takvi implantati nemaju dugoročnu stabilnost i otpornost. Kod TPS implantata neravnomjerna je struktura, a HA implantate pogađa erozija. Takvi implantati s oštećenom i ogoljelom površinom imaju predispoziciju za stvaranje naslaga plaka, iritaciju okolnog tkiva, razvoja perimplantitisa te u konačnici mogu dovesti do gubitka implantata. Subtraktivna metoda podrazumijeva obradu površine implantata jetkanjem ili prskanjem kiselinom. Tako se hrapavost postiže oduzimanjem titanskih čestica s površine bez onečišćenja mikročesticama. Kiseline koje se upotrebljavaju su klorovodična i sumporna kiselina. Jetkanjem površine tom kombinacijom osigurava se ravnomjerno hrapava površina (1,3).

2.5. Otisci u implantoprotetskoj terapiji

Postupak izrade nadomjestka na implantatima sličan je kao i kod izrade konvencionalnog nadomjestka. Najprije se uzima otisak koji se predaje tehničaru, zatim slijedi izrada radnog modela i protetskog nadomjestka. Da bi otisak bio točan, otisni materijali moraju zadovoljiti određene kriterije – preciznost, dimenzionalna stabilnost, elastičnost, jednostavnu primjenu, netoksičnost, ugodnost za pacijenta i ekonomičnost (17).

2.5.1. Podjela otisnih materijala

Otisni materijali dijele se na neelastične i elastične. Neelastični se materijali danas više ne upotrebljavaju u uzimanju otisaka. Elastični materijali dijele se na sintetičke elastomere i hidrokoloide. Hidrokoloide se dalje dijele na reverzibilne i ireverzibilne.

Alginat je ireverzibilni hidrokolid koji dolazi u obliku praha koji se miješa s vodom u omjeru prema uputama proizvođača. Koristi se za izradu studijskih modela i modela antagonista.

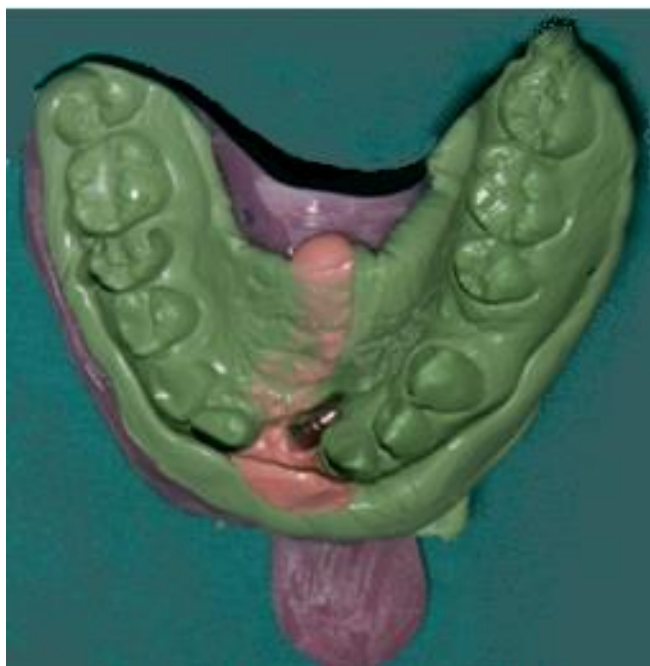
Sintetički elastomeri prema kemijskom sastavu dijele se na polisulfide, polietere i silikone (adicijski i kondenzacijski). Od navedenih elastomera najpovoljnije karakteristike imaju adicijski silikoni – elastična svojstva, najpostojaniji oblik te dimenzionalnu stabilnost. Najveći nedostatak svih elastomera je hidrofobnost, što znači da kod uzimanja otiska moramo osigurati suho radno polje (17).

2.5.2. Tehnike uzimanja otisaka

Postoje dvije tehnike uzimanja otiska – izravna i neizravna, odnosno tehnika otvorene i zatvorene žlice. Razlikuju se po tome ostaju li prijenosne kapice koje služe za prijenos položaja i odnosa situacije u ustima u otisku ili se naknadno vraćaju u otisak.

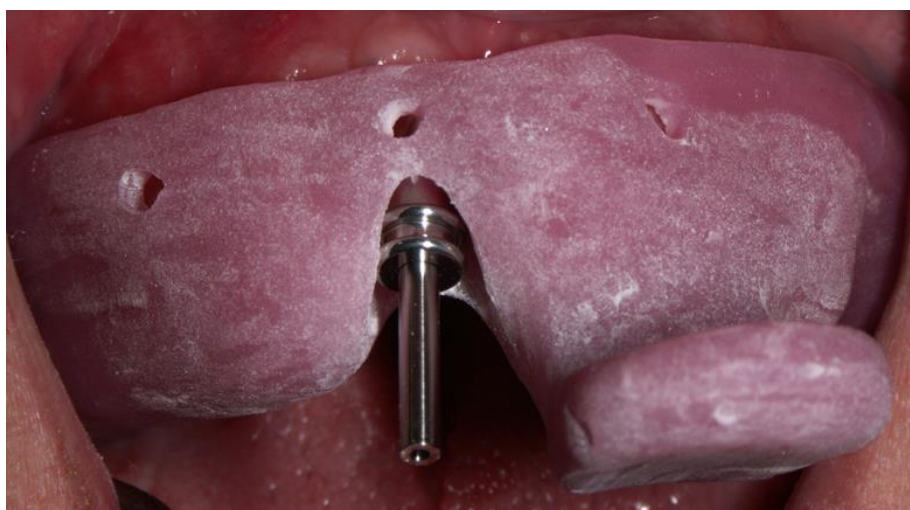2.5.2.1. Tehnika otvorene žlice (izravna metoda)

Kod izravne metode prijenosne kapice skidaju se s otiskom (Slika 6.). One su vijcima zategnute na implantatima. Kako bi se skinule moramo koristiti otvorenu žlicu da bismo imali pristup vijcima (Slika 7.). Žlica za otisak može biti individualna ili konfekcijska koja je prethodno pripremljena tako da su napravljeni otvori na mjestu implantata. Nakon pozicioniranja žlice i stvrdnjavanja otisne mase, odvijačem se odvoji prijenosna kapica i skida s otiskom. Takva metoda pogodna je u situacijama kada je postavljeno više implantata koji nisu međusobno paralelni. Tako se osigurava sigurniji i stabilniji prijenos na radni model (3).



Slika 6. Otisak otvorenom žlicom.

Preuzeto ljubaznošću prof.dr.sc. Marka Jakovca

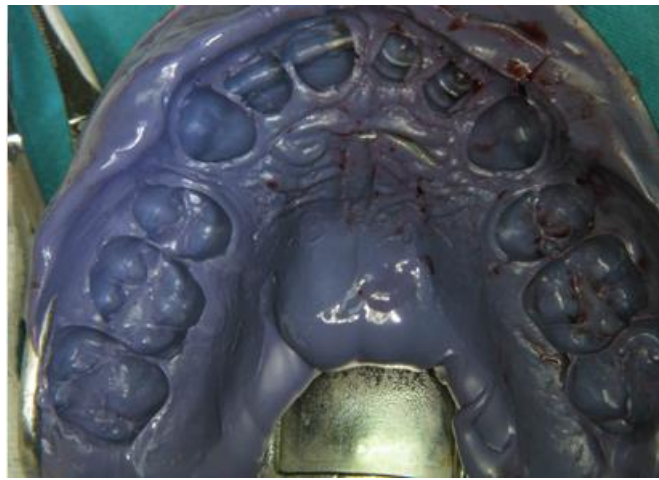


Slika 7. Pozicioniranje individualne žlice u ustima za otisak otvorenom žlicom.

Preuzeto ljubaznošću prof.dr.sc. Marka Jakovca

2.5.2.2. Tehnika zatvorene žlice (neizravna metoda)

Kod neizravne metode prijenosne kapice ostaju u ustima pričvršćene na implantatima i tek nakon vađenja iz usta naknadno se vraćaju u otisak (Slika 8.). Kod te metode mogu se koristiti i konfekcijske i individualne žlice (3).

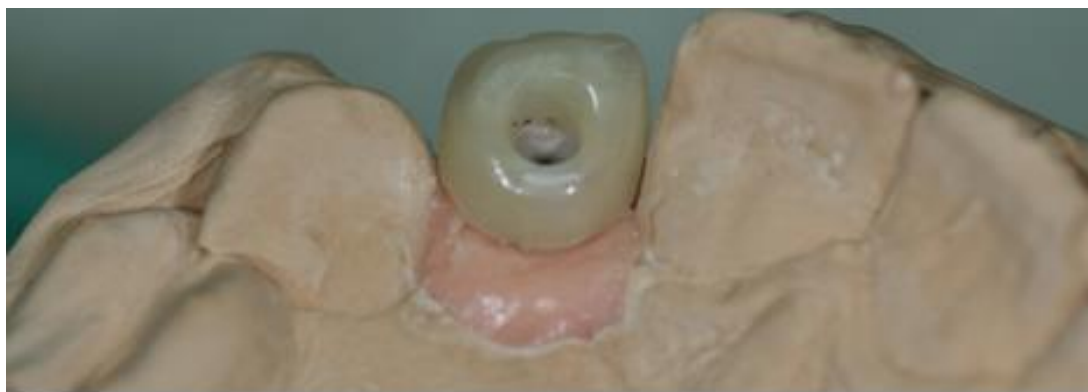

Slika 8. Tehnika zatvorene žlice.

Preuzeto ljubaznošću prof.dr.sc. Marka Jakovca

2.6. Protetski nadomjestak na implantatima

Fiksnu protetsku suprastrukturu na implantatima možemo učvrstiti na dva načina – cementiranjem i vijčanom vezom. Svaki ima prednosti i nedostatke. Kod cementiranog nadomjestka okluzijske su površine anatomske, čime se postiže bolja estetika, usklađivanje okluzije je jednostavnije i laboratorijski je postupak jednostavniji. S druge strane, nedostatak je nemogućnost skidanja suprastrukture te zaostali cement koji iritira okolna tkiva pospješuje nastajanje plaka, razvoja periimplantitisa i tako može dovesti do gubitka implantata. Vijcima pričvršćen protetski nadomjestak (Slika 9.) kao prednost ima jednostavno skidanje te nepostojanje zaostalog cementa koji bi dovodio do iritacije, dok su nedostaci takvog učvršćivanja teško usklađivanje okluzije te promijenjena anatomija okluzalnih ploha, što ne zadovoljava visoke estetske kriterije (3,10).



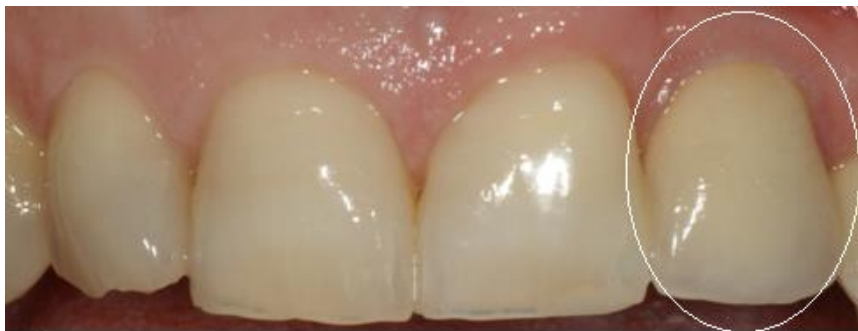Slika 9. Krunica na implantatu na vijčanu vezu

Preuzeto ljubaznošću prof.dr.sc. Marka Jakovca

Fiksnoprotetski radovi osim standardne metal-keramike danas se sve više izrađuju iz potpuno keramičkih sustava zbog visokih estetskih kriterija. Tu ubrajamo keramiku s udjelom stakla – staklokeramiku, aluminijsku oksidnu keramiku infiltriranu staklom te polikristaliničnu keramiku koja se koristi samo za izradu jezgre i tu pripadaju cirkonij-oksidna te aluminijska oksidna keramika (3,10).

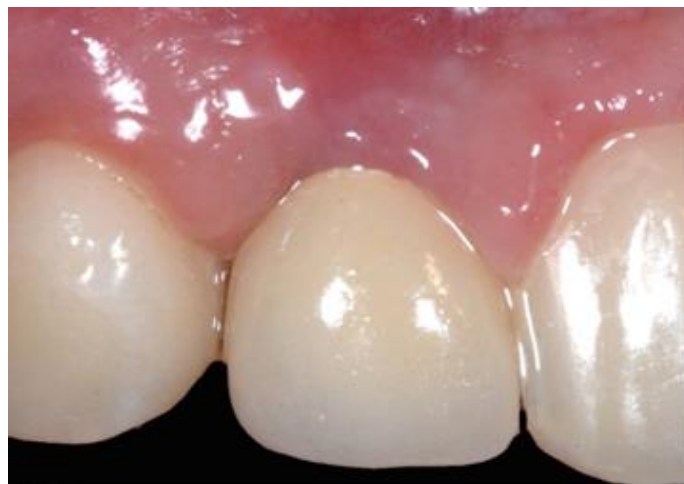2.6.1. Staklokeramika

Staklokeramika je vrsta materijala koji nastaje kontroliranom kristalizacijom stakla na visokim temperaturama. Optička svojstva staklokeramike bolja su ako ima veći udio stakla, a veći udio kristala poboljšava čvrstoću. Postoje u dva oblika, za toplo-tlačnu i CAD/CAM tehniku izrade. Zbog postizanja visoke estetike indicirana je u prednjoj regiji i to za pojedinačne krunice (Slike 10. i 11.) i mostove do 3 člana, no zbog slabije čvrstoće iniciran je samo do drugog pretkutnjaka jer ne podnosi velike žvačne sile (16,17).



Slika 10. Krunica na implantatu od litij disilikatne keramike.

Preuzeto ljubaznošću prof.dr.sc. Marka Jakovca



Slika 11. Krunica na implantatu od litij disilikatne keramike.

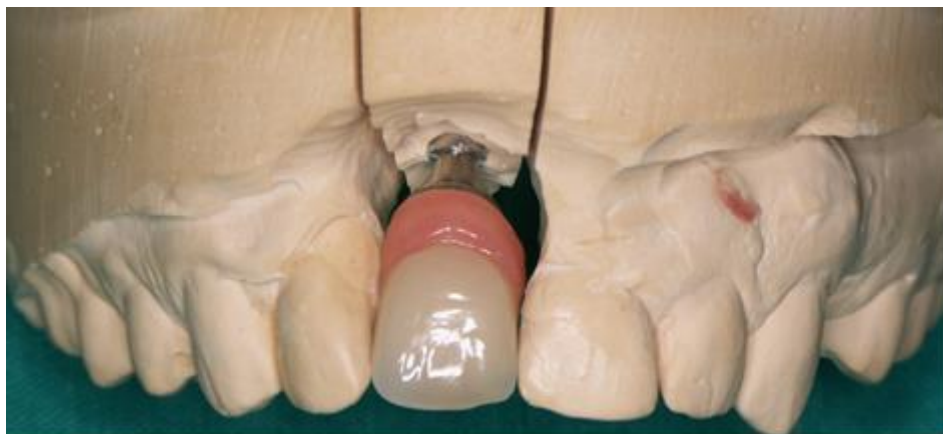Preuzeto ljubaznošću prof.dr.sc. Marka Jakovca

2.6.2. Aluminij oksidna keramika

Aluminij oksidna keramika ima poboljšana mehanička svojstva, što je čini čvršćom od staklokeramike te se stoga može primjenjivati i u regiji kutnjaka jer podnosi veće žvačne sile. Postoje tri načina izrade jezgre od aluminij oksidne keramike – konvencionalna tehnika slojevanja, infiltracijska tehnika (engl. *slip cast*) te strojna obrada (CAD/CAM). Za izradu fiksnoprotetskih nadomjestaka na implantatima koriste se infiltracijska tehnika i CAD/CAM. Indicirana je za pojedinačne krunice te tročlane mostove u prednjem dijelu zubnog niza (16–19).

2.6.3. Cirkonij oksidna keramika

Cirkonij oksidna keramika ima bolja mehanička svojstva od ostalih keramika. Zbog izrazito velike tvrdoće i čvrstoće ima dugu kliničku trajnost. Indicirana je za izradu pojedinačnih krunica (Slika 12.) i višečlanih mostova. Jedini način izrade jezgre od cirkon oksidne keramike je CAD/CAM sustavom (16,18).



Slika 12. Krunica od cirkonijevog dioksida.

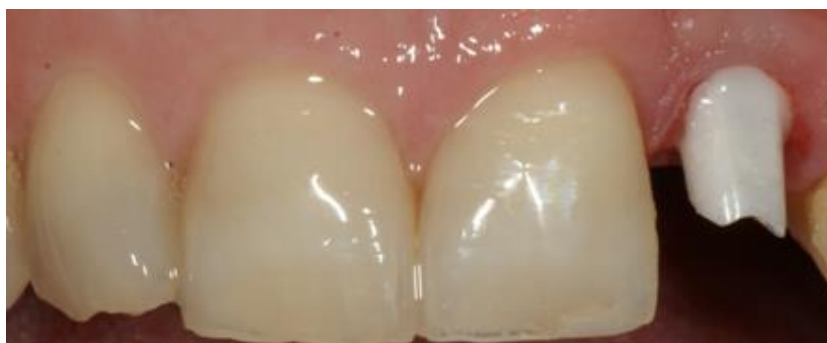Preuzeto ljubaznošću prof.dr.sc. Marka Jakovca

2.6.4. CAD/CAM izrada fiksnoprotetskih radova

CAD/CAM sustav sastoji se od skenera, glodalice, peći za sinteriranje te računalnog programa. Postupak izrade nadomjestka počinje skeniranjem i virtualnim oblikovanjem budućeg nadomjestka. Zatim se ta informacija šalje u glodalicu koja oblikuje nadomjestak koji se završno obrađuje bojanjem, slojevanjem ili oblaganjem keramikom do željenog oblika. Prednosti su tog sustava preciznija izrada i bolja mehanička svojstva, a nedostatak je visoka cijena izrade (16).

2.6.5. Keramičke nadogradnje na implantatima

Estetski je problem metalnih nadogradnji prosijavanje metala kroz gingivu. Taj problem djelomično je eliminiran uvođenjem u uporabu keramičkih nadogradnji na implantatima (Slika 13.). Izrađuju se od cirkonij oksidne keramike u CAD/CAM sustavu. Sastoji se od prefabriciranog titanskog sučelja na koji je cementirana individualno izrađena nadogradnja. Postupak izrade je skeniranje titanskog sučelja i *wax up* buduće nadogradnje te se pomoću računala potom dizajnira keramička nadogradnja. Zatim se ta informacija šalje u glodalicu koja oblikuje nadogradnju te se ona cementira na titansko sučelje koje je tada spremno za fiksiranje na implantat (16,18,20).



Slika 13. Keramička nadogradnja na implantatu.

Preuzeto ljubaznošću prof.dr.sc. Marka Jakovca

3. RASPRAVA

Postoje indikacije i kontraindikacije za ugradnju dentalnih implantata. Široki je raspon indikacija, od potpune bezubosti do nedostatka jednog zuba. Kontraindikacije se mogu podijeliti na lokalne, općemedicinske i psihičke te na apsolutne i relativne (1). Za ugradnju dentalnih implantata potreban je minimalan obujam kosti. Širina kosti u bukolingvalnoj dimenziji mora biti 2 mm veća od promjera implantata, udaljenost od donjeg alveolarnog živca 2 mm te 2 mm udaljenost od susjednog prirodnog zuba. Između 2 implantata potreban je razmak 3 mm, a meziodistalna širina za pojedinačne implantate 7 mm (3). Ako namjeravamo ugraditi implantat na mjestu zuba koji moramo ekstrahirati, trebamo obratiti pozornost na postupak zaštite alveole. Osim što trebamo biti pažljivi prilikom vađenja, u ekstrakcijsku ranu možemo unositi materijale kako bismo popunili koštani defekt te tako omogućili bolje zarastanje rane. Materijali mogu biti autogeni, alogeni, ksenogeni i aloplastični (4–8). Protetska opskrba implantata može biti konvencionalna, što podrazumijeva čekanje osteointegracijskog razdoblja i imedijatna – izrada privremenog ili trajnog protetskog nadomjestka odmah nakon implantacije, a opterećenje funkcijsko i nefunkcijsko. Svaki način ima svoje prednosti i nedostatke. U prednjem dijelu prednost ima imedijatna protetska opskrba s time da mora biti nefunkcijsko opterećenje, odnosno ne smije biti u okluzijskom dodiru s antagonistom (6). Privremeni radovi imaju namjenu oblikovanja mekih tkiva oko implantata radi postizanja bolje estetike. Mogu biti mobilni ili fiksni, odnosno mogu se oslanjati na susjednim zubima i mekim tkivima ili biti retinirani na susjednim zubima ili implantatima. Privremeni nadomjestci mogu se izraditi u bilo kojoj fazi protetske terapije – prije vađenja zuba, za vrijeme cijeljenja ekstrakcijske rane, prije ugradnje implantata ili nakon implantacije (13–16). Otisak možemo uzeti izravnom ili neizravnom metodom. Izravna se metoda izvodi otvorenom žlicom tako da prijenosne kapice ostaju u otisku, dok za neizravnu metodu koristimo zatvorenu žlicu, a prijenosne kapice vraćamo naknadno u otisak (3). Postoje dva načina kojim učvršćujemo protetski nadomjestak na implantatima – cementiranjem i vijčanom vezom. Obje metode imaju svoje prednosti i nedostatke, a na terapeutu je da procijeni koju upotrijebiti, odnosno koja je bolja za pacijenta (3,10). U slučaju kada nema dovoljne količine kosti za ugradnju dentalnih implantata, takvi koštani defekti moraju se sanirati. Mogu se popuniti nekim autolognim, autogenim, ksenogenim ili aloplastičnim materijalom u kombinaciji s PRF-om i membranama (5,7,8). Materijali od kojih se danas izrađuju implantati i protetski nadomjestci na implantatima jesu kovine i keramika. Od kovina koristi se titan i njegove slitine, kobalt-krom-molibden, čelik i tantal, a od keramika aluminij-oksidi keramika, kalcij-fosfat keramika, hidroksil-apatit keramika, tri-kalcij-fosfat keramika i staklo keramika. Zbog visokih estetskih kriterija, nadogradnje na dentalnim implantatima,

osim od titana, mogu se izraditi i od keramike čime je smanjeno prosijavanje sive boje titana kroz gingivu. Izrađuju se od cirkonij oksidne keramike (1,3,10,16–19).

4. ZAKLJUČAK

Implantoprotetska terapija bezubosti u dentalnoj medicini danas je vrlo zastupljena. Ima široku paletu indikacija i tako se može protetski sanirati većina bezubih osoba – od nedostatka jednog zuba u zubnom nizu do potpuno bezubih osoba. Kao terapijsko rješenje ima brojne prednosti – sprječavanje gubitka koštane mase, očuvanje zdravih susjednih zuba izbjegavanjem njihovog brušenja, a zahvat ugradnje rutinski je i uglavnom bez rizika za pacijenta. Razvojem tehnologije i medicine danas se implantatima može sanirati gotovo svaki problem, čak i kada nema dovoljno koštanog tkiva, ono se može nadoknaditi tehnikama kao što je GBR.

Implantologija kao grana dentalne medicine svakim danom sve više napreduje i usavršava se. U terapiji bezubosti sve je prisutnija i polako zamjenjuje konvencionalne metode. Koristi se u terapiji nedostatka jednog zuba pa sve do potpune bezubosti. Tehnikama kao što je GBR nastoji se sačuvati i potaknuti regeneracija kosti i osigurati dugotrajnost i stabilnost implantata. Odmah nakon implantacije moguće je opskrbiti čeljust privremenim protetskim nadomjestkom, što ima brojne prednosti – osim što je zadovoljen visok kriterij estetike, čime se pacijentima omogućuje normalan život i kretanje u društvu, sprječava daljnju resorpciju kosti, te izbjegavamo brušenje susjednih zdravih zubi.

5. LITERATURA

1. Knežević G. i suradnici. Osnove dentalne implantologije. Zagreb: Školska knjiga; 2002: 19-60.
2. Sethi A, Kaus T. Praktična implantologija. Quintessence books, Media ogled. Zagreb; 2009:39-146.
3. Davarpanah M, Martinez H, Kebir M, Tecucianu JF. Priručnik dentalne implantologije. Zagreb: In.Tri d.o.o.; 2006: 20-218.
4. Schnutenhaus S, Doering I, Dreyhaupt J, Rudolph H, Luthardt RG. Alveolar ridge preservation with a collagen material: a randomized controlled trial. J Periodontal Implant Sci. 2018;48(4):236-250.
5. Johnson TB, Siderits B, Nye S, Jeong YH, Han SH, Rhyu IC, Han JS, Deguchi T, Beck FM, Kim DG. Effect of guided bone regeneration on bone quality surrounding dental implants. J Biomech. 2018 Oct 26;80:166-170. doi: 10.1016/j.jbiomech.2018.08.011.
6. Morton D, Ganeles J. ITI Treatment Guide. Loading Protocols in Implant Dentistry. Partially Dentate Patients. Berlin: Quintessence Publishing; 2009: 57-69.
7. Lindhe J i sur. Klinička parodontologija i dentalna implantologija I-II, prema 5. engleskom izdanju. Zagreb: Nakladni zavod globus; 2010: 99-108.
8. Abdelhamid A. Alveolar Bone Preservation. Biological Basis and Techniques. International Journal of Dental Sciences and Research. 2017;5(3):56-68. doi: 10.12691/ijdsr-5-3-3.
9. Irinakis T. Rationale for Socket Preservation after Extraction of a Single-Rooted Tooth when Planning for Future Implant Placement. J Can Dent Assoc. 2006 Dec; 72(10):917-22.
10. Kubilius M, Kubilius R, Gleiznys A. The preservation of alveolar bone ridge during tooth extraction. Stomatologija. 2012;14(1):3-11.
11. Paliska J, Božić D, Aurer A. Ishod imedijatno postavljenih implantata. Sonda. 2011;12(22):27-34.
12. Cooper L. Master of Esthetic Dentistry Objective Criteria: Guiding and Evaluating Dental Implant Esthetics. J Esthet Restor Dent. 2008;20(3):195-205.

13. Milardović S, Čatić A, Viskiće J, Mehulić K. Privremeni nadomjesti u implantoprotetskoj terapiji. *Sonda*. 2011;12(22):85-8.
14. Čatović A i sur. *Klinička fiksna protetika*. Zagreb: Stomatološki fakultet; 1999: 95-128.
15. Shillinbgburg HT i sur. *Osnove fiksne protetike*. Zagreb: Quintessence Publishing Co, Inc; 2008:281-304.
16. Mehulić K. *Keramički materijali u stomatološkoj protetici*. Zagreb: Školska knjiga; 2010:57-87.
17. Jerolimov V. i sur. *Stomatološki materijali*. Zagreb: Stomatološki fakultet; 2005: 102-78.
18. Živko-Babić J, Ivaniš T, Mehulić K, Predanić-Gašparac H. Pregled pojedinih keramičkih sustava II. dio: sastav i svojstva. *Acta Stomatol Croat*. 1995; 29(1): 55-62.
19. Vešligaj J, Vučinac I, Jakovac M. Laboratorijski postupci u izradi potpuno keramičkog rada od aluminijske keramike. *Sonda: list studenata Stomatološkog fakulteta Sveučilišta u Zagrebu* prosinac 2009; 19: 80-2.
20. Kalyoncuoglu UT, Yilmaz B, Koc SG, Evis Z, Arpacı PU, Kansu G. Investigation of surface structure and biocompatibility of chitosan-coated zirconia and alumina dental abutments. *Clin Implant Dent Relat Res*. 2018 doi: 10.1111/cid.12665.

6. ŽIVOTOPIS

Viktorija Migalić rođena je 31.7.1992. godine u Karlovcu. Osnovnu školu i Opću gimnaziju završila je u Karlovcu, gdje je i maturirala 2011. godine. Iste godine upisala je Stomatološki fakultet Sveučilišta u Zagrebu, smjer Dentalna medicina.

Tijekom studiranja volontirala je na Zavodu za parodontologiju te je 4 godine asistirala u privatnoj ordinaciji. Na 5. godini studija sudjelovala je u istraživanju i pisanju studentskog rada na Zavodu za farmakologiju pod nazivom „Učinak sline i kalcijeveg fosfata sa zubnom pastom koja sadrži fluoride na stvaranje fosfata topljivim u kalijevom hidroksidu“ te izlaganju istog u obliku poster prezentacije na simpoziju „Europski certificirani farmakolog“ u studenom 2017. godine koje organizira Hrvatsko društvo farmakologa.