

Uloga membrana u vođenoj koštanoj regeneraciji

Grüngold, Lea

Professional thesis / Završni specijalistički

2019

Degree Grantor / Ustanova koja je dodijelila akademski / stručni stupanj: **University of Zagreb, School of Dental Medicine / Sveučilište u Zagrebu, Stomatološki fakultet**

Permanent link / Trajna poveznica: <https://um.nsk.hr/um:nbn:hr:127:825706>

Rights / Prava: [Attribution-NonCommercial 3.0 Unported / Imenovanje-Nekomercijalno 3.0](#)

Download date / Datum preuzimanja: **2024-07-23**



Repository / Repozitorij:

[University of Zagreb School of Dental Medicine
Repository](#)





Sveučilište u Zagrebu
Stomatološki fakultet

Lea Grüngold

ULOGA MEMBRANA U VOĐENOJ KOŠTANOJ REGENERACIJI

POSLIJEDIPLOMSKI SPECIJALISTIČKI RAD

Zagreb, 2019.

Rad je ostvaren u Zagrebu, na Zavodu za oralnu kirurgiju Stomatološkog fakulteta.

Mentor rada: doc.dr.sc. Dragana Gabrić, Zavod za oralnu kirurgiju.

Lektor hrvatskog jezika: Sonja Tomelić, profesorica hrvatskog jezika

Lektor engleskog jezika: Melita Kovačev, profesorica engleskog i španjolskog jezika

Sastav Povjerenstva za ocjenu poslijediplomskog specijalističkog rada:

1. _____
2. _____
3. _____

Sastav Povjerenstva za obranu poslijediplomskog specijalističkog rada:

1. _____
2. _____
3. _____

Datum obrane rada: _____

Rad sadrži: 57 stranice

2 tablice

4 slike

1 CD

Rad je vlastito autorsko djelo, koje je u potpunosti napisano uz naznaku izvora drugih autora i dokumenata korištenih u radu. Osim ako nije drukčije navedeno, sve su ilustracije (tablice, slike i dr.) u radu izvorni doprinos autora poslijediplomskog specijalističkog rada. Autor je odgovoran za pribavljanje dopuštenja za korištenje ilustracija koje nisu njegov izvorni doprinos, kao i za sve eventualne posljedice koje mogu nastati zbog nedopuštenog preuzimanja ilustracija, odnosno, propusta u navođenju njihovog podrijetla.

SAŽETAK

Uloga membrana u vođenoj koštanoj regeneraciji

Pojam vođene koštane regeneracije datira unatrag tridesetak godina. Tijekom razvoja tehnologije i materijala, razvila se cijela lepeza dostupnih membrana za upotrebu. Bez obzira na materijal njegova je uloga do danas ostala ista: sprječavanje proliferacije mekih tkiva koja posljedično omogućava koštanu regeneraciju. Međutim, sve veći naglasak stavlja se na aktivnu ulogu membrane, s obzirom na to da je dokazana prisutnost molekula koje direktno utječu na koštanu regeneraciju na površini membrane. Iako do danas nije pronađen konsenzus akademske zajednice po pitanju veličine pora membrane i njezinog utjecaja na sam postupak, većina znanstvenika smatra kako membrana treba imati određenu poroznost kako bi se omogućila angiogeneza područja, a bez koje nema koštane regeneracije. Potrebno je spomenuti augmentativne koštane materijale, koji su nužni kod većih augmentativnih postupaka. Oni pokazuju osteokonduktivna, a pojedini i osteoinduktivna svojstva. Iako je ostvaren značajan napredak u tehnološkom dosegu, zlatni standardi koji su određeni 90-ih godina prošlog stoljeća perzistiraju i danas. Ekspandirana politetrafluoroetilenska membrana i autologna kost predstavljaju materijale s kojima se svi današnji materijali uspoređuju i najviši su standard kod vođene koštane regeneracije. Iako danas vođenu koštanu regeneraciju smatramo predvidivim i rutinskim zahvatom, u slučajevima većih horizontalnih i vertikalnih augmentacija iziskuje više stopu kiruškog znanja i iskustva te sa sobom nosi i više stopu mogućih komplikacija. Po pojedinim istraživanjima taj postotak iznosi i do 50%. Pažljivim odabirom materijala, poznavanje svojstava membrana i augmentativnih materijala, kao i pridržavanje kiruškog protokola uz pacijentovu suradnju omogućuje uspješno provođenje velikih i zahtjevnih postupaka vođene koštane regeneracije.

Ključne riječi: koštana regeneracija; augmentacija alveolarnog grebena; koštani nadomjestni materijali

SUMMARY

The role of membranes for guided bone regeneration

The term “guided bone regeneration” has existed and has been used for the last thirty years. During this period, many different membranes have been invented and patented. Still, the role of the membrane is the same: not allowing the proliferation of soft tissue, thus allowing bone regeneration to happen. However, in the last decade scientists discovered that the membrane does not have only a passive role as it had been thought earlier. Today, there are proofs of active role of membranes and it is the nowadays` subject of recent scientific papers. Nevertheless, there is still no consensus about the ideal pore size in membranes. Most scientific papers suggest that pores are important because they allow proper angiogenesis and oxygenation to the place of defect. Most of the augmentative materials show osteo-conductive properties and some of them have osteo-inductive properties which are important for proper bone regeneration. Autogenous bone and e- PTFE membranes remain the so-called golden standards as it was set in 1990s. Although there are many benefits of GBR, it is not a flawless procedure, especially in cases of large bone augmentations (vertical and horizontal defects). Some authors suggest that percentage of complications in that case are up to 50%. This shows that guided bone regeneration procedure must be taken seriously, with proper surgical and theoretical knowledge and then the percentage of complications can be decreased to an acceptable one.

Key words: bone regeneration; alveolar ridge augmentation; bone substitutes

SADRŽAJ

1. UVOD.....	1
2. POVIJEST VOĐENE KOŠTANE REGENERACIJE.....	2
3. VOĐENA KOŠTANA REGENERACIJA – BIOLOŠKI PRINCIPI.....	4
4. KOŠTANO CIJELJENJE.....	6
4.1. Upalna (inflamatorna) faza.....	6
4.2. Mezenhimalne matične stanice.....	7
4.3. Reparativna faza.....	8
4.4. Faza remodelacije.....	9
4.5. Defekt kritične veličine.....	9
5. BIOMATERIJALI ZA KOŠTANU AUGMENTACIJU.....	10
5.1. Autologni koštani transplantat.....	10
5.2. Alogeni koštani nadomjestak.....	13
5.3. Ksenogeni koštani nadomjestak.....	13
5.4. Alopastični koštani nadomjestak.....	14
5.4.1. Kalcijev fosfat.....	14
5.4.2. Hidroksiapatit.....	15
5.4.3. Bioaktivno staklo.....	15

6. MEMBRANE.....	17
6.1. Sintetski polimeri	17
6.1.1. Alifatski poliesteri.....	19
6.2. Prirodni polimeri	20
6.2.1. Kolagene membrane.....	20
6.2.2. Acelularni dermalni matriks.....	22
6.2.3. Kitozan.....	22
6.2.4. Alginatne membrane.....	23
6.3. Metali..	23
6.4. Anorganski materijali.....	24
6.4.1. Kalcijev sulfat.....	24
6.4.2. Hidroksiapatit.....	24
6.4.3. Beta - trikalcijev fosfat.....	25
7. ULOGA MEMBRANE KAO AKTIVNE BARIJERE I MOLEKULARNI MEHANIZMI VOĐENE KOŠTANE REGENERACIJE.....	31
8. UTJECAJ VELIČINE PORA MEMBRANE NA VOĐENU KOŠTANU REGENERACIJU.....	34
9. VRSTE KOŠTANIH DEFEKATA.....	36
9.1. Fenestracije.....	36

9.2. Dehiscijencije.....	39
9.3. Horizontalni defekt.....	39
9.4. Vertikalni defekt.....	39
10. KOMPLIKACIJE I NEUSPJESI.....	41
10.1. Komplikacije kod cijeljenja.....	41
10.2. Kirurške komplikacije.....	42
11. ZAKLJUČAK.....	44
12. LITERATURA.....	45
13. ŽIVOTOPIS.....	57

Popis skraćenica

Vođena koštana regeneracija (*eng. guided bone regeneration*) – GBR

Vođena tkivna regeneracija (*eng. guided tissue regeneration*) – GTR

Faktor tumorske nekroze α (*eng. tumor necrosis factor alpha*) – TNF α

Faktor tumorske nekroze β (*eng. tumor necrosis factor beta*) – TNF β

Interleukin 1, 6, 11, 18 – IL - 1, 6, 11, 18

Koštani morfologeni protein (*eng. bone morphogenetic protein*) 7, 2 – BMP – 7, 2

Mineralizirani transplantat suho smrznute kosti (*eng. freeze-dried bone allograft*) – FDDBA

Kvocijent stabilnosti implantata (*eng. implant stability quotient*) -ISQ

Demineralizirani suho smrznuti koštani transplantat (*eng. demineralised freeze-dried bone allograft*) – DFDBA

Trikalcijev fosfat (*eng. tricalcium phosphate*) –TCP

Hidroksiapatit – HA

eng. Straumann Bone Ceramic – SBC

Ekspandirana politetrafluoroetilenska membrana (*eng. expanded polytetrafluoroethylene*) – e-PTFE

Gusta politetrafluoroetilenska membrana (*eng. dense polytetrafluoroethylene*) – d-PTFE

Poli (2-hidroksipropanska kiselina) (*eng. poly(lactic acid)*) – PLA

Poliglikolna kiselina (*eng. poly(glycolic acid)*) – PGA

Poli (ϵ -kaprolakton) (*eng. poly(ϵ -caprolactone)*) – PCL

1-etil-3-(3-dimetilaminopropil) karbodiimid hidroklorid (*eng. 1-ethyl-3-(3-dimethylaminopropyl) carbodiimide hydrochloride*) – EDC

Alkalna fosfataza (*eng. alkaline phosphatase*) – ALP

eng. Receptor activator of nuclear factor kappa - B ligand - RANKL

Matriks metalopeptidaze 2 i 9 – MMPs 2 i 9

eng. Chemokine receptor type 4 – CXCR 4

eng. Monocyte chemoattractant protein -1 – MCP-1

Vaskularni endotelni faktor rasta (*eng. vascular endothelial growth factor*) - VEGF

Faktor rasta fibroblasta 2 (*eng. fibroblast growth factor 2*) – FGF2

1. UVOD

Koncept vođene koštane regeneracije omogućuje pacijentima, ali i kliničarima, mogućnost implantoprotetske terapije u slučajevima gdje, zbog smanjene vertikalne ili horizontalne dimenzije, ona ne bi bila moguća. Također, njena upotreba leži i u tretiranju estetski kompromitiranih implantoprotetskih situacija, periimplantitisa te cijelog niza koštanih defekata. Pregledom proizvoda dostupnih na našem tržištu, nailazimo na veliki dijapazon različitih membrana i koštanih augmentativnih materijala. Postavlja se pitanje je li svaki materijal dobar za svaku situaciju i ako nije, kada i kako se odlučiti za koji.

Svrha je ovog rada bila približiti sam postupak vođene koštane regeneracije kliničarima, ali i detaljnije ući u problematiku ovog, naizgled, jednostavnog postupka. U ovom radu fokus je stavljen na različite membrane, njihove karakteristike, prednosti i mane te na njihovu važnost i ulogu u samom postupku vođene koštane regeneracije.

2. POVIJEST VOĐENE KOŠTANE REGENERACIJE

Potreba za vođenom koštanom regeneracijom usko je povezana uz pojavu dentalnih implantata. Na temelju radova dvaju istraživačkih timova Per-Ingvar Brånemarka, sa Sveučilišta u Gotheburgu (Švedska) i André Schroedera, sa Sveučilišta u Bernu (Švicarska) upotreba je dentalnih implantata, kao terapijskog sredstva kod potpuno i djelomično bezubih pacijenata, postala moguća (1, 2). Pojam osteointegracije karakteriziran je odlaganjem kosti uz samu površinu titanskog implantata (3). Početkom kliničkih istraživanja većina pacijenata bila je u potpunosti bezuba. Rezultati navedenih istraživanja praćeni u 10 i 15 godišnjim studijama bili su pozitivnog karaktera (4, 5). Kliničari su započeli terapijsku primjenu dentalnih implantata u djelomično bezubih pacijenata s prvim kratkoročnim rezultatima objavljenim kasnih 1980-ih i 1990-ih godina (6, 7). Kao posljedica toga, indikacija za upotrebu dentalnih implantata kao terapijskog sredstva za nadomještanje jednog zuba i distalne bezubosti proširila se u dnevnoj praksi i kao takva traje i danas.

Jedan od preduvjeta za uspješnu implantoprotetsku rehabilitaciju dovoljna je količina kosti u vertikalnoj i horizontalnoj dimenziji. Istraživanja pokazuju da implantati pozicionirani u područja s nedovoljno bukalne kosti ukazuju na višu stopu komplikacija vezanih za meka tkiva te kompromitiraju dugoročno preživljavanje takvih implantata. Kako bi se izbjegle potencijalne komplikacije, u takvim kliničkim situacijama, slučajeve s nedovoljno kosti možemo smatrati kontraindikacijama za postavljanje dentalnih implantata ili – primjenom tehnike vođene koštane regeneracije (GBR) – može se osigurati adekvatna količina kosti i omogućiti adekvatno pozicioniranje dentalnog implantata (8).

Pojava vođene koštane regeneracije (GBR) uslijedila je nakon otkrića vođene tkivne regeneracije (GTR). Melcher je u New Yorku, na 50. obljetnici Zavoda za paradontologiju, predstavio nove istraživačke spoznaje vezane za tkivnu regeneraciju, fiziologiju paradontnog ligamenta te koštano cijeljenje (9). Naveo je važnost isključivanja pojedinih stanica iz područja cijeljenja kako bi moglo doći do cijeljenja paradonta. Te su spoznaje predstavile početak istraživanja GTR-a. Christopher A. McCulloch se 1999. godine u radu, Contribution to the Regeneration of the Periodontium, osvrće na Melcherov rad te navodi da su njegove znanstvene ideje i njegova dostignuća usmjerila istraživače u novim smjerovima paradontne biologije i regeneracije te su pomogle stvoriti nove istraživačke prilike koje do tada nisu bile prepoznate (10).

Osamdesetih godina prošlog stoljeća objavljen je velik broj kliničkih istraživanja na temu parodontne regeneracije s pozitivnim rezultatima (11 – 13), uključujući i istraživanje Nyman i suradnika, koji su predstavili koncept vođene tkivne regeneracije koristeći neresorptivnu membranu (e-PTFE) kao barijeru. Standardna membrana za GBR i GTR postupke tijekom faze razvoja same tehnike postala je upravo e-PTFE.

Dahlin i suradnici su 1988. godine u svom eksperimentalnom istraživanju na štakorima uspjeli postići koštano cijeljenje upotrebom neresorptivne membrane. Korištenjem membrane uspjeli su nakon 3 i 6 tjedana postići koštanu regeneraciju na defektu na mandibuli štakora (14). To je označilo početak mnogih istraživanja na temu koštane regeneracije pomoću neresorptivnih membrana u već prisutnim koštanim defektima (15) ili kod koštanih defekata kod dentalnih implantata (16). Pojam koštane vođene regeneracije kosti (GBR) prvi put se u radu spominje tek u ljeto 1991. godine i od tada pa do danas taj naziv koristi se kada se referira na vođenu koštanu regeneraciju uz korištenje membrane (17).

3. VOĐENA KOŠTANA REGENERACIJA – BIOLOŠKI PRINCIPI

Koncept vođene koštane regeneracije koristi se za regeneraciju koštanih defekata upotrebom membrane koja mehanički brtvi defekt te isključuje koštani defekt od djelovanja stanica koje nemaju osteogeni potencijal (epitelne stanice i fibroblasti). Ujedno omogućuje migraciju pluripotentnih i osteogenih stanica (osteoblasti iz periosta, okolne kosti i koštane srži) u koštani defekt, stvarajući novu kost (18).

Za uspješnost vođene koštane regeneracije u kliničkim uvjetima četiri kriterija moraju biti zadovoljena: izolacija koštanog defekta od epitela i vezivnog tkiva, osiguravanje dovoljnog prostora za regeneraciju kosti, stabilnost krvnog ugruška i primarno zbrinjavanje rane (19).

Nakon kirurškog postupka GBR-a, koštana regeneracija ide predvidivim tijekom. Unutar prvih 24 sata nakon postavljanja barijere (membrane) nastupa hemostatska faza koju karakterizira stvaranje krvnog ugruška. Krvni ugrušak se u procesu fibrinolize mora rastopiti kako bi se omogućila lakša migracija stanica i prevencija kompletne opstrukcije krvnih žila i daljnjeg narušavanja perfuzije kosti. U kasnoj upalnoj fazi alfa granule trombocita, koje sadrže faktore rasta kao što su trombocitni faktor rasta i transformirajući faktor rasta beta, difundiraju iz rane u okolno tkivo i stimuliraju ulazak upalnih stanica (neutrofili i makrofagi) u područje rane. Makrofagi imaju iznimno važnu ulogu u cijeljenju. Ne samo da su esencijalni za fagocitozu, već su i bogati izvor bioloških staničnih regulatora koji su neophodni za inicijaciju i napredak cijeljenja rane. Otpuštaju citokine i faktore rasta u ranu te na taj način stimuliraju fibroblaste, keratinocite i endotelne stanice koje obnavljaju oštećene krvne žile. Proteinaze, koje oslobađaju neutrofili i makrofagi, odstranjuju oštećeni ekstracelularni matriks i oslobađaju dodatne faktore rasta (20). Apsorpcijom krvnog ugruška i formiranjem granulacijskog tkiva (mezenhimalne i nemezenhimalne stanice ugrađene u ekstracelularni matriks) stvoreno je tkivo bogato krvnim žilama pomoću kojeg nutrijenti i mezenhimalne stanice s osteogenim potencijalom budu transportirani s periferije do središta koštanog defekta (21). Kaskadom takvih reakcija dolazi do formiranja osteoida ili mlade kosti (eng. *woven bone*), koja u procesu mineralizacije u iduća tri do četiri mjeseca poprima formu i izgled prave zrele kosti (22).

Još su 2010. godine Retzepi i Donos apostrofirali da daljnja istraživanja trebaju ići u smjeru identifikacije molekularnih mehanizama tijekom GBR postupka te o utjecaju rizičnih faktora i sistemskih bolesti kod pacijenata na ishod GBR-a (18). Isti autori su 2017. godine eksperimentalnim istraživanjem na štakorima promatrali utjecaj gena kod GBR postupaka u tri skupine: zdravi dijabetes, kontrolirani dijabetes i nekontrolirani dijabetes. Koštana regeneracija bila je uspješna u sve tri grupe, međutim, autori su uočili značajnu razliku u ranoj fazi (15. i 30. dan) između zdrave skupine i skupine s nekontroliranim dijabetesom. Kod skupine s nekontroliranim dijabetesom uočeno je 38 – 42% smanjeno zarastanje defekta u odnosu na zdravu skupinu te 54 – 61% manje novoformirane kosti (23).

4. KOŠTANO CIJELJENJE

Za razumijevanje mehanizama vođene koštane regeneracije i donošenje odluke o vrsti membrane, treba znati prirodu koštanog cijeljenja i zašto je uopće moguća koštana regeneracija.

Koštana remodelacija i cijeljenje koštanih fraktura događaa se toliko često u životu da je lako previdjeti njihovu specifičnost. Za razliku od ostalih tkiva u odrasle jedinke, koje cijele sa stvaranjem ožiljka, kost cijeli stvarajući kost (24). Samo koštano cijeljenje kompleksan je regenerativni proces koji započinje kao odgovor na ozlijeđu. Još je 1935. godine Krompecher opazio cijeljenje u životinja te ga nazvao primarnim ili angiogenim koštanim cijeljenjem (25). Takvo cijeljenje moguće je u prisutnosti savršene apozicije frakturnih ulomaka i rigidne fiksacije (apsolutno mirovanje) tj. kada ne postoje mikrokretnje unutar frakturne pukotine (26). Češći oblik cijeljenja koje je od interesa u području dentalne medicine sekundarno je cijeljenje ili cijeljenje posredovano stvaranjem kalusa. Takvo cijeljenje dozvoljava mikropomake unutar koštanog fragmenta (24). Prema Cruessu i Dumontu (1975) sekundarno cijeljenje odvija se u tri preklapajuće faze: upalne (inflamatorne) faze, reparativne faze i faze remodeliranja (27).

4.1. Upalna (inflamatorna) faza

Neposredno nakon prijeloma dolazi do znatnog krvarenja iz traumatski prekinutih krvnih žila unutar kosti, oštećenog periosta i okolnog mekog tkiva, a krvni ugrušak okružuje frakturirano koštano tkivo i okolne dijelove mekog tkiva. Prisutnost nekrotičnih stanica potiče upalni odgovor organizma koji je neophodan za cijeljenje. U prva 24 sata do 48 sati dolazi do progresivnog raspadanja eritrocita što osigurava trajni, sterilni, upalni podražaj koji dovodi do vazodilatacije okolnih krvnih žila (hiperemija), edema (eksudacija plazme) i infiltracije leukocitima (uglavnom neutrofilima). Poslije dva dana neutrofilima se pridružuje veliki broj makrofaga (histiociti i mastociti), koji započinju fagocitozu nekrotičnog i devitaliziranog tkiva i razorenih eritrocita. Proliferacija stanica na mjestu prijeloma započinje oko osam sati poslije ozljede i svoj maksimum dostiže za 24 sata, a događa se u široj zoni mekih tkiva oko prijeloma, da bi se poslije nekoliko dana ova aktivnost ograničila samo na mjesto prijeloma. U daljnjem

tijeku cijeljenja, fraktorni hematoma prelazi u koagulum i sprječava daljnje krvarenje te se organizira kao razvijajuća fibrinska mreža. Ona predstavlja podlogu za urastanje fibroblasta i kapilara te stvara puteve za staničnu migraciju. Istodobno fibroblasti iz okolnog vezivnog tkiva, periosta i koštane srži urastaju u rubove ugruška i započinje fibroblastična reparacija oko mjesta prijeloma. Od ovog trenutka, cijeljenje koštane ozljede razlikuje se od cijeljenja mekoga tkiva (28, 29).

Pretpostavka je da se tijekom inflamatorne faze razni nekolagen-proteinski faktori rasta, koji reguliraju staničnu diferencijaciju, a koji su normalno zarobljeni u koštanom matriksu, oslobađaju i postaju aktivni (28).

Vrh je inflamatorne faze unutar 24 sata i gotovo potpuno nestaje nakon tjedan dana. Inicijalna upalna reakcija uključuje otpuštanje faktora tumorske nekroze α (TNF- α), interleukina -1 (IL-1), IL-6, IL-11 i IL-18. Ti faktori aktiviraju upalne stanice i potiču angiogenezu. TNF- α postiže svoj raspon djelovanja od 24 do 72 sata, te se smatra da inducira sintezu sekundarnih medijatora upale. Isto tako, istraživanja *in vitro* sugeriraju da je upravo TNF- α ključan za osteogenu diferencijaciju mezenhimalnih matičnih stanica (30).

4.2. Mezenhimalne matične stanice

Kako bi se kost mogla regenerirati, specifične mezenhimalne stanice trebaju se aktivirati, proliferirati i diferencirati u osteogene stanice. Podrijetlo tih stanica nije u potpunosti razjašnjeno. Većina podataka govori u prilog tome da mezenhimalne matične stanice dolaze iz okolnih mekih tkiva i koštane srži, no zadnje studije ukazuju na mogućnost kako mezenhimalne matične stanice dolaze iz sistemske cirkulacije na mjesto ozljede te bi upravo one mogle biti ključne za koštanu regeneraciju (31, 32). Još su 1994. godine Scott P. Bruden i suradnici ukazali na mogućnost koštane regeneracije velikih defekata pomoću mezenhimalnih matičnih stanica korištenjem odgovarajućeg vehikuluma. Uvidjeli su mogućnost liječenja osteoporoze pomoću sistemske administracije mezenhimalnih matičnih stanica u nekom od preparata (33). Još nije razjašnjeno koja je molekula medijator tih procesa, no zna se da BMP-2 ima važnu

ulogu. Također, važnost bi BMP-7 molekule, po istraživanjima, mogla biti još veća zbog aktivacije progenitornih stanica (30).

4.3. Reparativna faza

Reparativna faza aktivira se unutar nekoliko dana nakon prijeloma i traje nekoliko mjeseci. Glavna značajka ove faze stvaranje je reparativnog tkivnog kalusa unutar i oko mjesta prijeloma, koji postepeno prelazi u hrskavično tkivo, a potom u kost (34). Kalus se sastoji od hrskavice, vezivnog tkiva, osteoida, nezrele, vlaknaste kosti i krvnih žila (35). Ovo osteoidno i hrskavično tkivo stvaraju osteoblasti i hondroblasti iz periosta i endosta s rubova kosti, ali i fibroblasti koji se nalaze lokalno mogu se diferencirati u osteoblaste i hondroblaste i sudjelovati u toj aktivnosti (29).

Za vrijeme reparativne faze, sterilna upalna reakcija znatno se smanjila (traje do 7 dana od traume) i cijeljenje kosti i dalje napreduje ako ne dođe do bakterijske infekcije. Dolazi do formiranja okolne krvožilne mreže čiji je zadatak omogućiti dobru prokrvljenost i dovoljnu zasićenost tkiva kisikom. Broj hondroblasta i osteoblasta gotovo isključivo ovisi o zasićenosti tkiva kisikom koji poboljšava stvaranje i aktivnost osteoblasta i osteocita, a javljaju se i osteoklasti koji dovršavaju resorpciju devitaliziranih dijelova tkiva na okrajcima kostiju. Od trećeg tjedna prokalus postaje sve čvršći jer se u njega odlažu kalcijeve soli, nastaju nove koštane gredice, koje se oblikuju djelovanjem osteoblasta i osteoklasta. Kretanje je minerala u novi osteoid u početku brzo i može doseći 70% ukupne mineralizacije unutar nekoliko sati nakon stvaranja jezgre okoštavanja u matriksu. Daljnja mineralizacija odvija se polako i za zadnjih 30% konačne mineralizacije može biti potrebno od dva do tri mjeseca (34).

4.4. Faza remodelacije

Rezultat je remodelirajuće faze postepena modifikacija frakturnog područja, pod utjecajem mehaničkog opterećenja sve dok se ne postigne optimalan oblik, sličan obliku kosti prije prijeloma. Već je 1892. godine Wolff uočio da arhitektura koštanog sustava ovisi o mehaničkim potrebama tog sustava, tj. „svaka sila koja trajno ili veoma često djeluje na određenu kost mišićnoskeletnog sistema dovodi do očvršćivanja te kosti, tj. do povećanja gustoće spongiozne kosti i debljine kosti.” Permanentno fizičko opterećenje kostiju ima stimulativan efekat na koštanu depoziciju, što je nazvano Wolffovim zakonom transformacije kosti (36).

4.5. Defekt kritične veličine

Koštani defekt u pravilu čini „rupa“ u kosti tj. nepoduprta kost prekrivena mekim tkivom ili mišićima. Primjenom membrane u GBR postupku ta „rupa“ se izolira, stabilizira se krvni ugrušak štiteći područje defekta od djelovanja okolnih tkiva i izolira se od urastanja mekih tkiva koji posjeduju bržu regeneracijsku sposobnost od koštanog tkiva (9).

Iako upotreba koštanih nadomjestnih materijala nije nužna za uspješnu koštanu regeneraciju kod manjih defekata, istraživanja pokazuju da se korištenjem takvih materijala, postiže bolja uspješnost samog postupka (20). Kod velikih defekata, stvaranje kosti vidljivo je na rubovima defekta dok je središnji dio ispunjen neorganiziranim rahlim vezivnim tkivom. Stoga se javlja potreba za upotrebom koštanih nadomjesnih materijala (22). Pretraživajući literaturu često se spominje pojam „defekt kritične veličine“ (*eng. critical size defect*), no malo istraživanja ulazi u problematiku objektivnog mjerenja, tj. kada nazvati neki defekt, defektom kritične veličine. Neke od definicija su da je defekt kritične veličine „ona veličina defekta koja neće spontano zacijeliti bez intervencije“ ili da je defekt kritične veličine „najmanja veličina tkivnog defekta koji neće u potpunosti zacijeliti u cijelom životnom vijeku životinje (37). Generalne smjernice govore da je defekt kritične veličine veći od 1 do 2 cm te da je čini više od 50% opsega kosti (38). Iako logične, ove definicije ne nude mogućnost kliničke orijentacije u tretiranju pacijenata niti su od pomoći u izboru materijala i tehnika za liječenje istih. Isto tako, ne mogu se sve kosti klasificirati u istu kategoriju. Defekt određene veličine koji bi u cjevastim (dugim) kostima bio

okarakteriziran kao defekt kritične veličine, ne mora biti defekt kritične veličine u mandibuli ili maksili jer, s obzirom na definiciju, ne zadovoljava kriterij veličine 50% opsega te kosti. Isto tako, definicija ne uvodi kategorizaciju etiologije koja je dovela do nastanka takvog defekta, tj. je li riječ o traumi ili nekoj drugoj etiologiji. Mišljenja sam da u našem području djelovanja, području dentalne medicine, postoji obaveza prema pacijentima tretiranja svakog defekta kao defekta kritične veličine. S obzirom na raspoložive metode i materijale moguće je uspješno rješavanje takvih situacija.

5. BIOMATERIJALI ZA KOŠTANU AUGMENTACIJU

Kao što je ranije spomenuto u radu, različiti augmentativni materijali standardno se koriste u postupku GBR-a. Također, dodavanjem augmentativnih materijala sprječava se propadanje membrane u prostor defekta čime se i osigurava prostor samog defekta (39). Augmentativni materijali pokazuju osteokonduktivnu sposobnost, služeći kao kostur za nastanak nove kosti (40). Augmentativne materijale klasificiramo u četiri skupine: autologni koštani transplantat, alogeni koštani nadomjestak, ksenogeni koštani nadomjestak i aloplastični koštani nadomjestak.

5.1. Autologni koštani transplantat

Autologni koštani transplantat ili autograft predstavlja zlatni standard u koštanoj augmentaciji. Specifičnost je da su donor i primatelj koštanog augmentata ista osoba, tj. koštani graft uzima se s intraoralnog (ramus ili simfiza mandibule) ili ekstraoralnog područja (crista iliaca, femur, tibia) te transplantira na mjesto koštanog defekta u procesu GBR postupka. S obzirom na to da su davatelj i primatelj ista osoba, materijal je u najvećoj mogućoj mjeri biokompatibilan. Primjenom autografta, kost nastaje procesima osteogeneze, osteoindukcije i osteokondukcije (41).

Autologni koštani graftovi pokazuju tendenciju povećane resorpcije na mjestu primjene pogotovo ako se ne koristi membrana. Istraživanje na štakorima pokazalo je da autogeni koštani graft (uzet s kalvarije) bez membrane pokazuje gubitak volumena novostvorene kosti od 21% već nakon 21 dana od zahvata. S druge strane, u istom vremenskom periodu (21 dan), korištenjem membrane i autogenog koštanog grafta, ostvaren je dobitak koštanog tkiva od 55% (42). Različita istraživanja navode različite podatke vezane za resorpciju kosti nakon augmentacije autogenim koštanim graftovima. Prema literaturi, prilikom augmentacije koštanim blokovima iz ramusa mandibule resorpcija iznosi između 5% i 28% (43). Razloga je više. Količina resorpcije ovisi o tipu samog defekta (vertikalni ili horizontalni defekt), o veličini defekta, o tipu kirurške tehnike (primarno zatvaranje rane – dehiscijencija tkiva iznad augmentiranog područja omogućuje prolaz bakterijama i postoji opasnost od infekcije grafta), o količini kortikalne kosti i gustoći donorskog mjesta (spongiozna kost pokazuje povećani

osteogeni potencijal, ali i povećanu stopu resorpcije u odnosu na kortikalnu kost), o upotrebi dodatnih ksenogenih materijala prilikom GBR postupka, vremenu cijeljenja (od 4 mjeseca do 6 mjeseci nakon augmentacije autologni koštani materijali pokazuju veću stopu resorpcije), o stabilnosti grafta (rigidna fiksacija vijcima) i izostanku funkcijskih i parafunkcijskih sila (nošenje proteze na augmentiranom području nepovoljno utječe na cijeljenje) te izbor metode kojom se mjeri gubitak novostvorene kosti. Autori preporučuju dodavanje ksenogenih materijala koji pokazuju svojstvo spore resorpcije kao i osteokondukcije te kolagenu membranu za smanjenje stope resorpcije ukupnog volumena kosti (44).

Ostali su nedostaci potreba za dodatnim operativnim zahvatom, tehnički zahtjevnije operacije, kao i potreba za bolničkim uvjetima u slučaju ekstraoralnog mjesta uzimanja grafta te nedostatna i nepredvidiva količina uzetog grafta (45).

U literaturi se spominje još jedan oblik autolognog grafta koji su patentirali Kim i suradnici, a uključuje vađenje pacijentovih zuba i pretvaranje istih u autologni koštani materijal (Auto BT; Korea Tooth Bank Co., Seoul Korea). Auto BT sastoji se od anorganskih komponenata kao što su hidroksiapatit, trikalcijev fostat, amorfni kalcijev fostat i oktakalcijev fostat (46). Uz anorganske komponente takav augmentativni materijal sadrži i organske komponente kao što su nekolageni proteini te pokazuje osteokonduktivni i osteoinduktivni potencijal (47). U istraživanjima takav materijal pokazuje biokompatibilnost i brzo postoperativno koštano cijeljenje (48). U daljnjem istraživanju Kima i suradnika autori su istraživali upotrebu kolagene membrane uz ovaj materijal u postupku GBR-a uz imedijatnu ugradnju implantata u obje grupe. U Grupi 1 (8 ispitanika) korišten je Auto BT materijal bez membrane, dok je u Grupi 2 (12 ispitanika) korišten Auto BT materijal uz korištenje kolagene membrane. Autori nisu pronašli statistički značajne razlike u količini novostvorene kosti kao ni u brojčanim vrijednostima stabilnosti postavljenih implantata (ISQ) (49). Iako zvuči obećavajuće, treba naglasiti nekoliko bitnih stavki. Kao što i sami autori ukazuju, ovo je istraživanje limitirajuće zbog malog broja ispitanika (30 ukupno) te je potreban veći broj istraživanja drugih neovisnih istraživača koji bi potvrdili rezultate prije nego što se može reći da korištenje membrane kod Auto BT materijala nije potrebno.

5.2. Alogeni koštani nadomjestak

Alografi su augmentativni materijali ljudskog podrijetla, dobiveni od genetski različite jedinke (kadavera). Prednost im je što se mogu kupiti u većoj količini te nema potrebe za dodatnom operacijom, kao što je to slučaj s autograftom. Koriste se samostalno ili u kombinaciji s autograftom u GBR postupku (45). Na tržište najčešće dolaze u obliku granula različitih veličina, no može ih se pronaći i u obliku gela, kolagenih spužava, listova, kao i kortikalnih i spongioznih blokova. Ovisno o postupku izrade, postoje dva različita dobivena biomaterijala – mineralizirani transplantat suho smrznute kosti – FDDBA (*eng. freeze-dried bone allograft*) i demineralizirani suho smrznuti koštani transplantat – DFDBA (*eng. demineralised freeze-dried bone allograft*). Nekoliko studija pokazuje da takvi preparati posjeduju faktore rasta i diferencijacije koji bi mogli imati pozitivan ishod na stvaranje kosti (50), dok druga pokazuju loše i nepredvidive rezultate s preparatima DFDBA koji su komercijalno dostupni u drugim zemljama (51). Zbog činjenice da ovi augmentativni materijali potječu od nepoznatih donora, ako banka tkiva nestručno i netemeljito obradi koštani materijal, postoji rizik od prijenosa bolesti s donora na primatelja, kao i opasnost od poticanja imunološke reakcije tkiva primatelja. Vjerojatnost da DFDBA sadrži virus HIV-a iznosi 1: 28 milijardi (52).

5.3 Ksenogeni koštani nadomjestak

Ksenogeni koštani materijali životinjskog su porijekla, kemijski i mehanički obrađeni u svrhu odstranjenja organskog dijela. Mogu biti goveđeg, svinjskog, konjskog te koraljnog podrijetla. Ksenogeni materijali su od 1889. godine uvedeni kao sastavni dio koštane rekonstruktivne kirurgije (53). Pokazuju biokompatibilnost, osteokonduktivna svojstva te strukturu sličnu ljudskoj kosti. Pokazuju potencijal resorpcije i nadomještanja s donorskom kosti kroz različiti period (54). Kemijskim postupcima uklanja se organska matrica i ostavlja anorganski dio materijala koji sadrži hidroksiapatitni skelet čija makro i mikroporoznost odgovara spongioznoj i kortikalnoj kosti donora (55). Ksenografi goveđeg podrijetla imaju teoretski rizik od prijenosa bolesti. Kao najopasnija bolest navodi se spongiformna encefalopatija, tj. Creutzfeldt-Jakobova bolest. Iako je rizik za prijenos neznan, pojedini autori navode da rizik ipak postoji (56). Ksenogeni materijali pokazuju viši stupanj

osteokonduktivnosti nego sintetski materijali te se uspješno koriste (u obliku koštanih blokova ili čestica) za augmentaciju višezidnih koštanih defekata i horizontalnu augmentaciju (57). Iako pokazuju određene pozitivne osobine, upotreba isključivo ksenogenih materijala u vertikalnoj augmentaciji ne pokazuje dobre rezultate. U obliku koštanih blokova vrlo su krhki, nedostaje im čvrstoće te često pucaju u procesu fiksacije pa se stoga ne preporučuju kao samostalan materijal kod vertikalne augmentacije (58).

5.4. Aloplastični koštani nadomjestak

Aloplastični materijali sintetski su materijali koji se koriste za koštanu augmentaciju. Prednosti koje ti materijali nude komercijalna su dostupnost, niska antigenost te odsutnost mogućnosti prijenosa bolesti (59). Pokazuju isključivo osteokonduktivna svojstva. Dolaze u obliku resorptivnih i neresorptivnih materijala, čestica različitih veličina te različitih fizičkih i kemijskih svojstava (60). Materijali koji se najviše koriste su kalcijev fosfat, bioaktivno staklo, hidroksiapatit i dikalcijev fosfat (61).

5.4.1. Kalcijev fosfat

Prvi radovi o kalcijevom fosfatu kao materijalu za koštanu augmentaciju pojavljuju se već 1920. godine. Rezultati ovog istraživanja upućivali su na ubrzanu koštanu regeneraciju nakon primjene trikalcijskog fosfata u frakturnoj pukotini u odnosu na kontrolnu skupinu (62). Kalcijev fosfat koristi se u više spojeva i oblika kao augmentativni materijal. Popis spojeva kao i njihove osnovne karakteristike navedene su u Tablici 1. Iako spojevi kalcijevog fosfata pokazuju osteokonduktivna svojstva, novija istraživanja upućuju da pojedini spojevi pokazuju mogućnost i osteoindukcije (63).

Trikalcijev fosfat ima dvije kristalne forme, alfa trikalcijski fosfat (α -TCP) i beta trikalcijski fosfat (β -TCP). Kao augmentativni materijal najčešće se koristi β -TCP, resorptivni materijal s osteokonduktivnim svojstvima. Njegove čestice služe kao centri mineralizacije i stvaranja nove kosti (59). Omjer novostvorene kosti i količine utrošenog β -TCP nikad nije u omjeru 1:1. Uočena je manja količina novostvorene kosti u odnosu na količinu utrošenog trikalcijskog fosfata kao i fibrozna inkapsulacija samog materijala (64). Ako se uspoređuje s

alogenim materijalima pokazuje lošije rezultate u količini novostvorene kosti te pokazuje nepredvidiva svojstva (65).

5.4.2. Hidroksiapatit

Na tržištu dolazi u različitim oblicima koji ovise o temperaturi proizvodnje. Na višim je temperaturama hidroksiapatit građen od kristala veće veličine, gust je, neresorptivan i bioinertan augmentativan materijal. U takvom obliku pokazuje osteokonduktivna i osteofilna svojstva (66). Kada se proizvodi na nižim temperaturama, hidroksiapatit ima resorptivna i porozna svojstva te čestice manje veličine (300 – 400 μm). Smatra se da takav nesinterirani hidroksiapatit služi kao mineralni rezervoar za osteokonduktivne mehanizme kojim potiče formiranje nove kosti (67). S obzirom na to da ovaj oblik HA pokazuje sporu resorpciju, njegove čestice služe kao jezgra oko koje će se stvoriti nova kost (68). Pozitivni rezultati istraživanja zabilježeni su u postupcima augmentacije nakon podizanja dna maksilarnog sinusa s česticama HA (69).

Proizvođači nastoje poboljšati svojstva svojih materijala kombiniranjem postojećih različitih aloplastičnih materijala. Straumann Bone Ceramic (SBC) aloplastčni je materijal koji sadrži čestice hidroksiapatita i čestica β -TCP. U ovoj kombinaciji, HA služi kao jezgra okoštavanja, β -TCP pokazuje resorptivna svojstva, a oba materijala posjeduju osteokonduktivna svojstva. Istraživanja su pokazala da takav materijal ima sličan učinak kao i ksenogeni materijali kod augmentacije nakon podizanja dna maksilarnog sinusa te kod postupaka prezervacije alveole (70).

5.4.3. Bioaktivno staklo

Sastoji se od silicijevog dioksida – SiO_2 (45%), kalcijevog oksida – CaO (24,5%), natrijevog oksida – Na_2O (24,5%) i fosforovog pentoksida – P_4O_{10} (6%) (71). *In vivo* biokativno staklo u pH vrijednostima većim od 10 prelazi u formu gela, koja služi kao aktivna površina za vezanje osteogenih stanica i kolagenih vlakana (72). Nekoliko istraživanja upućuje kako bioaktivno staklo ima izvrsna hemostatska i osteokonduktivna svojstva. Kao veliki nedostatak navode se njegova neresorptivna svojstva (61).

Tablica 1. Spojevi fosfata i njihove osnovne karakteristike.

Spojevi	Kratica	Formula	Stehiometrijski omjer Ca/P	In vivo	
				Oblik	Resorpcija
Dehidrirani dikalcijev fosfat	DCPA	CaHPO_4	1.0	Prašak	Nije istraživano
Oktakalcijev fosfat	OCP	$\text{Ca}_8\text{H}_2(\text{PO}_4)_6 \cdot 5\text{H}_2\text{O}$	1.33	Granule	Da
α -trikalcijev fosfat	α -TCP	$\text{Ca}_3(\text{PO}_4)_2$	1.5	Blok	Nije istraživano
β -trikalcijev fosfat	β -TCP	$\text{Ca}_3(\text{PO}_4)_2$	1.5	Granule, blok	Da
Amorfni kalcijev fosfat	ACP	$\text{Ca}_3(\text{PO}_4)_2 \cdot n\text{H}_2\text{O}$	1.5	Pasta, granule	Ne
Bifazni kalcijev fosfat	BCP	HA i β -TCP	Ovisi o omjeru HA i β -TCP	Granule	Da
Karbonat s hidroksiapatitom	Carbonate HA	$\text{Ca}_{10}(\text{PO}_4)_6(\text{OH})_2$	/	Blok	Da
Nano-hidroksiapatit	Nano-HA	$\text{Ca}_{10}(\text{PO}_4)_6(\text{OH})_2$	1.67	/	Da

6. MEMBRANE

Govoreći o membranama u GBR-u treba napomenuti da idealna membrana ne postoji. Optimalno, svaka membrana koja se koristi za GBR treba ispuniti 5 kriterija: biokompatibilnost, interakciju s tkivom domaćina, slobodan prostor, izolaciju stanica i njihovu nepropusnost i kliničku primjenjivost (41). Iako većina autora membrane dijele na resorptivne i neresorptivne, u ovom će se radu, radi bolje preglednosti i sistematičnosti, membrane klasificirati po vrsti materijala od kojih su napravljene i to na: sintetske i prirodne polimere, metale i membrane građene od anorganskih komponenti.

6.1. Sintetski polimeri

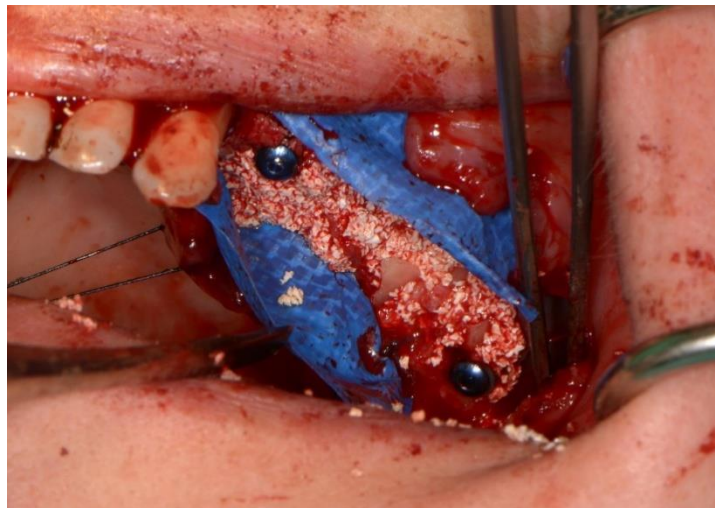
Prvi sintetski polimer koji je korišten za GBR bio je ekspanzirani politetrafluoroetilen, tj. e-PTFE koji je do danas ostao zlatni standard u postupcima GBR-a i GTR-a. PTFE je sintetički fluoropolimer koji posjeduje biološki inertna svojstva koja može zahvaliti jakim kovalentnim vezama između ugljika i fluora. Ne postoji enzim u ljudskom organizmu koji može pokidati te kovalentne veze i zbog toga PTFE spada u skupinu neresorptivnih membrana. Osim što ne podliježe strukturnoj promjeni u tkivu domaćina, ne izaziva ni imunološku reakciju domaćina (73).

Kako bi se poboljšala mehanička svojstva, PTFE se ekspanzira pod akceleracijom te se dobiva e-PTFE membrana s ojačanim mehaničkim svojstvima. S procesom rastezanja ne mijenja se kemijska struktura molekule, već se utječe na strukturni raspored atoma u kristalnoj rešetki. To dovodi do povećanja pora te ojačanih mehaničkih svojstava.

Jedno od prvih istraživanja o primjeni membrana uopće u GBR-u bilo je istraživanje Busera i suradnika iz 1990. godine. Proučavajući e-PTFE membranu u kliničkoj primjeni GBR-a ostvarili su dobitak nove kosti u količini od 1,5 do 5,5 mm (74). Uz brojne prednosti koje ova membrana nudi te činjenicu da je do danas ostala zlatni standard, brojnost studija koje dokazuju njenu učinkovitost i primjenjivost pokazuje i određene nedostatke. Uočeno je da e-PTFE membrana ne pokazuje dovoljnu rigidnost. Veličina pora membrane od 5 do 30 μm pokazuje tendenciju bakterijske kolonizacije u slučaju eksponiranja membrane u usnoj šupljini (75) koji posljedično mogu ugroziti koštanu augmentaciju ili pak osteointegraciju dentalnih implantata (76). Također, e-PTFE membrana zahtijeva dodatnu stabilizaciju na mjestu primjene pinovima,

kako bi ostala na mjestu te primarno zatvaranje rane. S obzirom na to da je riječ o neresorptivnoj membrani, zahtijeva drugi operativni zahvat u kojem se odstranjuju membrana i pinovi nakon 6 do 8 mjeseci (41).

Barry Bartee 1995. godine predložio je upotrebu modificirane e-PTFE membrane za potrebe prezervacije alveole, dense PTFE, tj. politetrafluoretilenska membrana velike gustoće (d-PTFE). Zbog politetrafluoretilenskih molekula velike gustoće, d-PTFE membrana posjeduje ojačana mehanička svojstva i pore manjih veličina ($0,2 \mu\text{m}$) od klasične e-PTFE membrane ($5\text{--}30 \mu\text{m}$). Zbog smanjene veličine pora d-PTFE membrana pokazuje otpornost prema bakterijskoj kolonizaciji te ne zahtijeva primarno zatvaranje rane. Zbog svega navedenog d-PTFE membrana pokazala se dobrom u slučajevima prezervacije alveole (77 – 79). Manja poroznost d-PTFE membrane rezultira manjom adherencijom na tkiva domaćina te se takva membrana može lakše odstraniti nego klasična e-PTFE membrana (80, 81). Kao i svaka membrana, d-PTFE membrana pokazuje određene nedostatke. Istraživanja su pokazala da d-PTFE membrana nije u potpunosti inertna za tkivo domaćina te da uzrokuje imunološku reakciju. Zbog toga, može doći do određenih problema u inicijalnom stvaranju ugruška, stabilizaciji rane i stabilnosti same membrane (76).



Slika 1. Upotreba d-PTFE membrane. S ljubaznošću prof. dr. sc Davora Katanca (Zavod za oralnu kirurgiju, Stomatološki fakultet Sveučilišta u Zagrebu)

Već navedena boljka e-PTFE membrana njihova je smanjena rigidnost. To se svojstvo uspjelo kompenzirati dodavanjem titanskih ojačanja unutar membrane. Titanski ojačane PTFE membrane pokazuju bolja mehanička svojstva, bolju stabilnost na mjestu primjene, lakše rukovanje te mogućnost oblikovanja membrane prema izgledu samog defekta (oblikovanje u sve tri prostorne dimenzije) (82, 83). Ove su U membrane od 1995. godine u široj kliničkoj primjeni. Dobra mehanička svojstva tih membrana sprječavaju propadanje i očuvanje konstantnog volumena sadržaja ispod membrane, bilo da je riječ o augmentiranom sadržaju, krvnom ugrušku ili novostvorenoj kosti. Područja mikroporoznosti dopuštaju prolaz međustaničnoj tekućini i sprječavaju prolaz fibroblastima i mekom tkivu (84).

6.1.1. Alifatski poliesteri

Alifatski poliesteri također spadaju u skupinu sintetskih polimera. U njih ubrajamo PLA-poli (2-hidroksipropansku) kiselinu (*eng. polylactic acid*), PGA – poliglikolnu kiselinu (*eng. polyglycolic acid*), PCL-poli (*eng. ε-kaprolakton*) (*eng. poly(ε-caprolactone)*), polihidroksi (2-metilpropionsku) kiselinu (*eng. polyhydroxyl valeric acid*), polihidroksibutansku kiselinu (*eng. polyhydroxyl butyric acid*) i njihove kopolimere (85). Spadaju u skupinu resorptivnih membrana. Kriteriji izrade alifatskih polimera vrlo su rigorozni. Rade se u kontroliranim uvjetima te se mogu izraditi u neograničenim količinama, što predstavlja veliku prednost. Razgrađuju se u Krebsovom ciklusu na ugljični dioksid i vodu (85). Druge studije navode kako njihov proces resorpcije može izazvati jak upalni odgovor domaćina koji može dovesti do resorpcije novostvorene kosti. Piatteli i suradnici su u eksperimentalnom istraživanju na tibiji zeca vidjeli da nakon 3 tjedna PLA membrana pokazuje znakove resorpcije. Na pojedinim mjestima kost je bila u direktnom doticaju s membranom, dok su na drugim dijelovima bile prisutne gigantocelularne stanice koje govore u prilog upalnoj reakciji organizma (86).

Vrijeme resorpcije uvelike ovisi o vrsti polimera. PCL pokazuje veću hidrofobnost i manju topivost u vodi u usporedbi sa PLA i PGA. Također, njihovi kopolimeri pokazuju smanjeno vrijeme resorpcije (85). Takvo varijabilno vrijeme resorpcije smanjuje funkcijsku sposobnost membrane i protektivnu funkciju membrane (sposobnost očuvanja prostora) (87). Simion i suradnici u svom su istraživanju proučavali ekspoziciju PLA/PGA membrana u usnoj šupljini. Uočili su da je nakon ekspozicije membranama trebalo 3 do 4 tjedna za potpunu

resorpciju. Navode kako to svojstvo treba promatrati kao veliku prednost resorptivnih membrana jer dovodi do spontanog cijeljenja tkiva i zatvaranja mekotkivnog defekta (88).

6.2. Prirodni polimeri

Kolagene membrane najčešće su korištene membrane iz ove skupine za GBR. Izrađuju se iz različitih dijelova govedih i svinjskih tkiva (tetiva, perikarda, tankog crijeva) te brzina njihove resorpcije ovisi o njihovom porijeklu (89).

6.2.1. Kolagene membrane

Kolagen se u ljudskom organizmu nalazi u vezivnom tkivu, čineći strukturnu potporu tkivu i bitna je komponenta u komunikacijskoj kaskadi između stanica (90). Kolagene membrane spadaju u skupinu resorptivnih membrana. Pokazuju vrlo slab imunološki odgovor domaćina, dobro se inkorporiraju u tkivo domaćina, resorbiraju se te ne zahtijevaju drugi operativni zahvat. Također, pokazuju sposobnost enkapsuliranja materijala (*eng. drug encapsulating ability*). Inkapsulacija je stvarna količina materijala/supstance koja ostane nakon gubitka inicijalne količine supstance zbog različitih bioloških procesa. Formula po kojoj se računa inkapsulacija glasi: *eng. Entrapment Efficiency (%) = (M_{actual} / M_{theoretical}) x 100* (91). Kao nedostatak, autori navode manjak rigidnosti zbog čega kolagena membrana pokazuje najbolje rezultate kod koštanih defekata kao što su fenestracije i dehiscijencije (19, 22, 89). Pojedina istraživanja navode da kolagene membrane pokazuju bolje cijeljenje rane te koštanu regeneraciju u usporedbi s PTFE membranama (89).

Farzad i Mohammadi navode nekoliko prednosti kolagenih membrana u usporedbi s drugim materijalima. Kolagen je hemostatički agens koji ima sposobnost stimulacije trombocita i umreženja fibrinskih molekula. Posljedično to dovodi do lakšeg stvaranja krvnog ugruška i njegove stabilizacije. Već je navedeno ranije kako je stvaranje krvnog ugruška osnovni preduvjet za uspješnu koštanu regeneraciju. *In vitro* istraživanja upućuju da kolagen ima kemotaksična svojstva za fibroblaste, što posljedično može pospješiti migraciju stanica *in vivo*. Kolagen se pokazao kao izrazito adaptivni materijal te je korištenje jako jednostavno. Prilikom

resorpcije kolagene membrane ne dolazi do imunološke reakcije domaćina, već se membrana inkorporira u režanj. Autori navode da to dovodi do veće debljine pričvrstne sluznice i do boljeg ishoda augmentacije (41).

Kod kolagenih membrana postoje razlike u vremenu njene resorpcije. Brzina resorpcije ovisi o tome je li membrana u proizvodnji prošla laboratorijski proces križnog umrežavanja (*cross linking*) ili ne. Naime, križno umreženje postupak je modifikacije kolagenog matriksa kojim se stabiliziraju kolagena vlakna i održava cjelovitost membrane (92). Neki od materijala koji se koriste za križno umrežavanje su ultraljubičasto svjetlo, glutaraldehid, formaldehid (92), zračenje, genipin (Gp), te 1-etil-3-(3-dimetilamoniopropil) karbomid hidroklorid (*eng. 1-ethyl-3-(3-dimethylaminopropyl) carbodiimide hydrochloride*) - (EDC) (93). Blumenthal navodi da membrane, koje su obrađene postupkom križnog umrežavanja, zadržavaju svoju cjelovitost 6 do 8 tjedana, dok one koje nisu obrađene gube svoju cjelovitost nakon samo 7 dana (94). Iako križno umrežavanje doprinosi stabilnosti membrane, zaostatci kemikalija (amida i aldehida) mogu izazvati upalnu reakciju na mjestu primjene (95, 96). Prirodni sastojci koji se koriste u križnom umreživanju (Gp i D-riboza) pokazali su se kao sigurni, netoksični inisko imunogeni uz postizanje visoke mehaničke snage i predvidivog vremena razgradnje membrane (96, 97).

Struktura i debljina kolagenih membrana dostupnih na tržištu varira. Ovisi o porijeklu kolagena, metodi ekstrakcije kolagena iz tkiva domaćina te o postupku proizvodnje. Struktura membrane može biti homogeni kolageni matriks ili dvoslojna struktura. Kao primjeri na našem tržištu navode se dvije komercijalno popularne membrane. To su Jason membrana (Botiss biomaterials GmbH, Germany) i BioGlide (Geistlich Pharma, North America Inc.). Jason membrana pokazuje strukturu kolagenog matriksa koji nalikuje češlju (homogeni matriks različito orijentiranih kolagenih vlakana) s prisutnim umrežavanjem u svim smjerovima (98). S druge strane BioGlide je građen od dva sloja. Prvi je kompaktni sloj koji sprječava infiltraciju vezivnog tkiva u koštani defekt, dok drugi spongiozni dio, koji je više porozan, omogućava integraciju s tkivom (99).

Ove dvije skupine membrana ne razlikuju se samo u strukturi, već i u debljini same membrane. Istraživanja su pokazala da deblja kolagena membrana dopušta manje urastanje vezivnog tkiva te posljedično dovodi do stvaranja više kosti (100). Također, eksperimentalno istraživanje na štakorima pokazalo je da dvoslojna membrana omogućava bolji rezultat stvaranja kosti, nego kombinacija titanske mrežice i homogene kolagene membrane (101). Čini se da dvoslojne

kolagene membrane smanjuju resorpciju koštanog grafta i pospješuju koštanu regeneraciju te povećavaju zadržavanje membrane na mjestu primjene (102, 103).

6.2.2 Acelularni dermalni matriks

Acelularni dermalni matriks kolagena je membrana ljudskog podrijetla, koja se dobiva iz ljudske kože nakon odstranjenja epidermisa i svih dermalnih stanica. Istraživanja su pokazala da je struktura kolagena i elastina ekstracelularnog matriksa, kao i endogenog faktora rasta, sačuvana u ovoj membrani (104). Acelularni dermalni matriks koristi se u paradontnoj, plastičnoj i rekonstruktivnoj kirurgiji još od 1994. godine (105). Acelularni dermalni matriks posjeduje nekoliko prednosti koje ga čine dobrim izborom u GBR postupku. Ne posjeduje stanice te je, osim bolje čvrstoće i snage same membrane, koja je dokazana biokemijskom analizom (106), utvrđeno da ne uzrokuje imunološku reakciju organizma prilikom resorpcije. Također, komercijalno su lako dostupni, postoje u različitim bojama i debljinama te ne podliježu resorpciji ako primarno zatvaranje rane nije postignuto. Jedna od prednosti je i mogućnost stvaranja keratinizirane gingive na mjestu primjene (41). Najveća primjena te membrane je u tretmanu prezervacija alveola i kod periimplantitisa gdje je moguć dobitak keratinizirane pričvrstne sluznice upotrebom acelularnog dermalnog matriksa (103).

6.2.3. Kitozan

Kitozan (*eng. chitosan*) je prirodni polimer koji se koristi za izradu resorptivnih membrana. Nalazi se u oklopu škampa i raka kod kojih ima ulogu poput kolagena u životinjskom svijetu (107). Biokompatibilan je, biorazgradiv, posjeduje slaba imunogena svojstva i dobar bakteriostatski učinak. Vrijeme razgradnje membrane ovisi o molekularnoj masi kitozana, kao i o načinu proizvodnje membrane. Poput kolagena, može se križno umrežiti sa Gp i glutaraldehidom. S obzirom na visoku cijenu Gp-a i toksičnost glutaraldehida predložena je upotreba natrijeva tripolifosfata kao alternative (108).

6.2.4. Alginatne membrane

Alginat je biokompatibilan, anionski polimer koji se dobiva iz smeđe morske trave. Kada se križno umrežuje sa hidrogelovima postiže sličnu strukturu kao ekstracelularni matriks (109). Iako postoje dokazi koji upućuju na iskoristivost ovih membrana u postupku GBR-a nema kliničkih dokaza koji bi potvrdili njihovu efikasnost te se stoga ne koriste u kliničkoj primjeni (107, 109).

6.3. Metali

Titan je materijal koji se često koristi u stomatologiji, maksilofacijalnoj kirurgiji i ortopediji. Odlikuje ga biokompatibilnost, velika snaga i rigidnost, mala gustoća i težina, sposobnost da podnosi velike temperature i otpornost na koroziju. Njegova velika rigidnost sprječava propadanje membrane i osigurava dovoljno prostora za nastanak nove kosti, dok njena plastičnost omogućava savijanje i prilagođavanje membrane prema obliku defekta (53). Postoje eksperimentalni dokazi koji ukazuju na to da titanska membrana izaziva manju upalnu reakciju od PTFE membrane (46). Rezultati većeg broja studija pokazali su da korištenje titanskih mrežica s augmentativnim materijalom ili bez augmentativnog materijala postižu dobre rezultate u postupcima vođene koštane regeneracije kod lokaliziranih alveolarnih koštanih defekata, s odgođenom ili imedijatnom ugradnjom dentalnih implantata (47- 49). Kao nedostatak autori navode da zbog krutih rubova titanske membrane može doći do mukogingivne iritacije koja dovodi do eksponiranja same membrane i posljedično, bakterijske infekcije (54). Titanske membrane dolaze u više oblika i veličina pora. Veličina pora varira od makropora (pore veće od 1 mm) do potpuno okluzivnih membrana (membrane bez pora). O važnosti pora u strukturi membrana govorit će se u zasebnom poglavlju, no zasad je potrebno napomenuti kako makroporozna struktura titanske membrane nije nužno loša odlika tih membrana. Pojedini su autori mišljenja kako makroporozna struktura u titanskim membranama potiče bolju koštanu regeneraciju (56). U prilog govori podatak da je titanska membrana s makroporoznom strukturom i dalje jedna od najpredvidljivih membrana za horizontalnu i vertikalnu augmentaciju, iako dozvoljava migraciju neosteogenih stanica na mjesto defekta. Iako je

veličina pora i dalje predmet rasprave, treba napomenuti da još nije poznato trebaju li membrane uistinu biti porozne i koja je uloga pora u mehanizmu cijeljenja kosti u GBR-u. Također, u kliničkom radu se prilikom korištenja titanskih membrana s makroporoznom strukturom kombinira i koristi se resorptivna kolagena membrana s mikroporoznom strukturom (za prekrivanje titanske membrane) te kombinacijom obje membrane dobiva optimum koji je potreban za GBR postupak.

6.4. Anorganski materijali

Materijali koji se koriste su kalcijev sulfat (CaS), hidroksiapatit (HA) te keramički materijali kao što su beta-trikalcijev fostat (β -TCP).

6.4.1. Kalcijev sulfat

Kalcijev sulfat dobiva se različitim sintetskim metodama, od kojih je najčešća hidracija CaS – hemihidrat praha (Plaster of Paris; $\text{CaSO}_4 \cdot \frac{1}{2}\text{H}_2\text{O}$) od kojeg se dobiva pasta kojom se može oblikovati membrana s relativno stabilnim i manje resorptivnim kristalima. Pokazuje biokompatibilna i osteoinduktivna svojstva te spada u skupinu resorptivnih membrana (57, 58).

6.4.2. Hidroksiapatit

Hidroksiapatit (HA) je materijal baziran na kalcijevom fosfatu koji se često koristi u dentalnoj medicini zbog svoje biokompatibilnosti, osteokonduktivnosti i sličnosti sa strukturom koštanih minerala. Također, pokazuje manju resorpciju nego li drugi spojevi kalcijevog fosfata. HA je krt materijal te pokazuje dobra mehanička svojstva u vidu očuvanja prostora defekta (59). Hidroksiapatit se češće koristi kao materijal koji je inkorporiran u resorptivne ili neresorptivne membrane, nego kao samostalna membrana gdje u istraživanjima *in vitro* pokazuje pozitivne učinke na stromalne stanice i osteoblaste (60).

6.4.3. Beta trikalcijev fosfat

Beta trikalcijev fosfat se koristi kao materijal u kombinaciji s resorptivnim membranama te pokazuje bolja osteogena svojstva u istraživanjima *in vitro* i *in vivo*. Nano čestice bioaktivnog stakla pospešuju stanični metabolizam i mineralizaciju *in vitro*. Poboľjšani učinak koštane regeneracije nađen je u kombinaciji kolagene membrane i čestica beta trikalcijevog fosfata u usporedbi sa samostalnom kolagenom membranom (60).

U Tablici 2. naveden je skraćeni prikaz prednosti i nedostataka membrana spomenutih na stranicama ovog rada. Cilj je da služi kao podsjetnik prilikom odluke koju membranu odabrati. Treba napomenuti, da uz sve prisutne komercijalno dostupne membrane, membrana s idealnim svojstvima ipak ne postoji. Na kliničaru je da odluči o odabiru membrane ovisno o indikaciji, vrsti koštanog defekta te o poznavanju svojstava membrana dostupnih na tržištu.

Tablica 2. Skraćeni prikaz osnovnih karakteristika membrana spomenutih u tekstu.

Vrste membrana		Prednosti	Nedostatci
Resorptivne membrane			
Prirodne membrane	<p>Kolagene membrane</p> <p>Različiti podtipovi – najviše iz kolagena tipa 1, podrijetlo od različitih životinja (goveđa, svinjska) i iz različitih donorskih mjesta (tanko crijevo ili dermis)</p>	<p>-visoka kompatibilnost (nema reakcije tkiva domaćina tokom resorpcije membrane)</p> <p>-pogoduje mekotkivnom cijeljenju</p> <p>-dobra integracija sa vezivnim tkivom domaćina</p> <p>- membrane koje su ukriženo vezane mogu pogodovati u staničnom vezanju za samu membranu (osteoblasti, fibroblasti) te pospješiti staničnu proliferaciju</p>	<p>- vrijeme resorpcije in vivo je prekratko da se očuvaju mehanička svojstva membrane potrebne za koštanu regeneraciju</p> <p>-varijabilno vrijeme resorpcije (različitim metodama križnog umrežavanja membrane vrijeme resorpcije iznosi između 4 tjedna i 6 mjeseci)</p> <p>- membrane koje su ukriženo vezane mogu imati negativne učinke u staničnom vezanju (inhibitorne učinke) za samu membranu (osteoblasti, fibroblasti)</p>

Vrste membrana		Prednosti	Nedostatci
			<p>te pospješiti staničnu proliferaciju</p> <ul style="list-style-type: none"> - kemikalije koje se koriste za križno umrežavanje mogu imati citotoksična svojstva na okolno tkivo - varijabilna mehanička svojstva kod različitih komercijalno dostupnih membrana (različiti proizvođači = različita mehanička svojstva) - rizik od perioperativne perforacije membrane kod rukovanja - mogućnost prijenosa bolesti s životinje na čovjeka
	Kitozan	<ul style="list-style-type: none"> - netoksičan prirodni polimer (polisaharid) -promiče mekotkivno cijeljenje i formiranje kosti -hemostatska svojstva - biokompatibilan 	<ul style="list-style-type: none"> - nedovoljno <i>in vivo</i> istraživanja za komercijalnu primjenu

Vrste membrana		Prednosti	Nedostatci
		- izvrsna mehanička svojstva	
Alginatne membrane		-biokompatibilne -ne pokazuju upalnu reakciju tkiva - lako rukovanje	- limitirani broj <i>in vivo</i> istraživanja
Sintetske membrane	Alifatski poliesteri: PLLA, PLGA, i njihovi kopolimeri	- velik broj istraživanja te komercijalno dostupne -resorptivne membrane – nema potrebe za operativnim zahvatom uklanjanja membrane -promjenom kemijskog sastava vrijeme resorpcije i mehanička svojstva mogu se prilagoditi svakoj kliničkoj situaciji - sporije vrijeme razgradnje membrane koje je dostatno za koštanu	-mogu inducirati upalnu reakciju tkiva tijekom resorpcije (zbog neenzimatske hidrolize) -umjerene citotoksične reakcije mogu smanjiti staničnu adheziju na membranu

Vrste membrana	Prednosti	Nedostatci
	regeneraciju	
Neresorptivne membrane		
<p>Ekspandirani politetrafluoretilen (e-PTFE), titanske membrane, d-PTFE</p>	<ul style="list-style-type: none"> - velik broj istraživanja (e-PTFE je zlatni standard u GBR-u) -biokompatibilnost -zadržavaju strukturalna svojstva tokom operativnog zahvata neovisno o doticaju s krvlju i tjelesnim tekućinama -mogućnost baktericidnog premaza za smanjenje adhezije bakterija -komercijalno dostupne s porama različite veličine -superiorna mehanička svojstva, osiguravaju 	<ul style="list-style-type: none"> - potreban je drugi operativni zahvat uklanjanja membrane – opasnost od oštećenja novostvorenog mekog tkiva -povećani rizik od ekspozicije membrane i samim time i sekundarnom infekcijom -potreba za dodatnom fiksacijom membrane pinovima

Vrste membrana	Prednosti	Nedostatci
	<p>dovoljno prostora za nastanak nove kosti</p> <ul style="list-style-type: none">-pogodne za vertikalne i horizontalne augmentacije-mogućnost fiksacije na mjestu koštanog defekta-mogućnost oblikovanja membrane u sve tri prostorne dimenzije (PTFE membrane s titanskim ojačanjem)	

7. ULOGA MEMBRANE KAO AKTIVNE BARIJERE I MOLEKULARNI MEHANIZMI VOĐENE KOŠTANE REGENERACIJE

Postoji velik broj istraživanja *in vivo* koji dokazuju da primjena membrane u GBR postupku pospješuje cijeljenje kosti, kao i istraživanja kojima je bio cilj histološka procjena novostvorene kosti nakon postupka GBR-a. Međutim, malen je broj istraživanja kojima je bio cilj razumijevanje stanične i molekularne razine bioloških postupaka GBR-a (110). Rezultati istraživanja histoloških mehanizama GBR-a služe kao dokaz da taj postupak uistinu daje rezultate, no ne daje nam objašnjenje kako membrana djeluje na različite faze koštanog cijeljenja defekta na staničnoj ni molekularnoj razini.

Objašnjenje uloge membrane u brojnim istraživanjima i tekstovima je da membrana djeluje kao pasivna barijera koja sprječava invaziju mekog tkiva. Međutim, novija istraživanja upućuju da uloga membrane nije samo pasivna, kao što se mislilo, već da membrana direktno promiče biološke procese koji dovode do maturacije kosti i popunjenja koštanog defekta (110).

Tanaka i suradnici, u eksperimentalnom istraživanju na tibiji štakora, uvidjeli su da prisutnost PTFE membrane kod koštanog defekta rezultira povećanom ekspresijom pozitivnih osteoprogenitornih stanica *cbf-1/Runx2* i jačom ekspresijom markera nastanka nove kosti, osteokalcina, u usporedbi s defektom koji nije tretiran membranom (111). Slične rezultate dobili su Lima i suradnici 2008. godine u istraživanju na ljudskim parodontološkim koštanim defektima. Ukazali su da je prisutnost PTFE membrane stimulirala jaču ekspresiju nekoliko gena povezanih s formiranjem kosti, uključujući alkalnu fosfatazu (ALP), osteopontin i koštani sijaloprotein. Također, uvidjeli su da je prisutnost PTFE membrane uzrokovala povećanu ekspresiju gena za tkivnu i koštanu ekspresiju, uključujući RANKL (*eng. receptor activator of nuclear factor kappa - B ligand*) i MMPs 2 i 9 (matriks metalopeptidaze 2 i 9), kao i upalne citokine, interleukine (IL) 1 i 6 u koštanom defektu (112).

Kolagene resorptivne membrane pokazuju slične rezultate u istraživanju koje su 2016. godine proveli Turri i suradnici. Naime, uvidjeli su povećanu koncentraciju gena za koštanu formaciju i remodelaciju (osteokalcin, receptor kalcitonina, katepsin K i RANKL) u koštanom

defektu tibije u štakora kod GBR postupka (kolagena membrana) u usporedbi sa sličnim defektom bez korištenja membrane (113).

U istom istraživanju autori su otkrili raniju regulaciju dvaju važnih faktora stanične regulacije u defektu: CXCR 4 (*eng. chemokine receptor type 4*) i MCP-1 (*eng. monocyte chemoattractant protein -1*). CXCR 4 ima važnu ulogu u regrutaciji mezenhimalnih matičnih stanica, koje diferenciraju u osteoblaste stanice odgovorne za koštano stvaranje, dok su MCP-1 važni kemokini za regrutaciju prekursora osteoklasta, stanica ključnih za koštanu remodelaciju (110). Navedena otkrića sugeriraju da membrana stvara okolinu za brzu regrutaciju različitih vrsta stanica u koštanom defektu, uključujući osteoblastične i osteoklastične fenotipove stvarajući okolinu za molekularnu kaskadu reakcija bitnu za koštano stvaranje i remodelaciju u samom defektu.

Jedno od još neodgovorenih pitanja je ima li membrana u postupku GBR-a aktivnu ulogu, ili predstavlja samo pasivnu barijeru sprječavajući invaginaciju mekih tkiva.

U donjem dijelu membrane (dio membrane okrenute prema koštanom defektu) pronađeni su znakovi imunoreakcije proteina koji su povezani uz procese nastanka, remodelacije i maturacije kosti (ALP, osteopontin i osteokalcin) (114). U ranije spomenutom istraživanju Turrija i suradnika, dokazano je da same membrane naseljavaju stanice različitih fenotipova te da iste stanice sekretiraju neke važne faktore koštanog rasta uključujući pro-osteogeni faktor (*eng. pro-osteogenic factor*) te BMP-2 (*eng. bone morphogenic protein 2*). Korelacijskom analizom utvrđena je snažna povezanost između pro-osteogenog faktora rasta izraženog u membrani i procesa koštane formacije i remodelacije u koštanom defektu. Navedeni podatci govore u prilog tome kako membrana direktno promiče proces cijeljenja u koštanom defektu aktivirajući stanice koje adheriraju za membranu te u kasnijim vremenskim razmacima otpuštaju signale i komuniciraju s drugim staničnim populacijama u samom koštanom defektu (113).

Turri i suradnici su svoja otkrića saželi u 3 točke (113).

- 1) Membrana privlači različite fenotipove stanica koji naposljetku proizvode faktore i signale za koštanu regeneraciju, remodelaciju (BMP-2, FGF2 i TGF- β) i vaskularizaciju (VEGF)

- 2) Membrana potiče ekspresiju kemotaktičnih faktora te modulira procese remodelacije kosti primarno u području defekta ispod same membrane
- 3) Ti procesi inducirani od strane same membrane rezultiraju ubrzanim procesom nastanka mlade kosti (*eng. woven bone*) i naposljetku restitucijom koštanog tkiva

Nesumnjivo je da resorptivne membrane imaju aktivnu ulogu u koštanom cijeljenju, a ne samo pasivnu ulogu kako se do sada mislilo, međutim, i dalje ostaje pitanje imaju li različite vrste membrana različite mogućnosti i potencijal za regrutaciju stanica i pozitivan učinak na koštanu regeneraciju.

8. UTJECAJ VELIČINE PORA NA VOĐENU KOŠTANU REGENERACIJU

Veličina pora membrane predmet je rasprave mnogih istraživača. Pore trebaju biti dovoljno male veličine kako bi spriječile penetraciju fibroznog vezivnog tkiva u koštani defekt (pasivna uloga membrane), ali dovoljno velike da omoguće vaskularizaciju i koštano formaciju (22). Također, veličina pora treba omogućiti normalan dotok tekućina, kisika, hranjivih tvari i bioaktivnih supstanci za stanični rast, bez kojih nema koštane i tkivne regeneracije (115). Pore veće od 100 μm su potrebne za brzu penetraciju visoko vaskularnog vezivnog tkiva. Pore veličine 50 – 100 μm omogućavaju koštano urastanje, ali veličina veća od 150 μm potrebna je za stvaranje osteona (22).

S druge strane, kao što je i ranije u tekstu navedeno, e-PTFE membrana ima pore veličine 5 – 30 μm za koje se vjeruje da pospješuju bakterijsku kolonizaciju te im se to svojstvo spominje kao jedan od najvećih nedostataka. S izumom d-PTFE i smanjenja pora na svega 0,2 μm riješen je problem povećane bakterijske kolonizacije i osigurano je da takva membrana ne zahtijeva primarno zatvaranje rane, kao što je to slučaj sa e-PTFE membranom. Također, smanjena veličina pora utječe na manju adherenciju mekih tkiva te se takve membrane mogu lakše odstraniti iz operativnog područja.

Linde i suradnici navode da iako PTFE membrane s porama veličine 100 – 300 μm omogućuju lakšu penetraciju vezivnog tkiva i da takve membrane pokazuju veću količinu novostvorene kosti (116). Lundgren i suradnici proučavali su razlike između potpuno okluzivnih membrana i poliesterskih membrana različitih poroznosti (10, 25, 50, 75, 100 i 300 μm) u eksperimentalnom pokusu na štakorima. Utvrđeno je kako je sporo stvaranje kosti povezano uz potpuno okluzivne membrane, dok su membrane pora većih od 10 μm pokazale bržu koštano regeneraciju (83).

Wenz i suradnici pak u svom istraživanju navode da makroporozna struktura u titanskim membranama (pore veće od 1 mm) promiče bolju koštano regeneraciju (56). U prilog tome govori podatak da, iako titanska membrana ima makroporoznu strukturu te dopušta migraciju neosteogenih stanica na mjesto defekta, i dalje je jedna od najpredvidljivih membrana za horizontalnu i vertikalnu augmentaciju.

Dakako, sva istraživanja ne upućuju na isto. Istraživanje Mardasa i suradnika iz 2003. godine govori u prilog tome da veličina pora ne utječe na koštano regeneraciju s obzirom na to da su autori dobili istu količinu kosti upotrebom okluzivnih membrana (117). Anderud i suradnici su

2014. godine uspoređivali cirkonsku okluzivnu „membranu“ (kupolu) i mikroporoznu hidroksiapatitnu „membranu“ (kupolu) u eksperimentalnom modelu na štakorima. Nakon 12 tjedana otkrili su veću količinu novostvorene kosti ispod cirkonske kupole (potpuno okluzivne „membrane“) (1180).

Iako postoji veliki broj istraživanja koja su proučavala utjecaj veličine pora na ishod GBR-a, još nije u potpunosti razjašnjeno treba li membrana biti porozna i koja je idealna veličina pora, kao i koja je uloga pora u koštanoj regeneraciji u GBR postupku.

9. VRSTE KOŠTANIH DEFEKATA

Odabir membrane za GBR ovisi ne samo o mehaničkim karakteristikama membrane, već i o tipu defekta. Predložen je osvrt na klasifikaciju koštanih defekata koji može dati smjernice za odabir membrane koja bi se mogla koristiti u GBR postupku. S obzirom na to da se GBR koristi u području u kojem nema dovoljno koštanog tkiva, kako bi se omogućila ugradnja implantata, defekti su grupirani u četiri skupine: fenestracije, dehiscijencije, horizontalne i vertikalne defekte.

9.1. Fenestracije

Predstavljaju koštane defekte kada je sredina ili apikalni dio površine implantata (ili zuba) eksponiran. Može biti posljedica protetske postave implantata zbog konkavnosti maksile u apikalnoj regiji ili zbog odstranjenja cističnih ili granulomatoznih promjena u kosti. Kod ovih koštanih defekata samo je mali dio implantata (< 2 mm) eksponiran, dok je koronarni dio implantata očuvan. Mehaničke karakteristike komercijalno dostupnih resorptivnih membrana, omogućavaju uspješno rješavanje ovih tipova koštanih defekata (119).

9.2. Dehiscijencije

U dehiscijencije svrstavamo koštane defekte kod kojih postoji eksponiranost oralne ili vestibularne stijenke implantata i uključuje defekt koronarnog dijela grebena. Često je posljedica postave implantata u pretanki koštani greben ili se javlja kod postekstrakcijskih implantacija kod kojih nema bukalne ili lingvalne kortikalne stijenke.

a) Jednostavne dehiscijencije

Većina implantata u koštanom je tkivu. U apikalno-koronarnom smjeru, veličina dehiscijencije može se protezati cijelom dužinom implantata, a u bukopalatinalnom smjeru veličina defekta manja je od 2 mm. Ako se ne tretira, takav defekt može dovesti

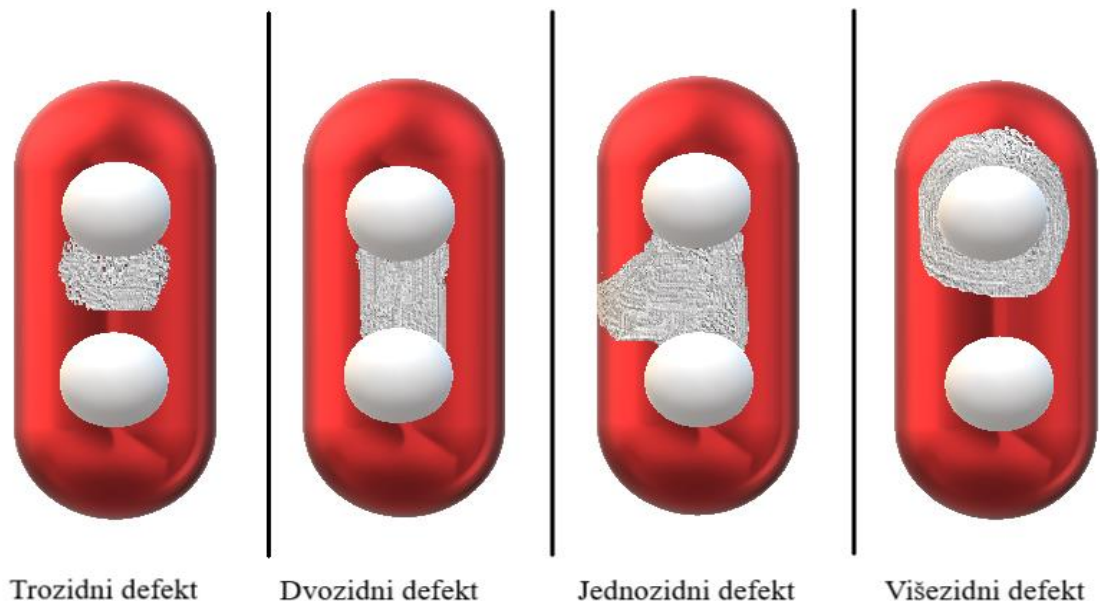
do smanjene integracije implantata, perimukozitisa i posljedično perimplantitisa. U tretmanu ovog tipa defekta autori predlažu upotrebu resorptivnih membrana i koštanih nadomjestnih materijala po izboru (120).

b) Jednozidni koštani defekt

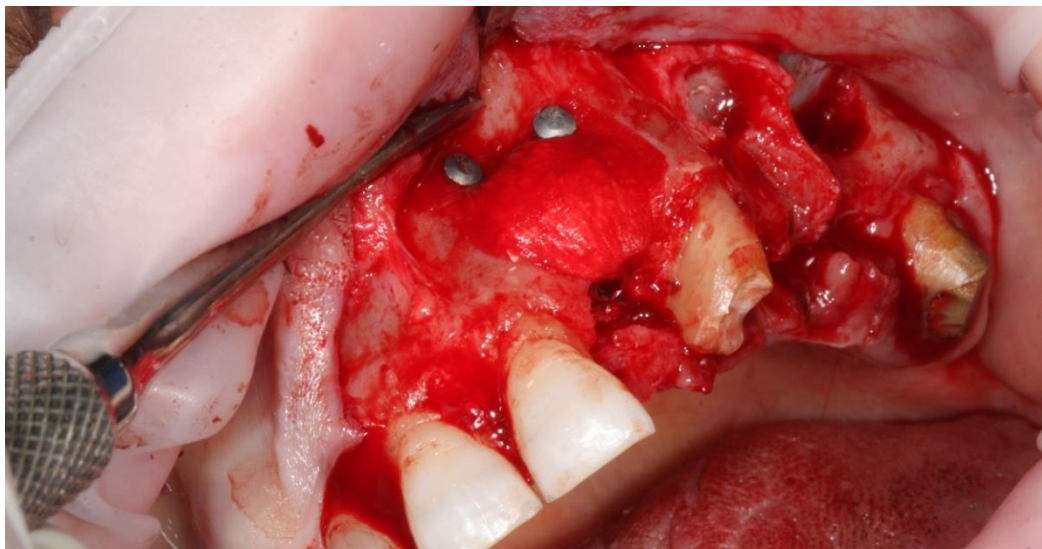
Kod ovakvih defekata u bukopalatinalnom smjeru veličina defekta veća je od 2 mm, tj. više od 50% promjera implantata je eksponirano. Autori sugeriraju da se ovakav tip defekta tretira kao pravi horizontalni defekt iz razloga što je reducirana količina koštane površine iz koje osteogene stanice mogu proliferirati. Stabilnost implantata dolazi iz njegovog apikalnog dijela. Zbog navedene problematike, preporuča se upotreba neresorptivnih membrana (bolja mehanička svojstva u odnosu na resorptivne membrane) i koštanih nadomjestnih materijala (119).

c) Dvozidni, trozidni i višezidni (krater) koštani defekt

Svrstavamo ih u istu kategoriju iz razloga što imaju bar dva koštana zida koji omeđuju koštani defekt. Takvi defekti dobro štite augmentativni materijal te je korištenje resorptivne membrane uz koštani nadomjestni materijal u većini slučajeva dovoljno za uspješan GBR (120).



Slika 2. Vrste koštanih defekata po klasifikaciji Goldman Cohen (1958).



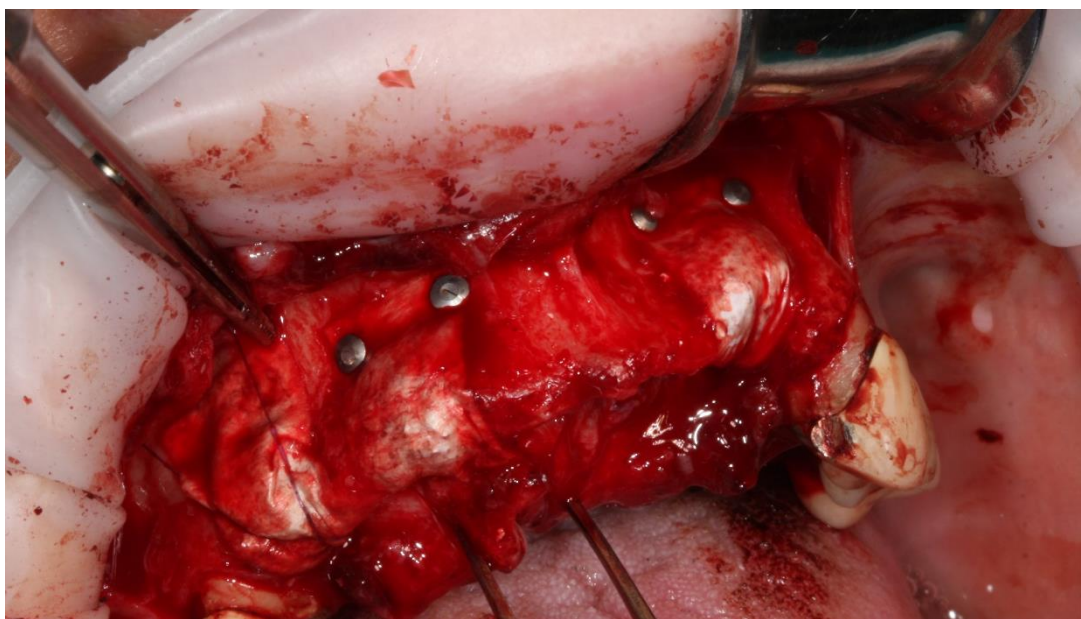
Slika 3. Fiksacija membrane pomoću pinova i cover screwa kod GBR-a (dehiscijencija) i odizanje dna maksilarnog sinusa. S ljubaznošću dr. med. dent. Filipa Štimca

9.3. Horizontalni defekt

Ova vrsta defekta predstavlja izazov kliničarima. Horizontalni defekti veliki su i ravni te membrana, ako nije adekvatno poduprta, kolabira pod pritiskom mukoze bezubog grebena. Održavanje stabilnosti membrane za vrijeme GBR-a izrazito je bitno za stabilizaciju krvnog ugruška i osiguravanje svih uvjeta za koštanu regeneraciju. Zbog navedenih problema, preporuča se upotreba titanskih ili titanski ojačanih neresorptivnih membrana. Takve membrane imaju sposobnost zadržavanja prvobitnog oblika i pružaju adekvatnu potporu ugrušku i koštanom materijalu. Uz sve navedeno, autori preporučuju upotrebu autolognih koštanih graftova uzetih s intraoralnih ili ekstraoralnih područja, kao i fiksaciju grafta i membrane pinovima (121). Postavi implantata prethodi cijeljenje od 6 do 9 mjeseci nakon GBR postupka. Ova tehnika temelji se na kliničkim i eksperimentalnim istraživanjima Busera i suradnika (1996.) te se od tada ova tehnika koristi za predvidivu lateralnu augmentaciju bezubog alveolarnog grebena (122).

9.4. Vertikalni defekt

Vertikalni koštani defekti predstavljaju najizazovnije kliničku situaciju za postupak GBR-a. Upotreba titanski ojačanih i titanskih neresorptivnih membrana, uz korištenje koštanih augmentativnih materijala, pokazala se dobra za postupak vertikalnih augmentacija. Preferirani je materijal autologna kost ili kombinacija autologne kosti i ksenogenog materijala u omjeru 1:1 (123). Uspjeh uvelike ovisi o iskustvu kirurga i pridržavanju kirurškog protokola. Ukoliko postoji od 4 do 6 mm kosti u vertikalnoj dimenziji, implantati mogu biti postavljeni zajedno s GBR postupkom, ako to nije slučaj nakon augmentacije treba proći 6 do 9 mjeseci prije postave implantata (124).



Slika 4. Fiksacija resorptivnih membrana pinovima te fiksacija membrane palatinalno madrac šavovima kod GBR-a. S ljubaznošću dr. med. dent. Filipa Štimca

10. KOMPLIKACIJE I NEUSPJESI

Većina neuspjeha vezana za GBR postupak uključuje preranu ekspoziciju membrane, no ostale komplikacije također postoje i trebaju se spomenuti. U dostupnoj literaturi postoji nekoliko klasifikacija koje je potrebno spomenuti. Verardi i Simion su 2007. godine klasificirali ekspoziciju e-PTFE membrane u dvije kategorije. Grupa I uključivala je manje mekotkivne fenestracije (≤ 3 mm), dok je Grupa II uključivala veće mekotkivne defekte (> 3 mm) (125). Merli i suradnici klasificirali su komplikacije u značajne i beznačajne. Značajne komplikacije dovode do neuspjeha kod regeneracije, dok kod beznačajnih komplikacija ne dolazi do potpunog neuspjeha regeneracije (126).

Fontana i suradnici su u svojoj klasifikaciji dali potpuniju sliku te su uključili i kirurške komplikacije (127).

Autori navode da se njihova klasifikacija temelji na kliničkom radu i u skladu s time daju naputke o tretmanu takvih komplikacija.

10.1. Komplikacije kod cijeljenja

Klasa I - ekspozicija membrane ≤ 3 mm bez purulentnog eksudata

In vitro istraživanje Verardi i Simiona dokazalo je da bakterijama treba 3 do 4 tjedna kako bi premostili e-PTFE membranu i kolonizirali augmentirano područje (125). Prema tome, autori predlažu nekoliko opcija. Membrana se ne treba imedijalno ukloniti, već može ostati na prvotnom mjestu do mjesec dana, uz pojačanu oralnu higijenu i primjenu 0,2% klorheksidinskog gela dva puta dnevno te tjedne kontrolne preglede. Također, u nekim slučajevima fenestracija se može tretirati odstranjenjem eksponiranog dijela membrane i šivanjem mekotkivnog defekta ili upotrebom slobodnog vezivnog transplatata.

Klasa II - ekspozicija membrane > 3 mm bez purulentnog eksudata

Iako ova komplikacija ne uključuje akutnu infekciju u obliku purulentnog sadržaja, membrana se mora odmah ukloniti. Kod većine pacijenata, augmentirano tkivo nije inficirano.

Nakon odstranjenja membrane i zatvaranja primarnim šavima, od 4 mjeseca do 5 mjeseci čeka se završno cijeljenje.

Klasa III - ekspozicija membrane uz purulentni eksudat

Inficirana membrana mora se odstraniti, kao i sav inficirani sadržaj ispod membrane. Neometano cijeljenje od 2 do 3 mjeseca potrebno je prije planiranja novog regenerativnog postupka.

Klasa IV - apsces bez ekspozicije membrane

Predstavlja najtežu komplikaciju. Kod većine pacijenata nastupa u prvih mjesec dana. Membrana se treba čim prije odstraniti zajedno sa augmentatom, a područje se treba obilno isprati antibiotikom te treba ordinirati sistemsku primjenu antibiotika. Ukoliko membrana nije na vrijeme odstranjena može doći do gubitka koštane mase.

10.2. Kirurške komplikacije

a) Oštećenje režnja

Posljedica je duboke incizije periosta. Pretjerano stanjivanje ili perforacija režnja dovodi do njegove smanjene vaskularizacije i eventualno nekroze. Takvi postupci posljedično dovode do ekspozicije membrane i neuspjeh GBR-a.

b) Neurološke komplikacije

U donjoj čeljusti, mentalni živac, a u gornjoj čeljusti, infraorbitalni živac, mogu biti oštećeni prilikom odizanja režnja ili direktnom traumom oštricom skalpela koji dovode do ispada senzibiliteta navedenih živaca (anestezija, parestezija ili dizestezija).

c) Vaskularne komplikacije

Ove komplikacije uključuju edem i krvarenje u sublingvalnom području.

Postavlja se pitanje, koliki je zapravo postotak komplikacija kod korištenja neresorptivnih membrana. Cucchi i suradnici proučavali su komplikacije kod vertikalne

augmentacije korištenjem titanski ojačane d-PTFE membrane (Grupa A) i titanske mrežice u kombinaciji s kolagenom membranom (Grupa B). Postotak kirurških komplikacija kod grupe A iznosio je 5%, a postotak komplikacija kod cijeljenja iznosio je 15,0%. Kod grupe B taj postotak bio je 15,8% za kirurške komplikacije i 21,1% za komplikacije kod cijeljenja. Obje grupe pokazale su slične rezultate po pitanju stabilnosti implanata i količine novostvorene kosti (128). Rezultati su slični kao oni Simiona i suradnika (124) te Rocuzzo i suradnika (128) koji su utvrdili 12 % i 22 % ekspozicije za PTFE i titanske membrane. Kod ostalih istraživanja postotak ekspozicije membrane kreće se od 12% do 50 % za PTFE i titanske membrane (129). Sva navedena istraživanja govore u prilog tome da GBR postupak nije bez komplikacija te da na njih trebamo računati. Strogo držanje kirurškog protokola i individualni pristup svakom pacijentu može utjecati na smanjenje ovih komplikacija na najmanju moguću mjeru.

11. ZAKLJUČAK

Pojam vođene koštane regeneracije poznat je već tri desetljeća i od samih početaka pa do danas ostvaren je značajan napredak. Ne samo u materijalima, već i kirurškim tehnikama i spoznajama molekularnih mehanizama GBR-a. Otkriveno je da membrana nema samo pasivnu ulogu, kao što se do sada mislilo, već i da aktivno sudjeluje u procesu nastanka nove kosti. Iako je GBR predvidiv postupak, u slučaju većih vertikalnih i horizontalnih augmentacija pokazuje nezanemariv postotak kirurških komplikacija i komplikacija kod cijeljenja. Sve to upućuje na to da GBR nije lak postupak ni postupak bez mane. Uz sva brojna otkrića, daljnja istraživanja trebaju biti usmjerena na smanjivanje broja komplikacija te tretman istih, proučavanje molekularnih mehanizama cijeljenja kosti kod GBR-a i utjecaj veličina pora na ishod GBR.

12. LITERATURA

1. Brånemark PI, Breine U, Adell R, Hansson BO, Lindström J, Ohlsson A. Intra-osseous anchorage of dental protheses. I. Experimental studies. *Scand J Plast Reconstr Surg.* 1969;3(2):81-100.
2. Schroeder A, van der Zypen E, Stich H, Sutter F. The reactions of bone, connective tissue, and epithelium to endosteal implants with titanium-sprayed surfaces. *J Maxillofac Surg.* 1981;9(1):15-25.
3. Schenk RK, Buser D. Osseointegration: A reality. *Periodontol 2000.* 1998;17:22-35.
4. Brånemark PI, Hansson BO, Adell R, Breine U, Lindström J, Hallén O, et al. Osseointegrated implants in the treatment of the edentulous jaw. Experience from a 10-year period. *Scand J Plast Reconstr Surg Suppl.* 1977;16:1-132.
5. Adell R, Lekholm U, Rockler B, Brånemark PI. A 15-year study of osseointegrated implants in the treatment of the edentulous jaw. *Int J Oral Surg.* 1981;10(6):387-416.
6. Jemt T, Lekholm U, Adell R. Osseointegrated implants in the treatment of partially edentulous patients: a preliminary study on 876 consecutively placed fixtures. *Int J Oral Maxillofac Implants.* 1989;4(3):211-7.
7. Zarb GA, Schmitt A. The longitudinal clinical effectiveness of osseointegrated dental implants in anterior partially edentulous patients. *Int J Prosthodont.* 1993;6(2):180-8.
8. Buser D, editor. 20 years of guided bone regeneration in implant dentistry. 2nd ed. Singapore: Quintessence Co Inc; 2009. p. 1-15.
9. Melcher AH. On the repair potential of periodontal tissues. *J Periodontol.* 1976;47(5):256-60.
10. McCulloch CA. Tony Melcher's contributions to the regeneration of the periodontium. *J Dent Res.* 1999;78(7):1292-7.
11. Gottlow J, Nyman S, Karring T, Lindhe J. New attachment formation as the result of controlled tissue regeneration. *J Clin Periodontol.* 1984;11(8):494-503.
12. Gottlow J, Nyman S, Lindhe J, Karring T, Wennström J. New attachment formation in the human periodontium by guided tissue regeneration. Case reports. *J Clin Periodontol.* 1986;13(6):604-16.

13. Nyman S, Lindhe J, Karring T, Rylander H. New attachment following surgical treatment of human periodontal disease. *J Clin Periodontol*. 1982;9(4):290-6.
14. Dahlin C, Linde A, Gottlow J, Nyman S. Healing of bone defects by guided tissue regeneration. *Plast Reconstr Surg*. 1988;81(5):672-6.
15. Buser D, Brägger U, Lang NP, Nyman S. Regeneration and enlargement of jaw bone using guided tissue regeneration. *Clin Oral Implants Res*. 1990;1(1):22-32.
16. Dahlin C, Sennerby L, Lekholm U, Linde A, Nyman S. Generation of new bone around titanium implants using a membrane technique: an experimental study in rabbits. *Int J Oral Maxillofac Implants*. 1989;4(1):19-25.
17. Wachtel HC, Langford A, Bernimoulin JP, Reichart P. Guided bone regeneration next to osseointegrated implants in humans. *Int J Oral Maxillofac Implants*. 1991;6(2):127-35.
18. Retzepi M, Donos N. Guided Bone Regeneration: biological principle and therapeutic applications. *Clin Oral Implants Res*. 2010;21(6):567-76.
19. Liu J, Kerns DG. Mechanisms of guided bone regeneration: a review. *Open Dent J*. 2014;8:56-65.
20. De Angelis N, Felice P, Pellegrino G, Camurati A, Gambino P, Esposito M. Guided bone regeneration with and without a bone substitute at single post-extractive implants: 1-year post-loading results from a pragmatic multicentre randomised controlled trial. *Eur J Oral Implantol*. 2011;4(4):313-25.
21. Huljev D. Prepreke u cijeljenju rane. *Acta Med Croatica*. 2013;67(1):5-10.
22. Dimitriou R, Mataliotakis GI, Calori GM, Giannoudis PV. The role of barrier membranes for guided bone regeneration and restoration of large bone defects: current experimental and clinical evidence. *BMC Med*. 2012;10:81.
23. Retzepi M, Calciolari E, Wall I, Lewis MP, Donos N. The effect of experimental diabetes and glycaemic control on guided bone regeneration: histology and gene expression analyses. *Clin Oral Implants Res*. 2018;29(2):139-54.
24. Isaksson H. Recent advances in mechanobiological modeling of bone regeneration. *Mech Res Commun*. 2012;42:22-31.

25. Schenck R, Willenegger H. On the histological picture of so-called primary healing of pressure osteosynthesis in experimental osteotomies in the dog. *Experientia*. 1963;19:593-5.
26. McKibbin B. The biology of fracture healing in long bones. *J Bone Joint Surg Br*. 1978;60-B(2):150-62.
27. Cruess RL, Dumont J. Fracture healing. *Can J Surg*. 1975;18(5):403-13.
28. Augustin G. Termičko oštećenje kosti tijekom bušenja dvostupnjevanim svrdlom i svrdlom s protočnim hlađenjem [doktorska disertacija]. Zagreb: Sveučilište u Zagrebu; 2011.
29. Šišljagić V. Cijeljenje kosti. *Med Vjesnik*. 2000; 32(1-4):105-9.
30. Marsell R, Einhorn TA. The biology of fracture healing. *Injury*. 2011;42(6):551-5.
31. Granero-Moltó F, Weis JA, Miga MI, Landis B, Myers TJ, O'Rear L, et al. Regenerative effects of transplanted mesenchymal stem cells in fracture healing. *Stem Cells*. 2009;27(8):1887-98.
32. Kitaori T, Ito H, Schwarz EM, Tsutsumi R, Yoshitomi H, Oishi S, et al. Stromal cell-derived factor 1/CXCR4 signaling is critical for the recruitment of mesenchymal stem cells to the fracture site during skeletal repair in a mouse model. *Arthritis Rheum*. 2009;60(3):813-23.
33. Bruder SP, Fink DJ, Caplan AI. Mesenchymal stem cells in bone development, bone repair, and skeletal regeneration therapy. *J Cell Biochem*. 1994;56(3):283-94.
34. Brighton CT, Hunt RM. Early histologic and ultrastructural changes in microvessels of periosteal callus. *J Orthop Trauma*. 1997;11(4):244-53.
35. Brighton CT, Hunt RM. Histochemical localization of calcium in the fracture callus with potassium pyroantimonate. Possible role of chondrocyte mitochondrial calcium in callus calcification. *J Bone Joint Surg Am*. 1986;68(5):703-15.
36. Frost HM. Wolff's Law and bone's structural adaptations to mechanical usage: an overview for clinicians. *Angle Orthod*. 1994;64(3):175-88.
37. Schmitz JP, Hollinger JO. The critical size defect as an experimental model for craniomandibulofacial nonunions. *Clin Orthop Relat Res*. 1986;205:299-308.
38. Takagi K, Urist MR. The reaction of the dura to bone morphogenetic protein (BMP) in repair of skull defects. *Ann Surg*. 1982;196(1):100-9.

39. Wang HL, Boyapati L. "PASS" principles for predictable bone regeneration. *Implant Dent.* 2006;15(1):8-17.
40. Buch F, Albrektsson T, Herbst E. The bone growth chamber for quantification of electrically induced osteogenesis. *J Orthop Res.* 1986;4(2):194-203.
41. Farzad M, Mohammadi M. Guided bone regeneration: A literature review. *J Oral Health Oral Epidemiol.* 2012;1(1): 3-18.
42. Jardini MA, De Marco AC, Lima LA. Early healing pattern of autogenous bone grafts with and without e-PTFE membranes: A histomorphometric study in rats. *Oral Surg Oral Med Oral Pathol Oral Radiol.* 2005;100(6):666 – 73.
43. Gultekin BA, Bedeloglu E, Kose TE, Mijiritsky E. Comparison of bone resorption rates after intraoral block bone and guided bone regeneration augmentation for the reconstruction of horizontally deficient maxillary alveolar ridges. *Biomed Res Int.* 2016;2016:4987437.
44. Krhen T. Indikacije i tehnike koštanih augmentacija kod implanto-protetske terapije u estetskoj zoni. [poslijediplomski specijalistički rad]. Zagreb: Sveučilište u Zagrebu; 2015.
45. Mellonig JT. Autogenous and allogeneic bone grafts in periodontal therapy. *Crit Rev Oral Biol Med.* 1992;3(4):333-52.
46. Kim YK, Kim SG, Oh JS, Jin SC, Son JS, Kim SY, et al. Analysis of the inorganic component of autogenous tooth bone graft material. *J Nanosci Nanotechnol.* 2011;11(8):7442-5.
47. Kim YK, Kim SG, Byeon JH, Lee HJ, Um IU, Lim SC, Kim SY. Development of a novel bone grafting material using autogenous teeth. *Oral Surg Oral Med Oral Pathol Oral Radiol Endod.* 2010;109(4):496-503.
48. Lee JY, Kim YK. Retrospective cohort study of autogenous tooth bone graft. *Oral Biol Res.* 2012;36(1):39-43.
49. Lee JY, Lee J, Kim YK. Comparative analysis of guided bone regeneration using autogenous tooth bone graft material with and without resorbable membrane. *J Dent Sci.* 2013;8(3):281-6.
50. Mellonig JT. Decalcified freeze-dried bone allograft as an implant material in human periodontal defects. *Int J Periodontics Restorative Dent.* 1984;4(6):40-55.

51. Becker W, Urist MR, Tucker LM, Becker BE, Ochsenbein C. Human demineralized freeze-dried bone: inadequate induced bone formation in athymic mice. A preliminary report. *J Periodontol.* 1995;66(9):822-8.
52. Russo R, Scarborough N. Inactivation of viruses in demineralized bone matrix. In: *FDA Workshop on Tissue for Transplantation and Reproductive Tissue.* Washington, DC: FDA; 1995:20-21.
53. Jasser Reham AL, Andreana S. An overview of bone augmentation techniques. *Clin Case Rep Rev.* 2016;2(4):393-8.
54. Jarcho M. Calcium phosphate ceramics as hard tissue prosthetics. *Clin Orthop Relat Res.* 1981;157:259-78.
55. Sogal A, Tofe AJ. Risk assessment of bovine spongiform encephalopathy transmission through bone graft material derived from bovine bone used for dental applications. *J Periodontol.* 1999;70(9):1053-63.
56. Wenz B, Oesch B, Horst M. Analysis of the risk of transmitting bovine spongiform encephalopathy through bone grafts derived from bovine bone. *Biomaterials.* 2001;22(12):1599-606.
57. Yildirim M, Spiekermann H, Biesterfeld S, Edelhoff D. Maxillary sinus augmentation using xenogenic bone substitute material Bio-Oss in combination with venous blood. A histologic and histomorphometric study in humans. *Clin Oral Implants Res.* 2000;11(3):217-29.
58. Felice P, Marchetti C, Iezzi G, Piattelli A, Worthington H, Pellegrino G, et al. Vertical ridge augmentation of the atrophic posterior mandible with interpositional bloc grafts: bone from the iliac crest vs. bovine anorganic bone. Clinical and histological results up to one year after loading from a randomized-controlled clinical trial. *Clin Oral Implants Res.* 2009;20(12):1386-93.
59. Shetty V, Han TJ. Alloplastic materials in reconstructive periodontal surgery. *Dent Clin North Am.* 1991;35(3):521-30.
60. AlGhamdi AS, Shibly O, Ciancio SG. Osseous grafting part II: xenografts and alloplasts for periodontal regeneration--a literature review. *J Int Acad Periodontol.* 2010;12(2):39-44.
61. Sheikh Z, Sima C, Glogauer M. Bone replacement materials and techniques used for achieving vertical alveolar bone augmentation. *Materials.* 2015;8(6):2953-93.

62. Albee FH. Studies in bone growth: triple calcium phosphate as a stimulus to osteogenesis. *Ann Surg.* 1920;71(1):32-9.
63. Suzuki O. Octacalcium phosphate: osteoconductivity and crystal chemistry. *Acta Biomater.* 2010;6(9):3379-87.
64. Froum S, Stahl SS. Human intraosseous healing responses to the placement of tricalcium phosphate ceramic implants. *J Periodontol.* 1987;58:103-109.
65. Strub JR, Gaberthuel TW, Firestone AR. Comparison of tricalcium phosphate and frozen allogenic bone implants in man. *J Periodontol.* 1979;50,:624–9.
66. Klein CP, Driessen AA, de Groot K, van den Hooff A. Biodegradation behavior of various calcium phosphate materials in bone tissue. *J Biomed Mater Res.* 1983;17(5):769-84.
67. Wagner JR. Clinical and histological case study using resorbable hydroxylapatite for the repair of osseous defects prior to endosseous implant surgery. *J Oral Implantol.* 1989;15(3):186–92.
68. Ricci JL, Blumenthal NC, Spivak JM, Alexander H. Evaluation of a low-temperature calcium phosphate particulate implant material: physical-chemical properties and in vivo bone response. *J Oral Maxillofac Surg.* 1992;50(9):969–78.
69. Sugar AW, Thielens P, Stafford GD, Willins MJ. Augmentation of the atrophic maxillary alveolar ridge with hydroxyapatite granules in a Vicryl (polyglactin 910) knitted tube and simultaneous open vestibuloplasty. *Br J Oral Maxillofac Surg.* 1995;33(2):93–7.
70. Mardas N, Chadha V, Donos N. Alveolar ridge preservation with guided bone regeneration and a synthetic bone substitute or a bovine-derived xenograft: a randomized, controlled clinical trial. *Clin Oral Implants Res.* 2010;21(7):688-98.
71. Nyan M, Miyahara T, Noritake K, Hao J, Rodriguez R, Kasugai S. Feasibility of alpha tricalcium phosphate for vertical bone augmentation. *J Investig Clin Dent.* 2014;5(2):109-16.
72. Hall EE, Meffert RM, Hermann JS, Mellonig JT, Cochran DL. Comparison of bioactive glass to demineralized freeze-dried bone allograft in the treatment of intrabony defects around implants in the canine mandible. *J Periodontol.* 1999;70(5):526–35.
73. Matinlinna J, ed. *Handbook of oral biomaterials.* Singapore: Pan Stanford Publishing; 2014. p. 605-636.

74. Buser D, Brägger U, Lang NP, Nyman S. Regeneration and enlargement of jaw bone using guided tissue regeneration. *Clin Oral Implant Res* 1990;1(1):22–32.
75. Bartee BK. The use of high-density polytetrafluoroethylene membrane to treat osseous defects: clinical reports. *Implant Dent*. 1995;4(1):21-6.
76. Carbonell JM, Martin IS, Santos A, Pujol A, Sanz-Moliner JD, Nart J. High-density polytetrafluoroethylene membrane in guided bone and tissue regeneration procedures: a literature review, *Int J Oral Maxillofac Surg*. 2014;43(1):75-84.
77. Hoffman O, Bartee BK, Beaumont C, Kasaj A, Deli G, Zafiroopoulos GG. Alveolar bone preservation in extraction sockets using non-resorbable dPTFE membranes: a retrospective non-randomized study. *J Periodontol* 2008;79(8):1355-69.
78. Bartee BK, Carr JA. Evaluation of a high-density polytetrafluoroethylene (n-PTFE) membrane as a barrier material to facilitate guided bone regeneration in the rat mandible. *J Oral Implantol*. 1995;21(2):88-95.
79. Barber HD, Lignelli J, Smith BM, Bartee BK. Using a dense PTFE membrane without primary closure to achieve bone and tissue regeneration. *J Oral Maxillofac Surg*. 2007;65(4):748-52.
80. Crump TB, Rivera-Hidalgo F, Harrison JW, Williams FE, Guo IY. Influence of three membrane types on healing of bone defects. *Oral Surg Oral Med Oral Pathol Oral Radiol Endod*. 1996;82(4):365-74.
81. Ronda M, Rebaudi A, Torelli L, Stacchi C. Expanded vs. dense polytetrafluoroethylene membranes in vertical ridge augmentation around dental implants: a prospective randomized controlled clinical trial. *Clin Oral Implants Res*. 2014;25(7):859-66.
82. Hardwick R, Hayes BK, Flynn C. Devices for dentoalveolar regeneration: an up-to-date literature review. *J Periodontol*. 1995;66(6):495-505.
83. Lundgren D, Lundgren AK, Sennerby L, Nyman S. Augmentation of intramembraneous bone beyond the skeletal envelope using an occlusive titanium barrier. An experimental study in the rabbit. *Clin Oral Implants Res*. 1995;6(2):67-72.
84. Watzinger F, Luksch J, Millesi W, Schopper C, Neugebauer J, Moser D, et al. Guided bone regeneration with titanium membranes: a clinical study. *Br J Oral Maxillofac Surg*. 2000;38(4):312-5.
85. Gentile P, Chiono V, Tonda-Turo C, Ferreira AM, Ciardelli G. Polymeric membranes for guided bone regeneration. *Biotechnol J*. 2011;6(10):1187-97.

86. Piattelli A, Scarano A, Coraggio F, Matarasso S. Early tissue reactions to polylactic acid resorbable membranes: a histological and histochemical study in rabbit. *Biomaterials*. 1998;19(10):889-96.
87. Meinig RP. Clinical use of resorbable polymeric membranes in the treatment of bone defects. *Orthop Clin North Am*. 2010;41(1):39-47.
88. Simion M, Maglione M, Iamoni F, Scarano A, Piattelli A, Salvato A. Bacterial penetration through Resolut resorbable membrane in vitro. An histological and scanning electron microscopic study. *Clin Oral Implants Res*. 1997;8(1):23-31.
89. Bunyaratavej P, Wang HL. Collagen membranes: a review. *J Periodontol*. 2001;72(2):215–29.
90. Liu SH, Yang RS, al-Shaikh R, Lane JM. Collagen in tendon, ligament, and bone healing. A current review. *Clin Orthop Relat Res*. 1995;318:265–78.
91. Illangakoon UE, Gill H, Shearman GC, Parhizkar M, Mahalingam S, Chatterton NP, et al. Fast dissolving paracetamol/caffeine nanofibers prepared by electrospinning. *Int J Pharm*. 2014; 477(1-2):369-79.
92. Charulatha V, Rajaram A. Influence of different crosslinking treatments on the physical properties of collagen membranes. *Biomaterials*. 2003;24(5):759-67.
93. Sam G, Pillai BR. Evolution of barrier membranes in periodontal regeneration-”are the third generation membranes really here?”. *J Clin Diagn Res*. 2014;8(12):14-7.
94. Blumenthal NM. The use of collagen membranes to guide regeneration of new connective tissue attachment in dogs. *J Periodontol*. 1988;59(12):830-6.
95. Speer DP, Chvapil M, Eskelson CD, Ulreich J. Biological effects of residual glutaraldehyde in glutaraldehyde-tanned collagen biomaterials. *J Biomed Mater Res*. 1980;14(6):753-64.
96. Tal H, Moses O, Kozlovsky A, Nemcovsky C. Bioresorbable collagen membranes for guided bone regeneration. *Bone regeneration*. 1 ed. Rijeka: InTech; 2012. p. 111-139.
97. Friedmann A, Gissel K, Soudan M, Kleber BM, Pitaru S, Dietrich T. Randomized controlled trial on lateral augmentation using two collagen membranes: morphometric results on mineralized tissue compound. *J Clin Periodontol*. 2011;38(7):677-85.
98. Rothamel D, Schwarz F, Fienitz T, Smeets R, Dreiseidler T, Ritter L, et al. Biocompatibility and biodegradation of a native porcine pericardium membrane:

- results of in vitro and in vivo examinations. *Int J Oral Maxillofac Implants*. 2012;27(1):146-54.
99. Willershausen I, Barbeck M, Boehm N, Sader R, Willershausen B, Kirkpatrick CJ, et al. Non-cross-linked collagen type I/III materials enhance cell proliferation: in vitro and in vivo evidence. *J Appl Oral Sci*. 2014;22(1):29-37.
100. Bubalo M, Lazic Z, Matic S, Tatic Z, Milovic R, Curcin AP, et al. The impact of thickness of resorbable membrane of human origin on the ossification of bone defects: a pathohistologic study. *Vojnosanit Pregl*. 2012;69(12):1076-83.
101. Shin SI, Herr Y, Kwon YH, Chung JH. Effect of a collagen membrane combined with a porous titanium membrane on exophytic new bone formation in a rabbit calvarial model. *J Periodontol*. 2013;84(1):110-16.
102. Busenlechner D, Kantor M, Tangl S, Tepper G, Zechner W, Haas R, et al. Alveolar ridge augmentation with a prototype trilayer membrane and various bone grafts: a histomorphometric study in baboons. *Clin Oral Implants Res*. 2005;16(2):220-7.
103. Kozlovsky A, Aboodi G, Moses O, Tal H, Artzi Z, Weinreb M, et al. Bio-degradation of a resorbable collagen membrane (Bio-Gide) applied in a double-layer technique in rats. *Clin Oral Implants Res*. 2009;20(10):1116-23.
104. Fernandes PG, Novaes AB Jr, de Queiroz AC, de Souza SL, Taba M Jr, Palioto DB, et al. Ridge preservation with acellular dermal matrix and anorganic bone matrix cell-binding peptide P-15 after tooth extraction in humans. *J Periodontol*. 2011;82(1):72-9.
105. Yan JJ, Tsai AY, Wong MY, Hou LT. Comparison of acellular dermal graft and palatal autograft in the reconstruction of keratinized gingiva around dental implants: a case report. *Int J Periodontics Restorative Dent*. 2006;26(3):287-92.
106. Bondioli E, Fini M, Veronesi F, Giavaresi G, Tschon M, Cenacchi G, et al. Development and evaluation of a decellularized membrane from human dermis. *J Tissue Eng Regen Med*. 2014;8(4):325–36.
107. Pillai CKS, Paul W, Sharma CP. Chitin and chitosan polymers: Chemistry, solubility and fiber formation. *Prog Polym Sci*. 2009;34:641–78.
108. Ma S, Chen Z, Qiao F, Sun Y, Yang X, Deng X, et al. Guided bone regeneration with tripolyphosphate cross-linked asymmetric chitosan membrane. *J Dent*. 2014;42(12):1603–12.

109. Lee KY, Mooney DJ. Alginate: properties and biomedical applications. *Prog Polym Sci.* 2012;37(1):106-26.
110. Elgali I, Omar O, Dahlin C, Thomsen P. Guided bone regeneration : materials and biological mechanisms revisited. *Eur J Oral Sci.* 2017;125(5):315-37.
111. Tanaka S, Matsuzaka K, Sato D, Inoue T. Characteristic of newly formed bone during guided bone regeneration: analysis of cbfa-1, osteocalcin and VEGF expression. *J Oral Implantol.* 2007;33(6):321-6.
112. Lima LL, Goncalves PF, Sallum EA, Casati MZ, Nociti FH jr. Guided tissue regeneration may modulate gene expression in periodontal intrabony defects: a human study. *J Periodontal Res.* 2008;43(4):459-64.
113. Turri A, Elgali I, Vazirisani F, Johansson A, Emanuelsson L, Dahlin C, et al. Guided bone regeneration is promoted by the molecular events in the membrane compartment. *Biomaterials.* 2016;84:167-83.
114. Taguchi Y, Amizuka N, Nakadate M, Ohnishi H, Fuji N, Oda K, et al. A histological evaluation for guided bone regeneration induced by a collagenous membrane. *Biomaterials.* 2005;26(31):6158-66.
115. Oh SH, Kim JH, Kim JM, Lee JH. Asymmetrically porous PLGA/Pluronic F127 membrane for effective guided bone regeneration. *J Biomater Sci Polym Ed.* 2006;17(12):1375-87.
116. Linde A, Thoren C, Dahlin C, Sandberg E. Creation of new bone by an osteopromotive membrane technique: an experimental study in rats. *J Oral Maxillofac Surg* 1993;51(8):892-7.
117. Madras N, Kostopoulos L, Stavropoulos A, Karring T. Evaluation of a cell-permeable barrier for guided tissue regeneration combined with demineralized bone matrix. *Clin Oral Implants Res* 2003;14(6):812-8.
118. Anderud J, Jimbo R, Abrahamsson P, Isaksson SG, Adolfsson E, Malmström J, et al. Guided bone augmentation using a ceramic space-maintaining device. *Oral Surg Oral Med Oral Pathol Oral Radiol.* 2014;118(5):532-8.
119. Rispoli L, Fontana F, Beretta M, Poggio CE, Maiorana C. Surgery guidelines for barrier membranes in guided bone regeneration (GBR). *J Otolaryngol Rhinol.* 2015;1(2)1-8.

120. Chiapasco M, Zaniboni M. Clinical outcomes of GBR procedures to correct peri-implant dehiscences and fenestrations: a systematic review. *Clin Oral Implants Res.* 2009;20(4):113-23.
121. Fontana F, Santoro F, Maiorana C, Iezzi G, Piattelli A, Simion M. Clinical and histologic evaluation of allogeneic bone matrix versus autogenous bone chips associated with titanium-reinforced e-PTFE membrane for vertical ridge augmentation: a prospective pilot study. *Int J Oral Maxillofac Implants.* 2008;23(6):1003-12.
122. Buser D, Dula K, Lang NP, Nyman S. Long-term stability of osseointegrated implants in bone regenerated with the membrane technique. 5-year results of a prospective study with 12 implants. *Clin Oral Implants Res.* 1996;7:175-183.
123. Simion M, Fontana F, Rasperini G, Maiorana C. Vertical ridge augmentation by expanded polytetrafluoroethylene membrane and a combination of intraoral autogenous bone graft and deproteinized anorganic bovine bone (Bio Oss). *Clin Oral Implants Res.* 2007;18(5):620-9.
124. Simion M, Jovanovic SA, Tinti C, Benfenati SP. Long-term evaluation of osseointegrated implants inserted at the time or after vertical ridge augmentation. A retrospective study on 123 implants with 1-5 year follow-up. *Clin Oral Implants Res.* 2001;12(1):35-45.
125. Verardi S, Simion M. Management of the exposure of e-PTFE membranes in guided bone regeneration. *Pract Proced Aesthet Dent.* 2007;19(2):111-7.
126. Merli M, Migani M, Esposito M. Vertical ridge augmentation with autogenous bone grafts: resorbable barriers supported by osteosynthesis plates versus titanium-reinforced barriers. A preliminary report of a blinded, randomized controlled clinical trial. *Int J Oral Maxillofac Implants.* 2007;22(3):373-82.
127. Cucchi A, Vignudelli E, Napolitano A, Marchetti C, Corinaldesi G. Evaluation of complication rates and vertical bone gain after guided bone regeneration with non-resorbable membranes versus titanium meshes and resorbable membranes. A randomized clinical trial; *Clin Implant Dent Relat Res.* 2017;19(5):821-32.

128. Rocuzzo M, Ramieri G, Bunino M, Berrone S. Autogenous bone graft alone or associated with titanium mesh for vertical alveolar ridge augmentation: a controlled clinical trial. *Clin Oral Implants Res.* 2007;18(3):286-94.
129. von Arx T, Hardt N, Wallkamm B. The TIME technique: a new method for localized alveolar ridge augmentation prior to placement of dental implants. *Int J Oral Maxillofac Implants.* 1996;11(3):387-94.

13. ŽIVOTOPIS

Lea Grüngold, rođena je 6. kolovoza 1988. godine u Koprivnici. Osnovnu i srednju školu (opća gimnazija) završava u Koprivnici. Godine 2007. upisuje Stomatološki fakultet u Zagrebu te diplomira 2013. godine. Dobitnica je Rektorove nagrade za akademsku godinu 2011./2012. Nakon odrađenog pripravničkog staža nastavlja raditi u privatnom sektoru, stavljajući poseban naglasak na oralnu kirurgiju i implantologiju.

2017. godine upisuje poslijediplomski specijalistički studij Dentalne implantologije na Stomatološkom fakultetu u Zagrebu te iste godine započinje sa specijalizacijom iz oralne kirurgije na Zavodu za oralnu kirurgiju Stomatološkog fakulteta.