

Procjena učinkovitosti različitih otapala pri reviziji endodontskog punjenja na ekstrahiranim zubima

Katunarić, Adriana

Master's thesis / Diplomski rad

2018

Degree Grantor / Ustanova koja je dodijelila akademski / stručni stupanj: **University of Zagreb, School of Dental Medicine / Sveučilište u Zagrebu, Stomatološki fakultet**

Permanent link / Trajna poveznica: <https://um.nsk.hr/um:nbn:hr:127:836245>

Rights / Prava: [Attribution-NonCommercial 3.0 Unported](#) / [Imenovanje-Nekomercijalno 3.0](#)

Download date / Datum preuzimanja: **2025-02-02**



Repository / Repozitorij:

[University of Zagreb School of Dental Medicine Repository](#)





SVEUČILIŠTE U ZAGREBU
STOMATOLOŠKI FAKULTET

Adriana Katunarić

**PROCJENA UČINKOVITOSTI RAZLIČITIH
OTAPALA PRI REVIZIJI ENDODONTSKOG
PUNJENJA NA EKSTRAHIRANIM ZUBIMA**

Diplomski rad

Zagreb, 2018.

Rad je ostvaren na Zavodu za endodonciju i restaurativnu stomatologiju Stomatološkog fakulteta Sveučilišta u Zagrebu

Mentor rada: prof. dr. sc. Nada Galić, Zavod za endodonciju i restaurativnu stomatologiju Stomatološkog fakulteta Sveučilišta u Zagrebu

Lektor hrvatskog jezika: Kristina Dilica, prof. hrvatskog jezika i književnosti i dipl. fonetičar

Lektor engleskog jezika: Dijana Posedi, prof. engleskog jezika i dipl. informatolog

Sastav povjerenstva za obranu diplomskog rada:

1. _____
2. _____
3. _____

Datum obrane rada: _____

Rad sadrži:

32 stranice

2 tablice

8 slika

CD

Osim ako nije drukčije navedeno, sve ilustracije (tablice, slike i dr.) u radu su izvorni doprinos autora diplomskog rada. Autor je odgovoran za pribavljanje dopuštenja za korištenje ilustracija koje nisu njegov izvorni doprinos, kao i za sve eventualne posljedice koje mogu nastati zbog nedopuštenog preuzimanja ilustracija odnosno propusta u navođenju njihovog podrijetla.

Zahvala

Zahvaljujem mentorici, prof. dr. sc. Nadi Galić, na uloženom vremenu, prijateljskom odnosu i savjetima prilikom izrade ovog diplomskog rada.

Zahvaljujem prof. dr. sc. Zrinki Tarle na ljubaznosti ustupljanja stereomikroskopa.

Zahvaljujem doc. dr. sc. Jurici Matijeviću na statističkoj obradi podataka.

Procjena učinkovitosti različitih otapala pri reviziji endodontskog punjenja na ekstrahiranim zubima

Sažetak

Svrha ovog *ex vivo* istraživanja bila je usporediti učinkovitost i vrijeme potrebno za otapanje materijala za punjenje, baziranog na epoksi smoli, eukaliptolom i eteričnim uljem australskog čajnog drveta (čajevac) pri ručnoj i strojnoj reviziji.

60 humanih korijenskih kanala podijeljeno je u dvije grupe. Prvih 30 instrumentirano je sekvencom strojne tehnike Reciproc (VDW GmbH, München, Njemačka) i napunjeno odgovarajućom Reciproc gutaperkom (VDW GmbH, München, Njemačka) #40 i AH plus pastom (Dentsply DeTrey, Konstanz, Germany). Druga grupa instrumentirana je ručno, apeksno do #40 klasičnom "step-back" tehnikom i napunjena ručno gutaperkom i AH plus cementom, tehnikom hladne lateralne kondenzacije. Obje grupe pohranjene su u 0,9% fiziološkoj otopini u termostatu pri temperaturi od 37°C u razdoblju od 7 dana. Strojno instrumentirana grupa podijeljena je u dvije podgrupe od 15 korijenskih kanala te su obje revidirane strojno, R25 Reciproc instrumentom, pri čemu je u reviziji prve primjenjen eukaliptol, a u reviziji druge, ulje australskog čajnog drveta. Ručno tretirana skupina također je podijeljena u dvije podskupine od 15 kanala te je revidirana ručnom tehnikom. Prva podskupina revidirana je eukaliptolom, a druga uljem australskog čajnog drveta. Vrijeme potrebno za reviziju mjereno je za svaku skupinu. Korijenski su kanali uzdužno rascijepljeni i analizirani stereomikroskopski (mikroskop Olympus GmbH, SZX12, Dresden Technologieportal, Njemačka) pod povećanjem od 15x. Površine zaostatne gutaperke i punila izmjerene su pomoću računalnog programa *ImageJ*. Rezultati su statistički obrađeni Student t-testom.

U površini zaostatne gutaperke i punila nije utvrđena statistički značajna razlika između ispitivanih otapala niti među primjenjenim tehnikama revizije ($p > 0.05$). Strojnom tehnikom revizije statistički je značajno brže uklonjeno punjenje kanala u odnosu na ručnu ($p < 0.05$).

Oba ispitana ulja pokazala su podjednaku učinkovitost u uklanjanju endodontskog punjenja, no ni jedno nije u potpunosti uklonilo punjenje bez obzira na primijenjenu tehniku.

Ključne riječi: eukaliptol; ulje australskog čajnog drveta; revizija; Reciproc.

Evaluation of efficacy of various solvents in retreatment of endodontic filling in extracted teeth

Summary

The purpose of this *ex vivo* study was to evaluate and compare the efficacy of eucalyptol and tea tree oil in reciproc and hand instrumentation retreatment of epoxy resin based endodontic filling in extracted teeth.

In the research 60 root canals were instrumented and divided into two groups. The first 30 canals were instrumented using Reciproc (#40) and filled with Reciproc gutta-percha #40 and AH plus sealer. The second group was instrumented with hand files, applying to #40 with “step-back” technique and filled with gutta-percha (#40) and AH plus sealer with cold lateral condensation technique. Both groups were stored in 0,9% saline solution in a thermostat at 37°C for 7 days. Reciproc treated group was divided into two subgroups of 15 root canals. Both subgroups were retreated with R25 Reciproc instrument wherein the first subgroup with eucalyptol and the second with tea tree oil. Afterwards each canal was instrumented with R40 Reciproc instrument. Manually treated group was also divided into two subgroups of 15 canals and was retreated with manual technique (Kerr reamers and Hedström files). The first manually treated subgroup was retreated with eucalyptol and the second with tea tree oil. Time of retreatment was measured in each group.

Root canals were split longitudinally and scanned with camera connected with stereomicroscope (Olympus SZX12) under x15 magnification. The surface of remaining gutta-percha and sealer were measured using computer software program Image J.

The results were statistically processed by Student T-test. There were no statistically significant differences in area of remaining gutta-percha among two solvents nor in applied technique.

Keywords: eucalyptol; tea tree oil; retreatment, Reciproc

SADRŽAJ

1. Uvod.....	1
1.1. Hipoteza.....	4
2. Materijali i postupci.....	5
2.1. Materijali.....	6
2.2. Postupak rada.....	8
2.2.1. Priprema uzoraka za istraživanje.....	8
2.2.2. Instrumentacija i punjenje grupe I.....	9
2.2.3. Instrumentacija i punjenje grupe II.....	10
2.2.4. Revizija korijenskih kanala.....	11
2.2.5. Statistička obrada podataka.....	13
3. Rezultati.....	14
3.1. Vrijeme potrebno za reviziju.....	15
3.2. Površina zaostatnog punila.....	17
4. Rasprava.....	20
5. Zaključak.....	24
6. Literatura.....	26
7. Životopis.....	32

Popis skraćenica

NaOCl – natrijev hipoklorit

EDTA – etilendiaminotetraoctena kiselina

1. UVOD

Revizija endodontskog punjenja indicirana je u slučajevima neuspješnog primarnog endodontskog liječenja (1, 2). Uz nedovoljno poznavanje anatomije zuba i morfologije endodontskog prostora, nepravilnu dijagnozu i neprikladan plan liječenja, ne dijagnosticiranu frakturu korijena, cistične lezije, jatrogene deformacije kanalnog sustava zuba i kolesterolske kristale u apikalnom tkivu, najčešćim uzrocima neuspjeha smatraju se i perzistirajuća infekcija netretiranog korijenskog kanala, prisutnost ekstraradikularnog biofilma, te reakcija na strano tijelo (materijal za punjenje ili separirani instrument) u području periapiksa (1-3, 4, 5).

Nepotpunim čišćenjem i dezinfekcijom korijenskih kanala i inficiranih dentinskih tubulusa, nezadovoljavajućim apikalnim i lateralnim brtvljenjem, bilo prepunjenjem, bilo potpunjenjem kanala, te koronarnim propuštanjem zbog pogrešaka u postendodontskoj opskrbi zuba, omogućuje se opstanak i nakupljanje patogenih mikroorganizama, unutar endodontskog prostora, etiološki povezanih s nastankom podražaja koji dovode do perzistiranja i širenja periapikalnih patoloških promjena (1-3, 6-9). Osnovni cilj kvalitetne revizije uspostava je uvjeta koji će omogućiti cijeljenje periapikalnog procesa (1-3, 10-13). To podrazumijeva uklanjanje neadekvatnog punjenja, temeljito čišćenje korijenskih kanala i novo punjenje i restauraciju koje će zabrtviti puteve rubnog propuštanja u endodontski prostor iz usne šupljine, odnosno periapikalnog i periradikularnog područja. Pravilnim trodimenzionalnim i kompaktnim punjenjem brtve se i svi podražajni čimbenici koji se nisu uklonili tijekom čišćenja, unutar korijenskih kanala što onemogućuje njihovo štetno djelovanje i opstanak. Korijenski kanali najčešće se pune kombinacijom gutaperka štapića i cementa (1, 14). Revizija takve vrste punjenja može se provoditi sa ili bez otapala, ručnim instrumentima od nehrđajućeg čelika, a u novije vrijeme i strojno, recipročnim i rotirajućim tehnikama pomoću NiTi instrumenta te ultrazvučno i laserom, uređajima koji stvaraju visoku temperaturu razmekšavajući gutaperku toplinom (1-3, 15, 16). 2011. godine u kliničku praksu uvedena je recipročna Reciproc tehnika instrumentacije (VDW, München, Njemačka). Provodi se uporabom tri instrumenta: R25 (crveni, 25/0,08), R40 (crni 40/0,06), R50 (žuti, 50/0,05) i pripadajućeg motora (VDW Silver ili Gold Reciproc, VDW GmbH, München, Njemačka). Budući da su rotacijske tehnike dulje u uporabi od recipročnih, o njihovoj učinkovitosti i uspoređivanju sa ostalim tehnikama rađena su brojna istraživanja (17-22). Autori mnogih istraživanja iznose kako su rotacijske tehnike učinkovitije u odnosu na ručne tehnike (17-19),

dok u drugim istraživanjima (20-22) nije pronađena značajna razlika između tih dviju tehnika. Nakon uvođenja recipročne tehnike instrumentacije i revizije korijenskih kanala, brojnim istraživanjima ispitivana je njezina učinkovitost te je uspoređena sa efikasnošću ostalih tehnika (23-30), pri čemu značajan dio istraživanja navodi superiornost recipročne tehnike u odnosu na druge (23, 27-29). Postoje i istraživanja (24, 30, 31), u kojima nisu pronađene značajne razlike između recipročne i ostalih, prvenstveno, strojnih tehnika. Prema autorima (32, 33, 34), punila stopljena s gutaperkom, mogu ostati nedostupna mehaničkom čišćenju unutar anatomskih ramifikacija, stoga se u postupku revizije preporuča uporaba otapala. Pri reviziji bez primjene otapala, postoji i opasnost od raznih mehaničkih oštećenja izvornog endodontskog prostora uslijed nastanka prevelikog trenja između stijenki kanala i reznih bridova instrumenata, prilikom čega dolazi i do oslobađanja topline dovoljno visoke temperature za omekšavanje gutaperke koja se tada dodatno potiskuje u kanalni sustav tretiranog zuba (35). Bez obzira na primijenjenu tehniku uklanjanja endodontskog punjenja, neovisno o primjeni otapala, u svim dostupnim, dosadašnjim istraživanjima navodi se veća ili manja površina zaostalog endodontskog punjenja, koje se nije uspjelo ukloniti iz korijenskih kanala (29-31, 36-39). Dugi niz godina pri reviziji endodontskog punjenja rabio se kloroform. Međutim, kako je 1976. godine odredbom U.S. Food and Drug Administration zabranjena uporaba kloroforma radi potencijalne kancerogenosti i citotoksičnosti (40-42), kao alternativno otapalo često se koristi eterično ulje eukaliptusa koje, pored biokompatibilnosti i relativno uspješnog i brzog otapanja punjenja iz korijenskih kanala, ima i antibakterijski, antifungalni i antivirusni učinak. Uz eukaliptol istražena su i druga eterična ulja; ulje naranče, igličastog bora, bijelog bora i čajevca (australsko čajno drvo - *Melaleuca alternifolia*). Ulje čajevca, također se navodi kao uspješno otapalo gutaperke, pritom ima antibakterijski, antifungalni, antivirusni i protuupalni učinak te je, kao i ostala eterična ulja, proglašeno biokompatibilnim (13, 32-34, 42, 44).

Svrha ovog istraživanja bila je usporediti učinkovitost i vrijeme potrebno za otapanje gutaperke i AH plus punila iz korijenskih kanala između eteričnog ulja eukaliptusa (*Eucalyptus globulus*) i ulja australskog čajnog drva (*Melaleuca alternifolia*) pri ručnoj (Kerr proširivači i Hedström pilice (Maillefer, Ballaigues, Švicarska) i recipročnoj (Reciproc (VDW GmbH, München, Njemačka)) tehnici revizije.

1.1. Hipoteza

Nulta hipoteza:

Nema razlike u učinkovitosti i vremenu uklanjanja punila ispitivanim otapalima i tehnikama revizije.

Radna hipoteza:

Postoji razlika u brzini i učinkovitosti uklanjanja endodontskog punila između ispitivanih otapala i tehnika revizije.

2. MATERIJALI I POSTUPCI

2.1. Materijali

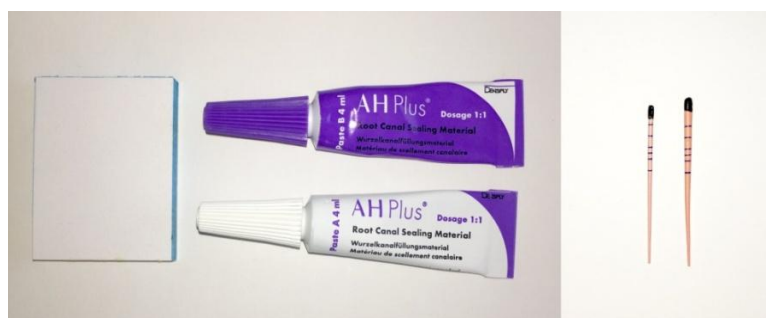Korijenski kanali punjeni su standardiziranim štapićima gutaperke (DiaDent, Seul, Koreja) i AH plus pastom (De Trey, Ballaignes, Švicarska) (Slika 1.).

Gutaperka je polutvrdo punilo, sastavljeno od dugih hidrokarbonskih lanaca i izoprenskog dijela prirodne gume. Dobiva se koagulacijom mliječnog soka drveta *Isonandra guttae*. Materijal je crvenkaste boje, translucantan i krut na sobnoj temperaturi. Postaje elastična na temperaturi od 25 °C, a meka iznad 60 °C. Relativno je dobar toplinski izolator, a plastičnost koju dobiva zagrijavanjem na 40 do 45 °C omogućava njenu vertikalnu kondenzaciju u kanalu. Otapa se u organskim otapalima: kloroformu, ugljičnom disulfidu, benzenu, ksilolu, halotanu, eteru, acetonu i eteričnim uljima. Izložena zraku i svjetlu postaje krta i krhka zbog oksidacije i promjene kristalne strukture. Za uporabu u dentalnoj medicini, gutaperka dolazi u formi standardiziranih i nestandardiziranih štapića koji promjerom i oznakama (brojevi ili boje) odgovaraju endodontskim instrumentima. Gutaperka štapići sadrže 18 do 22 % gutaperke, 56 do 75 % cinkova oksida, 1,5 do 17 % sulfata teških metala, te 1 do 4 % vosaka i smole. RTG mikroanalizom dokazano je prisustvo cinka, silikona, titanija, kadmija, bakra, i željeza u gutaperka štapićima, a sadržaj ovisi o proizvođaču. Gutaperka je relativno netoksična, a citotoksičnost ovisi o dodacima (3, 14).

AH Plus je epoksi amin smola, koja spada u skupinu punila temeljenih na umjetnim smolama. Zapunjava prostore između štapića i stijenki kanala, te prodire u lateralne i akcesorne kanaliće gdje štapići ne mogu doprijeti. Na tržište dolazi u obliku dvije paste od kojih jedna sadrži epoksi smolu, kalcij tungstat, cirkonijev oksid, silicijevu kiselinu i pigmente željeznog oksida. Druga pasta sadrži amine, kalcij tungstat, cirkonijev oksid, silicijevu kiselinu i silikonsko ulje. Vrijeme rada iznosi 4 sata na 23 °C, a vrijeme stvrdnjavanja, minimalno 8 sati na 37 °C. Materijal ima dobar radioopacitet, relativno je slabo topljiv u tkivnim tekućinama, ne dovodi do promjene boje zuba, biokompatibilan je i lako se uklanja iz korijenskog kanala (14, 35, 45).

U ovom istraživanju korištena su dva otapala: eterično ulje eukaliptusa i eterično ulje australskog čajnog drveta (Slika 2.). Eterična ulja su lako hlapljive tekućine, ugodnog mirisa. Dobivaju se destilacijom vodenim parama cvjetova, plodova, lišća i drugih biljnih dijelova.

Po kemijskom su sastavu smjese lančastih ili cikličnih ugljikovodika, a mogu sadržavati i aldehide, alkohole, fenole, estere, etere, sumporne spojeve i ketone. Eterično ulje eukaliptusa ekstrahira se parnom destilacijom lišća i grančica Australске biljke *Eucalyptus globulus*. Aktivni sastojci ulja su 1,8 cineol (66,1%), alfa-pinen (14,7%), 3-metilbutanal (0,15%) i izoamil izovalerat (0,02%) (46). Monoterpenski biciklički oksid, 1,8 cineol, tzv. eukaliptol, i alfa-pinen doprinose antibakterijskom djelovanju ulja. Eterično ulje australskog čajnog drveta (*Melaleuca alternifolia*) poznato je po nazivu čajevac koji proizlazi iz činjenice da drveće raste u vodi, ili blizu vode, koja je jasne smeđe boje čaja zbog tanina iz lišća i grančica koje padaju u nju. Ulje je svjetlo žute boje i ekstrahira se iz listova čajevca. Aktivni sastojci čajevca su terpinen-4-ol (45,4%), gama-terpinen (15,7 %), para-cimen (6,2 %), alfa-terpineol (5,3%) i 1,8-cineol (3%) (46). Najaktivniji sastojak, terpinen-4-ol, obogaćuje ulje antibakterijskim i antigljivičnim svojstvima, a u novijim istraživanjima dokazan je i njegov protuupalni učinak (47, 48). Oba ulja su biokompatibilna te su se u istraživanjima pokazala djelotvornima u otapanju gutaperke.



Slika 1. AH-Plus pasta i gutaperka štapići #40 (lijevo DiaDent, desno VDW Reciproc).



Slika 2. Otapala ispitivana u istraživanju.

2.2. Postupak rada

2.2.1. Priprema uzoraka

Etičko povjerenstvo Stomatološkog fakulteta Sveučilišta u Zagrebu odobrilo je provođenje istraživanja pod rednim brojem 05-PA-26-3/2018.

Za potrebe istraživanja korišteni su trajni maksilarni i mandibularni ljudski zubi potpuno razvijenih korijena bez znakova karijesnog oštećenja, eksterne resorpcije i endodontskog liječenja. Vađeni su iz parodontoloških, ortodontskih i drugih zdravstvenih razloga na Zavodu za oralnu kirurgiju Stomatološkog fakulteta Sveučilišta u Zagrebu. Nakon vađenja, zubi su isprani pod mlazom vode, očišćeni od mekotkivnih naslaga te su pohranjeni u 0,5 postotnoj otopini kloramina. Nakon mehaničke obrade okruglim karbidnim svrdlom #3 sterilizirani su u autoklavu.

Trepanacijski otvori pulpnih komorica rađeni su s okluzalne strane lateralnih, i oralne strane frontalnih zubi, fisurnim dijamantnim svrdlom br. 016 (Komet, Rock Hill, SC, SAD) montiranim na turbinu uz vodeno hlađenje. Krov pulpnih komorica odstranjen je okruglim karbidnim svrdlom #3. Pulpa je uklonjena pulpekstripatorom, a dužine korijenskih kanala izmjerene su uvođenjem strugača veličine #10 ili #15 (Kerr strugač, Maillefer, Ballaigues, Švicarska) do apikalnog otvora nakon čega je instrument uvučen za milimetar. Prosječna dužina korijenskih kanala iznosila je 14mm. 60 korijenskih kanala podijeljeno je s obzirom na tehniku instrumentacije u dvije grupe (n=30).

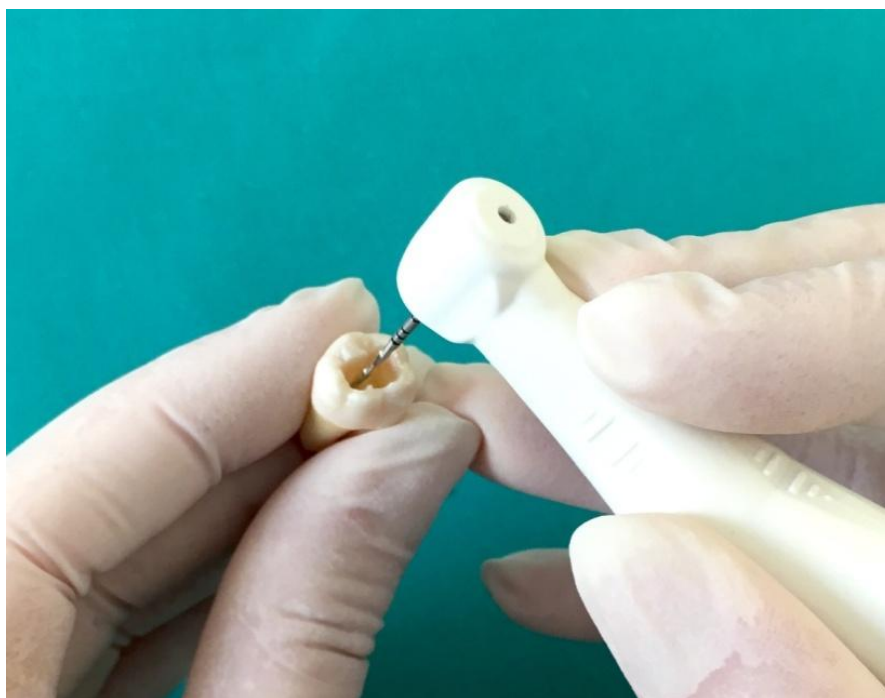2.2.2. Instrumentacija i punjenje grupe I

Prva skupina mehanički je obrađena ručnim instrumentima; strugačima, proširivačima i hedstrem pilicama (Maillefer, Ballaigues, Švicarska), apikalno do # 40 (ISO # 40 master file), a koronarno do # 80, klasičnom “*step-back*” tehnikom. Korijenski su kanali između svakog instrumenta isprani 1ml 2.5%-tne otopine NaOCl-a (pripremljeno na Zavodu za restaurativnu stomatologiju i endodonciju Stomatološkog fakulteta Sveučilišta u Zagrebu, Republika Hrvatska) jednokratnom plastičnom špricom (vol. 2ml) i 30G iglom tupog vrha. Završno uklanjanje zaostatnog sloja provedeno je ispiranjem kanala 1ml 2,5%-tne otopine NaOCl-a 30sek., 15%-totnom otopinom etilendiaminotetraoctene kiseline (Calsinase, Lege artis, Dettenhausen, Njemačka) 60 sek. i fiziološkom otopinom. Kanali su potom posušeni sterilnim papirnatim štapićima.

Korijenski kanali prve grupe punjeni su standardnim gutaperka štapićima (DiaDent, Seul, Koreja) i AH Plus pastom (Dentsply DeTrey, Konstanz, Germany) zamiješanom prema uputi proizvođača, tehnikom hladne lateralne kondenzacije. Glavani gutaperka (engl. Master cone) # 40 nakon uranjanja u pastu, aplicirana je u kanal do prethodno izmjerene duljine te je lateralno i apikalno potisnuta ručnim raširivačem (engl. Spreader) #25 čime je stvoren prostor za dodatni gutaperka štapić odgovarajuće veličine. Dodatni gutaperka štapići obloženi pastom, opetovano su unašani u kanal sve dok se raširivačem nije moglo prodrijeti u punjenje dublje od 2 mm. Ravnim nabijačem, zagrijanim na plameniku, odrezan je višak gutaperka štapića u razini ulaza u korijenski kanal te je punjenje dodatno kondenzirano u vertikalnom smjeru.

2.2.3. Instrumentacija i punjenje grupe II

Druga skupina instrumentirana je strojno, Reciproc instrumentima; R25 i R40 (VDW, München, Njemačka) pokrenutim VDW Reciproc Gold motorom (VDW, München, Njemačka), do veličine 40/0.6, po protokolu proizvođača (Slika 3.). Kemijska obrada između svake rekapitulacije i završno uklanjanje zaostatnog sloja provedeno je istim irigansima kao i u prvoj grupi. Nakon sušenja papirnatim štapićima, korijenski su kanali punjeni VDW Reciproc gutaperkom #40 obloženom prethodno zamiješanom AH Plus pastom. Višak gutaperke odstranjen je zagrijanim ravnim nabijačem i završno vertikalno kondenziran. Nakon punjenja svi su uzorci pohranjeni u fiziološkoj otopini u termostatu pri temperaturi od 37°C.



Slika 3. Strojna obrada korijenskih kanala R40 instrumentom.

2.2.4. Revizija

Nakon sedam dana uzorci su izvađeni iz termostata i posušeni gazom. Gates Glidden svrdlom #3 (Maillefer, Ballagius, Švicarska) u koronalnoj trećini svakog kanala načinjen je mali spremnik za otapalo. Strojno i ručno instrumentirana grupa podijeljene su u dvije podgrupe od broičano 15 korijenskih kanala, označene slovima *a* i *b*. Podgrupe *a* tretirane su eukaliptolom, a podgrupe *b*, čajevcem.

Grupa I (podgrupa a i b)

Za reviziju prve grupe korišteni su ručni instrumenti. Nakon primjene 1 ml otapala, okretanjem proširivača # 15 u smjeru kazaljke na satu za 120°, uz lagani apikalni pritisak, izrađen je put za otapalo, a hedstrem pilicama iste veličine, odstranjivana je omekšala gutaperka. Veličina instrumenata postupno je povećavana do #40. Otapalo je dodavano po potrebi. Postupak je ponavljan od postizanja radne duljine te je završen u trenutku kada više nije bilo vidljivih tragova punila na instrumentima i papirnatim štapićima.

Grupa II (podgrupa a i b)

Druga grupa revidirana je strojno, Reciproc instrumentima (Slika 4.). Slijedeći protokol proizvođača, nakon unašanja 1 do 2 kapi otapala u prethodno izrađen spremnik na ulazu korijenskog kanala, R25 instrumentom, uz lagani pritisak prema apikalno, pokretima „unutra – van“ kroz 3 konsektivne amplitude od 3mm, između kojih je slijedilo čišćenje instrumenta sterilnom gazom, postupno je postignuta radna duljina. Zatim je u korijenski kanal uveden R40 instrument te je pokretima „unutra – van“ i „u stranu“, navedenim protokolom, odstranjeno preostalo punjene sa stijenki kanala. Revizija je i u ovoj grupi smatrana završenom kada više nije bilo vidljivih tragova punila na instrumentima.

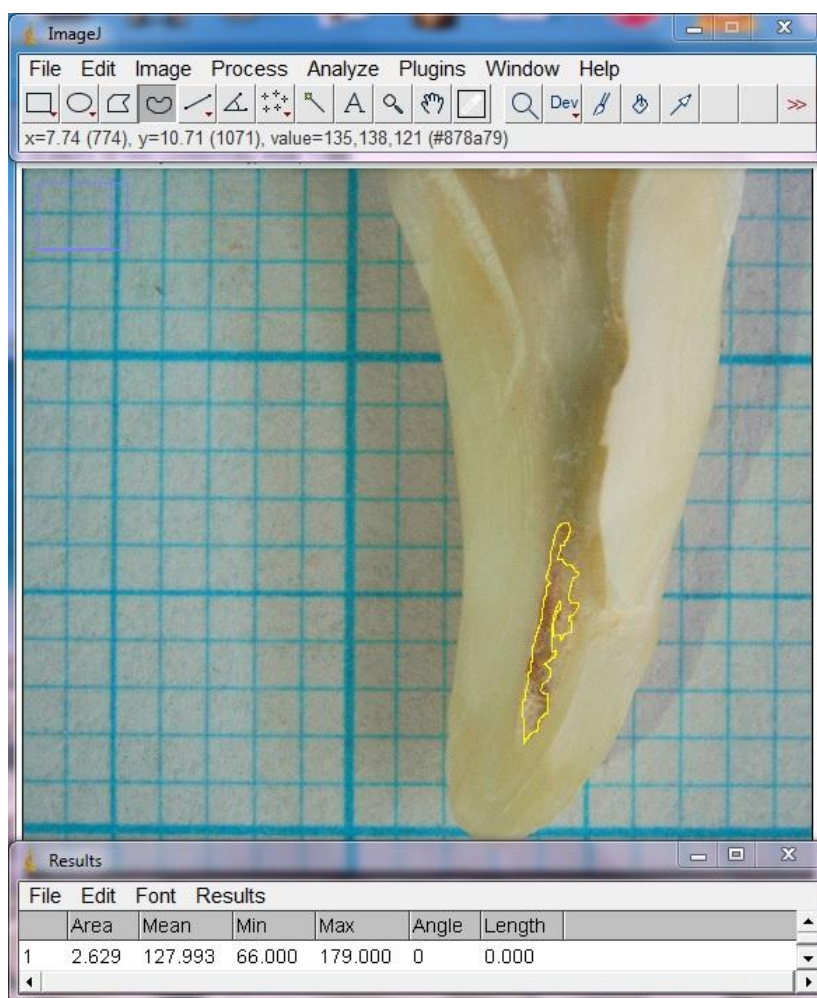
Završno su svi kanali isprani 0,5%-tnom otopinom NaOCl-a, 15%-tnom otopinom EDTA i fiziološkom otopinom te su posušeni papirnatim štapićima. Vrijeme potrebno za reviziju svakog korijenskog kanala, od početka do kraja postupka, mjereno je u minutama.



Slika 4. R40 (gore) i R25 (dolje) Reciproc instrumenti.

2.2.5. Statistička obrada podataka

U svrhu kvantifikacije površine punjenja zaostalog u korijenskim kanalima, nakon revizije, uzorci su uzdužno rascijepljeni, i snimljeni kamerom montiranom na stereomikroskop (Olympus SZX12) pod povećanjem od 15 puta. Dobivene slike prebačene su na računalo te su površine zaostale gutaperke i paste izmjerene računalnim programom ImageJ (Slika 5.). Dobiveni podatci statistički su obrađeni Student - T testom. U obradi podataka korišten je računalni program SPSS 17.1 for Windows. Normalnost distribucije podataka provjerena je deskriptivnom statističkom metodom (P-P plot). P vrijednosti manje od 0,05 smatrane su značajnima.



Slika 5. Mjerenje računalnim programom ImageJ.

3. REZULTATI

3.1. Vrijeme potrebno za reviziju

Tablica 1. Prikazuje vremena izražena u minutama potrebna za reviziju svih uzoraka po skupinama. Student T test za nezavisne uzorke pokazao je da postoji statistički značajna razlika u vremenu potrebnom za reviziju između :

(eukaliptol strojne) *Ila* i (eukaliptol ručne) *Ia* obrade ($t=-8,713$, $df=28$, $p<0,001$),

(eukaliptol strojne) *Ila* i (čajevac ručne) *Ib* obrade ($t=-5,396$, $df=28$, $p<0,001$),

(čajevac strojne) *Iib* i (čajevac ručne) *Ila* obrade ($t=-5,999$, $df=28$, $p<0,001$),

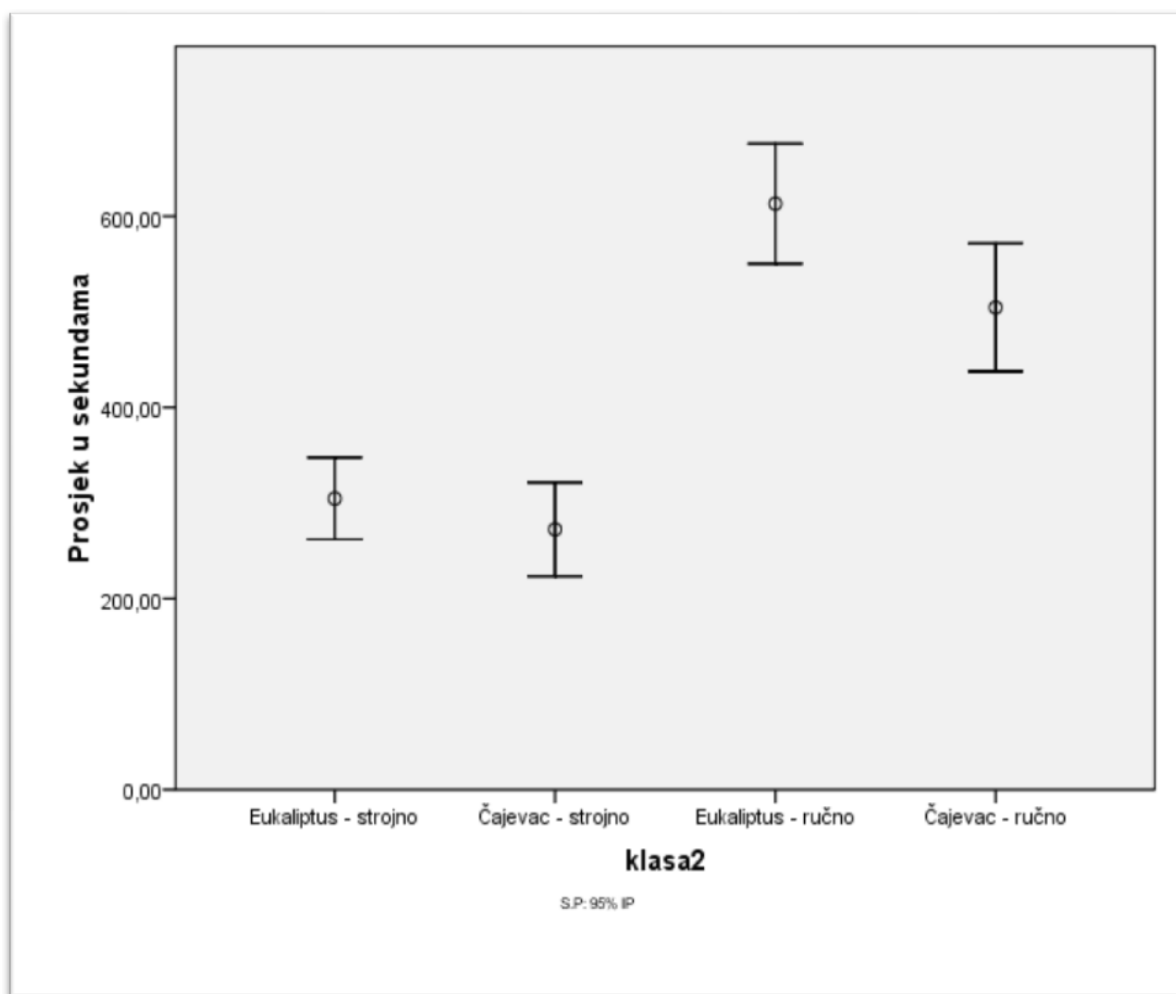
(eukaliptol ručne) *Ia* i (čajevac ručne) obrade *Ib* ($t=2,358$, $df=28$, $p=0,017$),

(čajevac strojne) *Iib* i (eukaliptus ručne) obrade *Ia* ($t=-9,178$, $df=28$, $p<0,001$).

Revizija Recipro instrumentima statistički je značajno kraće trajala u usporedbi s ručnom revizijom, pri čemu je grupa tretirana čajevcem bila značajno brže revidirana (Slika 6.).

Tablica 1. Opisne mjere vremena potrebnog za reviziju, izražene u minutama.

GRUPA	N	MEAN	SD	MINIMUM	MAXIMUM	PERCENTILES		
						25th	50th	75th
Ia	15	10:13	0:29	7:37	13:26	8:29	10:03	12:18
Ib	15	8:25	0:31	5:39	11:37	6:10	8:02	10:07
Ila	15	5:08	0:20	2:30	6:55	4:15	5:10	6:05
Iib	15	4:32	0:23	2:48	7:16	3:21	4:11	5:40



Slika 6. Grafički prikaz prosjeka vremena (u sekundama) potrebnog za reviziju po skupinama.

3.2. Površina zaostatnog punjenja

Tablica 2. Prikazuje deskriptivne mjere površine zaostatnog punila (Slika 7.). Student T test za nezavisne uzorke pokazao je da nema statistički značajne razlike u postotku površine zaostale gutaperke između:

(eukaliptol strojne) *IIa* i (eukaliptol ručne) *Ia* grupe ($p > 0,05$),

(eukaliptol ručne) *Ib* i (čajevac ručne) *Ib* grupe ($p > 0,05$),

(eukaliptol ručne) *Ia* i (čajevac strojne) *IIb* grupe ($p > 0,05$),

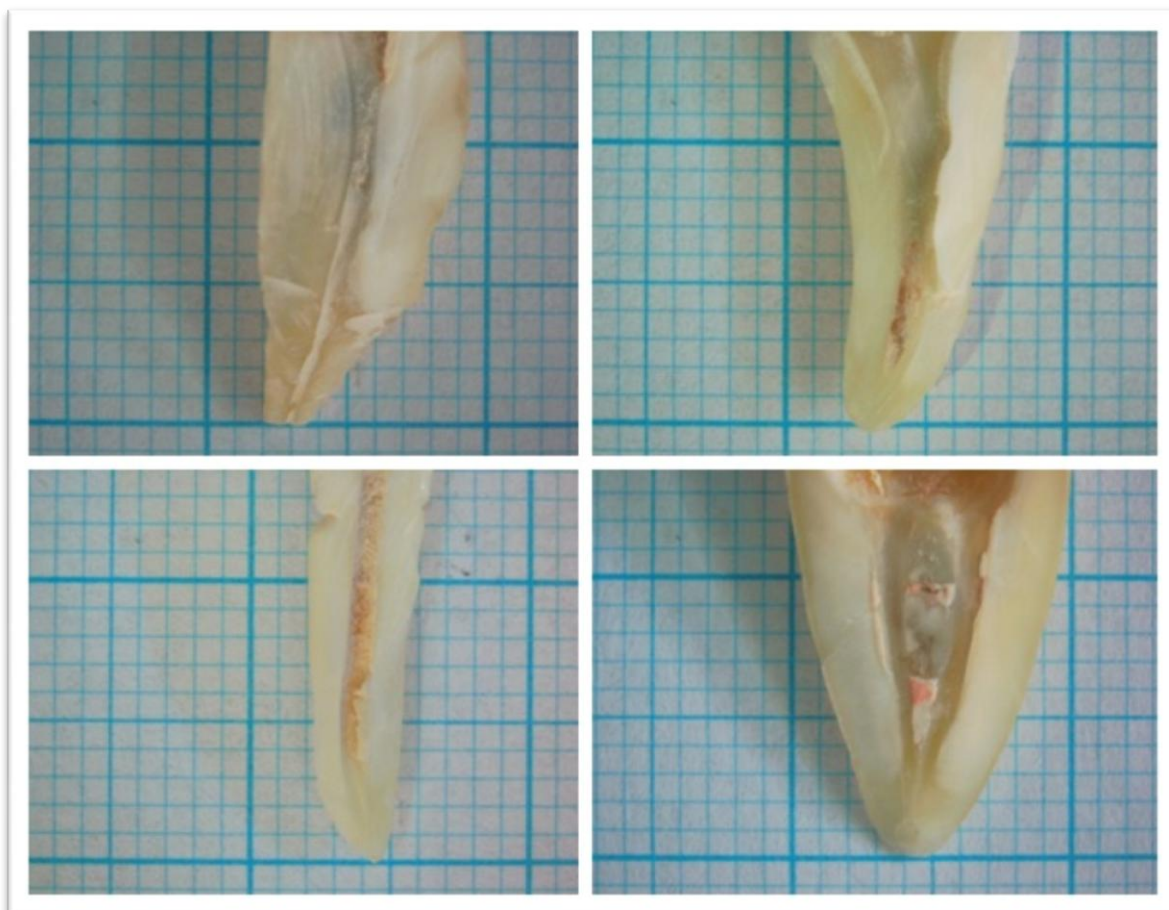
(eukaliptol strojne) *IIa* i (čajevac strojne) *IIb* grupe ($p > 0,05$),

(čajevac strojne) *IIb* i (čajevac ručne) *Ib* grupe ($p > 0,05$).

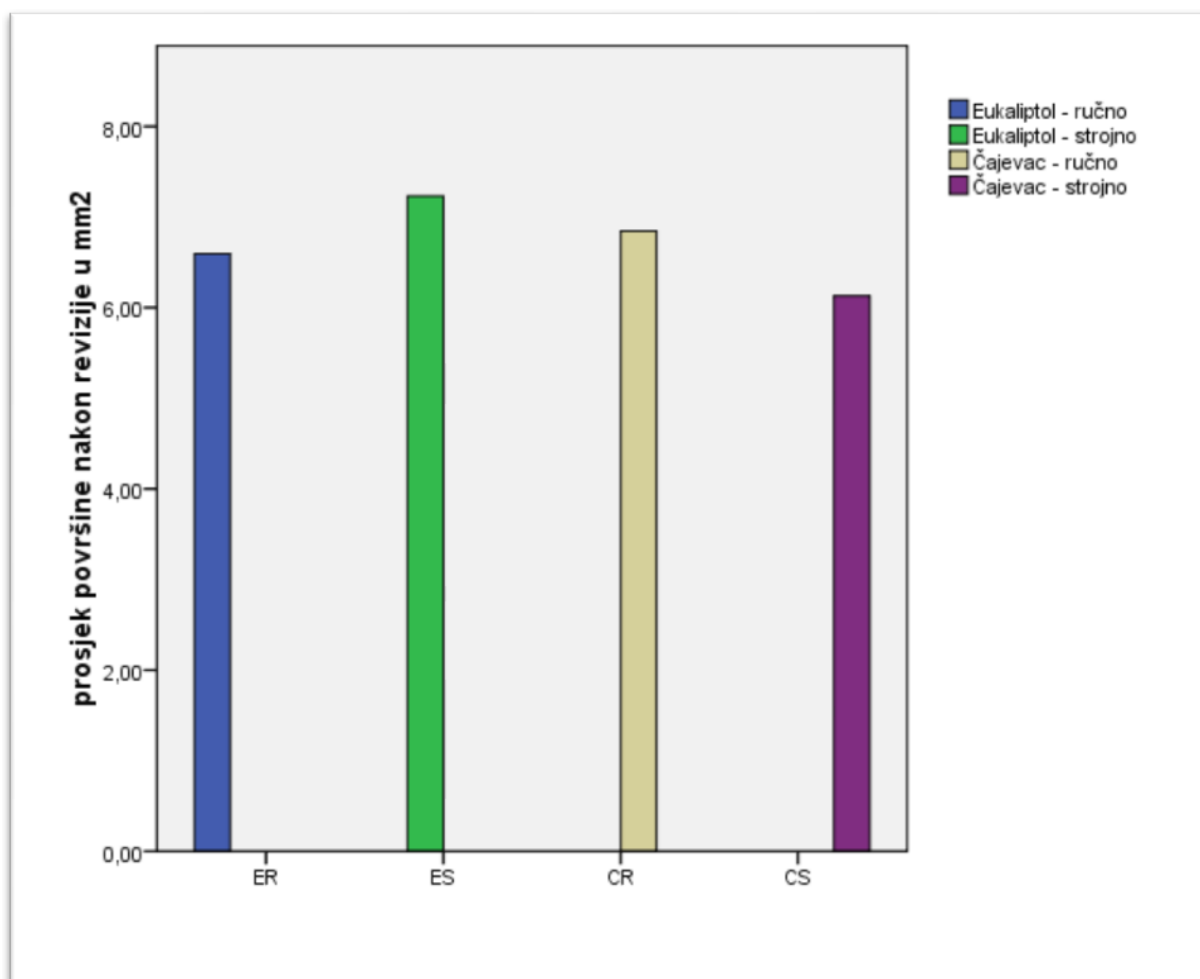
Kod svih ispitivanih skupina zaostala je približno jednaka površina punila (Slika 8.).

Tablica 2. Postotak površine zaostatnog punila po skupinama.

GRUPA	N	MEAN	SD	MINIMUM	MAXIMUM	PERCENTILES		
						25th	50th	75th
Ia	15	6,59%	0,60%	2,44%	11,97%	5,29%	6,18%	7,88%
Ib	15	6,66%	0,56%	3,88%	11,28%	4,35%	6,75%	8,16%
IIa	15	7,23%	0,52%	3,22%	10,76%	6,30%	7,68%	8,35%
IIb	15	6,13%	0,51%	2,60%	9,31%	5,29%	6,10%	7,60%



Slika 7. Zaostatna gutaperka i punilo nakon revizije endodontskog punjenja zuba iz skupina:
Ia (dolje lijevo), Ib (gore lijevo), IIa (gore desno), IIb (dolje desno).



Slika 8. Grafički prikaz prosjeka površine zaostatnog punila u mm² po skupinama.

4. RASPRAVA

Cilj uspješne revizije punjenja korijenskih kanala je potpuno uklanjanje materijala za punjenje i preostalog inficiranog sadržaja te ponovno čišćenje i širenje korijenskih kanala kako bi se ponovnim punjenjem korijenskih kanala moglo postići što potpunije brtvljenje endodontskog prostora (1-3, 14, 15). Brojne studije su pokazale da, bez obzira na vrstu tehnike revizije, bilo ručnom ili strojnom, uz primjenu otapala ili bez njega, nije moguće u potpunosti ukloniti punjenje iz korijenskih kanala (23, 29-31, 38, 39). Stoga se, prema nekim autorima (13, 17, 41-43), svakako preporučuje uporaba otapala jer su neophodna za otapanje punila iz teško dostupnih anatomskih ramifikacija i dentinskih kanalića. Nakon zabrane uporabe kloroforma, učinjena su brojna istraživanja u svrhu utvrđivanja što efikasnijeg otapala, međutim, većina njih se još uvijek uspoređuje s učinkovitosti kloroforma (42, 49, 50). Kaplowitz je 1990. g. (42) usporedio topljivost gutaperke u pet različitih otapala (pročišćeni bijeli terpentini, ulje melaleuke, eukaliptusovo ulje, ulje bijelog bora i ulje igličastog bora) s kloroformom, te je izvjestio da su, pri temperaturi od 37 stupnjeva Celzijusa i trajanju od 15 minuta samo kloroform i pročišćeni bijeli terpentini otopili gutaperku u potpunosti, dok su ostala otapala otopila samo 50% gutaperke. Potom su Gorduysus i sur. (44) uspoređivali topljivost gutaperke u halotanu, kloroformu, ksilenu, acetonu, izopropil alkoholu, terpentinu, ulju malaleuke i eukaliptusovom ulju. Halotan, kloroform i ksilen bili su daleko snažnija otapala gutaperke u odnosu na preostala sredstva. Eukaliptusovo ulje, ulje melaleuke i terpentini bili su relativno slabije efikasni u otapanju gutaperke; aceton i izopropilni alkohol nisu otopili gutaperku. Budući da su kloroform i ksilen opisani kao toksični, a halotan, koji se već od 1956. godine rabi kao inhalacijski anestetik i služi za uvod u opću anesteziju, ima malu toksičnost, razmjerno je biokompatibilan (2) i pokazuje neugodne nuspojave, izbor otapala sužava se na eterična ulja (41, 50). U većini istraživanja kojima su uspoređivana eterična ulja eukaliptusa, naranče ili pročišćenog bijelog terpentina i neko od organskih otapala, učinkovitost je bila ista ili nešto slabija (13, 41-43), no, biokompatibilnost, odnosno, nekancerogenost i antiseptički učinak su izrazite prednosti eteričnih ulja (41-50) stoga se u suvremenoj dentalnoj medicini kao otapalo pri reviziji endodontskog punjenja najčešće koristi eukaliptusovo ulje (cineol). U tu svrhu, u ovom je radu napravljena revizija na 60 korijenskih kanala, koji su podijeljeni u 4 skupine po 15 kanala. Pritom je na dvije skupine od 15 korijenskih kanala uspoređivana učinkovitost ulja australskog čajnog drveta i eukaliptusa pri ručnoj reviziji (Kerr proširivači i Hedström pilice (Maillefer, Ballaigues, Švicarska)), a na

druge dvije skupine od također brojčano 15 korijenskih kanala, uspoređivana je učinkovitost ulja australskog čajnog drveta i eukaliptusovog ulja pri strojnoj reviziji (Reciproc Gold (VDW GmbH, München, Njemačka)). Revizija se smatrala završenom kada više nije bilo vidljivih tragova gutaperke i materijala za ispun kanala na instrumentima i papirnatim štapićima. Pri reviziji mjereno je i vrijeme potrebno za uklanjanje endodontskog punjenja iz korijenskih kanala svih skupina. Uzorci su zatim uzdužno rascijepljeni i uslikani kamerom povezanom sa stereomikroskopom pod povećanjem od 15 puta.

U ovom radu utvrđena je statistički značajna razlika između vremena potrebnog za uklanjanje punjenja primjenom strojne tehnike u usporedbi s ručnim tehnikama bez obzira na vrstu primijenjenog otapala. Pritom je strojna revizija uz primjenu eukaliptola prosječno trajala 5.08 minuta, dok je za strojnu reviziju uz primjenu čajevca, u prosjeku, bilo potrebno 4.32 minute. Također je utvrđena značajna razlika između ručnih tehnika revizije, pri čemu je revizija eukaliptolom prosječno trajala 10.13 minuta, dok je ručna revizija čajevcem prosječno trajala 8.25 minuta. U svom radu Karlović i sur. (41) navode da je za reviziju s eukaliptolom, prosječno, trebalo 8.14 minuta, dok je za reviziju kloroformom trebalo 7.18 minuta. Zaccaro-Szelza i sur. (13) navode da im je za reviziju uz pomoć kloroforma, narančinog ulja i eukaliptola, u prosjeku trebalo oko 5 minuta, dok drugi autori (51-54) navode vrijeme u rasponu od 1.5 do 10.8 minuta. U svrhu izračuna površine punjenja zaostalog u korijenskim kanalima, nakon revizije, uzorci su uzdužno rascijepljeni, i snimljeni kamerom montiranom na stereomikroskop (Olympus SZX12) pod povećanjem od 15 puta. Dobivene slike prebačene su na računalo te su površine zaostale gutaperke i paste izmjerene računalnim programom Image J, sukladno ranijim istraživanjima (13, 55). Student T test za nezavisne uzorke pokazao je da nema statistički značajne razlike u postotku površine zaostalog endodontskog punjenja između ručnih i strojnih tehnika, niti između primjene različitih otapala. Međutim, budući da je postotak zaostatnog punjenja bio najmanji kod strojne revizije uz primjenu čajevca i iznosio 6.13%, a najviši kod strojne revizije uz primjenu eukaliptola i iznosio 7.23%, može se zaključiti da je postotak uklonjenog endodontskog punjenja kod svih eksperimentalnih skupina u ovom istraživanju iznosio između 92.77% i 93.87%, što je sukladno ranijim istraživanjima (41) i predstavlja vrlo visoku učinkovitost navedenih tehnika i otapala. Međutim, rezultati ovog istraživanja potvrđuju i nalaze svih dosadašnjih istraživanja

(29-31, 36, 37) kako se ni jednom tehnikom revizije, koje se trenutno primjenjuju, ne može u potpunosti ukloniti endodontsko punjenje iz korijenskih kanala.

5. ZAKLJUČAK

S obzirom na to da u postotcima zaostalog punila nije bilo značajne razlike između ispitivanih otapala i tehnika revizije, u okvirima ovog istraživanja, zaključujem da eterična ulja, australskog čajnog drveta i eukaliptusa, djeluju jednako učinkovito na uklanjanje endodontskog punila, neovisno o ispitivanoj tehnici revizije. Revizija Reciproc instrumentima značajno je brža u usporedbi s ručnim. Recipročna tehnika revizije brža je kada se kao otapalo koristi eterično ulje čajevca u odnosu na eukaliptol.

6. LITERATURA

1. Torabinejad M, Walton RE. Endodoncija: Načela i praksa. 4. hrv. izd. Zagreb: Naklada Slap; 2009. 475 p.
2. Ingle JI, Bakland LK. Endodontics. Hamilton-London: BC Decker Inc; 2002. 974 p.
3. Cohen S, Hargreaves KM. Pathways of the pulp. 9th ed. St Louis etc: CV Mosby Co; 2006. 1080 p.
4. Siers ML. A non-healing dark area: surgical treatment or non-surgical retreatment?. Ned Tijdschr Tandheelkd. 2005;112(12):478-82.
5. Siqueira JF. Aetiology of root canal treatment failure: why well treated teeth can fail. Int Endod J. 2001;34:10.
6. Nair PNR, Sjogren U, Figdor D, Sundquist G. Persistent periapical radiolucencies of root-filled teeth, failed endodontics treatment, and periapical scars. Oral Surg Oral Med oral Pathol Oral radiol Endod. 1999;87:617-27.
7. Abou-Rass M, Bogen G. Microorganisms in closed periapical lesions. Int Endod J. 1998;31(1):39-47.
8. Fuji R, Saito Y, Tokura Y, Nakagawa KI, Okuda K, Ishihara K. Characterization of bacterial flora in persistent apical periodontitis lesions. Oral Microbiol immunol. 2009;24(6):502-5.
9. Siqueira JF Jr, Rocas IN. Polymerase chain reaction detection of *Propionibacterium propionicus* and *Actinomyces radicidentis* in primary and persistent endodontic infections. Oral Surg Oral Med oral Pathol Oral radiol Endod. 2003;96(2):215-22.
10. Ultra E, Cox TC, Lacourse MR, Johnson JD, Paranjpe A. Retreatability of two endodontic sealers, EndoSequence BC Sealer and AH Plus: a micro-computed tomographic comparison. Restor Dent Endod. 2017;42(1):19-26.
11. Hammad M, Qualtrough A, Silikas N. Three-dimensional evaluation of effectiveness of hand and rotary instrumentation for retreatment of canals filled with different materials. J Endod. 2008;34:1370-3.
12. Rocas IN, Siqueira JF Jr. Characterization of microbiota of root canal-treated teeth with posttreatment disease. J Clin Microbiol. 2012;50:1721-4.
13. Zaccaro-Scelza MF, Coil JM, Carvalho-Maciel AC, Oliveira LRL, Scelza P. Comparative SEM evaluation of three solvents used in endodontic retreatment: an *ex vivo* study. J Appl Oral Sci. 2008;16(1):24-9.

14. Mehulić K, i sur. Dentalni materijali. Zagreb: Medicinska naklada; 2016. 352 p.
15. Hulsmann M, Stotz S. Efficacy, cleaning ability and safety of different devices for gutta-percha removal in root canal retreatment. *Int Endod J.* 1997;30:227-33.
16. Duncan HF, Chong BS. Removal of root filling materials: Root filling removal. *Endod Topics.* 2008;19:33-57.
17. Carvalho Maciel AC, Scelza MFZ. Efficacy of automated versus hand instrumentation during root canal retreatment: an ex vivo study. *Int Endod J.* 2006;39:779-84.
18. Hülsmann M, Bluhm V. Efficacy, cleaning ability and safety of different rotary Ni-Ti instruments in root canal retreatment. *Int Endod J.* 2004;37:468-76.
19. Maseiro AV, Barletta FB. Effectiveness of different techniques for removing gutta-percha during retreatment. *Int EndodJ.* 2005;38:2-7.
20. Preetam CS, Chandrashekhara M, Gunaranjan T, Kumar SK, Miskeen Sahib SA, Kumar MS. A comparative evaluation of two rotary Ni-Ti instruments in the removal of gutta-percha during retreatment. *J Int Soc Prev Community Dent.* 2016;6:131-6.
21. Aydin B, Köse T, Caliskan MK. Effectiveness of HERO 642 versus Hedstrom files for removing gutta-percha fillings in curved root canals: an ex vivo study. *Int Endod J.* 2009;42:1050-6.
22. Gergi R, Sabbagh C. Effectiveness of two nickeltitanium rotary instruments and a hand file for removing gutta-percha in severely curved root canals during retreatment: an ex vivo study. *Int Endod J.* 2007;40:532-7.
23. Zuolo AS, Mello JE Jr., Cunha RS, Zuolo ML, Bueno CE. Efficacy of reciprocating and rotary techniques for removing filling material during root canal retreatment. *Int Endod J.* 2013;46:947-53.
24. Rios Mde A, Villela AM, Cunha RS, Velasco RC, De Martin AS, Kato AS, Bueno CE. Efficacy of 2 reciprocating systems compared with a rotary retreatment system for guttapercha removal. *J Endod.* 2014;40:543-6.
25. Fruchi Lde C, Ordinola-Zapata R, Cavenago BC, i sur. Efficacy of reciprocating instruments for the removing filling material in curved canals obturated with a single-cone technique. A micro-computed tomography analysis. *J Endod.* 2014;40:1000-4.
26. Akbulut MB, Akman M, Terlemez A, Magat G, Sener S, Shetty H. Efficacy of Twisted File Adaptive, Reciproc and ProTaper Universal Retreatment instruments for root-

- canalfilling removal: A cone-beam computed tomography study. *Dent Mater J.* 2016;35:126-31.
27. Bernardes RA, Duarte MA, Vivian RR, i sur. Comparison of three retreatment techniques with ultrasonic activation in flattened canals using micro-computed tomography and scanning electron microscopy. *Int Endod J.* 2016;49:890-7.
28. Silva EJ, Orlowsky NB, Herrera DR, Machado R, Krebs RL, Coutinho-Filho T de S. Effectiveness of rotatory and reciprocating movements in root canal filling material removal. *Braz Oral Res.* 2015;29:1-6.
29. Silva EJ, Brito ME, Ferreira VD, Belladonna FG, Neves AA, Senna PM, De-Deus G. Cytotoxic effects of the debris apically extruded during three different retreatment procedures. *J Oral Sci.* 2016;58:211-7.
30. Monquilhott Crozeta B, Silva-Sousa YT, Leoni GB, i sur. Micro-computed tomography study of filling material removal from oval-shaped canals by using rotary, reciprocating, and adaptative motion systems. *J Endod.* 2016;42:793.
31. Fariniuk LF, Azevedo MAD, Carneiro E, Westphalen VPD, Piasecki L, da Silva Neto UX. Efficacy of protaper instruments during endodontic retreatment. *Indian J Dent Res.* 2017;28(4):400-5.
32. Mounce R. Current concepts in gutta-percha removal in endodontic retreatment. *N Y State Dent J.* 2004;70:32-5.
33. Zaccaro Scelza MF, Lima Oliveira LR, Carvalho FB, Côte-Real Faria S. In vitro evaluation of macrophage viability after incubation in orange oil, eucalyptol, and chloroform. *Oral Surg Oral Med Oral Pathol Oral Radiol Endod.* 2006;102:24-7.
34. Vinothkumar TS, Deivanayagam K, Ganesh A, Kumar D. Influence of different organic solvents on degree of swelling of poly (dimethyl siloxane)-based sealer. *J Conserv Dent.* 2011;14:156-9.
35. Rached-Junior FA, Sousa-Neto MD, Bruniera JF, Duarte MA, Silva-Sousa YT. Confocal microscopy assessment of filling material remaining on root canal walls after retreatment. *Int Endod J.* 2014;47:264-270.
36. Simsek N, Keles A, Ahmetoglu F, Ocak MS, Yologlu S. Comparison of different retreatment techniques and root canal sealers: a scanning electron microscopic study. *Braz Oral Res.* 2014;28:1806.

37. Kim H, Kim E, Lee SJ, Shin SJ. Comparison of the retreatment efficacy of calcium silicate and epoxy resin-based sealers and residual sealer in dentinal tubules. *J Endod.* 2015;41(12):2025-30.
38. Neelakantan P, Grotra D, Sharma S. Retreatability of 2 mineral trioxide aggregate-based root canal sealers: a cone-beam computed tomography analysis. *J Endod.* 2013;39(7):893-6.
39. Carvalho NK, Alvares GR, Sassona LM, Krebs LR, de Souza Coutinho-Filho T, da Silva EJNL. A comparative evaluation of efficacy of a reciprocating system for gutta-percha removal with or without solvent. *Rev Bras Odontol.* 2017;74(3):210-4.
40. International Agency Research of Cancer. IARC monographs on the evaluation of carcinogenic risk to humans. *Int Agency Res Cancer.* 1987;7:152-4.
41. Karlović Z, Anić I, Azinović Z, Maršan T, Miletić I, Ciglar I. Endodontic retreatment with eucalyptol and chloroform solvent. *Acta Stomatol Croat.* 1998;32(3):405-407.
42. Kaplowitz GJ. Evaluation of Gutta-percha solvents. *J Endod.* 1990;16(11):539-40.
43. Yadav HK, Yadav RK, Chandra A, Thakkar RR. The effectiveness of eucalyptus oil, orange oil, and xylene in dissolving different endodontic sealers. *J Conserv Dent.* 2016;19(4):332-7.
44. Görduysus MO, Tasman F, Tuncer S, Etikan I. Solubilizing efficiency of different gutta-percha solvents: a comparative study. *J Nihon Univ Sch Dent.* 1997;39(3):133-5.
45. Kim H, Kim E, Lee SJ, Shin SJ. Comparison of the retreatment efficacy of calcium silicate and epoxy resin-based sealers and residual sealer in dentinal tubules. *J Endod.* 2015;41(12):2025-30.
46. Bowls J. Eterična ulja. Zagreb: Veble commerce; 2012. 160 p.
47. Carson CF, Hammer KA, Riley TV. *Melaleuca alternifolia* (tea tree) oil: a review of antimicrobial and other medicinal properties. *Clinical microbiology reviews.* 2006;19(1):50-62.
48. Hammer KA, Carson CF, Riley TV. Antifungal activity of the components of *Melaleuca alternifolia* (tea tree) oil. *Journal of Applied Microbiology.* 2003;95(4):853-60.
49. Johann JE, Marots J, Silveria LFM, Del Pinto FAB. Use of organic solvents in endodontics: a review. *Clin Pesq Odontol.* 2006;5(6):393-9.

50. Wilcox LR. Endodontic retreatment with halothane versus chloroform solvent. *J Endodon.* 1995;21:305-7.
51. Ezzie E, Fleury A, Solomon E, Spears R, He J. Efficacy of retreatment techniques for resin-based root canal obturation material. *J Endod.* 2006;32:341-4.
52. Moshonov J, Trope M, Friedman S. Retreatment efficacy 3 months after obturation using glass ionomer cement, zinc oxideeugenol, and epoxy resin sealers. *J Endod.* 1994;20:90-2.
53. Oliveira DP, Barbizam JVB, Trope M, Texeira B. Comparison between gutta-percha and resilon removal using two different techniques in endodontic retreatment. *J Endod.* 2006;32:362-4.
54. Whitworth JM, Boursin EM. Dissolution of root canal sealer cements in volatile solvents. *Int End J.* 2000;33:19-24.
55. Donnermeyer D, Bunne C, Schafer E, Damaschke T. Retreability of three calcium silicate-containing sealers and one epoxy resin-based root canal sealer with four different root canal instruments. *Clin Oral Investig.* 2018;22(2):811-7.

7. ŽIVOTOPIS

Adriana Katunarić rođena je 02.04.1993. u Zugu, Švicarska. Osnovnu i srednju školu pohađala je i završila u Zagrebu. Redovna je studentica Stomatološkog fakulteta Sveučilišta u Zagrebu i redovno je završila svaku godinu studija. 2018.g. sudjelovala je na kongresu Hrvatskog endodontskog društva s radom: 'Usporedba učinkovitosti eteričnih ulja pri reviziji endodontskog punjenja na ekstrahiranim zubima'.