

# Infiltracijska tehnika terapije tvrdih zubnih tkiva

---

**Kociper, Petra**

**Master's thesis / Diplomski rad**

**2018**

*Degree Grantor / Ustanova koja je dodijelila akademski / stručni stupanj:* **University of Zagreb, School of Dental Medicine / Sveučilište u Zagrebu, Stomatološki fakultet**

*Permanent link / Trajna poveznica:* <https://um.nsk.hr/um:nbn:hr:127:979761>

*Rights / Prava:* [Attribution-NonCommercial 3.0 Unported / Imenovanje-Nekomercijalno 3.0](#)

*Download date / Datum preuzimanja:* **2024-07-11**



*Repository / Repozitorij:*

[University of Zagreb School of Dental Medicine  
Repository](#)





SVEUČILIŠTE U ZAGREBU  
STOMATOLOŠKI FAKULTET

Petra Kociper

# **INFILTRACIJSKA TEHNIKA TERAPIJE TVRDIH ZUBNIH TKIVA**

Diplomski rad

Zagreb, 2018.

Rad je ostvaren na Zavodu za endodonciju i restaurativnu stomatologiju Stomatološkog fakulteta Sveučilišta u Zagrebu.

Mentor rada: izv.prof.dr.sc.Katica Prskalo, dr.med.dent.

Zavod za endodonciju i restaurativnu stomatologiju

Lektor hrvatskog jezika: mag.educ.philol.croat. Doris Babić

Lektor engleskog jezika: mag.educ.philol.angl. i mag.paed. Petra Volarević

Sastav povjerenstva za obranu diplomskog rada:

1. \_\_\_\_\_
2. \_\_\_\_\_
3. \_\_\_\_\_

Datum obrane rada: \_\_\_\_\_

Rad sadrži: 32 stranica

1 tablica

13 slika

CD

Osim ako nije drugačije navedeno, sve ilustracije (tablice, slike i dr.) u radu su izvorni doprinos autora diplomskog rada. Autor je odgovoran za pribavljanje dopuštenja za korištenje ilustracija koje nisu njegov izvorni doprinos, kao i za sve eventualne posljedice koje mogu nastati zbog nedopuštenog preuzimanja ilustracija odnosno propusta u navođenju njihovog podrijetla.

Hvala mojim roditeljima i cjelokupnoj obitelji što su bili uz mene ovih 6 godina i omogućili ostvarenje ovog velikog sna. Svaki vaš doprinos, ne samo onaj materijalni, već i svaka lijepa riječ, utjeha i potpora neće nikada biti zaboravljeni.

Hvala svim mojim prijateljima, osobito cimerici Ivani i sestri Nikolini, za svaki pokušaj popravljavanja raspoloženja i odvrćanja pozornosti prije ispita ili tijekom iščekivanja rezultata istih. Bez vas bi ovo iskustvo bilo puno teže i stresnije.

Tea, ni s kim ne bih radije prolazila sve ove ispite. Nitko me ne bi bolje smirio niti bolje sa mnom paničario prije onih najtežih i zato ti hvala!

Hvala mom Luki što je vjerovao u mene i da će sve biti dobro čak i kada ja nisam.

Zahvaljujem se i mentorici izv. prof. dr. sc. Katici Prskalo na pomoći, suradnji, potpori, usmjeravanju i stručnim savjetima prilikom pisanja ovog rada.

## **Infiltracijska tehnika terapije tvrdih zubnih tkiva**

### **Sažetak**

Razvojem moderne stomatologije, poboljšavanjem svojstava materijala i tehnika korištenih u kliničkoj praksi, mijenjao se i pristup terapiji tvrdih zubnih tkiva. Osnovni postulat i cilj kojem bi svaki doktor dentalne medicine dvadeset i prvog stoljeća trebao težiti jest izbjegavanje invazivnih zahvata, očuvanje tvrdog zubnog tkiva, prirodne anatomije i morfologije zuba u najvećoj mogućoj mjeri. Jedna od suvremenih metoda koja nam omogućuje ostvarenje ovoga cilja, a na čijem se istraživanju i uvođenju u širu kliničku primjenu još uvijek radi jest infiltracijska tehnika. Riječ je o mikroinvazivnoj metodi koja je prvotno zamišljena za liječenje inicijalnih karijesnih lezija, osobito onih lokaliziranih na aproksimalnim ploham zuba, ali se u novije vrijeme češće koristi u terapiji obojenja različite etiologije na glatkim, vestibularnim površinama. Princip djelovanja infiltracijske tehnike temelji se na prodiranju niskoviskozne smole, visokog penetracijskog koeficijenta, u pore unutar cakline koje su nastale kao rezultat demineralizacije, odnosno poremećaja u mineralizaciji cakline za vrijeme razvoja zuba. Na taj način povećava se mehanička čvrstoća zuba i omogućava remineralizacija demineraliziranog područja, ali i ispravljaju estetski nedostaci budući da se prodiranjem smole refraktorni indeks demineraliziranog zubnog tkiva približno izjednačava s onim zdrave cakline. Najbolji rezultati dobiveni su u terapiji diskoloracija nastalih kao posljedica dentalne fluoroze dok su u slučaju diskoloracija drugačije etiologije rezultati bili nešto skromniji, a maskiranje nepotpuno. Ukoliko je riječ o karijesnoj indikaciji, ICON se može koristiti kod lezija koje radiografski sežu do unutarnjeg caklinskog sloja, odnosno do vanjske trećine dentina dok u slučaju dubljih lezija njegova primjena nije indicirana.

Ključne riječi: mikroinvazivno; infiltracija; niskoviskozna; smola

## **Infiltration technique in therapy of hard dental tissues**

### **Summary**

The development of modern dentistry, by improving the properties of materials and techniques used in clinical practice, also changed the approach to the treatment of hard dental tissue. The basic postulate and goal to which every dental practitioner of the twenty-first century should strive is to avoid invasive procedures, to preserve hard dental tissue, natural anatomy and tooth morphology to the greatest extent possible. One of the modern methods that allows us to achieve this goal and whose research and introduction into wider clinical application is still being done is infiltration technique. It is a microinvasive method that was originally intended for the treatment of initial carious lesions, especially those located on the proximal tooth surfaces but has been more frequently used in the treatment of aesthetically unsatisfying discolorations on vestibular, smooth surfaces. The principle of action of infiltration technique is based on penetration of low-viscosity resin, with high penetration coefficient into the pores caused by demineralization or disorder in the mineralization of enamel during tooth development. This increases mechanical tooth strength and allows remineralization of the demineralized area, but also corrects aesthetic defects as the refractory index of demineralized dental tissue approximates with the one of healthy enamel by penetrating the resin. It was the most efficient in therapy of discolorations caused by dental fluorosis, while in the cases of discolorations of different etiology the results were somewhat modest and the masking was incomplete. If we are talking about carious indication, ICON can be used in lesions that radiographically reach the inner enamel layer, or up to the outer third of the dentine, while in the case of deeper lesions its application is not indicated.

Keywords: microinvasive; infiltration; low-viscosity; resin

## SADRŽAJ

1.	Uvod .....	1
2.	Osnove infiltracijske tehnike .....	3
2.1.	Sastav i karakteristike infiltracijske tehnike .....	3
2.2.	Svojstva idealnog materijala.....	6
3.	Indikacije za primjenu infiltracijske tehnike u kliničkoj praksi .....	8
3.1.	Inicijalne karijesne lezije .....	8
3.2.	Bijele mrlje nakon ortodontske terapije .....	10
3.3.	Molarno incizivna hipomineralizacija .....	14
3.4.	Dentalna fluoroza .....	16
3.5.	Čaklinska hipoplazija .....	18
3.6.	Dodatne mogućnosti primjene.....	20
4.	Klinička primjena infiltracijske tehnike (prikaz slučaja) .....	21
5.	Rasprava .....	26
6.	Zaključak .....	29
7.	Literatura .....	30
8.	Životopis.....	32

## **Popis skraćenica**

ICON – infiltration concept (infiltracijski koncept)

ICON (DMG, Hamburg, Njemačka) – tvornički naziv preparata za infiltracijsku tehniku

TEGDMA – trietilen glikol dimetakrilat

BISGMA – bisfenol A-glicidil metakrilat

CMCR – Chemomechanical Caries Removal (kemomehanička tehnika uklanjanja karijesa)

RI – refraktorni indeks

HEMA – 2-hidroksietil metakrilat

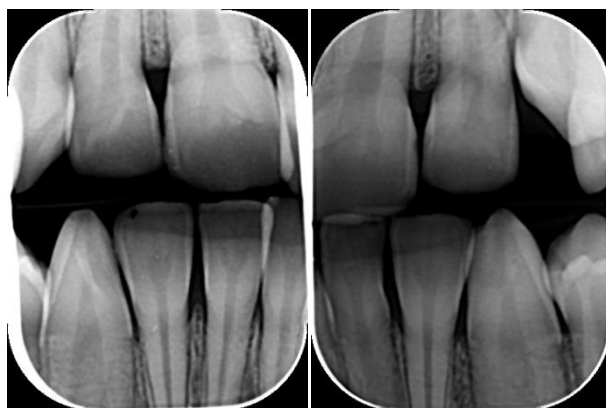
MIH – Molarno incizivna hipomineralizacija



## 1. UVOD

Pristup liječenju bolesti tvrdih zubnih tkiva, ponajprije zubnoga karijesa, mijenjao se kroz godine zahvaljujući razvoju stomatologije kao znanosti, ali i razvoju novih metoda i materijala koji, osobito u novije vrijeme, omogućavaju napredak u očuvanju integriteta istih. Na samom početku razvoja stomatologije kao akademske discipline, krajem 19. stoljeća, osnovni pristup liječenju zubnoga karijesa uključivao je korištenje rotirajućih instrumenata velike brzine kojima se radikalno uklanjalo ne samo zubno tkivo zahvaćeno karijesom, već su se preventivno uklanjali i oni dijelovi zuba na kojima je potencijalno moglo doći do nastanka karijesne lezije. To načelo ekstenzije radi prevencije prvi je predstavio Webb, a kasnije ga je dodatno oblikovao i izmijenio Black (1). Takav pristup liječenju karijesa bio je široko prihvaćen i korišten od strane struke više od stotinu godina. Ipak, početkom 20. stoljeća javilo se mišljenje kako je takav pristup terapiji karijesa u kojem se zdravo zubno tkivo uklanja kako zbog prevencije, tako i zbog osiguravanja bolje retencije ispuna nepotreban i kako bi ga trebalo modernizirati i očuvati zdravo zubno tkivo u najvećoj mogućoj mjeri što je jedan od glavnih postulata moderne stomatologije. Upravo iz tog razloga, došlo je do razvoja minimalno invazivnih tehnika kod kojih se rotirajućim instrumentima uklanja samo demineralizirano, porozno tkivo zahvaćeno karijesom, a zdravi dio zuba se nastoji poštediti (2). Međutim, čak i kod takvih minimalno invazivnih metoda, kao što su tunnel preparacije, slot ili mini box, dolazi do gubitka određene količine tvrdoga zubnoga tkiva što ovisi i o opsežnosti karijesnog procesa (1). Također, materijali koji se koriste u restaurativnoj dentalnoj medicini za nadoknadu izgubljenog tkiva, amalgam, kompozit ili staklenoionomerni materijali, imaju svoje nedostatke. Budući da se narušava integritet, prirodna anatomija i struktura zuba, a i s obzirom na činjenicu da je veza materijala i zuba propusna bez obzira na suvremena adhezijska sredstva, povećava se rizik nastanka sekundarnoga karijesa, iritacije pulpe i posljedičnih endodontskih problema (1). Zbog toga, u posljednje vrijeme radi se na istraživanju i uvođenju u širu kliničku primjenu materijala i tehnika koji bi omogućili zaustavljanje i remineralizaciju tvrdih zubnih tkiva bez potrebe za njihovim uklanjanjem. Jedna od takvih tehnika, koja je u modificiranom obliku predstavljena tek 2009. godine, iako inicijativa za njenim uvođenjem postoji još od sedamdesetih godina prošloga stoljeća, jest infiltracijska tehnika. Infiltracijska se tehnika temelji na primjeni niskoviskoznih smola, visokog penetracijskog koeficijenta, za ispunjavanje pora nastalih otapanjem caklinskih

kristala u procesu demineralizacije (2). Bitno je istaknuti kako se infiltracijska tehnika može koristiti samo za one karijesne lezije kod kojih nije došlo do nastanka kavitacije. U suprotnome, primjena drugih, invazivnijih metoda u potpunosti je opravdana (1). Stoga se naglasak stavlja na ranu dijagnostiku karijesa, osobito onoga na aproksimalnim plohama zuba (Slika 1.). Osim u terapiji zubnoga karijesa, infiltracijska tehnika može se, prema dosadašnjim istraživanjima, vrlo uspješno koristiti i u terapiji razvojnih anomalija i stečenih obojenja cakline koji predstavljaju ozbiljan estetski problem za pacijenta. Primjenom niskoviskoznih smola čuva se integritet tvrdih zubnih tkiva, zaustavlja karijesna lezija i odgađa potreba za provođenjem invazivnih zahvata na zubu. Sve to u konačnici omogućuje duži životni vijek zuba i njegovu prisutnost u ustima kao i zadovoljavanje estetskih kriterija pacijenta (3).



Slika 1. Inicijalne karijesne lezije na aproksimalnim plohama maksilarnih inciziva.

Preuzeto s dopuštenjem autora: izv. prof. dr. sc. Katica Prskalo, dr. med. dent.

## SVRHA RADA

Svrha ovog rada je prikazati mogućnosti primjene infiltracijske tehnike u terapiji tvrdih zubnih tkiva.

## **2. OSNOVE INFILTRACIJSKE TEHNIKE**

Prvotna inicijativa za uvođenje infiltracijske tehnike kojom bi se omogućio neinvazivni pristup terapiji zubnoga karijesa postojala je još 1970. godine. Tada je Buonocore s grupom svojih suradnika provodio istraživanja kojima je želio postići penetraciju materijala baziranog na niskoviskoznim smolama u pore karijesne lezije nastale demineralizacijom. Osnovni nedostatak te tehnike bila je nemogućnost primjene materijala na aproksimalne karijesne lezije što je ujedno i glavni razlog zašto tada nije došlo do njene šire kliničke primjene (2). Nedugo nakon toga, došlo je do razvoja različitih materijala za pečaćenje fisura koji su se počeli koristiti u prevenciji zubnog karijesa na okluzalnim plohama, ali i do napretka u razvoju adhezivnih sustava koji su omogućili bolju vezu restaurativnih materijala s tvrdim zubnim tkivom. Sve je to na neki način stavilo infiltracijsku tehniku u drugi plan. Iako je Robinson 1976. predstavio rezorcinol formaldehid kao materijal koji bi se potencijalno mogao koristiti u infiltracijskoj tehnici, ta ideja nije zaživjela zbog toksičnosti navedenog materijala i njegovog štetnog djelovanja na organizam (2,4). Kasnije se, s ciljem pronalaska odgovarajućeg materijala, pokušalo i s primjenom klornaftalena kojim je postignuta okluzija 60% pora karijesne lezije, ali ni on nije u potpunosti ispunio očekivanja (2). Ipak, stručnjaci su kroz godine nastavili razvijati infiltracijsku tehniku i metode koje je koristio Robinson pa je 2009. godine u Njemačkoj predstavljen ICON (DMG, Hamburg, Njemačka), mikroinvazivna tehnika za liječenje početnih karijesnih lezija i drugih hipomineralizacija cakline koje primarno narušavaju estetski izgled zubi i mogu utjecati na psihosocijalni aspekt osobe (2, 4).

### **2.1. Sastav i karakteristike infiltracijske tehnike**

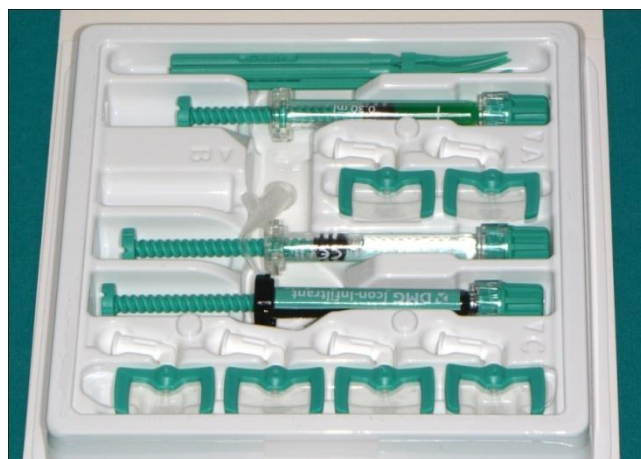Ovisno o njegovoj namjeni ICON se na tržištu može naći u dvama oblicima: ICON za vestibularne površine zuba (Slika 2.) i ICON za inicijalne aproksimalne lezije (Slika 3.). Neovisno o kojem se obliku ICON-a govori, komplet se sastoji od 15% klorovodične kiseline za jetkanje, etanola koji se koristi za isušivanje lezije kako bi se omogućila bolja penetracija niskoviskozne smole u tijelo lezije i na taj način postiglo zaustavljanje karijesa ili poboljšavanje estetike bijelih mrlja različite etiologije, i niskoviskozne smole (2). Najčešće se

kao smola koristi trietilen glikol dimetakrilat (TEGDMA). TEGDMA se očituje niskom viskoznosti, malim kontaktnim kutom, velikom površinskom napetosti i visokim koeficijentom penetracije (3).



Slika 2. ICON set za vestibularne površine zuba.

Preuzeto s dopuštenjem autora: izv. prof. dr. sc. Katica Prskalo, dr. med. dent.



Slika 3. ICON set za aproksimalne lezije.

Preuzeto s dopuštenjem autora: izv. prof. dr. sc. Katica Prskalo, dr. med. dent.

Različitim istraživanjima dokazano je da karijesne lezije koje su infiltrirane niskoviskoznim smolama sporije progrediraju kada su okružene demineralizirajućim agensima u usporedbi s lezijama na koje takva tehnika nije primijenjena, kao i da je napredovanje lezije znatno sporije

pa čak i zaustavljeno kod lezija koje su bile u potpunosti infiltrirane za razliku od onih kod kojih je penetracija smole bila samo površinska (5). Penetracija smole u tijelo karijesne lezije temelji se na djelovanju kapilarnih sila i ovisna je o nizu čimbenika. Jedan od osnovnih je penetracijski koeficijent smole koji bi, prema istraživanjima, trebao biti veći od 100 cm/s kako bi se postigao odgovarajući efekt (5). Noviji materijali koji se koriste u infiltracijskoj tehnici sastoje se od kombinacije TEGDMA, bisfenol A-glicidil metakrilata (BISGMA) i etanola i upravo je o udjelima pojedine od navedenih komponenti ovisna i dubina penetracije. Istim istraživanjima (5) dokazano je i da povećavanje udjela TEGDMA i etanola u takvim komercijalno dostupnim mješavinama povećava kontaktni kut i smanjuje viskoznost čime se povećava penetracijski koeficijent. Međutim, veći udio TEGDMA ujedno dovodi i do većeg stupnja polimerizacijske kontrakcije i lomljivosti (5). Zato se preporuča aplikaciju smole ponoviti 2 puta čime se reducira kontrakcija nastala nakon prve aplikacije te povećava mehanička čvrstoća zuba (3). Na dubinu penetracije, osim penetracijskog koeficijenta, utječe i vrijeme apliciranja niskoviskozne smole. Kod lezija koje su dublje od 1 mm vrijeme aplikacije trebalo bi biti duže od preporučenoga kako bi penetracija bila potpuna. Penetracija također može biti ograničena u onim dijelovima lezije s većim udjelom minerala, kao što je površinski sloj inicijalnih karijesnih lezija (5). Pore u površinskom sloju karijesne lezije imaju manji volumen od onih koji se nalaze u dubljim slojevima. Dubina penetracije niskoviskozne smole u infiltracijskoj tehnici temelji se na djelovanju kapilarnih sila i zbog toga ovisi ne samo o volumenu pora, već i o njihovom promjeru. Iz toga razloga, površinski sloj karijesne lezije, s manjim udjelom pora, predstavlja barijeru koja sprječava daljnji prodor smole u dublje dijelove karijesne lezije. Različita istraživanja provedena su s ciljem utvrđivanja optimalnog sredstva za uklanjanje tog površinskog, hipermineraliziranoga sloja. Najčešće se u te svrhe spominje korištenje dvaju sredstava: 37% ortofosforne kiseline, koja se uobičajeno koristi u restaurativnoj stomatologiji za jetkanje cakline prije upotrebe kompozitnih materijala ili materijala za pečaćenje fisura, i 15% klorovodične kiseline koja se najčešće koristila u postupku caklinske mikorabrazije. Navedena istraživanja utvrdila su kako je korištenje klorovodične kiseline u sklopu predtretmana infiltracijske tehnike djelotvornije od korištenja ortofosforne kiseline budući da omogućava veći stupanj demineralizacije, a time i penetracije smole (6). Rezultati koji se odnose na dubinu penetracije niskoviskozne smole na prirodno nastalim karijesnim lezijama bili su nešto lošiji nego kod onih umjetno izazvanih. Smatra se da bi razlog tomu mogla biti činjenica da su prirodne karijesne lezije kontaminirane i

ugljikohidratima i proteinima koji također mogu sprječavati i ograničavati penetraciju. Neovisno o tome, korištenje 15% klorovodične kiseline u trajanju od 120 sekundi pokazalo se uspješnim i preporučeno je prije aplikacije niskoviskozne smole (7). Nakon jetkanja klorovodičnom kiselinom u trajanju od 2-5 minuta, omogućena je penetracija smole do dubine 10 do 500 mikrometara (u prosjeku oko 100 mikrometara) što omogućava zaustavljanje karijesne lezije i povećava otpornost zuba na eventualni lom uslijed slabljenja mehaničke strukture i otpornosti kao posljedice demineralizacije (8). Budući da je klorovodična kiselina agresivno sredstvo koje može izazivati ozljede oralne sluznice, osobito u slučaju duže izloženosti preporučuje korištenje koferdama kao zaštitnog sredstva, ali i sa svrhom održavanja suhog radnog polja.

## **2.2. Svojstva idealnog materijala**

Od početka razvoja infiltracijske tehnike radi se na istraživanju svojstava koje bi korišteni materijal trebao imati s ciljem zadovoljavanja postavljenih uvjeta koji se ponajprije odnose na zaustavljanje daljnje progresije inicijalne karijesne lezije i očuvanja integriteta tvrdog zubnog tkiva. Od 1976. kada je Robinson predstavio rezorcinol formaldehid, materijal čije je korištenje bilo zabranjeno s obzirom na njegovu toksičnost, došlo je do značajnog napretka u aspektu svojstava materijala koji se danas koriste u iste svrhe (5). Međutim, brojne su nepoznanice i problemi koji još nisu riješeni i na čijim se mogućim rješenjima još uvijek radi. Kada bi se govorilo o idealnom materijalu, on bi morao biti hidrofilan u trenutku aplikacije, a nakon polimerizacije trebao bi postati hidrofoban (9). Za to postoji više razloga. Prije svega, kod današnjih niskoviskoznih smola koje su hidrofobne, nužno je održavanje suhog radnog polja što katkada, ovisno o stanju u pacijentovim ustima, može biti dosta teško. Primjer takvog slučaja jesu pacijenti s razvojnim hipomineralizacijama cakline gdje nakon nicanja zuba može doći do posteruptivnog loma i nemogućnosti postavljanja koferdama (10). Osim toga, u karijesnoj leziji pore su ispunjene slinom koju je potrebno ukloniti kako bi se omogućila penetracija hidrofobne smole djelovanjem kapilarnih sila. Kada bi materijal bio hidrofilan ili barem na bazi vode, zaostala tekućina u porama ne bi onemogućavala penetraciju materijala, već bi dolazilo do njihovoga miješanja pa bi i inkluzija drugih preparata, recimo fluorida, bila moguća. S druge strane, jednom kada materijal poprimi

konačan oblik, dakle nakon polimerizacije, poželjno bi bilo da je hidrofoban kako ne bi došlo do njegovog otapanja ili degradacije (9). S obzirom na to da su pore nastalih inicijalnih karijesnih lezija relativno male, korisno bi bilo da materijal ima veliku površinsku aktivnost i nisku viskoznost. Viskoznost se prema modernim shvaćanjima može smanjiti dodavanjem alkohola. Smanjenjem viskoznosti omogućava se veći stupanj i dubina penetracije smole. Budući da su u ustima uvijek prisutne bakterije i nije ih moguće u potpunosti ukloniti, materijal bi u svom konačnom obliku trebao imati baktericidna ili barem bakteriostatska svojstva kako bi onemogućavao razvoj nove karijesne lezije na rizičnim područjima. S ciljem sprječavanja iritacije pulpo-dentinskog kompleksa, materijal bi trebao biti biokompatibilan i po mogućnosti imati sposobnost samopolimerizacije. U tom slučaju, čak i da dio materijala u dubljim slojevima lezije ostane nepolimeriziran, ne bi dolazilo do iritacije pulpe. Bitno je da materijal nakon polimerizacije, u konačnom obliku, pruža mehaničku potporu zubu. Budući da je kao posljedica demineralizacije uslijed karijesnog procesa zubno tkivo porozno, a ta poroznost dodatno se pogoršava korištenjem 15% klorovodične kiseline u predtretmanskome postupku, postoji mogućnost njegovoga loma. Zato je poželjno da niskoviskozna smola korištena u infiltracijskoj tehnici mehanički ojačava zub i omogućava održavanje njegova integriteta. Svrha je infiltracijske tehnike potpuna obliteracija nastalih pora kako bi se zatvorili difuzijski putevi kroz koje u suprotnom mogu penetrirati kiseline i bakterije i uzrokovati daljnju progresiju karijesne lezije. Iako postoje različiti čimbenici, prethodno navedeni u ovom tekstu, koji utječu na dubinu penetracije, idealno sredstvo u svakom bi slučaju, neovisno o tim čimbenicima, trebalo osiguravati potpunu okluziju pora. Nadalje, materijal bi trebao cijenom biti prihvatljiv za pacijenta i zadovoljavati estetske kriterije, odnosno ne bi trebao biti vidljiv nakon primjene te bi trebao biti jednostavan za primjenu i omogućavati, u većini slučajeva, rješavanje problema u samo jednoj posjeti (9).

### **3. INDIKACIJE ZA PRIMJENU INFILTRACIJSKE TEHNIKE U KLINIČKOJ PRAKSI**

Primjena infiltracijske tehnike (ICON) u kliničkoj praksi ograničena je na nekarijesne i karijesne promjene u caklini bez klinički vidljivog gubitka morfološkog integriteta tkiva.

Indikacije su: 1. Inicijalne karijesne lezije,  
2. Bijele mrlje nakon ortodontske terapije,  
3. Molarno incizivna hipomineralizacija,  
4. Dentalna fluoroza,  
5. Caklinska hipoplazija.

#### **3.1. Inicijalne karijesne lezije**

Zubni karijes jedna je od najraširenijih kroničnih bolesti današnjice. Zahvaća cjelokupnu populaciju i sve dobne skupine te predstavlja ozbiljan javnozdravstveni problem, osobito ukoliko se uzme u obzir njegova prevalencija kod djece. Međutim, visoki KEP indeks u starijim dobnim skupinama ukazuje na još veći problem, ne samo zbog nedostatka adekvatne prevencije koju bi trebali provoditi stomatolozi u suradnji s pacijentima, već općenito zbog nezainteresiranosti pacijenata i manjkavosti u provođenju svakodnevne oralne higijene koja se onda prenosi na mlađe generacije što rezultira ranim nastankom zubnoga karijesa, gubitkom velike količine tvrdoga zubnoga tkiva i potrebom izrade protetskih nadomjestaka u sve ranijoj dobi. Karijes je dinamički proces koji se sastoji od demineralizacije i remineralizacije koji se ciklički izmjenjuju u usnoj šupljini. Ukoliko zaštitni čimbenici, kao što su puferi i fluoridi, u slini ne mogu održavati odnos u korist remineralizacije, dolazi do nastanka karijesa. Prilikom nastanka karijesne lezije djelovanjem kiselina koje stvaraju bakterije kao nusprodukt svog metabolizma u prisutnosti fermentabilnih ugljikohidrata dolazi do promjene pH sline, otapanja caklinskih kristala i povećanja poroznosti tvrdoga zubnoga tkiva (11). Nastale pore predstavljaju difuzijske puteve kroz koje mogu difundirati bakterije i kiseline i na taj način prodirati u dublje slojeve što će u konačnici rezultirati progresijom zubnoga karijesa, zahvaćenošću zubne pulpe i gubitkom zuba. U početnom stadiju nastanka zubnoga karijesa, kao prvi znak demineralizacije, klinički je vidljiva takozvana bijela mrlja. Najčešće je riječ o



mliječno bijelim, neprozirnim, mat površinama koje mogu imati bjelkasti halo oko bravica kada nastaju kod ortodontskih pacijenata (12). Takve lezije najčešće nastaju kod adolescenata zbog nezadovoljavajućeg održavanja oralne higijene tijekom terapije. Patohistološki je riječ o višeslojnoj leziji koja je smještena u području cakline i još nije dosegla caklinsko-dentinsko spojište te nije došlo do nastanka kavitacije. Na površini takve lezije nalazi se sloj intaktne cakline u kojoj pore čine 1–10% ukupnog volumena i koja se ne razlikuje previše od okolne zdrave cakline. Ispod površinskog sloja nalazi se tijelo ili središte lezije koje čini njezin najveći dio u kojem je udio pora 5-25% volumena. U sljedećoj, tamnoj zoni, pore zauzimaju 2-4% volumena i promjerom su manje od onih u prethodnim dvama zonama (2). Takve bijele mrlje objašnjavaju se gubitkom translucencije kao posljedica demineralizacije u slojevima cakline koje se nalaze neposredno ispod površine. Njihova remineralizacija i zaustavljanje su mogući, međutim ukoliko dođe do izostanka odgovarajućeg tretmana, bijela će lezija progredirati što će rezultirati urušavanjem tvrdog zubnog tkiva i nastankom kaviteta (11). Dijagnostika inicijalnih karijesnih lezija je vrlo često otežana upravo zbog ovakve građe kod koje dolazi do značajnog gubitka minerala u dijelu lezije koji se nalazi ispod površine, dok je sami površinski sloj intaktan (13). Iz toga razloga, dijagnoza se često postavlja tek kada je došlo do značajnijeg oštećenja i gubitka minerala i kada je jedino što preostaje invazivni pristup uklanjanja demineraliziranog tkiva i njegovo nadomještanje nekim od restaurativnih materijala. Uobičajeni tretman inicijalnih karijesnih lezija prvenstveno se odnosi na davanje uputa pacijentu o pravilnom održavanju oralne higijene i njegovog poboljšavanja iste, korištenje fluoridnih preparata (najčešće topikalno) ili aplikaciju remineralizirajućih agenasa kao što je kazein fosfopeptid – amorfni kalcij fosfat. Potonji se primjenjuje u novije vrijeme, ali kao i ostali navedeni sam po sebi ne može uzrokovati zaustavljanje karijesne lezije ukoliko izostane suradnja pacijenta (14). Iako se primjenom različitih sredstava može postići remineralizacija bijelih mrlja, one i dalje mogu perzistirati i izazivati nezadovoljstvo pacijenata u aspektu estetike. Riječ je o caklinskim ožiljcima koji vrlo često zaostaju na vestibularnim ploham prednjih zubi nakon skidanja fiksnih ortodontskih naprava, a koji nakon nekog vremena mogu promijeniti boju i postati smeđi što dodatno narušava estetiku. Osim remineralizacije u terapiji su dostupne i mikroabrazija, laser, ART tehnika i kemo-mehanička tehnika (CMCR). Posljednja, CMCR, uključuje primjenu gela u čijem se sastavu nalaze aminokiseline: glutaminska kiselina, leucinska kiselina i lizin. Navedeni gel ima cilj dodatno omekšati kariozno zubno tkivo kako bi ono moglo biti uklonjeno ručnim

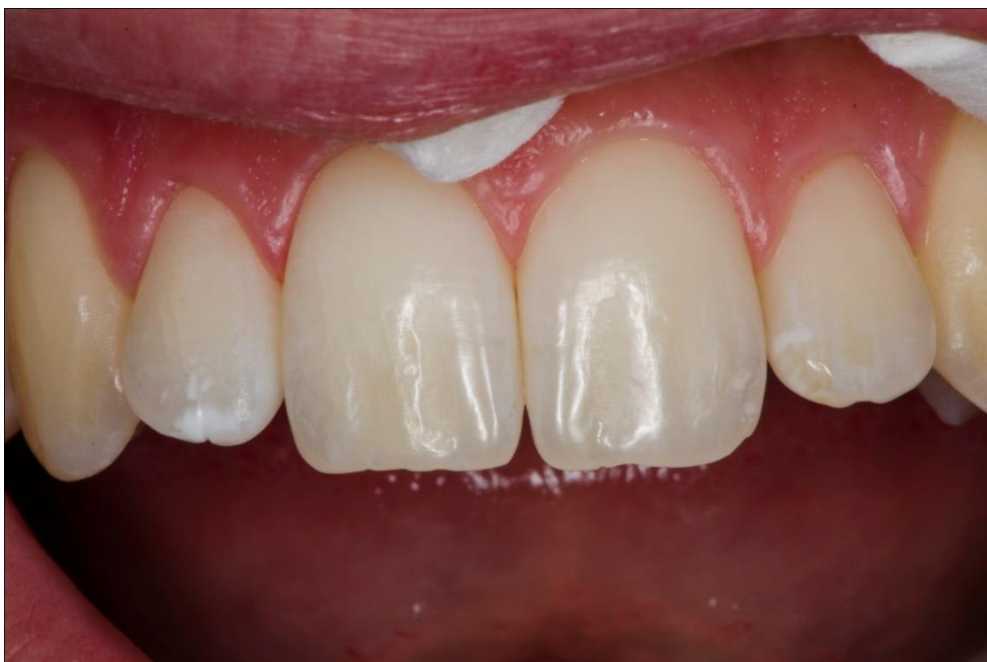instrumentima (14). U novije vrijeme u terapiji ovakvih inicijalnih karijesnih lezija, ukoliko se ne mogu primijeniti preparati fluora ili nakon njihove primjene nema nikakvih pomaka, može se koristiti i mikroinvazivna metoda bazirana na niskoviskoznim infiltracijskim smolama koje penetriraju u tvrda zubna tkiva, odnosno pore nastale demineralizacijom, okludiraju ih i zaustavljaju daljnji prodor bakterija i kiselina. Na taj način dolazi do zaustavljanja karijesne lezije, ali i poboljšanja estetike s obzirom da dolazi do smanjenja razlike u vrijednostima refraktornog indeksa cakline i pora, odnosno vode i zraka kojima su najčešće ispunjene (11,14). Infiltracijska je tehnika indicirana u terapiji aproksimalnih karijesnih lezija koje radiografski sežu do unutarnjeg caklinskog sloja, odnosno do vanjske trećine dentina (15). Karijes te lokalizacije oduvijek je predstavljao problem, ne samo zbog otežane dijagnostike i nemogućnosti vizualne detekcije, već i zbog potrebe za uklanjanjem velike količine tvrdog zubnog tkiva zbog okluzalnog pristupa leziji. Zbog ovog razloga, mogućnost liječenja karijesa te lokalizacije neinvazivnom metodom predstavlja potencijalno veliki napredak suvremene stomatologije. Istraživanja koja se tiču kliničke primjene infiltracijske tehnike do danas su najčešće provedena kod nekavitiranih karijesnih lezija, dok u slučaju nastanka kavitacije njena primjena nije indicirana. Osim toga, infiltracijska tehnika ne može se koristiti kod akutnih karijesnih lezija, dok je penetracija u slučaju kroničnih karijesnih lezija nepotpuna (2). U novije vrijeme pojavila se i teza prema kojoj upotreba infiltracijske tehnike za aproksimalne karijesne lezije mliječnih zubi nije primjerena te bi u tom slučaju bolje bilo koristiti preparate za remineralizaciju ukoliko je riječ o nekavitiranim lezijama kod kojih je takav efekt moguće postići, odnosno konvencionalni restaurativni pristup u slučaju kavitiranih lezija (4).

### **3.2. Bijele mrlje nakon ortodontske terapije**

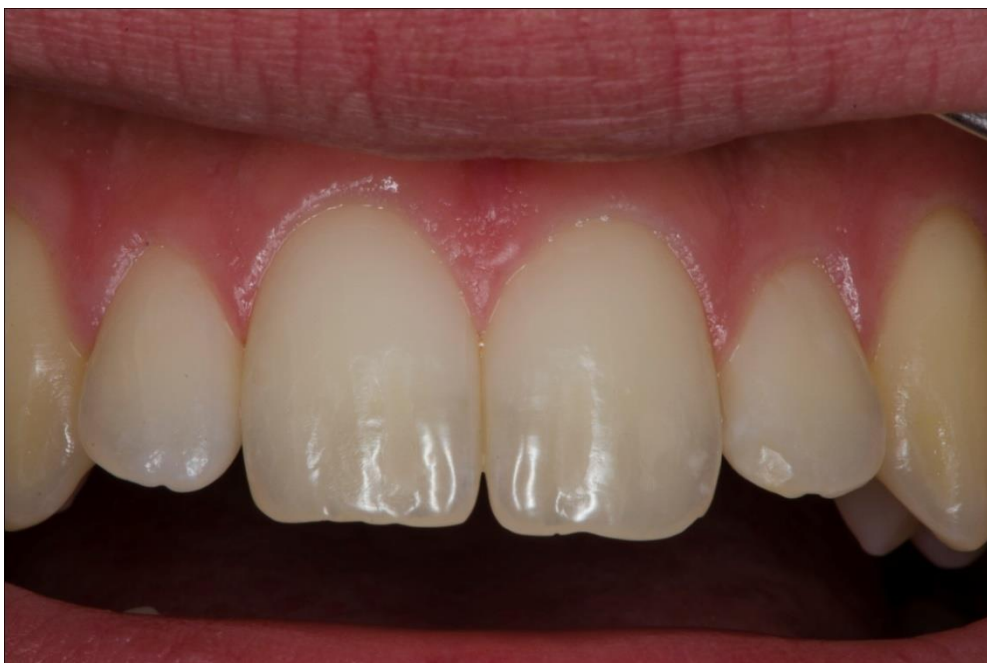Vrlo često kod pacijenata koji nose fiksne ortodontske naprave dolazi do nastanka bijelih mrlja na vestibularnim površinama prednjih zubi. Istraživanja su pokazala da se čak 50-75% ortodontskih pacijenata susreće s tim prvenstveno estetskim problemom (16). Najčešće je riječ o mlađim pacijentima kod kojih nedostatak pravilno provedene oralne higijene, koja bi tijekom ortodontske terapije trebala biti bespriječna s ciljem održavanja oralnog zdravlja, dovodi do povećanog nakupljanja zubnoga plaka koje je kod ortodontskih pacijenata još jače

izraženo s obzirom na povećani broj plak retencijskih mjesta. Nadalje, zaštitni učinak sline i žvakanja koji se osobito očituje u mehaničkom uklanjanju bakterija i njihovih produkata, odnosno zubnoga plaka, reduciran je na područjima oko bravica (17). Veliki broj bakterija u ustima tih pacijenata može uzrokovati smanjenje vrijednosti pH u većoj mjeri nego što je to uobičajeno pa i karijesne lezije brže progrediraju. Lezije mogu biti vidljive i nakon mjesec dana od postavljanja ortodonske naprave, iako im je u većini slučajeva potrebno barem 6 mjeseci (16). Lokalizirane su na bukalnim plohama zuba, u neposrednoj blizini gingive. Takve lezije potrebno je liječiti odmah nakon skidanja ortodontskog aparata budući da je u većini slučajeva riječ o aktivnim karijesnim lezijama koje brzo progrediraju. Osim toga, nakon skidanja ortodontskih naprava te lezije mogu apsorbirati različite pigmente iz konzumirane hrane ili pića što rezultira promjenom boje postojeće bijele lezije u tamniju i dodatnim narušavanjem estetike. Iako je prvi izbor terapije tih lezija remineralizacija, ona neće biti učinkovita u slučaju dubljih lezija (bez kavitacije). Uglavnom zato što će doći do remineralizacije površinskoga dijela, dok će oni dublji dijelovi i dalje ostajati porozni i uzrokovati promjenu boje zuba (3, 17). Vidljive lezije koje zaostaju nazivaju se caklinskim ožiljcima i ne mogu se rješavati infiltracijskom tehnikom. Njihova terapija provodi se postupkom caklinske mikroabrazije ili restorativnim pristupom u kojem se zahvaćeno zubno tkivo uklanja i nadomješta najčešće kompozitnim materijalom. Uz karijesnu, bijele mrlje mogu biti i drugačije etiologije. Upravo o etiologiji ovisi izbor tretmana kao i terapijski ishod (Tablica 1.). Jedan od najčešće korištenih pristupa jest izbjeljivanje zubi ili aplikacija amorfnog kalcij fosfata direktno na leziju. Može se primjenjivati i mikroabrazija, aplikacija kompozita preko bijele lezije, uklanjanje lezije i nadomještanje izgubljenog tkiva odgovarajućim restaurativnim materijalom, izrada fiksnog nadomjestka u obliku krunice ili ljuskica, ali i korištenje niskoviskoznih smola. Posljednja, infiltracijska tehnika, iako nedovoljno istražena i primijenjena u kliničkoj praksi, predstavlja mikroinvazivni pristup terapiji ovog estetskog problema. Iako je prvotna namjena ICON-a podrazumijevala liječenje zubnoga karijesa, s vremenom je postalo jasno kako se infiltracijska tehnika uspješno može koristiti i u maskiranju bijelih lezija različite etiologije. Osnovni princip djelovanja niskoviskoznih smola temelji se na penetraciji u demineralizirana područja i ispunjavanju pora nastalih otapanjem caklinskih kristala. Upravo u takvom mehanizmu djelovanja krije se mogućnost primjene ICON-a i u druge svrhe. Naime, klinički vidljiva bijela lezija nastaje zbog razlike u refraktornom indeksu (RI) zdrave i porozne cakline. RI zdrave cakline iznosi

1.62, dok je RI porozne cakline 1.33 ako su nastale pore ispunjene vodom, odnosno 1.00 ukoliko su ispunjene zrakom. Ta razlika u RI između zdrave i porozne cakline dovodi do drugačijeg raspršenja svjetlosti i nastanka vidljive bijele lezije (Slika 4.). Ukoliko se zrak ili voda koji se nalaze u porama zamjene niskoviskoznom smolom, čiji RI iznosi 1.46, razlika postaje zanemariva, a bijela mrlja maskirana (2, 11) (Slika 5.). Osim o etiologiji, izbor tretmana uvelike ovisi i o veličini bijele lezije. Za infiltracijsku tehniku, osobito ako se želi dobiti rezultate u samo jednom posjetu, poželjno je da je riječ o malim lezijama, dok je kod onih većih ponekad potrebno tretman ponoviti ili odabrati neki drugi pristup. Kod velikih lezija katkada se prije infiltracijskih smola provodi pjeskarenje kako bi li se na taj način otvorile pore i olakšala penetracija smole (18). Primjenom infiltracijske smole na bijele lezije različite etiologije utvrđen je veći ili manji stupanj uspješnosti. Najučinkovitijom infiltracijska tehnika pokazala se u uklanjanju mrlja koje su nastale kao posljedica dentalne fluoroze, dok su rezultati u uklanjanju mrlja kod hipoplazije bili nešto lošiji, odnosno nije došlo do potpunog prekrivanja, iako je i u jednom i drugom slučaju ovaj oblik terapije pozitivno djelovao na samopouzdanje pacijenata (19). Jedan od nedostataka ovog oblika terapije jest što niskoviskozna smola apsorbira različite pigmente iz konzumirane hrane i pića, osobito vina i kave koji imaju visoki potencijal bojenja kako tvrdog zubnog tkiva, tako i smole korištene u infiltracijskoj tehnici. Glavni razlog tomu je površinski sloj smole čija je polimerizacija inhibirana kisikom i na taj način postaje sklonija nastanku različitih površinskih obojenja (20). Kada se govori o sastavu te smole, najčešće je riječ o kombinaciji TEGDMA, 2-hidroksietil metakrilata (HEMA) i etanola koji pokazuju dobre rezultate penetracije u tvrda zubna tkiva. Međutim, HEMA ima hidroksilnu skupinu zbog čega je podložna apsorpciji različitih pigmenata na bazi vode što u konačnici dovodi do povećanog rizika od nastanka različitih obojenja i mrlja na dijelu zuba koji je infiltriran smolom. Ipak, sudeći prema istraživanjima, takvi nedostaci mogu se ispraviti na dva načina. Jedan od njih je primjena glicerinskog gela koji se nanosi na infiltriranu leziju prije polimerizacije i na taj ju način štiti od utjecaja kisika (20). Druga je opcija poliranje infiltrirane lezije abrazvnim diskovima kojim se takva obojenja vrlo učinkovito uklanjaju zbog čega se smatra preporučenim korakom po završetku postupka (17).



Slika 4. Vidljive bijele lezije na lateralnim maksilarnim incizivima.  
Preuzeto s dopuštenjem autora: izv. prof. dr. sc. Katica Prskalo, dr. med. dent.



Slika 5. Rezultat nakon primjene infiltracijske smole.  
Preuzeto s dopuštenjem autora: izv. prof. dr. sc. Katica Prskalo, dr. med. dent.

### 3.3. Molarno incizivna hipomineralizacija (MIH)

MIH je razvojni poremećaj cakline koji ima široki raspon prevalencije u svijetu (2.4-40.2%). Manifestira se kliničkom slikom koja uključuje povećanu osjetljivost zubi, vrlo brz napredak karijesa, otežano žvakanje kao posljedica progresivne atricije i narušenost estetike. Najčešće su zahvaćene okluzalne plohe zubiju, i to u gornjoj čeljusti više nego donjoj, na kojima dolazi do promjene boje u smeđu, ovisno o opsegu bolesti. Može zahvaćati od jednog do četiri molara u kombinaciji s incizivima, a u slučaju da zahvaćenost inciziva izostane govori se o molarnoj hipomineralizaciji. Glavni problem ove razvojne anomalije leži u činjenici što su zahvaćeni zubi izuzetno porozni što olakšava nakupljanje zubnoga plaka na njihovoj površini, a uz to je i povećana njihova osjetljivost pa je bilo kakav dodir zuba bolan što praktički onemogućava održavanje oralne higijene i povećava rizik od razvoja karijesa. Zbog brzoga napretka karijesa, u većini slučajeva dolazi i do zahvaćenosti pulpe i razvoja kroničnoga pulpitisa. Osim toga, zbog porozne strukture zuba nakon nicanja dolazi do loma, osobito ukoliko je hipomineralizacijom zahvaćena kvržica molara, a to onda zahtijeva opsežne restaurativne zahvate. Etiologija MIH-a povezuje se s izloženošću različitim okolišnim čimbenicima, prenatalnim ili perinatalnim problemima, izloženošću fluoridima ili nekim medicinskim stanjima kao što su astma, pneumonija, hipoksija, hipokalcijemija (10). Liječenje ove razvojne anomalije konvencionalnim metodama je prilično teško budući da se ne može osigurati trajnost restauracije, a kontrola boli za vrijeme provođenja terapijskog postupka je otežana. U novije vrijeme istražuje se potencijalno korištenje infiltracijske tehnike u terapiji MIH-a. Spomenutim istraživanjima ustanovljeno je da primijenjena niskoviskozna smola može, iako nepravilno, penetrirati u caklinu zahvaćenoga zuba. Također je dokazano da, iako je penetracija moguća, ona se ne odvija u toliko opsežnoj mjeri kao što je slučaj kod karijesnih lezija, niti je ta penetracija dosljedna. Iako nije točno utvrđeno što utječe na dubinu i stupanj penetracije kod hipomineralizacije cakline koja je rezultat razvojnih poremećaja, smatra se da bi udio proteina mogao igrati ulogu. Naime, kod uobičajenog korištenja infiltracijske tehnike u predtretmanu potrebno je provesti jetkanje klorovodičnom kiselinom zbog uklanjanja površinskog hipermineraliziranog sloja i omogućavanja dublje penetracije smole. U slučaju MIH-a površinski sloj ima drugačije karakteristike, vrlo često je glavni razlog tomu korištenje sredstava za remineralizaciju koji se koriste kao jedan od oblika terapije i predviđeno vrijeme jetkanja koje je kod karijesnih lezija dovoljno, ovdje nije. Iz

toga razloga stupanj penetracije smole je manji, a nastale pore okludirane su samo djelomično (21). I takva djelomična okluzija difuzijskih puteva u hipomineraliziranoj caklini uvelike smanjuje rizik od nastanka zubnoga karijesa te istovremeno štiti pulpu od iritacija i sprječava nastanak kroničnog pulpitisa. Budući da se primjenom smole poboljšavaju mehanička svojstva cakline, ona bi se mogla koristiti kod pacijenata oboljelih od MIH-a u sprječavanju post eruptivnog loma, osobito na onim mjestima gdje upotreba drugih materijala ili tehnika nije moguća jer bi smetale okluziji, kao što su kvržice zuba. Također je, prema istraživanjima, poznato da upotreba infiltracijske tehnike prije izrade ispuna restaurativnim materijalom povećava hidrofobnost površine i snagu veze materijala i zuba i na taj način produžuje trajnost restauracije. Smatra se, također, kako bi korištenje infiltracijske tehnike više od jednoga puta kod pacijenata s MIH-om bilo od koristi u dodatnom smanjenju poroznosti s obzirom na sposobnost tkiva da apsorbira dodatnu količinu smole. Problem kod primjene infiltracijske tehnike kod MIH-a jest potreba za održavanjem suhog radnog polja i korištenje klorovodične kiseline za jetkanje. Već je spomenuto kako primjena infiltracijske tehnike zahtijeva korištenje koferdama radi postizanja dobre izolacije. Kod zubi koji su zahvaćeni MIH-om postavljanje koferdama je vrlo često otežano ili onemogućeno kao posljedica loma zuba. Samim time upitno je koliko je korištenje infiltracijske tehnike kod takvih pacijenata uopće moguće, osobito ukoliko govorimo o stražnjim zubima. Osim toga, riječ je o zubima koji su sami po sebi pretjerano osjetljivi u usporedbi sa zdravim pacijentima pa bi korištenje agresivnog sredstva za jetkanje kao što je klorovodična kiselina moglo biti izuzetno bolno i neizvedivo u kliničkoj praksi. Ako se ograniči samo na prednje zube zahvaćene MIH-om, infiltracijska tehnika je korisna jer smole mijenjaju translucenciju cakline i na taj način poboljšavaju estetiku, a održavanje suhog radnog polja u toj regiji je jednostavnije. Iz svega navedenog jasno je da se infiltracijska tehnika može koristiti za uspješno rješavanje problema povezanih s MIH-om, ali je potrebno njeno daljnje istraživanje, usavršavanje i prilagodba situaciji kod pacijenata s ovim problemom (21).

### 3.4. Dentalna fluoroza

Dentalna fluoroza je stanje hipomineralizacije cakline koje nastaje kao posljedica dugotrajne izloženosti velikim količinama fluora za vrijeme formiranja cakline. Fluor djeluje na ameloblaste za vrijeme mineralizacije što rezultira nastankom poroznosti na površini zuba, ali i ispod nje. Dentalna fluoroza može biti uzrokovana fluorom iz različitih izvora, međutim najčešće nastaje kao posljedica dugotrajne upotrebe vode za piće koja sadržava više od 2 mgF/L ili kod svakodnevnog unošenja 10-15 mg fluora kroz duži vremenski period (22). Dentalna fluoroza predstavlja prije svega estetski problem koji se manifestira pojavom gubitka translucencije na vrhovima kvržica lateralnih zubi ili incizalnog brida prednjih zubi u najblažem obliku (19). Može se očitovati i bijelim ili mutnim prugama ili mrljama koji zapravo predstavljaju područja hipomineralizirane cakline i javljati se na homolognim zubima. Kod težih oblika bolesti javljaju se i smeđa obojenja cakline uz druge nepravilnosti njezine površine. Stupanj zahvaćenosti zuba ovisit će o tome kolika je bila koncentracija fluorida u tkivnim tekućinama za vrijeme formiranja cakline, o tome koliko dugo je pacijent bio izložen velikim količinama fluora, o dobi pacijenta, individualnim čimbenicima te prehranbenim navikama (11). Patohistološki se očituje relativno dobro mineraliziranim površinskim slojem ispod kojega je prisutna značajna hipomineralizacija i velik broj pora. Budući da je riječ o poroznom tvrdom zubnom tkivu, nakon nicanja može doći do pucanja površinske cakline i nastanka udubljenja ili obojenja. Razlikuju se od ostalih obojenja cakline po tome što su simetrična, zahvaćaju više homolognih zubi koji u najtežim slučajevima mogu izgledati bijeli poput krede (19). Pristup liječenju dentalne fluoroze obuhvaća čitav niz terapijskih postupaka, od izbjeljivanja i mikroabrazije do protetskih rješenja u obliku krunica ili ljuskica. Konvencionalna terapija najčešće uključuje izbjeljivanje i mikroabraziju kojom se uklanjaju površinski slojevi lezije. Izbjeljivanje se provodi, u većini slučajeva, koristeći vodikov peroksid što kao posljedicu može imati oštećenje gingive, preosjetljivost zubiju ili čak izazivati reverzibilni pulpitis (11). Mikroabraziju je moguće provoditi kod blažih i umjerenih oblika dentalne fluoroze kod kojih nije došlo do pucanja površinskog sloja cakline i nastanka udubljenja. Nedostatak mikroabrazije, iako je riječ o minimalno invazivnoj tehnici, leži u činjenici da je nužno ukloniti relativno veliku količinu tvrdog zubnog tkiva kako bi se postigao zadovoljavajući estetski učinak. U skladu s načelima moderne stomatologije prema kojima je cilj očuvanje tvrdoga zubnoga tkiva kada i koliko god je to moguće, u terapiji



fluoroze može se koristiti i mikroinvazivna infiltracijska tehnika. Osim što zaustavlja progresiju karijesne lezije, djeluje i na izgled hipomineralizirane cakline čineći ju sličnijom zdravoj caklini. Osobito je korisna kod djece gdje zbog velikih pulpinih komorica ima prednost nad mikroabrazivnom tehnikom. Iako su obje konzervativne i cilj im je poštediti tvrdoga zubnoga tkiva, u usporedbi s nekim drugim tehnikama, količina caklinskog tkiva koje se gubi prilikom mikroabrazije je oko 360  $\mu\text{m}$ , dok je kod predtretmanskog postupka jetkanja klorovodičnom kiselinom kod infiltracijske tehnike količina izgubljenog tvrdog zubnog tkiva oko 30-40  $\mu\text{m}$  (8). Kao i kod maskiranja ostalih obojenja cakline, konačan rezultat dobije se zahvaljujući promjeni RI hipomineralizirane cakline koji prije tretmana iznosi 1.33, odnosno 1.00, a poslije tretmana niskoviskoznom smolom čiji je RI 1.46, iznosi 1.52 što je slično RI normalne, zdrave cakline koji iznosi 1.65. Zbog te nezamjetne razlike RI estetika zubi zahvaćenih dentalnom fluorozom je poboljšana i to u slučajevima s blagim do umjerenim oblikom dentalne fluoroze kod kojih je indicirana upotreba infiltracijske tehnike. S obzirom na to da korištenje infiltracijske tehnike podrazumijeva predtretman klorovodičnom kiselinom, nužno je spriječiti njezin kontakt s mekim tkivom. Budući da u slučajevima dentalne fluoroze neestetska obojenja mogu zahvaćati gotovo cijelu površinu zuba uključujući i zubne vratove, potrebno je osigurati njihovu izloženost najprije kiselini, a potom i niskoviskoznoj smoli. U suprotnome neće doći do potpunog maskiranja nastalih diskoloracija i ostajat će vidljiv rub u području zubnih vratova što će rezultirati neestetskim ishodom. Zato je uz koferdam nužno korištenje i ligatura koje omogućavaju retrakciju gingive. Katkada za pacijente to može izazivati osjećaj nelagode ili čak boli i oštećenja gingive zbog čega treba biti iznimno oprezan (20). Kod odabira slučajeva dentalne fluoroze koji će se liječiti infiltracijskom tehnikom, treba biti oprezan i voditi računa o tome da ona neće biti jednako uspješna i učinkovita u svim slučajevima. Primjerice, kod zubi koji imaju smeđe mrlje, ne samo da niskoviskozne smole neće uspješno maskirati postojeću mrlju, već mogu dodatno pogoršavati estetiku. U tom slučaju još uvijek se kao prva metoda izbora koristi mikroabrazija. Bitno je istaknuti i da, ukoliko se planira u terapiji koristiti infiltracijsku tehniku u kombinaciji s izbjeljivanjem, prvo je potrebno učiniti izbjeljivanje zubi, a potom primijeniti niskoviskoznu smolu. Glavni razlog tomu je činjenica da se u većini slučajeva dio zuba infiltriran smolom neće izbjeliti što će rezultirati nezadovoljavajućim estetskim ishodom i razlikom u boji cakline.

### 3.5. Caklinska hipoplazija

Caklinska hipoplazija etiološki može biti nasljedna, i u tom slučaju zahvaća sve zube u obje denticije i zapravo je riječ o amelogenesis imperfecti, ili stečena i u tom slučaju zahvaća jedan ili više zubi. Najčešće stečena hipoplazija nastaje kao posljedica dentalne traume. U većini slučajeva riječ je o traumi koja zahvaća periodontalno tkivo mliječnoga zuba (luksacija) za vrijeme mineralizacije trajnog nasljednika ili velikim periapikalnim procesima koji zahvaćaju mliječne zube, a mogu se ovisno o opsežnosti procesa proširiti i na trajne. U tom slučaju izgled krune trajnoga zuba ovisit će ponajprije o stupnju razvoja krune u trenutku pojave periapikalnog procesa. Takav oblik hipoplazije najčešće nastaje zbog ubrzanoga odlaganja minerala zbog čega je riječ o punktifornim i dobro ograničenim lezijama koje su najčešće lokalizirane u incizalnoj trećini krune zuba te u većini slučajeva zahvaćaju samo jedan zub koji je bio izložen traumi. Patohistološki takve lezije nalikuju na one kod dentalne fluoroze ili bijelih mrlja karijesne etiologije budući da se sastoje od dobro mineraliziranog površinskoga sloja i poroznih dubljih dijelova lezije (20). Uglavnom se manifestira stanjenom caklinom različitog stupnja, pojavom jamica i drugih nepravilnosti na zubima koji mogu zahvaćati veće ili manje površine zuba. Caklinska hipoplazija može se maskirati korištenjem infiltracijske tehnike, iako je, prema do danas provedenim istraživanjima takvo prekrivanje samo djelomično. Nepotpuno maskiranje najčešće se događa u slučaju traumatske hipomineralizacije cakline. Iako još nije poznat uzrok takvoga ishoda, smatra se da je povezan s morfologijom takvih lezija, čija dubina i veličina mogu varirati. Katkada su te lezije okruglastoga oblika i s površinom okolne cakline zatvaraju oštar kut koji onemogućava potpunu penetraciju smole, osobito na rubovima koji ostaju vidljivi i narušavaju estetiku. Rezultati kod maskiranja obojenja koja su posljedica dentalne fluoroze ili bijelih lezija koji nastaju kao posljedica karijesa su bolji budući da je kut nastalih lezija i okolne cakline tup i zato omogućava bolju penetraciju smole (20). Osim toga, na stupanj penetracije niskoviskozne smole utječe aktivnost lezije. Kod aktivnih lezija primjerice, površinski sloj je tanak i porozan te je penetracija kroz njega lakša dok je kod inaktivnih lezija situacija obrnuta. Caklinska hipoplazija, uzme li se u obzir debljinu površinskoga sloja i dubinu lezije, pokazuje karakteristike slične inaktivnoj leziji. Na temelju navedenoga, razumljivo je zašto je maskiranje hipoplastične cakline samo djelomično (22). Katkada se niskoviskozne smole, u slučaju nezadovoljavajućeg estetskog ishoda, mogu koristiti u kombinaciji s kompozitnim

materijalom. U tom slučaju nije potrebno koristiti adhezive, budući da niskoviskozna smola preuzima tu ulogu i omogućuje vezu kompozita i tvrdog zubnog tkiva.

Tablica 1. Izgled, etiologija i terapijske mogućnosti estetskih nepravilnosti cakline. Preuzeto i prilagođeno (18).

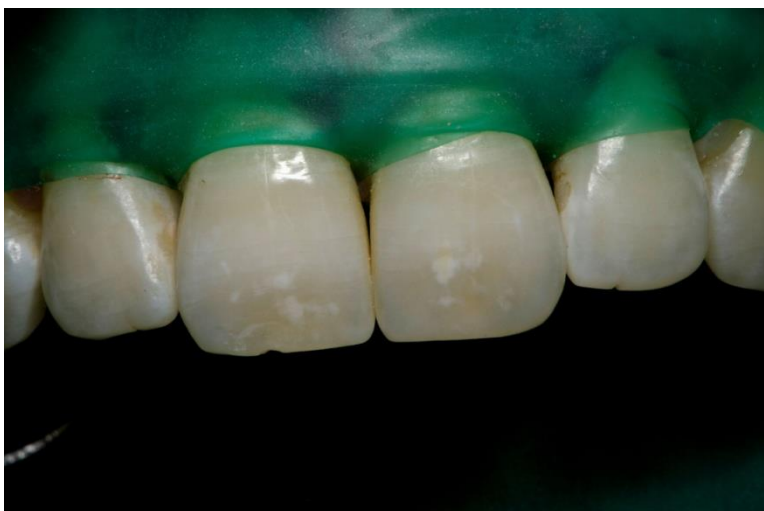
TIP LEZIJE	ETIOLOGIJA	TRETMANSKE OPCIJE
Izolirane bijele mrlje promjera manjeg od 0.5 mm na trajnim maksilarnim sjekutićima	Prirodna pojava, normalna caklina	Samo izbjeljivanje
Bijele točkaste lezije na sjekutićima	Vrućica za vrijeme razvoja trajnih zubi	Prvo izbjeljivanje potom mikroabrazija
Multiple lezije, bijele i smeđe diskoloracije	Dentalna fluoroza	Izbjeljivanje i potom mikroabrazija
Bijele linije na caklini	Teži razvojni poremećaj	Izbjeljivanje i potom mikroabrazija
Bijele mrlje na caklini	Trauma mliječne denticije	Izbjeljivanje praćeno infiltracijom smole
Bijele mrlje prekrivene žutim slojem	Krvarenje nakon traumatske ozljede koje je prodrlo u područja mineralizacije	Izbjeljivanje, mikroabrazija i infiltracija niskoviskozne smole
Slabo vidljive bijele lezije s tamnim rubom	Demineralizacijske lezije nastale nakon ortodontske terapije	Infiltracijska tehnika, izbjeljivanje ili mikroabrazija ovisno o veličini
Caklinski defekti i bijele mrlje na mliječnim molarima i sjekutićima	Celijakija, molarno incizivna hipomineralizacija	Izbjeljivanje, staklenoionomerni ispun na molarima, infiltracijska tehnika na prednjim zubima
Bijele mrlje ili caklinska hipoplazija	Preuranjeni porod	Izbjeljivanje. Mikroabrazija i potom infiltracijska tehnika

### 3.6. Dodatne mogućnosti primjene

Vrlo često infiltracijska tehnika i njezin doprinos u terapiji tvrdih zubnih tkiva uspoređuje se s materijalima za pečaćenje fisura koji se koriste za prevenciju zubnoga karijesa na okluzalnim plohama molara i premolara. Riječ je o mjestima gdje najčešće dolazi do nastanka karijesne lezije, prvenstveno zbog morfologije fisurnoga sustava koja otežava održavanje oralne higijene. Osim u preventivne svrhe ova tehnika se kao minimalno invazivna metoda može koristiti i u terapiji zubnoga karijesa na okluzalnim plohama (klasa 1) u slučaju kada nije došlo do nastanka kavitacije. Primjenom materijala za pečaćenje fisura, reducira se broj bakterija u fisurama i smanjuje njihova aktivnost. Osnovna razlika između ove metode i infiltracijske tehnike jest u tome što kod materijala za pečaćenje fisura dolazi do nastanka barijere koja sprječava daljnji prodor bakterija i kiselina do tvrdoga zubnoga tkiva, a koja je lokalizirana iznad lezije, odnosno iznad cakline. U slučaju infiltracijske tehnike, smola zahvaljujući niskoj viskoznosti i kapilarnim silama prodire u pore nastale demineralizacijom i okludira ih te je na taj način barijera lokalizirana u samom zubnom tkivu, odnosno tijelu lezije (13). Samostalno, infiltracijska tehnika koristi se za inicijalne karijesne lezije na aproksimalnim i glatkim, vestibularnim plohama zuba. Njezino korištenje na okluzalnim plohama se ne preporučuje budući da suvišak materijala koji ostane nakon polimerizacije ima nizak stupanj pretvorbe monomera u polimer i kao takav podložan je abraziji uslijed mastikacije ili četkanja zubi. Glavni nedostatak materijala za pečaćenje fisura jest nedovoljna dubina penetracije u tvrda zubna tkiva što je posljedica viskoznosti materijala ili pogrešaka prilikom aplikacije (zaostatni mjehurići zraka). Kako bi se pokušale eliminirati navedene ograničavajuće karakteristike ovih dvaju materijala provedena su istraživanja njihove učinkovitosti u kombinaciji. Istim je utvrđeno kako korištenjem infiltracijske tehnike prije pečaćenja fisura dolazi do penetracije infiltracijske smole u zahvaćeno tvrdo zubno tkivo što pruža dobru osnovu za primjenu pečatnih smola. Nadalje, infiltracijska smola ima pozitivan učinak na marginalnu adaptaciju i unutarnji integritet materijala za pečaćenje i pruža zaštitu od propuštanja ili eventualnoga gubitka retencije (23). Na temelju navedenih istraživanja, zaključuje se kako se, osim uobičajene primjene, infiltracijska tehnika u kombinaciji s materijalima za pečaćenje fisura može koristiti i u terapiji inicijalnih karijesnih lezija na okluzalnim plohama. Usporedbom ovih dviju tehnika, također je ustanovljeno kako je nakon aplikacije niskoviskoznih smola tvrdoća površine cakline bila približno jednaka tvrdoći

normalne, zdrave cakline, dok je hrapavost površine bila u granicama klinički prihvatljive. Vrijednosti navedenih parametara nakon korištenja materijala za pečaćenje fisura bili su znatno lošiji (14, 23).

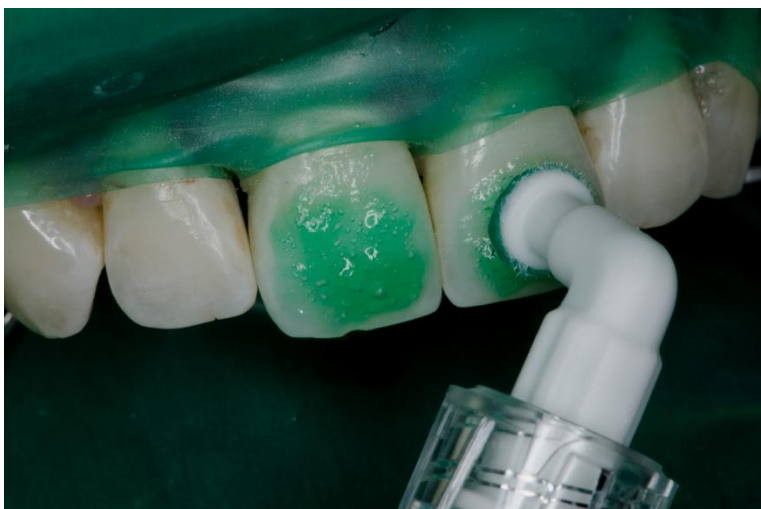#### 4. KLINIČKA PRIMJENA INFILTRACIJSKE TEHNIKE (PRIKAZ SLUČAJA)



Slika 6. Vidljive bijele mrlje na maksilarnim incizivima.

Preuzeto s dopuštenjem autora: izv. prof. dr. sc. Katica Prskalo, dr. med. dent.

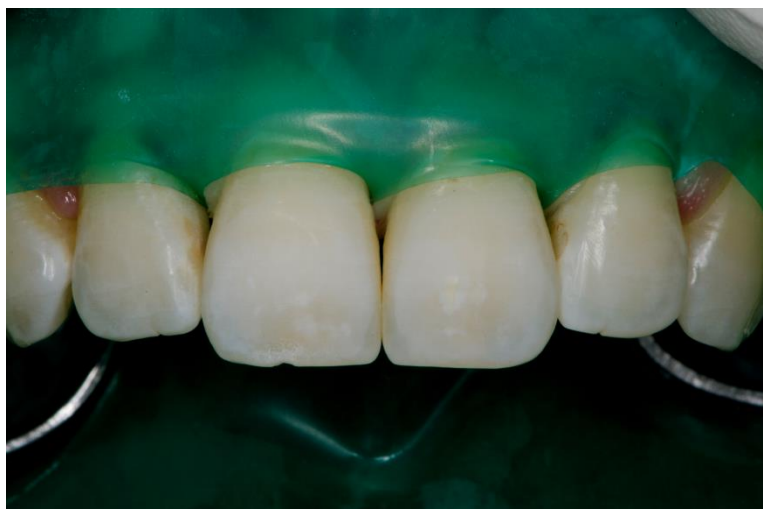
Prije upotrebe infiltracijske tehnike potrebno je postaviti pravilnu dijagnozu i ustvrditi postoje li indikacije za primjenu iste. U slučaju da ne postoje odgovarajuće indikacije, rezultati dobiveni primjenom infiltracijske tehnike neće biti zadovoljavajući. Nakon postavljanja dijagnoze, obavezno je postavljanje koferdama s ciljem zaštite oralne sluznice od potencijalnih ozljeda koje mogu nastati djelovanjem klorovodične kiseline koja se koristi u predtretmanskome postupku, osobito u slučaju duže izloženosti. Osim toga koferdam je potreban kako bi se održalo suho radno polje budući da je niskoviskozna smola korištena u ovom postupku hidrofobna i u slučaju kontakta s vodom infiltracija demineraliziranog tkiva neće biti potpuna (Slika 6.).



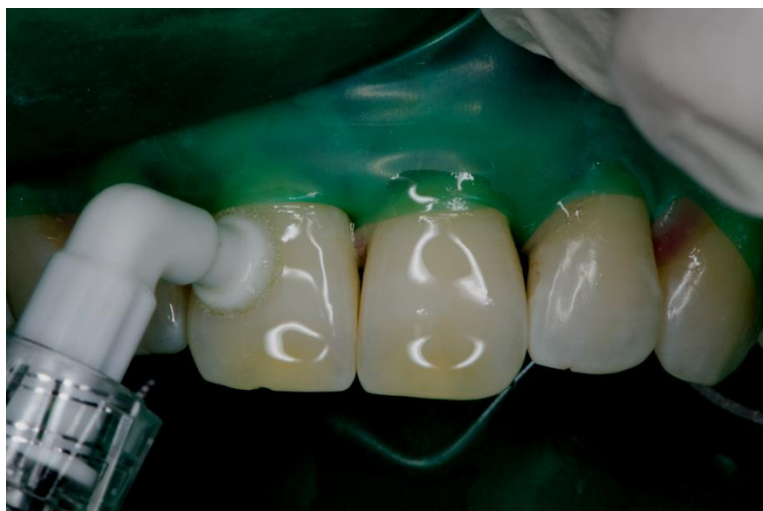Slika 7. Aplikacija 15% HCl na vestibularne površine zuba.

Preuzeto s dopuštenjem autora: izv. prof. dr. sc. Katica Prskalo, dr. med. dent.

Prvi korak predtretmanskog postupka, prema uputama proizvođača (DMG, Hamburg, Njemačka), podrazumijeva aplikaciju klorovodične kiseline koncentracije 15% (Slika 7.). Cilj je tog postupka uklanjanje površinskog hipermineraliziranog sloja cakline koji priječi prodor niskoviskozne smole prema dubljim slojevima. Kiselina se ostavlja na površini zuba 2 minute nakon čega se ispiru vodom i posuši zrakom. Potom se nanosi ICON-Dry koji sadržava 99% etanola. Etanol, zahvaljujući velikoj sposobnosti isušivanja, izvlači vodu iz pora nastalih demineralizacijom kako bi se osigurala dublja penetracija smole. Kada bi preskočili ovaj korak došlo bi do miješanja hidrofobne smole sa slinom iz pora te infiltracija lezije ne bi bila potpuna, a samim time ni estetski rezultati ne bi bili zadovoljavajući. Icon-Dry ostavlja se na površini zuba 30 sekundi nakon čega se površina dodatno posuši zrakom (Slika 8.).



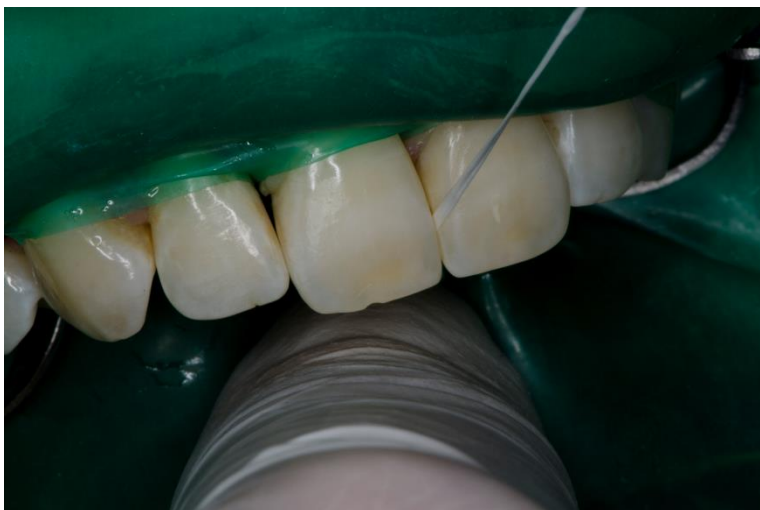
Slika 8. Izgled cakline nakon jetkanja kiselinom i isušivanja alkoholom.  
Preuzeto s dopuštenjem autora: izv. prof. dr. sc. Katica Prskalo, dr. med. dent.



Slika 9. Aplikacija niskoviskozne smole.  
Preuzeto s dopuštenjem autora: izv. prof. dr. sc. Katica Prskalo, dr. med. dent.

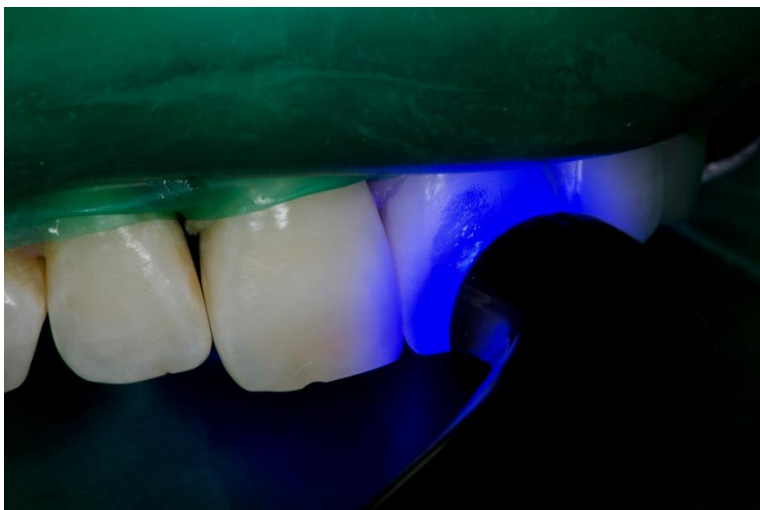Nakon provedenog predtretmanskog postupka, sljedeći korak je aplikacija niskoviskozne smole na površinu zuba (Slika 9.). Prije aplikacije smole, svjetlo na stomatološkom stolcu mora biti ugašeno kako ne bi došlo do preuranjene polimerizacije. Smola se ostavlja na površini zuba tijekom 3 minute, nakon čega je potrebno osigurati njenu ravnomjernu rasprostranjenost ispuhivanjem zrakom i uklanjanjem suviška materijala, osobito na

aproximalnim plohama, pomoću zubnog konca (Slika 10.). Ukoliko ne uklonimo suvišak materijala, nakon polimerizacije, on može uzrokovati iritaciju gingive i parodonta ili predstavljati mjesto povećanog nakupljanja zubnog plaka i povećavati rizik nastanka zubnog karijesa.



Slika 10. Uklanjanje suviška niskoviskozne smole zubnim koncem.

Preuzeto s dopuštenjem autora: izv. prof. dr. sc. Katica Prskalo, dr. med. dent.

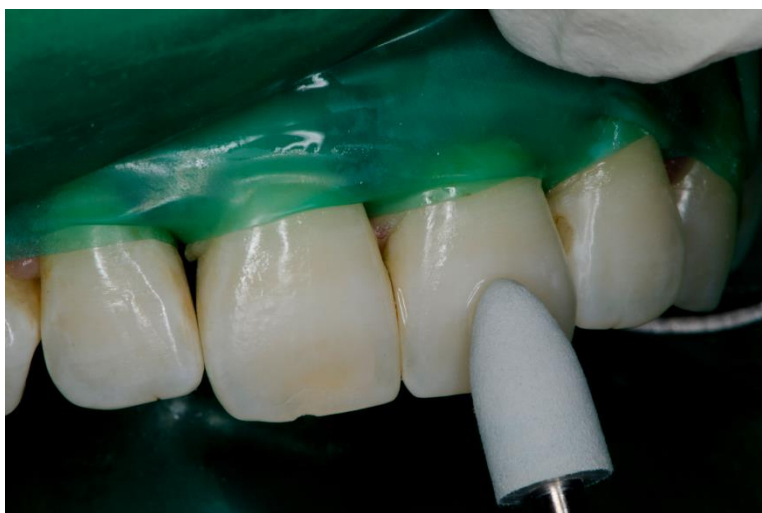


Slika 11. Polimerizacija smole.

Preuzeto s dopuštenjem autora: izv. prof. dr. sc. Katica Prskalo, dr. med. dent.



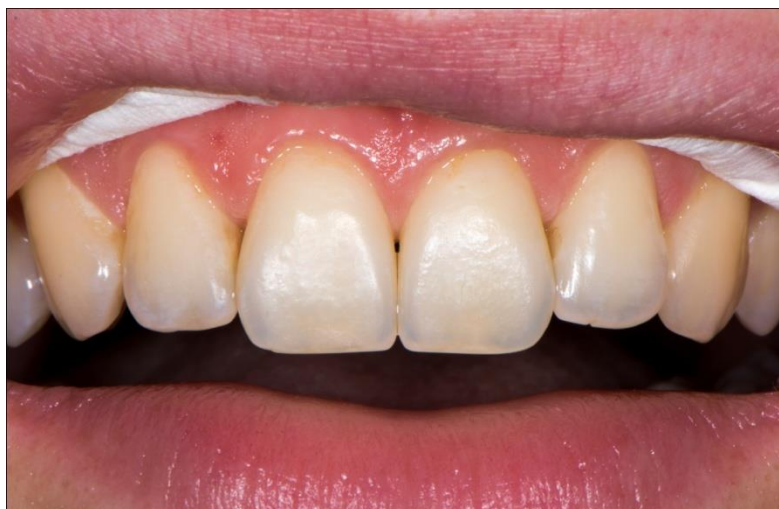Nakon 3 minute i uklanjanja suviška materijala, smola se svjetlosno polimerizira tijekom 40 sekundi (Slika 11.). Postupak aplikacije i polimerizacije smole nakon toga potrebno je ponoviti kako bi se na taj način ispunile praznine koje nastaju kao posljedica polimerizacijske kontrakcije prvoga sloja. Tako se ujedno povećava i mehanička čvrstoća i otpornost zuba.



Slika 12. Završno poliranje zuba.

Preuzeto s dopuštenjem autora: izv. prof. dr. sc. Katica Prskalo, dr. med. dent.

Posljednji korak jest poliranje zuba (Slika 12.) s ciljem smanjenja hrapavosti njegove površine i sprječavanja nastanka plak retencijskih mjesta, ali i kako bi se smanjio potencijal smole za apsorpciju pigmenata iz konzumirane hrane ili pića i na taj način poboljšao estetski rezultat cijelog postupka.



Slika 13. Završni rezultat nakon primjene infiltracijske tehnike.

Preuzeto s dopuštenjem autora: izv. prof. dr. sc. Katica Prskalo, dr. med. dent.

## 5. RASPRAVA

Infiltracijska tehnika nova je mikroinvazivna metoda koja je prvotno zamišljena za liječenje inicijalnih karijesnih lezija, ali se u novije vrijeme učestalo koristi i u terapiji drugih oblika hipomineralizacije cakline koje rezultiraju pojavom estetski nezadovoljavajućih bijelih mrlja na njenoj površini (18). Iako je riječ o relativno novoj metodi na čijem se istraživanju i uvođenju u kliničku praksu još uvijek radi, prema dosada poznatim informacijama i provedenim istraživanjima riječ je o velikom napretku u terapiji navedenih bolesti kojim se omogućava zadovoljavanje osnovnog postulata moderne stomatologije, a to je očuvanje što je moguće veće količine tvrdog zubnog tkiva (3). Uloga je ICON-a da djelovanjem kapilarnih sila, zahvaljujući niskoj viskoznosti smole i visokom koeficijentu penetracije prodire u tijelo karijesne lezije i zatvara pore koje su nastale procesom demineralizacije. Te pore predstavljaju difuzijske puteve kroz koje mogu penetrirati kiseline i bakterije iz kariogenog okoliša i uzrokovati daljnju progresiju karijesne lezije, zahvaćanje dubljih dijelova tvrdoga zubnog tkiva i posljedične endodontske probleme (5). Ako uspoređujemo infiltracijsku tehniku s nekim drugim, konvencionalnim pristupima terapiji tvrdog zubnog tkiva, očite su njezine prednosti. Infiltracijska tehnika zahvaljujući sposobnosti penetracije u dublje slojeve lezije, povećava mehaničku čvrstoću zuba, omogućavajući istovremeno očuvanje njegove

prirodne anatomije i strukture. Na taj način odgađa se potreba za provođenjem invazivnog zahvata i uklanjanjem velike količine tvrdog zubnog tkiva, što bi prije ili kasnije rezultiralo gubitkom zuba i potrebom izrade protetskog nadomjestka (3). Ne samo da se ovom tehnikom čuva cjelovitost zuba zahvaćenog inicijalnom karijesnom lezijom, već i njemu susjednog koji često zbog otežanog pristupa lezijama na aproksimalnim stijenkama zuba može biti oštećen (1). Ujedno, smanjuje se i mogućnost iritacije pulpe, njezina posljedična upala i osjetljivost na termičke, kemijske ili mehaničke iritacije, što je česta nuspojava uobičajenih, konzervativnih oblika terapije. Budući da prije primjene infiltracijske tehnike nije potrebna mehanička obrada zuba, njegova površina ostaje intaktna. Na taj način smanjuje se rizik razvoja sekundarnih karijesnih lezija što je relativno česta pojava kod korištenja drugih konzervativnih metoda liječenja (1). Pore nastale u caklini mogu biti posljedica razvoja karijesnog procesa i posljedične demineralizacije i u tom slučaju govori se o post-eruptivnoj hipomineralizaciji. Međutim, hipomineralizacija može biti i pre-eruptivna. Najčešće nastaje kao posljedica različitih malapsorpcijskih poremećaja, izloženosti prevelikoj količini fluora (dentalna fluoroza), sistemskih bolesti kao što je celijakija ili trauma (traumatska hipomineralizacija) (12). Neovisno o uzroku te hipomineralizacije, ako se gleda patohistološku sliku, gotovo uvijek će nalikovati jedna drugoj. Lezije se očituju površinskim hipermineraliziranim slojem koji nalikuje okolnoj zdravoj caklini, a ispod kojeg je prisutna značajna hipomineralizacija uz nastanak pora velikog broja i volumena. Takva patohistološka građa, klinički će se očitovati pojavom neestetskih bijelih mrlja. Zahvaljujući visokim estetskim vrijednostima, niskoviskozne smole se izuzetno uspješno koriste za maskiranje takvih lezija uz očuvanje tvrdog zubnog tkiva. Mehanizam djelovanja infiltracijske tehnike u tom slučaju temelji se na približnom izjednačavanju refraktornog indeksa zdrave i porozne cakline (11). Jedan od osnovnih nedostataka, odnosno problema koji se mogu javljati prilikom primjene infiltracijske tehnike i rezultirati neuspješnim ishodom jest potreba za održavanjem suhog radnog polja budući da je riječ o hidrofobnom materijalu te prisutnost vode, osobito u porama karijesne lezije, onemogućava prodor smole djelovanjem kapilarnih sila. Iz tog razloga, korištenje infiltracijske tehnike bez koferdama nije preporučljivo niti uspješno. Nužnost korištenja koferdama očituje se i u činjenici da je klorovodična kiselina koncentracije 15%, koja se koristi u predtretmanu infiltracijske tehnike s ciljem osiguravanja bolje penetracije, relativno agresivna i u slučaju dužega kontakta s oralnom sluznicom može uzrokovati njenu ozljedu. Jedan od ograničavajućih čimbenika u korištenju infiltracijske smole je i opsežnost karijesne

lezije. Niskoviskozne smole mogu se koristiti kod inicijalnih karijesnih lezija kod kojih nije došlo do nastanka kavitacije. U slučaju da se radi o karijesnoj leziji koja je progredirala, zahvatila unutarnju trećinu dentina i dovela do urušavanja površinskog sloja cakline, korištenje ove tehnike nije moguće i u tom slučaju jedino što nam preostaje jest invazivna metoda uklanjanja demineraliziranog tkiva i njegovo nadomještanje restaurativnim materijalom. Što je dubina lezije veća, manja je vjerojatnost da će u potpunosti biti infiltrirana smolom, odnosno pore u dubljim slojevima lezije neće biti obliterirane zbog čega caklina ostaje porozna, a otvoren je i put bakterijama i kiselinama prema dubljim slojevima tvrdog zubnog tkiva (3). Na dubinu penetracije infiltracijske smole, osim predtretmana klorovodičnom kiselinom, utječe i status lezije. Kod inaktivnih lezija penetracija je mala i korištenje smole se ne preporučuje, dok je uspjeh kod aktivnih lezija značajan, a penetracija je dublja. Jedan od problema koji se može javiti prilikom same aplikacije infiltracijskih smola je otežana kontrola količine aplicirane smole. Višak materijala uvijek bi se trebao ukloniti, osobito kod tretmana aproksimalnih lezija budući da nakon polimerizacije predstavlja mjesto povećanog nakupljanja zubnoga plaka zbog čega se povećava rizik od nastanka sekundarnog karijesa, a osim toga višak materijala može iritativno djelovati na okolna meka tkiva te uzrokovati iritaciju gingive i parodonta. Prije primjene infiltracijske tehnike trebalo bi uzeti u obzir i rizik razvoja karijesa kod pacijenta. Istraživanja su pokazala da je veća incidencija neuspjeha kod onih pacijenata kod kojih je rizik razvoja karijesa veći pa bi kod njih drugi terapijski postupci bili bolja opcija (3).

## 6. ZAKLJUČAK

S ciljem zadovoljavanja visokih estetskih kriterija suvremene stomatologije na tržištu se svakodnevno mogu naći novi materijali i tehnike. Jedna od njih jest i infiltracijska tehnika koja se prema dosadašnjim istraživanjima i spoznajama učinkovito, u kliničkoj praksi, može koristiti u terapiji početnih karijesnih lezija i drugih obojenja cakline uzrokovanih hipomineralizacijom. Upotreba infiltracijske tehnike brza je, jednostavna i bezbolna kako za pacijenta, tako i za stomatologa, a dobiveni rezultati, koji su vidljivi najčešće nakon jednog posjeta, obećavajući. Iako dosadašnja istraživanja idu u prilog korištenju niskoviskozne smole u navedene svrhe, nužno je provođenje dodatnih ispitivanja kojima bi se ustanovili eventualni nedostaci i ispravili postojeći prije uvođenja materijala u širu kliničku primjenu. Ta istraživanja prije svega odnose se na procjenu stabilnosti materijala i trajnosti postignutog učinka na tvrdim zubnim tkivima kroz duži vremenski period. Usprkos potrebi za dodatnim istraživanjima, može se reći kako infiltracijska tehnika predstavlja veliki korak naprijed u području restaurativne dentalne medicine prema kojem bi, po svemu sudeći, opsežni zahvati koji uključuju uklanjanje velike količine tvrdog zubnog tkiva rotirajućim instrumentima ili potrebu aplikacije anestezije s ciljem osiguravanja bezbolnosti, uskoro mogli postati stvar prošlosti. Na taj način, odlazak pacijenta stomatologu ne mora više predstavljati izvor stresa, straha ili anksioznosti što u konačnici može pridonijeti i podizanju stupnja oralnoga zdravlja koje je, ne samo gledajući naše podneblje, na prilično niskoj razini.

## LITERATURA

1. Kielbassa AM, Muller J, Gernhardt CR. Closing the gap between oral hygiene and minimally invasive dentistry: A review on the resin infiltration technique of incipient (proximal) enamel lesions. *Quintessence Int.* 2009;40(8):663–81.
2. Meligy OAESE, Ibrahim STE, Alamoudi NM. Resin infiltration of non-cavitated proximal caries lesions: a literature review. *J Oral Hyg Health.* 2018;6(1):235-43.
3. Coelho A, Macho V, Ferreira M, Carrilho E. Treatment of white spot lesions by resin infiltration. *Annu Res Rev Biol.* 2014;4(24):3970-9.
4. Hashim Nainar SM. Resin infiltration technique for proximal caries lesions in the permanent dentition: a contrarian viewpoint. *Oper Dent.* 2014;39(1):1-3.
5. Paris S, Meyer-Lueckel H, Cölfen H, Kielbassa AM. Resin infiltration of artificial enamel caries lesions with experimental light curing resins. *Dent Mater J.* 2007; 26(4):582-8.
6. Meyer-Lueckel H, Paris S, Kielbassa AM. Surface layer erosion of natural caries lesions with phosphoric and hydrochloric acid gels in preparation for resin infiltration. *Caries Res.* 2007;41(3):223–30.
7. Paris S, Meyer-Lueckel H, Kielbassa AM. Resin infiltration of natural caries lesions. *J Dent Res* 2007;86(7):662-6.
8. Prajapati D, Nayak R, Pai D, Upadhya N, Bhaskar V, Kamath P. Effect of resin infiltration on artificial caries: an *in vitro* evaluation of resin penetration and microhardness. *Int J Clin Pediatr Dent.* 2017;10(3):250–6.
9. Robinson C. Filling without drilling. *J Dent Res.* 2011;90(11):1261-3.
10. Rao MH, Aluru SC, Jayam C, Bandlapalli A, Patel N. Molar incisor hypomineralization. *J Contemp Dent Pract.* 2016;17(7):609-13.
11. Gugnani N, Pandit IK, Gupta M, Josan R. Caries infiltration of noncavitated white spot lesions: A novel approach for immediate esthetic improvement. *Contemp Clin Dent* 2012;3 Suppl 2:199-202.
12. Mazur M, Westland S, Guerra F, Corridore D, Maruotti A, Nardi GM et al. Objective and subjective aesthetic performance of icon® treatment for enamel hypomineralization lesions in young adolescents: A retrospective single center study. *J Dent.* 2018;68:104–8.

13. Swamy DF, Savia Barretto E, Mallikarjun SB, Dessai SSR. In vitro evaluation of resin infiltrant penetration into white spot lesions of deciduous molars. *J Clin Diagn Res.* 2017;11(9):ZC71–ZC74.
14. Malek Taher N, Abdulrahman Alkhamis H, Meshal Dowaidi S. The influence of resin infiltration system on enamel microhardness and surface roughness: An *in vitro* study. *Saudi Dent J.* 2012;24(2):79–84.
15. Paris S, Hopfenmuller W, Meyer-Lueckel H. Resin infiltration of caries lesions: An efficacy randomized trial. *J Dent Res.* 2010;89(8):823-6.
16. Hammad SM, El Banna M, El Zayat I, Mohsen MA. Effect of resin infiltration on white spot lesions after debonding orthodontic brackets. *Am J Dent.* 2012;25(1):3–8.
17. Borges A, Caneppele T, Luz M, Pucci C, Torres C. Color stability of resin used for caries infiltration after exposure to different staining solutions. *Oper Dent.* 2014;39(4):433-40.
18. Greenwall L. White lesion eradication using resin infiltration. *International dentistry (African ed.)*[Internet]. 2013 [citirano 23. kolovoza 2018.]; 3(4) Dostupno na: [http://www.moderndentistrymedia.com/july\\_aug2013/greenwall.pdf](http://www.moderndentistrymedia.com/july_aug2013/greenwall.pdf)
19. Munoz MA, Arana-Gordillo LA, Gomes GM, Gomes OM, Bombarda NH, Reis A, et al. Alternative esthetic management of fluorosis and hypoplasia stains: blending effect obtained with resin infiltration techniques. *J Esthet Restor Dent.* 2013;25(1): 32-9.
20. Torres CR, Borges AB. Color masking of developmental enamel defects: a case series. *Oper Dent.* 2015;40(1):25-33.
21. Crombie F, Manton D, Palamara J, Reynolds E. Resin infiltration of developmentally hypomineralised enamel. *Int J Paediatr Dent.* 2014;24(1):51-5.
22. Čota D, Pavić S, Rošin Grget K. Neželjeni učinci fluorida. *Sonda*[Internet]. Siječanj, 2009. [citirano 23. kolovoza 2018.]; 9(17). Dostupno na: <http://sonda.sfzg.hr/wp-content/uploads/2015/04/%C4%8Cota-D-et al.-Nepo%C5%BEeljni-u%C4%8Dinci-fluorida.pdf>
23. Kielbassa AM, Ulrich I, Schmidl R, Schüller C, Frank W, Werth V. Resin infiltration of deproteinised natural occlusal subsurface lesions improves initial quality of fissure sealing. *Int J Oral Sci.* 2017;9(2):117–24.

## ŽIVOTOPIS

Petra Kociper rođena je 24. srpnja 1993. godine u Zagrebu. Završila je Osnovnu školu Šimuna Kozičića Benje u Zadru nakon čega upisuje Gimnaziju Franje Petrića (MIOC). Nakon uspješno položene državne mature, 2012. godine, upisuje se na Stomatološki fakultet Sveučilišta u Zagrebu. Tijekom studiranja povremeno se bavila asistiranjem u stomatološkoj ordinaciji u Zadru.