

Vlaknima ojačani intrakanalni kolčići

Đaković, Marija

Master's thesis / Diplomski rad

2018

Degree Grantor / Ustanova koja je dodijelila akademski / stručni stupanj: **University of Zagreb, School of Dental Medicine / Sveučilište u Zagrebu, Stomatološki fakultet**

Permanent link / Trajna poveznica: <https://um.nsk.hr/um:nbn:hr:127:808598>

Rights / Prava: [Attribution-NonCommercial 3.0 Unported / Imenovanje-Nekomercijalno 3.0](#)

Download date / Datum preuzimanja: **2024-08-27**



Repository / Repozitorij:

[University of Zagreb School of Dental Medicine
Repository](#)





SVEUČILIŠTE U ZAGREBU
STOMATOLOŠKI FAKULTET

Marija Đaković

VLAKNIMA OJAČANI INTRAKANALNI KOLČIĆI

Diplomski rad

Zagreb, 2018.

Rad je ostvaren u: Stomatološki fakultet Sveučilšta u Zagrebu, Zavod za endodonciju i restaurativnu stomatologiju

Mentorica rada: doc. dr. sc. Anja Baraba, Stomatološki fakultet

Lektorica hrvatskog jezika: Martina Grbeša, mag. educ. croat. et mag. croat.

Lektorica engleskog jezika: Jana Pintarić, mag. paed. et mag. educ. philol. angl.

Sastav Povjerenstva za obranu diplomskog rada:

1. _____

2. _____

3. _____

Datum obrane rada: _____

Rad sadrži: 34 stranice

0 tablica

23 slike

1 CD

Osim ako nije drukčije navedeno, sve su ilustracije (tablice, slike i dr.) u radu izvorni doprinos autora diplomskog rada. Autor je odgovoran za pribavljanje dopuštenja za korištenje ilustracija koje nisu njegov izvorni doprinos, kao i za sve moguće posljedice koje mogu nastati zbog nedopuštenog preuzimanja ilustracija, odnosno propusta u navođenju njihova podrijetla.

Zahvala

Zahvaljujem svojoj mentorici doc. dr. sc. Anji Barabi na strpljenju, ljubaznosti i pruženim savjetima tijekom izrade ovog rada te tijekom studiranja.

Najveća hvala mami, tati i bratu na njihovoj golemoj podršci, razumijevanju i ljubavi. Ovo posvećujem vama.

Hvala mom Ivanu i mojim prijateljima koji su bili uz mene tijekom studiranja.

Vlaknima ojačani intrakanalni kolčići

Sažetak

U slučaju većeg nedostatka tvrdih zubnih tkiva, uporaba vlaknima ojačanih intrakanalnih kolčića omogućava adhezivno vezivanje na tvrda zubna tkiva i nadogradnju, dobra fizičko-mehanička svojstva i estetiku završnog rada. U ovom je prikazu slučaja kod pacijentice, nakon primjene lokalne anestezije, uklonjena metal-keramička kruna sa zuba te je izrađena privremena kruna. U idućoj posjeti, gumenom plahticom izoliran je zub nakon čega je uklonjena metalna nadogradnja. Revizija postojećeg punjenja provedena je strojnom tehnikom instrumentacije (Reciproc, VDW, München, Njemačka). Nakon tjedan dana, Gates Glidden svrdlom uklonjene su 2/3 punjenja iz korijenskog kanala. Korijenski je kanal ispran fiziološkom otopinom i posušen papirnatim štapićima nakon čega je izrađen individualni intrakanalni kolčić (everStick POST, 1.2, GC, Tokio, Japan) koji odgovara obliku preparacije u korijenskom kanalu. Intrakanalni je kolčić cementiran i koronarni je dio zuba nadograđen kompozitnim materijalom za cementiranje i izradu nadogradnje (Gradia Core GC, Tokio, Japan) uz polimerizaciju polimerizacijskom lampom. Potom je zub izbrušen, uzeti su otisci te je izrađena i, nakon probe, cementirana cirkonska kruna.

U opisanom prikazu slučaja, kod pacijentice je zamijenjena metalna nadogradnja i metal-keramička kruna s lošom estetikom na gornjem desnom središnjem sjekutiću. Nakon uklanjanja metalne nadogradnje i revizije punjenja, izrađen je individualni kolčić ojačan vlaknima, ne samo u svrhu poboljšanja estetike, nego i zbog svojih dobrih fizičko-mehaničkih svojstava. Izradom individualnog kolčića ojačanog vlaknima, korijenski je dentin ostao sačuvan te je kolčić adhezivno vezan na stijenke dentina i na koronarnu nadogradnju što omogućuje stvaranje monobloka i ravnomjernu raspodjelu sila na preostala tvrda zubna tkiva.

Ključne riječi: kolčić; vlaknima ojačan kolčić; estetika; adhezija

Fiber reinforced composite posts

Summary

In case of evidential loss of clinical crown, the use of fiber reinforced intracanal posts enables adhesive bonding to hard dental tissues and core build up, good physico-mechanical properties and aesthetics. In this case report, after the application of local anesthesia, the metal-ceramic crown was removed and a temporary crown was fabricated. During the next visit, the tooth was isolated with a rubber dam, after which the metal post was removed. Retreatment of the existing root canal filling was performed using rotary endodontic instruments (Reciproc, VDW, Munich, Germany). After one week, two thirds of the root canal filling were removed using Gates Glidden drill. The root canal was rinsed using saline and then dried with paper points, followed by fabrication of individually formed intracanal post (everStick POST, 1.2, GC, Tokyo, Japan), corresponding to the form of preparation in the root canal. The intracanal post was cemented and the core build up was done using Gradia Core (GC, Tokyo, Japan), followed by polymerisation with a polymerisation lamp. Afterwards, the tooth preparation for the crown was performed and, after taking jaw impressions, a zirconia crown was fabricated and cemented.

In the case report presented, metal post and the metal-ceramic crown of the upper right central incisor due to poor aesthetic were replaced. After the removal of metal post and retreatment of root canal filling, an individually formed fiber reinforced post was fabricated not only because of aesthetics but also due to its good physico-mechanical properties. By fabricating an individually formed fiber reinforced post, the root dentin was preserved and the post was adhesively bonded to the dentin walls and to the core build up, forming a monoblock with equal distribution of forces to the remaining hard dental tissue.

Keywords: post; fiber reinforced post; aesthetics; adhesion

SADRŽAJ

| | |
|--|----|
| 1. UVOD | 1 |
| 1.1. Indikacije i kontraindikacije za postavljanje intrakanalnih kolčića..... | 2 |
| 1.2. Vrste intrakanalnih kolčića | 4 |
| 1.2.1. Estetski intrakanalni kolčići | 5 |
| 1.2.1.1. Intrakanalni kolčići ojačani vlaknima | 6 |
| 1.2.1.2. Prefabricirani i individualni kolčići ojačani staklenim vlaknima..... | 7 |
| 2. PRIKAZ SLUČAJA | 10 |
| 3. RASPRAVA..... | 24 |
| 4. ZAKLJUČAK | 27 |
| 5. LITERATURA..... | 29 |
| 6. ŽIVOTOPIS | 33 |

Popis skraćenica

GPa – gigapaskal

mm – milimetar

MPa – megapaskal

Bis-GMA – Bisfenol A-glicidil metakrilat

PMMA – polimetilmetakrilat

KDa – kilodalton

IPN – engl. interpenetrating polymer network, hrv. interpenetrirajuća polimerna mreža

N – Newton

1. UVOD

Nadogradnja je fiksno protetski nadomjestak izrađen na avitalnom, endodontski izliječenom zubu (1). Gubitak više od polovine krune zuba, uslijed karijesa, loma ili opsežne preparacije kaviteta, zahtijeva upotrebu intrakanalnog kolčića koji omogućuje izradu nadogradnje jer se na taj način osigurava uspješna restauracija (2, 3). Nadogradnju čine dva osnovna dijela, a to su intraradikularni i ekstraradikularni dio (1). Intraradikularni dio ili intrakanalni kolčić sidri se u korijenu zuba, dok ekstraradikularni nadomješta kliničku krunu brušenog zuba koja nedostaje. Osnovna je svrha intrakanalnih kolčića osigurati retenciju za nadogradnju zuba i omogućiti potpuno brtvljenje koronarnog dijela korijenskog kanala (4).

Nadogradnje nikada nisu samostalni nadomjestak, već nakon postavljanja nadogradnje slijedi izrada konačne restauracije, tj. krune (1). Ranije se smatralo da postavljanje intrakanalnog kolčića i izrada nadogradnje mogu ojačati avitalne zube koji s vremenom gube elastičnost i podložni su lomu zbog gubitka vode i promjena u organskom i anorganskom matriksu dentina (5). Gubitak vitaliteta zuba popraćen je određenim promjenama udjela vode u tvrdim zubnim tkivima što može utjecati na modul elastičnosti dentina (5). Međutim, ne smanjuju se tlačna i vlačna čvrstoća (5). Gubitak vlage od 9 % (5) odnosi se na slobodnu vodu koja nije vezana u strukturi dentina. Također, dokazano je da nema razlike u sastavu kolagena u dentinu vitalnog ili avitalnog zuba (5). Mikrotvrdoća dentina i elastičnost variraju između peritubularnog i intertubularnog dentina budući da modul elastičnosti peritubularnog dentina iznosi 29,8 GPa, dok se intertubularnog kreće između 17,7 GPa (blizu pulpe) i 21,1 GPa (blizu površine korijena) (5). U literaturi se navode neznatne razlike u vrijednostima mikrotvrdoće između dentina vitalnih i avitalih kontralateralnih zuba u razdoblju čak deset godina nakon endodontskog liječenja (5).

Svrha je ovog rada na kliničkom slučaju prikazati primjenu i izradu individualnog vlaknima ojačanog kolčića.

1.1. Indikacije i kontraindikacije za postavljanje intrakanalnih kolčića

Uspješnost terapije prvenstveno ovisi o pravilno postavljenoj indikaciji za postavljanje intrakanalnog kolčića. Masivni, ravni i u presjeku okrugli korijeni pogodniji su za preparaciju i postavljanje kolčića. Masivnost korijena smanjuje mogućnost perforacije stijenke pri postupku preparacije, a kasnije i mogućnost vertikalne frakture pri funkcijskim i parafunkcijskim kretnjama (1). Kod višekorijenskih zubi, poželjno je preparaciju za kolčić izraditi u

najmasivnijem i najširem korijenskom kanalu (6). Prema navodima iz literature, nema potrebe za postavljanjem dodatnog kolčića kod višekorijenskih zubi (7). U donjoj čeljusti, povoljno je intrakalni kolčić postaviti u distalni, a u gornjoj čeljusti u palatinalni korijen jer su u prosjeku veći (8). Postoji nekoliko različitih indikacija za postavljanje intrakanalnog kolčića (1, 9). Profilaktička indikacija obuhvaća avitalne zube s opsežnim gubitkom tvrdog zubnog tkiva i preostalim tankim postraničnim stijenkama s nedostatnom dentinskom potporom cakline te zube s dubokom cirkularnom ispunom u predjelu zubnog vrata kod kojih postoji opasnost od frakture krune zuba, s mogućim zahvaćanjem korijena (1, 8, 9). Postavljanje kolčića također je indicirano zbog estetskih razloga, kod ispravljanja položajnih anomalija zuba u pacijenata koji se ne žele podvrgnuti ortodontskoj terapiji, promjena boje avitalnih zuba ili loma kliničke krune zuba (1, 8, 9). Nadalje, u slučaju nedostatka krune zuba koji otežava funkciju žvakanja hrane, postavljanje kolčića indicirano je kako bi se vratila funkcija ili indikacija može biti i fonetska ukoliko nedostatak krune zuba otežava izgovaranje slova ili riječi (1, 8, 9). Konačno, protetska je indikacija za postavljanje kolčića u slučaju nedostatka čitave krune zuba ili preostalog bataljka koji nije dostatan da osigura dovoljno dobru retenciju za fiksnoprotetski rad ili ispravljanje neparalelnosti zuba nosača mosta (1, 8, 9).

Kontraindikacije za postavljanje intrakanalnih kolčića mogu se podijeliti u relativne i apsolutne (1, 9, 10). Relativne kontraindikacije uključuju anatomske-morfološke varijacije, endodontske i parodontološke probleme (1, 9, 10). Gracilni, savijeni ili izrazito spljošteni korijeni su anatomske-morfološka kontraindikacija (1, 9, 10). Endodontskim kontraindikacijama smatramo neodgovarajuća endodontska punjenja kod kojih periapikalni proces ne postoji, ispravno je proveden endodontski postupak i punjenje, ali uz periapikalni proces te zub koji je neposredno nakon endodontskog zahvata osjetljiv na perkusiju (1, 9, 10). Relativnim parodontološkim kontraindikacijama za nadogradnju smatraju se parodontopatije I. i II. stupnja (1, 9, 10). Apsolutne kontraindikacije za postavljanje kolčića su vitalan zub, parodontopatije III. i IV. stupnja (zub s pomičnošću u aksijalnom smjeru i parodontni džep koji seže do periapeksa), neliječeni periapikalni upalni procesi, horizontalne frakture zuba koje sežu ispod razine sluznice više od tri mm te vertikalne frakture korijena (1, 9).

1.2. Vrste intrakanalnih kolčića

Prema načinu izrade, intrakanalni se kolčići dijele na konfekcijske i individualne (1). Konfekcijski kolčići gotov su tvornički proizvod već određenih dimenzija i oblika. Individualni kolčići imaju oblik koji točno odgovara obliku preparacije u korijenskom kanalu. Kako sama riječ govori, prilagođeni su za točno određeni zub i određenog pacijenta.

Osnovna je podjela kolčića prema materijalu od kojih su izrađeni, a to su metalni i bezmetalni kolčići. U metalne se ubrajaju zlatni, pozlaćeni, titanski, čelični i mjedeni intrakanalni kolčići. Bezmetalne kolčiće čine kompozitni kolčići ojačani karbonskim i staklenim vlakanima te keramički kolčići temeljeni na cirkonij-oksidnoj keramici (1, 11).

Konfekcijski se kolčići danas vrlo često koriste jer su jednostavni za uporabu te pružaju mogućnost rekonstrukcije zuba u jednoj posjeti (12).

Kolčići bi trebali biti dostupni u više veličina kako bi se mogli prilagoditi različitim oblicima, odnosno veličini korijenskih kanala te bi također trebali imati dobra estetska i fizičko-mehanička svojstva (10).

Neke su od prednosti metalnih konfekcijskih kolčića mogućnost izrade u jednoj posjeti te visok modul elastičnosti i čvrstoća koji omogućuju dugotrajnost i izdržljivost pri većem opterećenju (1, 9, 10). Međutim, veliki je nedostatak metalnih kolčića potencijalno obojenje zuba i okolnih struktura zbog čega se gubi estetska vrijednost konačnog protetskog nadomjestka (10, 11). Korozija metala kod metalnih konfekcijskih kolčića uzrokuje povećanje volumena te, deponiranjem produkata korozije na površinu kolčića, može rezultirati frakturom korijena zuba (1, 13). Pri uvijanju kolčića s aktivnom retencijom dodatno se opterećuju zidovi kanala i također može doći do frakture korijena (1).

Individualne lijevane metalne nadogradnje najčešće su korištene u prošlosti, međutim, danas prednost ipak imaju konfekcijski ili individualni kolčići od estetskih materijala. Zbog nedostataka kao što su boja, podložnost koroziji, mehanička retencija i visok modul elastičnosti koji može rezultirati frakturom korijena, metalni kolčići polako odlaze iz uporabe u modernoj dentalnoj medicini. U svrhu poboljšanja estetike, fizičko-mehaničkih svojstava i biokompatibilnosti, razvijeni su različiti estetski intrakanalni kolčići. Osim estetike, navedeni se kolčići adhezivno vežu na tvrda zubna tkiva i na koronarnu nadogradnju što pospješuje stvaranje tzv. monobloka kod kojeg se sile pri opterećenju raspodijele podjednako na sve njegove sastavnice (4).

1.2.1. Estetski intrakanalni kolčići

Upotreba kolčića od estetskih materijala u kombinaciji s kompozitnom ili keramičkom nadogradnjom vrlo je česta u restaurativnoj dentalnoj medicini i postaje standard zahvaljujući ne samo njihovoj estetici, nego i biokompatibilnosti, vrlo dobrim fizičko-mehaničkim svojstvima te mogućnosti adhezivnog vezivanja na tvrda zubna tkiva i nadogradnju (4). Estetske intrakanalne kolčiće možemo podijeliti na one temeljene na keramičkim ili kompozitnim materijalima (10). Cirkonijeve kolčiće prvi put predstavljaju Meyenberg i sur. (14) uz tvrdnju da je čvrstoća na savijanje keramičkih kolčića (900 - 1200 MPa) usporediva s čvrstoćom lijevanih zlatnih ili titanskih kolčića. Djelomično stabilizirana cirkonij-oksidna (ZrO_2) keramika, nastala dodavanjem itrijeva oksida (Y_2O_3), pojavila se potkraj osamdesetih godina prošlog stoljeća (4) te su tako proizvedeni intrakanalni kolčići, zbog svoje visoke otpornosti na lom i savijanje, mogli izdržati velika funkcionalna opterećenja (14). Osim kemijske stabilnosti, boje slične prirodnoj boji zuba i fizičko-mehaničkih svojstava (14), keramika izrađena od cirkonija ima i odličnu radiokontrastnost, visoku provodljivost svjetla, ali i modul elastičnosti sličan metalnom kolčiću (4, 14). Visok modul elastičnosti od 200 MPa uzrokuje stres koji se prenosi na manje kruti dentin što može dovesti do frakture korijena (14). Cirkonijevi su kolčići kruti, ali istodobno i lomljivi te se uopće ne mogu „rastegnuti“ (4). Osim toga, gotovo je nemoguće ukloniti cirkonijev kolčić iz korijenskog kanala ukoliko se dogodi lom kolčića. Nekoliko je tehnika za rekonstrukciju zuba cirkonijevim kolčićem: direktna kompozitna nadogradnja, adhezivno cementirana keramička nadogradnja, tehnologija toplog tlačenja i jednokomadna keramička nadogradnja kolčićem (4).

Cirkonijevi kolčići indicirani su kod opsežno destruiranih zuba u područjima u kojima postoje velike sile te u slučaju visokog položaja usnice i uskog gingivnog ruba zbog bolje estetike (14). Kako bi se poboljšala čvrstoća vezivanja cirkonijevih kolčića na nadogradnju i korijenski dentin, preporučuje se rabiti kompozitne cemente i pripremiti površinu kolčića tijekom predtretmana od kojih je najučinkovitija kombinacija abrazije česticama aluminijeva oksida (Al_2O_3) i silanizacije (4).

Kolčići temeljeni na kompozitnim materijalima mogu sadržavati karbonska, kvarcna, polietilenska vlakna te translucetna staklena vlakna koja su ugrađena u matricu od epoksi ili metakrilatne smole (15).

1.2.1.1. Intrakanalni kolčići ojačani vlaknima

Karbonski kolčić ili CPOST (RTD, Grenoble, France) izradio je Duret 1988. godine što je bio veliki korak naprijed za dentalnu medicinu zbog njegove nemetalne osnove (10, 16). Ugljikova se vlakna sastoje od pirolitnih karbonskih vlakana raspoređenih longitudinalno u matrici epoksi-smole, pri čemu ugljikova komponenta čini 64 % strukture (17). Kemijska je priroda CPOST kolčića kompatibilna s bisfenol A-glicidil metakrilatnim (Bis-GMA) smolama koje se obično koriste u postupcima adhezivnog cementiranja (17). Karbonski kolčić posjeduje dobra biomehanička svojstva te ima modul elastičnosti sličan modulu elastičnosti dentina (4, 10). Otporan je na koroziju i biokompatibilan (10). Osim toga, karbonski kolčići ravnomjerno apsorbiraju žvačne sile te ih prenose na okolni dentin i potporni aparat koji spomenute sile amortiziraju (10). Iako su takvi kolčići lagani za upotrebu te imaju dobra mehanička svojstva, malu toksičnost i modul elastičnosti sličan modulu elastičnosti dentina, najveći im je nedostatak manjak estetike i nemogućnost skrivanja njihove boje ispod kompozitne ili keramičke nadogradnje (4). Kako bi se zadovoljili estetski zahtjevi, proizvedeni su kolčići ojačani polietilenskim, staklenim i kvarnim vlaknima. Fizičko-mehanička svojstva ovise o vrsti i smjeru samih vlakana, ali i o prirodi matrice u kojoj se nalaze (18). Općenito, vlaknima ojačani kolčići imaju visoku otpornost na udarce, prigušuju i umanjuju vibracije, apsorbiraju udarce te posjeduju veliku otpornost na zamor (18). Estetski konfekcijski kolčići praktični su za upotrebu, jeftini su, omogućuju izradu keramičkih kruna i omogućuju očuvanje preostalih tvrdih zubnih tkiva (19).

Polietilenski intrakanalni kolčići komercijalno su dostupni još od 1992. godine i proizvedeni su od plazmom tretiranih polietilenskih vlakana ultravisoke molekularne mase upletenih u trodimenzionalnu strukturu (4, 16). Polietilenska vlakna ultravisoke molekularne mase (eng. ultra-high molecular weight polyethylene fibres) jedna su od najjačih vlakana za ojačavanje materijala (16). Zahvaljujući specifičnom uzorku pletenih niti, osigurana je jaka veza između vlakana, a zbog predtretmana hladnom plazmom površinska napetost vlakana smanjena je kako bi se omogućila dobra kemijska veza sa smolastim materijalima (4). Polietilenska vlakna ultravisoke molekularne mase imaju visok koeficijent elastičnosti te visoku otpornost na rastezanje što im omogućuje da se prilagode obliku korijenskog kanala i pravilno kondenziraju, povećavajući promjer individualnog intrakanalnog kolčića i smanjujući debljinu cementa, a time i njegovo polimerizacijsko skupljanje (4). Za razliku od neprekinutih jednosmjernih staklenih vlakana koja kompozitu daju najveću čvrstoću i krutost samo u smjeru orijentacije

vlakana, polietilenska vlakna ojačavaju polimer u svim smjerovima pa su im mehanička svojstva izotropna (4). Iako imaju nekoliko vrlo dobrih svojstava, njihova klinička upotreba je ograničena, uglavnom zbog problema povezivanja vlakana sa smolama. Prema istraživanju Le Bell (16), veće je zadržavanje oralnih mikroorganizama na površini takvih kolčića u usporedbi s ostalim vlaknima ojačanim kolčićima i restaurativnim materijalima.

1.2.1.2. Prefabricirani i individualni kolčići ojačani staklenim vlaknima

Početkom 90-ih godina prošlog stoljeća svijetu su predstavljani prvi prefabricirani, staklenim vlaknima ojačani kolčići (16). Proizvedeni su od visokog volumnog udjela rastegnutih silaniziranih staklenih ili kvarcnih vlakana koja se kontinuirano pružaju u jednom smjeru (16). Vlakna su uložena u matricu od metakrilatne ili epoksi-smole visokog stupnja konverzije i visoko umrežene strukture koja povezuje vlakna (4, 16, 20). Vlakna pridonose čvrstoći i krutosti polimerne matrice, dok matrica prenosi sile na vlakna i ujedno ih štiti od vlage iz oralne šupljine (4). Bisfenol A-glicidil metakrilat i epoksi-smola uobičajeni su materijali za izradu intrakanalnih kolčića jer su kompatibilni s adhezivnim restaurativnim tehnikama (4, 17). Mikromehaničko i kemijsko vezivanje kolčića na korijenski dentin rezultira ravnomjernom raspodjelom sila duž kolčića (4). Zbog spomenutog svojstva adhezivnog vezivanja i modula elastičnosti sličnog dentinu (18 - 40 GPa) (19), biomehaničko je ponašanje kolčića bolje te je otpornost na lom veća. Raspodjela stresa i otpornost na lom ne ovise značajno o duljini i promjeru kolčića pa njegove dimenzije manje utječu na uspjeh restauracije u usporedbi s metalnim kolčićima (4).

Kvarc je čisti silicij u kristalnom, inertnom obliku s niskim koeficijentom termalne ekspanzije (20). Staklo je amorfni oblik tog elementa. Prema istraživanjima, kolčići ojačani kvarcnim vlaknima radioopakniji su i otporniji na savijanje u usporedbi s kolčićima ojačanim staklenim vlaknima (20, 21). Akkayan i Gülmez (22) u svom su istraživanju dokazali da zubi restaurirani kolčićima ojačanim kvarcnim vlaknima imaju veću otpornost na lom od onih restauriranih kolčićima ojačanim staklenim vlaknima. Ipak, za ojačavanje kolčića najčešće se koriste E- i S-staklena vlakna (16, 20). E-staklo (engl. electrical, hrv. električno) ima dobru vlačnu i tlačnu čvrstoću te električnu izolaciju, cijena mu je prihvatljiva, ali je relativno slabo otporno na zamor (4). S-staklo (engl. stiff, strong, hrv. jako, kruto) ima drukčiju kemijsku strukturu koja pridonosi većoj vlačnoj čvrstoći i boljoj otpornosti na vlagu, ali je skuplje (4). Staklena se vlakna

ravnomjerno rastežu pod opterećenjem do njihove točke loma, a u slučaju prestanka djelovanja vlačne sile vraćaju se na izvornu duljinu ako je sila manja od sile loma (4). Neke od prednosti prefabriciranih vlaknima ojačanih kolčića su vrlo lako i brzo restauriranje zuba za vrijeme jednog posjeta, mogućnost uklanjanja iz korijenskog kanala te dobra estetika (16).

Pregledom dostupne literature pokazalo se kako je najčešći uzrok neuspjeha u slučaju restauracije intrakanalnim kolčićem odvajanje kolčića što se može dogoditi zbog popuštanja na spoju kolčić/cement ili cement/dentin (21, 23-26). Prefabricirani kolčići sastoje se od vlakana ugrađenih u visoko umreženu polimernu matricu. Visoko umrežena epoksi ili dimetakrilatna polimerna matrica prefabriciranih kolčića otežava vezu kompozitnih cemenata i površine kolčića. Monomeri u kompozitnom cementu ne mogu prodrijeti u visoko umreženi polimerni matriks (24). Zbog ovakve inertne i nereaktivne matrice, prema posljednjim istraživanjima, predlaže se obraditi kolčić tijekom jedne minute 24 %-tnim vodikovim peroksidom kako bi se selektivno otopila polimerna matrica i, istovremeno, izložila staklena vlakna čime se omogućuje mikromehaničko vezivanje cementa na kolčić (4, 21). Nakon tretmana vodikovim peroksidom, slijedi silanizacija kolčića kako bi se izložena vlakna mogla kemijski vezati s cementom preko metakrilatnih skupina polimera i hidroksilnih skupina staklenih/kvarcnih vlakana (21). Međutim, prefabricirani kolčići zahtijevaju preparaciju korijenskog kanala koja odgovara njihovu obliku i dimenzijama, što može dovesti do gubitka zdravog dentina (16).

Usavršavajući strukturu kolčića ojačanih vlaknima, uklanjanjem nedostataka i unaprjeđivanjem dobrih svojstava početkom 21. stoljeća, razvijaju se novi koncepti i alternativni postupci kako bi se kolčić izravno izgradio i prilagodio obliku korijenskog kanala. Osnovna je ideja bila izraditi individualni kolčić od plastičnog, prilagodljivog, vlaknima ojačanog materijala, *in situ*, prema anatomiji samog korijenskog kanala (16).

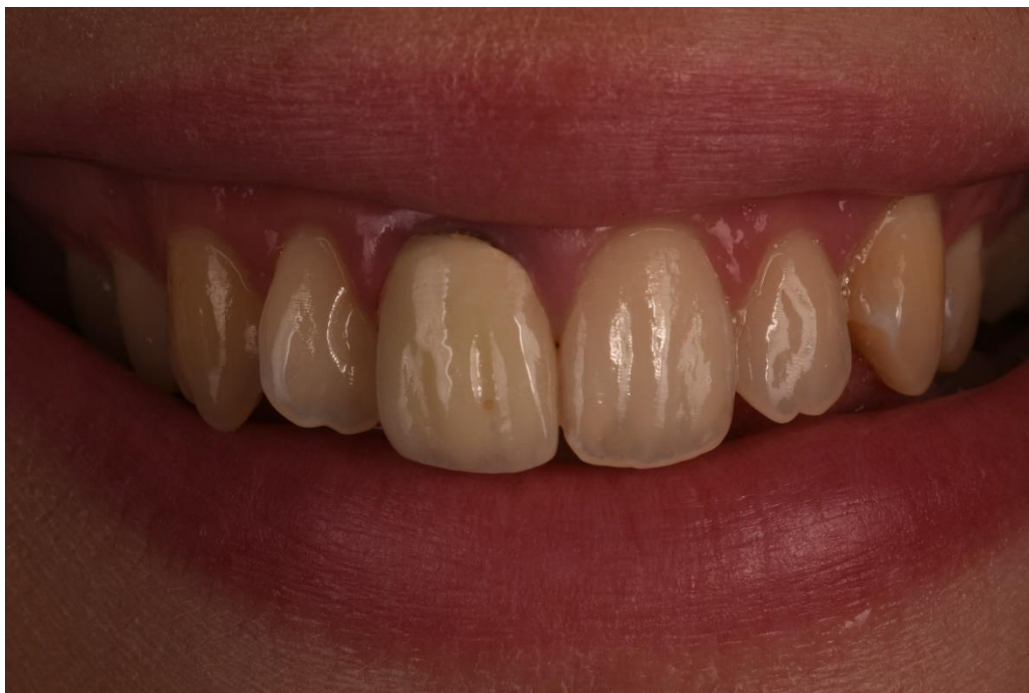Na ovaj način, vlaknima ojačan materijal može popuniti i cervikalni dio zuba što bi trebalo rezultirati većom otpornošću zuba na lom (16). Osim toga, slijedeći anatomiju korijenskog kanala, štedi se korijenski dentin (16). Takvi kolčići izrađeni su od poluinterpenetrirajuće polimerne mreže, odnosno matrice (engl. semi interpenetrating polymer network, semi-IPN; hrv. poluinterpenetrirajuća polimerna mreža). Jednosmjerna, silanizirana E-staklena vlakna impregnirana su kombinacijom dvaju nepolimeriziranih polimera – polimetilmetakrilatom (PMMA) kao linearnom fazom i polibisfenol A-glicidil metakrilatom (poli-Bis-GMA) kao umreženom fazom, koji zajedno formiraju poluinterpenetrirajuću polimernu mrežu, tj. matricu (18). PMMA lanci, molekularne mase 220 KDa, plastificiraju umreženu matricu Bis-GMA i

tako smanjuju stres koji se stvara na spoju vlakana i matrice pri savijanju (18, 20). Na površini ovog materijala nalazi se sloj obogaćen PMMA. Tako monomeri adhezivnih smola mogu prodrijeti u linearnu polimernu fazu i formirati interdifuzijsko vezivanje polimerizacijom (26). Većina korijenskih kanala ima nepravilan, ovoidan oblik u koronarnim i srednjim trećinama što može uzrokovati manjkavu prilagodbu prefabriciranog kolčića na zidove korijenskog kanala te rezultirati nemogućnošću cementa da popuni sav prostor između zuba i kolčića ili je količina cementa prevelika u prostoru između korijenskog kanala i kolčića što može dovesti do odcementiranja kolčića (18). Budući da su nepolimerizirani, IPN-kolčići mogu se vrlo lagano prilagoditi anatomskom obliku korijenskog kanala smanjujući tako praznine i mogućnost da se kolčić odcementira (18). Ovakav koncept uporabe vlaknima ojačanih kolčića štedi korijenski dentin, smanjuje stres u apikalnim dijelovima kolčića i omogućuje formiranje krutog i na lom otpornog kolčića s velikim koronarnim promjerom, čime se stvara čvrsta potpora za koronarnu nadogradnju (4, 18). Koronarni dio kolčića može se saviti pod određenim kutom i tako prilagoditi kako bi se prilagodio smjer kolčića tijekom restauracije krune zuba (4). Individualni kolčići ojačani staklenim vlaknima mogu se upotrijebiti i u zavijenim i u ovalnim korijenskim kanalima, ali i u vrlo širokim kanalima u koje se tehnikom lateralne kondenzacije može postaviti više kolčića različitih dužina i promjera. *In vitro* istraživanja pokazala su da individualni kolčići ojačani staklenim vlaknima, u usporedbi s prefabriciranim kolčićima, imaju veću čvrstoću vezivanja bez adhezivnog mikropopuštanja na spoju kolčić-cement (18, 27). Također je dokazano da imaju veću vlačnu otpornost i otpornost na savijanje (20). Individualni vlaknima ojačani kolčići imaju najveću snagu istiskivanja (eng. push-out force) koja iznosi 393,6 N (25). Unatoč vrlo dobrim svojstvima, složeniji su za rad i traže više vremena zbog ljepljivosti nepolimerizirane matrice.

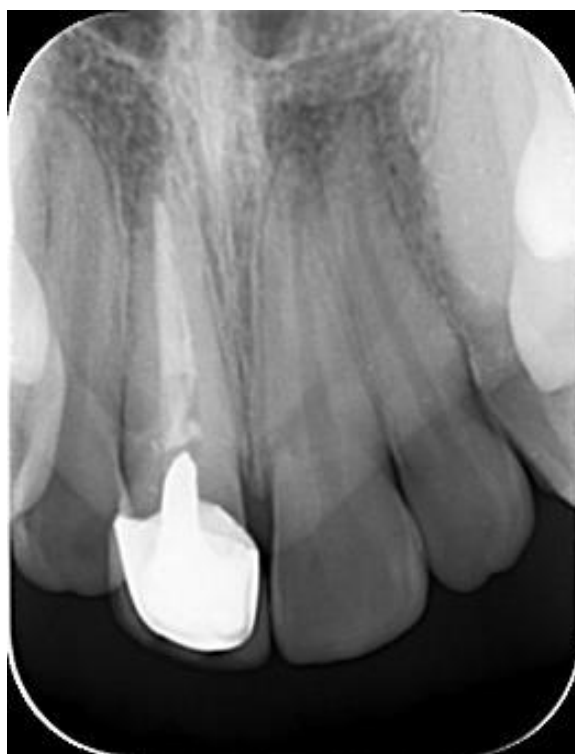2. PRIKAZ SLUČAJA

Pacijentica u dobi od 21 godine dolazi na Zavod za endodonciju i restaurativnu stomatologiju Stomatološkog fakulteta Sveučilišta u Zagrebu zbog nezadovoljstva izgledom gornjeg desnog središnjeg sjekutića. Kliničkim pregledom uočena je metal-keramička krunica na gornjem desnom središnjem sjekutiću s neestetskim rubom i prosijavanjem metala ispod pričvrstne gingive (Slika 1.). Pacijentica nije imala nikakve simptome. Retralveolarnom snimkom utvrđeno je nedostatan punjenje korijenskog kanala te kratka metalna nadogradnja (Slika 2.).

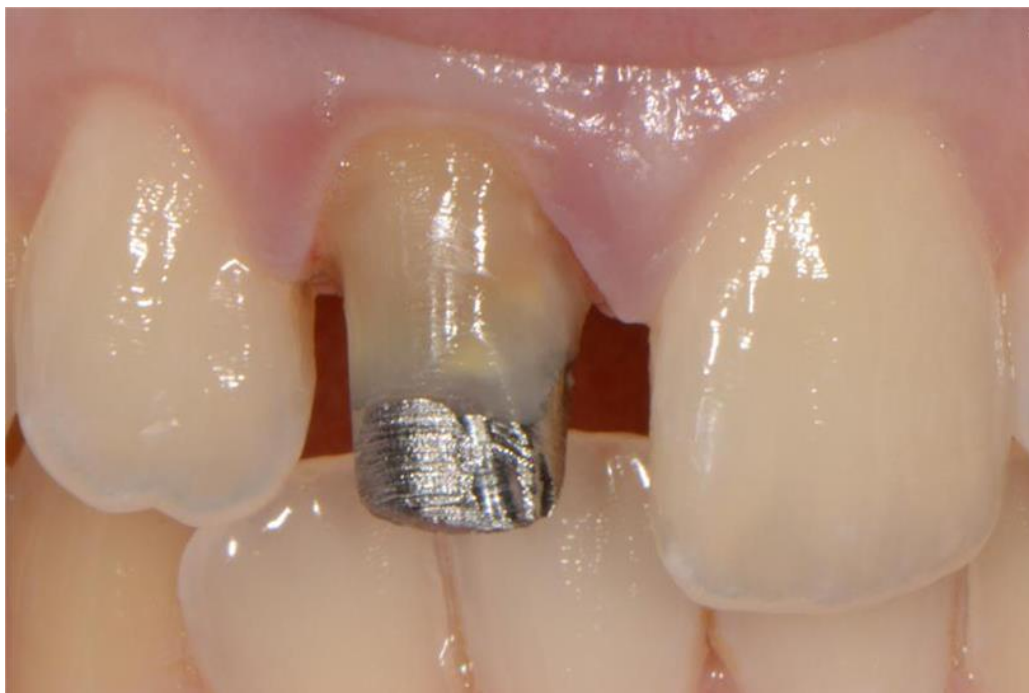Nakon uklanjanja metal-keramičke krunice (Slika 3.) uklonjena je i individualna metalna nadogradnja (Slika 4.). Na slici 5. prikazan je zub 11 nakon odstranjenja metalne nadogradnje. Nakon primjene lokalne anestezije i izolacije zuba gumenom plahticom, izvršena je revizija punjenja strojnom tehnikom instrumentacije (Reciproc, VDW, München, Njemačka), (Slika 6.). Kanal je proširen do veličine R40 te napunjen kombinacijom odgovarajuće gutaperke veličine R40 (Reciproc, VDW, München, Njemačka), (Slika 7.) i AH plus punila (AH plus® DENTSPLY DeTrey GmbH, Konstanz, Njemačka). Rtg snimka nakon zahvata pokazala je dobro punjenje korijenskog kanala (Slika 8.). U idućoj posjeti, nakon primjene lokalne anestezije i postavljanja gumene plahtice, Gates-Glidden svrdlom (veličina 4) uklonjena je gutaperka do 2/3 duljine korijenskog kanala (Slika 9.). Slika 10. prikazuje provjeru radne duljine ručnim endodontskim instrumentom. Nakon ispiranja korijenskog kanala fiziološkom otopinom u svrhu uklanjanja detritusa (Slika 11.) i sušenja papirnatim štapićima (Slika 12.), uslijedila je izrada individualnog kolčića ojačanog vlaknima. Zbog širine korijenskog kanala odabran je everStick POST veličine 1,2 mm (GC, Tokio, Japan), (Slika 13.). Izmjerena je duljina individualnog kolčića kako bi se osiguralo da kolčić u potpunosti ispuni preparirani prostor (Slika 14.). Slika 15. prikazuje kondenzaciju prvog postavljenog everStick vlakna i dodatak još vlakana kako bi se izradio individualni kolčić. Tako pripremljeni individualni kolčić (Slika 16.) adhezivno je cementiran (Slika 17. i 18.). Individualni kolčić ojačan vlaknima polimeriziran je polimerizacijskom lampom (Slika 19.), a koronarni dio nadograđen je Gradia Core cementom (GC, Tokio, Japan), (Slika 20.). Slika 21. prikazuje bataljak nakon konačnog brušenja za cirkonsku krunu, slika 22. cementiranu cirkonsku krunu, a slika 23. RTG snimku nakon završene terapije.



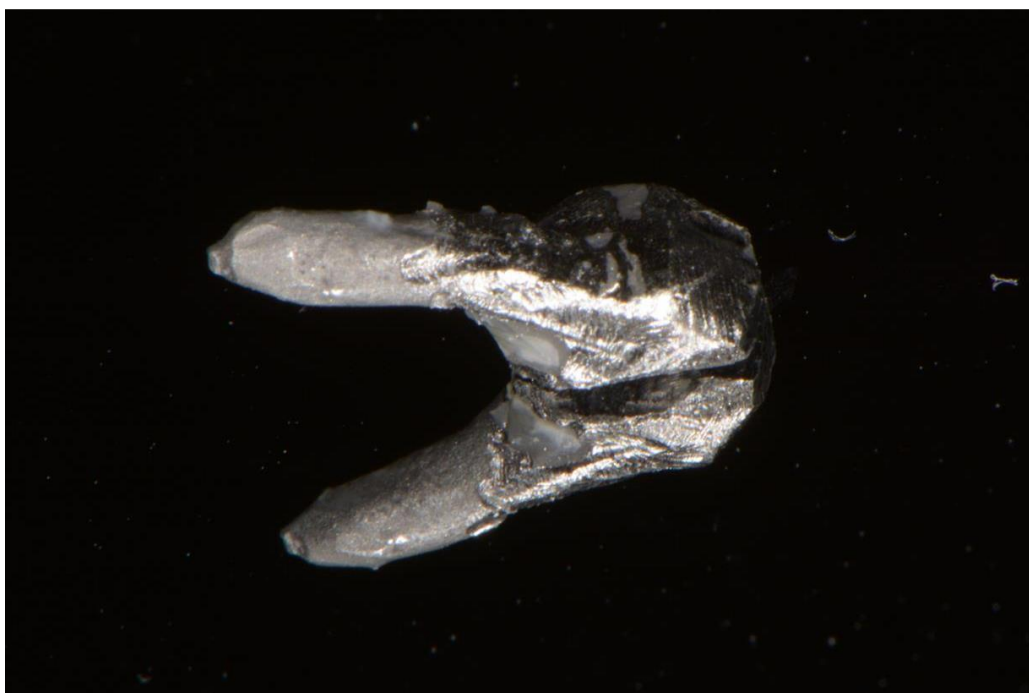
Slika 1. Metal-keramička kruna na zubu 11. Preuzeto s dopuštenjem autora: izv. prof. dr. sc. Marko Jakovac.



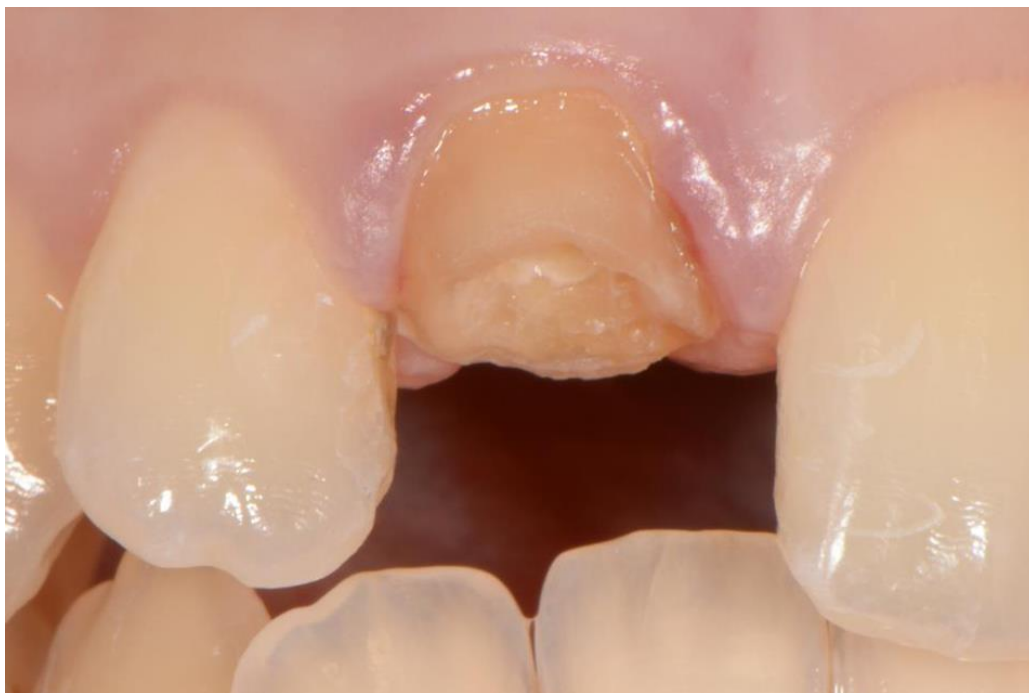Slika 2. Retroalveolarna snimka početnog stanja na zubu 11



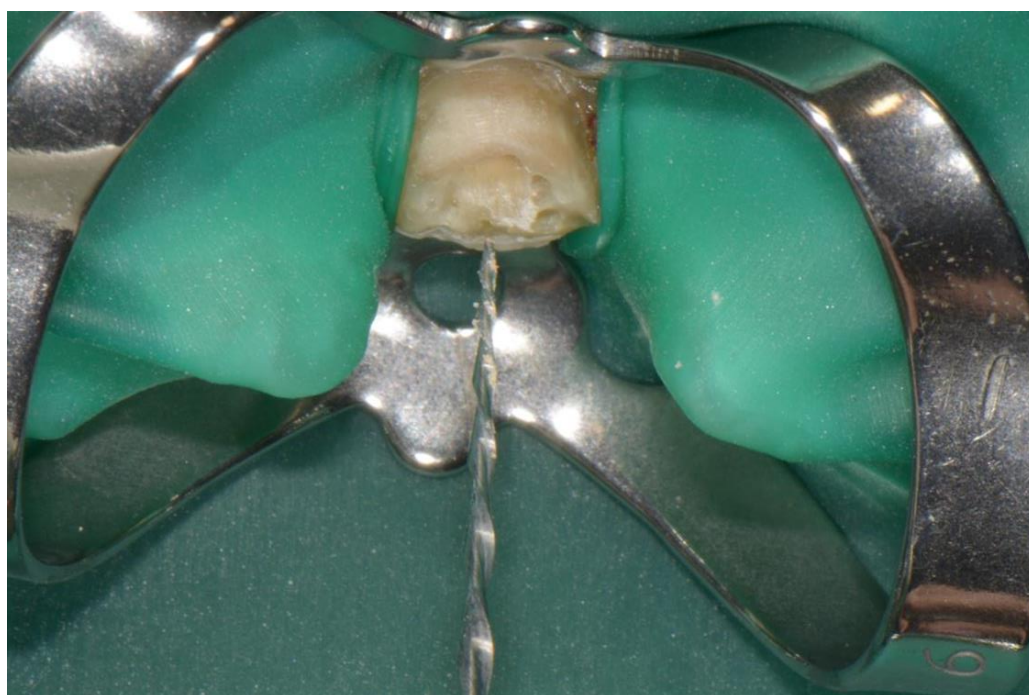
Slika 3. Zub 11 nakon uklanjanja metal-keramičke krune



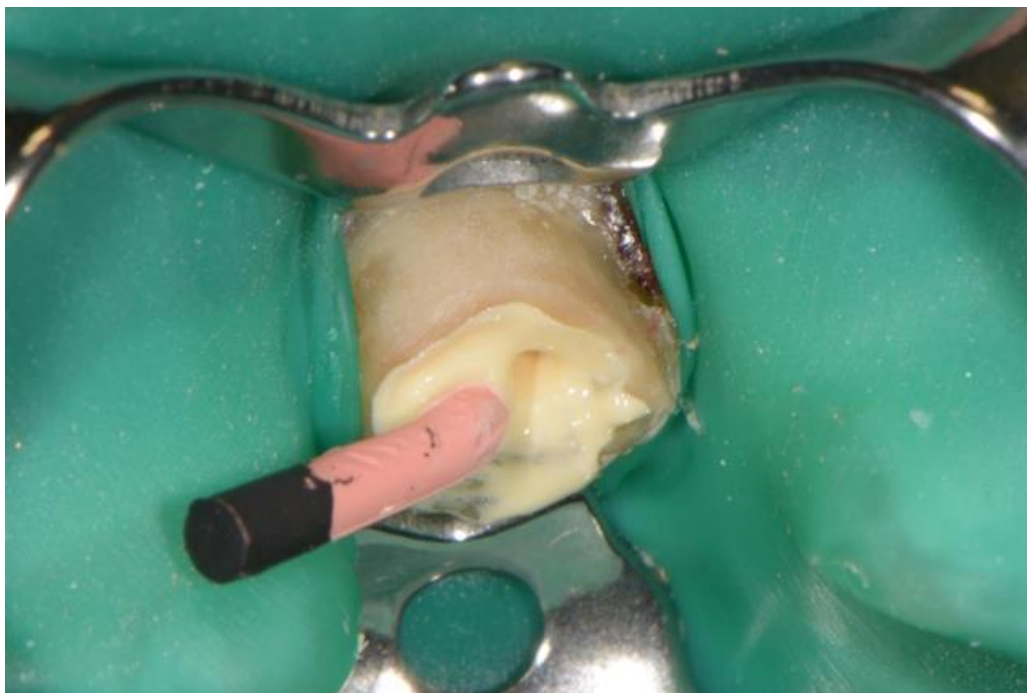
Slika 4. Individualna metalna nadogradnja uklonjena iz korijenskog kanala



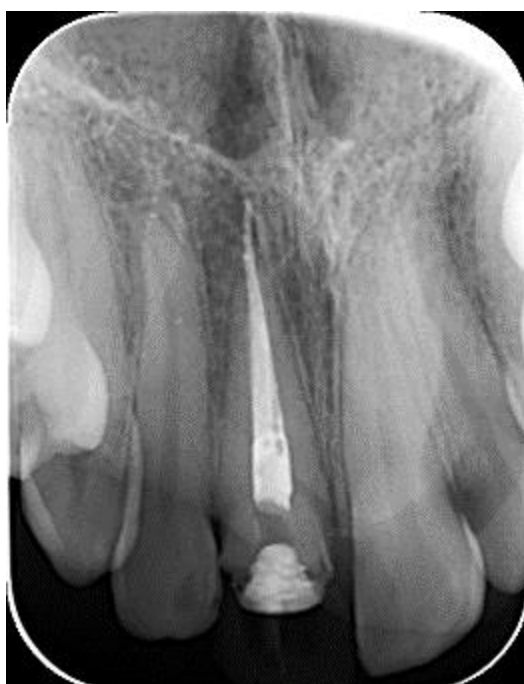Slika 5. Zub 11 nakon uklonjene metalne nadogradnje



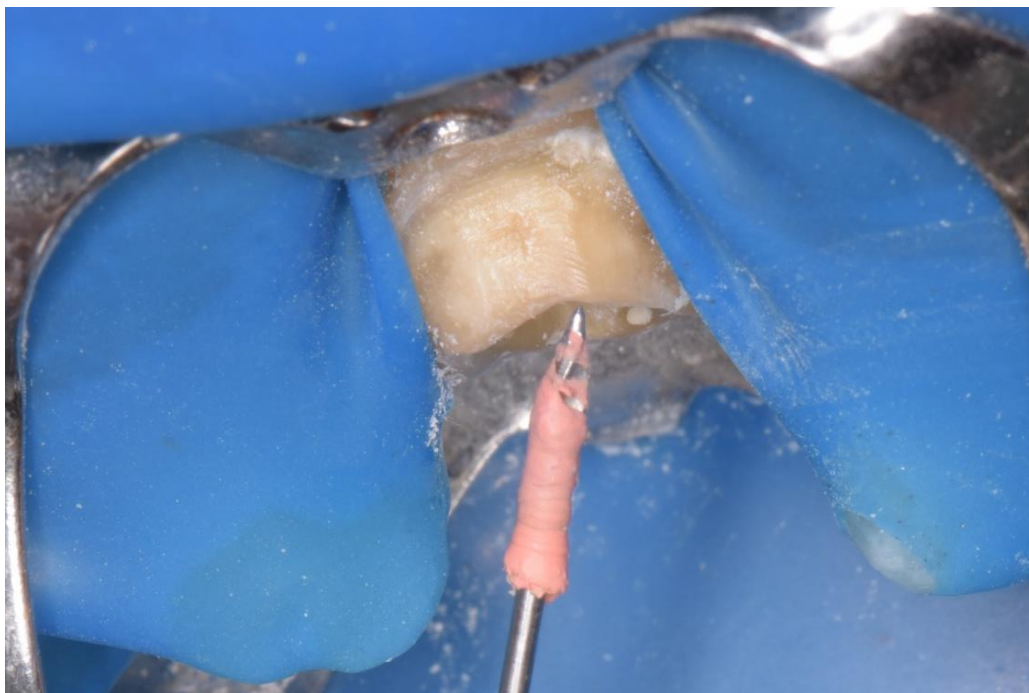
Slika 6. Revizija Reciproc strojnom tehnikom instrumentacije



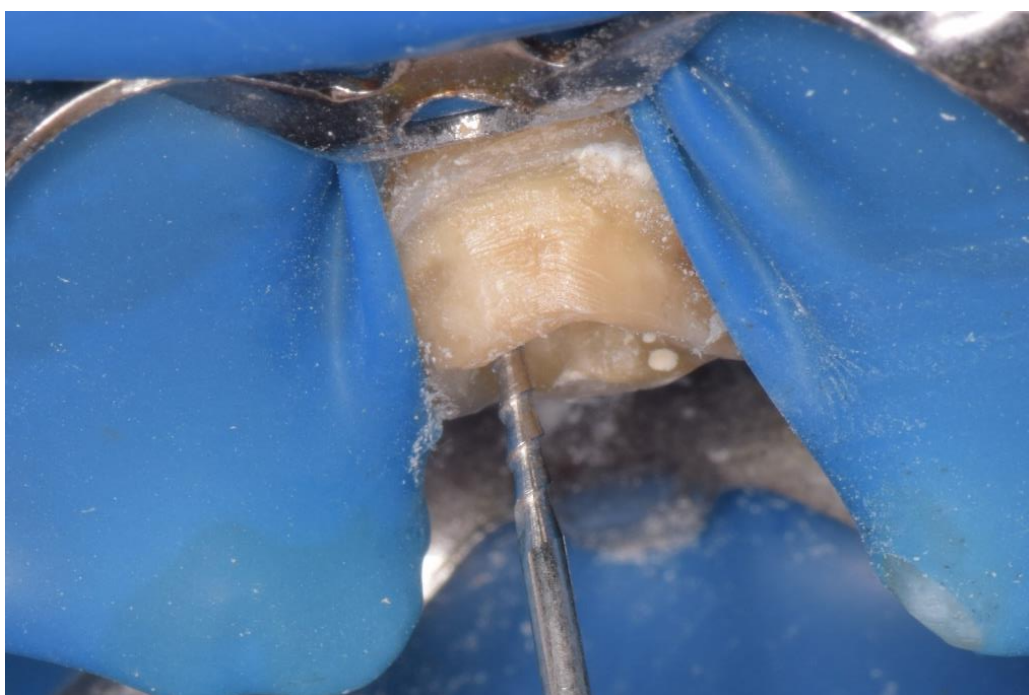
Slika 7. Gutaperka veličine R40 s punilom AH plus u korijenskom kanalu



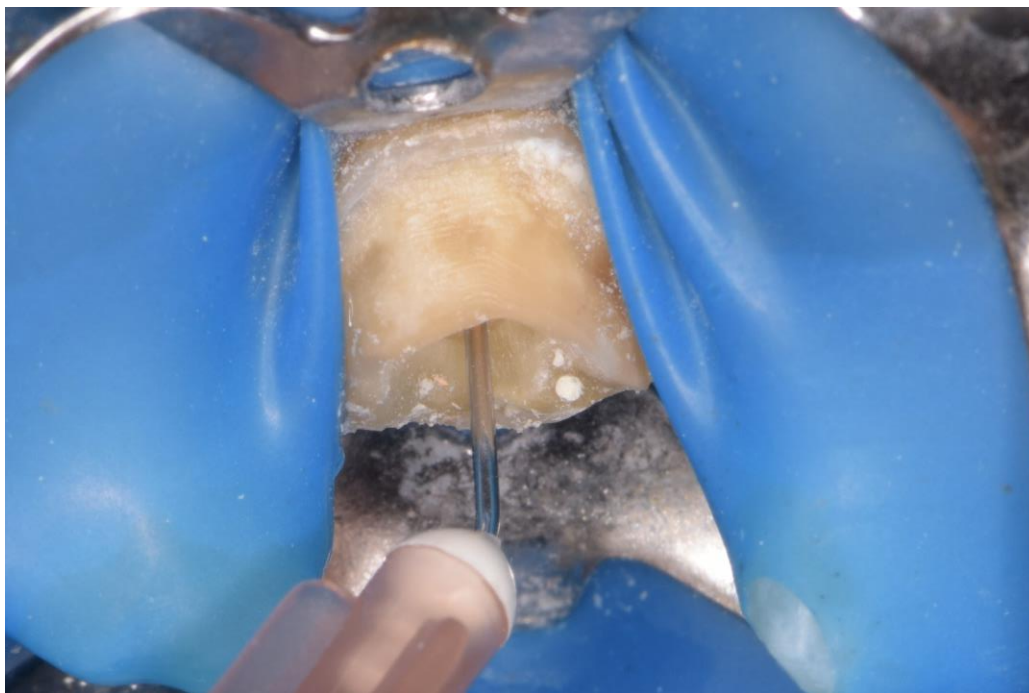
Slika 8. RTG snimka nakon revizije punjenja



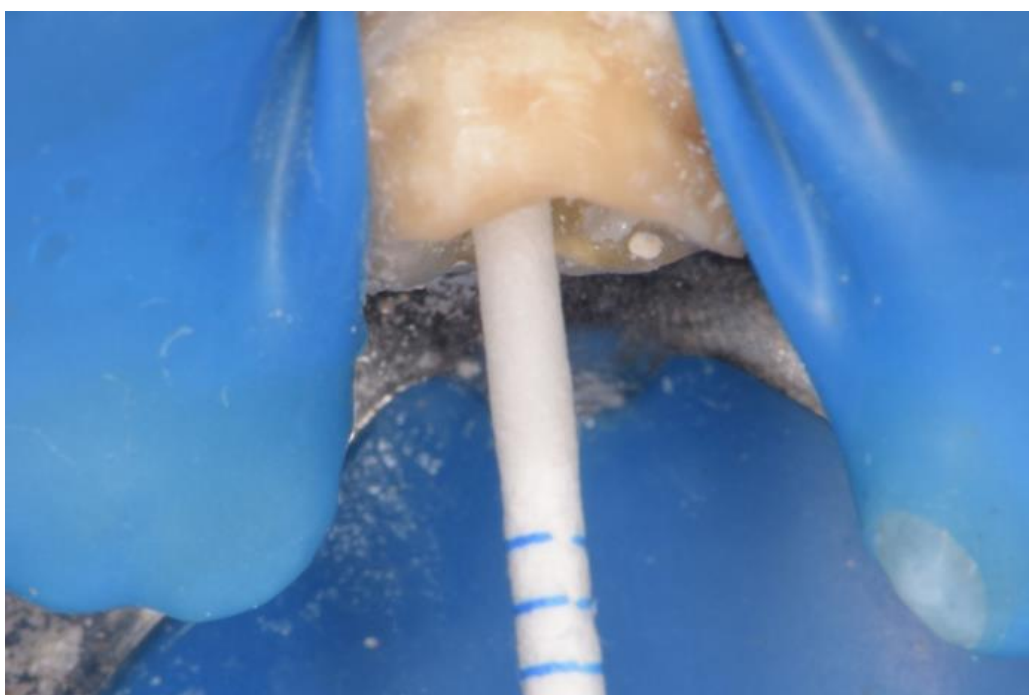Slika 9. Uklanjanje 2/3 punjenja iz korijenskog kanala Gates Glidden svrdlom



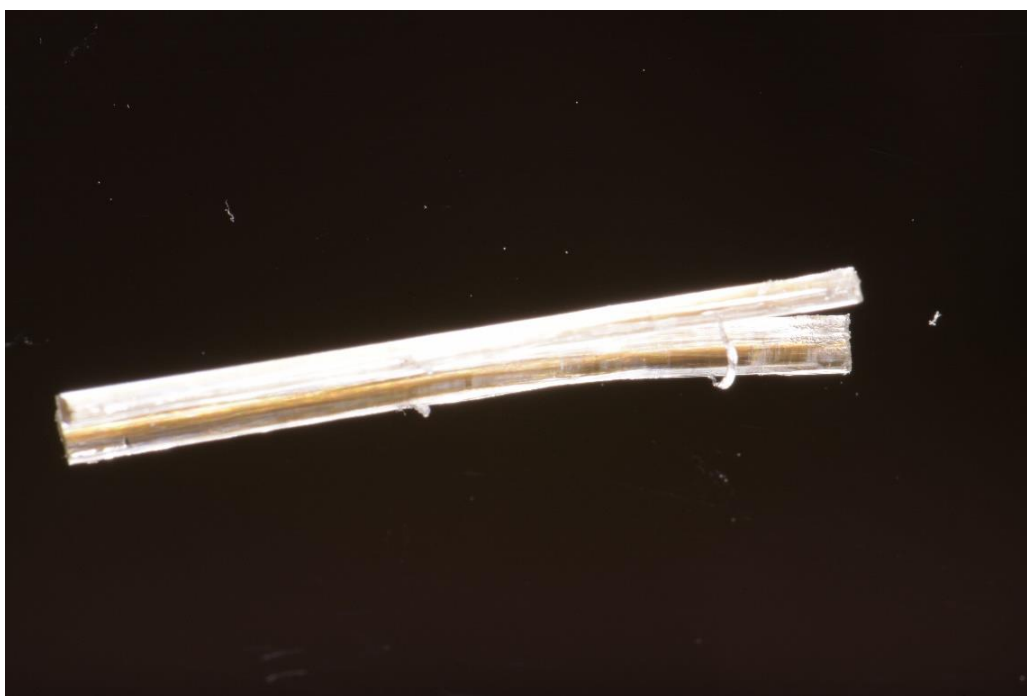
Slika 10. Provjera radne duljine ručnim endodontskim instrumentom



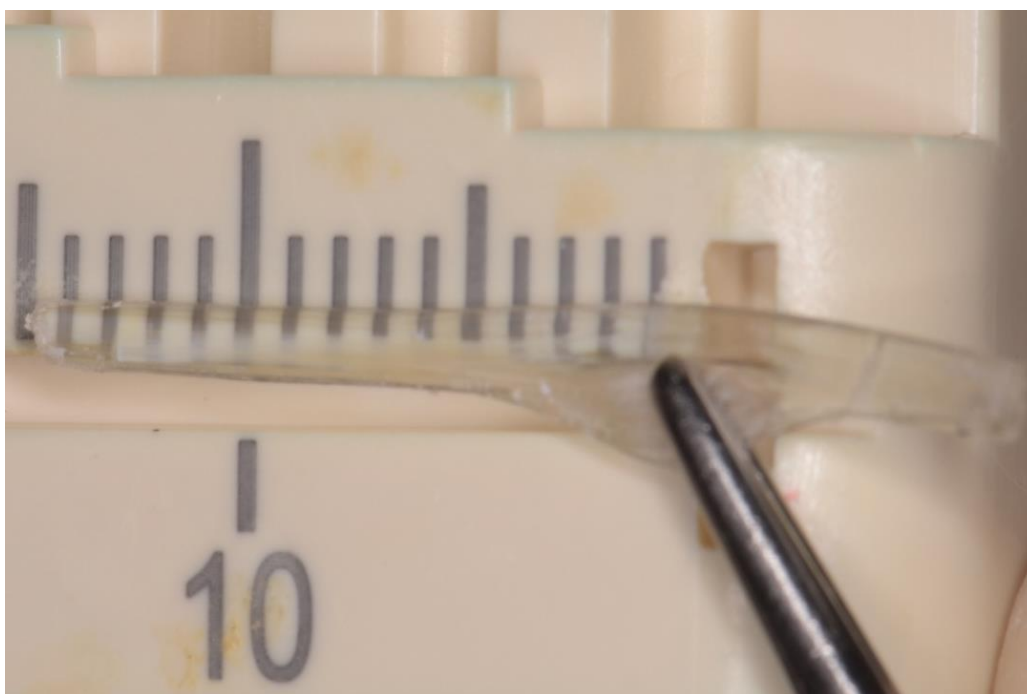Slika 11. Ispiranje korijenskog kanala fiziološkom otopinom



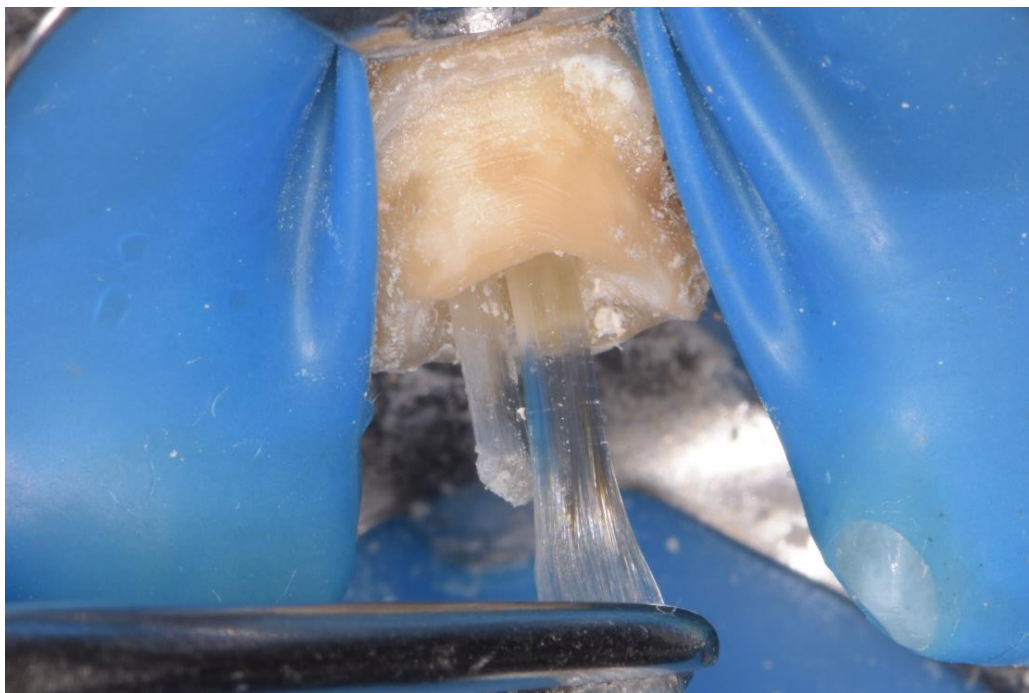
Slika 12. Sušenje korijenskog kanala papirnatim štapićem



Slika 13. everStick POST, 1.2 mm



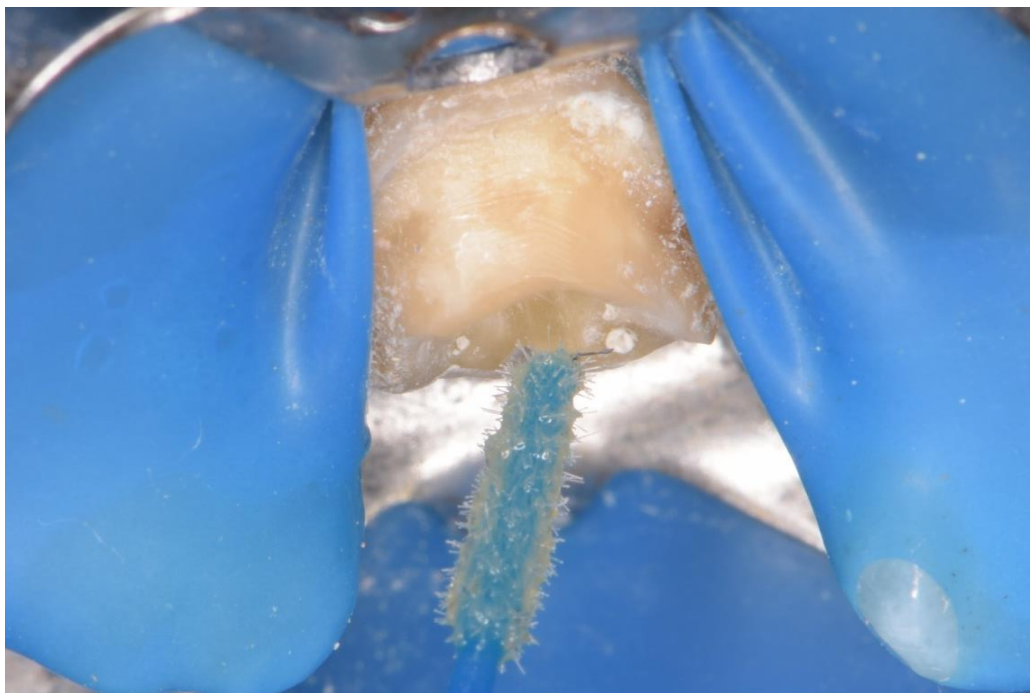
Slika 14. Mjerenje potrebne duljine everStick kolčića



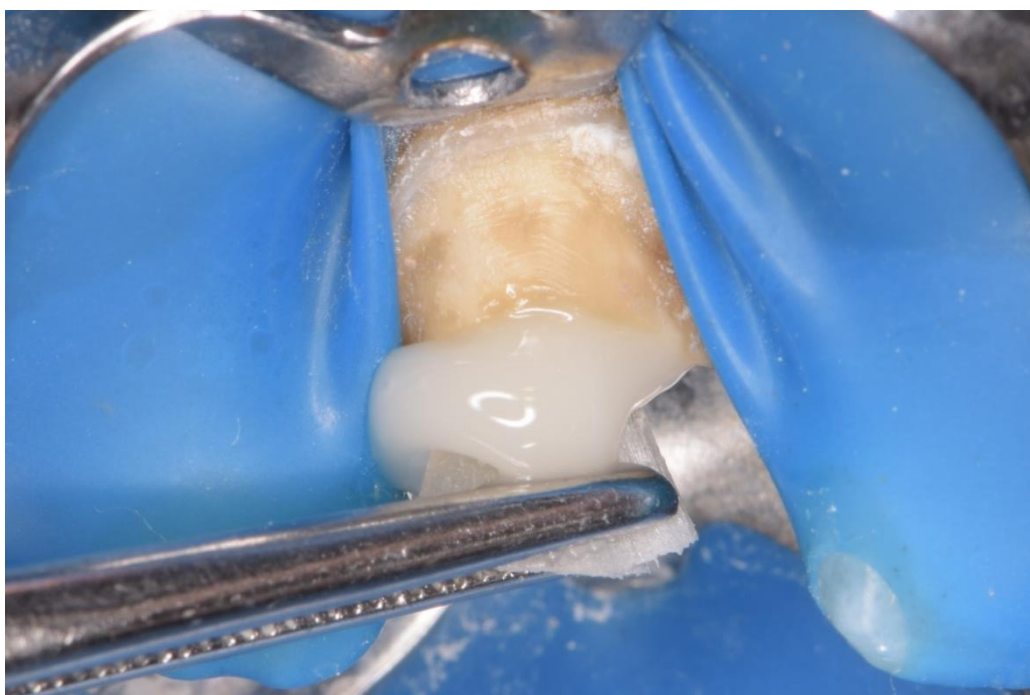
Slika 15. Unošenje dodatnih everStick vlakana kako bi se izradio individualni kolčić



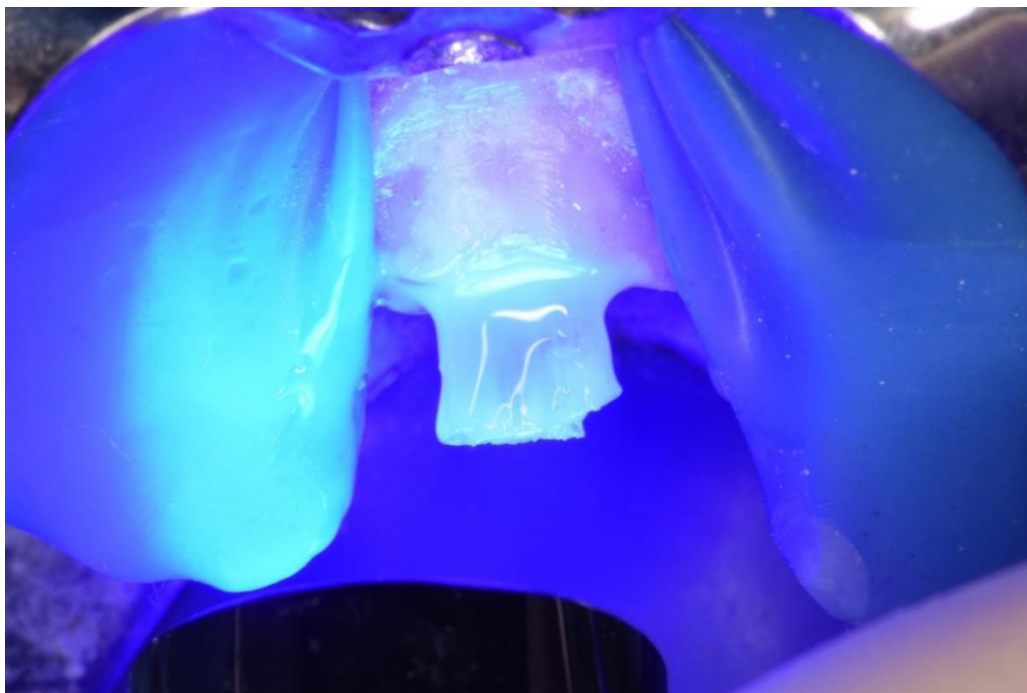
Slika 16. Individualni kolčić ojačan vlaknima nakon polimerizacije 2-3 sekunde



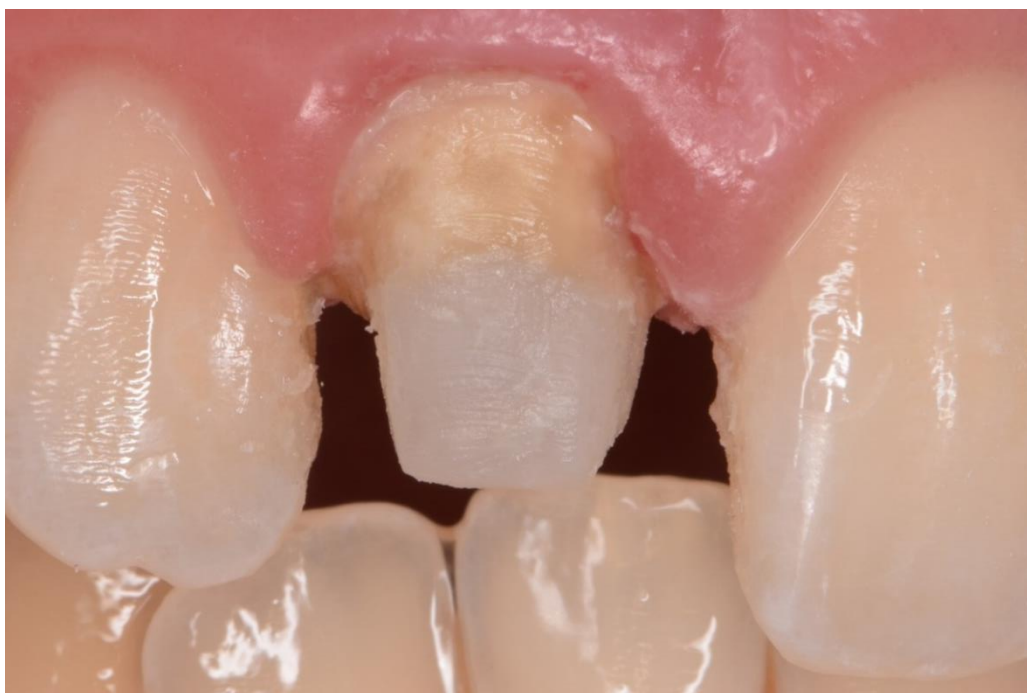Slika 17. Nanošenje adheziva u korijenski kanal



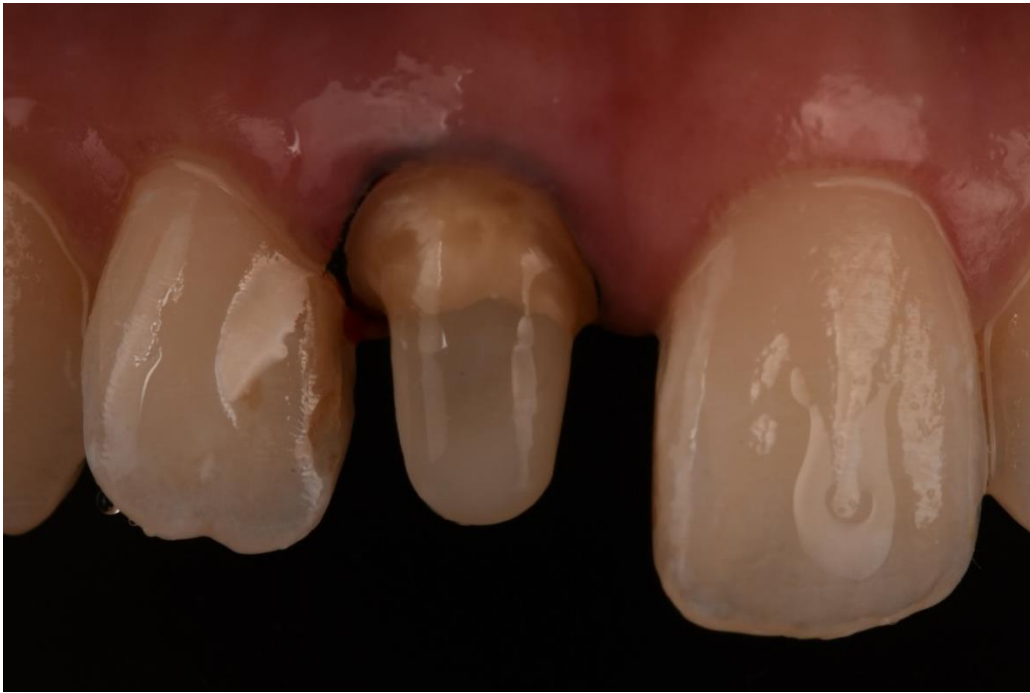Slika 18. Cementiranje kolčića



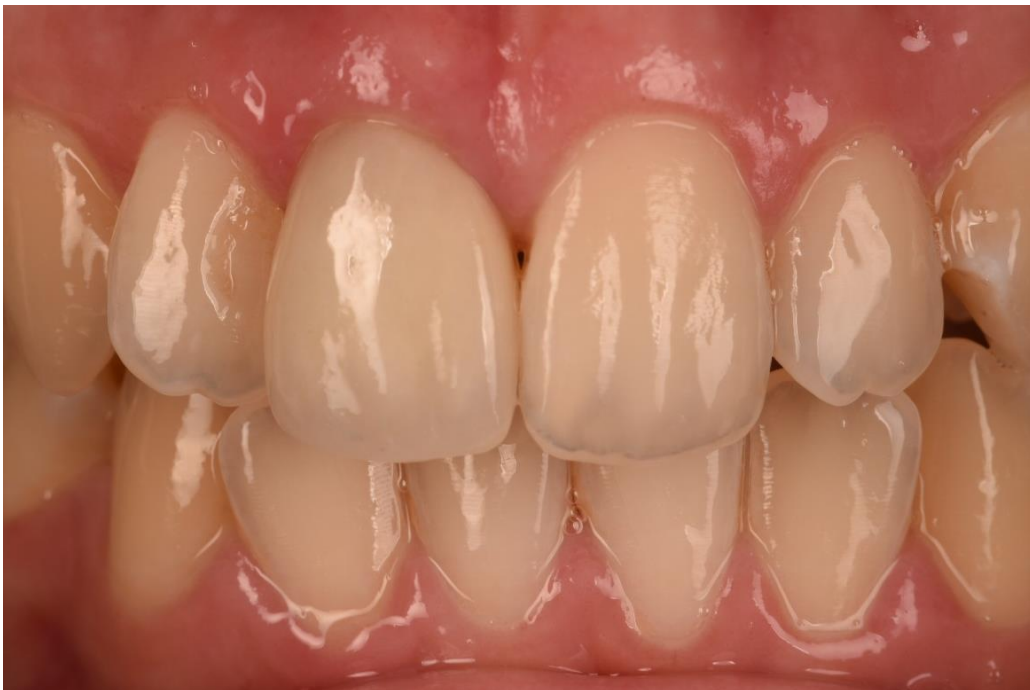Slika 19. Polimerizacija kolčića i cementa polimerizacijskom lampom



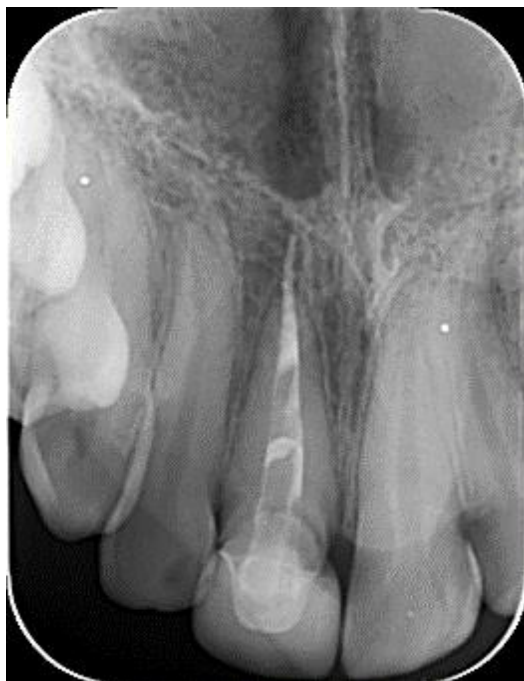Slika 20. Koronarni dio zuba s nadogradnjom



Slika 21. Bataljak zuba nakon brušenja. Preuzeto s dopuštenjem autora: izv. prof. dr. sc. Marko Jakovac.



Slika 22. Konačni izgled cirkonske krune. Preuzeto s dopuštenjem autora: izv. prof. dr. sc. Marko Jakovac.



Slika 23. Retroalveolarna snimka nakon cementiranja cirkonijske krunice

3. RASPRAVA

Kada je veliki dio kliničke krune izgubljen, često je nemoguće postići dovoljno sidrište restauracije u preostalom dentinu. U takvim uvjetima potrebno je restauraciju sidriti u korijenskom kanalu. Intrakanalni bi se kolčići trebali koristiti samo u slučajevima velikog gubitka koronarnog dijela zuba uzrokovanog karijesom, lomom ili ijatrogenim oštećenjima (6). Ranije se smatralo kako će postavljanje intrakanalnog kolčića ojačati strukturu zuba (6), no ustanovljeno je da zapravo svaka dodatna preparacija zubnih tkiva, pa tako i preparacija za kolčić, oslabljuje zub i narušava njegova fizičko-mehanička svojstva (6). Postoji izravna veza između količine preostale strukture zuba i njegove otpornosti na lom (6).

Iako su se dugi niz godina u dentalnoj medicini rabili metalni kolčići, u novije se vrijeme počinju koristiti estetski kolčići ojačani staklenim vlaknima zbog modula elastičnosti (20 GPa) vrlo sličnog dentinu (18 GPa) koji omogućuje jednoliku apsorpciju i distribuciju stresa preko preostale radikularne strukture (6). Prednost staklenih vlaknima ojačanih kolčića je i u stvaranju monobloka između kolčića, restaurativnih materijala, cementa i zuba tako da svaka komponenta ima slična fizičko-mehanička svojstva čime se osigurava estetika, ali i uvijek preživljene cjelokupne restauracije (28).

U opisanom je prikazu slučaja pacijentica imala metalnu nadogradnju i metal-keramičku krunu na desnom gornjem središnjem sjekutiću. Kliničkim pregledom utvrđeno je da metal-keramička krunica više ne zadovoljava estetske zahtjeve što je ujedno bio i razlog dolaska pacijentice. Nekoliko je nedostataka metalnih nadogradnji. Korozija metala nekih metalnih nadogradnji uzrokuje povećanje volumena nadogradnje deponiranjem produkata korozije na površinu nadogradnje, što posljedično može dovesti do frakture korijena (1). Nadalje, metalne nadogradnje kompromitiraju estetiku osobito kod prednjih zubi te imaju viši modul elastičnosti u usporedbi s modulom elastičnosti dentina što uzrokuje stres na dentin i povećava mogućnost frakture korijena (6).

Nakon pregleda i uvidom u RTG snimku odluka je bila ukloniti postojeću krunu i metalnu nadogradnju, provesti reviziju endodontskog punjenja te napraviti novu, bezmetalnu krunu. Budući da je korijenski kanal gornjeg desnog središnjeg sjekutića bio širokog promjera, nakon revizije endodontskog punjenja izrađen je individualni kolčić ojačan staklenim vlaknima. Na ovaj način, odabirom estetskog kolčića, osigurala se dobra estetika završnog fiksnoprotetskog rada. U prikazanom kliničkom slučaju prefabricirani vlaknima ojačani kolčići nisu odabrani upravo zbog već spomenute širine korijenskog kanala. Naime, u takvom kanalu kolčić se ne bi potpuno prilagodio obliku korijenskog kanala te bi posljedično širok prostor između kolčića i

korijenskog dentina ispunio cement. Posljedica toga je odcementiranje kolčića što je ujedno i najčešći uzrok neuspjeha kod prefabriciranih kolčića (18). Dodatna prednost individualnih kolčića u usporedbi s prefabriciranim kolčićima je ta da individualni kolčići nemaju visoko umreženu polimernu matricu koja onemogućava jaku, kemijsku vezu kolčića za kompozitne cemente i koronarnu restauraciju (27). Posebna struktura polimernih matrica (polu-IPN) koju posjeduje kolčić u ovom prikazu slučaja omogućava difuziju monomera kompozitnih cemenata u linearnu polimernu fazu (čak i kad je kolčić polimeriziran) i stvaranje sekundarne polu-IPN strukture (27). Usporedbom prodiranja adhezivnih smola u prefabricirane i individualne kolčiće dokazano je da monomeri (bis-GMA, TEGMA i HEMA) mogu prodrijeti u IPN polimernu strukturu everStick vlakna, dok kod prefabriciranih kolčića to nije moguće (29).

Kolčići koji su korišteni u ovom prikazu slučaja (everStick) imaju veliku čvrstoću na savijanje koja iznosi $1144,9 \pm 99,9$ MPa (20). Također je dokazano da isti kolčići pokazuju opterećenje na lom od 350 - 1120 N (30). U istraživanju Zaittera i sur. (31) koji su ispitali čvrstoću svezivanja kolčića ojačanih staklenim vlaknima i dentina cementiranih samojetkajućim i samoadhezivnim cementima, everStick vlakna rezultirala su najvišom čvrstoćom svezivanja s obje vrste cemenata, a u ovom je slučaju također korišten samojetkajući cement.

Dodatan problem koji može nastati tijekom cementiranja intrakanalnih kolčića nedovoljna je polimerizacija. Materijali ojačani vlaknima obično se temelje na svjetlosno potaknutoj polimerizaciji, stoga je temeljni uvjet za *in situ* polimerizirane vlaknima ojačane kolčiće odgovarajući stupanj konverzije polimerne matrice u korijenskom kanalu (32). U istraživanju Le Bell i sur. (32), kolčići ojačani staklenim vlaknima prerezani su u šest različitih duljina od 4 do 24 mm i postavljeni u cilindre. Dokazano je da stupanj konverzije raste s duljim vremenom izlaganja polimerizaciji (32). Staklom ojačani kolčići pokazali su gotovo jednak stupanj konverzije nakon svjetlosnog stvrdnjavanja kao i monomerne smole bez vlakana (32). Međutim, u najdužim cilindrima, staklom su ojačani kolčići pokazali neznatno veći stupanj konverzije u odnosu na smolu što se može dogoditi zbog sposobnosti vlakana da provode svjetlost (32).

Individualni staklenim vlaknima ojačani intrakanalni kolčići opravdano se koriste ne samo zbog vrhunske estetike, već i zbog vrlo dobrih biomehaničkih svojstava koja odgovaraju svojstvima zuba te su upravo iz spomenutih razloga i rezultata koja su pokazala znanstvena istraživanja bili prvi izbor za nadogradnju zuba u ovom prikazu slučaja.

4. ZAKLJUČAK

U prikazanom kliničkom slučaju izrađen je individualni kolčić ojačan vlaknima, ne samo u svrhu poboljšanja estetike, nego i zbog svojih dobrih fizičko-mehaničkih svojstava. Izradom individualnog kolčića ojačanog vlaknima, korijenski je dentin ostao sačuvan te je kolčić adhezivno vezan na stijenke dentina i na koronarnu nadogradnju što omogućuje stvaranje monobloka i ravnomjernu raspodjelu sila na preostala tvrda zubna tkiva. Cilj je bio konačnom protetskom restauracijom postići vrhunsku estetiku. Na kontrolnom pregledu nakon tri mjeseca zub je asimptomatski, a fiksno-protetski nadomjestak zadovoljava estetske, funkcionalne i biološke zahtjeve.

5. LITERATURA

1. Čatić A. Nadogradnje. In: Čatović A, Komar D, Čatić A. Klinička fiksna protetika – kunice. Zagreb: Medicinska naklada; 2015. p. 21-30.
2. Christensen GJ. Intracoronal and extracoronal tooth restorations. *J Am Dent Assoc.* 1999;130:557-60.
3. Coelho CSDM, Biffi JCG, Silva GR Da, Abrahão A, Campos RE, Soares CJ. Finite element analysis of weakened roots restored with composite resin and posts. *Dent Mater J.* 2009;28:671-8.
4. Parčina Amižić I, Baraba A. Estetski intrakanalni kolčići. *Acta stomatol Croat.* [Internet]. 2016. [pristupljeno 16.08.2018.];50:143-50. Available from: <https://doi.org/10.1564/asc50/2/7>
5. Dietschi D, Duc O, Krejci I, Sadan A. Biomechanical considerations for the restoration of endodontically treated teeth: a systematic review of the literature-Part 1. Composition and micro- and macrostructure alterations. *Quintessence Int.* 2007;38:733-43.
6. Polesel A. Restoration of the endodontically treated posterior tooth. *Giornale Italiano Endo.* 2014;28:2-16.
7. Schwartz RS, Robbins JW. Post placement and restoration of endodontically treated teeth: a literature review. *J Endod.* 2004;30:289-301.
8. Ahmetović A. Istraživanje dinamičke čvrstoće zuba opskrbljenog konfekcijskim i ljevanim nadogradnjama [Magistarski rad]. Zagreb: Stomatološki fakultet Sveučilišta u Zagrebu; 2000. p. 20-7.
9. Čatović A. Klinička fiksna protetika: Ispitno štivo. Zagreb: Stomatološki fakultet Sveučilišta u Zagrebu; 1999. 4, Nadogradnje; p. 67-73.
10. Negovetić-Mandić V, Pandurić V. Estetski interkanalni kolčići. *Sonda.* 2003;8/9:50-2.
11. Illeš D. Nadogradnje. *Sonda.* 2009;10:38-41.
12. Grandini S. Basic and clinical aspects of selection and application of fiber posts [dissertation]. Siena: University of Siena; 2004. 198 p.
13. Rud J, Omnel KA. Root fracture due to corrosion. Diagnostic aspects. *Scand J Dent Res.* 1970;78:397-403.

14. Özkurt Z, Iseri U, Kazazoglu E. Zirconia ceramic post systems: a literature review and a case report. *Dent Mater J.* 2010;29:233-45.
15. Goracci C, Ferrari M. Current perspectives on post systems: A literature review. *Aust Dent J.* 2011;56:77-83.
16. Bell-Rönnlöf A-M Le. Fibre-Reinforced Composites As Root Canal Posts [dissertation]. Turku: University of Turku; 2007. 92 p.
17. Vichi, A. A study into application of fiber technology for endo posts [thesis]. Amsterdam: Universiteit van Amsterdam; 2002. 171 p.
18. Mannocci F, Machmouridou E, Watson TF, Sauro S, Sherriff M, Pilecki P, et al. Microtensile bond strength of resin-post interfaces created with interpenetrating polymer network posts or cross-linked posts. *Med Oral Patol Oral Cir Bucal.* 2008;13:745-52.
19. Čatović A, Vukšić J, Seifert D, Bergman-Gašparić L. Suvremeni sustavi nadogradnje avitalnih zuba – estetska i biomehanička učinkovitost. *Medix.* 2007;13:157-8.
20. Lassila LVJ, Tanner J, Le Bell A-M, Narva K, Vallittu PK. Flexural properties of fiber reinforced root canal posts. *Dent Mater.* 2004;20:29-36.
21. Goracci C, Ferrari M. Current perspectives on post systems: A literature review. *Aust Dent J.* 2011;56:77-83.
22. Akkayan B, Gülmez T. Resistance to fracture of endodontically treated teeth restored with different post systems. *J Prosthet Dent.* 2002;87:431-7.
23. Dietschi D, Duc O, Krejci I, Sadan A. Biomechanical considerations for the restoration of endodontically treated teeth: a systematic review of the literature, Part II (Evaluation of fatigue behavior, interfaces, and in vivo studies). *Quintessence Int.* 2008;39:117-29.
24. Le Bell A-M, Tanner J, Lassila LVJ, Kangasniemi I, Vallittu PK. Bonding of composite resin luting cement to fiber – reinforced composite root canal posts. *J Adhes Dent.* 2004;6:319-25.
25. Le Bell A-M, Lassila LVJ, Kangasniemi I, Vallittu PK. Bonding of fiber- reinforced composite post to root canal dentin. *J Dent.* 2005;33:533-9.
26. Bitter K, Kielbassa AM. Post-endodontic restorations with adhesively luted fiber-reinforced composite post systems: A review. *Am J Dent.* 2007;20:353-60.

27. Makarewicz D, Bell-Rönnlöf A-M Le, Lassila LVJ, Vallittu PK. Effect of cementation technique of individually formed fiber-reinforced composite post on bond strength and microleakage. *Open Dent J.* 2013;7:68-75.
28. Alhashim NS, Al-Moaleem MM, Al-attas HA. Tooth Colored Post System: Review of Literature. *Int J Contemp Dent.* 2013;4:50-6.
29. Mannocci F, Sherriff M, Watson TF, Vallittu PK. Penetration of bonding resins into fibre-reinforced composite posts: a confocal microscopic study. *Int Endod J.* 2005;38:46-51.
30. Seseogullari – Dirihan R, Yahyazadehfar M, Mutluay MM, Majd H, Ryou H, Arola D, et al. Fatigue resistance of endodontically treated teeth restored with metal-free posts. *J Dent Res.* 2013;92:45.
31. Zaitter S, Sousa-Neto MD, Roperto RC, Silva-Sousa YT, El-Mowafy O. Microtensile bond strength of glass fiber posts cemented with sel-adhesive and self-etching resin cements. *J Adhes Dent.* 2011;13:55-9.
32. Le Bell A-M, Tanner J, Lassila LVJ, Kangasniemi I, Vallittu PK. Depth of light-initiated polymerization of glass fiber-reinforced composite in a simulated root canal. *Int J Prosthodont.* 2003;16:403-8.

6. ŽIVOTOPIS

Marija Đaković rođena je 8. prosinca 1993. godine u Tuzli u Bosni i Hercegovini. Osnovnu školu završila je 2008. godine u Glini, a potom upisuje Opću gimnaziju također u Glini. Po završetku srednje škole 2012. godine upisuje Stomatološki fakultet Sveučilišta u Zagrebu. Bila je član Udruge studenata dentalne medicine te aktivni član Sekcije za endodonciju i restaurativnu dentalnu medicinu. Osvaja prvu nagradu 2017. godine za najbolji klinički slučaj na platformi *3M Dentist of the future* te odlazi u tvornicu 3M kompanije u München na kratku edukaciju. Tijekom studija asistira u privatnoj ordinaciji te se aktivno služi engleskim, a pasivno njemačkim jezikom.