

Diferencijalna dijagnostika cističnih prozračnosti čeljusti

Bačić, Antonija

Master's thesis / Diplomski rad

2018

Degree Grantor / Ustanova koja je dodijelila akademski / stručni stupanj: **University of Zagreb, School of Dental Medicine / Sveučilište u Zagrebu, Stomatološki fakultet**

Permanent link / Trajna poveznica: <https://um.nsk.hr/um:nbn:hr:127:248135>

Rights / Prava: [Attribution-NonCommercial 3.0 Unported](#) / [Imenovanje-Nekomercijalno 3.0](#)

Download date / Datum preuzimanja: **2024-07-23**



Repository / Repozitorij:

[University of Zagreb School of Dental Medicine
Repository](#)





SVEUČILIŠTE U ZAGREBU
STOMATOLOŠKI FAKULTET

Antonija Bačić

**DIFERENCIJALNA DIJAGNOSTIKA
CISTIČNIH PROZRAČNOSTI ČELJUSTI**

Diplomski rad

Zagreb, 2018

Rad je ostvaren na: Stomatološki fakultet Sveučilišta u Zagrebu, Zavod za oralnu kirurgiju
Mentor rada: dr. sc. Ana Kotarac Knežević, Zavod za oralnu kirurgiju, Stomatološki fakultet
Sveučilišta u Zagrebu

Lektor hrvatskog jezika: Sanja Rumora, prof. hrv. jezika i književnosti

Lektor engleskog jezika: Maja Ivanković Polak, mr. sc., sudski tumač za engleski jezik

Sastav povjerenstva za obranu diplomskog rada:

1. _____
2. _____
3. _____

Datum obrane rada: _____

Rad sadrži: 42 stranica

2 tablice

16 slika

1 CD

Osim ako nije drukčije navedeno, sve ilustracije (tablice, slike i dr.) u radu su izvorni doprinos autora diplomskog rada. Autor je odgovoran za pribavljanje dopuštenja za korištenje ilustracija koje nisu njegov izvorni doprinos, kao i za sve eventualne posljedice koje mogu nastati zbog nedopuštenog preuzimanja ilustracija odnosno propusta u navođenju njihovog podrijetla.

Zahvala

Ovaj rad posvećujem svojim roditeljima, kao zahvalu za neizmjernu ljubav, potporu i vjeru. Hvala Vam na ljubavi, koja je činila da se nikad nisam osjećala sama. Hvala na potpori, bez nje nikad ne bih bila utješena. Hvala na vjeri, ona mi je dala snage. Hvala Vam na požrtvovnom radu, kojim ste mi omogućili da sam tu gdje jesam, da ispunjavam svoj san.

Zahvaljujem svojoj mentorici dr. sc. Ana Kotarac Knežević na pruženim savjetima, vremenu i susretljivosti, čime mi je olakšala pisanje ovog rada.

Također, hvala svim dobrim ljudima i dragim prijateljima koji su bili uz mene, bodrili me, vjerovali u mene i bili mi podrška i oslonac u svemu.

Diferencijalna dijagnostika cističnih prozračnosti čeljusti

Sažetak

Ciste su kuglaste šupljine koje se sastoje od dvije ovojnice, vanjske ili vezivne i unutrašnje ili epitelne. Sadržaj koji ispunjava njenu unutrašnjost može biti vodenast, koloidan ili kašast. Prema drugoj podjeli Svjetske zdravstvene organizacije iz 1992. godine, ciste čeljusti su podijeljene na razvojne ciste i upalne ciste. Razvojne ciste su podijeljene na odontogene, odnosno one koje su se razvile iz odontogena epitela u nekoj fazi razvoja zuba i neodontogene, čiji razvoj nije direktno povezan sa zubom. Upalne ciste su upalne etiologije, što znači da su posljedica infekcije korjenskog kanala ili parodonta. Dr. Ivo Miše je u svojoj podjeli ciste kategorizirao na koštane ciste i ciste mekog tkiva, smatrajući kako je lokalizacija ciste bitna za definiranje ispravnog liječenja. Cistične promjene se najčešće manifestiraju okruglim ili ovalnim prosvjetljenjem jasno definiranih rubova, no ponekad je potrebno diferencijalno dijagnostički uzeti u obzir i druge patološke entitete koji daju sličnu sliku, a različite su etiologije i ponašanja. Često je teško doći do pravilne dijagnoze na temelju kliničke slike i rendgenskog nalaza, pa je potrebno posegnuti za drugim dijagnostičkim metodama poput punkcije cističnog sadržaja te CT-a, CBCT-a, MR-a i drugih. Dijagnostičke metode olakšavaju kliničaru postavljanje dijagnoze i jasniji put prema adekvatnom izboru liječenja.

Ključne riječi: klasifikacija cista; odontogene ciste; neodontogene ciste; upalne ciste; diferencijalna dijagnostika

The differential diagnosis of the cystic translucences of the jaws

Summary

Cysts are round cavities made up of two membranes; outer or connective membrane and inner or epithelial membrane. The content that fills its interior can be watery, colloid-like or semi liquid. According to the second division of The World Health Organisation from 1992, cysts of the jaw are classified as either developmental cysts or inflammatory cysts. Developmental cysts are classified as odontogenic, i.e. those which develop from odontogenic epithel in some stage of tooth development, and non-odontogenic, those whose growth is not directly related to the tooth. Inflammatory cysts are of the inflammatory ethiology, meaning that they are the result of an inflammation of the root canal or periodontal space. According to dr. Ivo Miše, cysts are categorized as bone cysts or soft-tissue cysts, considering that the localisation of the cysts is important for defining a corrective treatment. Cystic changes are most commonly manifested by round or oval enlightenment of clearly defined edges, but sometimes it is necessary to differentially diagnose other pathological entities that give a similar image, but different etiology and behaviour. It is often difficult to obtain a proper diagnosis based on a clinical picture and an X-ray finding, so it is necessary to employ other diagnostic methods such as cystic content puncture, CT, CBCT, MR, and other. Diagnostic methods make it easier for the clinician to set up a diagnosis and a provide a clearer way to an adequate choice of treatment.

Key words: classification of cysts; odontogenic cysts; non-odontogenic cysts; inflammatory cysts; differential diagnosis

SADRŽAJ

1. Uvod	1
2. Podjela cista čeljusti	3
2. 1. Klasifikacija cista prema I. Miše	3
2. 2. WHO klasifikacija cista	5
3. Razvojne: odontogene i neodontogene ciste	6
3. 1. Razvojne odontogene ciste	7
3. 1. 1. Folikularna cista.....	7
3. 1. 2. Eruptivna cista	10
3. 1. 3. Odontogena keratocista.....	10
3. 1. 4. Ortokeratinizirajuća odontogena cista	12
3. 1. 5. Gingivalne ciste novorođenčadi.....	13
3. 1. 6. Gingivalne ciste kod odraslih	13
3. 1. 7. Lateralna periodontalna cista	13
3. 1. 8. Glandularna odontogena cista.....	14
3. 1. 9. Kalcificirajuća odontogena cista.....	15
3. 2. Razvojne neodontogene ciste	17
3. 2. 1. Nazopalatinalna cista (cista incizalnog kanala)	17
3. 2. 2. Nazolabijalna cista (nazoalveolarna cista).....	18
4. Upalne ciste	20
4. 1. Radikularna cista.....	20
4. 2. Parodontalna upalna kolateralna cista.....	23
5. Diferencijalna dijagnostika cističnih promjena čeljusti.....	25
6. Rasprava	31
7. Zaključak	35
8. Literatura	37
9. Životopis.....	41

Popis skraćenica

SZO- Svjetska zdravstvena organizacija

WHO- The World Health Organization

OOO- ortokeratinizirajuća odontogena cista

KOC- kalcificirajuća odontogena cista

RTG- rendgen

GOC- glandularna odontogena cista

CT- kompjutorizirana tomografija

MR- magnetska rezonancija

CBCT- cone-beam kompjutorizirana tomografija

1. UVOD

Svrha ovog rada je definirati ciste, prikazati njihove karakteristike, te ukazati na važnost poznavanja istih, kao i njima sličnih patoloških entiteta drugačijeg ponašanja i etiologije, kako bi se uz pomoć različitih dijagnostičkih metoda došlo do ispravne dijagnoze, a u skladu s tim i do adekvatne metode liječenja promjene.

Miše opisuje cistu kao kuglastu šupljinu uključenu u tkivo s vlastitom stijenkom od potpornog tkiva, s unutrašnjom prevlakom od epitela i tekućinom ili mekanim sadržajem. To znači da prava cista ima dvije ovojnice, vanjsku (vezivnu) i unutrašnju (epitelnu), te sadržaj koji ispunjava šupljinu ciste. Epitel je pločast, cilindričan, kubičan ili trepetljivak. Taj epitel luči cistični sadržaj, koji može biti vodenast, koloidan ili kašast. Ciste koje imaju samo epitelnu ili vezivnu ovojnicu nisu prave ciste (1). Riječ cista potječe iz grčke riječi *kistis, ios*. Novije podrijetlo potječe iz latinske riječi *cystis, is, f.*, što u prijevodu znači mjehur. Izrazito je bitno poznavati etiologiju i patologiju ciste kako bi se odredila ispravna metoda liječenja promjene, obzirom da mehanizam rasta nije isti za sve cistične promjene, osobito kod pseudocističnih patoloških promjena čeljusti (2).

Teorije rasta cista su bile brojne i različite. Određeni autori smatraju kako cista raste mehanički, odnosno sadržaj secerniran spljoštenim stanicama epitela tlači stijenke ciste, što rezultira mehaničkim rastom ciste. S druge strane, Ribbert osporava takvo mišljenje smatrajući kako atrofičan i spljošten epitel ne može lučiti tekućinu, kao i da tlak unutar cistične šupljine ne dozvoljava secerniranoj tekućini da se utisne u šupljinu ciste. Sukladno tome, postavlja teoriju kojom objašnjava kako epitel ciste luči tekućinu u cističnu šupljinu, a nakupljena tekućina daje podražaj za rast tkiva unutrašnje i vanjske ovojnice. Na temelju Ribbertove pretpostavke koju prihvaća i Saltikov, ciste ubrajamo u progresivne procese (1, 2). Mehanizam rasta ciste nije u potpunosti razjašnjen. Smatra se da i blag, ali trajan pritisak dovodi do razaranja okolnog tkiva. Postoje različite teorije rasta ciste, a jedna od najvjernijih je ona koja objašnjava rast ciste u četiri faze. U prvoj fazi dolazi do istjecanja tekućine u cističnu šupljinu i njene retencije unutar iste. Zatim slijedi druga faza u kojoj tekućina unutar ciste, osmotskom aktivnošću, postaje hipertonična, što rezultira utjecanjem tekućine iz seruma kroz semipermeabilnu membranu cistične čahure u samu unutrašnjost ciste. Kao rezultat toga, dolazi do povećanja hidrostatskog tlaka unutar ciste, što predstavlja treću fazu, te u konačnici četvrta faza, kada dolazi do resorpcije kosti. Resorpcija kosti je, uz prethodno navedene procese, ujedno i posljedica djelovanja čimbenika koji uzrokuju direktnu resorpciju kosti, a koje luče stanice čahure ciste (3).

2. PODJELA CISTA ČELJUSTI

Podjela i klasifikacija cista čeljusti može biti provedena na temelju različitih kriterija. Raspored podjele ovisi o faktorima koje smatramo dominantnijima, a koji mogu biti: način nastanka ciste, elementi iz kojih se razvila, lokalizacija same ciste, način liječenja itd. Uzimajući u obzir navedeno, smatra se da je najbitnije odrediti lokalizaciju ciste, odnosno, nalazi li se cista u kosti ili u mekom tkivu. Upravo je određivanje lokalizacije od velike važnosti za ispravnu dijagnozu i odabir terapijskog postupka, neovisno o uzrocima nastanka ciste i njenog razvitka (1). Govoreći o podjeli cista oralnog područja, najjednostavnije ih je kategorizirati u ciste čeljusti/kosti i ciste mekih tkiva i na taj način olakšati postavljanje adekvatne dijagnoze i liječenja. Koštane ciste potječu iz elemenata koji se nalaze u kosti, dok elementi postanka cista mekih tkiva leže u strukturama mekih tkiva oralnog područja i okolnih mjesta (2).

Govoreći o odontogenim cistama, njihovoj podjeli i klasifikaciji, nužno je spomenuti dvije klasifikacije čeljusnih cista prema Svjetskoj zdravstvenoj organizaciji (SZO) iz godine 1972. (Histological Typing of Odontogenic Tumours, Jaw Cysts and Allied Lesions, WHO, Geneva, 1971.) i 1992. (WHO Histological Typing of Odontogenic Tumors, From Second Edition, 1992.). Ovom klasifikacijom, epitelne ciste su podijeljene u dvije osnovne kategorije: razvojne i upalne. Od velike je važnosti spomenuti i klasifikaciju cista koju je postavio dr. Ivo Miše i koja je bila temeljena na kriterijima mogućnosti dijagnostike i liječenja i potkrijepljena citiranjima podjele Thoma iz 1950., Archera iz 1961., te Lucasa iz 1972 (2). Formirao je podjelu cista na koštane ciste i na ciste mekih tkiva usne šupljine i okolnih područja (mukozna cista, ranula, dermoidna i epidermoidna cista, cista tireoglosalnog duktusa, limfoepitelijalna cista), koje se ne nalaze u sastavu klasifikacije prema Svjetskoj zdravstvenoj organizaciji.

2. 1. Klasifikacija cista prema I. Miše

Uzimajući u obzir podjele cista prethodnih autora i uvažavajući njihove pretpostavke, Miše je ipak smatrao kako je za kategorizaciju cista najbitnija adekvatna mogućnost dijagnosticiranja i terapije. Stoga je podijelio ciste na dvije osnovne grupacije, na koštane ciste i ciste mekih tkiva, vodeći se pretpostavkom da je upravo određivanje lokalizacije ciste nužno za postavljanje ispravne dijagnoze i liječenja promjene, obzirom da su različiti dijagnostički i

terapijski postupci za te dvije lokalizacije cista (1). Na temelju takvih kriterija postavio je sljedeću podjelu cista, Tablica 1.

Tablica 1. Podjela cista prema I. Miše

KOŠTANE CISTE	I Odontogene	Upalne	Radikularne	Apikalne		
		Razvojne	Folikularne	Lateralne		
				Primordijalne		
			Prave folikularne			
	II Solitarne	Hemoragične	Multilokularne	Rezidualne		
						Latentne
						Traumatske
	III Fisuralne	Medijalne	Papile incizive	Incizivnog kanala		
		Globulomaksilarne				
		Nazopalatinalne	Nazoalveolarne			
		Nazoalveolarne				
	CISTE MEKIH TKIVA	Salivarne				
Gingivalne						
Nazolabijalne						
Dermoidne						
Branhiogene						
Tireoglosalne						

Iz tablice je vidljiva klasifikacija koštanih cista na odontogene, solitarne i fisuralne ciste. Solitarne ciste su podijeljene na hemoragične, latentne i traumatske, iz čega je vidljivo da je Miše hemoragične i traumatske ciste odvojio kao dva zasebna patološka entiteta, razmišljajući o tome kako prava traumatska cista može nastati traumatskom inkluzijom epitela u čeljust. Ovakvu podjelu cista, gdje se hemoragične razdvajaju od traumatskih koštanih šupljina, ne nalazimo u drugim podjelama cista, budući da ni u jednoj od dviju koštanih šupljina nikad ne nalazimo odontogeni epitel. Šupljine mogu biti ispunjene tekućim, sukrvavim sadržajem, tračcima vezivne čahure, ili ih nalazimo bez sadržaja. Također, spomenuta je i latentna koštana šupljina mandibule, za koju vrijede sinonimi kao što su stanična koštana šupljina ili Stafneova koštana šupljina, koju je Miše klasificirao kao solitarnu koštanu cistu, a koja to nije (2).

Miše klasificira ciste na koštane, ali i na ciste mekih tkiva, koje ne nalazimo u podjeli prema Svjetskoj zdravstvenoj organizaciji. Tako u ciste mekih tkiva ubrajamo:

- mukozna ciste (mucocoele)
- ranula
- dermoidna i epidermoidna cista
- cista tireoglosalnog duktusa
- limfoepitelijalna cista

2. 2. WHO klasifikacija cista

Dvije su podjele čeljusnih cista prema Svjetskoj zdravstvenoj organizaciji. Jedna iz godine 1972. i druga iz godine 1992. prikazana u tablici ispod, Tablica 2.

Tablica 2. Podjela čeljusnih cista prema Svjetskoj zdravstvenoj organizaciji iz 1992. godine

EPITELNE CISTE		
RAZVOJNE	Odontogene	Gingivalne ciste u djece (Epsteinove perle)
		Odontogene keratociste (primordijalne ciste)
		Folikularne
		Eruptivne
		Lateralne periodontalne
		Gingivalne ciste odraslih
		Glandularne odontogene (sijalodontogene ciste)
Neodontogene	Nazopalatinalne (ciste incizalnog kanala)	
	Nazolabijalne (nazoalveolarne)	
UPALNE	Radikularne	Apikalne i lateralne
		Rezidualne
	Paradentalne (upalne kolateralne)	

Iz tablice je vidljiva podjela epitelnih cista na razvojne odontogene, tj. one koje su se razvile iz odontogenog epitela u bilo kojoj fazi razvoja zuba. Zatim razvojne neodontogene, tj one čiji razvoj nije povezan direktno sa zubom i u konačnici, podjela na upalne ciste odnosno na one čiji je nastanak posljedica infekcije zubnog kanala ili parodonta. U skladu s tim se može zaključiti kako je podjela cista prema Svjetskoj zdravstvenoj organizaciji zapravo podjela temeljena na etiologiji.

Tako u sklopu razvojnih odontogenih cista WHO klasifikacije nailazimo na odontogene keratociste ili primordijalne ciste koje se navode pod istim imenom, čime ih se smatra jednim entitetom, a ne kao u prethodnoj podjeli, kad ih se uzimalo kao dva zasebna patološka entiteta. Također, uvođenjem termina razvojne odontogene lateralne periodontalne ili botrioidne ciste je napokon utvrđena razlika između navedene ciste razvojne etiologije i lateralnih upalnih radikularnih cista, upalne etiologije, koje su posljedica infekcije korijenskog kanala ili upale parodonta (2).

Također, objavljeno je i četvrto izdanje Svjetske zdravstvene organizacije u siječnju, 2017. godine. Takva klasifikacija tumora glave i vrata ima neke važne razlike u odnosu na treće izdanje iz godine 2005., uključujući novu klasifikaciju odontogenih cista (4). To je ujedno i vrlo značajna promjena nove podjele WHO-a, obzirom da treće izdanje nije uključivalo ažuriranje, tada već postojeće podjele koštanih cista. Značajna promjena podjele iz 2017. godine jest da su kalcificirajući odontogeni tumor i keratocistični tumor, koji su prema prethodnoj podjeli iz 2005. godine kategorizirani kao tumori, ovdje klasificirani kao ciste. Odnosno, kalcificirajući odontogeni tumor je sada pod patološkim entitetom kalcificirajuća odontogena cista (KOC), a keratocistični tumor se shvaća kao odontogena keratocista. Nadalje, otrokeratinizirajuća odontogena cista (OOC) se po prvi puta prihvaća i klasificira kao zasebni entitet. Riječ je o razvojnoj odontogenoj cisti koja je u cijelosti ili pretežno obrubljena spljoštenim pločastim epitelom. Izvorno je smatrana tipom odontogene keratociste i kao takva je opisana 1981. godine. Međutim, OOC se od prethodne razlikuje klinički; ne pojavljuju se u sklopu nijednog sindroma, ne pokazuju visoku stopu recidiva i nemaju agresivno ponašanje, te histopatološki; prominentni palisadni bazalni sloj epitela, karakterističan za KOC, ne nalazimo kod OOC. Druge značajnije promjene nisu provedene u klasifikaciji cista. Gingivalne ciste u djece i gingivalne ciste u odraslih koje su u podjeli iz 1992. godine smatrane kao dva zasebna entiteta, ovdje su imenovane kao gingivalne ciste. Također, eruptivne se ciste, koje su u podjeli iz 1992. godine imale zasebno mjesto, ovdje smatraju kao varijanta folikularnih cista pronađenih u mekom tkivu oko zuba koji eruptira, te su klasificirane u sklopu istih. Značajnije promjene su zapažene u kategorizaciji upalnih cista. U klasifikaciji iz 1992. godine ta je skupina podijeljena na radikularne ciste s podklasifikacijom na apikalne, lateralne i rezidualne i na paradentalne, dok u podjeli iz 2017. godine postoje dvije glavne vrste: radikularne ciste i upalne kolateralne ciste (4).

3. RAZVOJNE: ODONTOGENE I NEODONTOGENE CISTE

3. 1. Razvojne odontogene ciste

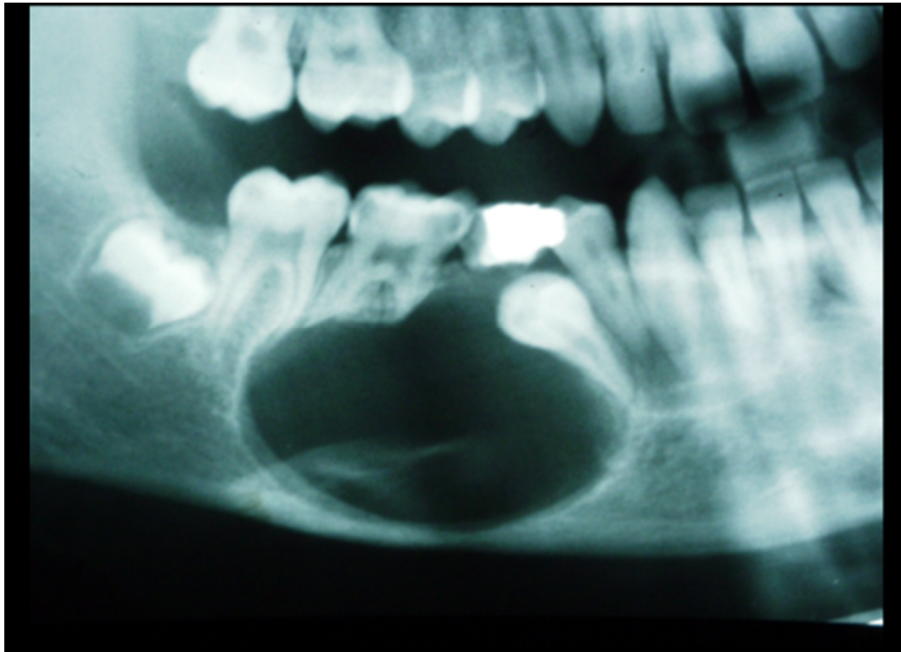
Odontogene ciste su, kao što im i sam naziv kaže, na direktan ili indirektan način povezane sa zubom, neovisno o tome jesu li posljedica upale korijenskog kanala zuba, potpornog aparata zuba ili elemenata razvoja zuba (1). Da bi došlo do razvoja promjene, potreban je stimulans koji će iz zubnih tkiva razviti elemente koji čine vanjsku vezivnu i unutrašnju epitelnu ovojnicu ciste (2).

Odontogene ciste se najčešće pojavljuju u donjoj čeljusti, što se rentgenološki može vidjeti kao unilokularno ili multilokularno prosvjetljenje. Cistične lezije unutar donje čeljusti mogu dovesti do remodeliranja kosti što rezultira slabljenjem kosti i do smanjene funkcionalnosti iste, a pacijenti u konačnici bivaju skloniji infekcijama. Nadalje, odnos cista i susjednih struktura je od velike važnosti, te se očituje značajkama kao što su neiznikli zubi, pomicanje zuba u čeljusti, resorpcija korijena, pomicanje kanala (5). Patohistološka analiza epitela i sadržaja ciste te klinički i rentgenološki nalaz uglavnom rezultiraju s konačnom dijagnozom, nakon čega je najbitnije izabrati najispravnije liječenje (2, 5). Razvojna etiologija stoji u podlozi razvojnih odontogenih cista, odnosno, one se razvijaju iz odontogena epitela u bilo kojoj fazi razvoja zuba. Epitelni elementi iz kojih se razvijaju mogu biti zubni greben, caklinski organ kao i epitel već formirane krune zuba. Ponekad su posljedica traume, katkad su povezane sa degeneracijom stanica odontogena epitela, a mogu se i razvijati u sklopu sistemskih bolesti i sindroma poput Gorlin-Goltzov sindroma ili kerubizma (2).

3. 1. 1. Folikularna cista

Folikularna cista je najrašireniji oblik neupalnih odontogenih cista i najznačajniji uzrok prosvjetljenja oko perikoronarne zone neizniklog ili impaktiranog zuba (6). Riječ je o cistama koje nastaju oko već formirane kalcificirane krune zuba koji zaostane u čeljusti (2). Razvija se akumulacijom tekućeg sadržaja između reduciranog caklinskog epitela i krune ili između slojeva reduciranog caklinskog epitela (7).

Većina folikularnih cista se manifestira u adolescenata i mlađih osoba, najčešće oko krune retiniranog ili impaktiranog trećeg mandibularnog molara (6). Osim prethodno navedene lokalizacije (48% slučajeva), vrlo često se razvija i u području retiniranih maksilarnih očnjaka (17%), mandibularnih premolara (10%), maksilarnih trećih molara (4%) (Slika 1.). Također je povezana i sa prekobrojnim zubima; 90% takvih cista razvija se u slučaju meziodensa (7).



Slika 1. Folikularna cista donje čeljusti. Preuzeto s dopuštenjem autora: prof. dr. sc. Goran Knežević.

Ako govorimo o malim folikularnim cistama, tada su one najčešće potpuno asimptomatske i često se nalaze kao slučajan rendgenski nalaz pri rutinskom snimanju čeljusti iz drugih razloga ili s namjerom pravilnog postavljanja dijagnoze u slučaju neizniklog zuba. Međutim, mogu postići znatniju veličinu kada dovode do ekspanzije kosti zahvaćenog područja, bez da pacijent osjeća bol. Opsežnije lezije mogu rezultirati asimetrijom lica. Velike folikularne ciste nisu toliko uobičajene, štoviše, lezije koje se očituju velikima na rendgenskim snimkama, u konačnici se ispostave kao odontogene keratociste ili ameloblastom. Folikularne ciste mogu postati infektivne. To je stanje za pacijenta bolno i praćeno je oteklinom. Takve infekcije se mogu razviti kod folikularnih cista povezanih sa djelomično izniklim zubom ili u slučaju periapikalne ili periodontalne lezije koja zahvaća susjedni zub i širi se u područje cistične promjene (8). Uobičajena veličina folikula je 2-3 mm. Ukoliko je prostor folikula veći od 5

mm, treba posumnjati na cistu. Folikularne ciste mogu varirati u veličini, međutim imaju potencijal rasta dovoljno velik da uzrokuje značajnu ekspanziju čeljusti i pomicanje susjednih zuba bez resorpcije korjenova. Podatak da folikularna cista razmiče korjenove zuba i da uzrokuje deformaciju kosti, odnosno izbočenje s jedne strane čeljusti, predstavlja osnovnu kliničku razliku prema tumorima. Naime, tumori svojim rastom ravnomjerno razaraju kost u svim smjerovima, a korjenove zuba najčešće resorbiraju (2, 5).

Tipičan rendgenski nalaz pokazuje ovalno ili okruglo unilokularno prosvjetljenje u koje strši dio ili cijela kruna neizniklog zuba (2). Rubovi prosvjetljenja su jasno definirani, iako su, u slučaju postojanja infekcije, granice radiolucencije loše definirane. Na rendgenskim snimkama postoje tri osnovna odnosa ciste i zahvaćenog zuba koji se manifestiraju na sljedeće načine. Tako razlikujemo centralni oblik folikularne ciste, koji je ujedno i najuobičajeniji i u kojem cista okružuje krunu zuba, od mezijalnog do distalnog caklinsko-cementnog spojišta te je kruna projicirana u lumenu ciste. Ovakav tip ciste može dovesti do dislokacije zuba prema donjem rubu mandibule ili prema orbiti maksile. Lateralni oblik folikularne ciste se razvija u slučaju mezioangularno impaktiranog mandibularnog trećeg molara koji je djelomično eruptirao. Tada cista raste lateralno, duž korijenske površine i djelomično zahvaća krunu zuba. I na kraju, cirkumferentni oblik, takozvani pretjerani oblik centralne folikularne ciste. Kod ovog oblika se cista širi ispod caklinsko-cementnog spojišta, pa imamo dojam da je korijen unutar ciste. Međutim, rubovi ciste su i dalje vezani za caklinsko-cementno spojište, a korijen je od ciste odijeljen koštanom pregradom koja sadržava laminu duru. Taj oblik ciste se nalazi u slučajevima u kojima nije moguće daljnje apikalno pomicanje korijena zuba. Također, cirkumferentni oblik treba razlikovati od odontogene keratociste i ameloblastoma, obzirom da to dvoje nema tendenciju hvatanja za caklinsko-cementno spojište (7, 8).

Uobičajen terapijski postupak za male lezije je enukleacija, dok veće lezije podliježu kirurškoj drenaži i marsupijalizaciji kako bi se ublažio pritisak unutar ciste i na taj način izbjeglo moguće oštećenje krune trajnog zuba. Pristunost bilateralnih lezija vrlo je rijetka. Ukoliko postoje, trebalo bi posumnjati na sindrome poput mukopolisaharoidoze ili kleidokranijalne displazije (5).

3. 1. 2. Eruptivna cista

Riječ je o benignom obliku ciste mekog tkiva čije formiranje je praćeno nicanjem mliječnog ili trajnog zuba, neposredno prije njihova pojavljivanja u usnoj šupljini. Eruptivna cista je analogna folikularnoj cisti, ali uvažavaju se kao dva klinički različita entiteta, budući da se folikularna cista razvija u kosti oko krune neizniklog zuba, dok se eruptivna cista razvija zbog otežanog nicanja zuba kroz meka tkiva iznad kosti. Točna etiologija nastanka eruptivne ciste nije u potpunosti razjašnjena, no na temelju istraživanja je zaključeno kako se mogućim uzročnim faktorima mogu smatrati rani karijes, trauma, infekcija ili nedostatak mjesta pri erupciji zuba (9).

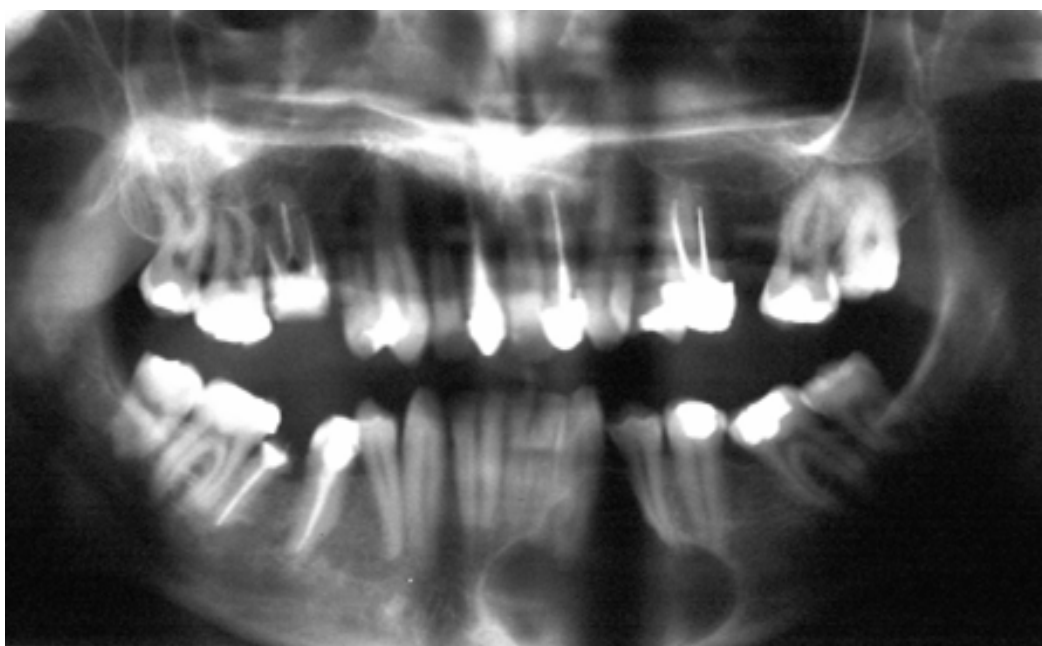
Ukoliko zub nije u mogućnosti probiti gingivu, dolazi do nakupljanja sukrvave tekućine između krune zuba i epitelnog sloja vanjskog caklinskog epitela, što se klinički očituje plavičastim zadebljanjima na gingivi, na mjestu gdje bi se zub trebao pojaviti (2). Eruptivna cista i hematom najčešće se pojavljuju u prvom i drugom desetljeću života, tj. u dobi od 6 do 9 godina, razdoblju koje odgovara nicanju prvih trajnih molara i sjekutića, koji ujedno predstavljaju mjesta najčešće lokalizacije ciste, te češće na desnoj strani čeljusti u odnosu na lijevu (9).

Pri konačnom postavljanju dijagnoze, diferencijalnodijagnostički, treba uzeti u obzir hemangiom, neonatalni alveolarni limfangiom, piogeni granulom, amalgamsku tetovažu (9). Promjena se liječi incizijom ili ekscizijom dijela desni nakon čega dolazi do erupcije zuba (2).

3. 1. 3. Odontogena keratocista

Podjela Svjetske zdravstvene organizacije iz 2005. godine reklasificirala je ovu leziju kao neoplazmu te je uvrstila u grupu tumora kao keratocistični odontogeni tumor zbog visoke stope recidiva, agresivnog kliničkog ponašanja, povezanosti s Gorlin-Goltzovim sindromom i mutacija u PTCH tumor supresor genu (4). Tako se keratocista izvjesno vrijeme vodila kao tumorska lezija, sve do siječnja 2017. godine, kad je na temelju četvrtog izdanja WHO-a reklasificirana u grupaciju cista.

Odontogena keratocista je cistična promjena koja se razvija iz caklinskog organa prije pojave kalcificiranog zubnog tkiva (2). Predstavlja 5-15% svih čeljusnih cista. Većina odontogenih keratocista se javlja između drugog i desetog desetljeća života, iako se mogu pojaviti u bilo kojoj životnoj dobi. Premda je najčešća lokalizacija odontogene keratociste u području tijela (Slika 2.) i ramusa mandibule, pojavljuje se i u prednjem dijelu mandibule kao i u bilo kojem dijelu maksile (6). Mogu se pojaviti na mjestu zuba koji nedostaje u čeljusti, vrlo često se radi o nerazvijenom donjem umnjaku, ili iz prekobrojnog zubnog zametka, ako nastaje u čeljusti sa prisutnim svim zubima (2).



Slika 2. Odontogena keratocista. Preuzeto s dopuštenjem autora: prof. dr. sc. Goran Knežević.

Radiološki se lezija očituje kao unilokularno prosvjetljenje, ali može biti i multilokularno, te se vrlo često otkrije kroz slučajan rentgenski nalaz indiciran iz drugih razloga (2). Unilokularna prosvjetljenja su karakteristična za manje lezije, dok su multilokularna karakteristična za veće (10). Tumorska lezija može imati znakove agresivnog rasta uz multilokularnost, ekspanziju korteksa, perforaciju kortikalne kosti, zuba i mandibularnog kanala, resorpciju korijena i ekstruziju eruptiranog zuba. Lezija pokazuje malu ili gotovo nikakvu ekspanziju unutar tijela mandibule, no u trenutku zahvaćanja i prelaska u područje ramusa, uzrokuje značajnu ekspanziju (5). Cista je najčešće ispunjena sirastim sadržajem i ima naslage parakeratiniziranog epitela (6). Spomenuta lezija ima veliku sklonost recidivu.

Jedni to objašnjavaju kidanjem čahure ciste prilikom enukleacije, koja zaostajući u cističnoj šupljini samostalnim rastom dovodi do razvoja nove ciste, dok drugi smatraju kako upravo kreatinin, ukoliko je njegov sastavni dio, daje epitelu potentnost (2). Neki tipovi ameloblastoma se na RTG-u vide kao dobro ograničena, unilokularna prosvjetljenja koja su često povezana sa krunama impaktiranih ili retiniranih zuba. Kao rezultat toga teško ih je razlikovati od odontogenih keratocista ili folikularnih cista. S druge strane, ukoliko na rendgenskoj snimci pokazuju multilokularno prosvjetljenje, često slične velikim odontogenim keratocistama (6). Tako da je keratocistične tumore, pri postavljanju dijagnoze, vrlo lako zamijeniti sa ameloblastomom, ali i folikularnom cistom, periapikalnom cistom ili lateralnom periodontalnom cistom (10). Konačna dijagnoza se ne može temeljiti samo na povijesti bolesti, kliničkom pregledu i rendgenskoj snimci, već je za potvrđivanje dijagnoze nužna histopatološka potvrda (11).

3. 1. 4. Ortokeratinizirajuća odontogena cista

Ortokeratinizirajuća odontogena cista (OOC) je relativno rijetka razvojna odontogena cista koja se razvija iz dentalne lamine. Uglavnom se pojavljuje kod muškaraca između trećeg i četvrtog desetljeća života, s prosječnom dobi od 33,5 godina. Lezija je najčešće lokalizirana u molarnoj regiji i stražnjem dijelu mandibule. Može doseći velike dimenzije kada uzrokuje kortikalnu ekspanziju, što se očituje kao oteklina uz prisutnost boli, iako se u većini slučajeva otkrije slučajno nakon rendgenskog snimanja (12).

Rendgenski nalaz pokazuje unilokularno ili multilokularno prosvjetljenje, koje se povremeno povezuje sa retiniranim zubom ili s korijenom, bez znakova resorpcije. Također, lezija može dovesti do dislokacije susjednih zuba i mandibularnog kanala (13). Histopatološkom analizom uvrđeno je da cističnu šupljinu čini tanki skvamozni epitel sa debelim granulacijskim slojem i ortokeratinom. Terapija izbora je enukleacija ciste sa kiretažom (12).

Diferencijalnodijagnostički, treba uzeti u obzir i druge radiolucetne lezije čeljusti, kakve su odontogene lezije poput folikularne ciste, paradentalne ciste ili odontogene keratociste. OOC također pokazuje sličnosti sa ameloblastomom poput tendencije zahvaćanja mandibularnog kuta ili multilokularno prosvjetljenje na RTG snimci. Međutim, za razliku od ovog patološkog entiteta, OOC ne uzrokuje resorpciju korijena. Neovisno o tome, OOC bi trebala biti dio

diferencijalne dijagnostike radiolucentnih lezija mandibule, posebice onih koje su povezane sa impaktiranim zubima (12).

3. 1. 5. Gingivalne ciste novorođenčadi

Gingivalne ciste novorođenčadi su male ciste ispunjene keratinom i smještene na površini alveolarne mukoze. Razvijaju se iz ostataka dentalne lamine te su dosta rasprostranjene među novorođenčadi(8). Mala bjelkasta kuglasta izbočenja se manifestiraju na alveolarnom grebenu, te mogu biti solitarne ili multiple (2). Veličina im je najčešće od 2 do 3 mm u promjeru i najčešće se pojavljuju na maksilarnom alveolarnom grebenu. Rijetko se viđaju nakon 3. mjeseca života. Poseban tretman nije potreban, budući da spontano regresiraju. Pokazuju sličnost sa Bohnovim čvorićima i Epsteinovim perlama. Epsteinove perle se razvijaju duž središnje nepčane linije te se smatra da se razvijaju iz ostataka epitela zarobljenog unutar samog spoja. S druge strane, Bohnovi čvorići se manifestiraju na tvrdom nepcu, bliže granici mekog nepca, te se smatra kako su se razvili iz malih žlijezda slinovnica. Obje lezije se manifestiraju kao žućkasto bijeli čvorići, veličine između 1 i 3 mm, na mjestima uobičajenog razvoja. Terapija nije potrebna. Nakon degeneracije epitela i rupture ciste, dolazi do oslobađanja kreatinskog sadržaja pohranjenog unutar ciste, te se lezije povlače (14).

3. 1. 6. Gingivalne ciste kod odraslih

Riječ je o lezijama koje se razvijaju iz ostataka dentalne lamine. Klinički se očituju kao polukuglasta zadebljanja na alveolarnom grebenu, promjera 3-5 mm iz čega se vidi da su nešto veće od gingivalnih cista u djece. Kroz tanku ovojnicu vidljiva je tekućina koja prosijava. Ne ostavljaju traga na koštanoj podlozi (2).

3. 1. 7. Lateralna periodontalna cista

Drugi naziv za lateralne periodontalne ciste je "botrioidne ciste", jer poput bobica grožda rastu uz korijen zuba. Riječ je o promjeni razvojne etiologije, promjera do 1 cm, koja se rentgenološki očituje kao ovalno prosvjetljenje, jasnih granica, lokalizirano uz korijen

intaktnog zuba koji ne pokazuje znakove parodontopatije (2). Najčešća lokacija je očnjak i premolarna regija donje čeljusti, nakon čega slijedi prednja regija gornje čeljusti (15).

Klinički se može očitovati kao asimptomatska lezija koja se otkriva slučajno, rutinskim pregledom čeljusti iz drugih razloga. Ali se može očitovati i osjećajem boli te oteklinom, koja fluktuiraju (7). Ukoliko se očituje naticanjem gingive uz zahvaćeno područje, prije postavljanja dijagnoze ju treba odijeliti od gingivalne ciste. Pritom pažnju usmjeravamo na boju mukoze jer u slučaju gingivalne ciste mukoza je plavičaste boje, dok će u slučaju lateralne periodontalne ciste mukoza biti normalna. Ukoliko cista postane infektivna, može dovesti do razvoja lateralnog periodontalnog apscesa (15).

Rendgenski nalaz pokazuje okrugle ili ovalne, jasno ograničene radiolucencije sklerotičnih rubova. Ovaj nalaz se razlikuje od nalaza botrioidnih cista koje se rentgenološki očituju kao veća multilokularna prosvjetljenja više pomaknuta apikalno prema periapikalnom području (7). Vrlo je važno odijeliti lateralnu periodontalnu cistu od odontogene keratociste.

3. 1. 8. Glandularna odontogena cista

Glandularna odontogena cista (GOC) se u literaturi prvi puta pojavljuje 1987. godine, kada su je Padayachee i Van Wyk imenovali sijalodontogenom cistom i kao takvu je dokumentirali. 1988. godine, Gardner i suradnici su zabilježili histopatološke značajke i biološko ponašanje GOC-a i uspostavili ju kao zaseban patološki entitet te predložili upotrebu termina "GOC" (16). U 66% slučajeva GOC se razvija kod muškaraca u prosjeku oko 45 godine života. U 80% slučajeva zahvaća mandibulu u čijem se prednjem dijelu manifestira kao spororastuća intraosealna lezija. Male ciste su uglavnom asimptomatske, no ukoliko se očituje kao velika cista dovodi do oteklina koja se klinički može očitovati kao bol ili parestezija (16). Velika većina lezija se očituje pojavom simptoma, dok je tek 10% njih otkriveno slučajno, rutinskom pretragom (7). Radiografski, lezija se može očitovati kao unilokularna ili, češće, multilokularna radiolucencija sa dobro definiranim granicama sklerotičnog ruba.

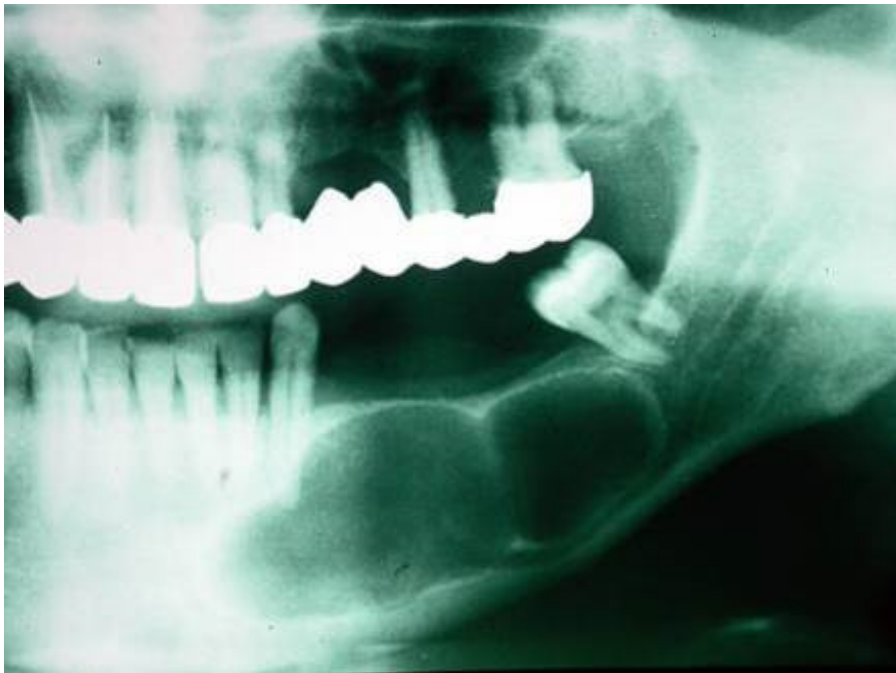
GOC predstavlja jednu od tri sljedeće mogućnosti. Može predstavljati pravu cistu koja nastaje od žljezdanog tkiva. Također, može biti riječ o odontogenoj primordijalnoj cisti kod koje epitelni sloj podliježe složenoj diferencijaciji u žljezdani epitel. U konačnici, može biti riječ o

niskom stupnju mukoepidermoidnog karcinoma koji formira jednu cističnu šupljinu umjesto multicistične šupljine, što je njegova uobičajena karakteristika (16). Osim što se može zamijeniti sa mukoepidermoidnim karcinomom u kliničkoj, rendgenskoj i histološkoj slici (2), ima sličnosti i sa odontogenim miksomom na temelju činjenice da u 18% slučajeva recidivira nakon odstranjenja, što im je zajednička točka (7). Tako diferencijalna dijagnoza, uz prethodno navedena dva patološka entiteta, uključuje i botrioidne odontogene ciste, keratociste, rezidualne ciste i ameloblastom. Male unilokularne lezije mogu se liječiti samo enukleacijom, dok je postupak za velike lezije složeniji. Kirurško liječenje velikih lezija zahtjeva enukleaciju s perifernom osteotomijom, ukoliko je riječ o unilokularnoj promjeni, odnosno djelomična resekcija čeljusti ako je riječ o multilokularnoj leziji (16).

3. 1. 9. Kalcificirajuća odontogena cista

Kalcificirajuća odontogena cista, poznata i kao Gorlinova cista, rijetka je razvojna odontogena cista koja se razvija iz odontogena epitela i predstavlja oko 2 % svih odontogenih patoloških promjena u čeljusti (17). 1962. godine, Gorlin i suradnici su je opisali kao zasebni patološki entitet (18).

Klinički je okarakterizirana kao bezbolna, sporo rastuća lezija, koja jednako zahvaća maksilu i mandibulu sa predilekcijom prednjeg dijela čeljusnih kostiju. Vrhunac incidencije ima tijekom drugog i trećeg desetljeća života s prosječnom dobi od 30,03 godina, neovisno o spolu. Smatra se da se razvija iz reduciranog caklinskog epitela ili ostataka odontogenog epitela u folikulu, gingivnom tkivu ili kosti (17). Epitelna ovojnica kalcificirajuće odontogene ciste ima sposobnost indukcije stvaranja dentalnog tkiva u susjednom vezivnom tkivu, te se stoga mogu povezati sa drugim odontogenim tumorima. Najčešće se pojavljuje kao centralna (unutarkoššana) lezija, dok je periferna (izvankoštana) lokalizacija u mekom tkivu rijetka (19). Radiografski se očituje kao unilokularna ili multilokularna radiolucentna lezija sa dobro ili slabije definiranim rubovima i mogućim kalcifikacijama različite gustoće (Slika 3.), te se također dovodi u vezu sa neizraslom zubom (17). Unilokularne lezije mogu oponašati folikularne ciste, radikularne ili rezidualne ciste, dok multilokularne lezije mogu nalikovati ameloblastomima ili odontogenim keratocistama (19).



Slika 3. Kalcificirajuća odontogena cista. Preuzeto s dopuštenjem autora: prof. dr. sc. Goran Knežević.

Čahuru ciste čine epitelne stanice slične ameloblastima, iznad kojih su stanice koje nalikuju zvjezdastom retikulumu. Među tim stanicama nađu se fantomske "ghost cell" stanice (18). Te fantomske stanice pokazuju abnormalni tip keratinizacije i snažan afinitet za kalcifikaciju (17). Bazalne stanice koje nalikuju ameloblastima urastaju u vezivnu stromu i daju sliku sličnu ameloblastomu, dok nakupine dentina, a katkad i cakline, stvaraju sliku odontoma (18). Iako je 1962. godine lezija prihvaćena kao benigna odontogena cista, ovaj patološki entitet obuhvaća širok spektar kliničkih ponašanja i histopatoloških značajki, uključujući cistične, neoplastične i agresivne varijante. Kao rezultat ove raznolikosti, različite klasifikacije i nomenklature su predlagane za ovu vrstu lezije (17).

Kalcificirajuća odontogena cista se liječi konzervativno kirurškom enukleacijom. Stopa recidiva je vrlo niska i neuobičajena, a o njenoj pojavnosti ovisi je li cista u potpunosti uklonjena. Maligna transformacija postojeće lezije je moguća, ali je iznimno rijetka. Kalcificirajuća odontogena cista se može povezati i sa drugim tumorima kao što je adenomatozni odontogeni tumor, ameloblastom, ameloblastični fibroodontom i ameloblastični fibrom. Konačna dijagnoza se potvrđuje histološki zbog karakterističnog kliničkog i radiografskog ponašanja lezije te promjenjivog biološkog ponašanja (19).

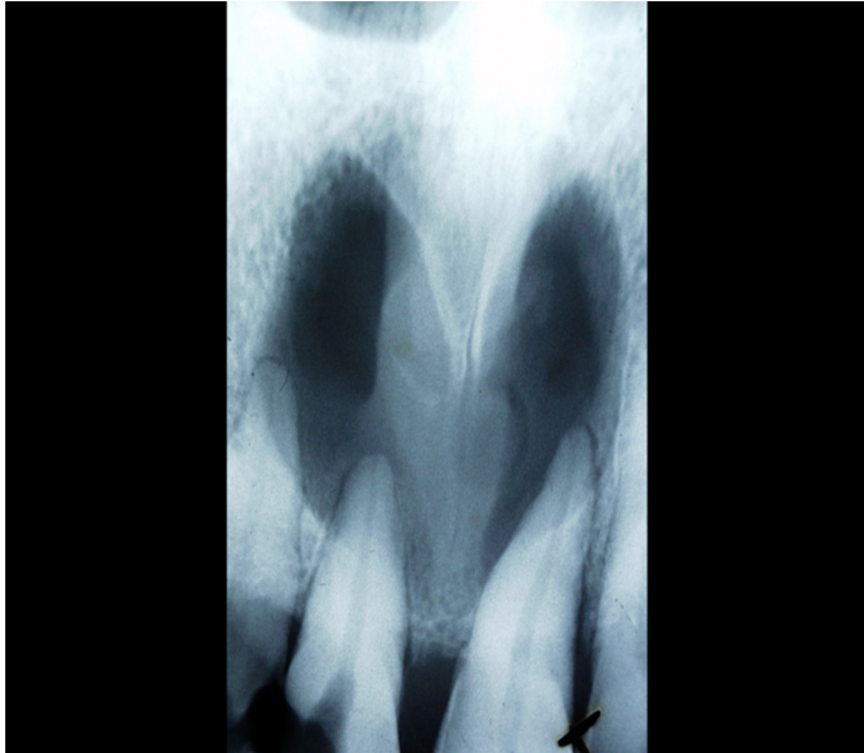
3. 2. Razvojne neodontogene ciste

3. 2. 1. Nazopalatinalna cista (cista incizalnog kanala)

Drugo izdanje WHO-a definira nazopalatinalnu cistu kao cistu koja se razvija iz ostataka nazopalatinalnog (incizalnog) kanala (7). Ovisno o anatomskoj strukturi, nazopalatinalna cista se pojavljuje kao središnja cista ili paramedijalna kada uključuje samo jednu stranu kanala. Međutim, središnja lezija je puno učestalija od ostalih tipova (Stafne 1969.). U etiologiji nazopalatinalne ciste razvijale su se različite hipoteze, pa se tako vjeruje da nazopalatinalna cista može biti posljedica lokalizirane traume kao što je endodontsko liječenje zuba, ugradnja implantata, retencija mukoze ili infekcija koje mogu dovesti do proliferacije stanica i posljedično razvoja ciste. Također, postoje pretpostavke kako se lezija može razviti u slučaju meziodensa (20). Promatrajući dob u kojoj se razvijaju, nazopalatinalne ciste su najčešće prisutne u četvrtom do šestom desetljeću života. Postoji mala naklonost muškom spolu. Mnogo lezija je neprimjetno i pacijenti često ne vide ili ne osjećaju simptome, stoga se cista najčešće otkrije na rutinskim rendgenskim snimkama (21). Ipak, najčešći simptomi su naticanje prednjeg dijela tvrdog nepca, drenaža i bol (14).

Ukoliko se cista nalazi uz sam otvor incizalnog kanala, klinički će biti vidljiva izbočena papila inciziva, a rendgenski će se lezija očitovati kao manje ili veće prosvjetljenje, ovisno o tome koliko je kost zahvaćena. S druge strane, ako se cista razvija unutar kanala najčešće je klinički neprimjetna, te se otkriva kao slučajan nalaz pri rutinskom rendgenskom snimanju zuba (2). U rijetkim slučajevima, nazopalatinalna cista se može razviti u mekom tkivu bez zahvaćanja kosti. Takve ciste se nazivaju cistama papile incizive i klinički se očituju kao plavkasta obojenja, što je posljedica tekućeg sadržaja u lumenu ciste (14).

Na rendgenskim snimkama se najčešće vide dobro ograničene radiolucencije blizu ili u samom središtu prednjeg dijela maksile, između i apikalno od središnjih centralnih sjekutića (Slika 4.). Resorpcija zuba je rijetka pojava. Lezija je najčešće okrugla ili ovalna sa sklerotičnim rubom. Neke ciste na RTG-u imaju oblik obrnute kruške, što je najvjerojatnije posljedica odnosa korjenova susjednih zuba i lezije. Druge pak imaju oblik srca, kao posljedica superpozicije spine nazalis ili zato što septum nosa čini usjek na leziji. Lezije na RTG-u variraju od malih promjena, veličine do 6 mm, pa do destruktivnih lezija, veličine do 6 cm, međutim većina cisti se kreće veličinom u rasponu od 1-2.5 cm (14).



Slika 4. Rendgenska snimka ciste nazopalatinalnog kanala sa karakterističnim scolikim prosvjetljenjem. Preuzeto s dopuštenjem autora: prof. dr. sc. Goran Knežević.

Terapija izbora je enukleacija lezije. Kod velikih promjena se uzima u obzir marsupijalizacija nakon čega slijedi druga faza enukleacije. U literaturi je zabilježena stopa recidiva 11-30% (20). Potrebno je provesti i biopsiju, obzirom da se lezija ne može dijagnosticirati samo na temelju rendgenske snimke, jer druge benigne i maligne lezije mogu oponašati incizalni kanal (14). Diferencijalnodijagnostički treba uzeti u obzir folikularnu cistu, lateralnu periodontalnu cistu, ameloblastom, odontogenu keratocistu i periapikalni granulom (20).

3. 2. 2. Nazolabijalna cista (nazoalveolarna cista)

Nazolabijalna cista je rijetka neodontgena cista koja se razvija u mekim tkivima maksilofacijalnog područja. Predstavlja oko 0.7% svih cista maksilofacijalne regije, te 2.5% neodontognih cista (22). Prvi ju je opisao Zukerkandl 1882. godine, te je od tada bila poznata pod različitim imenima poput nazoalveolarna cista, nazoglobularna cista i nazoalveolarna cista. Godine 1953. Klestadt je leziju dugo proučavao, nakon čega je lezija dobila naziv Klestadtova cista. Thoma je predložio naziv nazoalveolarna cista (23). Međutim, Rao je

proveo reviziju dotadašnje nomenklature i definirao nazoalveolarnu cistu kao leziju u potpunosti lociranu u mekom tkivu, različitu od nazoalvolarne ciste koja uzrokuje erozije maksilarne kosti (24).

U podlozi patogeneze lezije stoje dvije teorije. Jedna objašnjava kako je riječ o "fisuralnoj cisti" koja se razvija iz ostataka zaostatnog eptitela u području fuzije maksilarnog nastavka te medijalnog nosnog i lateralnog nosnog nastavka. Druga teorija kaže kako se nazolabijalna cista razvija iz ostataka nazolakrimalnog kanala, uzimajući u obzir njihove slične lokacije i histopatološku građu (14).

Patološka promjena se najčešće manifestira u odraslih osoba, sa najvećom prevalencijom u četvrtom i petom desetljeću života. Uglavnom zahvaća žene u odnosu na muškarce u omjeru 3:1. U 10% slučajeva, lezija se pojavljuje bilateralno (14) Tipično se pojavljuje kao oteklina u području fosse canine, gornje usne, gingivo-labijalnog sulkusa, nosnih krila te predvorja nosa. Nerijetko mogu dovesti do opstrukcije nosa. Takva asimptomatska oteklina područja ispod nosa dovodi do podizanja nosnih krila i gubitka nazolabijalne brazde. Intraoralno, oteklina u području mukolabijalnog sulkusa može uzrokovati nelagodu u pacijenata koji nose proteze (22). Iako je nekolicina lezija asimptomatska, većina predstavlja barem jedan od tri navedena simptoma: djelomična ili potpuna opstrukcija nosa, prisutnost lokalizirane otekline ili bol (24). Iako se bol uglavnom javlja kod sekundarne infekcije nazolabijalne ciste. Također, cista može spontano rupturirati, drenirati se u nosnu ili oralnu šupljinu (14). Dijagnoza se uglavnom postavlja na temelju kliničkog nalaza. Palpacijom između dna predvorja nosa i vestibuluma usne šuljine se otkriva fluktuacija sadržaja ciste, što pomaže u potvrdi dijagnoze.

Rendgenskim pregledom se ne dobiva mnogo informacija, budući da se radi o leziji mekog tkiva, osim u slučajevima kada lezija uzrokuje značajnije erozije maksilarne kosti. Opisani su slučajevi nazoalveolarnih cista s visokim potencijalnom rasta koje su dovele do erozije gornje alveole i proširile se na potporne strukture regije sjekutića i dovele do dislokacije istih (22). Od radiografskih metoda valja spomenuti kompjutoriziranu tomografiju (CT) ili magnetsku rezonanciju (MR). CT najčešće pokazuje homogenu rastuću cističnu leziju bez kontrasta, dok je MR od velike koristi u postavljanju dijagnoze ukoliko postoji sumnja na nazopalatinalnu cistu. Terapija izbora je enukleacija. Postoje i alternativne metode aspiracije iglom, kauterizacije, incizije u svrhu drenaže, marsupijalizacije, no kod njih je zabilježen visok postotak recidiva (24).

4. UPALNE CISTE

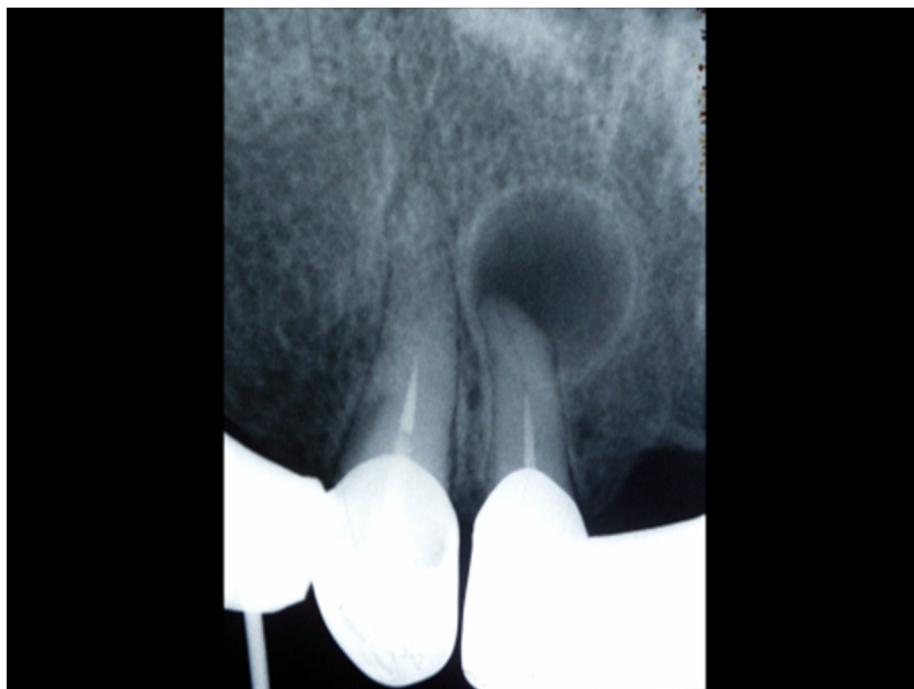
Upalne odontogene ciste su posljedica, ili prodora infekcije kroz korijenski kanal zuba u područje periapeksa, ili prodora infekcije kroz paradontni džep uzduž zubnog korijena (2). Na rendgenskoj snimci vide se unilokularna prosvjetljenja koja se vrlo često nalaze uz apeks zahvaćenog zuba. Jednostavnom terminologijom, nazivaju se periapikalnim prosvjetljenjima. Povremeno se takva lezija može pojaviti lateralno uz korijen i tada je riječ o lateralnoj radikularnoj cisti, koja je potpuno različita od lateralne periodontalne ciste (7).

Još uvijek je aktualno spomenuti nekadašnju Mišeovu klasifikaciju kojom je upalne radikularne ciste podjelio na apikalne i lateralne te spomenuo rezidualne ciste kao zaostatne ciste radikularnih cista. Isto takvo mišljenje zastupljeno je i u podjeli 1992. godine (2). Zadnjom podjelom iz 2017. godine, upalne ciste podijeljene su na dva osnovna tipa: radikularne ciste i upalne kolateralne ciste. Radikularne ciste su najraširenije čeljusne ciste upalne etiologije koje su povezane sa avitalnim zubima. Radikularne ciste obuhvaćaju apikalne, lateralne i rezidualne ciste. Ostale upalne ciste obuhvaćene su zajedničkim nazivom kao upalne kolateralne ciste koje se nazivaju i paradentalnim cistama i razvijaju se u području donjih trećih kutnjaka, te mandibularnim bukalnim bifurkacijskim cistama, koje se razvijaju na bukalnoj površini prvih i drugih molara u tijeku nicanja (4).

4. 1. Radikularna cista

Drugo izdanje podjele Svjetske zdravstvene organizacije opisuje radikularnu cistu kao cistu koja se razvija iz epitelnih ostataka (Malassezovih ostataka) paradontnog ligamenta pod utjecajem upale, kojoj je najčešći uzrok odumiranje pulpe (7). Upravo iz navedenih elemenata se formira epitelna ovojnica ciste, dok vezivnu ovojnica čini granulacijsko tkivo periradikularnoga područja (2). Periapikalna (radikularna) cista je najrašireniji tip odontogenih cista. Najčešće je povezana sa frontalnim zubima maksile. Najučestalija pojavnost je zabilježena u trećem i četvrtom desetljeću života, te uglavnom zahvaća muškarce (7). U većini opisanih slučajeva, lezije su asimptomatske i otkrivaju se tijekom rutinskog radiološkog pregleda. Radikularne ciste se formiraju nakon traume ili zubnog karijesa. Karijes dovodi do infekcije pulpe, što rezultira sa nekrozom pulpe. Infekcija se tada širi kroz apeks zuba u periapikalni prostor uzrokujući periapikalni periodontitis koji može prijeći ili u akutni

apsces ili u kronični granulom. Ukoliko se navedeni procesi ne liječe i infekcija perzistira, doći će do razvoja periapikalne ciste (25). Na rendgenskim snimkama se vide okrugla, unilokularna prosvjetljenja u periapikalnom području. Najčešće su promjera manjeg od 1 cm i sklerotičnog ruba (Slika 5.). Zub koji je povezan sa lezijom najčešće ima opsežne ispune ili veliku karijesnu leziju. Može uzrokovati dislokaciju zahvaćenog zuba ili blagu resorpciju korijena zuba. Također, radikularna cista i periapikalni granulom imaju sličan radiološki prikaz, iako su radikularne ciste rjeđe i često veće od periapikalnog granuloma (6). Ekspanzija korteksa može biti vidljiva u slučaju velikih lezija. Osim što mogu dovesti do resorpcije i dislokacije priležećeg zuba, moguće je i pomicanje mandibularnog kanala (5).



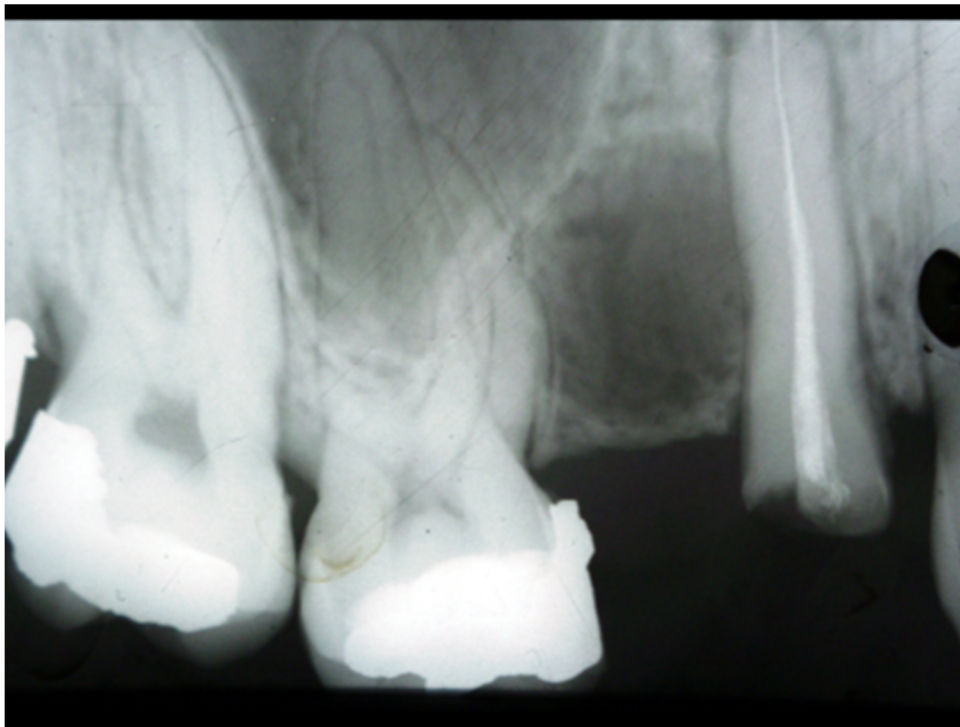Slika 5. Apikalna radikularna cista. Preuzeto s dopuštenjem autora: prof. dr. sc. Goran Knežević.

Na izbor liječenja lezije utječu različiti faktori kao što je veličina lezije, njen odnos sa okolnim strukturama, podrijetlo i kliničke značajke lezije, ali i suradnja i zdravstveno stanje pacijenta. Mnogi stručnjaci se odlučuju za endodontsko liječenje lezije, ukoliko se radi o manjim lezijama. No za velike lezije, takva metoda izbora nije učinkovita. U slučajevima velikih cista, endodontski tretman kao jedini izbor, nije učinkovit, te je sukladno tome

potrebno provesti dekompresiju, marsupijalizaciju ili enukleaciju (26). Tako bi se izbor liječenja trebao definirati na temelju rendgenske snimke svakog pojedinog slučaja(27).

Apikalne ciste mnogo su češće od lateralnih, te su lokalizirane oko apeksa zuba koji strši u lumen ciste. Samom razvoju ciste prethodila je kronična resorptivna upala kosti koja je dovela do formiranja granulacijskog tkiva. Unutar samog granuloma i uzduž korijena su smještene Malassezova tjelešca, koja mogu dobiti impuls za rast što rezultira proliferacijom epitela. Tako tračci promijenjenog epitela penetriraju u granulom i čine epitelnu ovojnici ciste, a paralelno se odvijaju promjene granulacijskog tkiva unutar granuloma, te se ono remodelira i u konačnici čini vanjsku vezivnu ovojnici ciste. Jednom kad se formira, cista više nije ovisna o svome uzroku, već ima samostalan rast. Što znači da ukoliko se zub uzročnik endodontski liječi, apikotomira ili ekstrahira, cista će i dalje perzistirati (2). To nas vodi do posebnog patološkog entiteta unutar upalnih radikularnih cista, a riječ je o rezidualnoj cisti.

Rezidualne radikularne ciste su upalne ciste koje su apikalno pozicionirane i koje zaostaju u čeljusti nakon odstranjenja zuba uzročnika. Predstavljaju otprilike 10% svih odontogenih cista. Velika većina lezija je asimptomatska, osim ako su inficirane i cijele s vremenom te se otkrivaju slučajno prilikom rutinskog snimanja čeljusti. Ukoliko se razvije u mliječnoj denticiji, od velike je važnosti spriječiti njen utjecaj na trajni zametak. U suprotnom dolazi do zakašnjele erupcije zuba, caklinskog defekta ili ponekad i do ugrožavanja vitalnosti trajnog zuba (28). Rezidualna cista se također može razviti i iz granuloma koji perzistira u čeljusti nakon ekstrakcije zuba, kao posljedica neadekvatne kiretaže. Najčešće se manifestira u starijoj populaciji, prosječno u dobi od 50 godina. Na RTG-u se vide unilokularna, dobro definirana i okrugla prosvjetljenja (Slika 6.). Rezidualna cista predstavlja sličnost sa odontogenom keratocistom. Razlika je u tome što se odontogena keratocista razvija umjesto zuba, a rezidualna cista zaostaje u čeljusti kao posljedica odstranjenja zuba uzročnika. Mandibularni kanal, zubi, maksilarni sinus ili druge anatomske strukture mogu postati devijantne kako cista vremenom raste. Terapija izbora je enukleacija ili marsupijalizacija, ovisno o veličini ciste (29).



Slika 6. Rendgenski prikaz rezidualne ciste. Preuzeto s dopuštenjem autora: prof. dr. sc. Goran Knežević.

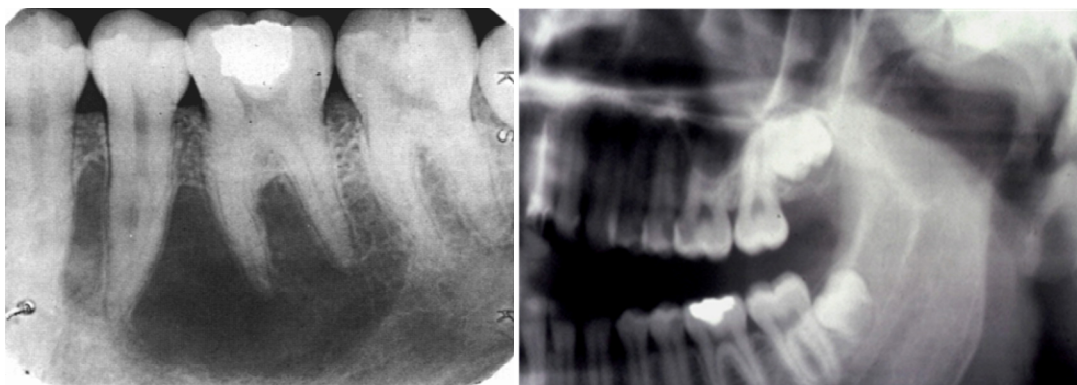4. 2. Parodontalna upalna kolateralna cista

Parodontalna upalna cista, koja se često naziva i bukalnom bifurkacijskom cistom, je prema dugom izdanju WHO-a definirana kao cista koja se razvija blizu cervikalne granice lateralne površine korijena kao posljedica upalnog procesa unutar parodontalnog džepa. Razvija se iz odontogenog epitela parodontnog ligamenta vitalnog zuba te se manifestira na bukalnoj ili distalnoj površini trećeg mandibularnog kutnjaka. Lezije slične ovoj mogu se razviti na bukalnoj površini prvog trajnog molara kod djece između 6. i 8. godine života (7). Pojava ove lezije dosta je rijetka i treba ju diferencijalno dijagnostički razlikovati od lateralne periodontalne ciste razvojne etiologije. Parodontalna cista je lezija upalne etiologije i razvija se iz odontogena epitela te postoje tri teorije vezane uz njeno podrijetlo. Smatra se da potječe ili od cervikalnog epitela, Malassezovih tjelešaca ili reduciranog caklinskog epitela. Parodontalna cista se smatra rijetkim entitetom, a prvi puta je spomenuta 1992. godine, u podjeli WHO-a. Lindt i Larsson su vjerovali kako se parodontalna cista dugo vremena zamjenjivala za folikularnu cistu, lateralnu periodontalnu cistu ili se definirala kao

perikoronitis, te iz navedenih razloga dugo vremena nije klasificirana kao patološki entitet. Druga činjenica koja objašnjava njenu kasnu definiciju i priznanje je što su se rijetko provodile histopatološke analize navedene lezije. Jedna od glavnih karakteristika u kliničkoj slici spomenute lezije je pojava rekurentnog upalnog procesa koji se manifestira kao perikoronitis. Klinička slika očituje se osjetljivošću zahvaćenog područja, bolnim naticanjem a katkada i gnojnim istjecanjem kroz parodontni džep. Obzirom da se parodontalna cista manifestira na vestibularnoj strani zahvaćenog molara, obično dolazi do naginjanja zuba i to tako da su korjenovi molara nagnuti lingvalno, a krune istih zuba pokazuju bukalni nagib. Većina lezija nije veća od 1,5 cm u promjeru. Rendgenska slika pokazuje dobro ograničeno prosvjetljenje smješteno distalno ili bukalno uz površinu korijena zahvaćenog zuba, najčešće trećeg mandibularnog molara. Ukoliko je zahvaćen prvi mandibularni molar, terapija izbora je enukleacija ciste bez ekstrakcije zahvaćenog zuba. No ukoliko je riječ o trećem mandibularnom molaru, tada se ekstrakcija smatra metodom izbora (30)

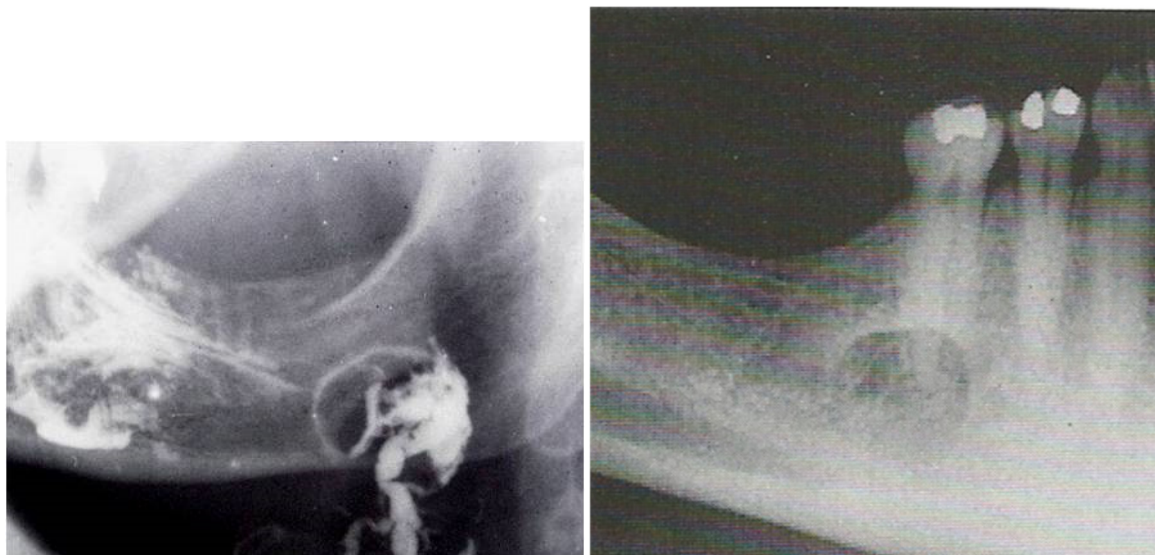
5. DIFERENCIJALNA DIJAGNOSTIKA CISTIČNIH PROMJENA ČELJUSTI

Patološke promjene koje u kosti stvaraju prosvjetljenja mogu biti: odontogene ili neodontogene ciste, pseudociste (Slike 7. i 8.), odontogeni tumori bez kalcificiranog tkiva, gigantocelularne promjene čeljusti, ektopičan položaj tkiva žlijezda slinovnica (Slike 9. i 10.), benigni neodontogeni tumori poput dezmoplastičnog fibroma, hemangioma ili neurinoma, lokalizirani oblici histiocitoze X, koštane promjene u sklopu nekih sindroma, neke bolesti organskih sustava pa čak i primarni maligni tumori čeljusti ili metastaze drugih malignih tumora tijela.



Slike 7. i 8. Rendgenska snimka traumatske koštane šupljine (lijevo) i aneurizmatske koštane šupljine (desno). Preuzeto s dopuštanjem autora: prof. dr. sc. Goran Knežević.

Ograničena prosvjetljenja u čeljusti mogu uzrokovati i zubni zameci prije njihove kalcifikacije, varijacije u trabekularnoj građi spongiozne kosti i žarišni osteoporotički koštani defekti, poremećaji cijeljenja kosti nakon vađenja zuba među koje spada i takozvani parafinom ili miosferuloza, vezivno cijeljenje koštanih šupljina nakon kirurških zahvata i konačno, prosvjetljenja koja su rezultat anatomske građe čeljusti.



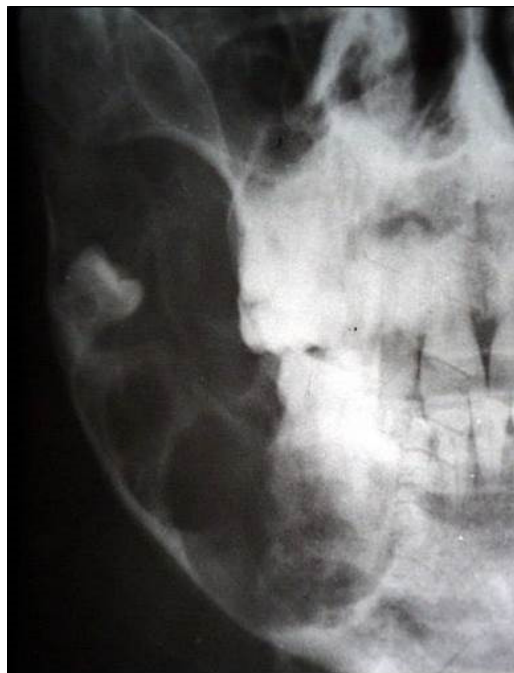Slika 9. i 10. Rendgenska snimka koštane depresije uzrokovana tkivom submandibularne žlijezde, koja nalikuje Stafneovoj šupljini (lijevo), te koštane depresije uzrokovane tkivom sublingvalne žlijezde (desno), koja se očituje kao radikularna cista vezana uz zub 45. Preuzeto s dopuštenjem autora: prof. dr. sc. Goran Knežević.

Kada se kliničkim pregledom ustanovi koštano izbočenje na čeljusti koje se na rendgenskoj snimci očituje ovalnim ili okruglim, oštro ograničenim, najčešće monocističnim prosvjetljenjem, tada možemo pomisliti da je riječ o koštanoj cisti. Međutim, cistične lezije čeljusti mogu nalikovati i na druge patološke entitete potpuno drugačije etiologije i ponašanja. U skladu s tim, diferencijalnodijagnostički, u obzir dolaze sljedeće promjene (2).

Kronična ograničena upala kosti ili osteomijelitis je upalno stanje kosti koje je najčešće dentalnog podrijetla. S jedne strane može biti posljedica ekstenzije pulpne infekcije, dok s druge strane može predstavljati sekundarnu formu bolesti kojoj u podlozi stoji akutna egzacerbacija periapikalnog procesa, trauma, izloženost visokim dozama radijacijske terapije ili sepsa (5). Najčešće zahvaća mandibulu i manifestira se u tri oblika: akutni, sekundarni kronični te primarni kronični oblik. Terapija se sastoji u kombinaciji antibiotika i kirurškog debridementa (10).

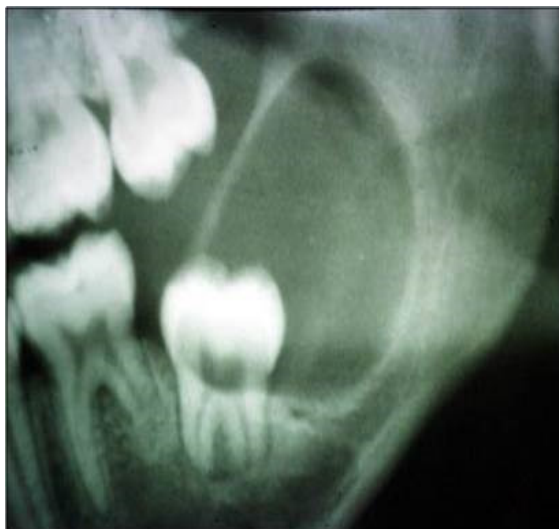
Nadalje, ameloblastom ili drugi epitelni, mezenhimalni ili mješoviti odontogeni tumori mogu imati velike sličnosti sa cističnim promjenama, te ih katkada treba uzeti u obzir pri postavljanju konačne dijagnoze.

Ameloblastom je benigni, ali lokalno invazivni, spororastući odontogeni tumor (10). Na temelju kliničkog ponašanja, lokalizacije, radioloških karakteristika i histoloških obilježja, ameloblastome svrstavamo u četiri kategorije: policistični, monocistični, izvankoštani ili periferni i dezmoplastični ameloblastom. Solidni ili multicistični ameloblastom je najučestaliji oblik koji čini oko 85% svih ameloblastoma. Radiološki se očituje kao multilokularno prosvjetljenje koje poprima izgled sapunice (5). Najčešća lokalizacija mu je regija kutnjaka i uzlazni krak donje čeljusti (18) (Slika 11.). Pri postavljanju dijagnoze se često zamijeni sa velikom odontogenom keratocistom (5).



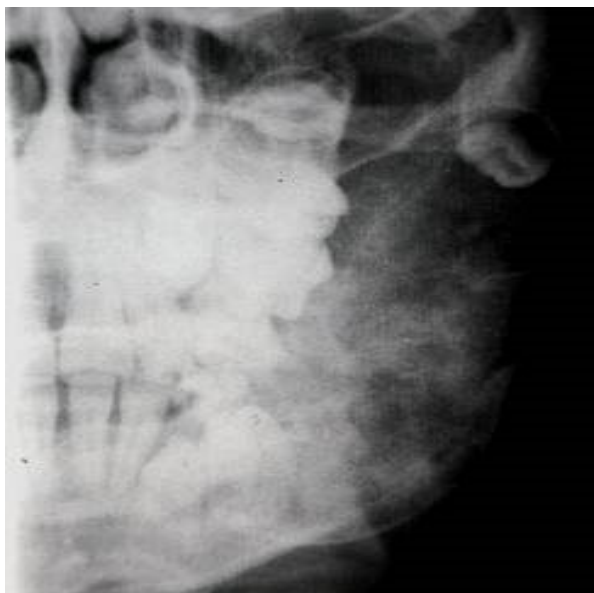Slika 11. Ameloblastom uzlaznog kraka donje čeljusti sa uočljivom policističnom prozračnosti kosti. Preuzeto s dopuštenjem autora: prof. dr. sc. Goran Knežević.

Također, adenomatoidni odontogeni tumor (Slika 12.), najčešće lokaliziran u frontalnoj regiji gornje čeljusti, se vrlo lako može zamijeniti sa folikularnom odontogenom razvojnom cistom, budući da se na rendgenskoj snimci manifestira kao jasno ograničeno okruglo prosvjetljenje u vezi s krunom retiniranog zuba (18).



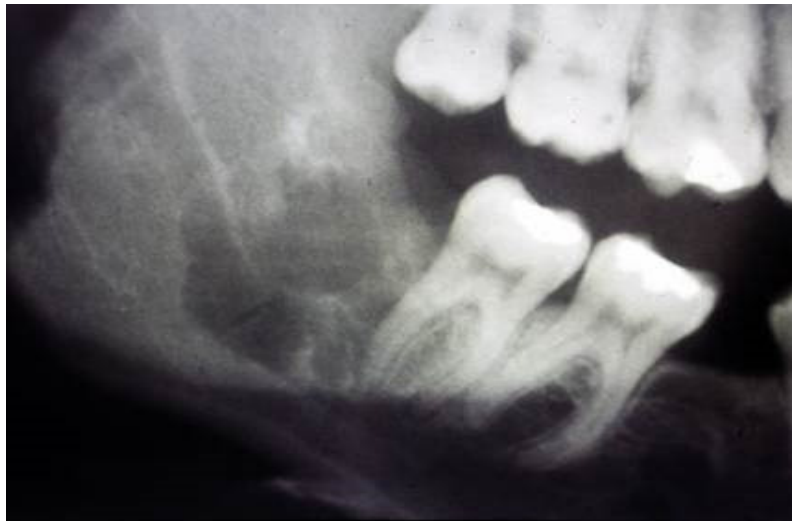Slika 12. Adenomatoidni odontogeni tumor u vezi s krunom retiniranog trećeg mandibularnog molara. Preuzeto s dopuštenjem autora: prof. dr. sc. Goran Knežević.

Nadalje, odontogeni fibrom (Slika 13.) te miksom (odontogeni miksom, miksofibrom) su tumori obično povezani sa retiniranim zubom. Odontogeni fibrom je tumor benignih karakteristika, te prema Gardneru može biti fibrom centralnog tipa i fibrom WHO tipa s izraženijom proliferacijom odontogena epitela (18).



Slika 13. Odontogeni fibrom očitovan prosvjetljenjem u uzlaznom kraku mandibule, sa sjenom retiniranog zuba u vrhu prosvjetljenja. Preuzeto s dopuštenjem autora: prof. dr. sc. Goran Knežević.

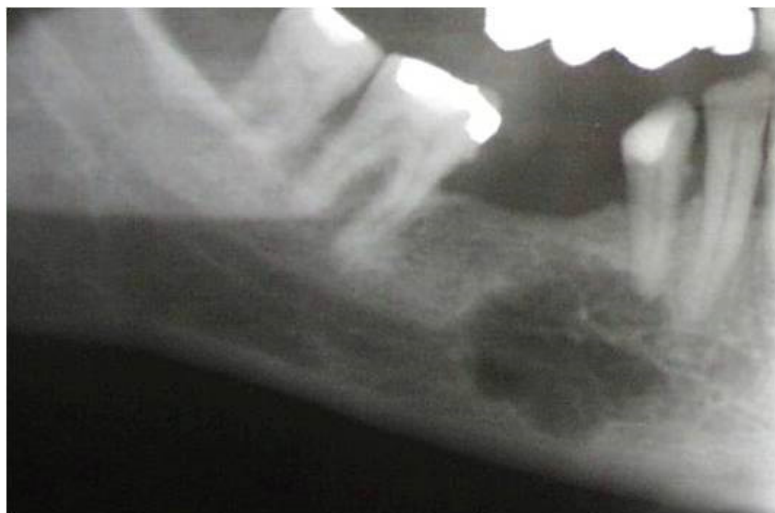Odontogeni miksom je pak benigna spororastuća bezbolna lezija koja ima tendenciju da bude lokalno agresivna, pokazujući brzi rast, što rezultira opsežnom koštanom destrukcijom i kortikalnom ekspanzijom (Slika 14.). Jednako su zastupljeni u maksili i mandibuli sa predilekcijskim mjestom ramusa mandibule, ukoliko je lokalizacija lezije u donjoj čeljusti (5).



Slika 14. Miksom očitovan prosvjetljenjem distalno od drugog mandibularnog molara.

Preuzeto s dopuštenjem autora: prof. dr. sc. Goran Knežević.

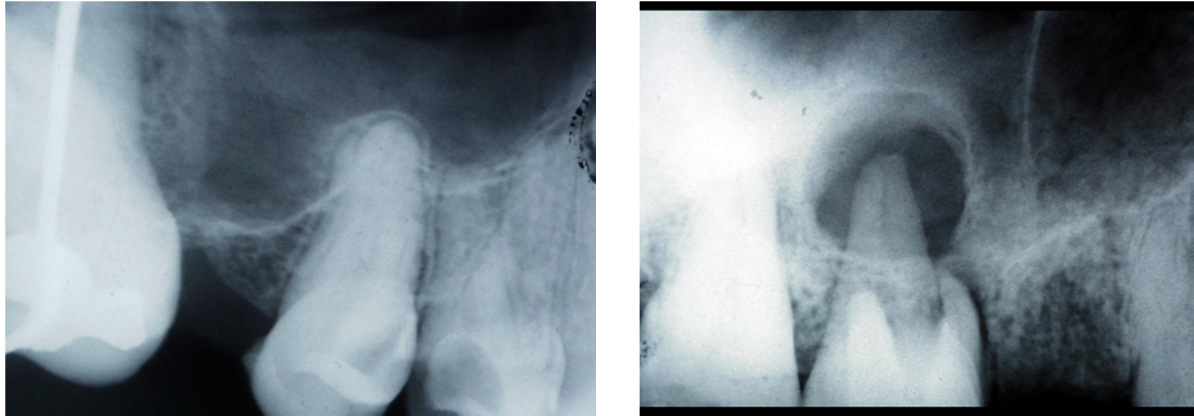
Hemangiom je benigni tumor karakteriziran proliferacijom krvnih stanica. Centralni hemangiom se najčešće manifestira na mandibuli s predilekcijskim mjestom tijela mandibule (Slika 15.). Osim što na temelju rendgenskog nalaza može nalikovati na osteosarkom, fibrozu displaziju, gigantocelularni granulom, ameloblastom, multipli mijelom, također pokazuje sličnosti s odontogenim cistama, te ga stoga treba uzeti u obzir pri diferencijalnoj dijagnostici cističnih lezija (31).



Slika 15. Rendgenska snimka centralnog hemangioma u donjoj čeljusti. Navedena lezija, uz odontogeni miksom prikazan na slici 14. stvara, diferencijalno dijagnostički, sličan radiološki nalaz aneurizmatiskoj koštanoj cisti i traumatskoj koštanoj šupljini. Preuzeto s dopuštenjem autora: prof. dr. sc. Goran Knežević.

Osim navedenih patoloških entiteta, u diferencijalnoj dijagnostici čeljusnih cista dolaze u obzir i pojedini ograničeni oblici sustavnih bolesti poput eozinofilnog granuloma ili plazmocitoma, nasljedne bolesti poput kerubizma ili fibrozne displazije, sve vrste gigantocelularnih promjena čeljusti, posebice gigantocelularni granulom, Gorlin-Goltzov sindrom i u konačnici neke anatomske varijacije koje mogu imitirati sliku ciste poput dubokog recesususa maksilarnog sinusa. Tada treba uzeti u obzir da veća prosvjetljenja u čeljusti obično uzrokuju i ekspanziju kosti kao i deformaciju čeljusti, što je moguće klinički primjetiti, dok kod dubokog recesususa gornje čeljusti takvo što nije vidljivo. Nadalje, zubi koji su u vezi sa prosvjetljenjem sinusa su vitalni i moguće je pratiti njihovu periodontalnu pukotinu, što kod zuba uronjenih u cistu nije vidljivo, odnosno periodontalna pukotina zuba koji strši u cistu se gubi na mjestu ulaska korijena u cistu (Slika 16.). Također, zubi vezani sa lezijom su obično avitalni. Ukoliko se napravi rendgenska snimka istog područja, ali suprotne strane čeljusti, vidjet će se simetrično razvijena pneumatizacija (2).

Vrlo je važno razlikovati sve prethodno navedene bolesti od čeljusnih cista, obzirom da se međusobno razlikuju na temelju postupka liječenja (2).



Slika 16. Usporedba dubokog recesususa maksilarnog sinusa (lijevo) i ostitičke periapikalne promjene (desno). Na slici lijevo je vidljiva periodontalna pukotina zuba koji je u vezi sa sinusnim prosvjetljenjem, dok se na slici desno gubi na mjestu ulaska korijena u cistu.

Preuzeto s dopuštenjem autora: prof. dr. sc. Goran Knežević.

6. RASPRAVA

Odontogene ciste i koštane lezije ne susreću se prečesto u svakodnevnoj praksi. To njihovu dijagnozu čini još većim izazovom, jer postoji premalo prakse u razumijevanju njihovih značajki, koje su potrebne za njihovu klasifikaciju. U većini slučajeva, nekoliko ključnih histoloških opažanja je sve što je potrebno za njihovu klasifikaciju. Unatoč tome, vrlo je bitno poznavati kliničke, a posebno radiološke značajke s kojima su čeljusne lezije povezane. Klinički i rendgenski nalaz čeljusti često dovodi do diferencijalne dijagnoze čiju će konačnu dijagnozu potvrditi samo histopatološki nalaz (32).

Dijagnoza čeljusnih lezija započinje pregledom bolesnika i obuhvaća uzimanje anamneze, inspekciju i palpaciju suspektnog dijela čeljusti te perkusiju zuba. U pojedinim situacijama je potrebno provesti dodatne dijagnostičke metode poput punkcije i kliničkog pregleda cističnog sadržaja kao i citološke pretrage punktata i stanica te kompjutoriziranu tomografiju čeljusnih kostiju (2).

Neki jednostavni pokazatelji na temelju kojih možemo postaviti privremenu dijagnozu ciste navedni su u tekstu koji slijedi. Ukoliko je na rendgenskoj snimci vidljivo okruglo prosvjetljenje, definiranih granica povezano sa avitalnim zubom promijenjene boje, tada svakako možemo posumnjati da je riječ o radikularnoj cisti. S druge strane, nedostak zuba u zubnom luku, čija je kruna sastavni dio ciste navodi nas na folikularnu cistu. Također, ukoliko se cistična šupljina manifestira u području ramusa, udaljena od alveolarnog grebena, a da smo prije toga isključili mogućnost odontogene keratociste, tada nas to može navoditi na mogućnost postojanja neoplastične lezije. Nadalje, tumorska lezija u gornjoj čeljusti se manifestira naticanjem mekog nepčanog tkiva, što je posljedica rane perforacije kosti. Nasuprot tome, maksilarna cista se obično širi prema gore u nosnu šupljinu. Ukoliko se pojavi oteklina na nepcu, a riječ je o cisti, tada je cistična lezija najvjerojatnije povezana sa lateralnim sjekutićem i infekcijom. Suprotno tome, ako je rani klinički znak ekspanzija bukalnog korteksa, tada je lezija najvjerojatnije povezana sa centralnim sjekutićem, očnjakom ili prvim premolarom. Naticanje i palatinalnog i bukalnog tkiva je jasan znak da je cista dosegla značajne dimenzije (33).

Najvažnije je istaknuti diferencijalnu dijagnostiku između ciste i ameloblastoma (2). Predilekcijsko mjesto razvoja ameloblastoma je uglavnom molarna regija mandibule, dok cista podjednako zahvaća mandibulu i maksilu. Što se tiče manifestacije u samoj kosti, cista izbočuje kost na jednoj strani, dok ameloblastom u cijelom volumenu kosti, pa kost ostavlja

dojam kao da je napuhnut. Ameloblastom na rendgenskoj snimci pokazuje policističan izgled, odnosno prosvjetljenje je podjeljeno u više šupljina koje su međusobno odvojene pregradama. Nasuprot tome, cista ima jednu šupljinu, dakle monocistična je. Cista i ameloblastom različito utječu na strukturu zuba, odnosno zubi koji su u vezi sa cistom ostaju sačuvani, dok ameloblastom dovodi do resorpcije apikalnog dijela korijena zuba pa na rendgenskoj snimci takav zub izgleda kao nagrižen. I u konačnici, punkcijom ciste se dobije tipičan sadržaj ciste (1), koji uključuje odljuštene epitelne stanice, masne stanice, krvne stanice i kristaliće kolesterina (2), dok punkcijom ameloblastoma nalaz pokazuje tumorske stanice (1).

Poznavanje karakterističnih značajki snimaka radiolucentnih lezija mandibule sužava diferencijalnu dijagnostiku i presudno je za identifikaciju tih lezija, nakon čega je biopsija indicirana za konačnu histologiju (10).

Čeljusne lezije mogu biti radiolucentne, radioopakne ili mješovite tako da su približne susjednoj kosti. Najveći broj lezija (>80%) je radiolucentno. Unilokularne radiolucentne lezije sa dobro definiranim rubom najčešće ukazuju na prisutnost benignog sporoproliferirajućeg procesa, dok multilokularne lezije dobro definiranih rubova indiciraju benigni, ali agresivan proces. Radioopakne lezije dobro definiranih rubova najčešće predstavljaju benignu ili upalnu etiologiju. Kombinacija radiolucentne i radioopakne lezije može biti posljedica upalnih, metaboličkih stanja, fibro-koštanih lezija ili malignih procesa. Lezije sa dobro definiranim rubovima su najčešće benigne dok lezije sa slabije definiranim rubovima predstavljaju agresivni, upalni ili neoplastični proces (34).

Panoramske rendgenske snimke (ortopantomogram), kompjutorizirana tomografija i magnetska rezonancija su neophodne za obradu radiolucentnih lezija mandibule. CT i cone-beam kompjutorizirana tomografija (CBCT) igraju važnu ulogu u procjeni rubova lezije i njihova odnosa prema drugim anatomskim strukturama kao što je donji alveolarni živac. Neovisno o tome što je većina čeljusnih lezija, koje imaju dobro definirane sklerotične rubove, benignih karakteristika, MR ima vrlo važnu ulogu u otkrivanju maligne bolesti, koja klinički nije očekivana (10)

7. ZAKLJUČAK

Cistične lezije čeljusti se na rendgenskim snimkama najčešće manifestiraju kao dobro ograničeno unilokularno ili multilokularno prosvjetljenje. Klinički se mogu manifestirati na više načina. Mogu dovesti do dislokacije zuba kao u slučaju folikularne ciste, koja je ujedno i najraširenija razvojna odontogena cista. Bol kao simptom nije uobičajena, osim u slučaju inflamacije lezije. Tada se mogu uočiti promjene i na rendgenskoj snimci, kada rubovi ciste, inače jasno definirani, postaju manje jasni. Također, njihova bitna karakteristika jest da vrlo rijetko dovode do resorpcije korijena zuba i da prilikom rasta, dovode do ekspanzije kosti koja se manifestira deformitetom s jedne strane čeljusti. Navedene karakteristike predstavljaju jedne od bitnih kliničkih razlika prema tumorima.

U pojedinim slučajevima se iza ovakvih kliničkih i rendgenskih slika cističnih promjena mogu skrivati i drugi patološki entiteti potpuno drugačije etiologije i ponašanja, kada treba razmišljati o drugim diferencijalno dijagnostičkim entitetima koji mogu doći u obzir. Tako može biti riječ o epitelnim, mezenhimalnim i mješovitim odontogenim tumorima, tumorskim tvorbama neodontogenog podrijetla, mogu se pojaviti u sklopu nekih sindroma, ali se mogu zamijeniti i za pojedine anatomske strukture.

Sve navedeno upućuje na važnost znanja i iskustva kliničara, kako bi na temelju različitih dijagnostičkih metoda došao do prave dijagnoze i u skladu s tim definirao ispravnu metodu liječenja promjene.

8. LITERATURA

1. Miše I. Oralna kirurgija. 1. Izd. Zagreb: Jugoslavenska medicinska naklada; 1982. Poglavlje 10, Ciste oralnih tkiva; p. 253-85.
2. Knežević G. Ciste čeljusti i mekih tkiva usne šupljine. In: Knežević G. et al. Oralna kirurgija. 1. Izd. Zagreb: Medicinska naklada; 2003. p. 85-132.
3. Kuna T. Ciste čeljusti, mekih tkiva usne šupljine i okolnih područja. Sonda. 2003;5(8,9):42-5.
4. Soluk-Tekkesin M, Wright JM. The World Health Organization classification of odontogenic lesions: a summary of the changes of the 2017 (4th) edition. Turk Patoloji Derg. 2018;34(1):1-18.
5. Devenney-Cakir B, Subramaniam RM, Reddy SM, Imsande H, Gohel A, Sakai O. Cystic and cystic-appearing lesions of the mandible: review. AJR Am J Roentgenol. 2011;196 Suppl 6:66-77
6. Scholl RJ, Kellett HM, Neumann DP, Lurie AG. Cysts and cystic lesions of the mandible: clinical and radiologic-histopathologic review. J Digit Imaging. 1999;19(5):1107-24.
7. Macdonald D: Oral and maxillofacial radiology: diagnostic approach. 1st ed. Ames: Wiley-Blackwell; 2011. Chapter 9, Radiolucencis; p. 93-150
8. Neville B, Damm D, Allen C, Chi A. Oral and maxillofacial pathology. 4th ed. St. Louis: Elsevier; 2016. Chapter 15, Odontogenic cysts and tumors;632-81.
9. Dhawan P, Kochhar GK, Chachra S, Advani S. Eruption cysts: a series of two cases. Dent Res J (Isfahan). 2012;9(5):675-8.
10. Avril L, Lombardi T, Ailianou A, Burkhardt K, Varoquaux A, Scolozzi P et al. Radiolucent lesions of the mandible: a pattern-based approach to diagnosis. Insights Imaging [Internet]. 2014 [cited 2018 Aug 15];5(1):[about 16 p.]. Available from: <https://link.springer.com/article/10.1007/s13244-013-0298-9>.
11. Mihailova H, Kirilov B. Cystic lesion of the maxilla-case report. J of IMAB [Internet]. 2006 [cited 2018 Aug 15];12(2):[about 3 p.]. Available from: https://www.journal-imab-bg.org/statii-06/vol06_b2_5-7str.pdf.
12. Gonzalez-Galvan MC, Garcia AG, Aldecoa EA, Conde-Llamas RM, Urizar JMA. Orthokeratinized odontogenic cyst: a report of three clinical cases. Case Rep Dent. 2013;2013:1-4.
13. Sarvaiya B, Vadera H, Sharma V, Bhad K, Patel Z, Thakkar M. Orthokeratinized odontogenic cyst of the mandible: a rare case report with a systematic review. J Int Soc Prev Community Dent. 2014;4(1):71-6.

14. Neville B, Damm D, Allen C, Chi A. Oral and maxillofacial pathology. 4th ed. St. Louis: Elsevier; 2016. Chapter 1, Developmental defects of the oral and maxillofacial region; 1-41.
15. Mhaske S. Cysts of the orofacial region. In: Ghom A, Mhaske S, editors. Textbook of oral pathology. 1st ed. New Delhi: Jaypee Brothers Medical publishers; 2009. p. 318-68.
16. Shah M, Kale H, Ranginwala A, Patel G. Glandular odontogenic cyst: a rare entity. J Oral Maxillofac Pathol. 2014;18(1):89-92.
17. Nayyar AS, Ratnam M, Upendra G, Prasad BK, Sashikiran S, Sahu D. Gorlin cyst of the maxilla: a rare case report. Int J Clinicopathol Correl [Internet]. 2017 [cited 2018 Aug 20];1(1):[about 4 p.]. Available from: <http://www.ijcpc.org/article.asp?issn=WKMP-0139;year=2017;volume=1;issue=1;spage=15;epage=19;aulast=Nayyar>.
18. Knežević G. Benigni tumori usne šupljine i čeljusti. In: Knežević et al. Oralna kirurgija. 1. Izd. Zagreb: Medicinska naklada; 2003. p. 135-213.
19. Figueiredo NR, Meena M, Dinkar AD, Khorate M. Calcifying epithelial odontogenic cyst of the mandible. J Oral Res Rev [Internet]. 2014 [cited 2018 Aug 20];6(2):[about 3 p.]. Available from: <http://www.jorr.org/article.asp?issn=2249-4987;year=2014;volume=6;issue=2;spage=57;epage=60;aulast=Figueiredo>.
20. Sankar D, Muthusubramanian V, Nathan JA, Nutalapati RS, Jose YM, Kumar YN. Aggressive nasopalatine duct cyst with complete destruction of palatine bone. J Pharm Bioallied Sci. 2016;8(5):185-8.
21. Nelson BL, Linfesty RL. Nasopalatine duct cyst. Head Neck Pathol. 2010;4(2):121-2.
22. Arul AJ, Verma S, Arul AJ, Verma R. Nasolabial cyst: report of a case. J Orofac Sci. 2012;4(2):133-6.
23. Narain S. Nasolabial cyst: clinical presentation and differential diagnosis. J Maxillofac Oral Surg. 2015;14 Suppl 1:7-10.
24. Tiago LRS, Mala MS, Nascimento GMS, Correa JP, Salgado DC. Nasolabial cyst: diagnostic and therapeutical aspects. Braz J Otorhinolaryngol. 2008;74(1):39-43.
25. Kadam NS, De Ataide IN, Raghava P, Fernandes M, Hede R. Management of large radicular cyst by conservative surgical approach: a case report. J Clin Diagn Res. 2014;8(2): 239-41.
26. Dwivedi S, Dwivedi CD, Chaturvedi TP, Baranwal HC. Management of a large radicular cyst: A non-surgical endodontic approach. Saudi Endod J [Internet]. 2014 [cited 2018 Aug 20];4(3):[about 3 p.]. Available from: <http://www.saudiendodj.com/article.asp?issn=1658-5984;year=2014;volume=4;issue=3;spage=145;epage=148;aulast=Dwivedi>.

27. Verghese GM, George T, Kuttappa MA, Govind GK. Management of a large periapical cyst (apical matrix & surgical complications): a case report. *Endodontology: a publication of Indian Endodontic Society* [Internet]. 2009 [cited 2018 Aug 25];21(2):[about 6 p.]. Available from: <http://medind.nic.in/eaat09/i2/eaat09i2p82.pdf>.
28. Satyaprasad S, Krisnamoorthy SH, Ayilliath A, Kishore S. Residual radicular cyst in primary molar extraction socket: an unusual clinical entity. *J Indian Acad Dent Spec Res* [Internet]. 2016 [cited 2018 Aug 20];3(1):[about 3 p.]. Available from: <http://www.jiadsr.org/article.asp?issn=2229-3019;year=2016;volume=3;issue=1;spage=25;epage=28;aulast=Satyaprasad>.
29. Adappa D, Chatra L, Shenai P, Veena KM, Rao PK, Prabhu RV. Residual cyst: a case report. *Int J Adv Health Sci* [Internet]. 2014 [cited 2018 Aug 25];1(4): [about 4 p.]. Available from: https://www.ijahs.net/uploads/2/6/7/7/26772457/ijahs_vol_1_issue_4_5.pdf.
30. Rajendran R, Pillai H, Fouzan KA, Sukumaran A. Paradental cyst (inflammatory collateral cyst): a true clinicopathologic entity. *Oral Maxillofac Pathol J* [Internet]. 2015 [cited 2018 Sep 1];6(2): [about 4 p.]. Available from: <http://www.ompj.org/files/ac98eeee3206b547b24a64578901e481-06.pdf>.
31. Marwah N, Agnihotri A, Dutta S. Central hemangioma: an overview and case report. *Pediatr Dent*. 2006;28(5):460-6.
32. Robinson RA. Diagnosing the most common odontogenic cystic and osseous lesions of the jaws for the practicing pathologist. *Mod Pathol*. 2017;30 Suppl 1:96-103.
33. Kay LW. The differential diagnosis of cysts of the jaws. *Proc R Soc Med*. 1971;64(5):550-5
34. Neyaz Z, Gadodia A, Gamanagatti S, Mukhopadhyay S. Radiographical approach to jaw lesions. *Singapore Med J*. 2008;49(2):165-76.

9. ŽIVOTOPIS

Antonija Bačić rođena je 22. lipnja 1992. godine u Zadru. Nakon završene osnovne škole upisuje Gimnaziju Vladimira Nazora u Zadru, jezični smjer. Maturirala je 2010. godine, te iste godine upisuje Veterinarski fakultet Sveučilišta u Zagrebu. 2011. godine odobren joj je prijelaz na Stomatološki fakultet Sveučilišta u Zagrebu, gdje apsolvira 2018. godine.

Tijekom studija bila je članica Studentske sekcije za oralnu kirurgiju u čijem je okviru, kao predavač, sudjelovala na Prvom kongresu studenata dentalne medicine Stomatološkog fakulteta u Zagrebu, kao i u sklopu Simpozija studenata dentalne medicine, održanih 2017. godine.

Aktivno se služi engleskim i talijanskim jezikom. Tijekom studija je asistirala u privatnoj stomatološkoj ordinaciji.