

Komplikacije tijekom vađenja zubi

Kos-Grabar, Karlo

Master's thesis / Diplomski rad

2018

Degree Grantor / Ustanova koja je dodijelila akademski / stručni stupanj: **University of Zagreb, School of Dental Medicine / Sveučilište u Zagrebu, Stomatološki fakultet**

Permanent link / Trajna poveznica: <https://um.nsk.hr/um:nbn:hr:127:894209>

Rights / Prava: [Attribution-NonCommercial 3.0 Unported / Imenovanje-Nekomercijalno 3.0](#)

Download date / Datum preuzimanja: **2024-07-23**



Repository / Repozitorij:

[University of Zagreb School of Dental Medicine
Repository](#)





SVEUČILIŠTE U ZAGREBU
STOMATOLOŠKI FAKULTET

Karlo Kos-Grabar

KOMPLIKACIJE TIJEKOM VAĐENJA ZUBI

Diplomski rad

Zagreb, 2018.

Rad je ostvaren na Zavodu za oralnu kirurgiju Stomatološkog fakulteta Sveučilišta u Zagrebu

Mentor rada: prof. dr. sc. Tihomir Kuna, Zavod za oralnu kirurgiju Stomatološkog fakulteta Sveučilišta u Zagrebu

Lektor hrvatskog jezika: Barbara Kružić, mag. educ. philol. angl. et mag. educ. philol. croat.

Lektor engleskog jezika: Barbara Kružić, mag. educ. philol. angl. et mag. educ. philol. croat.

Sastav Povjerenstva za obranu diplomskog rada:

1. _____

2. _____

3. _____

Datum obrane rada: _____

Rad sadrži: 39 stranica

9 slika

1 CD

Osim ako nije drukčije navedeno, sve ilustracije (tablice, slike i dr.) u radu su izvorni doprinos autora diplomskog rada. Autor je odgovoran za pribavljanje dopuštenja za korištenje ilustracija koje nisu njegov izvorni doprinos, kao i za sve moguće posljedice koje mogu nastati zbog nedopuštenog preuzimanja ilustracija odnosno propusta u navođenju njihovog podrijetla.

Zahvala

Zahvaljujem svojoj obitelji što mi je omogućila školovanje i vjerovala u mene tijekom čitavog obrazovanja,

svojoj djevojci Patriciji za strpljenje i ljubav,

svojim prijateljima koji su mi pružali podršku i

svom mentoru profesoru Tihomiru Kuni za ljubaznost i pomoć tijekom izrade ovog rada.

Komplikacije tijekom vađenja zubi

Sažetak

Vađenje zuba je oralno-kirurški zahvat koji ima svoju dijagnozu, indikacije, kontraindikacije, tehniku te instrumentarij. Izvodi se kad određeni zub ne možemo sačuvati nikakvom drugom stomatološkom intervencijom. Prije početka vađenja bitno je upoznati zdravstveno stanje pacijenta uzimanjem detaljne medicinske anamneze, obaviti klinički intraoralni pregled te analizirati rendgensku snimku zuba. U nekim situacijama zahvat je potrebno privremeno odgoditi. Ako s vađenjem krećemo odmah, potrebno je odabrati odgovarajući instrumentarij te postići analgeziju operativnog područja davanjem anestezije.

Dominantan oblik anestezije u oralnoj kirurgiji lokalna je anestezija koja se može primijeniti na površinu sluznice, infiltracijski ili u blizini izlazišta živca, što nazivamo provodnom anestezijom. Pri vađenju u području gornje i frontalnog segmenta donje čeljusti najčešće se primjenjuje infiltracijska (pleksus) anestezija, a kod vađenja donjih molara mandibularna anestezija.

Tijekom samog postupka vađenja može doći do komplikacija. One su najčešće posljedica nepažljivog rada ili grube tehnike vađenja. Međutim, neke od komplikacija svakako ovise o morfološko-anatomskom odnosu zuba prema alveolarnoj kosti, okolnim prostorima i tkivima, pa ih nije moguće izbjeći. Komplikacije tijekom vađenja zuba jesu fraktura krune ili korijena zuba, fraktura interradikularnih septa, fraktura alveolarnog grebena, fraktura korpusa mandibule, ozljeda susjednog zuba, ozljeda zuba antagonista, ozljeda mekog tkiva, iskliznuće zuba ili korijena, utisnuće zuba ili korijena u okolna tkiva, luksacija temporomandibularnog zgloba te oroantralna komunikacija.

Ključne riječi: vađenje zuba; anestezija; komplikacije vađenja

Complications during tooth extraction

Summary

Tooth extraction is an oral surgical procedure which has its own diagnosis, indications, contraindications, technique and instrumentation. It is performed when a particular tooth cannot be preserved by any other dental intervention. Before the start of the extraction, it is important to be familiar with the patient's medical condition by taking detailed medical history, performing a clinical intraoral examination and analyzing the tooth x-ray. In some cases, the procedure needs to be temporarily postponed. If the extraction is immediate, it is necessary to select the appropriate instrument and achieve analgesia of the operative area by administering anesthesia.

The dominant type of anesthesia in oral surgery is local anesthesia which can be applied to the mucous membrane surface, infiltrating or near the nerve artery, which we call a conductive anesthetic. In extraction in the upper and frontal segment of the lower jaw, infiltration (plexus) anesthesia is most commonly used, while in the extraction of lower molars mandibular anesthesia is used more commonly.

During the extraction process, complications may occur. They are most often the result of the negligent work or rough extraction techniques. However, some of the complications certainly depend on the morphological-anatomical position of the tooth in relation to the alveolar bone, surrounding areas and tissues, so they cannot be avoided. Complications during tooth extraction are crown fractures or tooth root fractures, interradicular septa fracture, alveolar ridge fracture, mandibular corpus fracture, adjacent tooth injury, injury of the antagonist tooth, soft tissue injury, tooth or root dislocation, depilation of the teeth or roots in the surrounding tissues, temporomandibular joint luxation and oroantral communication (OAC).

Keywords: tooth extraction; anesthesia; tooth extraction complications

SADRŽAJ

1. UVOD.....	1
2. VAĐENJE ZUBA.....	3
2.1. Instrumentarij i tehnike	4
2.2. Postupak vađenja	5
2.3. Indikacije i kontraindikacije za vađenje zuba	6
3. ANESTEZIJA	8
3.1. Vrste anestezije	9
3.1.1. Opća anestezija	9
3.1.2. Lokalna anestezija	9
3.2. Građa i vrste anestetika	11
4. KOMPLIKACIJE TIJEKOM VAĐENJA ZUBA	13
4.1. Fraktura krune zuba	14
4.2. Fraktura korijena zuba.....	16
4.3. Fraktura interradičnih septa.....	17
4.4. Fraktura alveolarnog grebena	17
4.4.1. Fraktura tubera maksile.....	18
4.5. Fraktura korpusa mandibule.....	19
4.5.1. Simptomi i znakovi frakture mandibule.....	19
4.5.2. Liječenje frakture mandibule	20
4.6. Ozljeda susjednog zuba	20
4.7. Ozljeda zuba antagonista.....	21
4.8. Ozljeda mekih tkiva	21
4.9. Iskliznuće zuba ili korijena	21
4.10. Utisnuće zuba ili korijena u okolna tkiva.....	22

4.10.1. Korijen u maksilarnom sinusu	23
4.10.2. Korijen u mandibularnom kanalu	25
4.11. Luksacija temporomandibularnog zgloba	26
4.12. Oroantralna komunikacija	27
4.12.1. Terapija oroantralne komunikacije.....	29
5. RASPRAVA.....	30
6. ZAKLJUČAK	32
7. LITERATURA.....	34
8. ŽIVOTOPIS	38

Popis skraćenica

ORN – osteoradioneekroza

TMZ – temporomandibularni zglob

OAK – oroantralna komunikacija

mm – milimetar

1. UVOD

Vađenje zuba (*extractio dentis*) jedan je od najčešćih zahvata u dentalnoj medicini, a ubraja se u domenu oralne kirurgije (1). Ubraja se u kirurške zahvate iz doba najranijih civilizacija, a suvremenije tehnike i instrumentarij počinju se razvijati tek u XVI. stoljeću (2).

Nadalje, prvi pisani tekst o vađenju zuba u Japanu datira još iz 892. godine prije Krista. Tada se spominju japanski putujući zubari koji su vadili zube prstima (3).

Isto kao i ostali oralno-kirurški zahvati, vađenje zuba mora biti indicirano.

Kako bi se zahvat izveo pravilno i bezbolno, potrebno je odabrati odgovarajući instrumentarij, osigurati analgeziju operativnog područja davanjem anestezije, poznavati morfologiju krune i korijena zuba te analizirati rendgensku snimku (3).

Međutim, ekstrakcija zuba ne mora biti jednostavna jer postoji niz komplikacija koje se mogu pojaviti u svim fazama vađenja zuba i u razdoblju cijeljenja postekstrakcijske rane.

Neke od komplikacija moguće je prevenirati pravilnom tehnikom vađenja i pažljivim radom, no ponekad su one neizbježne zbog morfološko-anatomskog odnosa zuba prema alveolarnoj kosti, okolnim prostorima i tkivima (1).

Svrha je ovog diplomskog rada opisati najčešće komplikacije tijekom vađenja zubi te mogućnosti njihova liječenja.

Budući da je vađenje zuba česta intervencija u svakodnevnoj stomatološkoj praksi, smatram da kao doktori dentalne medicine moramo imati na umu da zahvat ne ide uvijek kako smo planirali te moramo biti spremni na adekvatnu intervenciju u slučaju komplikacija.

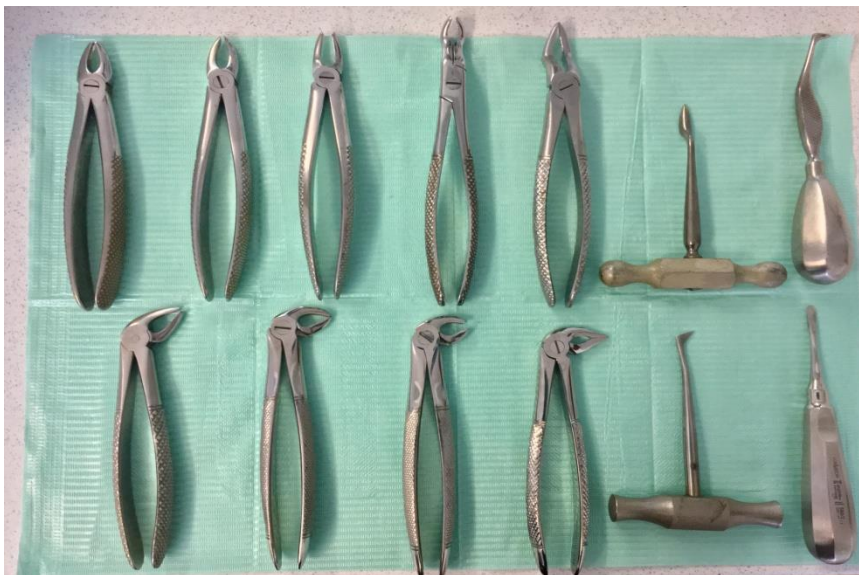2. VAĐENJE ZUBA

Vađenje zuba terapija je izbora kada određeni zub ne možemo spasiti nikakvim drugim stomatološkim zahvatom. Prije nego počnemo s izvođenjem zahvata, od pacijenta je potrebno uzeti detaljnu anamnezu, obaviti klinički pregled te proučiti radiološku snimku zuba.

Uzimanjem anamneze upoznajemo se s općim i lokalnim zdravstvenim stanjem bolesnika. Pritom je potrebno doći do točnih podataka o prethodnim bolestima te o mogućim lijekovima koje pacijent konzumira. Budući da tijekom razgovora s pacijentom postoji mogućnost izostave pojedinih podataka, korisna je primjena pisanog upitnika o zdravlju (1).

2.1. Instrumentarij i tehnike

Osnovni instrumentarij za ambulantno vađenje zuba čine kliješta i poluge (Slika 1.). Oni su konstruirani prema morfologiji zuba, njihovoj veličini i položaju u zubnome nizu te tehnici ekstrakcije.



Slika 1. Kliješta i poluge za vađenje zuba u gornjoj i donjoj čeljusti

Preuzeto s dopuštenjem autora: Stjepan Kos-Grabar, dr. dent. med.

S obzirom na vrstu denticije razlikuju se kliješta za mliječne i za trajne zube, a prema konstrukciji i namjeni dijele se na kliješta i poluge za gornje i donje zube.

Za vađenje frakturiranih korjenova u praksi se upotrebljavaju i pomoćni instrumenti koji su konstruirani za izvođenje drugih stomatoloških zahvata poput endodontskih iglica ili instrumenata za uklanjanje kamenca (1).

Postoje različite tehnike vađenja zuba, ali je svima cilj rasklimavanje zuba i posljedično njegovo izvlačenje iz alveole. Budući da je zub pričvršćen za alveolu pomoću vlakana parodontnog ligamenta tijekom samog postupka, potrebno je potrgati njegove niti da bismo izvukli zub. Razlikuju se metoda sporih i metoda brzih rotacija i luksacija.

Najčešće korištena tehnika je metoda sporih rotacija i luksacija, pri čemu je rotacijski pokret dominantan kod vađenja okruglastih jednokorijenskih zuba, a luksacijska kretnja za vađenje plosnatih korjenova i višekorijenskih zuba (2).

2.2. Postupak vađenja

Sam proces vađenja sastoji se od nekoliko postupaka, a to su:

1. degažiranje gingive
2. adaptacija kliješta
3. rasklimavanje zuba
4. izvlačenje zuba iz alveole
5. ekskohleacija alveole te
6. repozicija alveole (1).

Degažiranje gingive izvodi se pomoću poluge i tako odvajamo gingivni prijepoj od vrata zuba i stvorimo prostor za hvatala kliješta.

Odgovarajuća kliješta potrebno je adaptirati uz krunu zuba preko njezinog ekvatora, odnosno vrhovi hvatala trebaju doći do alveo-dentalne granice.

Rasklimavanjem zuba proširuje se alveola i trgaju niti parodontnog ligamenta. Rasklimavanje se vrši pomoću rotacijskih ili luksacijskih pokreta te njihovom kombinacijom.

Nadalje, zub se iz alveole izvlači u pravilu prema vestibularno, a alveola se očisti kohleom kako bi se omogućilo bolje cijeljenje postekstrakcijske rane.

Na kraju je potrebno reponirati alveolu, čime se približe rubovi rane i osigura retencija i zaštita krvnog ugruška. Repoziacija se izvodi digitalnom kompresijom u smjeru vestibularno i oralno prema sredini alveolarnog grebena (1).

2.3. Indikacije i kontraindikacije za vađenje zuba

Indikacije za ekstrakciju zuba su:

- zub u frakturnoj pukotini
- fokalna infekcija
- neupotrebljivi korijeni zuba
- zub uzročnik akutne upale
- impaktirani i retinirani zubi
- zubi koje je nemoguće sanirati
- protetski/estetski/ortodontski razlozi
- kariozno destruiran zub
- parodontno oboljenje zuba
- zubi koji imaju *fausse route*
- fraktura korijena zuba (2).

Relativne kontraindikacije za ekstrakciju zuba, u sklopu kojih je ponekad potrebno odgoditi kirurški zahvat, mogu biti:

- dvostruka antiagregacijska terapija
- antikoagulantna terapija
- bisfosfonatna terapija
- hipertenzija (> 180/110 mmHg)
- hemofilija

- ozračena čeljust (zbog rizika od osteoradionekroze)

Osteoradionekroza (ORN), tj. ishemična nekroza kosti uzrokovana zračenjem predstavlja najozbiljniju komplikaciju radioterapije (4). Javlja se u 8,2 % pacijenata zračenih u području glave i vrata (5). Prema tome, prije samog zračenja potrebno je ekstrahirati sve zube s upitnom prognozom kako bi se minimalizirao rizik za njezin nastanak (6). U pravilu sve kirurške zahvate treba završiti najmanje 14 dana prije početka zračenja (7).

Rizik za nastanak ORN-a je sveden na minimum ako se ekstrakcije obave 21 ili više dana prije početka zračenja (8). Kirurški zahvat u ozračenoj kosti povećava za 50 % opasnost od pojave ORN-a tako da ekstrakcije nakon zračenja treba izbjegavati (9).

Ako je ekstrakcija neophodna, treba ju izvesti sa što manje traume, a pacijenta zaštititi antibioticima. Također se preporučuje upotreba anestetika bez vazokonstriktora i ispiranje usta otopinom klorheksidina prije ekstrakcije radi postizanja aseptičkih uvjeta (7, 10, 11).

3. ANESTEZIJA

Prije samog postupka ekstrakcije određenog zuba potrebno je postići analgeziju operativnog područja. To možemo postići davanjem anestezije koja je osnovni preduvjet za uspješnost planiranog zahvata. Prije odluke o anesteziji, ovisno o anamnezi određenog pacijenta, potrebno je odabrati najprikladniju tehniku anestezije i anestetik. Pritom terapeut treba biti educiran o tehnici koju primjenjuje i o maksimalnoj dopuštenoj dozi anestetika kako bi anestezija bila djelotvorna te da se rizik od bilo koje sistemske komplikacije svede na minimum.

3.1. Vrste anestezije

3.1.1. Opća anestezija

Opća anestezija reverzibilno je stanje kontrolirane besvijesti u kojem su privremeno blokirani eferentni senzorni putevi (2). Opći anestetici inhibiraju transmisiju u sinapsama. Razlog tog inhibitornog učinka mogu biti smanjeno oslobađanje neurotransmitora, inhibicija njihovog postsinaptičkog učinka ili smanjena podražljivost postsinaptičkih stanica (12). Prilikom vađenja zuba indicirana je samo u iznimnim slučajevima (zbog nemogućnosti suradnje s pacijentom, mentalne retardacije, ankiloze temporomanibularnog zgloba, zbog upale na mjestu aplikacije itd.) (13).

3.1.2. Lokalna anestezija

U većini slučajeva u svim područjima dentalne medicine pa tako i u oralnoj kirurgiji primjenjuje se lokalna anestezija. Lokalni anestetici sredstva su koja reverzibilno prekidaju provođenje podražaja u perifernim osjetnim živcima na mjestu primjene. Tako nastaje privremena analgezija određenog područja.

Provodljivost se blokira najprije u tankim nemijeliniziranim i mijeliniziranim vlaknima. Najprije se uklanja osjet boli, zatim osjet za temperaturu i dodir, a na kraju dubinski osjet (12).

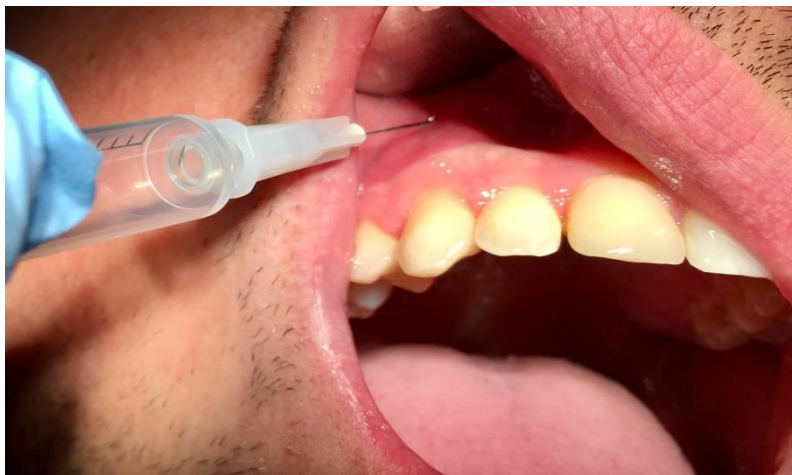U odnosu na opću anesteziju, lokalna je manje rizična te ne zahtijeva opremljenost ambulante aparaturom, lijekovima i kvalificiranim osobljem za opću anesteziju, a pacijent se nakon završenog zahvata ne mora zadržavati (14).

U dentalnoj medicini lokalna anestezija može biti:

1. površinska – epimukozna (premazivanjem ili raspršivanjem)
2. infiltracijska – submukozna (izravnim injiciranjem u tkivo) ili
3. provodna – perineuralna (injiciranjem u blizinu živca) (12).

Površinska (topikalna) anestezija primjenjuje se za uklanjanje boli koja nastaje kod penetracije igle te kod malih zahvata u usnoj šupljini. Anestetik za topikalnu primjenu nanosi se na sluznicu premazivanjem tkiva pomoću aplikatora ili raspršivanjem već tvornički doziranog spreja.

Infiltracijska (pleksus) anestezija anestezira terminalne živčane završetke gornjeg i donjeg dentalnog spleta. Primjenjuje se kod vađenja zuba u maksili i u mandibuli. U maksili s obzirom na njezinu koštanu građu, tanku kompaktu i oskudno razvijenu spongiozu, sva je područja moguće anestezirati samo primjenom pleksus anestezije (Slika 2.). U mandibuli, zbog debele kompakte i dobro razvijene spongioze, infiltracijska anestezija koristi se samo u frontalnom području (14).



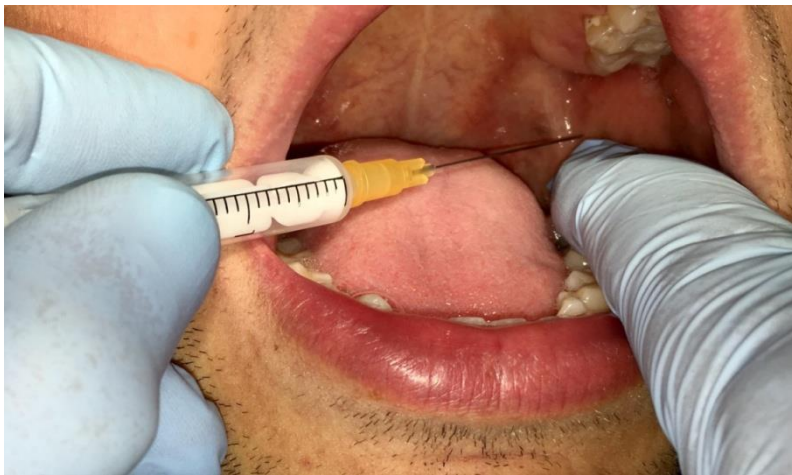Slika 2. Infiltracijska anestezija u gornjoj čeljusti.

Preuzeto s dopuštenjem autora: Stjepan Kos-Grabar, dr. dent. med.

Od provodnih anestezija u dentalnoj medicini, najčešće se primjenjuje mandibularna anestezija (Slika 3.).

Koristi se kod vađenja donjih molara, a njezinom primjenom anestezira se donji alveolarni živac prije ulaska u mandibularni kanal, mentalni i incizalni živac te lingvalni živac prije ulaska u jezik i lingvalnu sluznicu.

Područje analgezije obuhvaća pulpu svih donjih zuba te strane, korpus i donji dio ramusa mandibule, vestibularnu sluznicu i periost do prvog donjeg kutnjaka, prednje 2/3 jezika i dno usne šupljine te lingvalnu sluznicu i periost. Za područje bukalne sluznice kutnjaka potrebna je dodatna infiltracijska anestezija odnosno blok bukalnog živca (14).



Slika 3. Mandibularna anestezija u donjoj čeljusti.

Preuzeto s dopuštenjem autora: Stjepan Kos-Grabar, dr. dent. med.

3.2. Građa i vrste anestetika

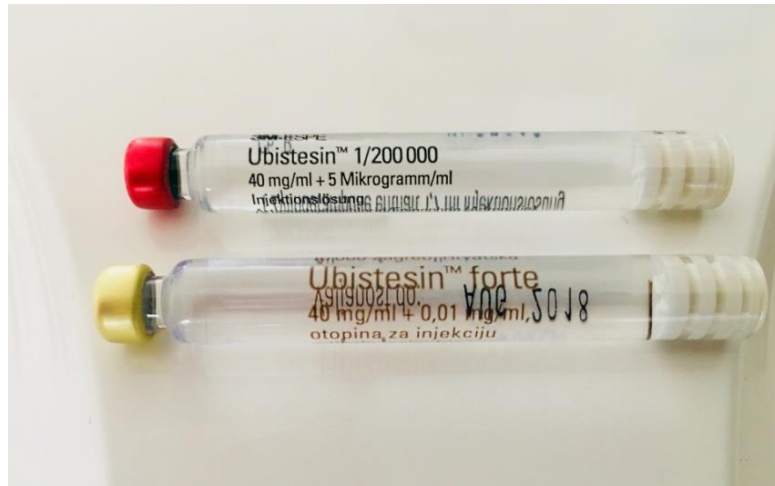Molekula lokalnih anestetika sastoji se od lipofilne skupine (koja je aromatični ili heterociklički prsten), hidrofilnog dijela i intermedijarnog lanca koji ih povezuje. Amino skupina i polarni karboksilni kisik dio su kemijske strukture zbog koje dolazi do anestetskog učinka.

Ovisno o načinu vezanja intermedijarnog lanca (pomoću aminoesterske ili amidne veze), razlikuju se esterski te amidni lokalni anestetici. Te dvije skupine međusobno se razlikuju po farmakološkim osobinama (14).

Esterski lokalni anestetici razgrađuju se hidrolizom u jetri i plazmi pomoću enzima pseudokolinesteraze, a amidni se biotransformiraju u jetri dealkilacijom i hidrolizom pomoću jetrene amidaze (12).

U dentalnoj medicini najčešće se primjenjuju: artikain, lidokain, levobupivakain, mepivakain i prilokain.

Artikain (Ubistesin, Ubistesin forte) amidni je lokalni anestetik koji se u dentalnoj medicini rabi kao 4 %-tna otopina s vazokonstriktorom ili bez njega u razrjeđenju 1 : 100 000 i 1 : 200 000. Dolazi i u ampulama od 1,7 i 1,8 mililitara koje se umeću u karpul štrcaljku (Slika 4.) (14).



Slika 4. Ampula lokalnog anestetika koja se umeće u karpul-štrcaljku

Preuzeto s dopuštenjem autora: Stjepan Kos-Grabar, dr. dent. med.

Kao vazokonstriktori najčešće se koriste adrenalin ili noradrenalin. Svrha vazokonstriktora je smanjiti apsorpciju lokalnog anestetika u plazmu, produljiti njegovo djelovanje na mjestu primjene i smanjiti krvarenje (2).

4. KOMPLIKACIJE TIJEKOM VAĐENJA ZUBA

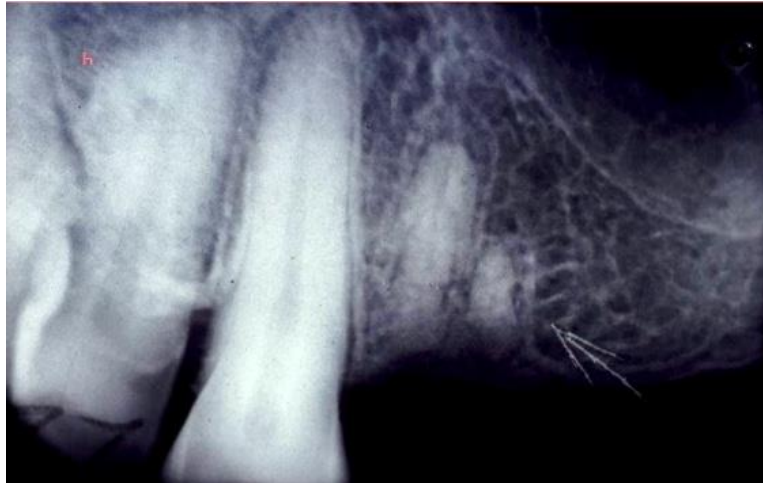Ovisno o vremenu nastanka razlikujemo komplikacije tijekom vađenja zuba i nakon vađenja zuba. Komplikacije tijekom vađenja najčešće nastaju zbog nepravilne tehnike vađenja zuba ili loše procjene težine samog zahvata (1). Nadalje, one ovise i o ponašanju bolesnika tijekom vađenja, tehnici rada stomatologa, anatomskom i patološkom stanju zuba, parodonta, čeljusti te općem stanju bolesnika (2).

Komplikacije tijekom vađenja zuba su:

- fraktura krune zuba
- fraktura korijena zuba
- fraktura interradikularnih septa
- fraktura alveolarnog grebena
- fraktura korpusa mandibule
- ozljeda susjednog zuba
- ozljeda zuba antagonista
- ozljeda mekih tkiva
- iskliznuće zuba ili korijena
- utisnuće zuba ili korijena u okolna tkiva
- luksacija temporomandibularnog zgloba
- oroantralna komunikacija

4.1. Fraktura krune zuba

Fraktura krune zuba komplikacija je koja nastaje tijekom vađenja zuba kliještima i polugama (Slika 5.). Najčešći razlozi su: kariozna destrukcija zubne krune, jak otpor korijena zuba (zbog zavintosti, divergencije ili hiper cementoze), loš izbor kliješta, pogrešna tehnika ili prebrzo vađenje te primjena prevelike snage pri vađenju zuba (1).



Slika 5. Fraktura krune zuba

Preuzeto s dopuštanjem autora: prof. dr. sc. Tihomir Kuna

Isto tako, neki zubi imaju krhku krunu i čvrsto usađene korijene u alveolu, pa se već pri fiksaciji kliješta ili blagoj luksaciji kruna staklasto slomi.

Ako se dogodi da dođe do frakture krune zuba, vađenje preostalog dijela zuba ovisi o broju zubnih korjenova i o mjestu frakture (2).

Jednokorijenski zubi nakon frakture krune ekstrahiraju se korijenskim kliještima, uz prethodno degažiranje gingive kako bi se prikazao rub alveole. Pritom je vrlo važan izbor kliješta jer se hvatala kliješta moraju dobro adaptirati uz ostatni dio zuba kako bi se savladao u pravilu jak otpor korijena zato što kliještima hvatamo samo mali dio frakturiranog zuba (1, 2). Ako je zub frakturiran u visini vrata te je preostali dio zuba u visini ruba alveole, korijenska kliješta trebaju se aplicirati 2 – 3 mm preko ruba alveole i luksacijskim pokretima izvaditi preostali dio zuba. Kod loma zuba ispod ruba alveole u cervikalnoj trećini, vađenje preostalog dijela izvodi se pomoću poluga. Prelomljeni zubi u apikalnoj trećini pri kraju ekstrakcije vade se apeks elevatorima ili endodontskim instrumentom koji se utisne u korijenski kanal. Za njihovo vađenje nije potrebna primjena prevelike sile jer je korijen već raskliman u ranijim fazama vađenja.

Višekorijenski zubi nakon frakture krune u visini vrata zuba mogu se vaditi rog kliještima (kutnjaci) ili je potrebno separirati korijenove fisurnim svrdlom pa vađenje izvesti polugama i korijenskim kliještima. Kod separacije gornjih kutnjaka, potrebno je odvojiti bukomezijalni

od bukodistalnog korijena te bukalne korjenove od palatinalnog. Pritom je bitno ne utiskivati fisurno svrdlo dublje od furkacije da ne dođe do otvaranja maksilarnog sinusa. Kod separacije mandibularnih kutnjaka svrdlom odvajamo mezijalni od distalnog korijena, nakon čega polugom po Beinu rasklimamo korijene i nakon toga ih pojedinačno izvadimo korijenskim kliještima (1).

4.2. Fraktura korijena zuba

Fraktura korijena zuba odnosi se na lom korijena unutar njegove alveole (2). Najveći rizik za lom imaju dugački, zavijeni i divergentni korijeni (15). Pri ekstrakciji višekorijenskih molara i gornjih prvih premolara, fraktura korijena čini jednu od najčešćih komplikacija jer je mandibula masivna, a korijeni se po broju i morfologiji pojavljuju u različitim varijacijama. Moguća je fraktura svakog korijena i to na bilo kojem mjestu (16, 17).

Do frakture korijena mogu dovesti i pogrešna tehnika ekstrakcije, pregrub rad, cement, dugogodišnje devitalizirani zubi te slomljeni ili zarasli korijeni (13). Kada dođe do frakture korijena daljnji postupak ovisi o više čimbenika.

Neki od njih su: veličina preostalog dijela korijena i lokalizacija frakture, njegova pomičnost, blizina anatomskih struktura poput maksilarnog sinusa ili mandibularnog kanala, broj frakturiranih korjenova te kooperativnost pacijenta (2, 18). Ako su korijeni prelomljeni na različitim visinama, polugom se najprije vadi duži korijen uklanjajući septum, a nakon toga iz prazne se alveole vadi preostali korijen.

Duboko prelomljene i ankilozirane korijene jednokorijenskih ili višekorijenskih zuba najbolje je ukloniti alveotomijom, jer se tako najmanje traumatizira okolno tkivo i ne otežava zarastanje postekstrakcijske rane.

Kako bi se alveotomija izvela, potrebno je prikazati koštanu stijenku alveole čiji dio treba ukloniti. Kod odstranjivanja frakturiranih korijena uklanja se vestibularna stijenka alveole, nakon odizanja mukoperiostalnog režnja. Zatim se prelomljeni dio korijena odgovarajućim instrumentom potiskuje prema vestibularno ili prema širem dijelu alveole.

Alveotomija je indicirana i kada je vrh korijena izrazito zavijen ili bačvast, kada postoji rizik od utiskivanja prelomljenog korijena u susjedne anatomske prostore, kod izrazito kompaktne alveolne kosti te kada je korijen zaostao u alveoli, a rana zarasla (1).

4.3. Fraktura interradičularnih septa

Fraktura interradičularnih septa moguća je komplikacija kod višekorijenskih zuba. Ako je došlo do infrakcije tih septa, pri čemu ipak postoji kontakt s ostatnom kosti, nije ih potrebno izvaditi van. Dovoljno je samo iz praznih alveola ekskohleirati upalno granulacijsko tkivo te napraviti repoziciju, nakon čega dolazi do revaskularizacije i zarastanja. Međutim, ako se septa sasvim odlijepe, taj sekvistar iz alveole potrebno je odstraniti jer je to anaerobno tkivo vrlo pogodno za razvoj bakterija i sekundarne infekcije, što može uzrokovati postekstrakcijsku bol. Odstranjenje je moguće izvršiti Luerovim kliještima ili peanom (2).

4.4. Fraktura alveolarnog grebena

Do frakture alveolarnog grebena može doći ako se pri vađenju upotrijebi sila koja je veća od same elastičnosti koštane stijenke alveole ili kada se kliješta apliciraju preko alveolne kosti. Najčešće dolazi do prijeloma samo vestibularne lamele alveolarnog nastavka.

Međutim, osobito je značajna i fraktura lingvalne stijenke alveole pri vađenju mandibularnih molara jer može doći do traume lingvalnog živca (18). Nadalje, grubim i nesmotrenim radom može doći i do prijeloma cijele koštane lamele, koji je najčešći kod vađenja gornjih očnjaka i svih kutnjaka. Ako je polomljena lamela vezana za periost, ostavlja se na mjestu zbog očuvane vaskularizacije koja osigurava normalno cijeljenje rane (1). Ako je polomljeni dio alveolarnog nastavka malen i odvojen od periosta, potrebno ga je odstraniti te zagladiti oštre rubove preostale koštane lamele.

Nakon toga rana se ispere fiziološkom otopinom i zašije (18). Pri vađenju zuba koji su smješteni duboko u alveolarnoj kosti te kada postoje nepovoljni anatomske odnosi, može se odlomiti cijeli alveolarni greben jednog ili više zuba. Ako prilikom vađenja osjetimo da se uz zub klima i alveolarni nastavak, potrebno je prekinuti započeto vađenje da pritom ne prelomimo alveolarni nastavak do kraja i ne razderemo sluznicu koja ga prekriva (1).

Ako se zub ipak mora izvaditi, ekstrakciju je potrebno završiti alveotomijom koja će nakon odstranjenja zuba pokazati radi li se o frakturi kosti ili samo o infrakciji. Frakturiranu kost potrebno je ukloniti i defekt pokriti sluznicom režnja koji je napravljen za alveotomiju. Infrakcija kosti učvrsti se šinom dok ne zaraste.

U slučaju kada se zub u dogledno vrijeme ne mora izvaditi, napravi se ažurirana šina, čime se greben fiksira na 6 tjedana radi zarastanja kosti. Taj incident mnogo je češći u maksili nego u mandibuli zbog razlike u debljini te sastavu kosti. Najčešće se događa u području tubera maksile ako postoji nepovoljan anatomski odnos zuba i palatinalnog recesusa maksilarnog sinusa, pri čemu su baze alveola prekrivene tankom koštanom lamelom kompaktne kosti (1, 2).

4.4.1. Fraktura tubera maksile

Tuber maksile čini distalno lateralni završetak maksile (19). Nastavlja se iznad najdistalnijeg dijela alveolarnog grebena i s njim čini kompaktnu koštanu masu spongiozne i kompaktne kosti. Taj njegov položaj i odnos značajan je i u pogledu maksilarnog sinusa. On u dijelu čini zaobljeni lateralno distalni ugao sinusa.

Ako je alveolarni recesus maksilarnog sinusa pomaknut prema natrag, onda je cijeli distalni dio alveolarnog grebena i tubera oslabljen sinusnom šupljinom. Iznad prvog molara nalazi se relativno jak infrazigomatični greben, a distalnije od njega nema koštane strukture koja bi pružala jači otpor, osobito ako je alveolarni recesus dobro razvijen.

Isto tako, otpor kosti iza grebena može biti oslabljen i retiniranim ili impaktiranim molarom koji svojim obujmom smanjuje volumen kosti. Svi ti razlozi smanjuju otpor alveolarne kosti distalno od infrazigomatičnog grebena (2).

Nadalje, ostali predisponirajući čimbenici za frakturu tubera maksile tijekom ekstrakcije gornjih molara mogu biti: veliki maksilarni sinus s tankim stijenkama, izrazito divergentni korijeni, povećan broj korijena, fuzija zuba, ankiloza, hipercementoza gornjih molara ili kronični periapikalni proces (20). Fraktura tubera maksile češće nastaje pri vađenju gornjeg umnjaka ili gornjeg drugog molara (15), pogotovo ako je posljednji zub u nizu.

Budući da je tuber maksile važan za stabilnost maksilarne denticije, osobito je zabrinjavajuća fraktura većeg dijela alveolarnog grebena u području tubera (15, 21). Nakon frakture alveolarnog grebena klinički postoji osjećaj pomičnosti kosti, a fraktura tubera može se potvrditi i radiološki (22). U slučaju frakture, najpovoljnije je prekinuti ekstrakciju.

Terapija se provodi tako da se tuber preko zuba reponira i fiksira šinom. Ako se to ne može izvesti, napravi se rez na sluznici kako bi se prikazao tuber i frakturna pukotina. Zatim se zub oslobodi iz alveole i odstrani, a tuber se reponira te fiksira osteosintezom i šinom.

Sluznica u predjelu reza treba se zašiti, a to je često nemoguće, pa se koštani dio tubera, ispod frakturane pukotine, ukloni. Nakon toga koštani se defekt ispuni spužvastom tvari i odljušteni režanj sašije (2).

Srećom, učestalost frakture tubera tijekom vađenja gornjih molara relativno je niska. Istraživanje Baniwala i Paudela (2007) pokazalo je da se na uzorku od 8455 zubnih ekstrakcija fraktura tubera maksile pojavila u 0,15 % slučajeva (23).

4.5. Fraktura korpusa mandibule

To je vrlo rijedak incident zato što je mandibula ipak više kortikalna od maksile, pogotovo u distalnim arealima. Unatoč tome, zbog prevelike primjene sile te grubog baratanja polugama, osobito onih kojima je držalo pod pravim kutem (Winter, Lecluse, Schlemmer), može doći do frakture mandibule. Nadalje, mogućnost frakture veća je u slučaju patoloških procesa u kosti (poput velike ciste, tumora), metaboličkih bolesti kosti (osteoporoze, osteopetroze, Pagetove bolesti) ili prijašnjeg zračenja (1). Osim toga, uzrok oslabljenja mandibule može biti i impaktirani zub.

Do frakture mandibule najčešće dolazi kod ekstrakcije impaktiranih mandibularnih trećih molara uslijed prekomjerne sile polugom, a uzrok frakture može biti i ankiloza zuba (18).

Znakovi koji tijekom rada mogu ukazati na frakturu su: zvuk prijeloma kosti, abnormalna pokretljivost, krepitacije i vidljiva dislokacija mandibule na mjestu prijeloma (13).

4.5.1. Simptomi i znakovi frakture mandibule

Najčešći simptomi prijeloma mandibule su: bol kod pomicanja čeljusti, otežano pomicanje čeljusti, gutanje i žvakanje te poremećaj okluzije. Ako prijelom zahvati i područje donjeg alveolarnog živca, mogući su i ispadi senzibiliteta zuba, mekog tkiva usne šupljine i brade. Kliničkim pregledom vidljiva je oteklina na mjestu frakture. Ona je neposredno nakon prijeloma posljedica edema i hematoma, a kasnije i infekcije koja nastaje uz zub u frakturnoj pukotini zbog kontaminacije iz usne šupljine. Intraoralnom inspekcijom ponekad se može vidjeti i poremećaj okluzije, a prekid kontinuiteta može se ispitati i palpacijom mandibule. Za dokaz frakture u području korpusa mandibule palpira se uvijek bimanualno, pri čemu je palac u ustima, a ostali prsti ispod njezinog donjeg ruba. U slučaju loma na tom mjestu dolazi do bolnosti, krepitacije ili pomaka (24).

4.5.2. Liječenje frakture mandibule

U liječenju frakture mandibule, kao i kod svake druge frakture, primjenjuje se repozicija (vraćanje ulomaka u prvobitni položaj), fiksacija i imobilizacija (učvršćenje povezanih ulomaka u normalnom položaju). Repozicija se izvodi manualno, a može se ostvariti i intermaksilarnom fiksacijom koja traje 6 tjedana. Fiksacija se može izvršiti imobilizacijom, tj. intermaksilarnom fiksacijom ili kirurški osteosintezom.

Intermaksilarna fiksacija postupak je povezivanja maksile i mandibule u položaj normalnog zagriža. Najčešće se provodi tako da se na zube obje čeljusti fiksiraju metalni lukovi s kukicama, između kojih se stavljaju gumice koje svojim vlakom ostvaruju kontakt zuba gornje i donje čeljusti u položaju centralne okluzije. Tako se postiže fiksacija i imobilizacija ulomaka u jedinom ispravnom položaju, tj. u položaju onog zagriža koji je postojao prije prijeloma.

Suvremeniji je način liječenja frakture mandibule osteosinteza. Ona predstavlja spajanje ulomaka žicom ili posebnom pločicom koja se fiksira vijcima. Indikaciju za osteosintezu čine sva stanja kod kojih repoziciju nije moguće postići samo intermaksilarnom fiksacijom (24).

4.6. Ozljeda susjednog zuba

Do ozljede susjednog zuba može doći pri nepravilnom radu s kliještima ili polugama. Mogući uzroci su: nepravilna adaptacija kliješta preko susjednog zuba, upotreba kliješta s prevelikom hvatalom ili oslanjanje polugama na susjedni zub. Posljedice mogu biti od djelomične ili potpune luksacije susjednog zuba do frakture njegove krune. Luksacija susjednog zuba česta je kod ekstrakcije donjih umnjaka jer se tada kao oslonac koristi molar. Ako je taj molar paradontozan, tada je komplikacija gotovo sigurna. Također, rizik za luksaciju veći je ako zub koji služi kao oslonac poluge nije u potpunom zubnom nizu (1, 16).

U slučaju značajnije luksacije susjednog zuba, potrebna je njegova repozicija u odgovarajući položaj i fiksacija. Pritom je bitno provjeriti zagriž radi potvrde da se ne nalazi u supraokluziji (15). Kod prijeloma krune susjednog zuba terapija i prognoza ovise u dubini prijeloma.

4.7. Ozljeda zuba antagonista

Pri kraju teške ekstrakcije donjih zuba, pogotovo donjih molara, moguće je naglo popuštanje zuba pa hvatala kliješta mogu udariti u zub ili zube gornje čeljusti. Tako može doći do prijeloma krune antagonističkog zuba. Najčešće se događaju prijelomi bukalnih kvržica zuba antagonista, osobito u slučaju većeg ispuna (1). Radi prevencije te komplikacije, treba nastojati da prilikom ekstrakcije zuba bilo u gornjoj ili donjoj čeljusti, terminalna kretnja bude uvijek prema vestibularno. Isto tako, pri duljim ekstrakcijama preporučljivo je povremeno napraviti stanku radi odmora ruke.

4.8. Ozljeda mekih tkiva

Meka tkiva mogu se ozlijediti uslijed nepažljivog rada kliještima ili polugama. Kliještima se gingiva može rastrgati u završnoj fazi vađenja zuba, kada njeni rubovi nisu prije početka vađenja dobro degažirani ili kada hvatalom obuhvatimo zub preko gingive. Ozljeda polugama nastaje u fazi degažiranja gingive, ako poluga nije fiksirana pa klizne u meka tkiva (1). Najčešće su ozljede sluznica obraza, dna usne šupljine, nepca i retromolarno područje (18). Laceriranu sluznicu treba zašiti, a kontuziju gingive ekscidirati da ne dođe do nekroze. Ogoljelo mjesto potrebno je pokriti režnjem sluznice iz zdrave okoline (2).

4.9. Iskliznuće zuba ili korijena

Iskliznuće zuba ili korijena predstavlja jednu od najopasnijih komplikacija jer u slučaju nepovoljnih okolnosti može završiti i letalnim ishodom. Ako dođe do iskliznuća zuba ili korijena u usnu šupljinu (vestibularno ili lingvalno) najčešće nema nikakvih posljedica jer ih možemo izvaditi pincetom. Nadalje, ponekad se može dogoditi da pacijent proguta zub, pri čemu ga najčešće izbaci defekacijom unutar 2 – 4 dana (1, 15). Međutim, taj incident može imati i ozbiljne komplikacije ako se dogodi iskliznuće zuba u ždrijelo.

To je obično posljedica nepripremljenosti pacijenta i njegove refleksne reakcije. U ždrijelu se zub može zadržati u njegovoj sluznici ili završiti u području larinksa. Pritom dolazi do podražaja na kašalj, a moguć je i edem sluznice. Ipak, najteži scenarij iskliznuća zuba ili korijena njegova je aspiracija jer može završiti i smrću pacijenta ugušenjem uslijed opstrukcije dišnog puta.

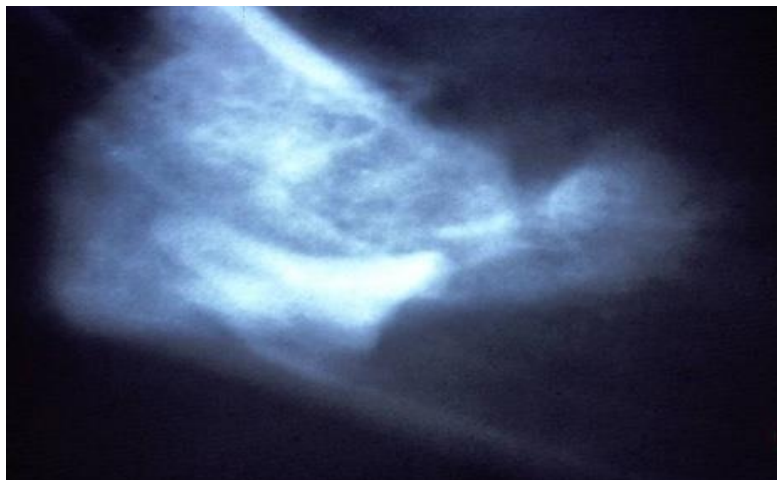Prema tome, svaki zub koji je upao u ždrijelo zahtijeva hitnu i stručnu intervenciju specijalista otorinolaringologa (2). Za prvu pomoć na pacijentu možemo izvesti Heimlichov hvat.

Izvodi se tako se stanemo iza njegovih leđa i obuhvatimo ga rukama. Zatim se napravi brzi i snažan pritisak u području gornjeg dijela trbuha (ispod vrha sternuma). Tako dolazi do porasta tlaka u abdominalnoj šupljini uz istodobni porast tlaka u plućima koji izbacilo strano tijelo iz dišnog puta.

4.10. Utisnuće zuba ili korijena u okolna tkiva

Tijekom ekstrakcije, osobito polugama, zub ili korijen mogu se utisnuti u okolnu sluznicu, submandibularni prostor, patološke prostore, maksilarni sinus ili u mandibularni kanal.

U okolnu gingivu ili sluznicu u pravilu se može utisnuti korijen zuba (Slika 6.). Pritom kod donjih korijena najčešće dolazi do utisnuća u lingvalnu, a kod vestibularnih gornjih korijena u vestibularnu sluznicu. To se najčešće događa kada se polugama bez preglednosti radnog polja želi izvaditi prelomljeni korijen.



Slika 6. Utisnuće zuba sublingvalno

Preuzeto s dopuštenjem autora: prof. dr. sc. Tihomir Kuna

Ako nam preglednost nije dobra, potrebno je kažiprstom ispalpirati sluznicu u smjeru od apikalnog dijela alveole prema cervikalno.

Zatim se ispalpirani korijen fiksira prstom, odmakne gingiva i utisnuti korijen izvadi odgovarajućim instrumentom. Kako bismo sve navedeno izbjegli, treba imati na umu da ekstrahiramo samo ono što možemo vidjeti.

Do utisnuća zuba ili korijena u submandibularni prostor može doći pri vađenju donjeg umnjaka. Mogući je uzrok nespretna manipulacija kojom se dio zuba ugura ispod lingvalne sluznice, odnosno ispod hvatišta milohioidnog mišića pa dospije u submandibularni prostor.

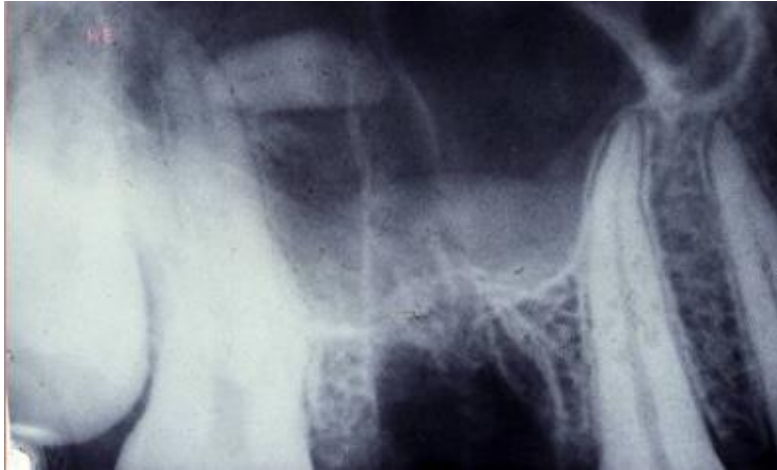U tom slučaju pacijent ne smije puno pričati i žvakati jer mišići dna usne šupljine mogu korijen utisnuti u još dublje anatomske prostore. Dubokom palpacijom lingvalne sluznice u manjem broju slučajeva može se pronaći takav korijen, ali se najčešće vađenje tako utisnutog korijena izvodi kirurški u specijalističkoj ustanovi. Operativni pristup je s vanjske strane ispod donjeg ruba mandibule. Pažljivom preparacijom potrebno je prikazati submandibularnu ložu i ukloniti zub.

Utisnuće korijena u patološki proces najčešće se događa u slučaju postojanja odontogene ciste koja nije ranije dijagnosticirana. Budući da je ona većeg volumena od korijena, potiskivanjem korijena prema apikalno može doći do njegovog utisnuća u samu cistu. Terapija se provodi kirurški – cistektomijom (1, 2).

4.10.1. Korijen u maksilarnom sinusu

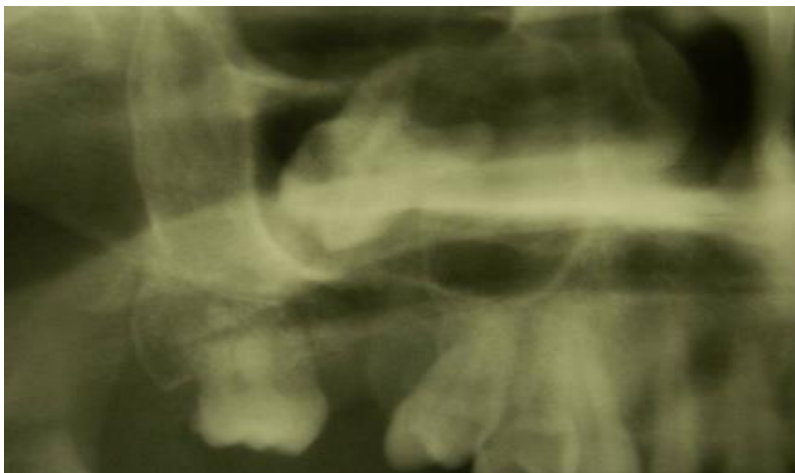
Svaki korijen koji strši u maksilarni sinus može se prilikom ekstrakcije u njega ugurati, a isto tako moguće je i utisnuće čitavog zuba u sinusnu šupljinu (Slika 7. i Slika 8.).

Utiskivanje korijena u sinus može biti posljedica: nedovoljne preglednosti radnog polja prilikom ekstrakcije korijena, pretjerane sile pri vertikalnoj primjeni poluge ili vađenja kliještima preko alveole pri čemu korijen zbog elastičnosti alveolarne stijenke odskoči u maksilarni sinus.



Slika 7. Utisnuće korijena zuba u maksilarni sinus

Preuzeto s dopuštenjem autora: prof. dr. sc. Tihomir Kuna



Slika 8. Utisnuća zuba u maksilarni sinus

Preuzeto s dopuštenjem autora: prof. dr. sc. Tihomir Kuna

U sinusnu šupljinu često se utisnu korijeni gornjih molara jer imaju najbliži odnos s dnom sinusa, a rjeđe i korijeni premolara (1, 2). Prema analizi 87 hospitaliziranih bolesnika zbog ugranog korijena u maksilarni sinus, kod njih 49 došlo je do ugranavanja korijena pri ekstrakciji prvog gornjeg molara. Zatim po učestalosti ugranavanja u sinus slijede drugi gornji molari (25).

Položaj utisnutog korijena može biti različit, odnosno on može biti slobodan unutar sinusa ili fiksiran zadebljalom sluznicom (26).

Nadalje, pri vađenju impaktiranog gornjeg umnjaka koji je u bliskom odnosu s alveolarnim ili palatinalnim recesusom sinusa, uslijed nepažljivog rada također može doći do njegovog utiskivanja u maksilarni sinus (18).

Kad god postoji korijen u sinusu, treba imati na umu da je najčešće inficiran, a i korijen zdravog zuba u sinusu djeluje kao strano tijelo. Takav korijen treba hitno izvaditi jer odugovlačenje dovodi do sinusitisa (27). Reakcija sluznice sinusa ovisi o virulenciji unesenih mikroorganizama, komunikaciji s ustima i vremenu koje korijen provede u sinusu. Ako korijen u sinusu boravi više godina, normalna sluznica sinusa rijetko se nađe (28, 29). Killey smatra da je nužno odstraniti ugurani korijen iz sinusa u prva 24 sata jer se tako značajno smanjuje mogućnost infekcije i upale sinusa (26).

Odabir operacijskog postupka ovisi o stanju sluznice sinusa, postojanju oroantralne komunikacije te položaju korijena u sinusu. Vađenje korijena iz maksilarnog sinusa izvodi se kirurški kroz alveolu ili radikalnom operacijom sinusa Caldwell-Lucovom metodom. Pritom, pristup kroz alveolu ima manji rizik za poslijeoperativne komplikacije od radikalne operacije sinusa. Zbog toga je radikalna operacija sinusa Caldwell-Lucovom metodom indicirana samo u slučaju kada postoji upala (25).

4.10.2. Korijen u mandibularnog kanalu

Isto kao što korijen može stršati u maksilarni sinus, također može stršati i u mandibularni kanal. Uslijed toga postoji opasnost od uguravanja korijena u sam lumen mandibularnog kanala prilikom grube ekstrakcije polugama.

Najčešće je riječ o korijenima donjih kutnjaka, a osobito donjeg umnjaka koji ima najbliži odnos s mandibularnim kanalom.

Utisnuti korijen potrebno je što prije izvaditi kako bismo prevenirali nastanak infekcije ili parestezije zbog pritiska na donji alveolarni živac. Pritom je indicirana alveotomomija kojom treba prikazati mandibularni kanal i oprezno odstraniti sam korijen. Ako dođe do ozljede živca, pacijentu je potrebno ordinirati vitamin B-kompleksa kako bismo potaknuli njegovu bržu regeneraciju. Ako klinički utvrdimo prekid kontinuiteta živca, pacijenta treba uputiti u specijaliziranu ustanovu da se prekinuti dijelovi živca pokušaju spojiti (1, 2).

4.11. Luksacija temporomandibularnog zgloba

Temporomandibularni zglob (TMZ) jedan je od najsloženijih zglobova u tijelu, područje u kojem mandibula artikulira s lubanjom.

Smatra se ginglimoartrodijalnim zglobovom – ginglimoidnim jer omogućuje šarnirsku kretanju u jednoj ravnini, a artrodijalnim jer omogućuje i klizne kretanje (30).

Sastoji se od kondilarnog nastavka mandibule koji pristaje u mandibularnu udubinu sljepoočne kosti. Između njih nalazi se disk vezivnog hrskavičnog tkiva. Zglobna površina diska građena je od fibroznog prstena, dok njegov stražnji dio čini retrodiskalno tkivo (31). Strukture međusobno povezuju tetive mišića, ligamenti te zglobna čahura, koja ih ujedno i obavlja.

Pod luksacijom TMZ-a podrazumijevamo potpun gubitak kontakta između kapituluma mandibule i *fosse articularis*, pri čemu kapitulum ostaje u dislociranom položaju. Naime, kapitulum mandibule preskoči ispred *tuberculum articulare*, a žvačni mišići fiksiraju ga u tom položaju. Pritom razlikujemo akutnu i habitualnu luksaciju.

Akutna je luksacija najčešće posljedica naglog i prejakog otvaranja usta, a uzimanjem anamneze od pacijenta doznajemo da se to prvi put dogodilo.

Kod habitualne luksacije postoji hipermobilitet zgloba. On je posljedica promjena na zglobnim površinama, vezivnom tkivu koje formira zglobnu čahuru, proširenja čahure i ligamenata. Habitualna luksacija također nastaje pri jačem otvaranju usta, a od pacijenta saznajemo da se to već više puta dogodilo (2).

Tijekom vađenja zuba do luksacije zgloba najčešće dolazi zbog dugotrajnog rada u ustima pacijenta ili prejakih luksacijskih pokreta pri vađenju donjih molara. Kod obostrane luksacije pacijent teško priča, ne može zatvoriti usta, a mandibula je pomaknuta prema naprijed, a pri jednostranoj mandibula skreće prema zdravoj strani. Ako se dogodi luksacija, vađenje treba odmah prekinuti jer nastavak može uzrokovati frakturu koluma mandibule.

Terapija se provodi repozicijom luksiranog zgloba koju je poželjno napraviti što prije radi prevencije grča mišića. Ako luksacija traje dulje vrijeme, bez opće anestezije teško je vratiti mandibulu u prijašnji položaj.

Repozicija se izvodi tako da se palci postave na okluzalne plohe kutnjaka u ozubljenosti, odnosno na vrh alveolarnog grebena molarne regije u bezuboj čeljusti. Ostalim prstima obuhvatimo donji rub mandibule i zatim snažno pritisnemo prema dolje i natrag da kondilarni nastavak mandibule preskoči preko zglobne kvržice u zglobnu jamicu temporalne kosti.

U trenutku kad kapitulum preskoči *tuberculum articulare*, otpor žvačnih mišića naglo popusti. Prije repozicije dobro je palce omotati gazom kako bismo ih zaštitili od mogućeg ugriza pacijenta.

Ako se radi o prvoj luksaciji TMZ-a nakon repozicije mandibulu treba fiksirati na nekoliko dana radi oporavka zglobne čahure i ligamenta. Pritom je dovoljno na premolare ili molare obje čeljusti staviti žičane ligature i intermaksilarno ih fiksirati gunicama (1, 2).

4.12. Oroantralna komunikacija

Maksila je pneumatizirana kost i veći dio njenog tijela čini šupljina – maksilarni sinus. Koštanom stijenkom sinus je odijeljen od šupljine nosa, orbite i usne šupljine. S nosnom šupljinom povezan je kroz otvor u srednjem nosnom hodniku (*hiatus sinus maxillaris*), a s usnom šupljinom može doći u komunikaciju najčešće kroz alveolu zuba (27, 32).

Patološka komunikacija između usne šupljine i maksilarnog sinusa naziva se oroantralna komunikacija (OAK), a dijagnosticiramo ju kao otvoreni sinus (*sinus apertus*).

Implikacije komunikacije maksilarnog sinusa i usne šupljine mnogobrojne su. Kroz OAK sadržaj usne šupljine ulazi u sinus, a može dospjeti i u nos (33).

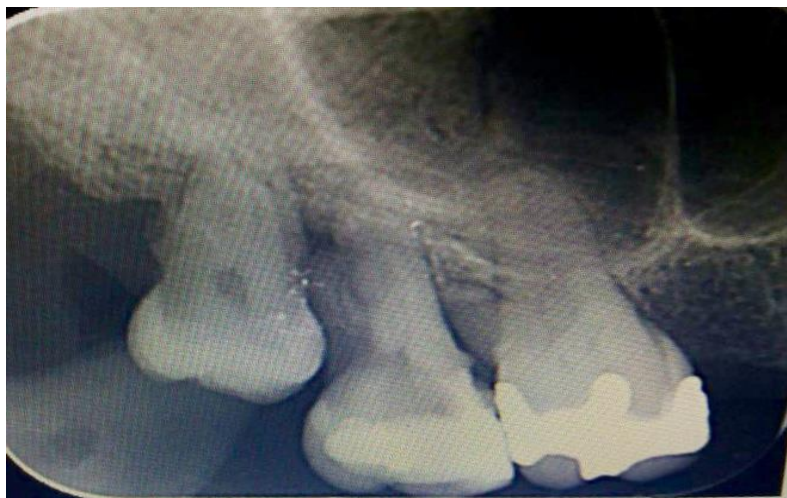Otvaranje maksilarnog sinusa može biti posljedica raznih terapijskih postupaka ili patoloških promjena.

Mogući uzroci su:

1. vađenje gornjih lateralnih zuba
2. uklanjanje periapikalnih promjena – u slučaju kada periapikalni proces resorbira tanku koštanu lamelu između sinusne šupljine i zuba
3. gruba tehnika vađenja prelomljenih korjenova
4. separacija korijena – ako se nasadni instrument sa svrdlom potiskuje prema kranijalno (1).

Alveolarni recesus maksilarnog sinusa nije u svih ljudi jednako razvijen. Zbog toga je u različitim topografskim odnosima prema zubnim korijenima, ovisno o tome je li dublji ili plići. Kako bismo procijenili odnos zuba i sinusa te mogućnost nastanka komunikacije, prije svakog vađenja zuba treba napraviti rendgensku snimku.

Blizak odnos s dnom maksilarnog sinusa najčešće imaju gornji prvi molar, drugi premolar i drugi molar (Slika 6.) (1).



Slika 9. Blizak odnos korijena gornjeg prvog i drugog molara i maksilarnog sinusa

Preuzeto s dopuštenjem autora: Stjepan Kos-Grabar, dr. dent. med.

Ponekad se konveksitet recesususa može protezati prema naprijed ili natrag, pa u njega mogu stršati i korijeni gornjeg prvog premolara, odnosno gornjeg umnjaka. Prema tome do otvaranja sinusne šupljine može doći kod svakog vađenja u području premolara i molara gornje čeljusti. Pritom je važno napomenuti da je otvaranje maksilarnog sinusa komplikacija koja nije uzrokovana pogreškom u postupku vađenja zuba.

Stoga nema odgovornosti stomatologa za nastalu komplikaciju, već je naša odgovornost u ispravnoj dijagnostici i terapiji (1, 2).

Dakle, obavezno je nakon vađenja bilo kojeg lateralnog zuba u gornjoj čeljusti rutinski provjeriti eventualno postojanje OAK-a.

Najpoznatiji način provjere je Valsalvin test (test puhanja na nos). Izvodi se tako da pacijentu prstima zatvorimo nosnice i zamolimo ga puhne na nos dok mi promatramo alveolu izvađenog zuba. Ako je sinus otvoren, čut ćemo šištanje i u alveoli vidjeti stvaranje mjehurića zraka. Isto tako, postojanje komunikacije možemo provjeriti i tupom sondom ili obrnutim Valsalvinim testom (u kojem pacijent puhne zatvorenih usta pri čemu zrak iz usne šupljine struji kroz nosnicu) (1, 34).

4.12.1. Terapija oroantralne komunikacije

Cilj je terapije stvoriti povoljne uvjete za stvaranje i opstanak krvnog ugruška u alveoli. Izbor postupka liječenja ovisi o veličini komunikacije :

- Ako je mjesto perforacije do 2 milimetra (mm), dovoljno je napraviti repoziciju alveole i postići stvaranje ugruška. Pritom je potrebno pacijentu napomenuti da izbjegava forsirano puhanje na nos, jako kihanje, pijenje na slamku te pušenje. Naime, navedene radnje uzrokuju povećanje tlaka u sinusu pa mogu uzrokovati pomak ugruška ili njegovo ispadanje iz alveole.

- Kod komunikacije promjera 2 – 6 mm, alveolu trebamo reponirati i u nju postaviti spužvastu tvar (Gelaspon, Gelatamp) koja omogućuje stvaranje ugruška i bubrenjem zatvara komunikaciju. Zatim ranu zašijemo madrac-šavom ili šavom u obliku osmice, a pacijentu ordiniramo antibiotike 5 dana te kapi za dekongestiju nosa radi prevencije sinusitisa i omogućavanja prohodnosti sinusnog ušća (34).

- Ako je komunikacija veća od 6 mm, potreban je operacijski postupak u specijaliziranoj ustanovi. Kirurški postupak izvodi se zatvaranjem komunikacije Wasmundovim režnjem.

Pritom se rade dva okomita režnja na rubove alveole i odigne mukoperiostalni režanj kojim se u potpunosti treba prekriti koštani defekt.

Kako bi se povećala mobilnost režnja, ponekad je potrebno odvojiti periost od submukoze.

Na kraju se zašiju horizontalni dio režnja s rubom palatinalne sluznice te okomiti rezovi. Uz upute o poslijeoperacijskom ponašanju, pacijentu se propiše antibiotik te kapi za nos. Šavovi se skidaju za 10 dana, pacijent naručuje na kontrole svakih 48 – 72 sata. Pravovremeno liječenje OAK-a prevenira nastanak oroantralne fistule te upalu sinusa (34).

5. RASPRAVA

Pojam vađenje zuba odnosi se na odstranjenje zuba i okolnog patološkog procesa iz čeljusti. Taj zahvat vrlo je čest i radi se u svim ambulantama, pa se smatra jednim od osnovnih u dentalnoj medicini. Međutim, vađenje zuba može biti vrlo teško i komplicirano, tako da zahtijeva intervenciju specijalista oralne kirurgije, a ponekad i opću anesteziju. Kako bi zahvat trajao kraće i rizik od komplikacija bio manji, potrebno je raditi pažljivo, poznavati zdravstveno stanje pacijenta te anatomske-morfološke prilike u čeljusti (13).

Ipak, neke od komplikacija uz najbolju volju nije moguće predvidjeti i izbjeći jer ovise o morfološko-anatomskom položaju zuba prema alveolarnoj kosti, a ne o samoj tehnici rada terapeuta. Ako se određena komplikacija i dogodi, potrebno ju je pravovremeno dijagnosticirati te imati potrebna znanja kako ju liječiti.

Ovisno o vremenu nastanka, komplikacije se mogu dogoditi tijekom ili nakon vađenja zuba. Komplikacije tijekom vađenja najčešće su posljedica nepravilne tehnike vađenja, grubog rada ili loše procjene težine samog zahvata (1). Stoga je odgovornost liječnika u njihovoj prevenciji.

6. ZAKLJUČAK

Vađenje zuba nije uvijek jednostavan kirurški zahvat u stomatološkoj praksi. Zbog toga je svakom vađenju potrebno pristupiti ozbiljno te imati na umu da je svaki pacijent individualan slučaj s čijim se zdravstvenim stanjem moramo upoznati prije početka bilo kakve intervencije. Tijekom zahvata moguće su brojne komplikacije, ali pažljivim radom i dobrim planiranjem zahvata većinu neželjenih komplikacija možemo prevenirati.

Nadalje, ovisno o procjeni težine samog zahvata na temelju anamneze, kliničkog pregleda i radiološke snimke zuba ponekad je potrebno uputiti pacijenta na daljnje pretrage te na izvođenje zahvata u specijaliziranu ustanovu. U slučaju da dođe do bilo koje od navedenih komplikacija, potrebno je na adekvatan način informirati pacijenta o čemu se radi i koje su daljnje mogućnosti vezane za završetak samog zahvata.

7. LITERATURA

1. Čabov T. Oralnokirurški priručnik. Zagreb: Medicinska naklada; 2009. 144 p.
2. Miše I. Oralna kirurgija. Zagreb: Jumenaj; 1983. 443 p.
3. Knežević G. Oralna kirurgija 2. Zagreb: Medicinska naklada; 2003. 300 p.
4. Jham BC, da Silva Freire AR. Oral complications of radiotherapy in the head and neck. *Braz J Otorhinolaryngol.* 2006;72(5):704-8.
5. Bensadoun RJ, Riesenbeck D, Lockhart PB, Elting LS, Spijkervet FK, Brennan MT. A systematic review of trismus induced by cancer therapies in head and neck cancer patients. *Supportive Care in Cancer.* 2010;18(8):1033-8.
6. Perić M, Perković I, Brailo V. Zračenje glave i vrata i komplikacije u usnoj šupljini. *Sonda.* 2012;13(23):99-103.
7. Tumbas V. Stomatološka skrb pacijenata zračenih u području glave i vrata: diplomski rad. Zagreb: Stomatološki fakultet Sveučilišta u Zagrebu; 2008. 34 p.
8. Scully C, Sonis S, Diz PD. Mucosal disease series: Oral mucositis. *Oral Dis.* 2006;12:229-41.
9. Koga DH, Salvajoli JV, Alves FA. Dental extractions and radiotherapy in head and neck oncology: a review of the literature. *Oral Dis.* 2008;14(1):40-4.
10. Kanatas AN, Rogers SN, Mrtin MV. A survey of antibiotic prescribing by maxillofacial consultants for dental extractions following radiotherapy to the oral cavity. *Br Dent J.* 2002;192:157-60.
11. Mcleod NMH, Bater MC, Brennan PA. Managment of patients at risk of osteoradionecrosis: results of survey of dentists and oral & maxillofacial surgery units in the United Kingdom, and suggestions for best practice. *Br J Oral Maxillofac Surg.* 2010;48(4):301-304
12. Linčir I i sur. Farmakologija za stomatologe. 3. izd. Zagreb: Medicinska naklada; 2011. 465 p.
13. Jakelić Ž. Najčešće komplikacije i njihova učestalost prilikom ekstrakcije zuba: magistarski rad. Zagreb: Stomatološki fakultet Sveučilišta u Zagrebu; 1990. 109 p.

14. Gabrić D i sur. Lokalna anestezija u dentalnoj medicini. Zagreb: Medicinska naklada; 2015. 112 p.
15. Hupp JR, Ellis III E, Tucker MR, editors. Contemporary Oral and Maxillofacial Surgery 6th ed. St. Louis: Mosby-Elsevier; 2013. 703 p.
16. Lučki N. Praktikum iz ekstrakcije zuba. Beograd: Naučna knjiga; 1979. 203 p.
17. Gabka J, Harnisch H. Operationskurs für Zahnmediziner. Stuttgart: Georg Thieme Verlag; 1973. 490 p.
18. Fragiskos D. Oral surgery. Berlin: Springer; 2007. 367 p.
19. Jovanović S i sur. Anatomski atlas. Beograd: Naučna knjiga; 1989. 377 p.
20. Shah N, Bridgeman JB. An extraction complicated by lateral and medial pterygoid tethering of a fractured of a fractured maxillary tuberosity. Br Dent J. 2005;198:543-4.
21. Norman JE, Cannon PD. Fracture of the maxillary tuberosity. Oral Surg Oral Med Oral Pathol. 1967;24:459-67.
22. Chrcanovic BR, Freire-Maia B. Considerations of maxillary tuberosity fractures during extraction of upper molars: a literature review. Dent Traumatol. 2011;27:393-98.
23. Baniwal S, Paudel KR, Pyakurel U, Bajracharya M, Niraula SR. Prevalence of complications of simple tooth extractions and its compartion between a tertiary center and peripheral centers: a study conducted over 8,455 tooth extractions. JNMA J Nepal Med Assoc. 2007;46:20-4.
24. Bagatin M, Virag M i sur. Maksilofacijalna kirurgija. Zagreb: Školska knjiga; 1991. 256 p.
25. Bagatin M, Krmpotić I. Korijen u maksilarnog sinusu. Acta Stomatol Croat. 1983;17: 233-38.
26. Killey HC. The problem of the tooth or root in the maxillary antrum. J Oral Surg. 1964;22:391.
27. Miše I, Kobler P, Krmpotić I. Incidenti uslijed nepovoljnog anatomskog odnosa zuba i maksilarnog sinusa. Acta Stomatol Croat. 1979;11:113-6.

28. Killey HC, Kay LW. Possible sequelae when a tooth or root is dislodged into the maxillary sinus. *Br Dent J.* 1964;116:73.
29. Reading P, Harrison DF, Dinsdale RC. The causation, pathology and treatment of oro-antral fistula resulting from dental extraction. *J Laryngol.* 1955;69:729.
30. Okeson JP. *Temporomandibularni poremećaji i okluzija.* 1. hrv. izd. Zagreb: Medicinska naklada; 2008. 673 p.
31. Fred L. *Anatomy of the Head, Neck, Face and Jaws.* Philadelphia: Lea & Febiger; 1980. 299 p.
32. Hertz J. Complications of dental origin referable to the maxillary sinus. *J Int Coll Surg.* 1963;1:69-75.
33. Krmpotić I, Čmelik N, Gašpert V. Iskustva s neposrednim liječenjem antrooralne komunikacije. *Acta Stomatol Croat.* 1992;26:255-259.
34. John O, Kobler P. Oroantralna komunikacija. *Sonda.* 2015;4:56-7.

8. ŽIVOTOPIS

Karlo Kos-Grabar rođen je 26. srpnja 1990. godine u Zagrebu, gdje je pohađao Osnovnu školu „Dragutin Tadijanović“, osnovnu i srednju glazbenu školu te X. gimnaziju „Ivan Supek“ koju završava školske godine 2008./2009. Studij dentalne medicine upisuje na Stomatološkom fakultetu Sveučilišta u Zagrebu 2012. godine. Za vrijeme studija radio je kao asistent u privatnoj ordinaciji dentalne medicine u Zagrebu.