

Promjena visine zagriža pacijenata pri protetskoj rehabilitaciji

Kocijan, Tea

Master's thesis / Diplomski rad

2018

Degree Grantor / Ustanova koja je dodijelila akademski / stručni stupanj: **University of Zagreb, School of Dental Medicine / Sveučilište u Zagrebu, Stomatološki fakultet**

Permanent link / Trajna poveznica: <https://um.nsk.hr/um:nbn:hr:127:878134>

Rights / Prava: [Attribution-NonCommercial 3.0 Unported](#) / [Imenovanje-Nekomercijalno 3.0](#)

Download date / Datum preuzimanja: **2024-07-23**



Repository / Repozitorij:

[University of Zagreb School of Dental Medicine Repository](#)





SVEUČILIŠTE U ZAGREBU
STOMATOLOŠKI FAKULTET

Tea Kocijan

PROMJENA VISINE ZAGRIZA PACIJENATA PRI PROTETSKOJ REHABILITACIJI

Diplomski rad

Zagreb, 2018.

Rad je ostvaren u: Zavodu za fiksnu protetiku Stomatološkog fakulteta
Sveučilišta u Zagrebu.

Mentor rada: Prof. dr. sc. Marko Jakovac, dr. med. dent.,
Zavod za fiksnu protetiku,
Stomatološki fakultet Zagreb

Lektor hrvatskog jezika: Nikolina Klanac, magistra edukacije hrvatskog jezika i književnosti

Lektor engleskog jezika: Jelena Posavec, magistra edukacije hrvatskog i engleskog jezika i
književnosti

Sastav Povjerenstva za obranu diplomskog rada:

1. _____
2. _____
3. _____

Datum obrane rada: _____

Rad sadrži: 45 stranica

16 slika

1 CD

Osim ako nije drukčije navedeno, sve ilustracije (tablice, slike i dr.) u radu su izvorni doprinos autora diplomskog rada. Autor je odgovoran za pribavljanje dopuštenja za korištenje ilustracija koje nisu njegov izvorni doprinos, kao i za sve eventualne posljedice koje mogu nastati zbog nedopuštenog preuzimanja ilustracija odnosno propusta u navođenju njihovog podrijetla.

Zahvala

Zahvaljujem mentoru prof. dr. sc. Marku Jakovcu na susretljivosti i pomoći prilikom izrade ovog diplomskog rada.

Hvala mom mentoru stručne prakse doktoru Marku Mihelčiću na savjetima, potpori i pozitivnom okruženju pri obavljanju stručne prakse.

Hvala cijelom timu *Aesthetica*: profesoru Marku Jakovcu, Zrinki, Hani, Dariji, Marku i Alenu na tri godine predivnog prijateljstva i na svom prenesenom znanju.

Hvala mojoj obitelji što me podržavala tijekom studiranja. Vi ste mi osigurali mogućnost da upišem ovaj fakultet, a sa svojom ljubavi, brigom i moralnom podrškom davali ste mi snage onda kada mi je najviše bilo potrebno i kada sam sumnjala u sebe. Ovaj uspjeh dijelom pripisujem i vama.

Hvala mom Mislavu što je uvijek bio uz mene i znao me smiriti kad mi je bilo najteže.

Petra, u ovih šest godina zajedno smo prošle kroz sve ispite, obje smo stalno paničarile, ali zato smo se uvijek trudile jedna drugu smiriti. Hvala ti na tome, ali i na svim našim druženjima izvan fakulteta.

Leona, hvala tebi i cijeloj tvojoj obitelji na brizi i podršci prilikom naših mukotrpnih ponavljanja prije ispita. Hvala što si mi uvijek spremna pomoći.

Hvala i svim mojim ostalim prijateljima: Maji, Andrijani, Ines, Marku, Teni i Antoniji.

Promjena visine zagriža pacijenata pri protetskoj rehabilitaciji

Sažetak

Gubitak visine zagriža odnosno vertikalne dimenzije okluzije narušava funkciju i estetiku svakog pacijenta. Njezina rekonstrukcija uspješno se provodi pomoću niza metoda koje nam olakšavaju određivanje nove vertikalne dimenzije okluzije. Potrebna je detaljna dijagnostika i oprez pri provođenju same rekonstrukcije kako bi ona bila uspješna.

Kolaps vertikalne dimenzije okluzije nastaje iz dva razloga. Prvi razlog jest generalizirana abrazija svih zubi zbog bruksizma. Drugi razlog jest gubitak zubi stražnje regije bez njihove nadoknade.

Metode kojima se služimo su brojne te se koriste u kombinaciji jedna s drugom jer svaka zasebno nije dovoljno precizna. Svaki terapeut odlučuje prema svojem iskustvu kojim će se metodama služiti.

Uz vertikalnu dimenziju okluzije bitno je poznavati i odrediti vertikalnu dimenziju položaja fiziološkog mirovanja kao i horizontalne odnose maksile i mandibule, to jest centričnu relaciju i maksimalnu interkupidaciju.

Sam postupak rekonstrukcije moguće je izvesti pomoću zagriznih šablona ili pomoću *wax-upa* i *mock-upa*.

Pri svakoj promjeni vertikalne dimenzije okluzije bitno je uzeti u obzir određene kriterije, mogućnosti pogreške i moguće neželjene posljedice uslijed promjene vertikalne dimenzije okluzije.

Ključne riječi: vertikalna dimenzije okluzije; metode određivanja vertikalne dimenzije okluzije; rekonstrukcija; centrična relacija; maksimalna interkupidacija

Change of bite height of patients at prosthetic rehabilitation

Summary

Losing the bite height or the vertical dimension of occlusion disturbs the function and aesthetics of each patient. Its reconstruction is successfully carried out through series of methods which make it easier to determine the new vertical dimension of occlusion. Detailed diagnosis and caution are needed while carrying out the reconstruction for it to be successful.

The collapse of the vertical dimension of occlusion is due to two reasons. The first reason is the general abrasion of all teeth due to bruxism. The second reason is the loss of the back region's teeth without their compensation.

The methods we use are numerous and are used in combination with each other because each one is not sufficiently precise on its own. According to one's experience, each practitioner decides which methods he will be using.

Beside the vertical dimension of occlusion it is essential to know and determine the vertical dimension of physiological rest position, as well as the horizontal relationship of the maxilla and the mandible, that is, the centric relation and the maximum intercuspitation.

The reconstruction procedure can be performed by occlusal rims bumper or wax-up and mock-up.

When changing vertical dimension of occlusion, it is important to take into account certain criteria, the possibility of errors and possible unwanted consequences due to the change of vertical dimension of occlusion.

Key words: vertical dimension of occlusion; methods of determining the vertical dimension of occlusion; reconstruction; centric relation; maximum intercuspitation

SADRŽAJ

1. Uvod.....	1
2. Promjena visine zagriža	3
2.1. Vertikalni odnosi	3
2.1.1. Vertikalna dimenzija položaja mirovanja i kako je odrediti	3
2.1.2. Vertikalna dimenzija okluzije i kako je odrediti	5
2.2. Horizontalni odnosi	14
2.2.1. Centrična relacija i kako je odrediti	15
2.2.2. Maksimalna interkuspிடация.....	19
2.3. Zašto dolazi do smanjenja vertikalne dimenzije (kolaps okluzije).....	23
2.4. Kako promjena vertikalne dimenzije okluzije utječe na pacijenta?	25
2.5. Kako dijagnosticirati smanjanje vertikalne dimenzije okluzije?.....	25
2.6. Zašto mijenjamo vertikalnu dimenziju okluzije	26
2.7. Kriteriji kojima se vodimo tokom promjene vertikalne dimenzije okluzije.....	26
2.8. Postupak rekonstrukcije vertikalne dimenzije okluzije	27
2.8.1. Postupak sa zagriznim šablonama.....	28
2.8.2. Postupak s wax-upom i mock-upom	29
2.9. Potencijalni problemi kod promjene vertikalne dimenzije okluzije	31
2.10. Pogreške prilikom promjene vertikalne dimenzije okluzije	32
2.10.1. Previsoka vertikalna dimenzija okluzije	32
2.10.2. Preniska vertikalna dimenzija okluzije	32
3. Rasprava.....	34
4. Zaključak.....	38
5. Literatura.....	40
6. Životopis	44

Popis skraćenica

EMG – eng. electromyography (elektromiografija)

LP – eng. lip touching position (položaj mandibule pri blagom dodiru usana)

RKP – retrudirani kontaktni položaj

RP – eng. resting mandibular position (fiziološki položaj mandibule)

SP – eng. swallowing position (položaj mandibule nakon akta gutanja)

TENS – eng. Transcutaneous Electrical Neural Stimulation (transkutana električna nervna stimulacija)

1. UVOD

Promjena visine zagriža kod rehabilitacije protetskih pacijenata jedan je od najvećih izazova u dentalnoj protetici. Ona je indicirana kada do njenog smanjenja dolazi zbog generalizirane abrazije svih zubi uslijed bruksizma ili nepravovremene nadoknade izvađenih zubi. Podizanjem visine zagriža može se postići bolja estetika lica ili osigurati protetski prostor. Visina zagriža, to jest vertikalna dimenzija okluzije zajedno s vertikalnom dimenzijom položaja mirovanja svrstava se u vertikalne odnose maksile i mandibule. Vertikalni odnos maksile i mandibule određuju izgled i visinu donje trećine lica te su bitni za održavanje estetske, fonetske, okluzijske i žvačne funkcije (1). Stoga je primarna zadaća doktora dentalne medicine tijekom oralne rehabilitacije pravilno rekonstruirati vertikalne odnose u svrhu vraćanja navedenih funkcija.

Vertikalni odnos mandibule i maksile ovise o stupnju njihove razdvojenosti. Prema *Pojmovniku protetskih izraza* (eng. "*Glossary of prosthodontic terms*") vertikalna dimenzija je definirana kao udaljenost između dvije izabrane anatomske točke (2). Vertikalna dimenzija pri maksimalnoj interkuspidaciji naziva se vertikalna dimenzija okluzije, to jest visina zagriža. Ona je određena okluzijom stražnjih zuba, stoga gubitkom zubi ili njihovom abrazijom može doći do promjene vertikalne dimenzije okluzije. Nekoliko autora smatra da su mastikatorni sustav i dentoalveolarni kompleks dinamičke prirode objašnjavajući kako abrazijom zubi može doći do gubitka vertikalne dimenzije okluzije, ali ona može ostati i očuvana jer dolazi do erupcije abradiranih zubi. U slučajevima kada ne postoji kompenzacija, odnosno kada je anomalija prevelika, kao što je u slučaju generalizirane abrazije zubi uslijed bruksizma ili gubitak stražnjih zubi, podizanje vertikalne dimenzije okluzije je potrebno. Međutim, u literaturi postoje rasprave o tome treba li uopće mijenjati visinu zagriža. Neki autori tvrde da je visina zagriža kroz život konstantna te da bi njenom promjenom uzrokovali interferencije u mastikatornom sustavu. Ovu činjenicu opravdavaju time da su zabilježeni slučajevi gdje se nakon povišenja visine zagriža kod nekih pacijenata opazila hiperaktivnost mastikatornih mišića, povećanje sile zagriža, bruksizam i temporomandibularni poremećaji. Suprotno tome, drugi autori tvrde da su te posljedice prolazne (3). Zbog prethodno navedenih razloga pri povišenju visine zagriža potrebna je detaljna dijagnoza i oprez pri izradi protetskih nadomjestaka.

Svrha ovog rada jest ustanoviti što je to visina zagriža odnosno vertikalna dimenzija okluzije, kako dolazi do njezinog smanjenja te kako to smanjenje utječe na stomatognati sustav, kako se ona određuje i rekonstruira.

2. PROMJENA VISINE ZAGRIZA

2.1. Vertikalni odnosi

U vertikalne odnose, kao što je navedeno u uvodu, ubraja se vertikalna dimenzija okluzije i vertikalna dimenzija položaja mirovanja. Vertikalni odnosi mandibule prema maksili ovise o aktivnosti mišića otvarača i zatvarača i o okluziji prirodnih zubi (1).

Taj odnos određuje visinu donje trećine lica, a donja trećina lica je definirana kao udaljenost dviju točaka na licu, *subnasale* i *gnathion*. *Subnasale* je točka gdje se kolumela sastaje s kožnim dijelom gornje usne, a točka *gnathion* je najniža točka brade.

2.1.1. Vertikalna dimenzija položaja mirovanja i kako je odrediti

Vertikalna dimenzija fiziološkog položaja mirovanja označava položaj mandibule kada su mišići elevatori i depresori u stanju ravnoteže (4). Oni proizvode minimalnu toničku kontrakciju koja održava mandibulu u položaju mirovanja.

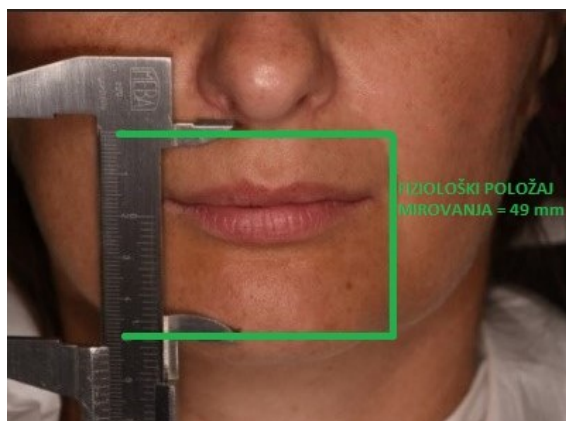
Položaj mirovanja je ortostatski položaj, što znači da kod njegovog određivanja glava mora biti u uspravnom položaju, ne smije biti naslonjena, a pogled je usmjeren prema naprijed.

Položaj kondila u zglobojnoj jamici u položaju fiziološkog mirovanja je neutralan i nenasilan.

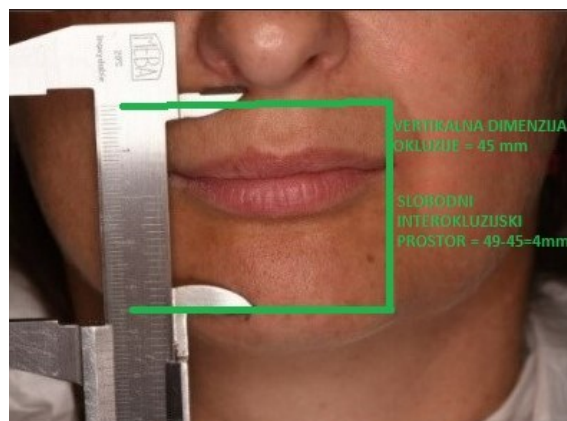
Između gornjih i donjih zubi postoji razmak koji se zove slobodni interokluzijski prostor. Ako se veličina slobodnog interokluzijskog prostora promatra u području premolara ona će ovisiti o vrsti klase koje se nalazi na prvim molarima. Tako kod klase I (normookluzija) iznosi 2-4 mm, kod klase II/1 (maksilarni prognatizam) iznosi 8 mm i više, a kod klase III (mandibularni prognatizam) iznosi 1 mm (1).

Slobodni interokluzijski prostor omogućuje normalnu funkciju govora, žvakanja i gutanja. Naruši li se njegova veličina javljaju se smetnje. Nedostatak slobodnog interokluzijskog prostora uzrokuje lupanje zubi pri govoru ili poteškoće pri hranjenju, dok preveliki slobodni interokluzijski prostor uzrokuje slabu sposobnost žvakanja (1).

Vertikalna dimenzija položaja mirovanja je bitna jer se pomoću nje može odrediti vertikalna dimenzija okluzije tako da se od vrijednosti vertikalne dimenzije položaja mirovanja oduzme vrijednost slobodnog interokluzijskog prostora (Slika 1., 2.) (4). Postoji nekoliko metoda za određivanje vertikalne dimenzije položaja mirovanja.



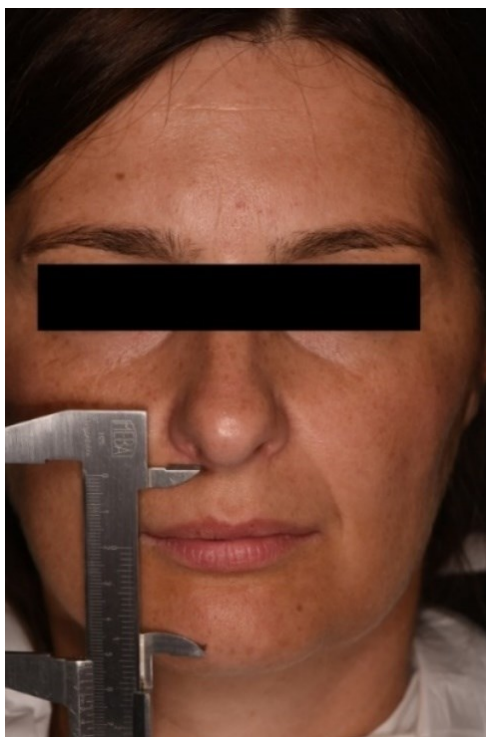Slika 1. Vertikalna dimenzija fiziološkog položaja mirovanja. Preuzeto s dopuštenjem autora: prof. dr. sc. Marka Jakovca.



Slika 2. Vertikalna dimenzija okluzije i slobodni interokluzijski prostor. Preuzeto s dopuštenjem autora: prof. dr. sc. Marka Jakovca.

1) Metoda fizionomije

Pacijentova glava se namješta u uspravan, nenaslonjen položaj s pogledom ravno prema naprijed. Na licu pacijenta određuju se dvije točke, *subnasale* i *gnathion*. Pacijentu se kaže da proguta i opusti donju čeljust. Nakon toga se mjeri udaljenost između odabranih točaka i dobivamo vrijednost vertikalne dimenzije položaja mirovanja (Slika 3.) (4).



Slika 3. Metoda fizionomije. Preuzeto s dopuštenjem autora: prof. dr. sc. Marka Jakovca

2) Kriterij fonacije

Mjeri se udaljenost između istih referentnih točaka nakon izgovaranja određenih suglasnika kao što su P, B, M ili slog MI (4). Ta udaljenost ponovno označuje vrijednost vertikalne dimenzije položaja mirovanja. Može se koristiti i izgovaranje suglasnika F ili samoglasnika U pri čemu donja usnica dodiruje gornju ako se mandibula nalazi u položaju fiziološkog mirovanja. Korisno je i izgovaranje samoglasnika O pri čemu slobodni interokluzijski prostor iznosi 5 mm (1, 5).

3) Koncept jednakih trećina

Neki terapeuti tvrde da se lice može podijeliti u jednake trećine. Gornja trećina je određena udaljenošću između točaka *trichion* i *glabella*. *Trichion* je točka na granici vlasišta i čela, a *glabella* je najanteriornija točka čela. Srednju trećinu lica određuje udaljenost između točaka *glabella* i *subnasale*. Donja trećina lica definirana je udaljenošću između točaka *subnasale* i *gnathion*. U položaju fiziološkog mirovanja veličine trećina su jednake (4).

4) Willisova metoda

Willis je smatrao da bi udaljenost od zjenice oka do usnog otvora trebala biti jednaka udaljenosti između točke *subnasale* i *gnathion* kad je donja čeljust u položaju fiziološkog mirovanja (4).

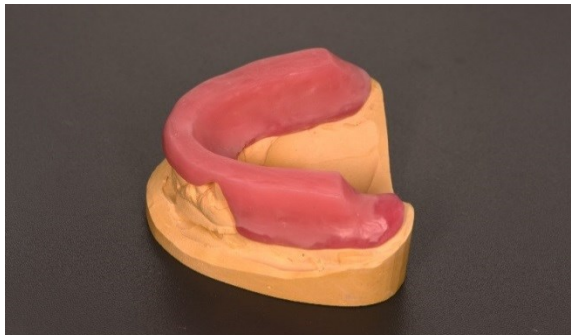5) Estetika lica

Koža oko očiju i brade trebala bi biti opuštena. Kut usana ne smije padati, a usnice su u blagom kontaktu bez napetosti. Nosnice su također opušteno i disanje mora biti neometano (4). Kada je gornja usna opuštena vidljivo je 2-3 mm, labijalne plohe gornjih sjekutića, dok su donji sjekutići u razini ili malo ispod donje opušteno usnice (5).

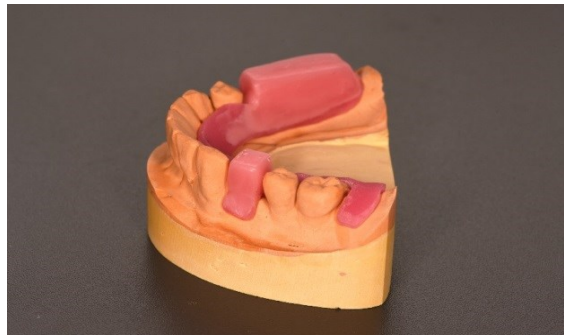2.1.2. Vertikalna dimenzija okluzije i kako je odrediti

Vertikalna dimenzija okluzije je udaljenost dviju točki, od kojih je jedna na maksili, a druga na mandibuli, kada su gornji i donji zubi u centralnoj okluziji (2). Nakon gubitka svih prirodnih zubi nedostaju jasno određene i klinički pristupačne referentne točke, koje bi bez poteškoća omogućile precizno pronalaženje vertikalne dimenzije okluzije (1). Ako kod pacijenata vertikalnu dimenziju okluzije mijenjamo potpunim protezama, djelomičnim protezama, kombiniranim radovima ili fiksnim radovima koji uključuju brušenje velikog broja zubi u jednoj ili obje čeljusti kao pomoćno sredstvo koristimo zagrizne šablone (Slika

4., 5.). Nakon postave zagriznih šablona u usta pacijenta, a prije određivanja vertikalne dimenzije okluzije, potrebno ih je prilagoditi.



Slika 4. Gornja zagrizna šablona kod kombiniranog rada. Preuzeto s dopuštenjem autora: prof. dr. sc. Marka Jakovca.



Slika 5. Donja zagrizna šablona kod izrade djelomične proteze. Preuzeto s dopuštenjem autora: prof. dr. sc. Marka Jakovca.

Kod prilagođavanja gornje zagrizne šablone prvo se obrađuje labijalna ploha zagrizne šablone koja zapravo predstavlja anteriorno posteriorni položaj zubi i određuje punoću gornje usne. Na zagriznu šablonu se dodaje ili skida višak voska dok se ne dobije poželjni, prirodni izgled gornje usne. Pri tome valja biti oprezan jer ako u donjoj čeljusti još nemamo usklađenu šablonu može se činiti da je gornja usna preispupčena. Tonus orbikularnog mišića starenjem se smanjuje, veličina zubi se također smanjuje zbog abrazije i atricije pa stoga visina zagrizne šablone s prednje strane mora odgovarati veličini budućih centralnih sjekutića protetskog rada. Zagrizna šablona se skraćuje tako da se ona vidi 1-2 mm ispod gornje usne i da je ona u prednjem dijelu paralelna s bipupilarnom linijom. Lateralni dio šablone se usklađuje tako da bude paralelan s Camperovom linijom. Nakon toga, označava se središnja linija lica. Središnja linija lica možemo odrediti na više načina: kao okomicu na središte bipupilarne linije, kao središte linije koja spaja kutove usana u mirovanju, kao središte linije koja spaja obrve ili točka koja se nalazi odmah ispod filtruma usne. Zatim se označava linija osmijeha, a to je donji rub gornje usne pri neforsiranom, prirodnom osmijehu. Ona određuje koliko će zubi biti vidljivi pri osmijehu. Na zagriznoj šablona zadnje označavamo linije koje prolaze kroz središte očnjaka s lijeve i desne strane (5, 6).

Nakon prilagođavanja gornje zagrizne šablone prilagođava se donja zagrizna šablona. Labijalna ploha se oblikuje jednako kao i kod gornje zagrizne šablone tako da ona osigurava potporu donjoj usni. Zatim se na šablona označavaju razine usnih kutova. Na toj razini kod

većine pacijenata nalazi se incizalni brid očnjaka ili vrh bukalne kvržice premolara. Visina zagrizne šablone s prednje strane izrađuje se tako da se nalazi malo iznad usnice, a s lateralne strane se nalazi malo ispod ekvatora jezika. Ucertava se središnja linija lica (6). Postoji više metoda za određivanje vertikalne dimenzija okluzije.

1) Mehaničke metode

a) Odnos grebena

Definira se kao odnos mandibularnog alveolarnog grebena naspram maksilarnog alveolarnog grebena (6).

- Udaljenost incizivne papile do mandibularnih sjekutića

Incizivna papila se koristi kao referentna točka za mjerenje vertikalne dimenzije okluzije jer se smatra da je ona stabilna anatomska točka. Udaljenost incizivne papile do incizalnog ruba mandibularnih sjekutića prosječno iznosi 4 mm u potpunoj denticiji. Incizalni bridovi centralnih maksilarnih sjekutića nalaze se 6 mm ispod incizivne papile. Tako prosječan preklop sjekutića iznosi 2 mm. Na temelju ovih mjera možemo odrediti vertikalnu dimenziju okluzije (6).

- Paralelnost grebena

Tehnika podrazumijeva da točnu vertikalnu dimenziju okluzije možemo odrediti kada su čeljusti paralelne, a u stražnjoj regiji imamo otvoreni prostor od 5 stupnjeva. Ovu tehniku nije moguće koristiti kao samostalnu iz razloga što se najčešće ekstrakcije zuba događaju u različitim intervalima zbog čega se gubi ta paralelnost. Ovu tehniku možemo koristiti kao nadopunu drugim tehnikama (6).

b) Predekstrakcijski podatci

Ponekad je moguće zabilježiti vertikalnu dimenziju okluzije prije nego li se ona promijeni zbog ekstrakcije zuba. Ukoliko pacijent dolazi s neodgovarajućom vertikalnom dimenzijom okluzije, ove tehnike se ne mogu iskoristiti.

- Profilne radiografske snimke (II radiogram)

Prije ekstrakcije snimi se latero-lateralni radiogram u položaju maksimalne interkuspidacije. Pacijentu se ekstrahiraju zubi, nakon cijeljenja se postavljaju zagrizne šablone u određenu vertikalnu dimenziju okluzije, pacijent ih spoji te se ponovo snimi latero-lateralni radiogram. Dvije snimke se uspoređuju te se šablone uređuju tako da vertikalna dimenzija okluzije

odgovara početnoj. Ova tehnika se ne koristi redovito u praksi jer se pacijenta izlaže nepotrebnom dodatnom zračenju (6).

- Profilne fotografije

Fotografira se profil pacijenta u maksimalnoj interkuspidaciji. Potrebno je uvećati fotografiju da odgovara stvarnoj veličini pacijenta. Tada se na fotografiji uzimaju dvije anatomske točke između kojih se mjeri udaljenost. Izmjerena udaljenost koristi se kao referenca kod određivanja vertikalne dimenzije okluzije nakon ekstrakcije zubi (6).

- Silueta profila

Prije ekstrakcije može se izraditi silueta profila pri maksimalnoj interkuspidaciji savijanjem žice. Tako savinuta žica koristi se za kontrolu vertikalne dimenzije okluzije pri postavljanju zagriznih šablona ili kod probe zubi. Ova je tehnika danas napuštena. Tehniku sličnu tehnici uzimanja siluete profila žicom predložio je godine 1959. Swenson rekavši da se napravi akrilatna maska preko lica prije ekstrakcije zubi. Dotična je tehnika napuštena budući da je komplicirana te iziskuje mnogo vremena i veliku vještinu (6).

- Mjerenja na licu

Ova tehnika podrazumijeva mjerenje udaljenosti između određenih anatomskih točaka na licu pri maksimalnoj interkuspidaciji posebnim napravama prije ekstrakcije te uspoređivanje izmjerene udaljenosti između istih točaka nakon ekstrakcije kada pacijent u ustima ima spojene zagrizne šablone. Neke od naprava jesu Dakometar i Willov mjerac (6).

- Modeli u artikulatoru

Modeli se cementiraju u artikulator u položaju maksimalne interkuspidacije prije ekstrakcije te se provodi analiza vertikalne dimenzije okluzije (6).

c) Postekstrakcijski podatci

Određivanje vertikalne dimenzije okluzije nakon ekstrakcije zuba odnosno kada pacijent dolazi već s narušenom vertikalnom dimenzijom okluzije.

- Niswongerova metoda

Niswongerova metoda danas je često korištena metoda, a Niswonger ju je predložio 1934. godine. Pacijentova glava se namjesti tako da je Camperova linija paralelna s podom. Camperova linija je ona koja povezuje bazu krila nosa i tragus uške. Nakon toga ucrtavaju se dvije točke, *subnasale* i *gnathion*. Pacijenta se uputi da proguta i opusti se. Zatim se mjeri

udaljenost između tih dviju točaka. Nakon toga pacijent spoji zagrizne šablone te se ponovno mjeri udaljenost koja bi sad trebala biti za 2-4 mm manja od početne jer je to iznos koji otpada na slobodni interokluzijski prostor (6).

Nedostatak ove metode je to da se točke nalaze na koži koja je pomična i zato mjerenja nisu precizna, ali kad se koristi u kombinaciji s drugim metodama pokazala se vrlo korisnom (6).

- Willisova metoda

Willis je smatrao da bi udaljenost od zjenice oka do usnog otvora trebala biti jednaka udaljenosti između točke *subnasale* i *gnathion* kada je mandibula u položaju fiziološkog mirovanja. Ova metoda se može koristiti tako da od iznosa udaljenosti između zjenice oka i usnog otvora oduzmemo iznos slobodnog interokluzijskog prostora. Dobivena vrijednost bi tada trebala odgovarati iznosu udaljenosti između točke *subnasale* i *gnathion* kada su zagrizne šablone spojene (6).

- Koncept jednakih trećina

Ovaj koncept se prvenstveno koristi za određivanje vertikalne dimenzije položaja mirovanja, a ako se koristi za određivanje vertikalne dimenzije okluzije onda se jednostavno od iznosa veličine donje trećine oduzme iznos slobodnog interokluzijskog prostora (6).

- Silvermanov najuži govorni prostor ("*Silverman's closest speaking space*")

Ovom metodom se određuje vertikalna dimenzija okluzije pomoću najužeg govornog prostora, taj se prostor ne smije zamijeniti sa slobodnim interokluzijskim prostorom. Slobodni interokluzijski prostor jest razmak između gornjih i donjih zubi u fiziološkom položaju mirovanja. Najuži govorni prostor jest razmak između gornjih i donjih zubi prilikom izgovaranja određenih suglasnika (7).

Kako bi se odredila postojeća vertikalna dimenzija okluzije pomoću najužeg govornog prostora, pacijenta se uputi da maksimalno zagriže. Tada se olovkom na donjim mandibularnim sjekutićima ucrtava linija incizalnih bridova gornjih sjekutića. Zatim pacijent izgovara riječi koje u sebi imaju što više suglasnika S kao na primjer Mississippi. Kod izgovora slova S ponovno se ucrtava linija na donjim mandibularnim sjekutićima u razini do koje dolaze incizalni bridovi maksilarnih sjekutića pri izgovoru slova S. Udaljenost između tih dviju linija se naziva najuži govorni prostor. Ta udaljenost najčešće iznosi 2 mm. Nakon toga, pacijentu se daje određeni tekst koji čita brzo i razgovijetno kako bi se eliminirala

mogućnost da je pri izgovoru individualnih riječi svjesno i svojevrijedno pomicao donju čeljust u određeni položaj. Tijekom čitanja se provjerava jesu li linije točno ucrtane (7).

Osim suglasnika S, mogu se koristiti suglasnici Š, Z, Ž, Č ili Đ. Kada se ova metoda koristi za rekonstrukciju vertikalne dimenzije okluzije postavljaju se zagrizne šablone i usklađuju se tako da pri izgovoru slova S prostor između njih mora biti minimalno 2 mm. Iznos može varirati između 1-10 mm, ali prostor od 2 mm nas sprječava da previše povisimo vertikalnu dimenziju okluzije (7).

- Boosova metoda

Boos je 1940. zaključio da postoji točka maksimalne snage zagriža (6). Bimetar odnosno dinamometar se pričvršćuje na mandibularnu zagriznu šablonu. Metalna pločica se pričvršćuje na svod maksilarne zagrizne šablone. Pacijent počinje zatvarati usta te kad se na dinamometru bilježi maksimalna zagrizna snaga, zaključava se sustav i šablone se cementiraju u tom položaju u artikulatu (6).

- Lytleova metoda (Neuromuskularna percepcija)

Kod ove metode za određivanje točne vertikalne dimenzije okluzije oslanjamo se na pacijentov osjećaj. Na maksilarnoj zagriznoj šabloni nalazi se pločica s vijkom, a na mandibularnoj zagriznoj šabloni se nalazi samo metalna pločica. Prvo se vijak namješta tako da vertikalna dimenzija okluzije bude previsoka. Zatim se polaganim uvijanjem vijka smanjuje vertikalna dimenzija okluzije sve dok pacijent ne signalizira da mu visina odgovara. Ova metoda se ne može koristiti kod pacijenata koji imaju neuromuskularne poremećaje (6).

- Elektromiografija ("*TENS-Transcutaneous Electrical Neural Stimulation*")

Elektroda se postavlja na najdublju točku konkavitetu uzlaznog kraka mandibule te se koristi umjerena ciklična struja za stimulaciju kontrakcije žvačnih mišića. Površinska električna aktivnost masetera, temporalnog mišića i digastričnih mišića zapisuje se elektromiografski, a uređaj za praćenje čeljusti procjenjuje položaj mandibule u odnosu na maksilu. TENS jedinica je zatim programirana da opusti mastikatorne mišiće te se njihova električna aktivnost ponovno zapisuje. Opuštanje žvačne muskulature se postiže kada su mišići zatvarači na najnižoj razini aktivnosti bez povećanja električne aktivnosti digastričnih mišića. Smatra se da je taj položaj mirovanja polazište za izgradnju okluzije. Doktor dentalne medicine koristi kombinaciju ovako određenog položaja fiziološkog mirovanja i slobodnog interokluzijskog prostora za određivanje nove vertikalne dimenzije okluzije (8).

2) Fiziološke metode

Koriste se metode slične onima koje se koriste za određivanje vertikalne dimenzije položaja mirovanja s razlikom u tome da se ovdje od dobivenih iznosa udaljenosti između referentnih točaka oduzima vrijednost slobodnog interokluzijskog prostora.

a) Položaj fiziološkog mirovanja

Ova metoda se koristi u kombinaciji s drugim metodama za određivanje vertikalne dimenzije okluzije. Zagrizne šablone se postavljaju u usta pacijenta od kojega se zatim zatraži da proguta i opusti čeljusti. Potom se odmiču usnice kako bi se dobio uvid u prostor između zagriznih šablona. Pri odmicanju usnica, zagrizne šablone se ne smiju pomaknuti. Prostor između šablona bi trebao biti između 2-4 mm što odgovara slobodnom interokluzijskom položaju. Ako je prostor veći od 4 mm vertikalna dimenzija okluzije će biti preniska, a ako je manji od 2 mm će biti previsoka (6).

b) Kriterij fonacije

Kod kriterija fonacije više se fokusira na izgovor riječi nego na odnose zubi tijekom izgovora. Pacijent izgovara suglasnike P, B, M ili slog MI. Kada mu se pri izgovoru slova M usne spoje on staje i mjeri se udaljenost između referentnih točaka. Od dobivene vrijednosti oduzima se iznos slobodnog interokluzijskog prostora te se dobije vrijednost vertikalne dimenzije okluzije. Umjesto slova M može i izgovarati riječi koje sadrže slovo M kao na primjer ime Ema (6).

c) Estetika

Kod ove metode terapeut gleda kako povišenje vertikalne dimenzije okluzije utječe na estetiku lica. Promatra napetost gornje i donje usnice pri mirovanju odnosno mora li pacijent uložiti dodatan napor kako bi mu pri zatvorenim ustima gornja i donja usnica bile u kontaktu. Ako postoji određeni napor i usnice su napete vertikalna dimenzija okluzije je previsoka, a obješeni kutovi usnica ukazuju na prenisoku vertikalnu dimenziju okluzije. U obzir je potrebno uzeti to da je tonus usnica određen i antero-posteriornim položajem zubi pa tako ako imamo zube koji su pomaknuti anteriorno tonus usana će biti povećan zbog tog položaja, a ne zbog previsoke vertikalne dimenzije okluzije. Iz tog razloga labijalne površine zagriznih šablona moraju biti pravilno usklađene (6).

d) Početak akta gutanja

Pozicija mandibule na početku akta gutanja može se iskoristiti za određivanje vertikalne dimenzije okluzije. Teorija iza ove metode je da u početku akta gutanja zubi dolaze u lagani kontakt. Na mandibularnu zagriznu šablonu se postavlja stožac mekog voska tako da on dodiruje maksilarnu zagriznu šablonu tako da je prvotno vertikalna dimenzija okluzije previsoka. Zatim se u pacijenta stimulira salivacija i navodi ga se da počinje gutati. Pri gutanju stožac mekog voska se polako smanjuje i tako dopušta mandibuli da dođe u položaj optimalne vertikalne dimenzije okluzije. Nedostatak je da mekoća voska i vrijeme tijekom kojeg pacijent guta utječu na rezultate (6).

3) Ostale metode

a) Određivanje vertikalne dimenzije okluzije pomoću kontakta usnica pri zatvorenim ustima i veličine prolabija gornje usnice

Yuko Watarai je proveo istraživanja na 105 pacijenata kako bi vidio može li se kontaktom usnica pri zatvorenim ustima i mjerenjem veličine prolabija točnije odrediti položaj fiziološkog mirovanja i slobodni interokluzijski prostor, a time i vertikalna dimenzija okluzije (9). Koristili su poseban uređaj kojim su stabilizirali glavu u uspravan položaj. Zatim su na pacijentu odredili točke *subnasale* i *gnathion* te su mjerili udaljenosti između njih u tri različita slučaja kako bi ustanovili položaj fiziološkog mirovanja. Prvi slučaj je bio da se od pacijenta zatražilo da opusti mandibulu, što su označili kao RP (eng. "*resting mandibular position*"). Drugi slučaj je bio da se od pacijenta zatražilo da proguta slinu i onda opusti mandibulu, što su označili kao SP (eng. "*swallowing position*"). Treći slučaj je bio da se prvo od pacijenta tražilo da otvori usta za otprilike 20 mm i nakon toga ih zatvori tako da se usne blago dodiruju, što su označili kao LP (eng. "*lip touching position*"). Mjerili su na stotinku decimale s posebnim uređajem. Nakon toga od svake dobivene vrijednosti oduzeli su vrijednost izmjerenu između točaka *subnasale* i *gnathion* pri maksimalnoj interkuspidaciji. Mjere koje su dobili bile su $RP = 2.16$ mm, $SP = 1.33$ mm i $LP = 1.53$ mm koje su odgovarale slobodnom interokluzijskom prostoru. Te vrijednosti su usporedili s vrijednostima dobivenih iz drugih istraživanja. Ustanovili su da se jedino vrijednost slobodnog interokluzijskog prostora dobivena u LP poziciji otprilike podudara s vrijednostima u ostalim istraživanjima

(Miralles 1.82 mm, Campillo 1.40 mm). Nakon toga, doveli su u vezu veličinu prolabija gornje usne i slobodnog interokluzijskog prostora. Za određivanje veličine prolabija koriste se standardizirane frontalne fotografije i poseban kompjuterski program u kojem je površina prolabija podijeljena na segmente od 0.5 mm te je slika uvećana 15 puta. Program izračunava veličinu prolabija. Zatim su u grafovima ustanovili korelacijski koeficijent između vrijednosti slobodnog interokluzijskog prostora kod LP-a i veličine prolabija koji iznosi $r=61$ i time ustanovili da se veličina prolabija može iskoristiti za određivanje slobodnog interokluzijskog prostora. Dobivena vrijednost slobodnog interokluzijskog prostora oduzima se od vrijednosti vertikalne dimenzije fiziološkog položaja mirovanja, a dobiveni rezultat je iznos vertikalne dimenzije okluzije (9).

b) Određivanje vertikalne dimenzije okluzije pomoću prednjih zuba

Mjeri se udaljenost od caklinsko-cementnog spojišta maksilarnih sjekutića do caklinsko-cementnog spojišta mandibularnih sjekutića. Dobivena udaljenost se tada uspoređuje s prosječnom vrijednosti koja iznosi 18-20 mm u osoba koje imaju klasu I odnosno normookluziju. Vrijednosti niže od 18 mm označavaju gubitak vertikalne dimenzije okluzije (8). Nedostatak ove metode je to što je vertikalna dimenzija okluzije određena duljinom ramusa mandibule i izrastanjem stražnjih zubi, a nije određena izrastanjem prednjih zubi. Udaljenost između caklinsko cementnih spojišta ustvari predstavlja iznos erupcije prednjih zubi, a ne vertikalnu dimenziju okluzije. Postoji mogućnost da se mjerenjem udaljenosti dobije mali iznos, a da vertikalna dimenzija okluzije nije promijenjena. Takva situacija se pojavljuje u pacijenata s velikom istrošenošću prednjih zubi dok su stražnji zubi očuvani. Neiskusni kliničari će se u takvoj situaciji odlučiti za podizanje vertikalne dimenzije okluzije kako bi si otvorili prostor za nadoknadu prednjih zuba. Umjesto toga za dobivanje prostora može se raditi intruzija prednjih zubi ili produljenje kliničke krune, a time podižemo i nivo gingive čime dobivamo referentnu vrijednost od 18-20 mm između caklinsko cementnih spojišta. Ako su stražnji zubi prisutni, nisu abradirani i u pravilnoj su okluziji malo je vjerojatno da je pacijent izgubio vertikalnu dimenziju okluzije (10).

c) Kraniometrijska metoda

Knebelma je doveo u vezu udaljenost između medijalnog zida vanjskog slušnog hodnika i lateralnog kuta orbite i udaljenost između točke *subnasale* i *gnathion* te je zaključio da se njihov odnos može iskoristiti za određivanje vertikalne dimenzije okluzije (11). Proveo je istraživanje na različitim rasama i u oba spola. Služio se posebnim uređajem, kraniometrom

čiji je jedan nastavak išao u uho, a drugi se prislanjao na vanjski očni kut. Zatim je kranijometrom mjerio udaljenost između točaka *subnasale* i *gnathion* kada je pacijent zagrizao u maksimalnu interkuspudaciju. Iz dobivenih vrijednosti je zaključio da udaljenost između uha i oka pomoću određenih algoritama, koji su različiti za rasu i spol, može predvidjeti udaljenost između *subnasale* i *gnathion* u maksimalnoj interkuspudaciji te tako odrediti vertikalnu dimenziju okluzije. Ova metoda se ne koristi samostalno, nego uvijek u kombinaciji s drugim metodama. U literaturi se spominje i određivanje vertikalne dimenzije okluzije pomoću još nekih dijelova tijela kao što je: visina uške, dvostruka dužina jednog oka, udaljenost između zjenica i dužina nosa (11).

d) Određivanje vertikalne dimenzije okluzije pomoću duljine prstiju

Istraživanje je provedeno na jednom stomatološkom fakultetu u Indiji na 400 ispitanika, 200 muškaraca i 200 žena koji su imali normookluziju odnosno Angle klasu I. Mjerili su dužinu kažiprsta, malog prsta i udaljenost između vrha palca i kažiprsta. Kod svakog ispitanika su izmjerili vertikalnu dimenziju okluzije na isti način kao u prijašnjim metodama, udaljenost između točaka *subnasale* i *gnathion* pri maksimalnoj interkuspudaciji. Dobivene mjere su uvrstili u grafikon te su došli do zaključka da između izmjerenih veličina prstiju i vertikalne dimenzije okluzije postoji određeni korelacijski koeficijent s time da se za izračunavanje vertikalne dimenzije okluzije kod muškaraca koristi dužina kažiprsta, a kod žena dužina malog prsta (12).

Muškarci: $VDO = 31.123 + 0.423 \times \text{dužina kažiprsta}$

Žene : $VDO = 35.167 + 0.382 \times \text{dužina malog prsta}$

2.2. Horizontalni odnosi

S promjenom vertikalne dimenzije okluzije mijenjaju se i horizontalni odnosi mandibule prema maksili. Horizontalni odnosi podrazumijevaju položaj mandibule prema maksili u antero-posteriornom smjeru i medio-lateralnom smjeru. Mogu se podijeliti na centrične horizontalne odnose u koje se ubrajaju centrična relacija i maksimalna interkuspudacija te ekscentrične odnose u koje se ubrajaju protruzija, retruzija i lateralne kretnje mandibule (1).

2.2.1. Centrična relacija i kako je odrediti

Centrična relacija ima mnogo različitih definicija i sinonima. Neki od sinonima jesu: retrudirani kontaktni položaj (RKP), retrudirani položaj šarnirske osi, terminalni šarnirski položaj. Što se tiče definicija, ima ih mnogo i mogu djelovati vrlo zbunjujuće. Jedna od definicija centrične relacije jest: Najretrudirani položaj mandibule pri kojem se kondil nalazi u supero-anteriornome položaju u zglobnoj jamici i naslanja se na stražnju kosinu zglobne kvržice, dok je zglobna pločica pravilno smještena među njima. *"The Glossary of Prosthodontics Terms"* opisuje 7 različitih definicija centrične relacije koje dodatno kompliciraju razumijevanje pojma centrične relacije. Ono što je najbitnije je da je to ponovljiv položaj mandibule prema maksili koji ne ovisi o zubima te zato može biti registriran i u ozubljenih i bezubih pacijenata (13).

Pojam šarnirske osi označuje zamišljenu os koja prolazi lijevim i desnim kondilom ili u njihovoj blizini. Ona je vezana za kretnje mandibule što znači da se pri pomicanju mandibule pomiče i šarnirska os. Iz toga proizlazi da svaki položaj mandibule ima svoju šarnirsku os, ali postoji samo jedna retrudirana (terminalna) šarnirska os, a to je os koja prolazi kondilima kada su oni u položaju centrične relacije odnosno u supero-anteriornome položaju u zglobnoj jamici (14). Oko te terminalne šarnirske osi moguće su čiste rotacijske kretnje odnosno otvaranje usta pri čemu kondili samo rotiraju bez njihove translacije.

Centrična okluzija jest pojam koji opisuje interkuspidaciju zubi kada se kondili (mandibula) nalazi u centričnoj relaciji (14). Često se kao njezin sinonim koristi maksimalna interkuspidacija (centralna okluzija) što nije točno jer je maksimalna interkuspidacija potpuna interkuspidacija odnosno najbolji dosjed suprotnih zubi neovisan o položaju kondila. Samo u 2% populacije se centrična okluzija i maksimalna interkuspidacija poklapaju te je kod njih moguće pomoću maksimalne interkuspidacije odrediti položaj centrične relacije. Kod ostale populacije se za određivanje centrične relacije koristi retrudirani kontaktni položaj (RKP), a to je prvi kontakt zubi koji nastaje pri zatvaranju usta. Iz tog položaja kliznom kretnjom mandibula sjeda u položaj maksimalne interkuspidacije (13).

Položaji maksimalne interkuspidacije i centrične relacije bitni su kod rekonstrukcije vertikalne dimenzije okluzije. Hoće li se koristiti registrat maksimalne interkuspidacije ili centrične relacije ovisi o tome je li položaj maksimalne interkuspidacije narušen odnosno je li ponovljiv, stabilan i udoban za pacijenta i je li vertikalna dimenzija okluzije očuvana. Ukoliko je položaj maksimalne interkuspidacije stabilan i ne postoji potreba za povišenjem odnosno mijenjanjem vertikalne dimenzije, služimo se registratom te maksimalne interkuspidacije.

Ako položaj maksimalne interkuspidacije nije povoljan i potrebna je rekonstrukcija vertikalne dimenzije okluzije, služimo se registratorom centrične relacije, odnosno za tog pacijenta će nova maksimalna interkuspidacija biti u položaju centrične relacije, to jest maksimalna interkuspidacija će biti centrična okluzija (15). Za određivanje položaja centrične relacije koristimo se pasivnim i aktivnim metodama. Pasivne metode izvodi stomatolog, a aktivne pacijent. Kod većine tehnika koriste se voštani registrati, za jigove se koristi autoakrilat, a koriste se i zagrizne šablone.

1) Aktivne metode

a) Schuylerova metoda

Od voska se izradi registrator u obliku potkove. Vosak se razmekša i stavlja se u usta pacijenta. Pacijentu se kaže da postavi vrh jezika straga na nepce i da lagano zatvara usta u registrator. Ova metoda je jednostavna, ali su moguće pogreške jer se ne može provjeriti neželjeni kontakt ili retruzija donje čeljusti, a i vosak može biti nejednako razmekšan (13).

b) Registracija gotskog luka

Ova metoda koristi poseban sustav metalne pločice i kolčića to jest pisača, a zasniva se na crtanju kretnji mandibule. Ona se koristi ekstraoralno gdje se pisač i pločica nalaze izvan usta i intraoralno gdje su oni u ustima. Pacijent radi lateralne i protruzijske kretnje i time se na pločici ocrta strelica čiji vrh označava položaj centrične relacije. Bitno je da se kretnje odvijaju oko terminalne šarnirske osi što znači da pri izvođenju tih kretnji usta smiju biti maksimalno 20 mm otvorena (13).

Moderne naprave kao što su Gnathometar i ARCUS Digma baziraju se na ovoj metodi (13).

c) Fiziološka metoda

Uzastopnim izvođenjem gutanja pacijent sam pozicionira donju čeljust u položaj centrične relacije. Kao i kod Schuylerove metode kontrola zubnih kontakata i retruzije mandibule su upitni (13).

d) Miomonitor

Koristi se elektronički uređaj kojim se izvodi transkutana električna živčana stimulacija (TENS) motornih korijena trigeminalnog i facijalnog živca pomoću dvije aktivne i jedne neutralne elektrode. Ta tehnika se koristi i kod određivanja vertikalne dimenzije okluzije. Ovdje se također električnom stimulacijom inducira mišićna relaksacija i neuromuskularni

položaj mandibule tzv. miocentrik, zatim električnim impulsima stimuliramo ritmične kontrakcije mišića zatvarača koji pozicioniraju mandibulu u položaj centrične relacije (13).

2) Pasivne metode

a) Metoda vođenja brade

Pacijent sjedi uspravno i opušten na stolici, a stomatolog stoji ispred njega. Izrađuje se dvoslojni (1.5 mm) voštani registrat u obliku potkove i lagano se utisne preko kvržica gornjih zubi tako da ostanu njihove impresije. Registrat se ohladi i vraća natrag u usta pacijenta. U ovoj tehnici mogu se koristiti i zagrizne šablone. Sredstvo za registraciju kao što je cink-oksidi eugenol pasta ili aluvosak primjenjuje se preko donje površine voštanog registrata. Stomatolog stavlja palac na bradu i kažiprst ispod nje te tako vodi mandibulu pacijenta u luku zatvaranja do prvog kontakta zubi s voštanim registratom. Postupak se ponavlja nekoliko puta s time da ta kretnja zatvaranja mora biti oko terminalne šarnirske osi i mora biti bez zapreka. Tako se dobiju impresije donjih zubi u sredstvu za registraciju (13).

Pogreška koja se javlja kod ove metode jest da stomatolog može kondile pogurati previše straga (13).

b) Metoda vođenja brade s tri prsta

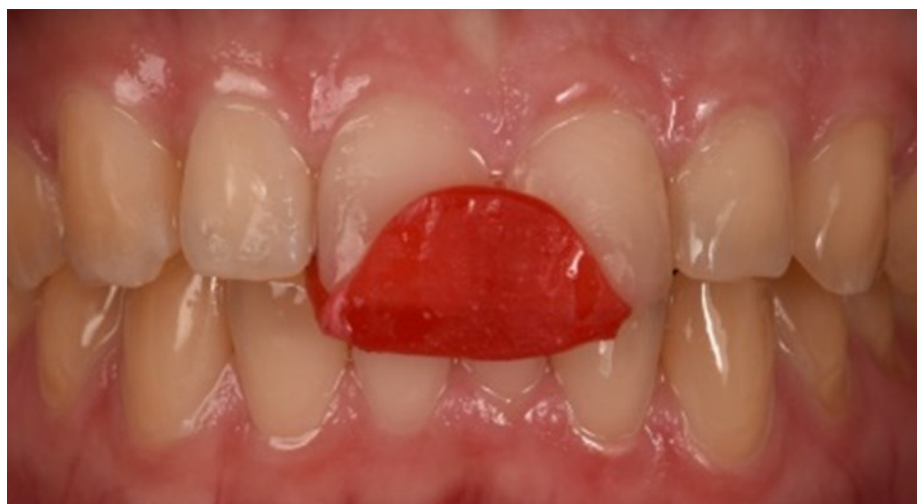Metoda je slična metodi vođenja brade, samo se razlikuje položaj ruke stomatologa. Uz palac i kažiprst stomatolog koristi i srednji prst tako da je palac na bradi, a kažiprst i srednji prst su ispod brade.

c) Bimanualna manipulacija (Dawsonov hvat)

Pacijent je u gotovo ležećem položaju, a brada mu je podignuta prema gore. Takav položaj brade osigurava smještanje kondila što bliže centričnoj relaciji. Stomatolog sjedi iza pacijenta i podlakticama obuhvaća glavu pacijenta. Koristi prste obje ruke tako da sa četiri prsta sa svake strane obuhvaća donji rub mandibule, a palčeve stavlja na simfizu brade. Blagom silom mandibulu vodi prstima prema gore, a bradu s palčevima potiskuje prema dolje i natrag. Mandibula se pozicionira u laganom luku zatvaranja koji se sastoji od kratkih kretnji od 2-4 mm, a zatvaranje se odvija oko terminalne šarnirske osi (13).

d) Prednje vođenje pomoću Lucia jiga

Ovom metodom određuje se prednja referentna točka pomoću koje se kondili smještaju u položaj centrične relacije (Slika 6.).



Slika 6. Lucia jig. Preuzeto s dopuštenjem autora: prof. dr. sc. Marka Jakovca.

Prednji jig ili stop uzrokuje razdvajanje stražnjih zubi kako bi se tijekom registracije centrične relacije mandibula stabilizirala i kako bi se eliminirala propriocepcija iz zubi i žvačnih mišića. Lucia jig se najčešće izrađuje od autoakrilata ili termoplastičnog materijala. Može se izrađivati na studijskim modelima i intraoralno, a postoje i konfekcijski izrađeni. Akrilatna smjesa se adaptira na gornje središnje sjekutiće tako da palatinalna strana pokriva cijelu površinu zuba. Dok se akrilat stvrdnjava lagano se skida i vraća na zube. Kad se akrilat stvrdne uzima se artikulacijski papir, postavlja između jiga i odabranog donjeg središnjeg sjekutića. Pacijent s jigom u ustima zagriža u artikulacijski papir i započinje izvoditi lateralne i protruzijske kretnje. Odabrani središnji sjekutić ocrtava u akrilatu strelicu. Jig se vadi iz usta i ubrušava se akrilat tako da ostane samo vrh strelice. Postupak se ponavlja sve dok ne ostane uzdignuto područje akrilata na mjestu vrha strelice. To je točna lokacija centrične relacije. Nakon toga se prilagođava vertikalna dimenzija. Umjesto Lucija jiga može se koristiti i drvena špatula ili poseban plastični listić debljine 0.1 mm (13).

e) Rothova metoda

Kod Rothove metode voštani registrat je u dva dijela, prednji stop (jig) i voštana ploča. Prvo se izrađuje prednji voštani stop metodom vođenja brade gdje pacijent zagriža u prednji stop do točke gdje se vidi da su stražnji zubi diskludirani za 2-3 mm. Zatim se između stražnjih zubi stavi nova ploča razmekšanog voska i pacijentu se kaže da zagriže u prednji stop. Budući da nam je prednji stop vodi mandibulu u položaj centrične relacije, na voštanoj ploči ćemo dobiti impresije zubi u položaju centrične relacije (13).

2.2.2. Maksimalna interkuspidacija

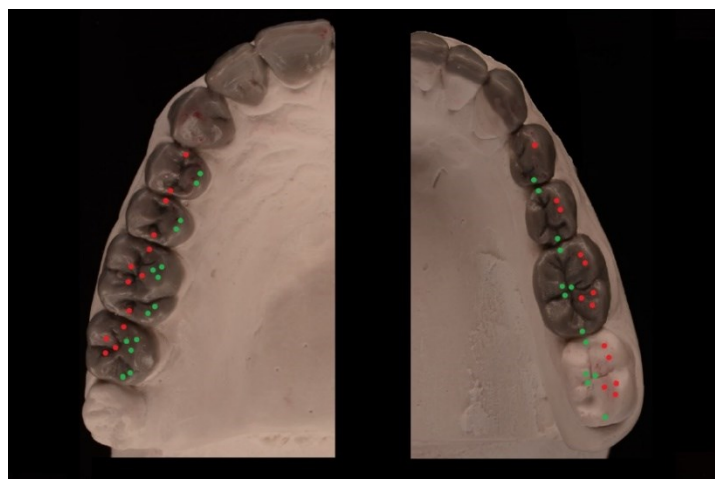
Maksimalna interkuspidacija je položaj mandibule u kojem se ostvaruje najveći broj okluzijskih kontakata između gornjih i donjih zuba te je taj položaj neovisan o položaju kondila (14). Za određivanje maksimalne interkuspidacije potrebno je poznavati okluzijske kontakte u maksimalnoj interkuspidaciji i samu morfologiju okluzijske površine zuba. Na zubu razlikujemo potpurnu kvržicu i kvržicu vodilju. Potporne kvržice su mandibularna bukalna i maksilarna palatinalna, a kvržice vodilje su mandibularna lingvalna i maksilarna bukalna. Potporne kvržice su zaobljene i tupe, dok su kvržice vodilje oštre. Zadaća potpornih kvržica je održavanje vertikalne dimenzije okluzije te služe za funkciju žvakanja. Kvržice vodilje osiguravaju vertikalni i horizontalni prijeklop stražnjih zuba i vode mandibulu tokom žvakanja. Svaka kvržica ima svoju unutarnju i vanjsku površinu. Unutarnja površina se proteže od vrha kvržice do centralne fisure, a vanjska od vrha kvržice prema labijalnim i lingvalnim (palatinalnim u gornjih zuba) ploham zuba (15).

U položaju maksimalne interkuspidacije imamo najveći broj okluzijskih kontakata, a bitno je da su oni tako raspoređeni da pružaju stabilnost i usmjeravaju žvačnu silu na uzdužnu os zuba.

Tipove kontakata dijelimo na:

1) Kontakt potporne kvržice i ravne površine

Vrh potporne kvržice je u kontaktu s ravnom površinom antagonista, a pod ravnu površinu se podrazumijeva dno fisure ili površina koju tvore marginalni grebeni susjednih zubi i njihova kontaktna točka gledano s okluzalne strane. Ovo je idealan kontakt jer su okluzijske sile usmjerene okomito na te površine odnosno prolaze kroz uzdužnu os zuba. U kontaktu može biti potporna kvržica samo jednog zuba i ravna površina antagonista (eng. *"single cusp contact"*) ili možemo imati kontakt kad su i mandibularna i maksilarna potporna kvržica u kontaktu s ravnom površinom na suprotnom zubu (eng. *"twin cusp contact"*). Smatra se da je potonji kontakt mehanički stabilniji. Kontakt nikad nije na samom vrhu kvržice, to jest nikada nemamo samo jednočasti kontakt. Vrh kvržice uvijek dodiruje kontaktnu površinu u više točaka. Zato kontakte vrha kvržice možemo podijeliti na dvotočkaste, kada vrh kvržice ostvaruje kontakt s površinom na dva mjesta, to jest u dvije točke, i trotočkaste kada ostvaruje kontakt na tri mjesta odnosno u tri točke (Slika 7.). Takvim tipom kontakata u više točaka dobivamo stabilnu okluziju (15).



Slika 7. Raspored okluzijskih kontakata u maksimalnoj interkuspidaciji. Preuzeto s dopuštenjem autora: prof. dr. sc. Marka Jakovca

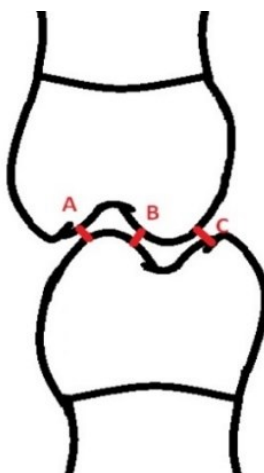
2) Okluzijski kontakti na unutarnjim i vanjskim površinama kvržica

Okluzijski kontakti na unutarnjim i vanjskim površinama kvržica nastaju kada potporna kvržica dolazi u kontakt s tim površinama na suprotnom zubu. Kontakte unutrašnjih i vanjskih površina kvržica možemo podijeliti na 3 tipa kontakta A, B i C, a postoje i njihove kombinacije (Slika 8.) (15).

Tip A – kontakt između vanjske površine mandibularne potporne kvržice (bukalna) i unutarnje površine maksilarne kvržice vodilje (bukalna)

Tip B – kontakt između unutarnjih površina mandibularne i maksilarne potporne kvržice (bukalne)

Tip C – kontakt između unutarnje površine mandibularne kvržice vodilje (lingvalna) i vanjske površine maksilarne potporne kvržice (palatinalna)



Slika 8. Okluzijski kontakti tipa A, B i C na unutarnjim i vanjskim površinama kvržica.

Najpoželjniji kontakti jesu kontakti u dvije točke kao što je kombinacija A i B kontakta ili kombinacija B i C kontakta ili kontakti u tri točke odnosno A-B-C kontakt. Ako postoji kombinacija A i C kontakta bez B kontakta, onda postoji mogućnost pojavljivanja okluzalne interferencije na neradnoj strani. Okluzalne kontakte određujemo pomoću artikulacijskog papira (15).

Okluzalne interferencije su neželjeni okluzalni kontakti koji sprečavaju normalno pomicanje mandibule. Važno je eliminirati neželjene kontakte na svim zubima koji će biti dio budućeg protetskog rada i naravno provjeriti sve kontakte nakon izrade novog protetskog rada.

Okluzalne interferencije dijelimo na:

1) Centrična interferencija

U centričnu interferenciju se svrstava RKP kontakt, odnosno prvi kontakt koji se pojavljuje pri zatvaranju usta kada položaj maksimalne interkuspidacije ne odgovara položaju centrične relacije. Taj kontakt je najčešće između mezijalne površine gornjeg zuba i distalne površine donjeg zuba. Može nastati i između unutarnjih i vanjskih površina suprotnih zubi što dovodi do devijacije mandibule u lijevu ili desnu stranu. Mandibula najčešće sama izbjegne taj kontakt tako da pri zatvaranju odmah ide u položaj maksimalne interkuspidacije. Kao što je objašnjeno prije, položaj maksimalne interkuspidacije i centrične relacije se poklapa samo u 2% populacije što znači da RKP postoji u 98% populacije, stoga njega nije potrebno eliminirati. Postoje iznimke kada je potrebno ukloniti RKP kontakt, a to je ako se on pojavljuje na zubima koji su dio protetskog rada ili ako smo kod opsežnih protetskih radova reorganizirali položaj maksimalne interkuspidacije u položaj centrične relacije uz promjenu vertikalne dimenzije okluzije (15).

2) Interferencije na radnoj strani

Pri lateralnoj kretnji mandibule na radnoj strani (strana u koju se mandibula kreće) očekujemo kontakt između očnjaka suprotnih čeljusti (okluzija vođena očnjakom) ili kontakt očnjaka i premolara suprotnih čeljusti (grupno vođena okluzija). Interferencija na radnoj strani najčešće se događa na vanjskoj površini potporne kvržice maksilarnih zubi i unutarnje površine mandibularne kvržice vodilje. Kad nastane takav kontakt on disokludira zube koji su normalno u kontaktu pri lateralnoj kretnji mandibule (15).

3) Interferencije na neradnoj strani

Interferencije na neradnoj strani su okluzalne interferencije koje se javljaju na neradnoj strani pri lateralnoj kretnji mandibule i uzrokuju disokludiranje zubi na radnoj strani. Ove interferencije uvijek je potrebno ukloniti jer takvi kontakti ne prenose okluzalne sile uz uzdužnu os zuba. Stoga su ti kontakti potencijalno štetni za strukturu zuba (15).

4) Interferencije u protruziji

Kada mandibula ide u protruziju kontakt bi trebao biti samo na prednjim zubima, dok bi stražnji zubi trebali biti disokludirani. Kada se pojavi interferencija pri protruziji ona najčešće nastane između mezijalne površine stražnjih mandibularnih zuba i distalne površine stražnjih maksilarnih zubi. Takva interferencija aktivira mišiće elevatore pri čemu dolazi do njihove hiperkontrakcije što možemo uzrokovati oštećenje prednjih zubi (15).

Postoje dva načina rekonstrukcije okluzijskih odnosa:

1) Pri rekonstrukciji se koristimo postojećom maksimalnom interkuspidacijom

Ova metoda se koristi kada je protetski rad mali most ili tijekom terapije ne postoji potreba za rekonstrukciju okluzije odjednom. Također je prikladna kada dio protetskog rada nisu zubi koji određuju položaj maksimalne interkuspidacije te imamo očuvanu vertikalnu dimenziju okluzije. Položaj maksimalne interkuspidacije mora biti stabilan. Ova metoda je poželjna jer je jednostavna, predvidljiva nije potrebna posebna adaptacija neuromuskularnog sustava (15).

2) Pri rekonstrukciji radimo reorganizaciju maksimalne interkuspidacije

Ova metoda se koristi kada položaj maksimalne interkuspidacije nije zadovoljavajući, kada je potrebna promjena vertikalne dimenzije okluzije te kada su u protetski rad uključeni svi zubi. U ovim situacijama položaj maksimalne interkuspidacije rekonstruira se u položaju centrične relacije te tako maksimalna interkuspidacija postaje prava centrične okluzija. Kod rekonstrukcije pazimo da ona bude uzajamno zaštićena što znači da su u položaj maksimalne interkuspidacije stražnji zubi u kontakti, dok su prednji disokludirani, a kod protruzije i lateralnih kretnji u kontaktu su prednji zubi (kod protruzije sjekutići, kod lateralne kretnje očnjaci), dok su stražnji zubi disokludirani (15).

Registracija maksimalne interkuspidacije je vrlo jednostavan postupak, mnogo jednostavniji od registriranja centrične relacije. Koristi se voštanim registratom ili termoplastičnom materijalom. Registrat se omekša te se postavlja na brušene zube koji se nalaze na samo

jednoj strani jer na drugoj strani moraju biti zubi koji nam održavaju položaj maksimalne interkuspidacije. Pacijentu se kaže da normalno zagriže na stražnje zube. Nakon toga se registrat ohladi te time postupak završava. Kod nebrušenih zubi i kod očuvane vertikalne dimenzije položaj maksimalne interkuspidacije se ne registrira pločicama voska jer bi sama debljina voska podigla vertikalnu dimenziju okluzije. Iz tog razloga uzimaju se otisci i izlijevaju se modeli te se spajanjem modela dobiva uvid u položaj maksimalne interkuspidacije.

Postoje određeni kriteriji koje gledamo pri provjeri okluzije:

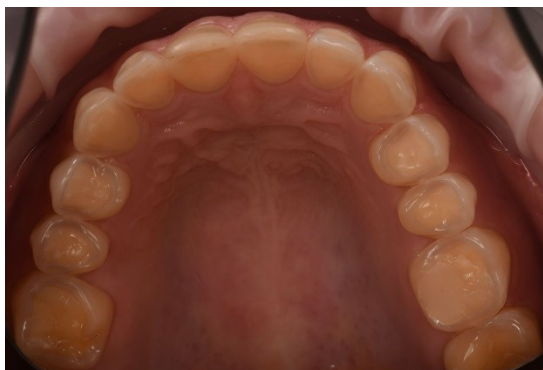- a) Vođenje očnjakom prisutno je u 75% pacijenata i pri tome su disokludirani svi stražnji zubi.
- b) Pomak iz položaja centrične relacije u maksimalnu interkuspidaciju je prisutan u 98% pacijenata. Taj pomak je prema naprijed i iznosi oko 1 mm. 60–70% pacijenta nema bruksizam.
- c) Opseg otvaranja usta najčešće odgovara širini tri prsta i otprilike iznosi 40 mm.
- d) Incizalno vođenje prisutno je skoro u svih pacijenata, a pod tim se razumijeva kontakt pri protruziji samo na prednjim zubima dok su stražnji zubi disokludirani.
- e) Nema kontakata na neradnoj strani.
- f) Speeova krivulja tvori blagi luk od naprijed prema nazad, a Wilsonova krivulja tvori blagi luk s desna na lijevo (16).

2.3. Zašto dolazi do smanjenja vertikalne dimenzije (kolaps okluzije)

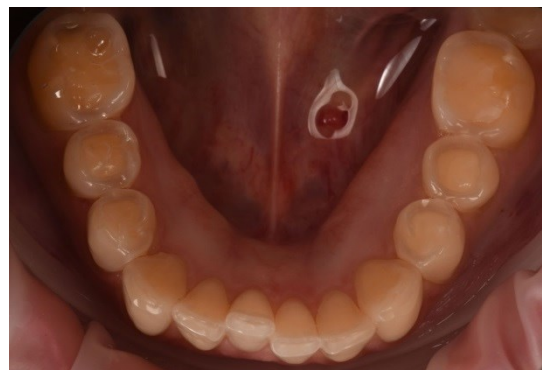Postoje dva razloga zbog kojih dolazi do smanjenja vertikalne dimenzije.

Prvi razlog je generalizirana, agresivna abrazija svih zubi kod bruksizma zbog koje dolazi do reduciranja okluzalnih površina zubi i posljedičnog rotiranja čeljusti bliže jedna drugoj (Slika 9., 10.).

U uvodu je navedeno da postoje terapeuti koji tvrde da zbog generalizirane abrazije svih zubi ne može doći do smanjenja vertikalne dimenzije okluzije jer je stomatognati sustav dinamičan te postoji dentalna kompenzacija odnosno da zubi izrastaju jedan prema drugom kako se troše. Bez obzira na tu činjenicu, agresivna abrazija zubi uništava više zubne strukture nego što ekstruzija može kompenzirati (17).

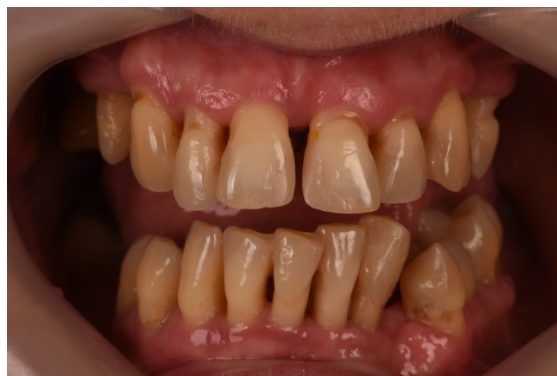
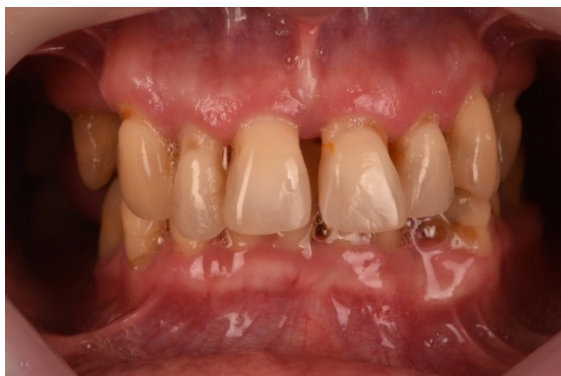
Slika 9. Generalizirana abrazija zubi u gornjoj čeljusti. Preuzeto s dopuštenjem autora: prof. dr. sc. Marka Jakovca.



Slika 10. Generalizirana abrazija zubi u donjoj čeljusti. Preuzeto s dopuštenjem autora: prof. dr. sc. Marka Jakovca.

Drugi razlog jest gubitak zubi u stražnjoj regiji, bez njihove pravovremene nadoknade (Slika 11., 12.). Do gubitka zubi dolazi zbog neliječenog karijesa, parodontitisa ili traume. Do smanjenja vertikalne dimenzije okluzije dolazi kada je broj izgubljenih zuba toliko velik da preostali zubi ne mogu više podnositi okluzijske sile te se počinju nagnjati pri čemu se čeljusti približavaju. Osim nagnjanja, ako zub u jednoj čeljusti izgubi svog antagonista on će se nagnjati i izrastati sve do prvog kontakta s nekim drugim zubom ili čak alveolarnim grebenom suprotne čeljusti. Sve to narušava vertikalnu dimenziju okluzije i okluzijske odnose između zubi što zahtjeva veliki napor od terapeuta prilikom rekonstrukcije (17).



Slika 11. i Slika 12. Kolaps vertikalne dimenzije okluzije uslijed agresivnog parodontitisa. Preuzeto s dopuštenjem autora: prof. dr. sc. Marka Jakovca

2.4. Kako promjena vertikalne dimenzije okluzije utječe na pacijenta?

Kod pacijenta sa smanjenom vertikalnom dimenzijom prvo što se primjećuje jest smanjena visina donje trećine lica uslijed koje pacijent izgleda starije. Kod takvih pacijenata kutovi usana su obješeni što pogoduje razvitku upale odnosno pojavu angularnog heilitisa. Linija osmijeha je obrnuta ili se kod takvih pacijenata pri osmijehu uopće ne vide zubi ("*toothless smile*"). Linija osmijeha je odnos između linije koja spaja incizalne bridove maksilarnih sjekutića i unutarnjeg obrisa donje usne pri laganom osmijehu. Neka istraživanja navode da smanjenje vertikalne dimenzije okluzije uzrokuju bol i promjene u temporomandibularnom zglobu. Zbog smanjenje vertikalne dimenzije okluzije i gubitka normalnih okluzijskih kontakata pacijenti imaju poteškoća pri normalnoj funkciji žvakanja, a imaju i smetnje prilikom govora. Ako je smanjenje vertikalne dimenzije nastalo uslijed jake atricije takav pacijent uz prethodno navedene promjene još može imati česte tenzijske glavobolje, bolove u žvačnim mišićima, frakture zuba, pogoršanje parodontitisa uslijed perzistirajuće okluzalne traume (17).

2.5. Kako dijagnosticirati smanjenje vertikalne dimenzije okluzije?

U praksi je bitno rano dijagnosticirati bruksizam. Većina pacijenata niti ne zna za svoju naviku škripanja zubima po noći. Postoje čak testovi koje pacijent može provesti kod kuće kao što je jednokratna EMG (eng. "*electromyography*") traka koja se stavi na kuteve čeljusti preko mišića žvakača te snima mišićnu aktivnost na elektromehanički indikator dok pacijent spava. Poželjno je i fotografirati pacijentovo stanje zubi tokom svake kontrole. Mogu se uzeti i otisci pomoću kojih se izrađuju modele koji se onda uspoređuju s postojećim stanjem pri svakoj kontroli. Ako se pacijenta zatekne u već poodmaklom stadiju to će se lako dijagnosticirati po velikoj abraziji svih zubi. Takvi pacijenti najčešće imaju i hipertrofiju masetera te se žale na česte tenzijske glavobolje. Dijagnozu smanjene vertikalne dimenzije okluzije zbog gubitka zubi postavlja se na temelju analize modela montiranih u artikulator, vizualnom evaluacijom preostalih zubi, evaluacijom postojeće okluzije, pregledom temporomandibularnog zgloba, analize profila lica, analize fiziološkog položaja mirovanja i postojeće vertikalne dimenzije okluzije (17).

2.6. Zašto mijenjamo vertikalnu dimenziju okluzije

a) Estetika

Zbog smanjene vertikalne dimenzije okluzije dolazi do smanjenja visine donje trećine lica uslijed čega se pacijent doima starije, kutovi usnica su obješeni, a zubi pri osmijehu su jedva vidljivi. Zbog ovih estetskih razloga potrebno je povisiti vertikalnu dimenziju okluzije (18).

b) Reorganizacija okluzije

Kod smanjenja vertikalne dimenzije okluzije zbog gubitka zubi najčešće dolazi i do gubitka stabilnog položaja maksimalne interkuspidacije. Tako je uz podizanje vertikalne dimenzije okluzije potrebna reorganizacija položaja maksimalne interkuspidacije tako da on bude u položaju centrične relacije (18).

c) Protetski prostor

Zbog smanjenja vertikalne dimenzije okluzije gubi se prostor potreban za osiguravanje retencije budućeg protetskog rada. Budući da je danas veliki fokus na minimalno invazivne preparacije, vertikalna dimenzija okluzije podiže se kako bi kombinacijom minimalno invazivne preparacije i podizanjem vertikalne dimenzije okluzije dobili dovoljno prostora za odgovarajuću debljinu materijala. Tako se morfologija okluzalne plohe stražnjih zubi može rekonstruirati pomoću okluzalnih ljska (eng. "table tops"), a ne pomoću krunica za koje je potrebna opsežnija preparacija (18, 19).

2.7. Kriteriji kojima se vodimo tokom promjene vertikalne dimenzije okluzije

a) Negativni test opterećenja

Nakon povišenja vertikalne dimenzije okluzije ne smije postojati osjećaj tenzije ili boli u temporomandibularnim zglobovima (18).

b) Negativni test stiskanja

Prilikom stiskanja zubi nakon povišenja vertikalne dimenzije okluzije ne smije postojati osjećaj tenzije i boli ni u zglobovima ni u zubima (18).

c) Odsustvo interferencija

Prilikom normalne funkcije žvakanja ne smiju postojati interferencije (18).

d) Negativni fremitus

Fremitus je vibracija zuba ili čak povećana mobilnost zuba koja nastaje uslijed preranog kontakta odnosno postojanja interferencije. Fremitus se dijagnosticira tako da se prst postavi na cervikalnu trećinu zuba i kaže pacijentu da normalno zagriže. Prilikom zagriža pod prstom se može osjetiti da li postoje vibracije ili pomaci zuba (18).

Normalno – nema vibracije ni pomaka

1. stupanj – lagana vibracija/pomak

2. stupanj – jasno osjećamo pomak zuba, al nije vidljiv okom

3. stupanj – jasno osjećamo i vidimo pomak zuba

e) Stabilna okluzija

f) Test udobnosti

Udoban osjećaj usnica, lica, tokom žvakanja i govora (18).

g) Estetika

Pacijent i stomatolog su zadovoljni kompletnim izgledom pacijentovog lica (18).

2.8. Postupak rekonstrukcije vertikalne dimenzije okluzije

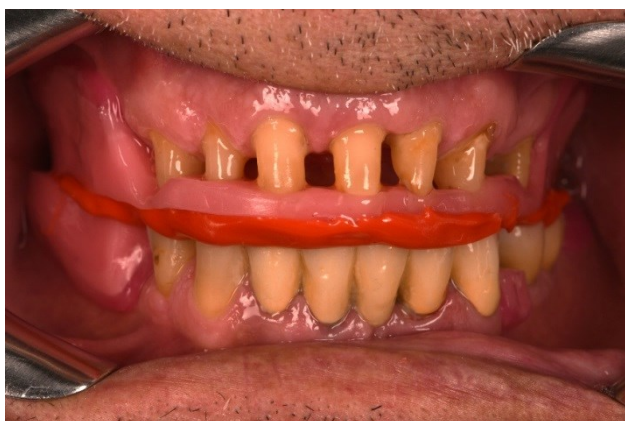U postupku rekonstrukcije vertikalne dimenzije okluzije mogu se koristiti zagrizne šablone. Kada se koriste zagrizne šablone, nova vertikalna dimenzija okluzije se određuje nakon brušenja i uzimanja otiska. Ovu metoda se koristi kod izrade potpunih proteza, djelomičnih proteza i semicirkularnih mostova u obje čeljusti. Uz promjenu visine vertikalne dimenzije potrebna je i reorganizacija maksimalne interkuspidacije u položaj centrične relacije. Budući da u današnje vrijeme postoji sve veća potražnja pacijenta za vizualizacijom završnog rada već na početku terapije u nekim slučajevima moguće je odrediti novu vertikalnu dimenziju okluzije prije brušenja zuba na temelju čega tehničar izradi wax-up i silikonski ključ, a stomatolog u ustima izrađuje mock-up na novoj visini (19).

Neovisno o tome koja se metoda koristi početni dio rehabilitacije je isti. Već pri ulasku pacijenta u ordinaciju stomatolog analizira njegovo lice, način govora, da li postoje neke nepodesne navike kao što je grickanje donje usne te koliko su zubi i gingiva vidljivi tijekom govora. Nakon toga, obavezno je fotografirati pacijenta kako bi zabilježili početno stanje i kako bi tehničaru dali potrebne informacije. Fotografiraju se ekstraoralne i intraoralne fotografije. Nakon fotografija stomatolog analizira vertikalnu dimenziju okluzije, položaj

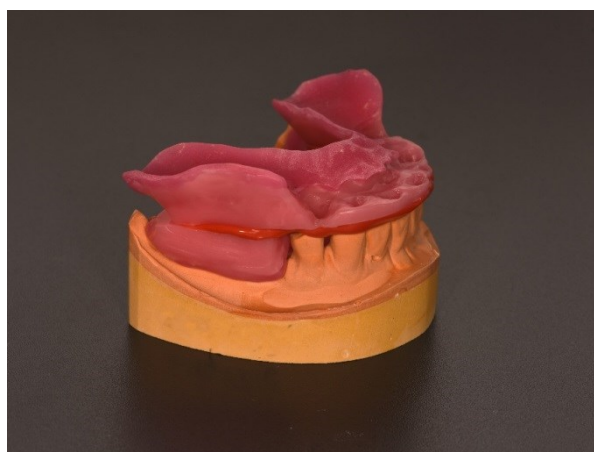fiziološkog mirovanja i slobodni interokluzijski prostor. Ako se vrijednosti razlikuju za više od 5 mm potrebno je povisiti vertikalnu dimenziju okluzije (18). Zatim stomatolog analizira pacijentov položaj maksimalne interkuspidacije, je li stabilan, postoje li preuranjeni kontakti i jesu li kontakti pravilno raspoređeni na okluzijskim površinama zubi. Tek nakon detaljne analize stomatolog može započeti postupak rehabilitacije.

2.8.1. Postupak sa zagriznim šablonama

Stomatolog prvo uzima otiske alginatom na temelju kojih tehničar izrađuje anatomske modele i splint na novoj visini vertikalne dimenzije okluzije koji pacijent nosi barem tri tjedna kako bi se neuromuskularni sustav adaptirao. Nakon toga stomatolog preparira sve zube koji će biti uključeni u budući protetski rad. Zatim, uzima otiske i šalje u laboratorij za izradu radnog modela i zagriznih šablona. Kada stomatolog dobije zagrizne šablone prvo ih prilagođava, a onda jednom od tehnika određuje novu vertikalnu dimenziju okluzije. Nakon toga tu informaciju mora prenijeti u artikulator. Prvo je potrebno u artikulator prenijeti odnos baze maksile na bazu lubanje. To radimo pomoću obraznog luka i gornje zagrizne šablone. Nakon što je cementirao gornji model u artikulator u položaju dobivenom obraznim lukom, u artikulator treba prenijeti položaj mandibule prema maksili koji će nam određivati položaj donjeg modela u artikulatoru. To radimo pomoću zagriznih šablona i registracije centrične relacije. Prije samog postupka registracije centrične relacije zagrizne šablone je potrebno obraditi. Na gornjoj i donjoj šablona u području premolara i molara na lijevoj i desnoj strani naprave se urezi u obliku slova V i između tih ureza makne se vosak u debljini od 2 mm. Ti urezi služe kao ključ za fiksaciju. Nakon toga fiksacijski materijal, najčešće pasta cink-oksida eugenola, se nanosi na područje molara i premolara na donjoj bazi u debljini od 6-8 mm. Debljina fiksacijskog materijala je 6-8 mm zbog toga što je svaki V izrez dubok 2 mm, a slobodni interokluzijski prostor iznosi oko 2-4 mm. Ne smije se nanositi više materijala jer će se time poremetiti novo određena vertikalna dimenzija okluzije (1, 20). Nakon stavljanja fiksacijskog materijala pacijenta se vodi u položaj centrične relacije jednom od prije opisanih tehnika (Slika 13.). Nakon toga se šablone u tom položaju prenose u artikulator (Slika 14.). Tehničar na temelju tih informacija izrađuje određeni protetski rad i šalje na probu. Stomatolog kontrolira novu vertikalnu dimenziju okluzije i kontakte u reorganiziranoj maksimalnoj interkuspidaciji. Ako je potrebno uklanjaju se prerani kontakti. Probe se ponavljaju. Nakon toga slijedi cementiranje rada i na kraju ponovno kontrola okluzije koja mora biti stabilna, bez preuranjenih kontakata koje bi uzrokovale devijaciju mandibule.



Slika 13. Registrirana centrična relacija pomoću zagriznih šablona. Preuzeto s dopuštenjem autora: prof. dr. sc. Marka Jakovca

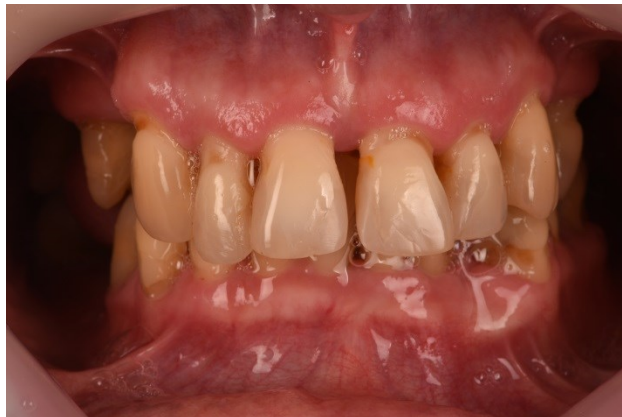

Slika 14. Zagrizne šablone spremne za prijenos u artikulator. Preuzeto s dopuštenjem autora: prof. dr. sc. Marka Jakovca

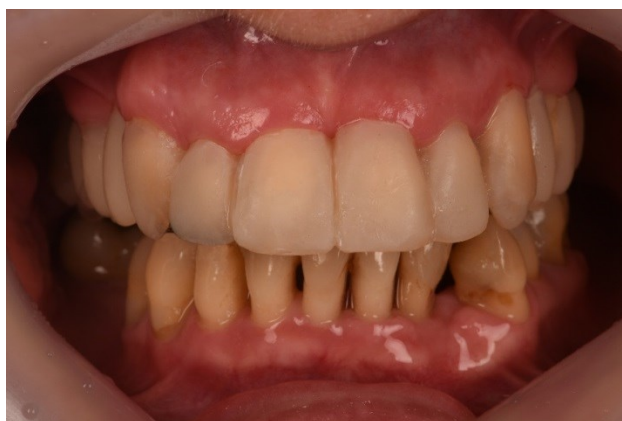2.8.2. Postupak s wax-upom i mock-upom

Početni dio terapije je isti, a to uključuje, pregled, fotografiranje, anatomske otiske i obrazni luk. Zadnju informaciju koju tehničar treba jest registracija nove vertikalne dimenzije i registracija centrične relacije. Najčešće se za tu registraciju stomatolog koristi tehnikom Lucia jiga ili Rothovom metodom, odnosno njihovom kombinacijom. Stomatolog izrađuje Lucia jig kojim odredi novu visinu vertikalne dimenzije okluzije u položaju centrične relacije i nakon toga na stražnje zube stavlja materijal za registraciju zagrizu (vosak ili termoplastični materijal) i kaže pacijentu da zagriže u jig (13). Nakon toga sve informacije šalje tehničaru. Tehničar na temelju tih informacija izrađuje wax-up na novoj visini vertikalne dimenzije i maksimalnom interkuspudacijom koja se sada nalazi u položaju centrične relacije. Na wax-

upu izrađuje silikonski ključ pomoću kojeg stomatolog izrađuje mock-up u ustima pacijenta. Stomatolog izrađuje mock-up (Slika 15., 16.).



Slika 15. Pacijent prije mock-upa. Preuzeto s dopuštenjem autora: prof. dr. sc. Marka Jakovca



Slika 16. Pacijent nakon izrađenog mock-upa. Preuzeto s dopuštenjem autora: prof. dr. sc. Marka Jakovca

Nakon izrade mock-upa stomatolog kontrolira novu visinu vertikalne dimenzije okluzije i kontakte u maksimalnoj interkuspidaciji. Ako je povećanje visine manje od 5 mm, ne postoji potreba da se pacijent adaptira na nju. Ako je povećanje visine veće od 5 mm, mora postojati period adaptacije. Kako se mock-up ne bi pomakao tokom tog perioda adaptacije, prije postave mock-upa zubi se premazuju adhezivom. Nakon mock-upa slijedi preparacija zubi. Kod preparacije zubi mock-up služi kao vodilja i reducira odstranjivanje zubne strukture tijekom brušenja (19).

Preparacija započinje u maksili, dok je u mandibuli prisutan mock-up, jer okluzalne plohe mock-upa stražnjih mandibularnih zubi služe kao vodilja za izradu okluzijske morfologije maksilarnih stražnjih zuba. U maksili se prvo radi preparacija stražnjih zuba jer vertikalni stop održavaju prednji zubi. Nakon preparacije stražnjih maksilarnih zuba nanosi se materijal za registraciju zagriža na stražnje zube lijeve i desne strane i kaže se pacijentu da zagriže te se tako registra vertikalna dimenzija okluzije. Slijedi preparacija prednjih zuba. Nakon preparacije prednjih zuba vraćaju se registrati na stražnje maksilarne zube, stavlja se materijal za registraciju zagriža između prednjih zubi i kaže se pacijentu da zagriže. Time se dobiva registracija odnosa prednjih zubi na novoj visini. Zatim se uzima otisak brušenih zubi silikonom te alginatni otisak preko mandibularnog mock-upa koji će tehničaru služiti kao kontra. Tehničar izrađuje dogovoreni protetski rad. Nakon toga slijedi cementiranje s time da se prije cementiranja ponovno postavlja mandibularni mock-up kako bi se na kraju cementiranja mogla prekontrolirati vertikalna dimenzija okluzije i sama okluzija. Ako se radi usklađivanje okluzije onda se ubrušava na mandibularnom mock-upu, a ne na gotovom radu u gornjoj čeljusti. Slijedi preparacija u mandibuli koja je ista kao u maksili. Nakon toga otiskivanje, izrada protetskog rada i cementiranje (19).

Na kraju, naravno, slijedi kontrola cementiranja, kontrola visine vertikalne dimenzije okluzije i kontrola okluzije (19, 21).

2.9. Potencijalni problemi kod promjene vertikalne dimenzije okluzije

a) Bol u mišićima i zglobovima

Ako se pojavi bol u mišićima ili zglobovima to najčešće ne predstavlja veći problem budući da kroz dva tjedna, nakon prilagodbe na novu razinu vertikalne dimenzije, bol nestaje (18).

b) Upitna stabilnost nove vertikalne dimenzije okluzije

Unutar jedne godine u nekih pacijenata mogući je relaps vertikalne dimenzije okluzije za 1 mm, koja se nakon toga stabilizira. Takav mali relaps veoma je teško dijagnosticirati. U nekih pacijenata do relapsa uopće ne dolazi (18).

c) Povećana aktivnost mišića

Nakon podizanja vertikalne dimenzije okluzije pomoću elektromiografije može se uočiti pojačana aktivnost mišića zatvarača prilikom stiskanja zubi. To traje 2-3 mjeseca kada se vrijednosti vraćaju u normalu. Mišićni tonus u položaju fiziološkog mirovanja se smanjuje

nakon podizanja vertikalne dimenzije okluzije, ali i on se vraća u normalu nakon tri mjeseca (18).

d) Problem fonetike

Najčešće se odnosi na izgovaranje suglasnika S. Prije ikakve promijene najbolje je pričekati mjesec dana da se vidi hoće li se pacijent prilagoditi. Korekciju radimo na donjim incizivima kako ne bismo narušili estetiku gornjih. Na koji način ćemo raditi korekciju ovisi o položaju donjih inciziva prilikom izgovaranja suglasnika S (18).

Ako su donji incizivi prilikom izgovaranja slova S u kontaktu sa cingulumom gornjih sjekutića, ako se skrate donji incizivi, oni više neće biti u kontaktu prilikom okluzije i zato moramo smanjiti vertikalnu dimenziju okluzije (18).

Ako su prilikom izgovora slova S gornji i donji incizivi u položaju tet-a-tet, mogu se skratiti donji incizivi uz uvjet da se nadgrade palatinalne plohe gornjih sjekutića da se održi kontakt (18).

2.10. Pogreške prilikom promjene vertikalne dimenzije okluzije

Ako se pri određivanju nove vertikalne dimenzije okluzije nisu poštivali prethodno navedenim kriteriji ili se nisu koristile kombinacije prethodno navedenih metoda, postoji mogućnost da je novoodređena vertikalna dimenzija okluzije previsoka ili preniska što naravno ima određene posljedice na izgled i funkciju pacijenta.

2.10.1. Previsoka vertikalna dimenzija okluzije

- a) Neudoban osjećaj pacijenta (6).
- b) Trauma zuba zbog mogućeg postojanja preuranjenih kontakata (6).
- c) Gubitak slobodnog interokluzijskog prostor što uzrokuje zamor mišića, nemogućnost normalne funkcije žvakanja i nemogućnost pronalaska udobnog položaja fiziološkog mirovanja (6).
- d) Sudaranje zubi prilikom govora (6).
- e) Lice djeluje elongirano, a usnice su napete ili čak djelomično otvorene (6).

2.10.2. Preniska vertikalna dimenzija okluzije

- a) Smanjena mišićna aktivnost mastikatornih mišića. Prilikom stiskanja zubi sila koja nastaje je smanjena i onemogućava normalnu funkciju žvakanja (6).

- b) Ugriz obraza. Zbog smanjene vertikalne dimenzije okluzije mišićni tonus bukcinatora je smanjen što uzrokuje mlohavost obraza i povećava mogućnost ugriza (6).
- c) Lice djeluje starije, gornja je usna uvučena, a nos i brada djeluju prominentnije, kutovi usana su obješeni. Zbog maceracije slinom u obješenim usnim kutovima povećana je incidencija angularnog heilitisa (6).
- d) Bol u temporomandibularnom zglobu (6).

Iz svega do sada navedenog vidljivo je da je postupak promjene visine zagriža kompliciran i zahtjeva detaljnu dijagnostiku i oprezan pristup. U literaturi je navedeno mnogo metoda pomoću kojih se može odrediti vertikalna dimenzija okluzije. Sve te metode imaju svoje prednosti i mane. Problem metoda koje se koriste predekstrakcijskim podacima je u tome što nam pacijenti najčešće dolaze s već promijenjenom vertikalnom dimenzijom okluzije i vrlo se rijetko događa da možemo zabilježiti stanje prije ekstrakcije (6). Iz tog razloga postoji niz metoda kojima možemo odrediti vertikalnu dimenziju okluzije nakon što se ona već promijenila.

Neke od tih metoda jesu Niswongerova metoda, Willisova metoda, Koncept jednakih trećina, Silvermanov najuži govorni prostor i druge (4, 7). Problem tih metoda jest u tome da uvijek ovise o položaju pacijentove glave i tijela, aktivnosti mastikatornih mišića, stanju temporomandibularnog zgloba, suradnji pacijenta, preciznosti mjerenja stomatologa, a i sama veličina interokluzijskog prostora koja se razlikuje od pacijenta do pacijenta i ne može se uvijek uzimati kao standardna veličina. Te metode nisu dovoljno objektivne (6). U pokušaju pronalaska što objektivnijih metoda Boos je razvio metodu u kojoj vertikalnu dimenziju okluzije određujemo pomoću maksimalne snage zagriža koju određujemo pomoću dinamometra. Ta metoda je detaljno analizirana i pokazalo se da nije ništa preciznija od Niswongerove i Silvermanove metode (4). Jedna od preciznijih metoda za određivanje vertikalne dimenzije okluzije jest elektromiografija gdje pomoću elektroda prvo stimuliramo kontrakciju žvačnih mišića, a zatim induciramo opuštanje svih mišića. Kada su svi mišići opušteni možemo odrediti položaj fiziološkog mirovanja. Od tog iznosa oduzimamo iznos slobodnog okluzijskog prostora i dobivamo vertikalnu dimenziju okluzije (8). Ova metoda je precizna, ali je nepraktična za svakodnevno korištenje u ordinaciji.

Postoji još niz metoda koje su razvijene kako bi određivanje vertikalne dimenzije okluzije bilo što objektivnije. Neke od tih metoda jesu određivanje vertikalne dimenzije okluzije pomoću veličine prolabija gornje usnice, određivanje vertikalne dimenzije okluzije pomoću duljine prsta, kraniometrijska metoda i druge (9,11,12). Sve te metode su se pokazale korisne, ali više se koriste u svrhu istraživanja nego u svakodnevnoj praksi. Niti jedna metoda se ne može koristiti samostalno, uvijek je potrebna njihova kombinacija. U svakodnevnoj praksi najviše se koriste fiziološke metode za određivanje vertikalne dimenzije okluzije kao što su položaj fiziološkog mirovanja, kriterij fonacije i estetika. Kombinacija tih metoda je dovoljno precizna, jednostavna i praktična.

Nadalje je u literaturi navedeno da promjena vertikalne dimenzije okluzije zahtjeva reorganizaciju položaja maksimalne interkuspidacije tako da ona bude u položaju centrične relacije (15). To je ponovljiv položaj mandibule prema maksili koji ne ovisi o zubima te zato može biti registriran i u ozubljenih i bezubih pacijenata. Za određivanje položaja centrične relacije također opisano je niz metoda. Rezultati istraživanja daju prednost pasivnim metodama, a kao najbolje pasivne metode su se pokazale: bimanualna manipulacija; vođenje brade i prednje vođenje pomoću Lucia jiga (13). U praksi se najviše koristi metoda prednjeg vođenja pomoću Lucia jiga i Rothova metoda, a kada koristimo zagrizne šablone najčešće se služimo metodom vođenja brade.

Kod promjene vertikalne dimenzije okluzije u literaturi se naglašava pravilna, detaljna i pravovremena dijagnostika (17). Potrebno je ustanoviti je li do promjene došlo zbog generalizirane abrazije zubi uslijed bruksizma ili se radi o gubitku zubi i nepravovremenoj sanaciji istih. Plan terapije će ovisiti o uzroku, ali je i u jednom i drugom slučaju potrebna promjena vertikalne dimenzije okluzije.

Nadalje gledamo kako je promjena vertikalne dimenzije okluzije utjecala na estetiku pacijentova lica i na cijeli stomatognati sustav (17). U literaturi su opisani kriteriji kojima se možemo voditi pri promjeni vertikalne dimenzije okluzije. Kriteriji su negativni test opterećenja; negativni test stiskanja; odsustvo interferencija; negativni fremitus; stabilna okluzija; test udobnosti i estetika (18). Provjeravanjem ovih kriterija možemo kontrolirati jesmo li kod pacijenta odredili odgovarajuću vertikalnu dimenziju okluzije. Ne poštujemo li ove kriterije mogu se dogoditi negativne posljedice uslijed previsoko ili prenisko određene vertikalne dimenzije okluzije (4).

U literaturi su opisani i potencijalni problemi kod promjene vertikalne dimenzije okluzije kao što su bol u mišićima i zglobovima, hiperaktivnost mišića, problemi fonetike i upitna stabilnost nove vertikalne dimenzije (16,18). Ako je postupak promjene vertikalne dimenzije izveden pravilno problemi bolova i hiperaktivnosti mišića nestaju za 2-3 mjeseca jer dolazi do njihove adaptacije, relaps nove vertikalne dimenzije iznosi 1 mm ili se ona uopće ne mijenja, a problem fonetike se rješava korekcijom.

Što se tiče samog postupka rekonstrukcije u literaturi postoji opisan postupak sa zagriznim šablonama i postupak s wax-upom i mock-upom. Zagrizne šablone se koriste kod izrade potpunih proteza, djelomičnih proteza, kombiniranih radova i preko brušenih zuba pri izradi semicirkularnih mostova ili mostova u stražnjoj regiji u gornjoj i donjoj čeljusti (1, 20). Kod ove tehnike novu vertikalnu dimenziju okluzije određujemo nakon brušenja zubi. Nedostatak

ove tehnike je u tome što ne možemo pacijentu prije brušenja zubi prikazati kako će izgledati konačan rad te iziskuje dodatan dolazak pacijenta između uzetog otiska i prve probe. Postupak s wax-upom i mock-upom uveden je zbog sve veće potrebe za predočavanjem gotovog rada pacijentu prije samog početka kako bi nam komunikacija s pacijentom bila što lakša te kako bi se pacijent osjećao što ugodnije i sigurnijim u svoju odluku. Naravno, ta tehnika olakšava i komunikaciju između stomatologa i tehničara, a omogućuje i stomatologu da se prilikom brušenja preko mock-upa koristi minimalno invazivnom tehnikom, odnosno da brušenjem uklanja što manje zdravog, tvrdog zubnog tkiva (19). Kod ove tehnike vertikalnu dimenziju okluzije određujemo prije brušenja zubi. Nakon cementiranja završnog rada bitno je provjeriti sve kontakte u maksimalnoj interkuspidaciji koja je sada prava centrična okluzija (14). Kako je opisano u literaturi od kontakata vrha potporne kvržice i ravne površine poželjan je "twin cusp" kontakt, a od kontakata na vanjskim i unutrašnjim površinama kvržica poželjna je kombinacija A i B kontakta, B i C kontakta ili kombinacija sva tri kontakta. Nikako nije poželjna kombinacija samo A i C kontakta jer tada postoji mogućnost interferencije na neradnoj strani. Odsutne moraju biti sve vrste okluzalnih interferencija kako bi okluzija bila stabilna (15).

Promjena visine zagriža, odnosno vertikalne dimenzije okluzije dio je protetske rehabilitacije. Za uspješno provođenje te promjene bitno je poznavati vertikalne odnosne maksile i mandibule, a to su vertikalna dimenzija fiziološkog položaja mirovanja i vertikalna dimenzija okluzije. Postoji niz metoda kojima se određuju te dimenzije, a svaki stomatolog sam odlučuje kojim će se koristiti.

Uz vertikalne odnose bitno je poznavati i horizontalne odnose maksile i mandibule, centričnu relaciju i maksimalnu interkuspidaciju. Položaj centrične relacije ne ovisi o zubima, nego je on određen položajem kondila u zglobojnoj jamici te se iz tog razloga centrična relacije može odrediti i kod ozubljenih i kod bezubih pacijenata. Postoje aktivne i pasivne metode pomoću kojih određujemo položaj centrične relacije. Maksimalna interkuspidacija je položaj mandibule u kojem se ostvaruje najveći broj okluzijskih kontakata između gornjih i donjih zuba te je taj položaj neovisan o položaju kondila. Kod položaja maksimalne interkuspidacije moramo obratiti pozornost na raspored okluzijskih kontakata. Bitno je poznavati koji su kontakti poželjni, a koji su destabilizirajući.

Kod same promjene vertikalne dimenzije okluzije bitno je dijagnosticirati razlog zašto je došlo do njene promjene. Radi li se o generaliziranoj abraziji svih zubi uslijed bruksizma ili je do promjene došlo zbog gubitka zubi u stražnjoj regiji bez pravovremene nadoknade. Pacijenti sa smanjenom vertikalnom dimenzijom okluzije imaju smanjenu visinu donje trećine lica, kutovi usana su im obješeni, a navode se i problemi u vidu bolova u temporomandibularnim zglobovima. Razlozi zbog kojih mijenjamo vertikalnu dimenziju okluzije jesu estetika, reorganizacija okluzije i potreba za protetskim prostorom. Kako bi bili sigurniji u provođenju samog postupka vodimo se određenim kriterijima kao što su: negativni test opterećenja, negativni test stiskanja, odsustvo interferencija, negativni fremitus, stabilna okluzija, test udobnosti i estetika. Postupak rekonstrukcije vertikalne dimenzije okluzije može biti izveden na dva načina: pomoću zagriznih šablona i pomoću wax-upa i mock-upa. Tehnika s mock-upom je danas sve više tražena. Potencijalni problemi koji se mogu pojaviti kod promjene vertikalne dimenzije okluzije jesu: bolovi u mišićima, upitna stabilnost nove vertikalne dimenzije okluzije, povećana aktivnost mišića i problemi fonetike. Iz svega priloženog vidljivo je da je postupak promjene vertikalne dimenzije okluzije kompliciran, zahtjeva veliku stručnost i pažljivu dijagnozu. Svaka pogreška uzrokuje posljedice zbog kojih normalno funkcioniranje pacijenta može biti narušeno. Zato protetsku rehabilitaciju koja uključuje i promjenu visine zagriža treba provoditi oprezan.

1. Kraljević K. Potpune proteze. 1. izdanje. Zagreb: Areagrafika; 2001. 251p.
2. Ferro K J, Morgano S M. The Glossary of Prosthodontic Terms; Edition Nine. J Prosthet Dent. 2017;117(5S):16-92.
3. Abduo J, Lyons K. Clinical considerations for increasing occlusal vertical dimension: a review. Aust Dent J. 2012;57(1):2-10.
4. SlideShare [Internet]. San Francisco: SlideShare; 2006. Vertical jaw relation by Kumar A M; 2013 [cited 2018 Aug 16];[46 slides]. Available from:
<https://www.slideshare.net/aravindmohankumar/vertical-jaw-relation-21538329>
5. Badel T, Hručak I. Estetika i funkcija postave prednjih zuba u potpunim protezama. Sonda. 2011;12(21):66-8.
6. SlideShare [Internet]. San Francisco: SlideShare; 2006. Vertical jaw relations:dentistry course in India by Indian Dental Academy; 2014 [cited 2018 Aug 22]; [about 2 screens]. Available from.
<https://www.slideshare.net/indiandentalacademy/vertical-jr-imp>.
7. Silverman M M. The Speaking method in measuring vertical dimension. J Prosthet Dent. 2001;85(2):427-31.
8. SpearEducation [Internet]. Scottsdale, Arizona: SpearEducation; 2008. Options for Determining Vertical Dimension: Part I by Kinzer G; 2018 [cited 2018 Aug 23]; [117 slides]. Available from:
<http://www.speareducation.com/spear-review/2013/06/options-for-determining-vertical-dimension-part-i>
9. Watarai Y, Mizuhashi F, Satoh T, Koide K. Highly producible method for determination of occlusal vertical dimension: relationship between measurement of lip contact position with the closed mouth and area of upper prolabium. J Prosthodont Res. 2018;62(3):241-6.
10. Fayz F, Eslami A, Graser G N. Use of anterior teeth measurements in determining occlusal vertical dimension. J Prosthet Dent. 1987;58(3):317-22.
11. Tsau-MauChou, Moore D J, Young Jr. L, Glaros A G. A diagnostic craniometric method for determining occlusal vertical dimension. J Prosthet Dent. 1994;71(6):568-74
12. Ladda R, Bhandari AJ, Kasat VO, Angadi GS. A new technique to determine vertical dimension of occlusion from anthropometric measurements of fingers. Indian J Dent Res. 2013;24(3):316-20.
13. Čelić R. Gdje si se sakrila, centrična relacija?. Sonda. 2004;6(11):38-42.

14. Sveučilište u Zagrebu, Stomatološki fakultet. Gnatologija@net: Online priručnik [Internet]. Zagreb: Sveučilište u Zagrebu, Stomatološki fakultet; 2001 [cited 2018 Aug 26]. Available from:
<http://gnato.sfzg.hr/Prirucnik/index.htm>
15. Warreth A, Doody K, Mo O, Ibeiyon N. Fundamentals of occlusion and restorative dentistry: Part II: occlusal contacts, interferences and occlusal considerations in implant patients. J Ir Dent Assoc. 2015;61(5):252-59.
16. Christensen G J. If and when should vertical dimension of occlusion be increased?. Dent Econ [Internet]. 2018 [cited 2018 Aug 25];108(3):[about 6 p]. Available from:
<https://www.dentaleconomics.com/articles/print/volume-108/issue-3/science-tech/if-and-when-should-vertical-dimension-of-occlusion-be-increased.html>.
17. ToothIQ [Internet]. Louisville, Colorado: Symbyos; 2001. Loss of Vertical Dimension of Occlusion: Bite Collapse; 2018 [cited 2018 Aug 27];[about 4 screens]. Available from:
<https://www.toothiq.com/dental-diagnosis/loss-of-vertical-dimension-of-occlusion/>.
18. D. R. Bloom and J. N. Padayachy. Increasing occlusal vertical dimension: Why, when and how. Br Dent J. 2006; 200(5):251-6.
19. Koubi S, Gurel G, Margossian P, Massihi R, Tassery H. A simplified approach for restoration of worn dentition using the full mock-up concept: Clinical case reports. Int J Periodontics Restorative Dent. 2018;38(2):189-97.
20. Tamer El-Gendy. Didactic and Laboratory Manual: Introduction to Complete Dentures [Internet]. Arizona: A.T. Still University; 2010 [cited 2018 Sep 4]. Available from:
<https://sites.google.com/a/atsu.edu/complete-dentures/>.
21. Escalante F. Raising the Vertical Dimension of Occlusion: ArgonZ Anterior (ST) Monolithic Zirconia in a Full-Mouth Rehabilitation. Inside Dental Technology [Internet]. 2017 [cited 2018 Aug 28];8(7): [about 3 p]. Available from:
<https://www.aegisdentalnetwork.com/idt/2017/07/raising-the-vertical-dimension-of-occlusion>

Tea Kocijan rođena je 21.07.1993. godine u Varaždinu. Završila je IV. osnovnu školu i Osnovnu glazbenu školu u Varaždinu. Nakon završene Prve gimnazije u Varaždinu, 2012. godine upisuje Stomatološki fakultet u Zagrebu. Na Stomatološkom fakultetu aktivno sudjeluje u projektima *Geronto* i *Zubić vila* te je član prvog stomatološkog pjevačkog zbora *Zubor*.