

Dizajniranje osmijeha u fiksno protetskoj terapiji

Jelinić, Gabriela

Master's thesis / Diplomski rad

2018

Degree Grantor / Ustanova koja je dodijelila akademski / stručni stupanj: **University of Zagreb, School of Dental Medicine / Sveučilište u Zagrebu, Stomatološki fakultet**

Permanent link / Trajna poveznica: <https://um.nsk.hr/um:nbn:hr:127:560580>

Rights / Prava: [Attribution-NonCommercial 3.0 Unported / Imenovanje-Nekomercijalno 3.0](#)

Download date / Datum preuzimanja: **2024-07-23**



Repository / Repozitorij:

[University of Zagreb School of Dental Medicine Repository](#)





SVEUČILIŠTE U ZAGREBU
STOMATOLOŠKI FAKULTET

Gabriela Jelinić

**DIZAJNIRANJE OSMIJEHA U
FIKSNOPROTETSKOJ TERAPIJI**

Diplomski rad

Zagreb, 2018.

Rad je ostvaren na Zavodu za fiksnu protetiku Stomatološkog fakulteta Sveučilišta u Zagrebu

Mentor rada: doc. dr. sc. Slađana Milardović, Zavod za fiksnu protetiku Stomatološkog fakulteta Sveučilišta u Zagrebu

Lektor hrvatskog jezika: Jasmina Škoda, profesor hrvatskog jezika i književnosti

Lektor engleskog jezika: Lidija Čorni, profesor engleskog i njemačkog jezika i književnosti

Sastav Povjerenstva za obranu diplomskog rada:

1. _____
2. _____
3. _____

Datum obrane rada: _____

Rad sadrži: 46 stranica

1 tablicu

20 slika

CD

Osim ako nije drukčije navedeno, sve ilustracije (tablice, slike i dr.) u radu su izvorni doprinos autora diplomskog rada. Autor je odgovoran za pribavljanje dopuštenja za korištenje ilustracija koje nisu njegov izvorni doprinos, kao i za sve eventualne posljedice koje mogu nastati zbog nedopuštenog preuzimanja ilustracija odnosno propusta u navođenju njihovog podrijetla.

Zahvala

Zahvaljujem svojoj mentorici doc. dr. sc. Slađani Milardović, na velikoj pomoći i trudu pri stvaranju ovog diplomskog rada.

Najveća hvala mojoj cijeloj obitelji koja je bila uz mene u svim najljepšim, ali i najtežim trenucima tijekom studiranja. Ovaj rad posvećujem upravo njima.

Velika hvala mojim prijateljima i kolegama koji su studentski život učinili nezaboravnim iskustvom.

Zahvaljujem Sandri Dumančić i tvrtki Media ogled d.o.o. na ustupljenim slikama za diplomski rad.

Dizajniranje osmijeha u fiksno protetskoj terapiji

Sažetak

Planiranje i provođenje fiksno protetske terapije veliki je izazov za svakog kliničara jer konačni protetski rad mora zadovoljiti sve funkcijske i estetske zahtjeve. Danas se sve veći naglasak stavlja na estetske aspekte jer svi žele imati savršen osmijeh. Kliničar svojim iskustvom, znanjima i primjenom suvremenih tehnologija upravo to može i ostvariti. Digitalno dizajniranje osmijeha relativno je nova metoda u fiksnoj protetici u kojoj se na temelju fotografija i videosnimki pacijentova osmijeha može računalno planirati, kreirati i vizualizirati konačna terapija u prilagođenom programu. Ovakvim se načinom rada osigurava bolja komunikacija između pacijenta i doktora dentalne medicine, ali i između doktora i dentalnog tehničara. Omogućuje se jasno definiranje ciljeva terapije u kojemu pacijent aktivno sudjeluje. Metoda digitalnog dizajna je brza, učinkovita i vrlo precizna te olakšava cjelokupnu fiksno protetsku rehabilitaciju jer je odgovarajući plan terapije ključan korak do uspjeha. Međutim, za korištenje ovakvih alata potrebno je temeljito poznavanje dinamike osmijeha, estetskih parametara, ali i terapijskih postupaka kojima se može doći do cilja. Na temelju znanja i iskustva, kliničar može odlučiti kojom vrstom nadomjeska može ostvariti novi osmijeh te koji je materijal potrebno za to odabrati. Materijal izbora u fiksno protetskoj terapiji kada je naglasak stavljen na estetiku svakako je keramika koja se ovisno o svojoj čvrstoći i indikacijama dijeli na nekoliko vrsta. Za uspješno provođenje terapije i dugoročno stabilne rezultate važno je poznavati prednosti i ograničenja svake od njih. Prema uputama doktora dentalne medicine i jasno definiranim ciljevima terapije, u suglasnosti s pacijentom, dentalni tehničar izrađuje konačni fiksno protetski rad.

Ključne riječi: digitalno dizajniranje osmijeha; fiksno protetska terapija; komunikacija; estetski parametri; estetski protetski radovi

Smile design in fixed prosthodontic therapy

Summary

Planning and performing prosthodontic therapy is a big challenge for every clinician, since the final restoration has to satisfy all functional and aesthetic requirements. Today, more emphasis is being put on aesthetic aspects, because everybody would like to have a perfect smile. A clinician can achieve that with their experience, knowledge and use of new technologies. Digital smile design is a relatively new method in fixed prosthodontics that includes using photographs and video recordings of the patient's smile and planning, creating and visualising the final therapy by means of computer technology with a customised software. This ensures better communication between the patient and the dental practitioner, as well as between the dental practitioner and the dental technician. It provides clear definition of the therapy objectives, in which the patient actively participates. The digital design method is fast, efficient and very precise and it facilitates the whole fixed prosthodontic rehabilitation, since the appropriate therapy plan is the key step to success. However, for using such tools it is necessary to have a thorough knowledge of the smile dynamics, aesthetic parameters, as well as therapeutic procedures that can lead to the objective. Based on their knowledge and experience, a clinician can decide which restorations can help to achieve the desired smile and which material to choose. When the emphasis is put on aesthetics, the material of choice in fixed prosthodontics is definitely ceramics, which can be divided into several types, depending on its strength and indications. For a successful therapy and long-term stable results it is important to be acquainted with the advantages and limitations of each of them. According to the instructions given by the dental practitioner and clearly defined therapy objectives, in agreement with the patient, a dental technician makes the final restoration.

Key words: digital smile design; fixed prosthodontic therapy; communication; aesthetic parameters; aesthetic prosthodontic appliances

SADRŽAJ

1. UVOD	1
1.1. Svrha rada	2
2. ESTETSKI PARAMETRI LICA I OSMIJEHA	3
2.1. Estetika lica	4
2.2. Estetika osmijeha	5
3. PLANIRANJE TERAPIJE	10
3.1. Anamneza i prvi pregled	11
3.1.1. Anamneza	11
3.1.2. Prvi pregled	11
3.2. Komunikacija s pacijentom – definiranje ciljeva terapije	12
3.3. Digitalno dizajniranje osmijeha	13
3.3.1. Dentalna fotografija	14
3.3.2. Protokol digitalnog dizajniranja osmijeha	15
3.3.3. Prednosti i nedostaci digitalnog dizajniranja osmijeha	21
3.4. Dijagnostički <i>wax up</i> i <i>mock up</i>	23
3.5. Određivanje boje budućeg nadomjeska	25
4. PROVEDBA TERAPIJE	26
4.1. Estetski nadomjesci u fiksno protetskoj terapiji	27
4.1.1. Podjela potpuno keramičkih sustava	27
4.1.2. Estetske keramičke ljuske	29
4.1.3. Potpuno keramičke krunice	32
4.1.4. CAD/CAM sustavi	33
5. RASPRAVA	34
6. ZAKLJUČAK	37
7. LITERATURA	39
8. ŽIVOTOPIS	45

Popis skraćenica

Tr' - trichion

G' - glabella

Sn' – subnasale

Me' - menton

DDM – doktor dentalne medicine

INR (engl. International Normalized Ratio) – međunarodna standardizirana vrijednost za protrombinsko vrijeme

PV – protrombinsko vrijeme

TMZ – temporomandibularni zglob

DSD (engl. Digital Smile Design) – digitalni dizajn osmijeha

DT – dentalni tehničar

MPa – megapaskal

mm – milimetar

CAD (engl. Computer Aided Design) – računalno potpomognuti dizajn

CAM (engl. Computer Aided Manufacturing) – računalno potpomognuta izrada

1. UVOD

Osmijeh je jedan od najprivlačnijih i najuočljivijih dijelova tijela te je iznimno važan u svakidašnjem životu i komunikaciji. Smatra se da je lijep osmijeh ujedno i odraz zdravlja pojedinog čovjeka. On je dio neverbalne komunikacije koju svatko može razumjeti jer kako kaže i narodna poslovice – osmijeh otvara sva vrata. Stoga ne čudi činjenica da postoji sveprisutna želja za posjedovanjem ili postizanjem lijepog i zdravog osmijeha. Ideali ljepote mijenjaju se iz stoljeća u stoljeće i napreduju te podižu ljestvicu zajedno s razvojem alata i tehnologija koje to i omogućuju. Međutim, dolaskom novih ideala ljepote, postavlja se pitanje jesu li oni realni ili nameću pretjerana očekivanja te time podupiru stvaranje fiktivne ljepote. Sigurno je da je prvi korak u postizanju atraktivnog osmijeha svakodnevno pravilno održavanje oralne higijene i redoviti odlasci doktoru dentalne medicine. Unatoč pridržavanju navedenih postupaka, pacijenti su nerijetko nezadovoljni estetikom svoga osmijeha. Nezadovoljstvo oblikom, bojom ili položajem pojedinih zuba u zubnome nizu najčešći su prigovori. Posljedica toga je manjak samopouzdanja i veliki psihološki utjecaj na takvog pacijenta. Zato svaki pacijent zaslužuje lijep osmijeh kojim se može ponositi te njime redovito pokazivati svoje emocije sreće i zadovoljstva, bez ikakvoga straha od predrasuda ili nesigurnosti. Upravo u ovim situacijama nastupa doktor dentalne medicine koji komunikacijom, analizom i planiranjem može pacijentu omogućiti prekrasan osmijeh kojega se više nikada neće stidjeti.

1.1. Svrha rada

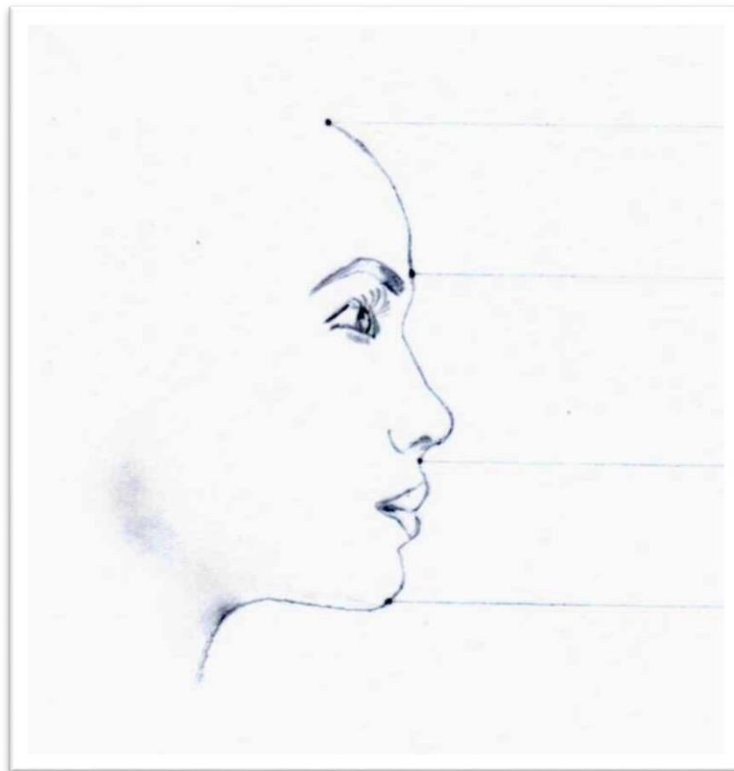
Svrha je ovog rada prikazati koncept digitalnog dizajniranja osmijeha kao suvremene metode planiranja fiksnoprotetske terapije u doba digitalizacije.

2. ESTETSKI PARAMETRI LICA I OSMIJEHA

Prije planiranja i dizajniranja osmijeha pojedinog pacijenta, doktor dentalne medicine treba biti upoznat s osnovnim estetskim parametrima lica i osmijeha. Proces analize i dizajna osmijeha temelji se na promatranju lica pacijenta, procjeni pojedinačnog zuba u zubnom nizu i konačnom odabiru materijala za oblikovanje osmijeha (1). Parametri analize i estetskog dizajna osmijeha dijele se u nekoliko grupa: estetika lica, orofacijalna estetika, oralna estetika, dentogingivalna estetika te dentalna estetika (1, 2). Pojednostavljeno ih možemo podijeliti na estetiku lica i estetiku osmijeha.


2.1. Estetika lica

U znanstvene i kliničke svrhe koriste se estetski parametri lica koji se promatraju frontalno (*en face*) ili profilno te se dijele na vertikalne i horizontalne (3). Vertikalna visina lica određena je četirima antropometrijskim točkama koje lice dijeli na približno jednake trećine. Gornja trećina lica seže od granice čela i vlasišta, odnosno točke *trichion* (Tr') do najanteriornije točke čela, *glabella* (G'). Srednja trećina lica počinje točkom G' i završava točkom *subnasale* (Sn'), tj. do spojišta nosa i gornje usne. Od točke subnasale do točke *menton* (Me'), najniže točke mekog tkiva brade, proteže se donja trećina lica (Slika 1.).



Slika 1. Vertikalni parametri lica

Bitno je spomenuti i *središnju liniju lica*, zamišljenu liniju koja vertikalno prolazi nasionom, subnazalnom točkom, interincizalnom točkom i pogonionom koja dijeli lice na dva dijela te se uspoređuje sa središnjom linijom zubi pri analizi i dizajnu osmijeha. U horizontalne estetske parametre lica ubrajaju se interkantalna širina (udaljenost unutranjih kuteva očiju), interalarna širina (širina nosnica) i interkomisuralna širina usnica (mjeri se u stanju mirovanja i osmijeha) (3, 4) (Slika 2.).



Slika 2. Horizontalni estetski parametri lica

2.2. Estetika osmijeha

Prvi estetski parametar koji ujedno uvjetuje i analizu ostalih parametara estetike osmijeha svakako je *linija osmijeha gornje i donje usnice* koja predstavlja referentnu vrijednost pri dizajnu osmijeha. Vidljivost gornjih zuba i pripadajućih mekih tkiva ovisi o liniji gornje usnice.


Linija osmijeha donje usnice svojom zavijenošću prati i blago dodiruje incizalne bridove gornjih prednjih zuba te se takav odnos smatra skladnim i estetski ugodnim (3, 5).

S obzirom na odnos između linije gornje usnice i gingivalnog ruba gornjih sjekutića, razlikuju se tri tipa osmijeha: visoki, srednji i niski osmijeh. Pretjerana vidljivost gingivalnog ruba zuba u fronti, tj. visoki osmijeh (engl. "gummy smile"), smatra se neestetskom. U tom slučaju protetska terapija daleko je zahtjevnija jer je vidljiv kritični rubni dio nadomjeska, tj. prijelaz između zubi i gingive (crveno-bijela estetika). Visoka linija osmijeha može se korigirati parodontno-kirurškim zahvatom (4). Prilikom analize estetike osmijeha veliku ulogu igra središnja linija lica koja služi kao polazna točka usporedbe s položajem *središnje linije gornjih i donjih zubi* koje prolaze mezijalnim kontaktnim ploham središnjih sjekutića (5) (Slika 3.).



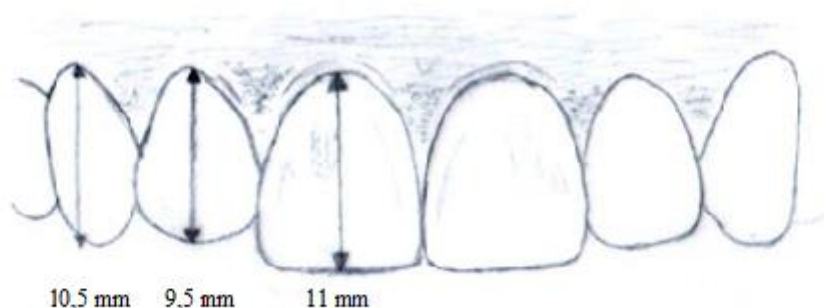
Slika 3. Središnja linija lica (crna vertikalna linija) i središnja linija zubi (crvena vertikalna linija)

Otkloni preklapanja središnjih linija koji iznose do 2 mm ne predstavljaju estetski problem. No, otkloni koji se nalaze pod kutom u odnosu na središnju liniju lica narušavaju estetiku osmijeha i mogu predstavljati veliki estetski problem (6, 7). *Incizalna duljina* sljedeći je estetski parametar koji označava vidljivost gornjih sjekutića u različitim kretnjama usana te je promjenjivih vrijednosti ovisno o dobi i spolu, kao i o duljini, položaju i pokretljivosti gornje usnice. Kod mladih osoba vidljivost je veća, a kod starijih manja zbog oslabljenosti tonusa mišića i istrošenosti cakline (4, 5, 8). Za procjenu i analizu vidljivosti gornjih sjekutića može se primijeniti tzv. *pravilo od 4-2-2*. Ono se primjenjuje kao mjerilo idealnog osmijeha. Idealna estetika osmijeha postiže se kada su vidljiva 4 mm gornjih središnjih sjekutića pri mirovanju usnica. Nadalje, vidljivost gingive idealnog atraktivnog osmijeha nije veća od 2 mm. Posljednja stavka ovoga pravila govori da se incizalna linija približava i gotovo dodiruje donju usnu, a ta udaljenost nikada ne prelazi 2 mm. Ove smjernice subjektivnog su karaktera i mogu služiti kao pomoć pri analizi osmijeha (1). *Gingivne zenitne točke* najviše su apikalne točke kliničkih kruna zuba i najčešće su položene distalno od zamišljene linije povučene vertikalno kroz središte svakog zuba u fronti, osim bočnih sjekutića kod kojih je zenitna točka postavljena nešto bliže ili na samoj središnjoj liniji zuba. Ove su točke određene oblikom korijena, caklinsko-cementnim spojištem i vrškom alveolarne kosti te predstavljaju važan estetski parametar osmijeha (9). Spajanjem točaka gingivnih zenita nastaje trokut vrhom okrenut u incizalnom smjeru zubi (3). U atraktivnom osmijehu veliku ulogu imaju *položaj i nagib dužinskih osi* gornjih prednjih zubi koji se temelji na paralelnosti dužinskih osi zubi. Naravno, nisu svi zubi postavljeni u paralelnom odnosu jedni prema drugima ni prema središnjoj liniji zubi. Primjerice, dužinska os središnjih sjekutića blago konvergira u odnosu na središnju liniju zubi, os lateralnih sjekutića nešto više, a kod očnjaka je taj nagib najjače izražen (3, 5) (Slika 4.).



Slika 4. Položaj i nagib dužinskih osi gornjih prednjih zubi

Estetski parametar osmijeha koji spada u dentogingivalnu estetiku jest vidljivost *slobodnih interincizalnih prostora* koja predstavljaju tamna područja koja se nalaze između incizalnih bridova susjednih zuba. Veličina i oblik prostora ovisi o obliku pojedinog zuba, međusobnom razmaku susjednih zuba te eventualnim patološkim promjenama koje mogu takve prostore smanjiti ili povećati. Odstupanje veličine, oblika i položaja slobodnih interincizalnih prostora bitno narušavaju estetiku i sklad osmijeha (3, 5). *Oblik zuba* vrlo je bitan estetski čimbenik pri analizi i oblikovanju osmijeha (10). Stoga, veliki značaj pri dizajniranju osmijeha ima odabir pravilnog oblika zuba za pojedinog pacijenta s obzirom na njegove facijalne karakteristike (1). William je još 1911. godine opisao odnose između oblika lica i zuba te iznio klasifikaciju središnjega gornjeg sjekutića prema obliku i utemeljio tri osnovna oblika zuba: trokutasti, ovoidni ili obli i pravokutni. Pri procjeni oblika zuba potrebno je zamisliti sa svake strane lica po dvije linije koje prolaze oko 2,5 cm ispred tragusa uške i kroz kut donje čeljusti. Ako su linije paralelne, oblik zuba je pravokutni. Ako linije konvergiraju prema bradi, oblik je trokutast. Konačno, ako linije divergiraju prema bradi, oblik zuba je ovoidan. Williamsova teorija temelj je i današnje protetike. No, s razvojem tehnologije došlo je do potrebe i za novom klasifikacijom. Tako su Frush i Fisher utemeljili dentinogenu ili SPA teoriju koja se oslanjala na spol (engl. **sex**), osobnost (engl. **personality**) i dob (engl. **age**). Tako su ustvrdili da žene obično imaju veće i ovalne središnje sjekutiće te ostavljaju dojam mekoće i glatkoće, a muškarci četvrtaste središnje sjekutiće koji odaju dojam masivnosti i snage (10). Još jedan u nizu estetskih parametara jest *omjer širine i duljine zuba*. Prosječna duljina gornjih središnjih sjekutića iznosi 11 mm, a sve duljine zuba koje se nalaze unutar raspona od 10,5 do 12 mm smatraju se estetski prihvatljivima. Lateralni gornji sjekutići su za 1 do 2,5 mm kraći nego središnji, a očnjaci između 0,5 i 1 mm (1, 11) (Slika 5.).



Slika 5. Prosječne dužine gornjih prednjih zuba

Kako bi se ostvario estetski sklad pri planiranju novoga osmijeha, vrlo je bitno duljinu zuba uskladiti s njegovom širinom. Dakle, ako se mijenja duljina zuba, obično je potrebno mijenjati i njegovu širinu kako se ne bi narušile proporcije. Omjer širine i duljine zuba ovisi o spolu, rasnoj pripadnosti i skupini kojoj određeni zub pripada (5). Idealan omjer trebao bi iznositi oko 80 %. Iako se sklad povezuje s teorijom zlatnog reza, u ovome slučaju ona se ne može primijeniti jer se ne podudara s prirodnim proporcijama zuba. Naime, prirodne proporcije ukazuju na to da širina lateralnoga gornjeg sjekutića čini 60 do 70 % širine središnjeg sjekutića, što je veći iznos od onoga kod zlatnog reza. Kod očnjaka je taj postotak nešto veći te iznosi 75 do 80 % širine središnjeg sjekutića, ali isto tako trebaju vizualno odavati dojam manjeg zauzimanja prostora i pratiti prirodnu zakrivljenost alveolarnoga grebena (1, 11). Posljednji, ali ne i manje bitan parametar estetike osmijeha je *boja zuba* koja ovisi o brojnim faktorima kao što je i percepcija boje u oku promatrača. Ponekad je boju zuba teško odrediti konvencionalnim metodama te se u suvremenoj dentalnoj medicini nude i različiti sustavi digitalnog određivanja boje. Svaka od ovih metoda ima svoje prednosti i nedostatke, no u komunikaciji s pacijentom i dentalnim tehničarom može se postići boja zuba prilagođena pojedinom pacijentu (3, 5).

3. PLANIRANJE TERAPIJE

3.1. Anamneza i prvi pregled

Kako bi se pacijentu omogućio kvalitetan, funkcionalan i estetski prihvatljiv protetski rad, polazište svakog planiranja trebao bi biti iscrpan ekstraoralni i intraoralni pregled te prikupljanje ključnih informacija o zdravstvenom stanju pacijenta putem anamneze. Osim toga, iznimno je važno uspostaviti dobru komunikaciju s pacijentom kako ne bi došlo do nesporazuma koji u konačnici mogu dovesti do obostranog nezadovoljstva.

3.1.1. Anamneza

U razgovoru s pacijentom osim osnovnih podataka, vrlo je bitno saznati koristi li neke lijekove i upoznati se s njihovim indikacijama i kontraindikacijama prije početka protetske terapije. Paralelno se doznaje boluje li pacijent od nekih kroničnih bolesti i kako ih regulira. Postoji niz rizičnih skupina bolesnika kod kojih je potreban poseban oprez prilikom bilo kakvog zahvata u usnoj šupljini i u nastavku ću spomenuti samo neke od njih. U slučaju da se u anamnestičkim podacima spominju preboljeli endokarditis, urođene srčane malformacije ili insuficijencija srčanih zalistaka, obvezna je antibiotska profilaksa pri zahvatima kod kojih postoji mogućnost širenja bakterijske infekcije. Ako pacijent uzima antikoagulantnu terapiju, vrlo je važno poslati pacijenta na pretrage INR-a i PV-a te u skladu s tim planirati daljnje zahvate. Također, pacijenta treba ispitati o eventualnim novim simptomima koje primjećuje pa ga po potrebi poslati specijalistu na detaljniju obradu. Potom uzimamo tzv. stomatološku anamnezu u kojoj pacijent spominje dosadašnje zahvate u usnoj šupljini i vrijeme u kojem su se oni odvijali. Pritom, spominje i sve svoje aktualne probleme i simptome koji se manifestiraju u oralnoj šupljini.

3.1.2. Prvi pregled

Prvi pregled pacijenta sastoji se od ekstraoralnog i intraoralnog pregleda. Vanjski ili ekstraoralni pregled započinje procjenom simetrije lica, gledanjem pacijenta *en face* i ustanovljivanjem eventualnih odstupanja od normalne kliničke slike poput otekline, crvenila i manjka ili potpune odsutnosti funkcije dijelova lica. Potom se može napraviti i palpatorna pretraga limfnih čvorova, mišića i TMZ-a. Prisutnost nelagode, boli ili disfunkcije pojedinih mišića ili TMZ-a zahtijevaju detaljnu obradu prije početka fiksno-protetske terapije. Nakon ekstraoralnog pregleda slijedi intraoralni kojim se pregledava kompletna sluznica kao i tvrda i meka zubna tkiva. Vrlo je bitno u ovom dijagnostičkom stupnju procijeniti oralnu higijenu o

kojoj nam ovisi buduća terapija. Ako je higijena nezadovoljavajuća, pacijenta treba educirati i ukazati mu na važnost pravilnog održavanja higijene usne šupljine kako bi i fiksno protetski rad bio što dugotrajniji. Radiološke snimke dodatno su pomagale u dijagnostici karijesa i parodontoloških bolesti koje se moraju liječiti prije planirane terapije.

Tek kada je opće zdravstveno stanje kontrolirano te su provedene sve nužne pretrage i svi stomatološki zahvati koji bi trebali poboljšati stanje usne šupljine, može započeti planiranje i dizajniranje savršenog osmijeha za pacijenta. Razgovor s pacijentom kroz anamnezu prvi je kontakt u kojem se može razjasniti početak planiranja terapije. Zbog toga nam je upravo komunikacija pacijenta i DMD-a iznimno važna stepenica ka konačnom cilju (12-14).

3.2. Komunikacija s pacijentom – definiranje ciljeva terapije

Prvi kontakt svakog zdravstvenog djelatnika i pacijenta jedna je od bitnih sastavnica kvalitetne komunikacije. Taj prvi kontakt trebao bi biti u prvom redu profesionalan, ali i topao, srdačan i susretljiv. Zdravstveni djelatnik trebao bi postići otvorenu i ugodnu atmosferu za svakog pacijenta bez etiketiranja i predrasuda. Takav odnos omogućuje pacijentu da otvoreno razgovara s doktorom dentalne medicine i da mu nesmetano govori o sebi, svome zdravstvenom stanju i aktualnim problemima koji ga dovode u ordinaciju dentalne medicine. Upravo ovim pristupom izgrađuje se povjerenje pacijenta koje je ključno za ishod terapije i njegovo zadovoljstvo (15).

Svaka struka, pa tako i dentalna medicina u svome rječniku koristi terminologiju koja široj masi nije poznata. Zbog toga DDM mora koristiti jednostavne pojmove kojima može sve zahvate i procedure u dentalnoj medicini približiti osobama koje nisu upoznate sa stručnim terminima. Posebice je takav način komunikacije bitan u današnjem vremenu kada je dostupnost informacija putem medija gotovo neograničena i u raznim se kroz razne reklamama i tekstovima navode netočni ili nerealni podaci (16, 17). Upravo zbog toga pacijenti često dolaze u ordinaciju s nametnutim idealima ljepote koji su za njega, kao pojedinca, možda potpuno nepotrebni ili se ne mogu ni postići na adekvatan način jer prelaze okvire stomatološke struke. Tada se često javlja i problem pa se pacijent osjeća neshvaćenim ili terapeut ne može udovoljiti svim željama koje pacijent želi ostvariti (5). U takvom slučaju, DDM je dužan razjasniti pacijentu sve navode koji nisu stručne prirode i time potvrditi ili ispraviti informacije koje je dobio izvan stomatološke ordinacije (16 – 18). Ovakvim pristupom i razgovorom, pacijentu se osiguravaju sve informacije koje su mu potrebne pri donošenju odluke o liječenju (16, 19).

Idući problem, koji se nerijetko javlja i stvara svojevrsnu barijeru u postizanju idealnog osmijeha, financijska je mogućnost ili bolje rečeno financijska ograničenost pacijenta. Često se smatra da je sve ono što je lijepo ili atraktivno ujedno i skupo. Stoga treba otvoreno razgovarati o željama i mogućnostima te naći najbolje rješenje za svakog pacijenta.

Iznimno je važno prije početka terapije i provođenja invazivnih postupaka jasno definirati ciljeve kako u konačnici ne bi došlo do nesporazuma i nezadovoljstva s obje strane. Upravo u tome je snaga novih tehnologija poput digitalnog dizajniranja osmijeha. Njima se omogućuje vizualizacija konačnog ishoda terapije, a time kvalitetnija i bolja komunikacija. Uključivanjem pacijenta u cjelokupan proces planiranja fiksnoprotetskog rada i odlučivanja, jasno se mogu definirati ciljevi terapije i konačni izgled osmijeha te se izbjegavaju mogući nesporazumi i konflikti.

3.3. Digitalno dizajniranje osmijeha

Stomatološka profesija svakodnevno napreduje i donosi veliki broj noviteta koji olakšavaju provedbu pojedinih vrsta i oblika terapije. Budući da je računalna tehnologija glavni pokretač i predvodnik trećega tisućljeća, dentalna je medicina još jednom iskoristila mogućnost napretka, spojila estetiku i digitalni dizajn te razvila digitalno dizajniranje osmijeha, tj. Digital Smile Design (DSD).

Utemeljitelj Digital Smile Designa je Christian Coachman, brazilski doktor dentalne medicine, koji je 2007. predstavio novi koncept dizajniranja osmijeha te je cjelokupni proces planiranja podigao na višu razinu. DSD je višefunkcionalno softversko pomagalo koje pomaže DDM-u u nekoliko aspekata. Prije svega, omogućuje bolju dijagnostiku i analizu osmijeha te izravno uključuje pacijenta u odlučivanje o konačnoj terapiji. Takvim se pristupom nesporazumi i prepreke u komunikaciji između DDM-a i pacijenta mogu svesti na minimum. Također, omogućuje interdisciplinarni pristup i suradnju te poboljšava i ubrzava komunikaciju između DDM-a i dentalnog tehničara (DT) (20 – 22). Za provedbu koncepta potreban je fotoaparati i računalo sa softverom koji je dostupan u više od sto zemalja svijeta te je kompatibilan i s drugim sustavima.

Na današnjem tržištu nudi se veliki broj softvera koji funkcioniraju na jednakom principu kao i DSD, tj. prema Coachmanovu konceptu (20, 21). Jedan od takvih softvera je i Photoshop (Adobe Systems; San Jose, CA) koji je pristupačan gotovo svima koji posjeduju računalo (1,

23, 24). Programi ili softveri koji se koriste u svrhu analize osmijeha i njegova dizajna, modificirani su za uređivanje fotografija s mogućnostima mjerenja određenih estetskih parametara, tj. mjerenja udaljenosti između označenih točaka, kao i mogućnostima iscrtavanja kontura zuba (21, 22).

Prednost je jednog ovakvog koncepta brzo i lako ucrtavanje referentnih točaka, linija i krivulja koje cjelokupnom dentalnom timu olakšavaju dijagnostiku i planiranje terapije te ukazuju na asimetrije i neharmoničnost trenutačnog stanja (22). No, osnovni je preduvjet uspješne analize osmijeha, samim time i terapije, razumijevanje i poznavanje anatomije lica i dentalnih estetskih parametara o kojima je bilo riječ na početku ovoga rada (25). Idući važan aspekt je kvalitetna fotodokumentacija koja je temelj dobre digitalne analize.

3.3.1. Dentalna fotografija

Za postizanje dobre dentalne digitalne fotografije potrebna je i kvalitetna oprema. Preporučuje se koristiti dobar fotoaparatus s odgovarajućim objektivom, pripadajuću bljeskalicu te dodatnu aparaturu poput crno-bijele pozadine, modifikatora svjetlosti, nosača, retraktora i ogledala (22, 26). Pri fotografiranju je vrlo bitna standardizacija, odnosno postizanje dobrog i konzistentnog osvjetljenja, odgovarajuće perspektive, dubine polja i pozadine te adekvatne pozicije pacijenta u prostoru (27, 28). U literaturi o dentalnoj fotografiji spominju se različite tehnike i pristupi fotografiranja. Svaka od tih tehnika zahtijeva dobru pripremu pacijenta, intraoralnog područja, pozadine i samog fotografa prilikom fotografiranja (29). Pacijentu je potrebno objasniti proceduru fotografiranja i smjestiti ga na udoban stolac koji se može prilagođavati visini fotografa, tj. stomatologa. Glava pacijenta treba uvijek biti niže postavljena u odnosu na glavu stomatologa (27, 29). Budući da je poželjno napraviti što više slika, udaljenost između pacijenta i stomatologa trebala bi biti uvijek jednaka. Tako će se fotografije moći preklapati u daljnjoj analizi te će se sve ekstraoralne referentne točke moći prenijeti i intraoralno (30). Pozadina na svim fotografijama treba biti jednaka, a preporučuje se izbor između bijele, crne ili sive (26, 27, 29). Češće se preporučuje crna pozadina jer omogućuje najbolji kontrast u odnosu na zubna tkiva bez kompromitiranja njihove translucencije. Prilikom slikanja intraoralnih fotografija, područje koje ulazi u kadar treba biti čisto i bez ostataka sline, krvi, ostataka otisne mase i cementa, mjehurića zraka te pudera sa stomatoloških rukavica. Vrlo je praktično koristiti plastične retraktore (obrazni i okluzalni) kako bi se točno ograničilo područje koje je potrebno fotografirati i razmaknula meka tkiva. Osim toga, ogledala koja se koriste pri fotografiranju

intraoralnih snimki (lateralnih, okluzalnih i palatinalnih) trebala bi biti obložena rodijem. Prilikom fotografiranja često dolazi do problema zamagljivanja ogledala i time se procedura otežava, produžava i zahtijeva neprestano puhanje stlačenog zraka iz pustera. U takvim je situacijama dobro prije fotografiranja umočiti sva ogledala u vrelu vodu te ih dobro osušiti pamučnom ili papirnatom maramicom i tako smanjiti zamagljivanje. Kako bi se ostvarila uspješna analiza osmijeha, bitno je postići dobro aksijalno poravnavanje, tj. okluzalna ravnina bi trebala biti paralelna s horizontalom na fotografiji (27, 29).

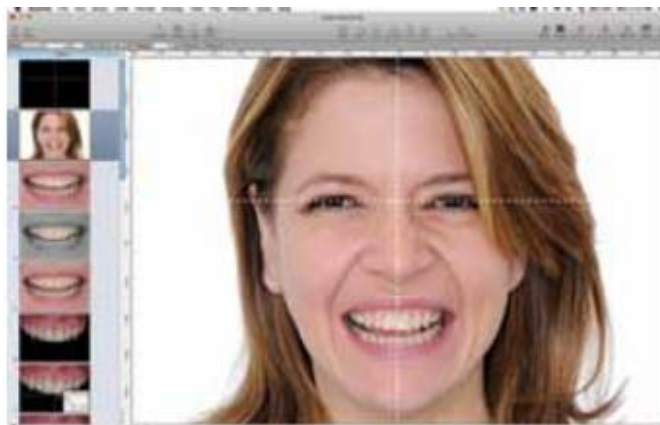Nakon što je stomatolog odradio sve pripreme koje prethode slikanju, fotografira nekoliko slika: jedan portret (*en face*) u mirovanju i jedan sa širokim osmijehom, po jednu profilnu sliku u mirovanju i pri osmijehu, jednu fotografiju osmijeha te konačno nekoliko intraoralnih snimki (frontalni prikaz okluzije, lateralni prikaz incizalne stepenice, lijeva i desna lateralna snimka u okluziji i okluzijska snimka gornje i donje čeljusti) (20, 21, 23). Prema najnovijim smjernicama, preporučuje se napraviti i videosnimke kako bi se zabilježilo lice i osmijeh u pokretu te dodatno dao uvid u postojeće stanje. Prilikom snimanja videozapisa ključna je komunikacija s pacijentom i dobra atmosfera kako bi se pacijent što bolje opustio te u razgovoru sa stomatologom izrazio sve svoje emocije (21, 22, 25).

3.3.2. Protokol digitalnog dizajniranja osmijeha

Današnje tržište nudi nam veliki broj programa i softvera za digitalno dizajniranje osmijeha. U pravilu, svi programi rade na istom principu i temelje se na jednakom konceptu. Nakon fotografiranja, slike se učitavaju u odabrani program za digitalni dizajn osmijeha. Potom slijedi protokol rada koji se sastoji od nekoliko koraka.

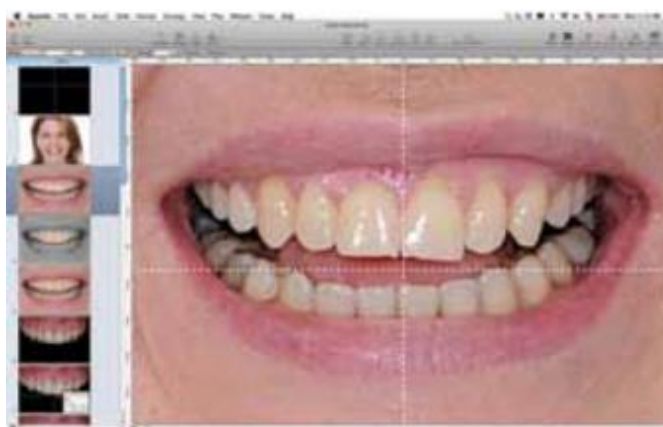1. Određivanje središnje linije. Prvi korak je crtanje horizontalne i vertikalne linije. Fotografija se centrira, pomiče i zakreće dok se bipupilarna linija neizravna s horizontalom (22, 25). Kod nekih osoba bipupilarna linija nije paralelna s vodoravnom pa se paralelnost procjenjuje prije fotografiranja. Tada se kao referentne točke uzimaju tragusi uške (22, 23, 31). Uspostavom horizontalne linije, pomakom slike lijevo ili desno, traži se središnja linija lica koja prolazi antropometrijskim točkama, tj. nasionom, subnazalnom točkom, interincizalnom točkom i pogonionom (21, 22, 32). Istovremeno se središnja linija lica uspoređuje sa središnjom linijom

gornjih i donjih zubi koja prolazi mezijalnim plohama središnjih inciziva te time počinje idući korak u protokolu (Slika 6.).



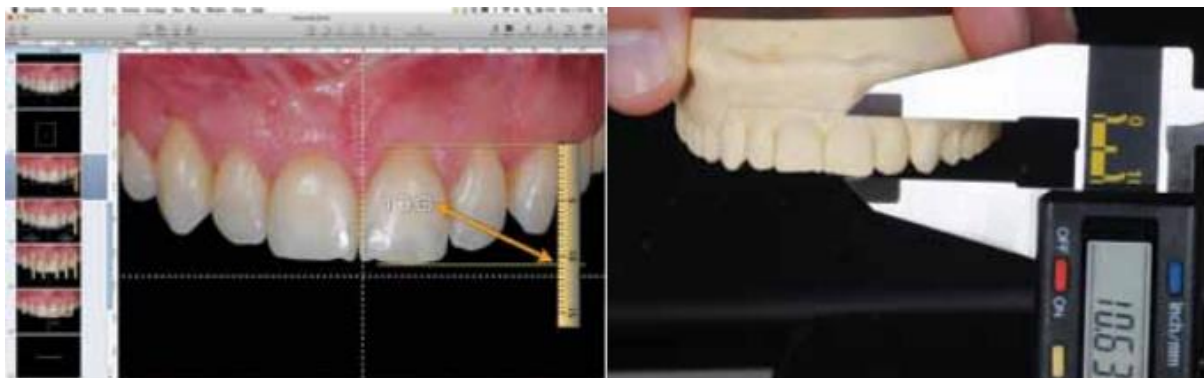Slika 6. Određivanje središnje linije – ucrtavanje horizontalne i vertikalne linije. Preuzeto s dopuštenjem izdavača: (22)

2. Analiza osmijeha. Referentne linije dobivene u prethodnom koraku protokola prenose se na osmijeh koji se u programu približi, tj. napravi se „zooming“. Taj je korak ključan za daljnju analizu estetskih parametara u dizajnu osmijeha. Linije osmijeha gornje i donje usnice estetski su parametar koji kao referentan određuje sve ostale parametre poput vidljivosti gornjih zubi i njihovih mekih tkiva, smještaj gingivnih zenitnih točaka, vidljivost incizalnih slobodnih prostora, odnos linije donje usnice s linijom osmijeha itd. (21, 22) U ovoj fazi rada, provjerava se paralelnost linije donje usne s horizontalnom linijom, paralelnost incizalnih bridova s linijom donje usnice i paralelnost linije koja spaja vrškove očnjaka s horizontalnom linijom. Osim toga, analizira se simetrija između dvije strane incizivnog ruba, kao i simetrija labijalnih i bukalnih koridora (23) (Slika 7.).



Slika 7. Analiza osmijeha. Preuzeto s dopuštenjem izdavača: (22)

3. Određivanje proporcija zuba i kalibracija digitalnog ravnala. Kalibracija digitalnog ravnala olakšava iduće korake u protokolu dizajna osmijeha. Ona se izvodi jednostavnim označavanjem dviju točaka koje će mjeriti duljinu ili širinu gornjih središnjih sjekutića na samoj fotografiji. Potom se mjeri stvarna duljina ili meziodistalna širina zuba u ustima pacijenta ili na dijagnostičkom modelu te se upisuje u program odgovarajućim programskim alatom. Jednim kalibriranim ravnalom mogu se mjeriti sve udaljenosti za pojedinu fotografiju (22) (Slika 8. a i b).

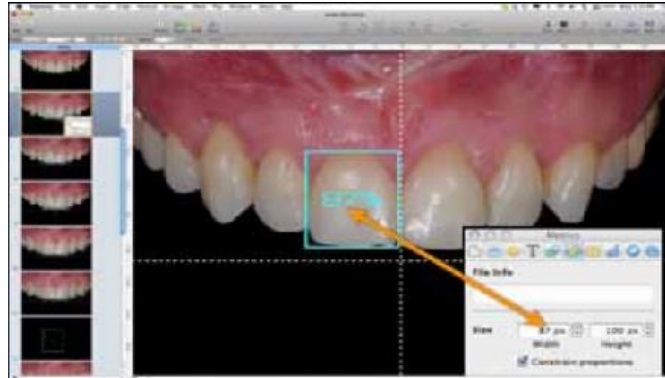


Slika 8. (a) i (b) Određivanje proporcija središnjeg gornjeg sjekutića i kalibracija digitalnog ravnala. Preuzeto s dopuštenjem izdavača: (22)

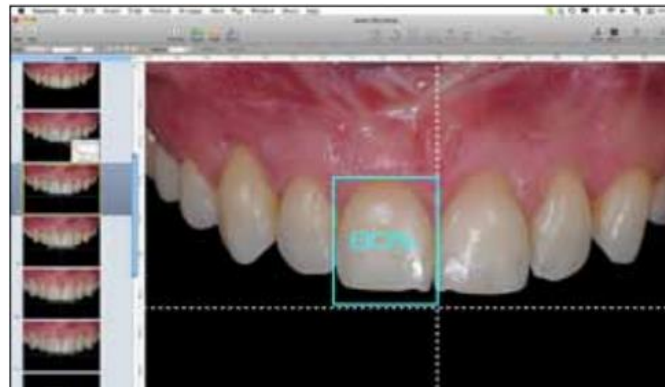
U nekim programima, kao što je Photoshop® može se kreirati takozvani pretvorbeni faktor koji se dobije dijeljenjem duljine zuba, dobivene analizom i kreiranjem na digitalnoj fotografiji, sa stvarnom duljinom zuba. Sve duljine središnjih sjekutića, čije su duljine u rasponu od 10,5 mm do 12 mm, smatraju se estetski prihvatljivima. Prema tome, ako duljina zuba, mjerena u ustima pacijenta ili na modelu, iznosi 8,5 mm, a prema estetskim parametrima trebala bi biti oko 11 mm, dijelimo iznos od 11 mm s iznosom od 8,5 mm. Tako dobijemo pretvorbeni faktor od 1,29. Budući da Photoshop® u svojim izračunima za duljinu zuba koristi piksele, dobiveni faktor pomnoži se s navedenim pikselima u programu. Konačan iznos u pikselima, ekvivalentan je estetski prihvatljivoj dužini zuba od 11 mm. Na potpuno isti način može se izračunati i meziodistalna širina zuba (1).

4. Omjer širine i duljine zuba. Mjerenje duljine i širine središnjih sjekutića, osim za kalibraciju digitalnog ravnala, bitno je i za određivanje njihova omjera koji predstavlja vrlo bitan estetski parametar u dizajnu osmijeha. U programu se preko rubova središnjih sjekutića postavi pravokutnik i automatski se izračunava njihov omjer (Slika 9.). Dobiveni omjer uspoređuje se s onim idealnim koji iznosi od 80 do 85 % (Slika 10.). Prema tom idealnom omjeru u programu

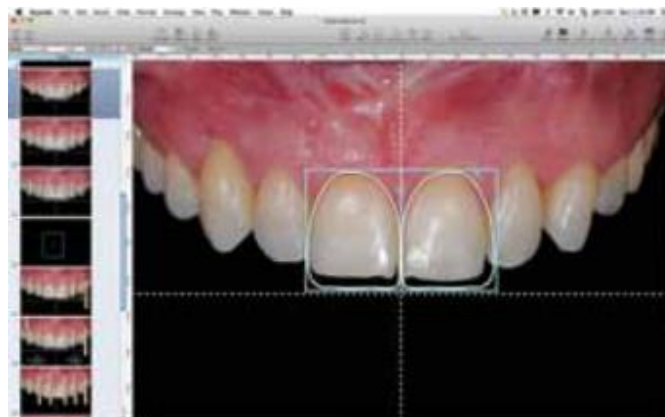se dizajniraju nove konture središnjih sjekutića koji bi trebali činiti estetski atraktivan osmijeh (Slika 11.).



Slika 9. Ucertavanje pravokutnika preko rubova središnjeg gornjeg sjekutića i izračun omjera njegove širine i duljine. Preuzeto s dopuštenjem izdavača: (22)

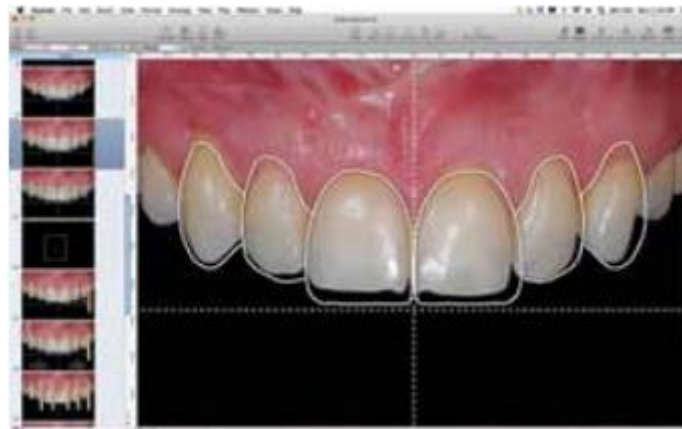

Slika 10. Usporedba omjera širine i duljine središnjeg gornjeg sjekutića s idealnim omjerom. Preuzeto s dopuštenjem izdavača: (22)



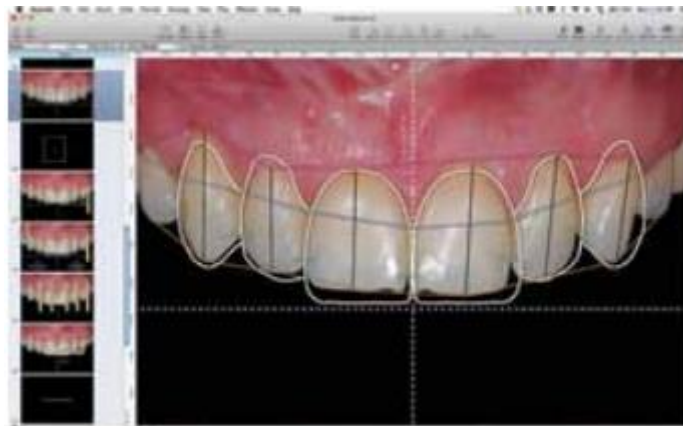Slika 11. Dizajniranje novih kontura središnjih gornjih sjekutića. Preuzeto s dopuštenjem izdavača: (22)

5. Kreiranje idealnih kontura zuba. Upravo se prema konturama dobivenim u prethodnom koraku slažu i konture ostalih zubi estetske zone. Te se konture prilagođavaju prema željama pacijenta i doktora dentalne medicine (Slika 12.). U ovome koraku dolazi do izražaja velika prednost digitalnog dizajna koja pacijentu jasno vizualizira buduće stanje i izgled. Također, pacijent i terapeut mogu na još kvalitetniji način komunicirati i doći do konačnog rješenja za pojedini slučaj. Većina programa ima već zadane šablone po kojima može idealno konturirati zube. Isto tako, svaki pojedini zub može se zasebno kreirati, ovisno o željama pacijenta i iskustvu kliničara. No, programi za dizajniranje osmijeha nisu ograničeni te se može ukomponirati iskustvo koje posjeduje doktor dentalne medicine i njegovo poznavanje osnovnih estetskih parametara. To je ujedno i presudan čimbenik za kreiranje kvalitetnog i dugotrajnog protetskog nadomjeska uz naglasak na očuvanje funkcije i zdravlja pacijenta (21, 22).



Slika 12. Dizajn novih kontura gornjih prednjih zuba. Preuzeto s dopuštenjem izdavača: (22)

6. Procjena ostalih estetskih parametara. Nakon što su konture novog, idealnog osmijeha kreirane, ponovno se analizira odnos zubi u odnosu na liniju osmijeha, podudarnost središnje linije lica sa središnjom dentalnom linijom i središnje linije s okluzalnom. Nadalje se analiziraju odnos mekih i tvrdih zubnih tkiva i crveno-bijela estetika te položaji gingivnih zenita i dužine papile (Slika 13.).

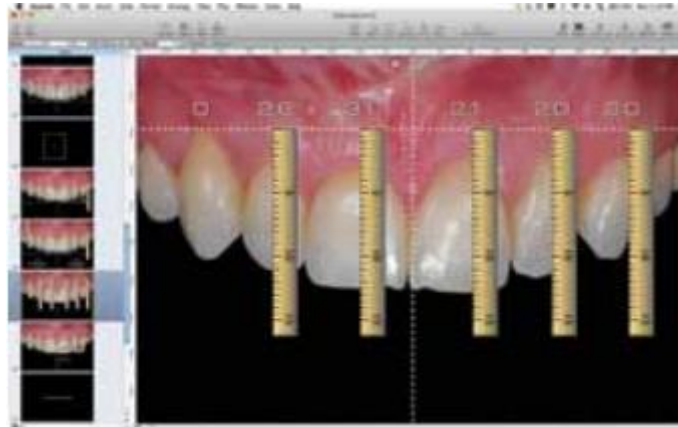

Slika 13. Procjena estetskih parametara. Preuzeto s dopuštenjem izdavača: (22)

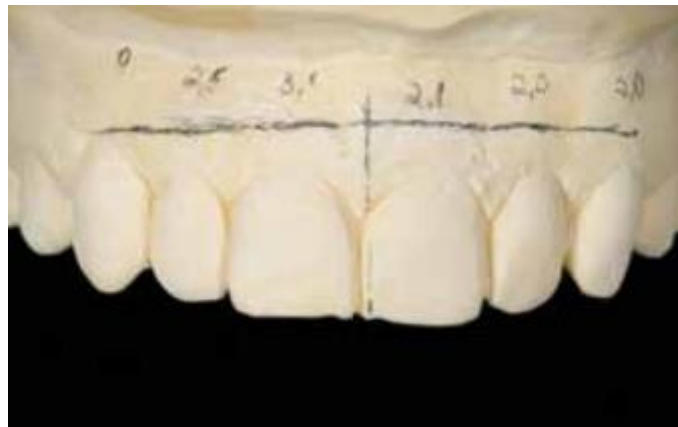7. Predstavljanje konačnog dizajna osmijeha pacijentu. Nakon što je DDM detaljno analizirao osmijeh te ga dizajnirao u skladu s pravilima struke i estetskim parametrima, predstavlja ga svome pacijentu. U ovoj fazi, stomatolog treba na najbolji mogući način prikazati plan konačne terapije i budućih zahvata. Pritom detaljno objašnjava, vrlo jasnim rječnikom, što se može napraviti i postići s postojećim stanjem u estetskoj zoni. Rad se može vrlo prigodno prezentirati u programima kao što je Keynote (iWork, Apple, Cupertino, California, USA) ili Microsoft PowerPoint (Microsoft Office, Microsoft, Redmond, Washington, USA) (22). Kada je pacijent potpuno zadovoljan prikazom novodizajniranog izgleda, doktor prelazi na iduću fazu terapije, a to je uzimanje otisaka. Otisci se mogu uzeti konvencionalnom metodom otiskivanja ili pak intraoralnim skenerima. Potom se iz otiska izljevava sadreni model koji je važan za sljedeću fazu rada.

8. Prijenos referentnih linija s intraoralne fotografije na dijagnostički model. Budući da je kalibracija digitalnog ravnala već prethodno postignuta, slijedi posljednji korak, odnosno prenošenje referentnih linija na sadreni model. Najprije se u programu referentna horizontalna linija prenosi iznad gingivalnog ruba šest prednjih gornjih zubi koji predstavljaju estetsku zonu. Potom se kalibriranim digitalnim ravnalom mjeri udaljenost između novo dobivene linije i referentne horizontalne linije za svaki pojedini zub (Slika 14.). S pomoću šestara izračunate udaljenosti za svaki zub prenose se na sadreni model te se točkasto naznače grafitnom olovkom. Potom se točke međusobno spoje te se dobije vodoravna linija iznad svih zubi na modelu. Vertikalna se linija određuje lako jer mora biti okomita na označenu horizontalnu liniju na sadrenom modelu te se u skladu s tim označi olovkom na radnom odljevu. U programu se digitalnim ravnalom mjeri i eventualno odstupanje središnje linije lica s dentalnom sredinom te

se taj iznos pomoću šestara prenosi i označi na modelu (Slika 15.). Ova faza rada omogućuje da se sve potrebne informacije prenese na model te time uvelike olakšaju posao dentalnom tehničaru (22).



Slika 14. Mjerenje udaljenosti kalibriranim ravnalom. Preuzeto s dopuštenjem izdavača: (22)



Slika 15. Prijenos vodoravne i vertikalne linije na sadreni model. Preuzeto s dopuštenjem izdavača: (22)

3.3.3. Prednosti i nedostaci digitalnog dizajniranja osmijeha

Digitalno dizajniranje osmijeha omogućilo je veliki napredak u dentalnoj medicini jer unaprijed može prezentirati konačan izgled terapije bez upotrebe bilo kakvih invazivnih metoda. Ova tehnologija pospješuje komunikaciju između pacijenta i DDM-a. Pacijent na snimljenim fotografijama i video zapisima, koje mu DDM pokazuje tijekom planiranja osmijeha, može

uočiti pojedinosti s kojima nije zadovoljan. DDM prilikom toga prati pacijenta i te iste pojedinosti direktno mijenja u programu. Također, DDM može savjetovati pacijenta na temelju svoga iskustva i znanja te mu preporučiti ono što smatra najboljim upravo za njega. Nakon što se rad prezentira u programu, pacijent nije obvezan prihvatiti terapiju dok ona ne bude u skladu s njegovim željama. Prednost je u odnosu na konvencionalno planiranje što je sve reverzibilno pa se smanjuje mogućnost dovođenja pred svršen čin i eventualnog nezadovoljstva pacijenta, a time i terapeuta.

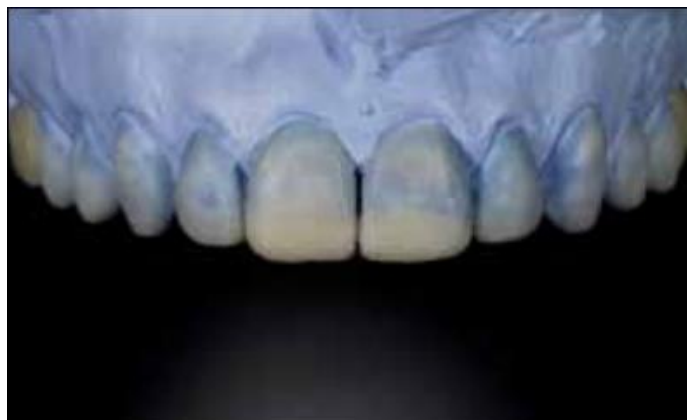Za terapeuta je ovaj način rada izvrstan zato što ima vođenu terapiju te računalno analizira, dizajnira i time kontrolira cjelokupan tijek tretmana na svoje, ali i pacijentovo zadovoljstvo. Komunikacija je u procesu planiranja terapije temelj svega, a digitalni dizajn olakšava mu situaciju u kojoj konvencionalnom metodom ne može na efikasan način predstaviti svoj rad. U svakom slučaju, pozitivna je stvar ovoga načina rada i marketing jer pacijenti uvijek teže modernim i novim tehnologijama koje se smatraju atraktivnima.

Nedostaci ove tehnologije svakako su veće za terapeuta nego za pacijenta. Digitalni dizajn iziskuje prvenstveno znanje i iskustvo u estetskoj stomatologiji i fotografiranju. To podrazumijeva pohađanje raznih edukacija i stručnih usavršavanja koje će pružiti znanje o najnovijim tehnologijama na tržištu. Ovakav način rada zahtijeva prilično skupu opremu poput kvalitetnog fotoaparata i njegove dodatne komponente. Ponekad je potrebno konstruirati posebnu prostoriju samo za fotografiranje i snimanje videozapisa kako bi se postigle što bolje snimke za daljnju obradu. Osim toga, program koji se koristi u dizajnu i analizi osmijeha, često se naplaćuje ili zahtijeva posebnu licencu. Uz sve to, DDM treba biti u kontaktu s DT-om koji također prati ovu tehnologiju i posjeduje znanje za izradu nadomjeska prema ovom protokolu.

Zbog visokih cijena opreme, kao i uloženog vremena i truda za edukaciju o radu programa za digitalno dizajniranje osmijeha, cijena konačnog proizvoda, odnosno, protetskog nadomjeska nekada predstavlja problem jer su pacijenti financijski limitirani i ne mogu si priuštiti takav postupak. No, uz daljnji napredak tehnologije, sigurno će se i taj problem riješiti te će digitalno dizajniranje postati sastavni dio postupka planiranja terapije u svakoj ordinaciji dentalne medicine.

3.4. Dijagnostički *wax up* i *mock up*

Dijagnostički *wax up* je postupak navoštavanja planiranog nadomjeska na radnom modelu u svrhu predviđanja optimalnog estetskog i funkcijskog rezultata, kao i za kliničke i dijagnostičke mjere potrebne za njegovo postizanje (33, 34). *Wax up* izrađuje dentalni tehničar u laboratoriju prema uputama koje mu prenosi stomatolog, zajedno s dijagnostičkim modelom. Dentalni tehničar uz upute kliničara, na modelu analizira okluzalnu ravninu, duljinu zuba, odnos tvrdih i mekih zubnih tkiva te smještaj pojedinih zubi u zubnom nizu. Ovisno o obliku i položaju zubi, model se može preoblikovati navoštavanjem ili pak ubrušavanjem na mjestima gdje je to potrebno (33). Ovakve, konvencionalne metode izradbe *wax up-a* zahtijevaju mnoštvo oznaka na modelu i bilješki terapeuta koji tako mora objasniti kakav izgled planiranog nadomjeska želi postići. Ako komunikacija između DDM-a i DT-a nije zadovoljavajuća, kvalitetan konačni rezultat može izostati. Upravo digitalni dizajn osmijeha, olakšava ovu komunikaciju i još jednom pokazuje svoje prednosti. Već pripremljeni i dizajnirani osmijeh kroz već navedeni protokol u pripadajućem programu, kliničar šalje tehničaru u obliku PDF dokumenta. To uključuje slike početne situacije u ustima pacijenta zajedno sa željenim izgledom osmijeha koji je stomatolog konstruirao u dogovoru s pacijentom. Uz svaku fotografiju, stomatolog prilaže i pisane smjernice kojima dodatno pojašnjava svoj cilj terapije (23). Prema uputama stomatologa, DT digitalni *wax up* prenosi u trodimenzionalni oblik te na radnom modelu nanošenjem voska postiže željeni izgled svih zubi zubnoga luka. Potom *wax up* vraća stomatologu koji počinje s idućim korakom, a to je izrada *mock up-a* (Slika 16.).

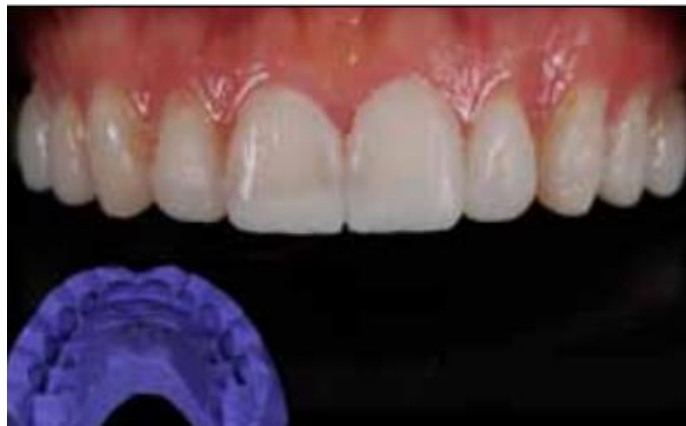

Slika 16. Dijagnostički *wax up*. Preuzeto s dopuštenjem izdavača: (35)

Dijagnostički *mock up* predstavlja klinički ekvivalent dijagnostičkome *wax up-u* te označava postupak intraoralnog preoblikovanja zubi, odnosno označava projekciju *wax up-a* u ustima pacijenta (23, 33, 36 – 38). Izrada dijagnostičkog, sekundarnog *mock up-a* počinje uzimanjem

silikonskog otiska preko dijagnostičkog *wax up-a*. Nakon stvrdnjavanja silikonskog materijala i njegova oblikovanja, odnosno uklanjanja viška materijala obrezivanjem, dobije se silikonski ključ. U silikonski ključ aplicira se neki od estetskih materijala, najčešće autopolimerizirajuća smola. Sve zajedno se unosi u oralnu šupljinu pacijenta i postavlja preko postojećih zuba. Nakon što se materijal polimerizira, silikonski se ključ uklanja i na zubima ostaje predložak budućeg izgleda nadomjestaka (5, 33) (Slika 17.). Ovo je zadnja dijagnostička faza u izradi fiksnoprotetskog nadomjeska koja omogućuje korekcije ili potpune promjene u pristupu. DDM zajedno s pacijentom promatra sve estetske parametre i po potrebi može napraviti ponovnu analizu u programu za dizajn osmijeha prema klasičnom protokolu uz fotografiranje pacijenta (5, 25). No, u ovome trenutku vrlo je bitno provjeriti funkciju budućih nadomjestaka i to njihove odnose u maksimalnoj interkuspidaciji i pri kliznim kretnjama (5).

Prednost ovakve metode rada svakako je dobra vizualizacija prethodno dizajniranog nadomjeska koji će krasiti novi osmijeh pacijenta. Osim što je ključna za pacijenta, važna je i za terapeuta jer predstavlja zadnju stepenicu prije konačne provedbe terapije. Kada je pacijent zadovoljan izgledom privremenog predloška, slijedi provedba terapije koja uz terapeuta i pacijenta uključuje i dentalnog tehničara.



Slika 17. Dijagnostički *mock up*. Preuzeto s dopuštenjem izdavača: (35)

3.5. Određivanje boje budućeg nadomjeska

Boja zuba može se određivati vizualnim ili instrumentalnim tehnikama. Svaka od navedenih tehnika ima svoje prednosti i mane. Vizualna metoda određivanja boje nadomjeska je subjektivna jer ovisi o percepciji promatrača te se stoga smatra i nepredvidljivom. Za potrebe vizualnog određivanja boje koriste se ključevi boja na kojima su pojedine boje označene u šiframa. Nijansa ili osnovna boja, najčešće se označava slovima (A, B, C i D), a svjetlina brojevima (1, 2, 3 i 4). Prilikom postupka određivanja boje zuba, pacijenta je najbolje izložiti danjem svjetlu, usporedno sa zubom postaviti ključ boja i pronaći odgovarajuću boju za pacijenta. Zbog subjektivnog karaktera vizualne tehnike, razvila se i instrumentalna metoda određivanja boje budućeg nadomjeska. Postoje različiti uređaji koji se koriste u ove svrhe, a to su najčešće spektrofotometri. Ovi uređaji mjere promjene u refleksiji, transmisiji ili zračenju unutar valnih duljina vidljivog dijela spektra. Time se dobiva spektrofotometrijska krivulja. Prije postupka određivanja boje, uređaj se treba kalibrirati prislanjanjem nastavka uređaja na bijelu ili zelenu pločicu. Nakon uspješnog kalibriranja, uređaj je spreman za početak rada i nastavak se postavlja na zub koji se mjeri. Rezultat mjerenja dobije se na zaslonu uređaja i uspoređuje se s ključem boja koji se prethodno instalira. Određivanje pojedinog zuba može se ostvariti i po segmentima ili zubnim trećinama, a taj se podatak pohranjuje u uređaju ili se može prenijeti na računalo. Nakon toga slike i rezultati mjerenja vrlo se jednostavno šalju dentalnom tehničaru.

Pri dizajniranju osmijeha u fiksnoj protetici, dobro je koristiti obje metode određivanja boje budućeg nadomjeska jer se one međusobno nadopunjuju. Takvim pristupom smanjuje se mogućnost pogreške (39).

4. PROVEDBA TERAPIJE

4.1. Estetski nadomjesci u fiksno protetskoj terapiji

Nakon pažljivog planiranja terapije koja je vođena estetskim motivima, slijedi provedba odgovarajućim nadomjescima. Fiksna protetika u svom spektru nudi nekoliko vrsta nadomjestaka kod kojih se naglasak stavlja upravo na estetsku komponentu, iako dakako uvijek moraju biti zadovoljeni i funkcijski zahtjevi. U ovu skupinu ubrajaju se estetske keramičke ljuske i potpune keramičke krunice i mostovi. Izbor pojedinog nadomjeska ovisi o njegovim indikacijama i kontraindikacijama, odnosno o stanju tvrdih i mekih zubnih tkiva pacijenta. Budući da se estetski nadomjesci izrađuju najčešće od keramike, u nastavku će se govoriti o vrstama keramike koje se koriste u postizanju lijepog osmijeha, indikacijama i kontraindikacijama za pojedini nadomjestak te njihovu cementiranju i završnoj obradi.

4.1.1. Podjela potpuno keramičkih sustava

Postoje mnoge podjele dentalnih potpuno keramičkih sustava koje se temelje na različitim kriterijima. No, jedna od najčešće korištenih klasifikacija svakako je ona prema kemijskom sastavu i lomnoj čvrstoći koja se izražava u megapaskalima (MPa) (Tablica 1.). Prema tome razlikuju se:

1. Glinična (konvencionalna) keramika u čijem se sastavu nalaze osnovne komponente poput glinice, kaolina i kvarca. Zbog svoje male lomne čvrstoće, do 120 MPa, koristi se kao obložna keramika te za izradu inleja, onleja i estetskih ljuskica i krunica (40).

2. Keramika s udjelom stakla koja se dijeli na:

- *Staklokeramiku*. Sastoji se od staklene matrice kojoj se dodaju kristali leucita, fluorapatita i litijeva disilikata. Time se dobivaju leucitima ojačana i litij-disilikatna staklokeramika koje posjeduju izvrsna estetska svojstva. No, zbog njihove male lomne čvrstoće koriste se pretežno za izradu pojedinačnih nadomjestaka, tj. inleja, onleja, ljuskica i krunica (40). Litij-disilikatna staklokeramika može se koristiti i za izradu tročlanih mostova u frontalnom segmentu koji sežu do drugog pretkutnjaka (41).
- *Oksidnu keramiku infiltriranu staklom (infiltracijsku keramiku)*. Osnova od aluminijske oksida infiltrira se niskoviskoznim staklom. U ovu skupinu infiltracijske keramike spada Spinell koji je ojačan magnezijevim oksidom lomne čvrstoće od 220 MPa. Potom slijedi Alumina, ojačana aluminijskim oksidom, s čvrstoćom od 450 MPa. I posljednja je Zirconia, ojačana cirkonijevim oksidom sa svojom čvrstoćom od 600 do 700 MPa.

U upotrebi su za izradu krunica i tročlanih mostova u prednjem segmentu i kao osnovna konstrukcija za prednji most do tri člana kao i za jezgre za buduće krunice (39).

- *Polikristaličnu keramiku.* Posjeduje izvrsna mehanička svojstva i zbog svoje velike lomne čvrstoće koristi se u CAD/CAM sustavu izrade protetskih nadomjestaka. U ovoj skupini razlikuju se dva tipa keramike:
 - aluminij-oksidna keramika čija je lomna čvrstoća oko 600 MPa koristi se kao jezgra za krunice i kao osnovna konstrukcija za izradu tročlanih mostova,
 - cirkonij-oksidna keramika lomne je čvrstoće veće od 1000 MPa te se osim za izradu krunica koristi i u izradi mostova koji mogu obuhvaćati i cijeli zubni luk (40, 42).

Tablica 1. Prikaz podjele keramičkih sustava uz njihovu indikacije i iznos lomne čvrstoće izražene u megapaskalima (MPa) (39)

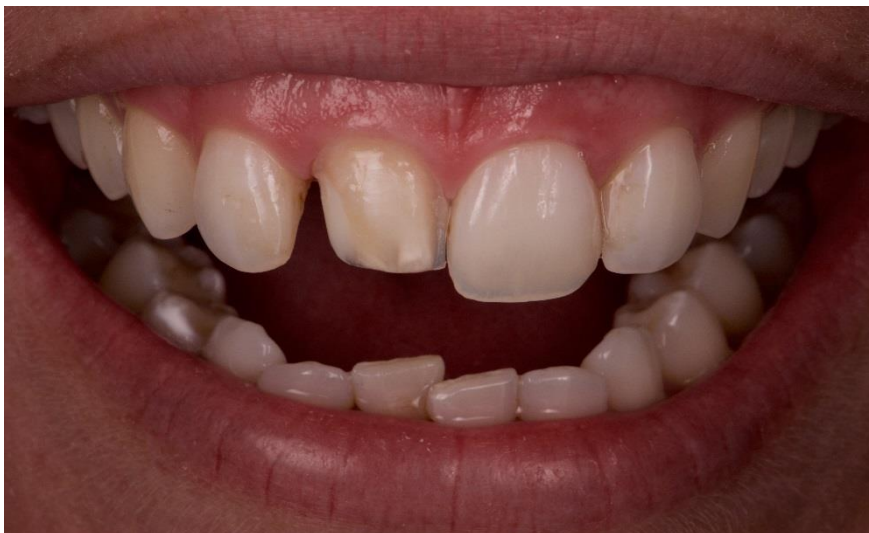Vrste keramike	GLINIČNA KERAMIKA	KERAMIKE S UDJELOM STAKLA					POLIKRISTALIČNA KERAMIKA	
		STAKLOKERAMIKA		INFILTRACIJSKA KERAMIKA			ALUMINIJ-OKSIDNA	CIRKONIJ-OKSIDNA
		Leucitima ojačana	Litij-disilikatna	Spinell	Alumina	Zirconia		
Lomna čvrstoća (MPa)	Do 120	250-300	350	220	450	600-700	600	1000
Indikacije	Obložna keramika Inleji/onleji Ljuskice Krunice	Ljuskice Inleji/onleji Krunice	Inleji/onleji Krunice Prednji tročlani mostovi	Krunice Prednji tročlani mostovi Jezgre za krunice Osnovna konstrukcija za prednji tročlani most		Krunice Prednji i stražnji tročlani mostovi Osnovna konstrukcija za prednje tročlane mostove	Jezgre za krunice Osnovne konstrukcije za tročlane mostove	Jezgre za krunice Osnovne konstrukcije za mostove do 4 člana

4.1.2. Estetske keramičke ljuste

Estetske ljuste minimalno su invazivni protetski nadomjesci čija je uloga poboljšavanje estetike zuba (13). Ubrajaju se u skupinu djelomičnih krunica pri čijoj se izradi uklanjaju manje količine tvrdoga zubnoga tkiva u odnosu na potpunu krunicu. Velika prednost u odnosu na potpune krunice je i očuvanje gingive zahvaljujući supragingivno smještenom rubu preparacije (14).

Indikacije za izradu estetskih ljusta su korekcija boje, oblika, nagiba i dužine zuba. Međutim, unutar ovih indikacija postoje ograničenja. Promjena boje tako tankim nadomjescima obično se može postići samo na vitalnim zubima. Promjena nagiba zuba zahtijeva temeljito planiranje terapije uz dijagnostičko navoštavanje, odnosno *wax up*. Ako je potrebno odstraniti više zubnog tkiva, postoji rizik od ekspanzije dentina čime se umanjuje adhezija između ljuste i zuba. Samim time terapeut treba dobro procijeniti je li takav pacijent kandidat za ovaj tip protetske terapije ili su indicirane potpune keramičke krunice. Dijagnostički *wax up* indiciran je i u slučaju promjene oblika zuba kako bi se što uspješnije postigao željeni rezultat. Promjena dužine zuba također se može postići izradom keramičkih ljusta, ali uz pravovaljanu funkcijsku trajnost nadomjeska. Jedna od čestih indikacija za izradu ljustica je zatvaranje dijastema koja se uspješno može riješiti ovim tipom terapije.

Kontraindikacije za ljuste su visoki karijesni indeks i loša oralna higijena s čestim gingivitisom. Osim toga, ljuste nisu indicirane ni u slučaju velikih ispuna, avitalnih zubi ili opsežnog bruksizma (13).



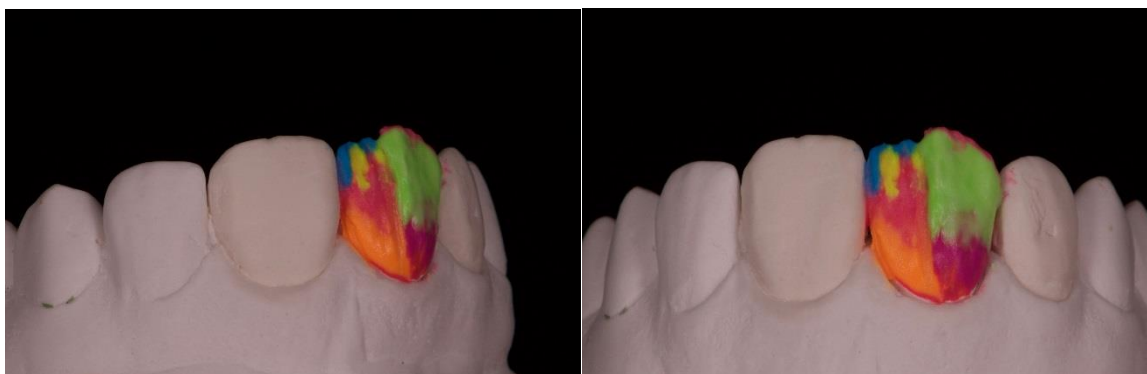
Slika 18. Preparacija zuba za keramičku ljustu – zbog velikih kompozitnih ispuna brušenje je nešto opsežnije. Korišteno s dopuštenjem doc. dr. sc. Slađane Milardović

S obzirom na opseg preparacije razlikuju se tri tipa ljosaka:

1. konvencionalne ljoske
2. „minimal-prep“ ljoske
3. „non-prep“ ljoske

Za konvencionalne ljoske brusi se labijalna ploha zuba u debljini od 0,5 mm do 1 mm (Slika 18.). Kod „minimal-prep“ ljosaka labijalna ploha ne brusi se u potpunosti, već se korigira prema potrebama, odnosno neki dijelovi labijalne plohe bruse se više nego drugi dijelovi. „Non-prep“ ljoske ne zahtijevaju preparaciju zuba, već se radi o potpuno neinvazivnoj metodi brušenja zuba (43). Međutim, neki autori tvrde da je za pojam „non-prep“ ljosaka pravilnije reći ljoske s minimalnom preparacijom jer je dokazano da se površina cakline mora barem malo preparirati kako bi se odstranila površina caklinskih prizmi i time omogućila bolja adhezija.

Što se tiče izbora materijala za izradu estetskih keramičkih ljosaka, tržište se svakodnevno mijenja i time nudi sve veći izbor keramika. U svakom slučaju, zbog svojih iznimnih estetskih svojstava prvi izbor bi bila glinična keramika (Slika 19. a i b). Međutim, zbog jednostavnije tehnike izrade, sve su popularnije staklokeramike. Posebno je indicirana u situacijama većih diskoloracija zubi u kojima je potrebno ostvariti bolji opacitet (13).

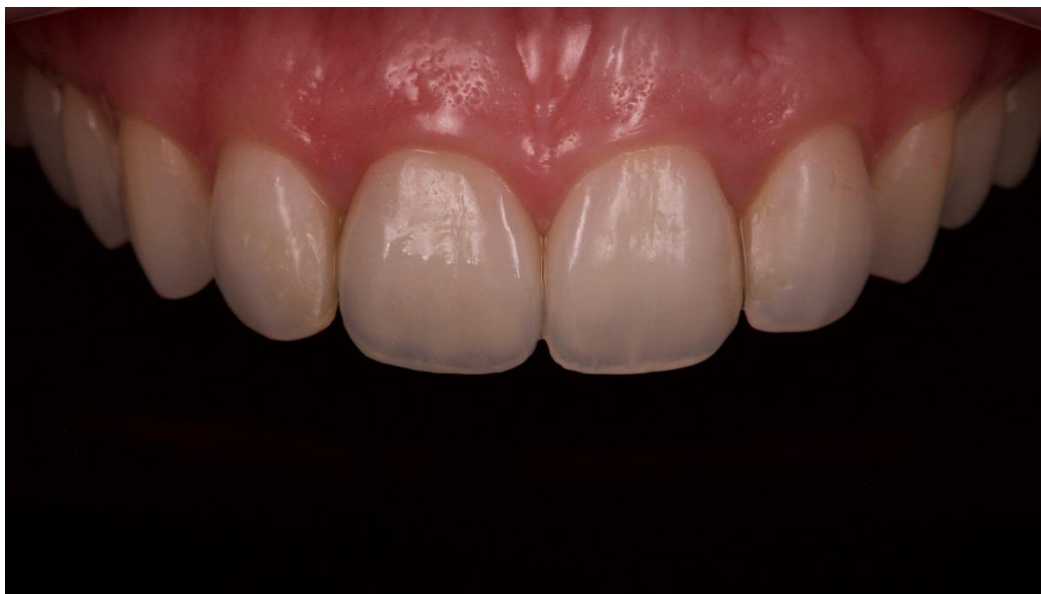

Slika 19. (a) i (b) Individualno slojevanje glinične keramike na vatrostalnom bataljku.

Korišteno s dopuštenjem doc. dr. sc. Slađane Milardović

Cementiranje keramičkih ljosaka je adhezivno, odnosno veza se ostvaruje isključivo preko cakline (43). Adhezivni cementi imaju niz pozitivnih karakteristika poput niske topljivosti, dobre estetike i velike vezne čvrstoće. Postoji nekoliko skupina adhezivnih cemenata s obzirom na način polimerizacije pa se razlikuju kemijski, svjetlosno i dualno stvrdnjavajući cementi (40). Prije cementiranja, iznimno je bitno isprobati ljoske u ustima pacijenta kako bi se provjerio dosjed svake ljoske. Nakon toga slijedi izolacija i ostvarivanje suhog radnog polja u ustima

pacijenta kao i čišćenje i dezinfekcija zubi na koje se postavljaju nadomjesci uz završno poliranje. Isti postupak čišćenja i dezinfekcije provodi se i na luskama. Preporučuje se korištenje alkohola ili acetona uz pažljivu primjenu (13, 40, 43). Zatim slijedi priprema keramičke ljuste i zuba koja zahtijeva brzinu i usklađenost terapeuta i njegova asistenta. Dok terapeut priprema zube na koje se postavljaju nadomjesci, dentalni asistent priprema ljusku na sličan način. Doktor jetka labijalnu plohu zuba 37-postotnom ortofosfornom kiselinom tijekom 60 sekundi nakon kojega slijedi ispiranje i sušenje. Na tako najetkanu površinu zuba nanosi se caklinski bond koji se lagano ispuše stlačenim zrakom. Nakon toga se površina zuba ne smije nikako osvjetljivati polimerizacijskim svjetlom jer bi u protivnom nastao sloj koji mijenja površinu te bi se narušila adhezija između ljuste i zuba (43). Dentalni asistent istovremeno priprema nadomjestak i jetka unutarnju površinu keramičke ljuste fluorovodičnom kiselinom točno prema uputama proizvođača. Produljeno jetkanje keramike može izazvati stvaranje soli koje onemogućuju kvalitetnu adheziju. Nakon toga nanosi se silan preko kojega se omogućuje veza između ljuste i cementa. Ljuskica se potom postavlja na poseban nosač za ljustice te se preko već nanesenog silana nanosi bond. Idući je korak cementiranje (13). Budući da je keramička ljuskica izrađena od vrlo tankog sloja keramike, mogu se koristiti svjetlosno polimerizirajući cementi. Zub s ljuskicom osvjetljava se točno prema uputama proizvođača. Tijekom stvrdnjavanja cementa jako je bitno ukloniti višak cementa iz interdentalnih prostora s pomoću zubnoga konca i interdentalnih stripsi (43) (Slika 20.).



Slika 20. Gotova keramička ljuskica u ustima pacijentice nakon cementiranja. Korišteno s dopuštenjem doc. dr. sc. Slađane Milardović

4.1.3. Potpuno keramičke krunice

Usporedbom s ostalim potpunim krunicama, keramičke imaju najbolji estetski učinak koji je u području estetske zone od najveće važnosti. Budući da se izrađuje samo od keramike koja je kao materijal podložna lomovima, postupak brušenja za potpuno keramičku krunicu nešto je opsežniji. Tako se postiže potrebna potpora. Ako se prilikom preparacije površine zuba ne ukloni dovoljno zubnog tkiva, postoji opasnost od pojačanog naprezanja u vestibulogingivalnom dijelu krunice. To rezultira pojavom „polumjesečastog“ loma. Zato se u preparaciji koristi tehnika pravokutne stepenice sa zaobljenim prijelazom koja će imati debljinu oko 1 mm te omogućiti ravan dosjed nadomjeska (14). Međutim, izbor stepenice ovisi i o vrsti keramike od koje se protetski nadomjestak izrađuje. Primjerice, ako se primjenjuje litij-disilikatna, infiltracijska ili polikristalična keramika koje imaju lomnu čvrstoću veću od 350 MPa, za preparaciju stepenice preporučuje se cirkularna, zaobljena. No, kod keramika koje imaju lomnu čvrstoću manju od 350 MPa, koristi se pravokutna stepenica sa zaobljenim prijelazom (13).

Potpuno keramičke krunice treba izbjegavati kod pacijenata s bridnim zagrizom jer takav odnos antagonista uzrokuje naprezanje u incizalnom dijelu krunice. Kratke krune također se trebaju izbjegavati u kombinaciji s potpuno keramičkim protetskim nadomjescima (14).

Brušenje zuba može se početi orijentacijskim žljebovima, čija je dubina 0,5 mm, a širina 1 mm, koji pomažu u kontroli opsega brušenja. U kontroli brušenja zuba pomaže i silikonski ključ koji se izradi prije postupka preparacije zubne površine. Okluzalno se uklanja 1,5 mm do 2 mm zubnoga tkiva. Ovisno o vrsti keramike, postranične stijenke skraćuju se minimalno 1 mm do 1,5 mm (13 – 15).

Cementiranje potpuno keramičkih krunica ovisi o vrsti keramike koja se koristila pri njezinoj izradi. Za sve keramike čija je lomna čvrstoća manja od 350 MPa, cementiranje je adhezivno te je sam protokol cementiranja, kao i priprema krunice i zuba, jednaka kao kod keramičkih ljosaka. Međutim, ako je lomna čvrstoća veća od 350 MPa, cementiranje može biti samojetkajućim cementom ili konvencionalno (13, 43).

4.1.4. CAD/CAM sustavi

CAD (engl. Computer Aided Design)/CAM (Computer Aided Manufacturing) nova je tehnologija izrade protetskih nadomjestaka koja se zasniva na računalno vođenom dizajnu i izradi (13, 14). Ovaj sustav sastoji se od tri glavne komponente.

1. CAD jedinica koja služi za obradu podataka na za to predviđenom programu za digitalni dizajn.
2. Skener koji stanje usne šupljine ili dijagnostičkog modela pretvara u digitalni trodimenzionalni oblik.
3. CAM jedinica koja nakon obrade podataka u CAD jedinici tehnikom glodanja (frezanja) izrađuje konačni nadomjestak iz pripremljenog keramičkog bloka.

Prednosti ovoga načina rada u odnosu na konvencionalne metode izrade protetskog nadomjeska prvenstveno su automatizacija, brzina i kvaliteta izrade. Ovom tehnologijom smanjuje se mogućnost ljudske pogreške, skraćuje se vrijeme izrade što puno znači i za pacijenta, ali i za stomatologa (13).

Ova se tehnologija u punom smislu riječi nadopunjuje s digitalnim dizajnom osmijeha i predstavlja budućnost estetske dentalne medicine. Naime, tako je moguće digitalno dizajnirati nadomjestak izravno i u svim detaljima pretočiti u konačni nadomjestak od odabranog materijala. U gotovo samo jednom posjetu pacijent može dobiti individualizirani protetski rad (44).

Osmijeh je uz oči najistaknutiji i najizražajniji dio lica koji sudjeluje u neverbalnoj komunikaciji i izražavanju osnovnih ljudskih emocija, poput sreće. Osmijeh je nerazdvojni dio nečije osobnosti. Estetika lica i osmijeha oduvijek intrigira te je predmet istraživanja i postavljanja kriterija ljepote i privlačnosti. Stoga ne čudi činjenica da je privlačan osmijeh imperativ današnjeg društva. Od suvremenog doktora dentalne medicine tako se više ne očekuje samo da liječi zube nego i da ih uljepšava te tako liječi određene frustracije pacijenta. To je iznimno odgovoran zadatak koji nije uvijek jednostavno uspješno ispuniti jer ono što je lijepo jednom promatraču, drugome može biti potpuno neprihvatljivo. Osim toga, ideali ljepote neprestano se mijenjaju. Stoga je od iznimne važnosti uspostaviti kvalitetnu komunikaciju s pacijentom s individualiziranim pristupom kako bi se u što većoj mjeri izbjegli nesporazumi i nezadovoljstvo pacijenta izazvani neostvarivanjem njegovih vizija i želja, a time i nezadovoljstvo terapeuta.

Iako se osnovna načela dentalne medicine nisu mnogo promijenila u posljednjih 20 godina, inovativni materijali i tehnologije kontinuirano unapređuju ovu profesiju u smislu provedbe. Digitalizacija je danas postala neizostavan dio u brojnim fazama fiksno protetske terapije pa tako i u njezinu planiranju. Sve veći naglasak upravo se stavlja na pripremu i planiranje terapije jer je prepoznato da se time izbjegavaju problemi u podmaklim fazama liječenja. Korištenje digitalnih alata u toj fazi unapređuje cijeli postupak.

Digital Smile Design (DSD) relativno je nov protokol koji omogućuje planiranje terapije analizom estetskih parametara i crtanjem referentnih linija na ekstra i intraoralnim digitalnim fotografijama te dizajniranjem konačnog nadomjeska. Time se proširuju dijagnostičke mogućnosti i pomaže se članovima tima uočiti ograničenja i čimbenike rizika prije početka invazivne, odnosno ireverzibilne terapije. Nadalje, DSD povećava predvidljivost terapije i olakšava komunikaciju između članova interdisciplinarnog tima, kao i s pacijentom.

DSD je izvrstan alat za komunikaciju s pacijentima jer terapeut može jasno prikazati probleme i moguća rješenja, čime se mogu uskladiti pacijentova očekivanja kao i povećati njegovo razumijevanje plana terapije. DSD omogućuje vizualizaciju očekivanog konačnog rezultata (44). Usto, jednostavnije se prezentira trenutno stanje u njegovoj usnoj šupljini (45, 46, 47). Također se jednostavnije može razgovarati o prognozi. Osim toga, crtanjem referentnih linija moguće je izvršiti usporedbe između stanja prije i nakon terapije što omogućuje evaluaciju rezultata u svakoj fazi rada (22, 48, 49, 50).

Protokol omogućuje gledanje odnosa između preoperativne i idealne situacije te tako služi kao vodič za dijagnostičko navoštavanje (*wax up*) gdje je cilj postići anatomski obilježja unutar predviđenih parametara, kao što su referentne ravnine, središnje linije lica i zuba, preporučeni položaj incizalnog brida, dinamika usana, raspored zuba i incizalna ravnina.

U kombinaciji s DSD-om obično se koristi *mock up* koji pacijentu i terapeutu omogućuje trodimenzionalna vizualizacija konačnog rezultata terapije (51, 52, 53). Dok se na dijagnostičkom *wax up-u* može vidjeti samo željeni oblik zuba, *mock up* omogućuje vizualizaciju oblika integriranog u oralno okruženje, tj. odnos prema gingivi, usnama, licu, kao i provjeru fonetike (36, 54). Tako pacijent može procijeniti, dati mišljenje i odobriti konačni izgled novog osmijeha prije nego što se izvedu ireverzibilni postupci poput brušenja. *Mock up* se smatra brzim, jednostavnim i učinkovitim sredstvom za dijagnozu i planiranje estetske terapije. Ovu tehniku trebalo bi koristiti rutinski jer dopušta rad uz veću predvidljivost rezultata i manjom mogućnošću pogreške u složenijim slučajevima (36, 47). *Mock up*, kao i DSD, također treba promatrati kao marketinške alate koji pacijentu pomažu da prihvati predloženu terapiju jer jedna tehnika nadopunjuje drugu (53).

Međutim, ispravno digitalno planiranje zahtijeva kvalitetnu fotodokumentaciju. Dobra fotografija daje važne informacije za estetsko planiranje. Nepravilna fotografija može narušiti referentnu sliku i rezultirati pogrešnom dijagnozom i planiranjem (52). Ako se u analizi i planiranju izostavi neki od ključnih estetskih parametara ili nepravilno primjeni za pojedinog pacijenta, cjelokupan ishod terapije može biti potpuno nezadovoljavajući (55). Stoga, unatoč istraživanjima koja pokazuju zadovoljavajuće kliničke rezultate (51, 52, 56, 57), DSD treba koristiti pažljivo upravo zbog ovih ograničenja (57). Iako je DSD jednostavna tehnika s minimalnim potrebama za opremom, potrebna je relativno skupa edukacija koja povećava utrošeno vrijeme i troškove (56). Zbog toga trenutno nije dostupan ni svim kliničarima, a ni pacijentima.

Savršen osmijeh dakako se može postići i konvencionalnim tehnikama rada, međutim, zbog ubrzanog načina života, manjka vremena i težnje za što većom kontrolom nad cijelom terapijom, sve se više javlja potreba za novim pristupima. Nakon prevladavanja otpora prema novim tehnologijama, shvaća se da su one korisne, a nerijetko mogu promijeniti paradigme u kliničkim protokolima i tehnikama na koje smo navikli.

Stvaranje estetski privlačnog i zdravog osmijeha složen je postupak koji treba podjednako uključivati pacijenta i cjelokupni stomatološki tim. Konvencionalne metode dizajna osmijeha pokazale su svoje brojne nedostatke te otvorile potrebu za kreiranjem bolje tehnike rada koja će omogućiti stvaranje savršene estetike osmijeha. Unaprjeđenjem računalne tehnologije, stvoreno je digitalno dizajniranje osmijeha u dentalnoj medicini koje se sve češće primjenjuje.

Velika prednost digitalnog načina dizajniranja osmijeha je vizualizacija konačnog rezultata koja značajno olakšava komunikaciju između terapeuta i pacijenta. Upravo je komunikacija ključna u planiranju terapije. Iako je digitalni dizajn primjenljiv u svim granama dentalne medicine, svoju veliku važnost pokazuje u fiksnoj protetici i to u predstavljanja konačnog izgleda protetskog rada. Pacijenti su aktivno uključeni u cjelokupni postupak i aktivno su uključeni u odlučivanje o planiranju i provedbi terapije. Ostale prednosti koje sa sobom nosi digitalni dizajn jesu brzina i preciznost. Osim toga, ljudska pogreška je svedena na minimum, a time i nezadovoljstvo pacijenta.

Međutim, kao i sve nove tehnologije, i digitalni dizajn iziskuje potrebu za neprestanim educiranjem te poznavanjem osnova fiksne protetike bez kojih se kvalitetan rad ne može ni početi planirati.

Premda je digitalni dizajn relativno nov pristup pri izradi fiksnoprotetskih nadomjestaka u estetskoj zoni, izgledno je da će u budućnosti postati neizostavna pomoć u radu. Daljnjom digitalizacijom i osuvremenjivanjem, cijene opreme i materijala će se sniziti te time omogućiti širu upotrebu u ordinacijama dentalne medicine.

1. McLaren EA, Culp L. Smile analysis The Photoshop® smile design technique: Part I. *J Cosmet Dent.* 2013;29:94-108.
2. McLaren EA, Tran Cao P. Smile analysis and esthetic design: „in the zone“. *Inside Dent.* 2009;5:46-8.
3. Tiljak T, Komar K, Knezović Zlatarić D. Estetika osmijeha i njen utjecaj na estetiku lica. *Sonda.* 2015;16:69-73.
4. Vukasović K. Dizajniranje osmijeha u ortodonciji [diplomski rad]. Zagreb: Stomatološki fakultet Sveučilišta u Zagrebu; 2017.
5. Knezović-Zlatarić D. Osnove estetike u dentalnoj medicini. Zagreb: Hrvatska komora dentalne medicine; 2013. 206 p.
6. Johnston CD, Burden DJ, Stevenson MR. The influence of dental to facial midline discrepancies on dental attractiveness rating. *Eur J Ortho.* 1999;21:517-22.
7. Morley J, Edubank J. Macroesthetic elements of smile design. *J Am Dent Assoc.* 2001;132:19-45.
8. Žagar M. Procjena subjektivne i objektivne percepcije izgleda gornjih prednjih zuba [doktorska disertacija]. Zagreb: Stomatološki fakultet Sveučilišta u Zagrebu; 2011.
9. Deranja P. Postupci oblikovanja osmijeha [diplomski rad]. Zagreb: Stomatološki fakultet Sveučilišta u Zagrebu; 2013.
10. Lajnert V, Gržić R, Kovačević DP, Uhač I, Kovač Z, Tariba P et al. Utječe li oblik gornjih prednjih zuba na zadovoljstvo dentalnom estetikom. *Medicina fluminensis.* 2013;49:71-5.
11. Bukhary SMN, Gill SN, Tredwin CJ, Moles DR. The influence of varying maxillary lateral incisor dimensions on perceived smile aesthetics. *Brit Dent J.* 2007;203:687-93.
12. Shillingburg HT, Hobo S, Whitsett LD, Jacobi R, Brackett SE. *Fundamentals of fixed prosthodontics.* 3. izd. Chicago: Quintessence Publishing Co, Inc; 1997. 582 p.
13. Čatović A, Komar D, Čatić A i sur. *Klinička fiksna protetika – krunice.* 1 izd. Zagreb: Medicinska naklada; 2015. 198 p.
14. Trifunović DM, Vujošević LJ. *Stomatološka protetika - fiksne nadoknade.* Beograd: Evropski centar za mir i razvoj; 1998. 223 p.
15. Istraži me [Internet]. Bizovac: Psihološka udruga za istraživanje, educiranje i savjetovanje – Istraži Me; 2018 [cited 2018 Sept 4]. Zašto je važna dobra komunikacija zdravstvenog osoblja i pacijenta; [about 4 screens]. Available from: <http://www.istrazime.com/zdravstvena-psihologija/zasto-je-vazna-dobra-komunikacija-zdravstvenog-osoblja-i-pacijenata/>

16. Kapetanović G, Prskalo K. Komunikacija u stomatologiji: Poziv ili zanimanje. *Sonda* 2014;15:88-90.
17. Grubišić-Ilić M. Komunikacija u zdravstvenih djelatnika. [Internet] Zagreb: Hrvatsko kardiološko društvo; 2012 [cited 2018 Sept 4]; [about 5 screens]. Available from: <https://www.kardio.hr/2012/06/29/komunikacija-u-zdravstvenih-djelatnika/>
18. Williams JR. Priručnik stomatološke etike. [Internet] Chemin du Levant: FDI; 2007 [cited 2018 Sept 4]; [about 1-76 p.]. Available from: http://www.hkdm.hr/pic_news/files/hkdm/PSE%20-%20final.pdf
19. Mesarek L. Važnost komunikacije u fiksoprotetskoj terapiji [diplomski rad]. Zagreb: Stomatološki fakultet Sveučilišta u Zagrebu; 2016.
20. Digital smile design [Internet]. What is the Digital Smile Design Concept (DSD); no date [cited 2018 Sept 4]; [about 1-12 p.]. Available from: http://digitalsmiledesign.com/static/media/About_DSD.pdf
21. Geštakovski D, Pleše D, Carev T, Knezović Zlatarić D. Digital Smile Design. *Sonda*. 2016;17:68-71.
22. Coachman C, Calamita M. Digital Smile Design: A tool for treatment planning and communication in esthetic dentistry. *Quintessence Dent Technol*. 2012;9:1-9.
23. Zaccaria M, Squadrito N. Photographic-assisted prosthetic design technique for the anterior teeth. *Int J Esthet Dent*. 2015;10:48-67.
24. Dua VS, Brar LS. Beauty in a smile: How to perceive it. *Int J Contemp Dent*. 2011;2:149-54.
25. Mahn E, Bustos L. Dizajniranje osmijeha digitalnim alatima. *Dental Tribune Croatian Edition*. 2017;10:22-3.
26. Chmielewski K. Dentalna fotografija – upute za izradu fotodokumentacije [Internet] Zagreb: Media ogleđ; 2016 [cited 2018 Sept 5]; [about 1-10 p.] Available from: https://cdn.shopify.com/s/files/1/2283/4007/files/21._Dentalna_Fotografija.pdf?10384730819242054285
27. Desai V, Bump D. Digital dental photography: s contemporary revolution. *Int J Clin Pediatr Dent*. 2013;6:193-6.
28. Nayer JR. Clinical photography: a guide for the clinician. *J Postgrad Med*. 2003;49:256-62.
29. Recommended Guidelines for Clinical Photography. [Internet] Academy of Laser Dentistry's Annual Conference© 2014. Guideline fot Clinical Photography; 2015 [cited 2018 Sept 5]; [about 1-4 p.]. Available from:

- http://www.laserdentistry.org/uploads/files/conference/2015/Speaker%20Guidelines/Guidelines_For_Clinical_Photography_2015%20Rev.pdf
30. Coachman C, Yoshinaga Simple Photo Protocol for Digital Smile Design [Internet]. [cited 2018 Sept 5]; [about 1-35 p.]. Available from: http://digitalsmiledesign.com/static/media/DSD_Video_Photo_protocol.pdf
 31. Naylor CK. Esthetic treatment planning: the grid analysis system. *J Esthet Restor Dent.* 2002;14:76-84.
 32. The Dynamic Digital Dento-Facial Documentation (Video) [Internet]. [cited 2018 Sept 5]; [about 1-19 p.]. Available from: http://www.digitalsmiledesign.com/static/media/DSD_PDF_Booklet.pdf
 33. Radić T, Sablić V, Milardović S, Mehulić K. Wax up i mock up u fiksnoprotetskoj terapiji. *Sonda.* 2012;13:57-9.
 34. The glossary of prosthodontic terms. *J Prosthet Dent.* 2005;94:10-92.
 35. Paolucci B, Calamita M, Coachman C, Gürel G, Shayder A, Hallawell P. Visagism: The art of Dental Composition. *Quintessence Dent Technol.* 2012;35:1-14.
 36. Magne P, Magne M. Use of additive waxup and direct intraoral mock-up for enamel preservation with porcelain laminate veneers. *Eur J Esthet Dent.* 2006;1:10-9.
 37. Terry DA. Contemporary composite resins. In: Terry DA. *Natural Aesthetics with composite resin.* Mahwah, NJ: Montage Media Corporation. 2004:20-37.
 38. Cosmetic mockups. In: *Reality.* 15th ed. Houston, TX: Reality Publishing Co;2001:429-32.
 39. Milardović Ortolan S, Bergman L, Viskiće J, Mehulić K, Salarić I. Određivanje boje zubi u okviru fiksnoprotetske terapije. *Sonda.* 2012;13:84-7.
 40. Milardović S, Mehulić K, Viskiće J, Jakšić A. Cementiranje potpuno keramičkih protetskih radova. *Sonda.* 2012;11:52-5.
 41. Kern M, Thompson VP, Beuer F, Frankenberger R, Kohal RJ, Kunzelmann KH et al. *All-Ceramics at a Glance: An introduction to the indications, material selection, preparation and insertion techniques for all-ceramic restoration.* 3. izd. Malsch: AG-Keramik; 2017. 190 p.
 42. Jakovac M, Kralj Z. Cirkonij oksidna keramika u fiksnoprotetici. *Sonda.* 2011;12:64-9.
 43. Milardović S, Mehulić K, Soldo M. Non-prep ljuskice. *Sonda.* 2019;10:78-9.

44. Culp L, McLaren EA, Swann LC. Smile Analysis – Converting digital design to the final smile Part 2. *J Cosm Dent.* 2013;29:98-108.
45. Cattoni F, Mastrangelo F, Gherlone EF, Gastaldi G. A new total digital smile planning technique (3D-DSP) to fabricate CAD-CAM mockups for esthetic crowns and veneers. *Int J Dent.* 2016;1:1-5.
46. Sancho-Puchades M, Fehmer V, Hämmerle C, Sailer I. Advanced smile diagnostics using CAD/CAM mock-ups. *Int J Esthet Dent.* 2015;10:374–91.
47. Coachman C, Paravina RD. Digitally enhanced esthetic dentistry – From treatment planning to quality control. *J Esthet Restor Dent.* 2016;28:3-4.
48. Pimentel W, Teixeira ML, Costa PP, Jorge MZ, Tiozzi R. Predictable outcomes with porcelain laminate veneers: A Clinical report. *J Prosthodont.* 2016;25:335-40.
49. Goodlin R. Photographic-assisted diagnosis and treatment planning. *Dent Clin North Am.* 2011;55:211-27.
50. McLaren EA, Garber DA, & Figueira J. The Photoshop Smile Design technique (part 1): Digital dental photography. *Compend Contin Educ Dent.* 2013;34:772-6.
51. Lin W, Zandinejad A, Metz M, Harris B, & Morton D. Predictable restorative work flow for computer-aided design/computer-aided manufacture-fabricated ceramic veneers utilizing a virtual smile design principle. *Oper Dent.* 2015;40:357-63.
52. Miranda ME, Olivieri KA, Rigolin FJ, de Vasconcellos AA. Esthetic challenges in rehabilitating the anterior maxilla: A Case report. *Oper Dent.* 2016;41:2–7.
53. Zanardi PR, Laia Rocha Zanardi R, Chaib Stegun R, Sesma N, Costa BN, Cruz Laganá D, et al. The use of the digital smile design concept as an auxiliary tool in aesthetic rehabilitation: A Case report. *Open Dent J.* 2016;10:28–34.
54. Neto AF, Bandeira AS, de Miranda BF, Sánchez-Ayala A. The use of mock-up in dentistry: Working with predictability. *Full Dent Sci.* 2015;6:256–60.
55. Reshad M, Cascione D, Magne P. Diagnostic mock-ups as an objective tool for predictable outcomes with porcelain laminate veneers in esthetically demanding patients: A clinical report. *J Prosthet Dent.* 2008;99:333–9.
56. Omar D, Duarte C. The application of parameters for comprehensive smile esthetics by digital smile design programs: a review of literature. *Saudi Dent. J.* 2018;30:7-12.
57. Meereis CT, de Souza GB, Albino LG, Ogliari FA, Piva E, Lima GS, et al. Digital smile design for computer-assisted esthetic rehabilitation: Two-year follow-up. *Oper Dent.* 2016;41:13–22.

58. Lin WS, Zandinejad A, Metz MJ, Harris BT, Morton D. Predictable restorative work flow for computer-aided design/computer-aided manufacture-fabricated ceramic veneers utilizing a virtual smile design principle. *Oper Dent.* 2015;40:357–63.

Gabriela Jelinić rođena je 15. prosinca 1991. u Slavonskom Brodu gdje je završila osnovnu školu i Klasičnu gimnaziju fra Marijana Lanosovića s pravom javnosti. Osim toga, završila je i Osnovnu glazbenu školu Ivana pl. Zajca (instrument flauta). Nakon završetka gimnazije, upisala je Stomatološki fakultet Sveučilišta u Zagrebu te apsolvira 2018. godine.

Tijekom studija bila je član uredništva časopisa „Sonda“, a od 2017. godine obnašala je dužnost glavne urednice. U zimskom semestru akademske godine 2016./2017. bila je na studentskoj razmjeni u sklopu Erasmus+ programa na Università degli Studi di Foggia (Italija). U lipnju 2018. godine nagrađena je Rektorovom nagradom za društveno korisni rad u akademskoj i široj zajednici.

Aktivno se služi engleskim i talijanskim jezikom, a tijekom studiranja asistirala je u privatnoj ordinaciji dentalne medicine.

Objavljeni radovi:

Jelinić G, Bago I. Fotodinamska terapija u endodontskom liječenju zuba. Sonda. 2016;17(32):44-5.