

# Implantatima poduprte djelomične proteze

---

Hršak, Maja

Master's thesis / Diplomski rad

2018

Degree Grantor / Ustanova koja je dodijelila akademski / stručni stupanj: **University of Zagreb, School of Dental Medicine / Sveučilište u Zagrebu, Stomatološki fakultet**

Permanent link / Trajna poveznica: <https://um.nsk.hr/um:nbn:hr:127:553745>

Rights / Prava: [Attribution-NonCommercial 3.0 Unported / Imenovanje-Nekomercijalno 3.0](#)

Download date / Datum preuzimanja: **2024-09-11**



Repository / Repozitorij:

[University of Zagreb School of Dental Medicine  
Repository](#)





SVEUČILIŠTE U ZAGREBU  
STOMATOLOŠKI FAKULTET

Maja Hršak

# **IMPLANTATIMA PODUPRTE DJELOMIČNE PROTEZE**

Diplomski rad

Zagreb, 2018.

Rad je ostvaren na Stomatološkom fakultetu Sveučilišta u Zagrebu, na Zavodu za mobilnu protetiku.

Mentor rada: doc. dr. sc. Davor Illeš, Sveučilište u Zagrebu, Stomatološki fakultet

Lektor hrvatskog jezika: Barbara Kružić, mag. educ. philol. croat. et mag. educ. philol. angl.

Lektor engleskog jezika: Barbara Kružić, mag. educ. philol. croat. et mag. educ. philol. angl.

Sastav povjerenstva za obranu diplomskog rada:

1. \_\_\_\_\_
2. \_\_\_\_\_
3. \_\_\_\_\_

Datum obrane rada:

Rad sadrži: 40 stranica

10 slika

1 CD

Osim ako nije drugačije navedeno, sve ilustracije (tablice, slike i dr.) u radu izvorni su doprinos autora diplomskog rada. Autor je odgovoran za pribavljanje dopuštenja za korištenje ilustracija koje nisu njegov izvorni doprinos, kao i za sve moguće posljedice koje mogu nastati zbog nedopuštenog preuzimanja ilustracija, odnosno propusta u navođenju njihovog podrijetla.

## **Zahvala**

Zahvaljujem mentoru doc. dr. sc. Davoru Illešu na pomoći prilikom izrade ovog rada, ali još važnije, zahvaljujem što mi je već na trećoj godini studija pobudio zanimanje za protetiku.

Zahvaljujem svojim prijateljima iz studentskog doma i onima koji su tamo boravili na maturalcu koji je trajao šest godina i bio najljepše razdoblje mog života.

Zahvaljujem svojoj grupi 6L na svemu što smo prošli zajedno tijekom studiranja. Bilo je lijepih i manje lijepih trenutaka, ali smatram da ćemo ih se rado prisjećati na nekoj zajedničkoj kavi za pedeset godina.

Zahvaljujem svojoj cimerici, kolegici i najboljoj prijateljici tijekom cijelog studiranja, dr. med. dent. Kristini Potočki. Zajedničkim snagama došle smo do svog cilja.

Posebno zahvaljujem svojim roditeljima i obitelji koji su sa mnom prolazili sve što su mi godine studiranja donijele. Uz njihovu bezuvjetnu ljubav i potporu sve je bilo lakše.

## **Implantatima poduprte djelomične proteze**

### **Sažetak**

Velik dio populacije pati od djelomične bezubosti te se u terapiji odlučuje za djelomične proteze. Međutim, zbog topografski različitog položaja preostalih zubi ponekad nije moguće izraditi funkcijski zadovoljavajuće djelomične proteze, što je uglavnom slučaj u Kennedy Klasama I i II odnosno jednostrano i obostrano skraćenim zubnim lukovima. Rješenje tog problema javlja se razvitkom implantologije u vidu dentalnih implantata. Dentalni implantati služe za ostvarivanje bolje retencije, stabilizacije i distribucije sila djelomičnih proteza koje podupiru, što dovodi do povećanja zadovoljstva pacijenata djelomičnim protezama. Što se tiče samog spajanja implantata s djelomičnom protezom danas se koriste prečke, Locatori<sup>®</sup>, kuglasti elementi, sustavi dvostrukih krunica ili sustavi magneta. Svaki od navedenih sustava ima svoje prednosti i nedostatke. Postoje određene indikacije kao i kontraindikacije za upotrebu dentalnih implantata, te je potrebno uzeti detaljnu anamnezu pacijenta, napraviti intraoralni pregled i dijagnostičke snimke te nakon skupljanja svih potrebnih informacija isplanirati terapiju. Iako djelomične proteze poduprte implantatima zahtijevaju precizan i detaljan rad doktora dentalne medicine i dentalnog tehničara uz poštivanje brojnih pravila, nametnule su se kao dobra alternativa konvencionalnim djelomičnim protezama.

**Ključne riječi:** djelomične proteze; dentalni implantati; implantatima poduprte djelomične proteze

## **Implant-supported removable partial dentures**

### **Summary**

Significant part of the population suffers from partial edentulism and the therapy of choice for such patients is removable partial denture. However, because of the topographically different position of the remaining teeth, making functionally satisfying removable partial dentures sometimes is not possible. This is mostly the case in Kennedy Class I and II respectively unilaterally and bilaterally shortened dental arch. The solution to this problem is the development of implantology in the form of dental implants. Dental implants are used to make better retention, stabilization and distribution of forces on the removable partial dentures they support, which leads to better patient satisfaction. For joining implant with removable partial denture bars, locators, ball-attachments, double crowns and magnets are used mostly. Each of the above systems has its advantages and disadvantages. There are certain indications and contraindications for the use of dental implants. For gathering information detailed anamnesis is required along with intraoral inspection and diagnostic scans followed by the treatment planning. Although the implant-supported removable partial dentures require accurate and detailed work by dental practitioners and dental technicians while respecting numerous rules, they have been recognized as a satisfying alternative to conventional removable partial dentures.

**Keywords:** removable partial dentures; dental implants; implant-supported removable partial dentures

## SADRŽAJ

1. UVOD .....	1
2. DEFINICIJA I VRSTE DJELOMIČNIH PROTEZA .....	3
3. PRAVILA PLANIRANJA DJELOMIČNIH PROTEZA .....	6
4. IMPLANTATI KAO SREDSTVO PRENOŠENJA I DISTRIBUCIJE SILA .....	13
5. UPOTREBA IMPLANTATA ZA RETENCIJU DJELOMIČNIH PROTEZA .....	16
5.1. Prečke .....	17
5.2. Kuglasti vezni elementi .....	18
5.3. Sustavi dvostrukih krunica .....	18
5.4. Sustavi magneta .....	19
6. UPOTREBA IMPLANTATA ZA STABILIZACIJU I DISTRIBUCIJU SILA KOD DJELOMIČNIH PROTEZA .....	20
7. UPOTREBA IMPLANTATA U KLINIČKI SPECIJALNIM SLUČAJEVIMA .....	23
7.1. Općemedicinske kontraindikacije .....	24
7.2. Lokalne kontraindikacije .....	26
7.3. Pušenje .....	27
8. RASPRAVA .....	28
9. ZAKLJUČAK .....	33
10. LITERATURA .....	35
11. ŽIVOTOPIS .....	39

## **1. UVOD**



Djelomična bezubost problem je koji prati velik dio populacije. Bez obzira na razlog gubitka zubi, oni bi se trebali nadoknaditi protetskim stomatološkim radom. Spektar rješenja velik je – fiksno-protetski, mobilno-protetski, implantoprotetski, a u određenim slučajevima moguća su ortodonska te čak i kirurška rješenja.

No, s obzirom na to da je danas iznimno bitan socio-ekonomski čimbenik u odlučivanju o vrsti terapije, brojni pacijenti biraju mobilne djelomične proteze kojima nisu zadovoljni ili čak potpuno odustaju od terapije.

Međutim, zahvaljujući razvoju implantologije i implantoprotetike pojavilo se rješenje koje je ekonomski prihvatljivo pacijentima, a tehnički izvedivo doktorima dentalne medicine. Rješavanje djelomične bezubosti mobilnim djelomičnim protezama poduprtim implantatima predstavlja gotovo optimalno rješenje u smislu uloženog – dobivenog. Ekonomičnost je samo jedna od prednosti implantatima poduprtih djelomičnih proteza, uz poboljšanu higijenu, funkciju i trajnost proteze.

Svrha je ovog rada prodiskutirati optimalna rješenja za djelomičnu bezubost, način i svrhu korištenja implantata kao sredstva za distribuciju sila u implantoprotetici te prednosti i nedostatke implantatima poduprtih djelomičnih proteza.

## **2. DEFINICIJA I VRSTE DJELOMIČNIH PROTEZA**

Djelomična proteza naprava je kojom se nadomješta gubitak određenog broja zubi, a izrada omogućuje da ju pacijent sam vadi iz usta (1). Temeljna zadaća liječenja mobilnim djelomičnim protezama je nadoknađivanje izgubljenih zubi i uspostavljanje izgubljenih ili narušenih funkcija stomatognatog sustava. Te funkcije su: estetsko-fizionomska, fonetska, psiho-socijalna, žvačna i okluzijska funkcija (2).

Postoji više različitih protetskih rješenja za djelomičnu bezubost, međutim indikacije za izradu djelomične proteze brojne su. Djelomične proteze indicirane su ako je izrada mosne konstrukcije kontraindicirana zbog premalog broja preostalih zubi, njihovog nepovoljnog razmještaja unutar čeljusti ili zbog njihove parodontne kompromitiranosti. Također su indicirane kod pacijenata koji su imali dijasteme ili koji imaju velike defekte koštanog tkiva jer se djelomičnim protezama u tim slučajevima lakše može postići prirodniji izgled. Ako pacijenti imaju lošu oralnu higijenu ili ju zbog zdravstvenih razloga ne mogu održavati, također su indicirane djelomične proteze jer je trajnost fiksnih nadomjestaka kod takvih pacijenata loša, a ako dođe do gubitka preostalih zubi proteza se lakše može prilagoditi novonastalom stanju u usnoj šupljini. Financijske mogućnosti pacijenta također se trebaju uzeti u obzir jer je izrada djelomičnih proteza obično jeftinija od izrade fiksnoprotetskog rada.

Djelomične proteze mogu se klasificirati po topografskom (statičkom) i funkcijskom (dinamičkom) kriteriju (1). Za kliničku praksu potrebna je klasifikacija koja je pregledna i jasna te uzima u obzir sve čimbenike, ali takva još nije izrađena pa koristimo više klasifikacija, od kojih svaka uzima u obzir neki od kriterija.

Topografske klasifikacije uzimaju u obzir razmještaj preostalih zubi i njihov odnos prema bezubim prostorima. Iako te klasifikacije zapravo opisuju djelomično bezube zubne lukove, djelomična proteza koja sanira određenu klasu djelomične bezubosti opisuje se kao proteza te klase (3). Najraširenije su klasifikacije Wildova, Kennedyjeva i Eichnerova.

Wildova klasifikacija djelomičnu bezubost dijeli na tri klase: Klasa 1 – zubni luk je prekinut, Klasa 2 – zubni luk je skraćen, Klasa 3 – zubni luk je prekinut i skraćen (2).

Kennedyjeva klasifikacija najšire je prihvaćena klasifikacija, a djelomičnu bezubost dijeli na četiri klase uz podklase koje označavaju broj ostalih bezubih prostora u zubnom luku; Klasa I – obostrano skraćen zubni luk, Klasa II – jednostrano skraćen zubni luk, Klasa III – jednostrano prekinut zubni luk, Klasa IV – bezubi prostor u prednjem području čeljusti (2).

Eichnerova klasifikacija, za razliku od prethodnih dviju, koje uzimaju u obzir samo jednu čeljust, uzima u obzir obje čeljusti i odnos između njih. Ploha antagonističkog dodira kojom se osigurava okluzija naziva se potporna zona. U potpunoj dentaciji postoje četiri potporne zone, sa svake strane čeljusti po dvije: dvije čine antagonistički premolari, a dvije antagonistički molari (1). Eichner s obzirom na očuvanost potpornih zona razlikuje tri klase i deset podklasa: Klasa I – postoji antagonistički dodir zuba u sve četiri potporne zone, Klasa II – postoji antagonistički dodir zuba, ali ne u svim potpornim zonama, Klasa III – nema antagonističkog dodira zuba (2). Klasa I ima tri podklase, Klasa II ima četiri podklase, a Klasa III ima tri podklase.

Funkcijska klasifikacija analizira kako sile koje nastaju prilikom funkcije stomatognatog sustava djeluju na opterećena tkiva te kako ta tkiva reagiraju na opterećenje. S obzirom na opterećenje tkiva, odnosno podupiranje djelomične proteze, razlikujemo: čisto parodontno (dentalno) poduprte, miješano, tj. parodontno-gingivno (dento-gingivno) poduprte, parodontno-implantatno poduprte, implantatno-gingivno poduprte i čisto gingivno poduprte djelomične proteze (2).

### **3. PRAVILA PLANIRANJA DJELOMIČNIH PROTEZA**

Za postupak planiranja i izrade djelomične proteze iznimno je važan način na koji sile djeluju te kako se one na tehnički način mogu kompenzirati.

Kod djelomičnih proteza razlikujemo: statiku, dinamiku i kinetiku proteze. Dinamika i kinetika proteze opisuju pomicanje proteze pod djelovanjem sila, a statika opisuje ravnotežu sila, odnosno stabilni položaj proteze za vrijeme žvačnog opterećenja (2).

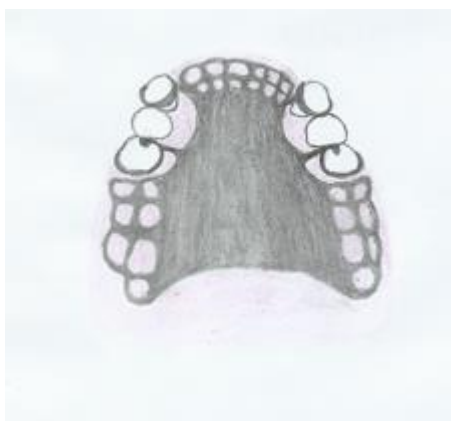Prilikom planiranja djelomičnih proteza problemi na koje nailazimo su: oblici i granice konstrukcijskih elemenata baze proteze, retencija proteze, stabilizacija proteze te ravnomjerno opterećenje ležišta (4).

Baza djelomične proteze sastoji se od tri glavna dijela: jednog ili više sedala, velike spojke i malih spojki (4).

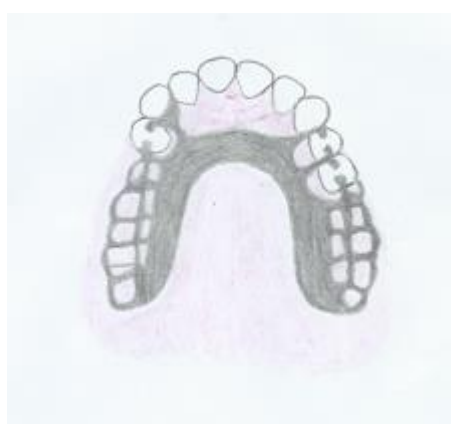Sedla nadomještaju izgubljene zube i meka tkiva. Kod prekinutog zubnog niza koristi se umetnuto sedlo, a kod skraćenog zubnog niza koristi se produženo sedlo. Granice sedla su vestibularno do prijelaza pomične u nepomičnu sluznicu, a oralno u gornjoj čeljusti do kosog prijelaza alveolarnog grebena u horizontalnu plohu nepca. Lingvalna granica u donjoj čeljusti za stražnje je sedlo milohoidni greben, a za prednje sedlo jezični nabor kojeg se mora zaobići. Distalna granica gornjeg produženog sedla je *tuber maxillae* i retrotubarni prostor do pterigomandibularnog nabora, a distalna granica donjeg produženog sedla je *trigonum retromolare* do pterigomandibularnog nabora (4).

Velika spojka spaja sedla u funkcijsku cjelinu. U gornjoj čeljusti postoje četiri oblika velike spojke: totalna (Slika 1.), reducirana (Slika 2.), racionirana (Slika 3.) i skeletirana (Slika 4.) nepčana ploča (4). Zbog nepovoljnog anatomskog oblika donje čeljusti, velika spojka ima samo dva oblika: lingvalna ploča i lingvalni luk (4).

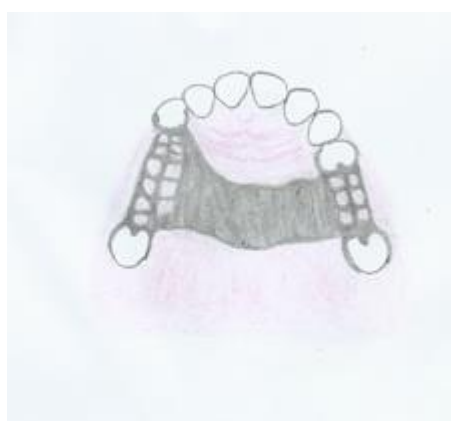Male spojke služe povezivanju retencijskih i stabilizacijskih elemenata s velikom spojkom.



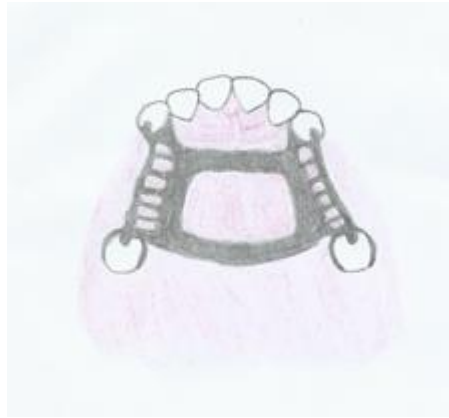Slika 1. Totalna nepčana ploča



Slika 2. Reducirana nepčana ploča



Slika 3. Racionirana nepčana ploča



Slika 4. Skeletirana nepčana ploča

Retencija je snaga kojom se djelomična proteza odupire silama koje je nastoje odvojiti od njezinog ležišta, a ona se postiže dizajnom proteze odnosno dijelovima proteze koji služe retenciji.

Postoje osnovna i pomoćna retencijska sredstva. Osnovna se izravno hvataju za zub i tu se ubrajaju: kvačice, prečke, teleskopske i konusne krunice te pričvrsne veze (engl. *attachments*). Pomoćna su retencijska sredstva modifikacije baze proteze koja iskorištavaju povoljan anatomske oblik oralnih struktura (4).

Retencijska sredstva također se dijele na: direktna (aktivna) i indirektna (pasivna) sredstva za retenciju (2). Direktna sredstva za retenciju postižu mehaničku retenciju kojom se opiru pomicanju djelomične proteze s uporišnih zuba, dok indirektna sredstva za retenciju sprječavaju pomicanje djelomične proteze s distalno produženim sedlima. Indirektna sredstva retencije pomažu direktnim retencijskim sredstvima u sprječavanju pomicanja proteze s produženim sedlima (2).

Stabilizacija je snaga kojom se djelomična proteza odupire promjeni položaja u svim pravcima pod djelovanjem žvačnih i izvanžvačnih sila. Proteze koje se miču i izvrću nisu stabilne, imaju nemirno ležište, što ubrzava resorpciju kosti i čini ih neugodnima za nošenje (2). U sredstva za stabilizaciju ubrajaju se: recipročni krak kvačice, upirači, male spojke koje dodiruju vertikalne plohe uporišnih zuba, indirektna retencijska sredstva, ovratnici, kontinuirani lukovi, pričvrsne veze, prečke, teleskopske i konusne krunice.

Možemo primijetiti da zapravo većina nabrojanih sredstava imaju i retencijsku i stabilizacijsku ulogu. Kada je postignuta dobra stabilizacija, retencija može biti minimalna,



jer dobra stabilizacija djeluje i retencijski. U suprotnom, loša stabilizacija kompenzira se čvrstom retencijom, čime se djeluje ortodontski na retencijske zube (4).

Kao što je već navedeno ranije, s obzirom na to kako se sile prenose na ležište djelomične proteze postoje: dentalno poduprte, miješano, tj. dento-gingivno poduprte, parodontno-implantatno poduprte, implantatno-gingivno poduprte i čisto gingivno poduprte djelomične proteze (2).

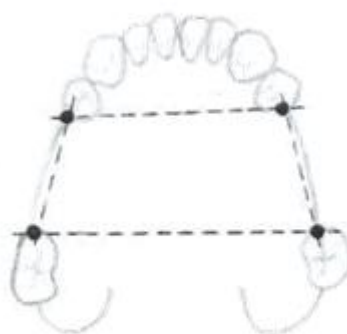Kod konvencionalnih djelomičnih proteza uvijek se teži dentalnom opterećenju jer se žvačni tlak preko parodonta zuba na kost prenosi na pet puta veću površinu u odnosu na prijenos opterećenja na sluznicu i koštani fundament (4). Za taj način podupiranja važno je da prijenos sila bude fiziološki odnosno dentoaksijalan.

Ako broj i razmještaj zubi ne dopušta čisto dentalno podupiranje prelazi se na mješovito podupiranje koje može biti pretežno dentalno ili pretežno gingivalno.

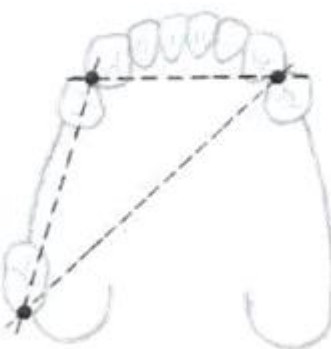Kod gingivalnog podupiranja važno je dizajnirati djelomičnu protezu tako da se sila prenosi na ležište na dijelovima čeljusti koji su najpogodniji za to. U gornjoj čeljusti to je tvrdo nepce, a na donjoj *trigonum retromolare*. Specifična opterećenost sluznice mora biti optimalna, što se postiže odgovarajućim dimenzioniranjem baze proteze (4).

Sredstva konstruirana za dentoaksijalno opterećenje su: upirači, prečke, pričvrzne veze i teleskopske krunice.

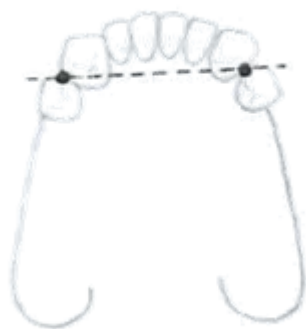Razmještaj i broj preostalih zubi u čeljusti čimbenik je koji određuje kakav će biti oblik prijenosa opterećenja kod dentalno poduprtih djelomičnih proteza. Točka podupiranja mjesto je na uporišnom zubu preko kojeg se sile koje djeluju na djelomičnu protezu prenose na parodont. Spajanjem svih uporišnih točaka u čeljusti dobivamo oblik prijenosa opterećenja, odnosno oblik podupiranja djelomične proteze koje može biti: poligonalno (Slika 5.), trokutasto (Slika 6.), linearno (Slika 7.) i točkasto (Slika 8.) (2). Prilikom planiranja uvijek se pokušava postići poligonalno podupiranje koje je statički najpovoljnije.



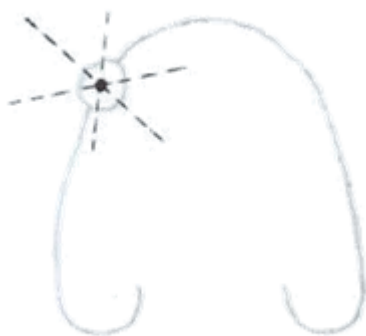
Slika 5. Poligonalno podupiranje djelomične proteze



Slika 6. Trokutasto podupiranje djelomične proteze



Slika 7. Linearno podupiranje djelomične proteze



Slika 8. Točkasto podupiranje djelomične proteze

#### **4. IMPLANTATI KAO SREDSTVO PRENOŠENJA I DISTRIBUCIJE SILA**

Prema Mischu (5) u implantologiji postoji pet mogućih protetskih tipova situacija. Prve se tri (FP-1, FP-2, FP-3) odnose na fiksne proteze, krunice i mostove kojima se nadomješta djelomična ili potpuna bezubost, a pričvršćuju se cementiranjem ili vijcima. Preostala dva tipa (MP-4, MP-5) predstavljaju mobilni tip protetskih rješenja, odnosno mobilne proteze.

MP-4 predstavlja situaciju u kojoj se koristi više implantata, pa se žvačne sile prenose potpuno putem implantata na alveolarni greben, a pacijent si sam protezu skida i namješta. MP-5 pak predstavlja proteze kod kojih se žvačne sile prenose manjim brojem implantata i putem mukoperiosta.

U parodontnom ligamentu prirodnih zubi nalaze se receptori putem kojih se aktiviraju neuromuskularni zaštitni refleksi putem koji su prirodni zubi i njihova potporna kost zaštićeni od prevelikog okluzijskog opterećenja. S obzirom na to da oseointegracijom implantata dolazi do ankiloze, odnosno implantati nemaju parodontni ligament, oni sami nemaju nikakvu zaštitu od prevelikog okluzijskog opterećenja.

Zbog toga je razvijen novi koncept okluzije, tzv. koncept implantat-zaštićene okluzije (eng. *implant-protected occlusion*), čiji je cilj smanjenje okluzijskog opterećenja i posljedično zaštita implantata (6). Specifičnost tog koncepta je da okluzijska morfologija nadomjestka mora usmjeravati okluzijsko opterećenje u aksijalnom smjeru, što se postiže smanjenjem okluzalnih ploha, nagiba kvržica i dužina privjeska u bukolingvalnom i meziodistalnom smjeru (6). Također bilateralna stabilnost u centralnoj (habitualnoj) okluziji, jednaka raspodjela okluzijskih dodira i opterećenja, odsutnost preranog dodira između centrične relacije i centralne okluzije, tzv. sloboda u centru, prednje vođenje kad god je moguće i slobodne lateralne ekskuzijske kretnje mandibule bez radnih/neradnih preranih dodira (6).

U slučaju preopterećenja implantata slijedi tkivni odgovor čije posljedice mogu biti periimplantitis, resorpcija kosti, smanjenje stabilnosti implantata, a ponekad čak i vezivna inkapsulacija i potpuni gubitak implantata (6). Uz biološke moguće su i mehaničke komplikacije poput otpuštanja ili frakture nadogradnje, frakture protetskog rada ili samog implantata (12).

Kao što je već spomenuto, okluzijsko se opterećenje uglavnom pokušava prenositi aksijalno na implantate, što znači da se implantati ugrađuju okomito na okluzalnu ravninu. U konvencionalnim implantoprotetskim sustavima, čije je temelje postavio Brånemark,

implantati se ugrađuju paralelno s prednjim dijelom alveolarnog grebena maksile i mandibule, okluzalno opterećenje prenosi se jednako preko svih implanata, a prijenos sila na distalne privjeske kompenzira se većim brojem implantata u prednjoj regiji čeljusti (8). U takvim slučajevima prema Brånemarku (10) preporučena je ugradnja minimalno četiri implantata u mandibuli i šest u maksili prilikom opskrbe bezubog zubnog luka fiksnim radom.

Međutim, 2003. godine Malo i suradnici razvili su tzv. *all-on-four* koncept, čija je glavna karakteristika da se potpuno bezube čeljusti protetski zbrinu fiksnim nadomjestkom poduprtim sa samo četiri implantata (11). Prednji implantati ugrađuju se kao i konvencionalni, paralelno s alveolarnim grebenom u području drugih sjekutića ili području očnjaka/prvog pretkutnjaka. Stražnji se ugrađuju pod kutem od 30 do 45 stupnjeva u odnosu na alveolarni greben u području drugog pretkutnjaka/prvog kutnjaka.

Kao najveća prednost tog koncepta navodi se mogućnost saniranja totalne bezubosti kod pacijenata sa smanjenom visinom alveolarnih grebena u stražnjem segmentu, što je posljedica resorpcije kosti, veličine maksilarnih sinusa u maksili i blizine mandibularnog kanala u mandibuli.

Upravo zbog karakteristične ugradnje stražnjih implantata koji nisu postavljeni okomito na okluzalnu ravninu već pod kutom, uglavnom nije potrebna augmentacija kosti koja bi bila neophodna u konvencionalnim implantoprotetskim sustavima. Uz to, zbog položaja stražnjih implantata smanjuje se veličina distalnih privjesaka, a dopušta izrada proteza sa zubima do prvog kutnjaka, čime se poboljšava učinkovitost žvakanja pacijenta (9).

## **5. UPOTREBA IMPLANTATA ZA RETENCIJU DJELOMIČNIH PROTEZA**

Zahvaljujući razvitku implantologije, napredna alternativa konvencionalnim djelomičnim protezama postale su djelomične proteze poduprte implantatima. Djelomičnim protezama implantati služe za distribuciju sila, retenciju i stabilizaciju (3).

Indikacije za implantatima poduprte djelomične proteze su pacijenti s nepovoljnim brojem i smještajem preostalih zubi, pacijenti nositelji proteza koji ne mogu ili odbijaju nositi konvencionalne mobilne proteze, pacijenti s jednostranom bezubošću, gdje nije moguće izraditi fiksni most dužeg raspona, pacijenti s parafunkcijskim navikama koje destabiliziraju konvencionalne proteze, pacijenti sa slabom mišićnom koordinacijom i niskom tkivnom tolerancijom (13).

Najčešći elementi kojima postizemo retenciju i stabilizaciju proteza poduprtih implantatima su: Locatori<sup>®</sup> (industrijski obrađeni pričvrsnici), prečke, kuglasti vezni elementi, sustavi dvostrukih krunica te sustavi magneta (16).

### **5.1. Prečke**

Kod opskrbe implantata prečkama koriste se konfekcijske ili individualno frezane prečke, a na poprečnom obliku one mogu biti različitih oblika: okruglog, ovalnog, jajolikog ili kvadratnog (16).

Prečke se izrađuju laboratorijski i vijčano fiksiraju na sekundarne dijelove (protetske nadogradnje) koji su sami fiksirani na tijelu implantata (16). Proteza se učvršćuje pomoću retencijskih kopči koje su ugrađene u bazu, a njihov broj ovisi o dužini, položaju i vrsti prečke (16). Taj spoj predstavlja princip veze patrica – matrica: sama prečka je patrica, a retencijske kopče matrice.

Prednost prečke je ta što povezuje implantate u blok, što rješava problem nepovoljne distribucije žvačnih sila i preopterećenja implantata. To je posebno važno kod kratkih implantata (kraći od 10 mm) koji su pojedinačno manje otporni na djelovanje žvačnih sila (16). Još je jedna prednost mogućnost spajanja neparalelno postavljenih implantata.

Nedostatak sustava prečki je otežano održavanje oralne higijene, zbog čega se često javljaju znakovi upale sluznice i hiperplazija sluznice uslijed dugotrajne upale. To se pokušalo riješiti samim dizajnom prečke, pa se tako mezijalno i distalno od implantata nalaze plohe koje služe za usmjeravanje interdentalne četkice, a distalno od zadnjeg implantata vodeća površina za



čerkicu dobiva se pomoću patrice (17). Nedostatak sustava prečki je i nemogućnost korištenja ako ne postoji dovoljno velik međučeljusni prostor. U slučaju nedostatka prostora, moguće je prečku pričvrstiti izravno na implantat, bez sekundarnih dijelova (16).

## **5.2. Kuglasti vezni elementi**

Najčešće su korišteni sustavi za retenciju proteza sustavi kuglastih veznih elemenata. Među brojnim sustavima neki su se izdvojili i mogu se smatrati predstavnicima skupine. U to se ubrajaju kuglična spojka Dalbo Plus (Cendres et Métaux, Biel), Locator<sup>®</sup> (Zest Anchors, Escondido, Sjedinjene Američke Države) i 2013. godine na tržište uvedeno SFI sidro (Straumann, Basel) (17).

Svim navedenim sustavima zajedničko je da se retencijski elementi pričvršćuju na implantate, a metalne matrice ugrađuju se u bazu proteze. U matrice se stavljaju retencijski umetci različite jačine (17).

U odnosu na prečku, kuglasti vezni elementi omogućuju bolje održavanje oralne higijene. Zbog svojih dimenzija zauzimaju manje mjesta u bazi proteze te se mogu koristiti i u slučaju smanjenih međučeljusnih odnosa (16).

Što se tiče paralelnosti implantata, kod sustava Dalbo Plus mogu se kompenzirati odstupanja osi implantata do 20°, kod sustava Locator<sup>®</sup> do 40°, a kod SFI sidra čak do 60°, međutim potonji su dostupni samo za implantate sustava Straumann (17). No, treba napomenuti da što je veća divergencija implantata, to će trošenje sekundarnih dijelova i umetaka biti veće.

## **5.3. Sustavi dvostrukih krunica**

U implantologiji etablirala su se tri sustava dvostrukih krunica: klasične teleskopske krunice, galvanizirane teleskopske krunice i teleskopske krunice s dodatnim retencijskim elementima (17).

U bazu proteze ugrađuje se sekundarna krunica koja predstavlja matricu, dok patricu čini protetska nadogradnja na implantatu i primarna krunica.

Neke od prednosti teleskopskih sustava lakše su za održavanje oralne higijene u odnosu na prečke te mogućnost upotrebe kod smanjenog međučeljusnog prostora (17). Teleskopski sustavi omogućuju povoljan aksijalni prijenos sila na implantate, a za razliku od ostalih

sustava za retenciju i stabilizaciju proteza, ostvaruju najbolju stabilnost proteze (15). Prednost je i manja potreba za različitim intervencijama i korekcijama nakon izrade (15).

Međutim, zbog jake retencije potrebna je velika manualna spretnost prilikom rukovanja, pa su kod ocjenjivanja rukovanja protezama od strane pacijenata teleskopski sustavi ocijenjeni lošije od prečki (17). Uz to, važna je paralelnost implantata, a komplicirani klinički i laboratorijski tijek izrade rezultira određenim intraoralnim nepravilnostima, što znači da su ti sustavi učinkoviti samo ako je preciznost tijekom proizvodnog procesa vrlo visoka (17).

#### **5.4. Sustavi magneta**

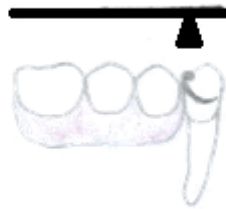Novija sredstva koja se koriste za retenciju proteza su sustavi magneta (15). Koriste se u slučajevima neparalelnosti implantata, kada je zbog smanjenih međučeljskih odnosa kontraindicirana izrada prečke.

Zbog pojave sve boljih generacija magneta, gubitak magnetizma i mogućnost korozije više nisu problem (16).

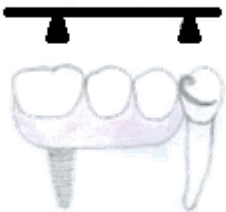Tim se sustavima postiže dobra retencija, ali stabilizacija je manja nego u slučaju ostalih sredstava za retenciju, zbog međusobnog klizanja dviju ravnih ploha magnetnih tijela (15). Uz to, nedostatak je nemogućnost promjene sila retencije kao što je moguće kod ostalih elemenata za retenciju.

**6. UPOTREBA IMPLANTATA ZA STABILIZACIJU I DISTRIBUCIJU SILA  
KOD DJELOMIČNIH PROTEZA**

Situacije u kojima je najteže postići dobru stabilizaciju i distribuciju sila konvencionalnim djelomičnim protezama jesu Kennedy Klasa I i II, odnosno proteze s obostrano i jednostrano produženim sedlom. Tako su u literaturi kao glavna indikacija za implantatima poduprte djelomične proteze navedene situacije Kennedy Klase I i II koje se upotrebom implantata pretvaraju u povoljniju situaciju Kennedy Klase III (21). To znači da se manjim brojem dodatnih implantata na strateški važnim mjestima smanjuje opasnost od loma uporišnih zubi kod mobilnih nadomjestaka, čime se znatno poboljšava dugoročna prognoza preostalih zubi (Slika 9., Slika 10.) (17).



Slika 9. Nepovoljni sustav poluge na produženom sedlu djelomične proteze



Slika 10. Rješavanje nepovoljnog sustava poluge na produženom sedlu djelomične proteze upotrebom implantata

Ohkubo i suradnici (22) su u *in vitro* eksperimentu na modelu koji predstavlja mandibulu s bilateralno skraćenim zubnim lukom mjerili i analizirali razliku u distribuciji sile i pomicanju proteze kod konvencionalnih i implantatima poduprtih djelomičnih proteza. Rezultati su

pokazali da je podupiranje implantatima stabiliziralo protezu i smanjilo prijenos sile na meka tkiva.

Maeda i suradnici (23) su pak u istoj situaciji mjerili razinu opterećenja *fossae glenoidalis* prilikom primjene žvačnih sila na konvencionalne i implantatima poduprte djelomične proteze. Rezultati su pokazali da je povećanje razine opterećenja u *fossi glenoidalis* prilikom žvakanja s implantatima poduprtim djelomičnim protezama otprilike 20 % – 45 % manje nego kod konvencionalnih djelomičnih proteza. Autori su zaključili da je jedan implantat smješten ispod baze proteze dovoljan da okluzija kod implantatima poduprtih djelomičnih proteza bude stabilna i da bi se time dugoročno mogle spriječiti promjene u temporomandibularnom zglobu (23).

Ohkubo i suradnici (24) su *in vivo* kod 5 pacijenata uspoređivali konvencionalne i implantatima poduprte djelomične proteze. Uspoređivali su pomake mandibule prilikom žvakanja, okluzalne sile, površinu kontaktnih točki okluzalnih ploha te su pacijenti sami ocjenjivali proteze na temelju 4 kriterija: udobnost, žvakanje, retencija, stabilizacija. Nije bilo razlike u pomacima mandibule prilikom žvakanja. Međutim, na implantatima poduprtim protezama zabilježene su veće okluzalne sile i veća površina kontaktnih točaka na okluzalnim ploham. Uz to, pacijenti su po svim kriterijima također bolje ocijenili implantatima poduprte djelomične proteze. Tako autori dolaze do zaključka da se ugradnjom jednog implantata po bezubom području može postići stabilno produženo sedlo djelomične proteze (24).

Upravo zbog toga što se implantatima sile prenose izravno na alveolarnu kost, a ne na meka tkiva, Mijiritsky i suradnici smatraju da implantati u velikim bezubim područjima pomažu u očuvanju alveolarne kosti kao rezultat remodelacije kosti oko implantata, čime se smanjuje potreba za brojnim podlaganjima proteza (25).

Dakle, literatura navodi prednost implantatima poduprtim pred konvencionalnim djelomičnim protezama što se tiče stabilizacije i distribucije sila, pogotovo u slučajevima Kennedy Klase I i II.

Međutim, ono što je također važno jest i zadovoljstvo pacijenta. Što se toga tiče, u svojoj dostupnoj literaturi prikazano je puno veće zadovoljstvo pacijenata s implantatima poduprtim protezama nego konvencionalnim djelomičnim protezama (21, 24, 25). Kod nekih je pacijenata zadovoljstvo protezama ponajprije povezano s udobnošću nošenja i mogućnošću žvakanja protezama, dok je drugima važnija estetika i retencija proteza (26).

## **7. UPOTREBA IMPLANTATA U KLINIČKI SPECIJALNIM SLUČAJEVIMA**

Dva glavna preduvjeta za pravilno implantološko liječenje jesu dobar i detaljan prijeoperativni pregled i detaljno planiranje prije liječenja (27). Što se tiče planiranja, u implantologiji se koristi princip *backward planning*, što znači da se prvo isplanira protetski rad, a nakon toga se s obzirom na vrstu rada odlučuje mjesto ugradnje implantata. No prije samog planiranja prethodi razgovor s pacijentom i uvid u njegovo opće zdravstveno stanje, intraoralni pregled te dijagnostički postupci i snimanja (2). Prema tome se i kontraindikacije za ugradnju implantata dijele na općemedicinske, lokalne te pušenje (29).

### **7.1. Općemedicinske kontraindikacije**

U općemedicinske kontraindikacije ubrajaju se: bolesnikovo zdravstveno stanje, dob, hematološke bolesti, kolagenoze, kardiovaskularne bolesti, metaboličke i lokalne bolesti koštanog sustava, dijabetes, korištenje određenih lijekova, trudnoća, psihičke bolesti, uživanje alkohola i droga (29).

Osobama koje boluju od kroničnih bolesti ne preporučuje se ugradnja implantata jer je nemoguće sa sigurnošću prognozirati ishod ugrađenih implantata (29). Takve bolesti su AIDS i ostale imunološke bolesti, karcinom, kahektičnost, adipoznost (27, 29). Nekontrolirane akutne infekcije posebno respiratornog trakta ubrajaju se u privremene kontraindikacije, pa se operaciji treba pristupiti nakon izlječenja pacijenta od takve bolesti (27).

Što se tiče dobi, ne postoji gornja granica za ugradnju implantata, a donja je granica završetak rasta čeljusti (29).

Razne hematološke bolesti kao što su hemoragične dijateze poput hemofilije te bolesti leukocita i eritrocita kontraindikacije su za implantološku terapiju (29). Smanjenjem broja leukocita smanjena je i mogućnost obrane tkiva od infekcija, što pogoduje razvoju periimplantitisa (29). Što se tiče bolesti eritrocita, kod anemičnih bolesnika smanjen je broj eritrocita i/ili hemoglobina, te posljedično nastaje tkivna hipoksija uslijed smanjenog prijenosa kisika do tkiva, čime se smanjuje potencijal cijeljenja tkiva (27, 29).

Razne bolesti imunološkog sustava poput sklerodermije, reumatoidnog artritisa, Sjögrenovog sindroma i drugih kontraindikacija su za ugradnju implantata zbog smanjenje mogućnosti obrane domaćina od mogućih infekcija tijekom i nakon ugradnje (29).

Kod bolesnika s umjetnim srčanim zaliscima, ugrađenim premosnicama te onima koji su preboljeli infektivni endokarditis uvijek je povećana vjerojatnost od bakterijske infekcije (29),

pa kod njih prije zahvata moramo koristiti antibiotsku profilaksu. Angina pectoris također se ubraja u relativne kontraindikacije, zbog čega u ambulanti moraju postojati tablete nitroglicerina koje se stavljaju pacijentu pod jezik ako dođe do napadaja (2). Apsolutno je kontraindicirana ugradnja implantata pacijentima koji su u posljednjih šest mjeseci preboljeli infarkt miokarda (27).

Metaboličke i lokalne bolesti koštanog tkiva poput osteomalacije, *osteogenesis imperfecte* i osteoporoze kontraindikacije su zbog oslabljene koštane mase bolesnika, što može dovesti do pucanja kosti bolesnika ili slabije oseintegracije implantata (29).

U slučaju dijabetesa, kod kojeg može postojati povećani rizik od infekcije i produljeno cijeljenje zbog oštećenja krvnih žila, moguće je izvesti implantološki zahvat ako se operacija provodi pod antibiotskom zaštitom, te u slučaju da je dijabetes pod kontrolom pomoću inzulinskih preparata i/ili dijete (27).

Određeni lijekovi poput imunosupresiva ili kortikosteroida ubrajaju se u skupinu privremenih kontraindikacija – dok je pacijent na takvoj vrsti terapije, nije indicirana ugradnja implantata (29). Imunosupresivi smanjuju obranu domaćina, pa postoji veći rizik od razvoja infekcije, a kortikosteroidi smanjuju upalnu reakciju te time ugrožavaju budućnost implantata jer pregradnja kosti oko implantata predstavlja slabu upalnu reakciju (29).

Bisfosfonati su lijekovi koji djeluju na pregradnju kosti, te je ugradnja implantata moguća jedino kod pacijenata koji su na peroralnoj terapiji kraće od tri godine uz kortikosteroide ili dužoj od tri godine uz prekid terapije na tri mjeseca te nastavak uzimanja terapije tri mjeseca nakon ugradnje implantata (29).

Antikoagulantna terapija ubraja se u relativne kontraindikacije. Ako je vrijednost INR-a pacijenta na dan zahvata  $< 2$ , pacijent je siguran za sve zahvate, a u slučaju većeg INR-a, invazivnije zahvate treba odgoditi i o daljnjem postupanju savjetovati se s hematologom (30).

Trudnoća se ubraja u privremene kontraindikacije. Najčešća je pojava kod trudnica trudnički gingivitis, koji može ometati ugradnju implantata, stoga je najbolje pričekati završetak trudnoće (29).

Neuroze i psihoze koje mogu biti osnova za razvoj složenih, recidivirajućih stanja mogu biti apsolutna kontraindikacija za ugradnju implantata (2).



Uživanje alkohola i droga relativna je kontraindikacija zbog očekivanja slabije suradnje, slabijeg održavanja oralne higijene te slabije otpornosti organizma na potencijalne upalne promjene (29).

## 7.2. Lokalne kontraindikacije

U lokalne kontraindikacije ubrajaju se: nepovoljni anatomske odnosi gornje i donje čeljusti, narušeni okluzijski ili funkcijski odnosi, patološke promjene u čeljusnim kostima, stanje nakon radiološke terapije u području čeljusti, patološke promjene na mekim tkivima usta, kserostomija, makroglosija, neizliječeni preostali zubi i loša higijena usta (2).

U nepovoljne anatomske odnose gornje i donje čeljusti ubrajaju se nedovoljna širina i visina alveolarne kosti te nepovoljni intermaksilarni odnosi (29).

U narušene okluzijske odnose ubrajaju se disgnatije koje su samo u iznimnim slučajevima indikacije za implantološko liječenje (2). Također, dugotrajni poremećaji funkcije isključuju mogućnost implantološkog liječenja (2).

Patološke promjene u čeljusnim kostima poput zaostalih korjenova, periapikalnih procesa, cista, stranih tijela itd. potrebno je sanirati prije implantološke terapije jer predstavljaju potencijalna upalna žarišta koja mogu negativno utjecati na uspješnost oseintegracije implantata (29).

Prije se terapija zračenjem u području čeljusti smatrala apsolutnom kontraindikacijom za implantološku terapiju zbog posljedičnog razvitka osteoradionekroze, no u novije vrijeme, zbog napredovanja metoda zračenja glave i vrata i smanjivanja doza zračenja, u nekim se slučajevima može odlučiti za ugradnju implantata (29). Doze od 50 do 55 Graya (Gy) nisu kontraindikacija za ugradnju implantata, dok je niži postotak uspješnosti zabilježen kod pacijenata s dozama zračenja višim od 65 Graya. Međutim, u svakom je slučaju potrebno kod pacijenata nakon zračenja odgoditi ugradnju implantata barem godinu dana (29).

Što se tiče patoloških promjena na mekim tkivima, *lichen planus*, posebno erozivni tip, u jednom je slučaju doveo do potpunog gubitka implantata. Razlozi tog događaja danas još nisu potpuno jasni (27). Stoga je kontraindicirana ugradnja implantata u području promjene (2).

Kserostomija se ubraja u relativne kontraindikacije. Zbog smanjene protektivne uloge sline, moguće je veće nakupljanje bakterija oko implantata i češći razvoj periimplantitisa (29).

Makroglosija može nastati kao posljedica dugotrajne bezubosti ili nekih endokrinih bolesti poput akromegalije (2). Povećani jezik ometa ugradnju implantata, a zbog mogućeg stalnog pritiska na ugrađeni implantat postoji mogućnost njegove destabilizacije (29).

Usnu šupljinu potrebno je u potpunosti sanirati od karioznih zubi, zubnih naslaga i subgingivnih džepova prije početka implantološke terapije zbog smanjivanja broja bakterija koje mogu uzrokovati periimplantitis (29).

Također, važno je i dobro procijeniti i poboljšati oralnu higijenu pacijenta, čime produžujemo vijek implantata u usnoj šupljini (29).

Implantati ugrađeni pacijentima liječenima od parodontitisa povezani su s većom incidencijom bioloških komplikacija i nižim postotcima preživljavanja, a teški oblici parodontitisa povezani su s višim postotcima gubitka implantata (31). Studije su pokazale da prije ugradnje implantata svaka bolest parodontne etiologije mora biti izliječena jer takvi pacijenti imaju veću vjerojatnost razvitka periimplantitisa (31). U slučajevima parodontno kompromitiranih zubi s dubinama sondiranja  $> 5$  mm moguća je kolonizacija periimplantantnog tkiva parodontnim patogenima, te se to smatra rizičnim čimbenikom za razvitak periimplantitisa (31).

### **7.3. Pušenje**

Pušenje se ubraja u relativne kontraindikacije. Kod pušača češće je prisutan gingivitis, a ako postoji parodontopatija, ona je više uznapredovala nego kod nepušača (29). Oralna higijena u pušača je također lošija nego u nepušača (29). U novijim člancima opisan je negativni utjecaj pušenja na dugotrajnu prognozu oseointegracije, kao i pregrađivanja marginalne kosti oko implantata (27). Nadalje, opisano je da, ako pacijenti prestanu pušiti barem samo tijekom cijeljenja, omjer implantata koji preživljavaju povećat će se (27).

## **8. RASPRAVA**

Djelomična bezubost pogađa velik dio populacije. Doktori dentalne medicine smatraju mobilne protetske radove kao najmanje vrijedne i posežu za njima samo ako ne postoji ni jedno drugo rješenje, ne znajući da danas postoje načini za poboljšanje djelomičnih proteza čime one postaju superiorne neadekvatnim fiksnim nadomjescima čak i toliko da zadovoljstvo pacijenta bude jednako ako ne i veće nego kod potonjih.

Indikacije za djelomične proteze brojne su, no s obzirom na topografsku lokalizaciju preostalih zubi u usnoj šupljini pacijenta, ponekad nije moguće izraditi funkcijski zadovoljavajuću djelomičnu protezu. To je najčešće slučaj u Kennedy Klasama II i IV, odnosno jednostrano skraćenim zubnim lukovima te velikim defektima u fronti. Produžena sedla koja se koriste u tim slučajevima te nepovoljan razmještaj uporišnih zubi čine sustav poluge koji nepovoljno djeluje na uporišne zube, te dovodi do rasklimavanja ili čak loma uporišnih zubi. Uz to što djelomične proteze u tim slučajevima objektivno nisu zadovoljavajuće, što može primijetiti doktor dentalne medicine, one ni subjektivno ne zadovoljavaju pacijente. Takve proteze pomiču se prilikom govora i žvakanja, što pacijente čini nesigurnima i nesretnima. Do rješenja tog problema došlo se kada se shvatilo da se djelomične proteze mogu poduprijeti dentalnim implantatima, te tako nepovoljnu Klasu II pretvoriti u povoljniju Kennedyjevu Klasu III ili učvrstiti relativno malim brojem implantata prednji zubi čiji smjer nije okomit na bezubi greben .

Implantati općenito služe za prijenos žvačnih sila na alveolarnu kost, slično poput prirodnih zubi, što je povoljnije od prijenosa žvačnih sila na sluznicu kao kod gingivno poduprtih proteza jer sluznica podnosi puno manje opterećenje, što se onda kompenzira povećavanjem baze proteze.

Razlika između prirodnog zuba i implantata je ta što zub ima parodontni ligament koji služi kao amortizer te u njemu postoje receptori koji aktiviraju zaštitne refleksne mehanizme u slučaju prijenosa prevelike žvačne sile. Implantat, s druge strane, nema parodontni ligament, već je ankiloziran, odnosno u potpunosti srastao s kosti, pa zbog toga nije zaštićen refleksnim mehanizmima od prijenosa prevelikih žvačnih sila. Ako se to na tehnički način ne kompenzira konceptom implantat-zaštićene okluzije, može doći do mehaničkih komplikacija u vidu otpuštanja i loma nadogradnje, loma protetskog rada i loma implantata te bioloških komplikacija poput periimplantitisa, resorpcije kosti, destabilizacije pa čak i potpunog gubitka implantata.

U općeprihvaćenim Brånemarkovim načelima implantologije, optimalni prijenos sile na implantat je aksijalno, slično kao i kod prirodnih zuba. Međutim, dugogodišnja bezubost dovodi do resorpcije rezidualnog alveolarnog grebena te ponekad nema dovoljnog volumena kosti za postavljanje implantata. Za protetsku sanaciju fiksnim radom u bezuboj čeljusti predložen je minimalan broj od četiri implantata u donjoj, a šest u gornjoj čeljusti.

Zbog resorpcije kosti, veličine maksilarnih sinusa te lokalizacije mandibularnog kanala, ti implantati često se ugrađuju u prednje dijelove maksile i mandibule u kojima uglavnom još postoji dovoljan volumen kosti, a distalno se ostavljaju privjesci s obje strane. Smatra se da veći broj implantata u prednjim dijelovima čeljusti kompenzira nepovoljne sile koje se stvaraju zbog distalnih privjesaka, no ni ta kompenzacija ne može ići unedogled, pa često postava zubi u radu završava na pretkutnjacima. Zubi su postavljeni tako da se prilikom smijanja pacijenta čini kao da je puni zubni niz, a zapravo glavni žvačni centri, gdje se razvijaju najveće sile, nalaze se iznad prvih kutnjaka koji ne postoje u nadomjestku te je učinkovitost žvakanja smanjena.

Postoje kirurški zahvati kojima se taj problem može riješiti. U gornjoj čeljusti kirurškim zahvatom podizanja dna maksilarnog sinusa (engl. *sinus lift*), gdje se dodaje umjetna kost na račun šupljina sinusa. Taj postupak, ako je izveden tehnički ispravno, i u svojoj indikaciji ima visok postotak uspješnosti. Međutim, u donjoj čeljusti ograničavajući je čimbenik lokalizacija mandibularnog kanala. Postoji kirurški zahvat vođene koštane regeneracije (engl. *guided bone regeneration*, GBR), no on nije uspješan poput podizanja dna maksilarnog sinusa.

Ako izuzmemo uspješnost tih zahvata, još uvijek nam ostaje činjenica da pacijenta moramo podvrgnuti dodatnom kirurškom postupku, što znači utrošak više novaca, vremena i strpljivosti pacijenta.

Upravo zbog toga, Malo i suradnici razvili su koncept *all-on-four* koji rješava gore navedene probleme. Temelj tog koncepta je činjenica da se bezube čeljusti mogu protetski sanirati fiksnim radom na samo četiri implantata, uglavnom bez potrebe za podizanjem dna maksilarnog sinusa i vođenom koštanom regeneracijom. To se postiže ugradnjom dvaju dugih distalnih implantata (dužine  $\geq 13$  mm (8)) u području drugog pretkutnjaka/prvog kutnjaka, svakog s jedne strane čeljusti, pod kutem od  $30^\circ$  do  $45^\circ$  u odnosu na okluzalnu ravninu. Zbog takve ugradnje, čak i kost koja svojom visinom ne bi bila dovoljna za ugradnju implantata na koji bi se žvačna sila mogla prenositi aksijalno, može biti dovoljna za ugradnju implantata u

konceptu *all-on-four*, naravno ako širina kosti to dopušta. Prednji implantati ugrađuju se za aksijalan prijenos sile, sa svake strane čeljusti jedan, u području lateralnih sjekutića ili u području očnjaka/prvog premolara. Znači, dva prednja implantata postavljena okomito na okluzalnu ravninu i dva distalna postavljena pod kutem od 30° do 45° čine sustav koji je biomehanički dovoljan za prijenos žvačnih sila. Budući da se distalni implantati ugrađuju na mjestu drugog pretkutnjaka ili prvog kutnjaka, moguća je postava prvog kutnjaka u protetskom radu, što povećava učinkovitost žvakanja.

*All-on-four* koncept može se smatrati revolucionarnim, međutim, zbog duboko ukorijenjenih Brånemarkovih načela, nije naišao na potpuno odobravanje struke. Stoga se čekaju rezultati dugogodišnjih i standardiziranih istraživanja koji će potvrditi ili osporiti prednosti tog koncepta.

Što se tiče djelomičnih proteza poduprtih implantatima, oni u tom slučaju služe za postizanje bolje retencije, stabilizacije i distribucije sila. Postoji više sustava koji povezuju implantate s protezama, a to su: prečke, Locatori<sup>®</sup>, kuglasti vezni elementi, sustavi dvostrukih krunica i sustavi magneta. Svi nabrojani sustavi služe za povećanje retencije i stabilizacije od kojih sustavi teleskopskih krunica najviše pridonose poboljšanju stabilizacije, a ostali više pridonose poboljšanju retencije. Svaki sustav ima svoje prednosti i nedostatke, a zadaća doktora dentalne medicine je poznavanje svih sustava te individualan pristup pacijentu i odabir najboljeg rješenja za pacijenta.

Kao što je već spomenuto, Kennedy Klase II tehnički su najzahtjevnije za rješavanje, no literatura navodi da uz samo jedan implantat po produženom sedlu dobivamo funkcijski zadovoljavajuće djelomične proteze. Time smanjujemo količinu nepovoljnih sila koje djeluju na uporišne zube i uzrokuju rasklimavanje i lom uporišnih zubi, poboljšavamo retenciju i stabilizaciju, a i dobivamo statički povoljnije poligonalno podupiranje djelomične proteze. Prijenos sila na implantat je aksijalan, što se smatra najpovoljnijim načinom prijenosa sila, a nepovoljne ekscentrične sile svode se na minimum smanjenjem površine okluzalnih ploha i nagiba kvržica, ravnomjernom raspodjelom okluzijskih dodira u maksimalnoj interkuspidaciji te isključivanjem nadomjestka iz lateralnih kretnji.

Također treba spomenuti i ekonomski čimbenik u odlučivanju za djelomične proteze poduprte implantatima. Financijski su prihvatljivije pacijentima jer je potreban manji broj implantata nego kod fiksnog rada na implantatima. Uz to, ako su preostali zubi parodontno

kompromitirani i upitne prognoze, djelomične proteze poduprte implantatima mogu poslužiti kao privremeno protetsko rješenje. Nakon što pacijent izgubi i preostale zube, ti isti implantati uz dodatak nekoliko novih mogu poslužiti kao nosači novog protetskog rada, čime su pacijenti financijski rasterećeniji, a opet protetski zbrinuti.

S obzirom na sve do sada navedeno, djelomične proteze poduprte implantatima zvuče kao odlično protetsko rješenje djelomične bezubosti. Ali i one imaju svoja ograničenja, koja se uglavnom sastoje od kontraindikacija za ugradnju dentalnih implantata.

Princip planiranja u implantoprotetici naziva se *backward planning* odnosno planiranje unatrag, jer se prvo isplanira protetski rad, a onda određuje mjesto ugradnje implantata s obzirom na vrstu rada.

Prije planiranja rada potrebna je detaljna općemedicinska anamneza, intraoralni pregled i dijagnostičke snimke. S obzirom na to da djelomična bezubost uglavnom pogađa populaciju srednje i starije životne dobi, iznimno je važna općemedicinska anamneza jer većina već boluje od nekih kroničnih bolesti.

U općemedicinske kontraindikacije ubrajaju se: bolesnikovo zdravstveno stanje, dob, hematološke bolesti, kolagenoze, kardiovaskularne bolesti, metaboličke i lokalne bolesti koštanog sustava, dijabetes, korištenje određenih lijekova, trudnoća, psihičke bolesti, uživanje alkohola i droga (29).

Nakon anamneze slijedi intraoralni pregled i pregled dijagnostičkih snimki kojima prepoznamo lokalne kontraindikacije: nepovoljni anatomske odnosi gornje i donje čeljusti, narušeni okluzijski ili funkcijski odnosi, patološke promjene u čeljusnim kostima, stanje nakon radiološke terapije u području čeljusti, patološke promjene na mekim tkivima usta, kserostomija, makroglosija, neizliječeni preostali zubi i loša higijena usta (2).

Uza sve to, iznimno važna informacija je i činjenica je li pacijent pušač jer je uz to povezan niz kontraindikacija.

Dakle uz sve svoje prednosti, djelomične proteze imaju i svoja ograničenja, a na doktoru dentalne medicine je da procijeni situaciju te ako je indicirano, pacijentu ponudi i njih kao jedan od načina terapije.

## **9. ZAKLJUČAK**



Djelomične proteze poduprte implantatima nametnule su se kao dobra alternativa konvencionalnim djelomičnim protezama. Implantati poboljšavaju retenciju i stabilizaciju djelomične proteze. Služe i boljem prijenosu sila, što je najpotrebnije u slučajevima gdje to s konvencionalnim djelomičnim protezama nije moguće postići poput Kennedyjeve Klase I i II ili ekstenzivnog gubitka zubi u prednjem dijelu zubnog luka. Estetski bolje izgledaju jer se smanjuje broj potrebnih vidljivih kvačica. U odnosu na neke protetske radove mogu biti jeftinije, a u odnosu na neke mogu biti tehnički jednostavnije izrade. Sve to dovodi do povećanja zadovoljstva pacijenta. No, postoje i kontraindikacije za ugradnju dentalnih implantata, pa neki pacijenti ipak nisu kandidati za taj protetski rad. Na doktoru dentalne medicine je da prepozna indikaciju, predloži više mogućih rješenja problema pacijentu te da zajednički s pacijentom dođe do rješenja koje mu najbolje odgovara.

## **10. LITERATURA**

1. Suvin M. Djelomična proteza. Zagreb: Školska knjiga, 1982.
2. Kraljević K, Kraljević Šimunković S. Djelomične proteze. Zagreb: In-tri, 2012.
3. Carr AB, Brown DT. McCracken's removable partial prosthodontics 12th ed. St. Louis: Elsevier Mosby, 2011.
4. Rizvan G. Planiranje elemenata djelomične proteze prema razmješčaju uporišnih zubi u čeljusti., Sonda 2003;5(8-9);76-81
5. Misch CE. Contemporary Implant Dentistry. St. Louis: Mosby, 1999.
6. Ćelić R, Pandurić J, Klaić B. Razumijevanje okluzije – ključ za uspjeh oseintegracije., Medix 2005;60/61;180-4
7. Misch CE, Bidez MW. Implant-protected occlusion: a biomechanical rationale. Compendium 1994;15;1330-44
8. Durkan R, Oyar P. All-on-four Concept in Implant Dentistry: A Literature Review. Journal of Dentistry and Oral Care Medicine 2017;3(2);1-7
9. Soto-Penalosa D, Zaragozi-Alonso R, Pennarocha-Diago M, Pennarocha-Diago M. The all-on-four treatment concept: Systematic review. Journal of Clinical and Experimental Dentistry 2017;9(3);474-88
10. Brånemark PI, Engstrand P, Ohnell LO, Gröndahl K, Nilsson P, Hagberg K. Brånemark Novum: a new treatment concept for rehabilitation of the edentulous mandible. Preliminary results from a prospective clinical follow-up study. Clin Implant Dent Relat Res. 1999;1:2–16
11. Anandh B, Lokesh B, Ebenezer V, Jimson S, Parthiban J. All on four – the basics. Biomedical & Pharmacology Journal 2015;8;609-12
12. Swaminathan Y, Rao G. Implant protected occlusion. IOSR Journal of Dental and Medical Sciences 2013;11(3);20-5
13. Hodžić E, Ćelić R, Nedoklan S, Komljenović D, Senzel S. Implantoprotetička opskrba potpune i djelomične bezubosti – prikaz slučaja. Acta Stomatol. Croat., 2005;39(3);278-9
14. Jurić P. Planiranje djelomičnih mobilnih protetskih nadomjestaka podržanih implantatima [diplomski rad]. Zagreb: Stomatološki fakultet Sveučilišta u Zagrebu; 2013.
15. Leshtova S. Pokrovna proteza na implantatima [diplomski rad]. Zagreb: Stomatološki fakultet Sveučilišta u Zagrebu; 2012.
16. Lubina L, Romić M, Illeš D, Terapija potpune bezubosti implantatima. Sonda, 2009;18;47-51

17. Wolfart S. Implantoprotetika koncept usmjeren na pacijenta. Zagreb: Media ogled; 2015.
18. Hobkirk J. A, Watson R. M, Searson L. J. J. Introducing dental implants. London: Churchill Livingstone; 2003
19. Gross M. The Science and Art of Occlusion and Oral Rehabilitation. London: Quintessence; 2015.
20. Lian M, Zhao K, Feng Y, Yao Q. Prognosis of Combining Remaining Teeth and Implants in Double-Crown-Retained Removable Dental Prostheses: A Systematic Review and Meta-Analysis. *The International Journal of Oral and Maxillofacial Implants*, 2018;33(2);281-97
21. Chatzivasileiou K, Kotsiomi E, Emmanouil I. Implant-assisted removable partial denture as an alternative treatment for partial edentulism: a review of the literature. *General Dentistry*, 2015;63(2);21-5
22. Ohkubo C, Kurihara D, Shimpo H, Suzuki Y, Kokubo Y, Hosoi T. Effect of implant support on distal extension removable partial dentures: in vitro assesment. *Journal of Oral Rehabilitation*, 2007;34(1);52-6
23. Maeda Y, Sogo M, Tsutsumi S. Efficacy of a posterior implant support for extra shortened dental arches: a biomechanical model analysis. *Journal of Oral Rehabilitation*, 2005;32(9);656-60
24. Ohkubo C, Kobayashi M, Suzuki Y, Hosoi T. Effect of implant support on distal-extension removable partial dentures:in vivo assesment. *The International journal of oral and maxillofacial implants*, 2008;23(6);1095-101
25. Freitas R. F. C. P, Carvahlo Dias K, Fonte Porto Carreiro A, Barbosa G. A. S, Ferreira M. Â. F. Mandibular implant-supported removable partial denture with distal extension: a systematic review. *Journal of Oral Rehabilitation*, 2012;39(10);791-98
26. Knezović-Zlatarić D, Čelebić A, Valentić-Peruzović M, Pandurić J, Čelić R, Poljak-Guberina R. Utjecaj klasifikacije djelomične bezubosti po Kennedyju, materijala i konstrukcije na zadovoljstvo pacijenata djelomičnim protezama. *Acta Stomatol. Croat.*, 2001;35(1);69-76
27. Lindhe J, Karring T, Lang N. P. Klinička parodontologija i dentalna implantologija. 1. hrvatsko izdanje, Zagreb: Globus; 2004.
28. Knežević G. i suradnici Osnove dentalne implantologije. Zagreb: Školska knjiga; 2002.

29. Mojić E. 2D vs 3D radiologija u implantologiji [diplomski rad]. Zagreb: Stomatološki fakultet Sveučilišta u Zagrebu; 2016.
30. Par M, Španović N, Filipović-Zore I. Rizični pacijenti (II. dio). Sonda, 2009;10(19);68-70
31. Zafiropoulos G.G, Parashis A, Abdullah T, Sotiropoulos E, John G. Comprehensive Treatment of Severe Periodontal and Periimplant Bone Destruction Caused by Iatrogenic Factors Case Report. Case Reports in Dentistry, vol. 2018 [Internet], [cited 2018 September 4] , Article ID 7174608, 9 pages, 2018. Available from: <https://doi.org/10.1155/2018/7174608>

## **11. ŽIVOTOPIS**

Maja Hršak rođena je 21. 3. 1994. godine u Zagrebu.

Pohađa Osnovnu školu Antuna Mihanovića Petrovsko, a zatim Opću gimnaziju u Krapini koju završava s odličnim uspjehom.

Akadske godine 2012./2013. upisuje Stomatološki fakultet Sveučilišta u Zagrebu. Zadnji ispit polaže u lipnju 2018. godine.

Od 2017. godine asistira u privatnoj ordinaciji dentalne medicine.

Tijekom studija bavi se pjevanjem kao članica Akademskog zbora Filozofskog fakulteta *Concordia discors*, Akademskog pjevačkog zbora Sveučilišta u Zagrebu te je jedna od prvih članica i dio organizacijskog odbora prvog Pjevačkog zbora Stomatološkog fakulteta Sveučilišta u Zagrebu „Z(u)bor“ za što je akademske godine 2017./2018. nagrađena Rektorovom nagradom za društveno koristan rad u akademskoj i široj zajednici.