

Planiranje mostova u fiksno protetskoj terapiji

Zavadlav, Tadej

Master's thesis / Diplomski rad

2018

Degree Grantor / Ustanova koja je dodijelila akademski / stručni stupanj: **University of Zagreb, School of Dental Medicine / Sveučilište u Zagrebu, Stomatološki fakultet**

Permanent link / Trajna poveznica: <https://um.nsk.hr/um:nbn:hr:127:095969>

Rights / Prava: [Attribution-NonCommercial 3.0 Unported / Imenovanje-Nekomercijalno 3.0](#)

Download date / Datum preuzimanja: **2024-12-12**



Repository / Repozitorij:

[University of Zagreb School of Dental Medicine Repository](#)





SVEUČILIŠTE U ZAGREBU
STOMATOLOŠKI FAKULTET

Tadej Zavadlav

**PLANIRANJE MOSTOVA U
FIKSNOPROTETSKOJ TERAPIJI**

Diplomski rad

Zagreb, 2018.

Rad je ostvaren u: Sveučilište u Zagrebu, Stomatološki fakultet, Zavod za fiksnu protetiku

Mentor rada: doc. dr. sc. Josip Kranjčić, Stomatološki fakultet Sveučilište u Zagrebu

Lektor hrvatskog jezika: Vanja Nekich, prof. hrv. jezika i književnosti

Lektor engleskog jezika: Michael Nekich, stalni sudski tumač za engleski jezik

Sastav povjerenstva za obranu diplomskog rada:

1. _____
2. _____
3. _____

Datum obrane rada: _____

Rad sadrži 49 stranica

1 tablica

5 slika

1 CD

Osim ako nije drukčije navedeno, sve ilustracije (tablice, slike i dr.) u radu su izvorni doprinos autora diplomskog rada. Autor je odgovoran za pribavljanje dopuštenja za korištenje ilustracija koje nisu njegov izvorni doprinos, kao i za sve eventualne posljedice koje mogu nastati zbog nedopuštenog preuzimanja ilustracija odnosno propusta u navođenju njihovog podrijetla.

Zahvala

Zahvaljujem se svom mentoru doc. dr. sc. Josipu Kranjčiću na iznimnoj susretljivosti i pomoći pri pisanju ovog rada.

Zahvaljujem se svojoj obitelji koja mi je omogućila studij u Zagrebu i bila uz mene u lijepim i teškim trenucima za vrijeme studija.

Želio bih se zahvaliti i mojim prijateljima koji su uvijek uz mene.

Planiranje mostova u fiksno protetskoj terapiji

Sažetak

Unatoč razvoju dentalne medicine, gubitak zubi i dalje predstavlja važan zdravstveni problem naše populacije. Mostovi predstavljaju fiksno protetska terapijska rješenja, a osiguravaju dugotrajnu estetsku, fonetsku i žvačno-funkcijsku rekonstrukciju stomatognatog sustava. Među mogućim protetskim rješenjima, mostovi su vrlo česta terapijska opcija, bilo da su nošeni zubima nosačima ili dentalnim implantatima. Stoga je svrha ovoga rada prikazati odabir i procjenu stanja zuba nosača mosta te opisati osnovna načela kojih se treba pridržavati pri planiranju mostova u fiksno protetskoj terapiji. U planiranju mostova važna je dobra i iscrpna anamneza poduprta kliničkim pregledom i analizom rendgenskih snimaka, ali i poznavanje indikacija i pravila za izradu mosne konstrukcije. Uz odabir zuba nosača, važan je i izbor odgovarajućeg gradivnog materijala za izradu mosne konstrukcije. Uzimanjem svih faktora u obzir te pomnim planiranjem fiksno protetske terapije, izradit će se mostovi zadovoljavajuće trajnosti i dobre estetike te će se ujedno osigurati i dobra žvačno-funkcijska rekonstrukcija stomatognatog sustava.

Ključne riječi: most; planiranje terapije; fiksno protetska terapija; stomatognati sustav

Planning of dental bridges in fixed prosthodontics

Summary

Despite the development of dental medicine, the loss of teeth continues to pose an important health issue for our population. Bridges are a fixed prosthetic therapy solution and ensure long-term aesthetical, phonetical and mastication-functional reconstruction of the stomatognathic system. Among the possible prosthetic solutions, bridges are a very common treatment option, whether it involves worn by dentures or dental implants. Hence, the purpose of this paper is to show a selection and assessment of the state of bridge dentures and to describe the fundamental principles that should be met when planning bridges for fixed prosthetic treatment. Planning treatment requires a good and comprehensive overview of the medical history supported by a clinical examination and analysis of x-ray recordings, as well as knowing the indications and rules for devising bridge structures. In addition to dentures, also important is the appropriate construction material for creating the bridge structure. Upon taking all the factors into consideration and detailed planning of the fixed prosthesis treatment, bridges may be constructed with satisfactory durability and good aesthetics, which will also ensure good mastication-functional reconstruction of the stomatognathic system.

Keywords: bridge; planning treatment; fixed prosthetic treatment; stomatognathic system

SADRŽAJ

1.	UVOD	1
2.	MOSTOVI.....	4
2.1.	Sastavni dijelovi mosta	5
2.2.	Podjela mostova	6
3.	POČETNA INDIKACIJA ZA IZRADU MOSNE KONSTRUKCIJE	7
3.1.	Žvačno-funkcijska indikacija	8
3.2.	Estetsko-fonetska indikacija.....	9
3.3.	Profilaktička indikacija	9
4.	ZAVRŠNA INDIKACIJA ZA IZRADU MOSNE KONSTRUKCIJE.....	11
4.1.	Biološki čimbenik zuba nosača	13
4.2.	Fiziološko pravilo dvostrukog opterećenja	15
4.3.	Anteovo pravilo.....	15
4.4.	Topografski položaj zuba nosača	16
4.5.	Način prijenosa i veličina žvačnih sila	16
4.6.	Okluzijski odnosi.....	17
5.	PLANIRANJE MOSTOVA	19
5.1.	Pretprotetska priprema usta.....	20
5.2.	Izbor primarnih zuba nosača i uključivanje sekundarnih nosača	21
5.3.	Smjer uvođenja mosta.....	23
5.4.	Povezivanje mosta za zube nosače	23
5.5.	Izbor materijala za izradu mostova.....	25
5.6.	Koncept okluzije.....	26
6.	PRIMJERI OBLIKA MOSTOVA U FIKSNOPROTETSKOJ TERAPIJI	28
6.1.	Nadomjestak jednog zuba	29

6.1.1.	Nadomjestak očnjaka	31
6.2.	Nadomjestak dva zuba	32
6.3.	Mostovi velikog raspona.....	34
6.4.	Polukružni most.....	36
7.	RASPRAVA	38
8.	ZAKLJUČAK	42
9.	LITERATURA	44
10.	ŽIVOTOPIS.....	48

1. UVOD

Unatoč napretku dentalne medicine, gubitak zubi u populaciji i dalje predstavlja veliki zdravstveni problem. Gubitak zubi najčešće je posljedica karijesa, jedne od najraširenijih bolesti u svijetu. Osim karijesa, gubitak zuba također mogu uzrokovati traume, tumori, ciste, patološke frakture i nasljedni poremećaji (1).

Stomatognati sustav ne može se promatrati kao kruta cjelina te su sve njegove komponente, uključujući i zube u dinamičkoj ravnoteži. Gubitkom zuba dolazi do narušavanja strukturne cjelovitosti zubnog luka te time do poremećaja ravnoteže među zubima. Susjedni zubi nastoje popuniti nastali bezubi prostor kako bi ponovno uspostavili ravnotežu. Posljedično tome mogu nastati i okluzijske promjene odnosno stabilna i fiziološka okluzija mijenja se u nestabilnu i traumatsku okluziju koja je karakterizirana preranim kontaktima i preopterećenjem pojedinih zubi uslijed neadekvatnog prijenosa i raspodjele sila (2). To može ugroziti preostale zube, dovesti do sniženja vertikalne dimenzije okluzije i poremećaja temporomandibularnog zgloba. Zbog navedenih razloga bitno je nadomjestiti izgubljene zube kako bi uspostavili harmoniju i prevenirali nastanak mogućih promjena.

Izgubljene zube može se nadomjestiti fiksnim ili mobilnom protetskim nadomjescima: mostovi sidreni na uporišnim zubima, mostovi sidrenim na dentalnim implantatima, djelomičnom protezom, kombiniranim fiksno-mobilnim protetskim nadomjescima ili pak potpunim protezama kada nedostaju svi zubi u čeljusti (3). Mostovi su fiksnoprotetska sredstva za dugotrajnu žvačno–funkcijsku, fonetsku, estetsku i profilaktičku terapiju i rekonstrukciju stomatognatog sustava (4). Odabir protetskog nadomjeska individualan je za svakog pacijenta i ovisi o brojnim čimbenicima. Zato je važno obratiti pozornost na cjelokupno intraoralno kliničko stanje, razmotriti biološku, mehaničku i estetsku komponentu pri planiranju terapije te financijsku mogućnost pacijenta.

Fiksni nadomjesci smatraju se superiornijima u odnosu na mobilne zbog brojnih prednosti. Prilagodba pacijenta na fiksni nadomjestak je brža i lakša zbog gracilnije konstrukcije u odnosu na mobilni nadomjestak, dentalnog prijenosa opterećenja i smanjenog osjećaja stranog tijela u ustima. Fonetske smetnje također su manje izražene kod pacijenata s mostovima. Opsežna preparacija često zdravog zubnog tkiva, bolan postupak brušenja, veći financijski troškovi neki su od nedostataka fiksnoprotetskih konstrukcija. Popravak mostova u ustima pacijenta također predstavlja veći izazov u usporedbi s popravkom mobilnih nadomjestaka (5).

Svrha ovog rada je prikazati osnovna načela pri planiranju mostova u fiksno protetskoj terapiji. Također, želi se ukazati na važnost dobre anamneze, kliničkog pregleda, radiološke analize i analize studijskih modela tijekom izrade adekvatnog plana terapije. Ujedno, svrha rada je opisati odabir i procjenu stanja zuba nosača mosta koji predstavljaju biološke dijelove mosta, a jedan su od odlučujućih faktora za trajnost nadomjeska i uspjeh fiksno protetske terapije.

2. MOSTOVI

Mostovi su protetske konstrukcije koje karakterizira dentalni prijenos žvačnih sila. Dakle, žvačne sile prenose se isključivo preko zuba na pripadajući parodont i potpurnu kost. Protetski nadomjestak s dentalnim opterećenjem fiziološki je najpovoljniji, jer se sila opterećenja prenosi izravno na parodont, kao kod prirodnih zubi.

Funkcija mostova je nadomještanje žvačnih jedinica koje nedostaju. Stoga je glavni cilj kojeg most mora ispuniti dugotrajna funkcijska, fonetska, estetska i profilaktička rekonstrukcija žvačnog sustava.

Postoje fiksni mostovi i mostovi na skidanje. Fiksni most je vrsta protetskog nadomjeska koji je trajno cementiran na zubima nosačima u ustima pacijenta. Za razliku od njih, mostovi na skidanje mogu se po potrebi izvaditi iz usta (uvjetno i bezuvjetno skidajući mostovi).

Mosna konstrukcija sastoji se od biološkog i tehničkog dijela (4).

2.1. Sastavni dijelovi mosta

Most se sastoji od četiri osnovna dijela, dva biološka i dva tehnička (mosna konstrukcija u užem smislu). Biološki dijelovi mosne konstrukcije pripadaju organizmu dok tehnički pripadaju mosnoj konstrukciji.

Organizmu pripadaju koštana alveola s pripadajućim dijelom skeleta i zubi nosači s pripadajućim parodontnim ligamentom. Međutim, prilikom planiranja mosne konstrukcije, koštana osnova s alveolom i pripadajućim skeletom nije zasebni entitet, već se mogućnost njezinog opterećenja mora procijeniti zajedno sa zubima nosačima mosta.

Tehnički dio mosne konstrukcije čine sidra i tijelo mosta. Sidro je dio mosta, najčešće krunica, koji leži na zubu nosaču i povezuje ga s tijelom mosta. Zub nosač, izbrušen kako bi se na njega cementiralo sidro mosta, naziva se bataljak. Tijelom mosta nazivamo onaj dio kojim se nadoknađuju zubi koji nedostaju. Tijelo mosta najčešće je između sidara, ali ponekad i ispred i iza sidara. Tijelo mosta povezuje sidra mosta i zube nosače u statički jedinstvenu, funkcijsku i estetsku cjelinu. Međučlan je sastavni dio tijela mosta koji po svojoj lokalizaciji nadomješta pojedini zub. Dijelovi mosta, sidra i međučlanovi, nazivaju se članovima mosta (4, 5).

2.2. Podjela mostova

Postoje različiti materijali i tehnike koje se koriste za izradu mostova. Stoga je mostove teško podijeliti temeljem samo jednog kriterija.

Primarno mostove možemo podijeliti na one koji se nalaze u gornjoj ili donjoj čeljusti.

S obzirom na materijal razlikujemo metalne, nemetalne i kombinirane mostove.

Ako kao kriterij klasifikacije uzimamo broj zubi koje nadomješta mosna konstrukcija, onda postoje dvo-, tro-, četvero- i višečlani mostovi. Ovisno o smještaju mosta unutar zubnog luka dijelimo ih na prednje i bočne mostove.

Tijelo mosta može biti linijsko, bazalno ili viseće dok most može po obliku biti polukružni, lučni, linijski ili kombinirani.

Ako uzmemo u obzir laboratorijsku izradu onda razlikujemo jednokomadne i višekomadne mostove (5).

3. POČETNA INDIKACIJA ZA IZRADU MOSNE KONSTRUKCIJE

Kod indikacija za izradu mostova razlikujemo početnu (inicijalnu) indikaciju koja podrazumijeva nužnost izrade protetskog nadomjeska za svaki izgubljeni zub te završnu (terminalnu) indikaciju koja ukazuje kada je, s obzirom na broj i raspored preostalih zuba, još uvijek moguće izraditi fiksnu mosnu konstrukciju. U slučajevima, kada nema dovoljno zuba nosača ili njihov topografski raspored nije povoljan za izradu fiksnog mosta, moramo razmišljati o izradi djelomične proteze ili mosta nošenog implantatima (4, 6).

Početa indikacija se može promatrati s tri aspekta:

1. žvačno-funkcijskog,
2. estetsko-fonetskog,
3. profilaktičkog (4).

3.1. Žvačno-funkcijska indikacija

Žvačno-funkcijska indikacija za izradu mosta određena je brojem izgubljenih zubi. Zbog toga se osim broja zubi koji nedostaju, u planiranju mosta u obzir uzima i topografski smještaj preostalih zubi i bezubih prostora. S obzirom da stražnji zubi imaju primarno žvačnu funkciju, njihov gubitak primarno uvjetuje žvačno-funkcijsku indikaciju.

Vrlo je važan i međusoban odnos bezubih prostora između gornje i donje čeljusti.

Sa statičkog stajališta, povoljnija je situacija u kojoj bezubi prostori nemaju svoje antagoniste, a preostali zubi ostvaruju okluzijske dodire s antagonistima u suprotnoj čeljusti. Na taj način se održava vertikalna dimenzija zagriža i ne dolazi do izrastanja antagonista u bezubi prostor. Također je povoljnije ako se defekti uzrokovani nedostatkom zuba nalaze jednostrano uz uvjet da je denticija suprotne strane potpuna. Unatoč promatranju raspona i smještaja bezubih prostora, ponekad je nemoguće predvidjeti kolike su zapravo smetnje u stomatognatom sustavu nastale gubitkom pojedinih zubi kod pojedinih pacijenata. Stoga je vrlo važan i subjektivni osjećaj pacijenta (4). Pojedini pacijenti ne osjećaju gotovo nikakve smetnje kod gubitka značajnijeg broja zubi, dok kod drugih osoba nedostatak već jedne žvačne jedinice uzrokuje neugode, prije svega u vidu osjećaja praznine.

Promatrajući sve ove faktore, treba voditi računa i o prehrabnim navikama pacijenta. Kod osoba čija se prehrana bazira pretežitno na sirovoj hrani, gubitak žvačne jedinice ima puno veće značenje negoli kod osoba koje češće jedu termički obrađenu hranu (mekšu i manje žilavu hranu).

3.2. Estetsko-fonetska indikacija

Gubitak jednog zuba u vidljivoj zoni dovoljan je za postavljanje estetske indikacije za izradu mosta. Stoga je potrebno nadoknaditi svaki zub u prednjem dijelu zubnog luka (2, 4). Kod određenih osoba, koje imaju širok osmijeh čak i gubitak drugog premolara narušava estetiku osmijeha. Bez obzira što je fonetska indikacija usko povezana s estetskom, najčešće tek gubitak više zubi u prednjem dijelu usne šupljine dovodi do poteškoća s govorom i izgovaranjem glasova.

3.3. Profilaktička indikacija

S obzirom na shvaćanja i ciljeve suvremene dentalne medicine, svaki izgubljeni zub potrebno je što prije nadoknaditi zbog zaštite preostalih zuba, ali i cjelokupnog stomatognatog sustava.

Gubitkom zubi te time prekidom cjelovitosti zubnog luka gubi se dinamička ravnoteža, odnosno gubitkom međusobnih kontakata zubi gube svoj međusobni oslonac. Opterećenje izgubljenog zuba preuzimaju susjedni zubi koji pri tome imaju i tendenciju pomaka u novonastali bezubi prostor. Kao odgovor na povećano opterećenje preostalih zubi, u alveolama dolazi do pregradnje i reorganizacije kosti. Koštane trabekule mijenjaju svoj smjer – orijentiraju se više okomito na dužinsku os korijena zuba, a kost postaje gušća i sklerotična. Tako organizirana i čvršća kost daje zubu uporište i donekle kompenzira promjene njegovog položaja (2, 4).

U nekim slučajevima je kompenzacija potpuna. To znači da se ponovno uspostavlja dinamička ravnoteža te stanje preostalih zuba ostaje godinama nepromijenjeno.

Češće ta kompenzacija nije dovoljna, što dovodi do daljnjih pomaka susjednih zuba. U tom slučaju dolazi do izrastanja antagonista, migracije, rotacije ili naginjanja susjednih zubi u slobodni prostor što uzrokuje traumatsku okluziju koja s vremenom dovodi do oštećenja parodontnog tkiva i stvaranja parodontnog džepa (2, 4). Ukoliko se ne započne s odgovarajućom terapijom na vrijeme, takve lokalizirane promjene s vremenom mogu kulminirati i dovesti do funkcijske neravnoteže stomatognatog sustava te patoloških promjena u temporomandibularnom zglobu.

Kod obostrano prekinutog zubnog niza, zbog naginjanja i rotacije susjednih zuba dolazi do snižavanja vertikalne dimenzije okluzije. Put zatvaranja stražnjih zuba je drugačiji od puta zatvaranja prednjih zuba. Omjer puteva zatvaranja stražnjih i prednjih zubi je približno 1:3 što znači da sniženje vertikalne dimenzije u stražnjem segmentu za 1 mm dovodi do povećanog vertikalnog prijeklopa prednjih zuba za 3 mm. Na taj način dolazi do poremećaja okluzije (2).

Početna indikacija za nadomještanje pojedinih zuba u stražnjem segmentu ovisi i o tome jesu li zubi predviđeni za nosače mosne konstrukcije vitalni ili nisu. Kod nevitalnih zuba bez patoloških promjena prije ćemo se odlučiti za izradu fiksnog protetskog nadomjeska.

4. ZAVRŠNA INDIKACIJA ZA IZRADU MOSNE KONSTRUKCIJE

Završna (terminalna) indikacija za izradu mosne konstrukcije određuje kada je još uvijek moguće napraviti most na zubima nosačima, a kada je potrebno napraviti djelomičnu protezu ili most na implantatima (4). Ukoliko se želi napraviti fiksni most na uporišnim zubima, potrebno je procijeniti koji zubi ispunjavaju uvjete da budu zubi nosači mosta. Pri tome se u obzir uzima vrsta zuba (sjekutić, očnjak, pretkutnjak, kutnjak), razmještaj preostalih zuba u zubnom luku, njihov parodontološki status, vrsta okluzije te stanje žvačne muskulature.

Terapeut donosi odluku o izradi mosta te pri tome vodi računa o trajnosti budućeg nadomjestaka za što je važno zdravlje uporišnih zuba koje se planira uključiti u protetsku terapiju, ali i stanje svih zubi u zubnom nizu i njihovih potpornih struktura. Zubi nosači moraju biti dovoljno snažni kako bi preuzeli opterećenje zubi koji nedostaju. Most je moguće izraditi jedino u slučaju kada postoji dovoljan broj zuba nosača te njihov pogodan raspored, čime se osigurava ravnoteža između opterećenja i ukupne otpornosti zuba nosača (2).

Na mosnu konstrukciju i posljedično na zube nosače djeluju sile koje su posljedica kontrakcije žvačne muskulature za vrijeme oralnih funkcija (7). Te sile djeluju na sve dijelove mosta, preko kojih se prenose na zube nosače i njihova potporna tkiva. U slučaju privjesnog mosta, viseći član djeluje kao poluga koja ima os rotacije u zubu nosaču. Moment sile se stvara također kada zbog nepovoljnog rasporeda izgubljenih zuba tijelo mosta odstupa od prave linije koja povezuje sredine zuba nosača. To je najčešće slučaj kod nadoknade gornjih inciziva zbog izbočenosti zubnog luka (4, 8).

U obzir treba uzeti i činjenicu kako zubi sa zdravim parodontom nisu kruti već su rezilijentni. To znači da u slučaju djelovanja sile, dolazi do malih, ali fizioloških pomaka zuba unutar alveole na račun istezanja i kompresije parodontnih vlakana i elastičnosti same alveole (8). Kada su zubi kruto povezani u mosnu konstrukciju, tada djeluju kao cjelina. Unatoč tome postoje zubi koji imaju veću fiziološku pomičnost od drugih. Pod djelovanjem sile dolazi do jače rezilijencije tih zubi što dovodi do stvaranja dodatnog opterećenja na ostale zube nosače (2).

Pri planiranju mosta potrebno je nadomjestiti zube koji nedostaju, ali isto tako i zaštititi preostale zube i uspostaviti skladnu funkciju stomatognatnog sustava. Nije moguće matematički izračunati te zaključiti koji zub može biti dobar nosač mosne konstrukcije, a koji se u tu svrhu ne može iskoristiti (4). Unatoč tome, postoje pravila i smjernice pomoću kojih možemo predvidjeti i donijeti odluku koje zube smijemo dentalno opteretiti u svrhu izrade

protetskog nadomjeska. To je i najvažniji korak planiranja mostova u fiksnoprotetskoj terapiji (9).

Potrebno je uzeti dobru anamnezu, napraviti klinički pregled, radiološku analizu i analizu studijskih modela te se pridržavati određenih statičkih načela pomoću kojih će se izraditi konstrukcija najprikladnija za postojeću kliničku situaciju.

Uz apsolutne uvjete koje uzimamo u obzir kod planiranja mostova, a u okviru završne indikacije za izradu mostova, postoje i relativni uvjeti koji se ne smiju zanemariti. Među relativne uvjete ubrajamo dob i spol, struku pacijenta, stanje usne šupljine i njegovo opće zdravstveno stanje, estetske zahtjeve, kvalitetu oralne higijene te psihološki i socijalni status pacijenta (2).

Za statiku mosta potrebno je razmotriti sljedeća načela:

- biološki čimbenik zuba nosača,
- fiziološko pravilo dvostrukog opterećenja i Anteovo pravilo,
- topografski položaj zuba nosača,
- način prijenosa i veličinu žvačnih sila,
- okluzijske odnose (4).

4.1. Biološki čimbenik zuba nosača

Biološki čimbenik je otpornost zuba na opterećenje, koje ovisi o anatomskoj građi zuba i razvitku njegovog potpornog tkiva. Uglavnom je pravilo da su višekorijenski zubi čvršći od jednokorijenskih uz iznimku gornjih prvih premolara (4).

Čvrstoća višekorijenskih zuba ne ovisi samo o broju korijena nego i o njihovom međusobnom položaju, masi i smjeru. Najpovoljniji za opterećenje su višekorijenski zubi s masivnim korijenima koji široko divergiraju, za razliku od zubi čiji su korjenovi srasli ili su odvojeni samo tankom koštanom pregradom. Isto tako je bitan i oblik korijena zuba na poprečnom presjeku, koji može biti sabljast i koničan što je sa stajališta statike nepovoljno za opterećenje. Statički su najpovoljniji masivni korjenovi okruglog ili trokutastog presjeka (3, 10).

Fiziološki najprihvatljiviji smjer djelovanja sile paralelan je s dužinskom osi zuba. Kod takvog opterećenja dolazi do naprezanja svih parodontnih vlakana podjednako (2, 3, 8, 11).

Sljedeći važan faktor je omjer krune i korijena (dio zuba smješten unutar zubne alveole) zuba nosača fiksnoprotetskog nadomjeska. Idealan omjer krune i korijena tog zuba je 2:3, dok je najmanje prihvatljiv omjer 1:1. Svi omjeri, koji idu u korist korijena zuba nosača su povoljni jer u suprotnome dolazi do stvaranja veće sile u kruni zuba i takav zub ne može biti nosač mosta (2-4).

Može se zaključiti kako su najpovoljniji zubi za opterećenje donji prvi molari, a slijede gornji. Općenito, svi su donji zubi statički povoljniji od gornjih zubi zbog drugačije građe okolne kosti. Donja čeljust ima deblji kortikalis, što daje donjim zubima čvršću potporu s obzirom na gornje zube koji su okruženi mekšom i spongioznom kosti. Kost gornje čeljusti dodatno je oslabljena zbog prisutnosti maksilarnog sinusa (2).

Nakon prvih molara, slijede drugi molari. Također su nešto jači donji od gornjih zbog kompaktnije građe potporne kosti.

Kao nosači mosne konstrukcije dolaze u obzir i treći molari. Odluka o njihovom uključivanju u mosnu konstrukciju ovisi o njihovom položaju, razvoju krune i korijena zuba. Kao dobra uporišta služe samo oni koji imaju dobro razvijenu krunu i korijen zuba te povoljan položaj.

S obzirom na otpornost na opterećenje, nakon molara slijede donji i gornji očajnici, koji zbog svojih dugačkih korjenova ovalnog promjera mogu služiti kao izvrsni zubi nosači mosne konstrukcije. Oni su jako važni nosači kako za prednje tako i stražnje mostove.

Premolari su znatno slabiji od molara. Gornji prvi premolar ima najčešće dva gracilna korijena koja mogu biti spojena ili odvojena. Drugi premolari su bolja uporišta od prvih premolara. Zbog građe okolne kosti i molarizacije krune drugih donjih premolara oni se smatraju otpornijima od ostalih premolara.

Gornji centralni sjekutići su zbog dugih okruglih korjenova jako dobri nosači, za razliku od gornjih lateralnih sjekutića čiji su korjenovi najčešće tanki. Zbog toga se lateralni sjekutići slično kao prvi premolarni ne ubrajaju u nosače koji mogu pružiti otpor jačem opterećenju.

Za razliku od gornjih sjekutića, donji sjekutići su slabiji nosači mosne konstrukcije, a ako su paradontološki kompromitirani zbog nakupljanja tvrdih zubnih naslaga u tom segmentu, ne mogu služiti kao zasebni nosači mosne konstrukcije već kao središnji nosači (2-5).

4.2. Fiziološko pravilo dvostrukog opterećenja

Fiziološko pravilo dvostrukog opterećenja moglo bi se primijeniti na cijeli ljudski organizam. Ni jedan organ u ljudskom organizmu ne radi cijelo vrijeme s maksimalnim kapacitetom. Uvijek postoji određena rezerva koju naš organizam može iskoristiti kod povećanja napora, kako bi se trenutno prilagodilo situaciji i preživio.

To se odnosi i na stomatognati sustav gdje određeni zubi mogu preuzeti žvačno opterećenje izgubljenih zubi. Povećanje opterećenja zuba nosača prati i ojačanje potpornih tkiva tih zubi. Tako dolazi do hipertrofije parodonta, odlaganja dodatnog cementa zuba te ojačanja koštane potpore. No svako povećanje opterećenja naš organizam može podnositi do određene granice. U slučaju dodatnog povećanja opterećenja (preopterećenja), organizam više ne može podnijeti to opterećenje jer kompenzacijski mehanizmi nisu dovoljni. Tada nastupa atrofija tkiva uz dodatne procese resorpcije koji mogu konačno rezultirati gubitkom zuba nosača (4).

Stoga je najpovoljnija situacija gdje na jedan zub nosač dolazi jedan međučlan. Na taj način se poštuje opisano fiziološko pravilo dvostrukog opterećenja i ne dolazi do preopterećenja zuba nosača (5).

4.3. Anteovo pravilo

Prilikom planiranja mostova u fiksno protetskoj terapiji svakako se treba pridržavati i pravila po Anteu prema kojem ukupna površina korijena zuba nosača mosta mora biti jednaka ili veća od ukupne površine korijena zuba koji se nadomještaju, odnosno površina korijena zuba koje nadomještamo mora biti manja ili jednaka površini korijena zuba nosača mosta (12, 13). Vrijednosti korijenskih površina izračunate u mm^2 za svaki zub u gornjem i donjem zubnom luku, Tablica 1.(4).

Tablica 1. Prosječne veličine površine korijena zubi u mm^2 .

	Gornji zubi(mm^2)	Donji zubi(mm^2)
Srednji sjekutići	205	162
Lateralni sjekutići	177	175
Očnjak	267	272
Prvi pretkutnjak	220	197
Drugi pretkutnjak	217	204
Prvi kutnjak	455	450
Drugi kutnjak	417	400
Treći kutnjak	305	373

4.4. Topografski položaj zuba nosača

Sile kojima će most, a time i zubi nosači biti izloženi, kao i mogućnost opterećenja zubi nosača procjenjuje se i na osnovi topografskog položaja zubi kojeg zauzimaju u zubnom nizu i sustavu međusobnog spajanja zuba nosača mostom. Povezivanje zuba nosača može biti linijsko ili površinsko. Linijsko spajanje je kada svi zubi nosači leže na istoj crti. Ako spojnica stvara površinu odnosno poligon, tada govorimo o površinskom spajanju (4).

Zubi se mogu spojiti linijski po ravnoj crti ili krivulji. Ako se zubi spajaju po ravnoj crti, onda je opterećenje puno manje od opterećenja po krivulji. Nedostatak linijskog spajanja zuba nosača je što se ne stvara otpor djelovanju transverzalnih sila (2, 4, 12).

Kod površinskog spajanja zuba nosača, otpornost na opterećenje se povećava s povećanjem površine odnosno poligona (4, 12).

4.5. Način prijenosa i veličina žvačnih sila

Žvačne sile su sile koje djeluju na zube gornje i donje čeljusti za vrijeme funkcije stomatognatnog sustava. One su uglavnom posljedica djelovanja žvačnih mišića, a manjim dijelom mišića obraza, usana i jezika.

Mogu se podijeliti na tangencijalne i radijarne, koje se još dijele na sagitalne i transverzne (4). Pri razmatranju djelovanja žvačnih sila važna je veličina i smjer sile. Veličina sile je

uvjetovana stanjem žvačnih mišića i zubnim statusom. Sile su najjače kod zuba sa zdravim parodontnim ligamentom (8). Ako postoji oštećenje parodontnog ligamenta zubi ili pak dođe do gubitka zubi, smanjuje se iznos žvačnih sila. Važno je i mjesto djelovanja sile. Najjače su sile u stražnjem dijelu zubnog luka, naročito u području prvog molara gdje se ujedno nalazi i žvačni centar dok se prema prednjem dijelu zubnog luka snaga sile postupno smanjuje (2). Snaga žvačnih sila ovisi i o spolu, prehrani i određenim parafunkcijama. Muškarci su jači od žena pa su tako i njihovi žvačni mišići jači te mogu proizvesti jače sile. Kod populacija ljudi koje jedu više sirove hrane dolazi do većih napora prilikom hranjenja pa posljedično i do razvitka jače žvačne muskulature.

Za procjenu učinka sile je jako bitan i njezin smjer. Najpovoljnije su sile koje djeluju u aksijalnom smjeru na zub, opterećuju zub u smjeru njegove dužinske osi. Otpornost zuba na horizontalne i kose sile višestruko pada i njihovo djelovanje je štetno (8). Najpovoljniji smjer djelovanja sile na zub je povezan s rasporedom vlakana parodontnog ligamenta. Ona su tako raspoređena da se većina vlakana podjednako opterećuje kod sila koje djeluju aksijalno na zub. Sve ostale sile uzrokuju opterećenje koje se prenosi nejednako i to samo na određene dijelove parodonta. Štetnost tih sila se povećava s povećanjem kuta koji zatvaraju s uzdužnom osi zuba pa su najštetnije one koje djeluju okomito na uzdužnu os ili takozvane horizontalne sile (4).

4.6. Okluzijski odnosi

Tijekom planiranja protetskog nadomjeska, u obzir treba uzeti i okluzijske odnose između preostalih zubi. Okluzijski dodiri među zubima mogu se analizirati intraoralno pomoću artikulacijskog papira u položaju habitualne okluzije i centrične relacije, te za vrijeme izvođenja raznih kretnji donje čeljusti pacijenta.

Druga metoda, koja daje bolji uvid u stanje okluzije je analiza pomoću studijskih modela (4, 14). Izliveni studijski modeli međusobno se pridruže u artikulatoru međučeljusnim registratom što tada omogućava neometanu analizu kretnji i okluzijske dodire zuba van pacijentovih usta bez djelovanja štetnih neuromuskularnih refleksa. Pomoću paralelometra je moguće promatrati međusobni položaju potencijalnih zubi nosača (2). Ako želimo izraditi

most koji povezuje dva uporišna zuba, moramo postići paralelnost bataljaka kako bi se osigurao pasivan dosjed mosta na izbrušene zube.

5. PLANIRANJE MOSTOVA

Za izradu mosta vrlo je važan dobar plan izrade fiksnoprotetskog nadomjeska (11). Trajnost individualnog nadomjeska nije moguće točno predvidjeti jer ovisi o mnoštvu čimbenika na koje se ne može uvijek utjecati (2-5, 15, 16). Cilj protetske terapije je izraditi protetski nadomjestak sa što duljom trajnošću, uz očuvanje zuba i okolnog tkiva. Prosječna trajnost fiksnoprotetskog rada je približno 5 godina.

Planiranje mostova je potrebno započeti uzimanjem iscrpne anamneze, a potom slijedi klinički pregled i analiza radioloških slika. U težim slučajevima je potrebno napraviti i analizu dijagnostičkih modela u artikulatu i paralelometru kao što je već prethodno navedeno (2, 15).

Konačan plan terapije mora sadržavati sljedeće stavke:

- pretprotetska priprema usta,
- broj zuba nosača koje želimo uključiti u most,
- smjer uvođenja mosta,
- način povezivanja članova mosta,
- materijal izrade mosta,
- koncept okluzije (2).

5.1. Pretprotetska priprema usta

Prije donošenja odluke o planu terapije, potrebno je sanirati zube i potporna tkiva usne šupljine te ako je potrebno pacijenta podučiti dobroj oralnoj higijeni. Sanacija usne šupljine obuhvaća ekstrakciju zubi koji se liječenjem (bilo konzervativnim ili kirurškim metodama) ne mogu spasiti. Sve avitalne zube ili liječene zube koji pokazuju znakove periapikalne lezije potrebno je endodontski liječiti (2, 15).

Treba sanirati i sve karijesne lezije u usnoj šupljini. Važno je napraviti nove ispune na budućim zubima nosačima kako bi se prevenirao eventualni razvoj sekundarnog karijesa i posljedično upalu zubne pulpe. Ukoliko postoje duboke lezije na zubima nosačima, a preostali dentin je tanji od 0,5 mm, preporučuje se takve zube preventivno liječiti i na taj način spriječiti kasniju nekrozu zubne pulpe i formiranje periapikalne lezije (2). Preventivna ekstirpacija pulpe je protetski indicirana kod zuba u superokluziji, skraćenih zubnih kruna

zbog fiziološkog trošenja i malpozicije zuba koja je posljedica naginjanja u bezubi prostor. Kako bi se očuvao vitalitet zuba, malponirani se zubi ponekad mogu pokušati ortodontski ispraviti. Ortodontskim zahvatom također se može stvoriti više prostora za međučlanove mosta te postići bolji smjer uvođenja nadomjeska (2, 4, 15).

Kod osoba s patološkim promjenama parodonta zubi, potrebno je učiniti parodontološku obradu i redovito kontrolirati pacijenta (15). U određenim slučajevima je potrebno kirurškim zahvatom oblikovati koštana i meka tkiva u svrhu postizanja optimalnih uvjeta za dobro oblikovanje dijelova mosta. Kirurško-rekonstruktivnom tehnikom može se povoljnije oblikovati rezidualni alveolarni greben ili meka tkiva. Korekciji rezidualnog grebena pristupa se u slučajevima nepravilnog i nepogodnog oblika što može biti posljedica egzostoze, neravnomjerne resorpcije kosti, traume ili lokalizirane hipertrofije vezivnog tkiva. Ponekad je potrebno preoblikovati i rezidualni greben koji je ravan, ali ima izrazito izbočenu vestibularnu površinu. Takvim zahvatima može se olakšati modeliranje mosta i pridonijeti estetici i funkciju protetskog rada (2).

U situacijama kada su budući zubi nosači mosta suviše kratki ili imaju duboke subgingivne karijesne lezije, ispune ili erozije, može se napraviti kliničko produljenje krune (2). Također su indicirani mukogingivni zahvati u situacijama uskog pojasa pričvrstne gingive, duboke insercije frenuluma ili plitkog vestibuluma usne šupljine. Sve kirurško-rekonstruktivne zahvate treba izvoditi na zdravim tkivima kod pacijenata koji nemaju kontraindikacije za te operacije. Kirurški se zahvati moraju napraviti najmanje 3 tjedna prije početka protetske terapije, što je dovoljno vremena za cijeljenje i zarastanje mekih tkiva (2, 16).

Tek kada se postigne dobra higijena i zdravlje usne šupljine, počinje se planirati protetski zahvat.

5.2. Izbor primarnih zuba nosača i uključivanje sekundarnih nosača

Zubi nosači mosta mogu biti vitalni te avitalni zubi koji su adekvatno endodontski liječeni i ne pokazuju znakove periapikalnih lezija. Kod zuba koji su liječeni, a vidljiva je pojava periapikalnog procesa, nužno je učiniti reviziju liječenja i pričekati s izradom mosta do početka cijeljenja lezije. Ukoliko ne dođe do cijeljenja lezije, takav suspektan zub je bolje

preventivno izvaditi ili ga ne koristiti kao nosač. Bez obzira na uspjeh endodontske terapije, bolje je ukoliko zubi nosači ostaju vitalni. Liječeni zubi s vremenom gube svoju elastičnost i zato kod velikih naprežanja može doći do frakture korijena tih zubi.

Primarnim nosačima nazivamo zube koji neposredno ograničavaju bezubi prostor.

Sekundarni nosači su dodatni zubi, uz primarne nosače, koje uključujemo u mosnu konstrukciju u svrhu raspodjele opterećenja. Nazivaju se još i multipli nosači (4). Korištenje multiplih nosača je indicirano u slučajevima kada procijenimo da će opterećenje primarnih nosača premašiti njihovu otpornost. Na taj način sprječavamo prekomjerno opterećenje primarnih nosača i tako produžujemo njihov vijek trajanja, a time i trajnost cjelokupne mosne konstrukcije.

Povezani zubi postaju nova višekorijenska jedinica, koja ima ukupno veću površinu korijena. Zbog toga mogu podnijeti jače opterećenje te su otporniji na djelovanje vertikalnih sila.

Kod povezivanja jednokorijenskih zubi nastaje funkcijska jedinica, koja sadržava dva korijena pozicionirana u meziodistalnom smjeru. Ta jedinica je otpornija na djelovanje sila u meziodistalnom smjeru jer je centar rotacije između apeksa zuba, dok kod djelovanja sila u vestibulo-oralnom smjeru ta jedinica neće biti bolja od pojedinog zuba (2, 8). To znači da mehanička superiornost multiplih nosača dolazi do izražaja samo u odnosu na sile koje djeluju u smjeru duž kojeg su raspoređeni korijeni zuba.

Kako bi se postigao učinak sekundarnih nosača, sekundarni nosači trebaju ispunjavati sljedeće uvjete:

1. Sekundarni nosač mora biti jači ili jednako otporan kao i primarni nosač (to znači da mora imati približno jednak omjer krune i korijena zuba).
2. Krunice na sekundarnom nosaču moraju imati jednako dobru retenciju kao i krunice na primarnom nosaču.
3. Spojevi koji povezuju sidra primarnih i sekundarnih nosača moraju biti rigidni i imati dobra mehanička svojstva (2).

5.3. Smjer uvođenja mosta

Prije početka brušenja zubi određuje se konačan smjer uvođenja mosta. To se najlakše postiže analizom studijskih modela u paralelometru.

Most mora pasivno sjedati na svoje ležište. To znači da prilikom postavljanja mosne konstrukcije postoji samo trenje koje se javlja prilikom zajedničkog kliženja dviju površina u tijesnom dodiru (2). To je moguće jedino kada su aksijalne površine svih nosača paralelne sa smjerom uvođenja mosta.

Pasivno sjedanje mosta je važno jer osigurava fiziološki i nenasilan položaj zuba nosača nakon postavljanja mosta (2, 3). Paralelnost nosača se relativno lako postigne kod mostova malih raspona s malim brojem nosača. Kod mostova velikih raspona ili polukružnih mostova postoji veći broj nosača, koji nisu postavljeni u ravnoj liniji i zato je teže postići paralelnost svih nosača i osigurati pasivno postavljanje mosta. Stoga je potrebna detaljna analiza studijskih modela u paralelometru u svrhu postizanja paralelnosti svih zuba nosača i time izbjeci naknadno „prilagođavanje“ mosta izbrušenim zubima nosačima (2-5).

5.4. Povezivanje mosta za zube nosače

Ovisno o načinu veze sidara mosta za zube nosače, mostovi se dijele u dvije skupine:

1. fiksni mostovi, mostovi koji su trajno cementirani u ustima,
2. mostovi na skidanje, mostovi čija veza nije fiksna i omogućava skidanje nadomjeska (5).

Češće se izrađuju fiksni mostovi, čija veza mora osiguravati funkcijsku cjelinu mosta i zuba nosača, kao i kod drugih fiksnih nadomjestaka.

Najslabija karika svakog nadomjeska je spoj dvaju materijala. To znači da je slaba točka mosnih konstrukcija upravo spoj između nosača mosta i njegovih sidara. Ta veza mora osiguravati stabilnost i trajnost fiksnog položaja mosta te se tako suprotstavljati

dislocirajućim silama koje nastoje izvrnuti nadomjestak s njegovog ležišta. Trajnost ove veze jedan je od kriterija za procjenu uspjeha terapije.

Za dugotrajnost nadomjeska moraju se promatrati svi čimbenici koji mogu poboljšati ili ugroziti retenciju i rezistenciju fiksnih nadomjestaka. To su dužina i presjek zuba nosača te paralelnost njihovih dužinski osi (2, 3).

Na most, koji je fiksno cementiran u ustima, za vrijeme funkcionalnih kretnji stomatognatnog sustava djeluju tri skupine sila:

- tlačne sile, djelovanje dviju sila u istom smjeru na tijelo,
- sile rastezanja, posljedica djelovanja dviju sila suprotnog smjera,
- sile smicanja, djelovanje dvaju sila različitog smjera na različitoj visini (2).

Cementi koji fiksiraju nadomjeske na osnovi mikromehaničkog uklještenja između sidra mosta i zuba nosača su najotporniji na tlačne sile koje uzrokuju kompresiju, dok na ostale sile njihova učinkovitost višestruko opada (5). Ako prevladavaju sile rastezanja i smicanja, može doći do pucanja cementa i time gubitka njegove funkcije. To se najčešće događa na pojedinim zubima, pogotovo onima čiji je retencijski potencijal najmanji. Posljedično dolazi do gubitka retencije i rezistencije sidra na tom nosaču i s vremenom do pojave karijesa ispod sidra mosta koji onda razara zub nosač mosne konstrukcije (2). Zbog toga je bitno kod planiranja mosta brušenjem oblikovati nosače koji osiguravaju najbolju retenciju i rezistenciju nadoknade. Prvi izbor za sidra mosta su potpune krunice. One ispunjavaju sve mehaničke zahtjeve i osiguravaju najbolju retenciju i rezistenciju nadomjeska te profilaktički štite uporišne zube od nastanka karijesa (17).

Kod brušenja zubi nosača vrijede ista pravila kao i kod brušenja zubi za pojedinačne krunice.

Brušenjem se moraju poštivati sljedeća načela:

1. očuvanje tvrde zubne strukture,
2. retencija i rezistencija nadomjeska,
3. strukturna trajnost nadomjeska,
4. rubna cjelovitost,
5. očuvanje parodonta (3, 16).

Kod izrade mostova, ovim se načelima brušenja zubi dodaje još jedno – načelo međusobne paralelnosti zuba nosača (2).

Zaključno, što su zubi nosači paralelniji, viši i imaju veći promjer, to je retencija i rezistencija nadomjeska bolja. Na sve to treba se obratiti pažnja kod planiranja mostova i brušenja uporišnih zuba. Kod pacijenata s kratkim kliničkim krunama zubi, a u svrhu povećanja ukupne retencijske površine dolaze u obzir retencijski utori i žljebovi ili ležišta za parapulpne kolčiće. U rjeđim slučajevima se mogu kao sidra mosta izraditi djelomične krunice i inleji (2, 18, 19). To se odnosi na mostove malih raspona s najviše jednim međučlanom, kod kojih se ne stvaraju tako velika naprezanja kao kod lučnih, polukružnih mostova i mostova dugih raspona. Uz to uporišni zubi moraju biti masivni, parodont zdrav, a higijena usne šupljine dobra.

5.5. Izbor materijala za izradu mostova

Elastičnost je svojstvo čvrstih materijala da pod utjecajem vanjske sile mijenjaju svoj oblik ili volumen i da se nakon prestanka njezina djelovanja vraćaju u prvotan oblik. Svako tijelo ima točno određenu elastičnost koja ovisi o materijalu od kojeg je izrađeno. Kada sila premaši granicu elastičnosti, nastaje nepovratna plastična deformacija. Kontinuirana naprezanja materijala dovode do smanjenje praga otpornosti što uzrokuje pucanje ili plastičnu deformaciju materijala (20).

Dentalne legure su prema sastavu koji utječe na njihovu površinsku tvrdoću klasificirane u četiri grupe. Za izradu mostova se koriste samo legure čvrstoće tipa III i IV (2).

Legure tipa III se koriste kod izrade mostova kod kojih ne očekujemo jako opterećenje. U tu skupinu mostova smještamo mostove malog raspona, s masivnim i dugačkim nosačima te mostove kod kojih se tijelo mosta nalazi u ravnoj liniji između nosača (2).

Legure tipa IV se koriste za izradu mostova velikih raspona s jačim naprezanjem. U tu skupinu ubrajamo polukružne, segmentirane, mobilne, lučne i mostove s visećim članom (2).

Mostovi se mogu izraditi od zlatnih legura, paladij-srebrnih ili kobalt-krom legura (19). Metalna osnovna mosna konstrukcija uobičajeno se oblaže dentalnom keramikom ili pak

fasetira polimernim materijalom. O indikaciji za pojedini materijal odluči se temeljem kliničkog stanja, raspona budućeg mosta i financijske mogućnosti pacijenta (20, 21).

Osim legura, u izradi osnovnih mosnih konstrukcija koriste se i keramički materijali.

Za izradu prednjih tročlanih mostova mogu se upotrebljavati litijeve disilikatne i infiltracijske keramike (in Ceram Alumina, Zirconia) i oksidne strojne keramike (22). Za izradu tročlanih mosnih konstrukcija u stražnjem dijelu zubnog niza mogu se rabiti litijeve disilikatne keramike do drugog premolara (Empress 2, e.max Cad, e.max Press) te infiltracijske oksidne keramike (in Ceram Zirconia) (19, 22, 23). Sinterirane cirkonij oksidne keramike upotrebljavaju se za izradu višečlanih mosnih konstrukcija, a moguća je i izrada privjesnih mostova (22).

Osnovna mosna konstrukcija oblaže se odgovarajućom obložnom keramikom, ili se most izrađuje u glodalicama u punom obliku.

Mostovi se mogu izrađivati i od akrilata te kompozitnih materijala (ojačanih vlaknima) no najčešće takvi mostovi služe kao privremeni protetski nadomjesci (24, 25).

5.6. Koncept okluzije

S obzirom na stanje koštane potpore preostalih zubi, stanja njihovih zubnih kruna te okluziju, pacijenti s prekinutim zubnim lukovima mogu se svrstati u tri skupine.

1) Prvoj skupini pripadaju pacijenti s očuvanom fiziološkom okluzijom. To znači da je preostalo dovoljno zubi s antagonističkim dodirima koji određuju habitualnu okluziju. Kod tih pacijenata je cilj terapije uspostaviti cjelovitost zubnih nizova, postići estetsku i funkcijsku rehabilitaciju pri tome čuvajući njihovu fiziološku okluziju. Dakle, koncept okluzije ne bira se nego se naknadno prilagođava individualnim karakteristikama već postojeće pacijentove okluzije (2, 26).

2) Drugoj skupini pripadaju pacijenti kod kojih je zbog degenerativnih koštanih promjena došlo do pomičnosti zubi i stvaranja tzv. patološke okluzije ili sekundarne traumatske

okluzije. Kod tih pacijenata indicirano je napraviti mostove s multiplim nosačima koji obuhvaćaju cijelu dužinu zubnog luka. Na taj način stabiliziraju se preostali zubi u koštanim alveolama i uspostavlja se fiziološka okluzija. Cilj je također kao u prvom slučaju estetska i funkcijska rehabilitacija pacijenta (2, 26).

3) Treću skupinu čine pacijenti kod kojih je koštana potpora preostalih zuba očuvana, ali su krune zuba morfološki i dimenzijski promijenjene. Uzroci tih promjena mogu biti erozije, abrazije, nasljedni poremećaji mineralizacije tvrdih zubnih tkiva ili opsežna kariozna oštećenja. Dimenzijske promjene zubi dovode do sniženja vertikalne dimenzije okluzije koja se očituje na promijenjenom profilu pacijenta i mogućim poremećajima temporomandibularnog zgloba. Okluzija je patološka ili primarna traumatska. Cilj fiksno-protetske terapije je uspostaviti fiziološku okluziju i integritet zubnih nizova te tako postići estetsku i funkcijsku rehabilitaciju pacijenta (2, 26).

6. PRIMJERI OBLIKA MOSTOVA U FIKSNOPROTETSKOJ TERAPIJI

6.1. Nadomjestak jednog zuba

Mostovi koji nadomještaju samo jedan zub imaju do tri člana i nazivaju se mostovima malog raspona. U slučajevima kada su preostali zubi zdravi i njihov potporni aparat je u cijelosti očuvan, nadomjestak jednog zuba ne bi smio predstavljati problem u vidu preopterećenja zuba nosača. Mosna konstrukcija mora dovesti u ravnotežu opterećenje i otpornost zuba nosača. Da bi se taj uvjet zadovoljio, zbroj koeficijenata otpornosti zuba nosača mora biti veći ili jednak zbroju koeficijenata otpornosti zuba koji se mostom nadoknađuje (2). Generalno se svaki slučaj nedostatka jednog zuba u gornjoj ili donjoj čeljusti može riješiti tročlanim mostom na dva nosača ili u posebnim slučajevima privjesnim mostom.

Nadomjestak jednog zuba u prednjem dijelu usne šupljine indiciran je iz estetskih, fonetskih, a zatim i žvačno-funkcijskih razloga (5). U slučajevima gubitka jednog od prednjih zubi, pacijent najčešće odmah odlazi stomatologu, u želji da mu se bezubi prostor protetski sanira. Sasvim je druga situacija ako se radi o gubitku jednog od stražnjih zubi. U tim situacijama, pacijent se najčešće javlja terapeutu kad su već nastale ranije opisane posljedice gubitka zubi (5).

Za nadomjestak jednog prednjeg zuba dolazi u obzir nekoliko rješenja ovisno o veličini i izgledu potencijalnih nosača, okluzijskim odnosima i oralnoj higijeni pacijenta. To su:

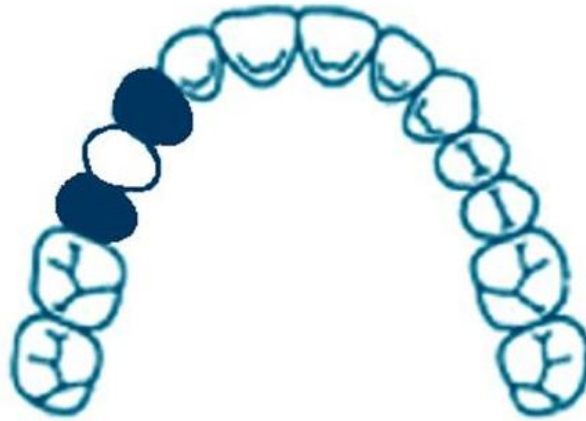- simetrično obostrano sidrenje,
- privjesni most,
- most za lijepljenje.

Ako se radi o gubitku trećeg molara, posljedice su najmanje. Najčešće se radi o elongaciji antagonističkog zuba u prazan prostor i nema težih posljedica na funkciju.

Znatno su teže posljedice kod ranog gubitka prvog kutnjaka. Te posljedice su najveće ako se zub gubi u dobi između dvanaeste i četrnaeste godine života. Dokazan je gubitak funkcije od 10% do 30%. Česte dekompenzacije ovakvog stanja mogu biti: pomicanje zubi (naginjanje, rotacija, ekstruzija), razmicanje zubi (gubitak dodirne točke), impaktiranje hrane (gingivitis, paradontitis), karijes, razgradnja alveolarne kosti, smetnje u statičkoj i dinamičkoj okluziji (prerani dodir, zapreke, prisilni zagriz), premještanje žvačne funkcije unilateralno ili

frontalno, parafunkcije, psihičke smetnje (kod prednjih zubi), smetnje estetike i fizionomije, smetnje u govoru (5).

Gubitak jednog zuba iz statičkih razloga treba riješiti obostranim sidrenjem, tj. mostom od tri člana (Slika1.) . Nema dvojbe da je ovo statički najpovoljnije rješenje (11).

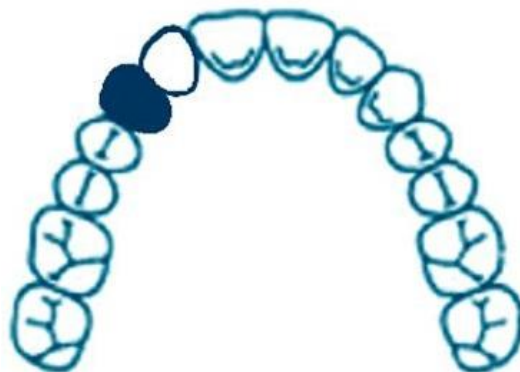

Slika 1. Tročlani most obostrano sidren na očnjaku i drugom premolaru

Često se prakticira zatvaranje bezubog prostora po sustavu privjesnog mosta, tj. član se dodaje samo na jedan nosač pri čemu bi zub nosač trebao biti distalno od privjeska (8). Ovakvo rješenje je statički nepovoljno jer nastaje poluga, pri čemu sile koje djeluju na privjesak mogu rasklimati zub nosač (2). Žvačne sile koje djeluju na međučlan privjesnog mosta djeluju potpuno drugačije na zub nosač no što je to slučaj kod klasičnog tročlanog mosta. U slučaju privjesnog mosta, međučlan se ponaša kao krak poluge koji se nastoji svinuti djelovanjem jake sile okluzalnog smjera (8). Potencijalni zub nosač privjesnog mosta valja dobro ispitati uzimajući u obzir dužinu korjenova, njihov oblik, dužinu kliničke krune zuba, omjer krune i korijena te stanje parodonta. Privjesni most se najčešće radi kod nadomještanja gornjeg lateralnog sjekutića (Slika2.) . Pri tome je važno da međučlan pri svim centričnim i eksentričnim mandibularnim kretanjama nije u dodiru s antagonistima (2, 3, 4, 8). Privjesnim mostom može se nadomjestiti i gubitak prvog premolara, ali tada uz podvostručenje zuba nosača – drugi premolar i prvi molar; iz statičkih razloga se reducira površina žvačne plohe međučlana

pa je u vestibulo-oralnom smjeru privjesak uži od širine prirodnog zuba te se modelira u blagoj infraokluziji. Privjesni most se može izraditi u slučaju gubitka molara samo iznimno – ukoliko nedostaje distalni zub nosač pa je privjesak smješten distalno i vezan za veći ili polukružni most, a radi smanjenja naprezanja nosača privjesak je veličine premolara i u laganoj infraokluziji (2).

Konačna odluka hoće li se most kojim nadomještamo jedan izgubljeni zub sidriti simetrično ili jednostrano dvostruko ovisi o tome koji će se zub brušenjem manje oštetiti. Bolje je brusiti nevitalan ili zub s multiplim ispunima, nego intaktan zub. Privjesni most s očnjakom kao zubom nosačem i lateralnim incizivom kao međučlanom prikazan je na slici 2.



Slika 2. Privjesni most s očnjakom kao zubom nosačem, a međučlan je lateralni inciziv

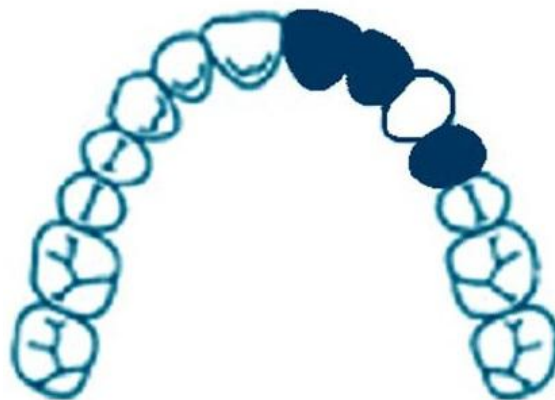
6.1.1. Nadomjestak očnjaka

Poseban problem predstavlja nadomještanje očnjaka. U tom je slučaju most od prvog premolara do lateralnog sjekutića dovoljan samo ako su povoljni okluzijski odnosi, a zubni luk na tom mjestu nije jako izražen jer jedino tako ne dolazi do stvaranja jakih sila izvrtanja koje mogu ugroziti lateralni sjekutić kao nosač (2, 3).

Međučlan mosta koji nadoknađuje izgubljeni očnjak mora imati prirodan položaj izgubljenog zuba. U slučaju kada je zubni luk na tom mjestu jako izražen, povezivanje nosača mosta s

međučlanom u ravnoj liniji nije moguće. U tom slučaju se međučlan ne nalazi na sredini grebena što posljedično stvara jako velike sile izvrtanja na zubima nosačima koje preko kraka poluge rotiraju nosače oko osi rotacije. To je izraženije u gornjoj čeljusti s obzirom da je gornji zubni luk izraženiji od donjeg. Bez obzira što je ukupna površina korijena gornjeg lateralnog sjekutića i prvog premolara veća od ukupne površine očnjaka, njihova je ukupna otpornost manja od sile koje djeluju na očnjak. Iz toga razloga potrebno je udvostručiti nosače. Pravilo je da se uvijek uključi sekundarni nosač sa strane slabijeg primarnog nosača (Slika3.) . Tako će uz lateralni sjekutić kao primarni nosač, središnji sjekutić poslužiti kao sekundarni nosač mosta (2, 3).

S obzirom da se u mosnu konstrukciju uključuje sekundarni nosač, potrebno je izraditi nadomjestak iz legure tipa IV (20). Slično je i rješenje kada nedostaje samo jedan zub no potporni aparat preostalih zubi je kompromitiran zbog parodontološke bolesti. U tim situacijama potrebno je uključiti sekundarne nosače, izraditi most iz legure tipa IV i kao sidra koristiti potpune krunice (20). Prikaz takvog mosta slika 3.



Slika 3. Most s očnjakom kao međučlanom, distalno je nosač prvi premolar, mezijalno su nosači udvostručeni

6.2. Nadomjestak dva zuba

Za zatvaranje slobodnog prostora od dva zuba, potrebna su najmanje dva zuba nosača čiji je biološki čimbenik veći od zubi koji se nadomještaju. Podvostručenje nosača kompenzirat će

djelovanje horizontalnih, sagitalnih i transverzalnih sila. Najpovoljnije je ako tijelo mosta leži između nosača (2).

Kada nedostaju drugi premolar i prvi molar, izrađuje se most od četiri člana čiji će nosači biti prvi premolar i drugi molar. Ako prvi premolar ima dva gracilna korijena koja ne bi mogla podnijeti tako jako opterećenje, onda je potrebno uključiti i očnjak kao sekundarni nosač. Kada nedostaju prvi i drugi premolar bilo u gornjoj ili donjoj čeljusti, također se izrađuje most od četiri člana s prvim molarom i očnjakom kao zubima nosačima (5, 11).

Ako nedostaju gornji centralni i lateralni sjekutić, izrađuje se most od četiri člana čiji su nosači očnjak i centralni sjekutić. U donjoj čeljusti sjekutići su zbog oslabljenog potpornog aparata često preslabi da bi bili samostalni zubi nosači pa je zato najbolje izraditi most koji se sidri na očnjacima. Kada nedostaju centralni sjekutići, most sidren samo na lateralnim sjekutićima nije dovoljan. Zbog slabijeg biološkog čimbenika lateralnih sjekutića potrebno je kao sekundarne nosače uključiti očnjake (2, 3).

Složenija je situacija kada nedostaje očnjak i još jedan susjedni zub jer tada je poremećena ravnoteža između opterećenja i otpornosti primarnih nosača. Zbog toga je za postizanje ravnoteže između opterećenja i otpornosti potrebno uključiti sekundarne nosače, centralni sjekutić i drugi premolar (2).

Kad nedostaju očnjak i lateralni sjekutić gornje čeljusti, most se izrađuje od šest članova, s oba centralna sjekutića i premolarima te strane kao nosačima. Za razliku od gornje čeljusti, luk u donjoj čeljusti je manje izražen i nema potrebe uključivati drugi premolar kao sekundarni nosač (2, 5).

Ako nedostaju očnjak i prvi premolar u gornjoj čeljusti jednog kvadranta, potrebno je izraditi most koji ima šest članova. Centralni sjekutić i prvi molar su sekundarni nosači koje je potrebno uključiti zbog jakih sila izvrtanja koje se stvaraju u tom području.

U donjoj čeljusti se nedostatak očnjaka i prvog premolara nadoknađuje izradom mosta koji ima sprijeda lateralni i oba centralna sjekutića kao nosače i drugi premolar kao stražnji nosač.

Kada nedostaju dva zuba, a između bezubih prostora se nalazi jedan preostali zub, potrebno je iskoristiti tri nosača, dva terminalna i jedan središnji. Tu postoji rizik od preopterećenja središnjeg nosača pa se zato preporučuje segmentiranje mosta odnosno elastična veza na

središnjem nosaču u obliku etečmena – klizača T oblika koji se postavlja na međučlan (patrica), a utor (matrica) na nosač mosta. Kod gornjih mostova, elastična veza postavlja se na distalnu stranu središnjeg nosača te će se pri opterećenju patrica utiskivati u utor na središnjem nosaču. Preporučuje se izraditi takav most iz legure tipa IV. Segmentiranje se ne preporučuje kada je središnji nosač lateralni sjekutić koji ima kratak i gracilan korijen (2).

6.3. Mostovi velikog raspona

Mostovi koji nadoknađuju tri ili više zuba, nazivaju se mostovima velikog raspona. Slobodan prostor od tri do četiri zuba stvara znatne poteškoće u sanaciji. Lučno spajanje stvara određeni rizik u sanaciji tog prostora. Opasnost se sastoji u nefiziološkom opterećenju zuba nosača zbog jakog utjecaja horizontalnih transverzalnih sila. Obično nastaje zaokretni moment sile oko jačeg nosača i dolazi do rasklimavanja i propadanja slabijeg nosača. U takvoj situaciji potrebno je podvostručiti nosače odnosno nije dovoljno sidrenje samo na nosače koji omeđuju prazan prostor (2-5, 11).

Manjak četiri gornja sjekutića nadomješta se sidrenjem na oba očnjaka samo ako se radi o gotovo linijskom spoju zuba nosača, fiziološkoj okluziji i zdravoj parodontnoj potpori zuba. Gornji prednji zubni luk više je izbočen od donjega. Moment izvrtanja mosta veći je što je dulja spojnica tjemena luka sa spojnicom zuba nosača. Ako je spojnica veća od korisne duljine korijena zuba nosača, preporučuje se uključivanje dodatnih nosača. Dakle, zbog učinka izvrtanja kao i torzije očnjaka u funkciji, dolazi u obzir podvostručenje nosača, uključivanjem prvog premolara (11).

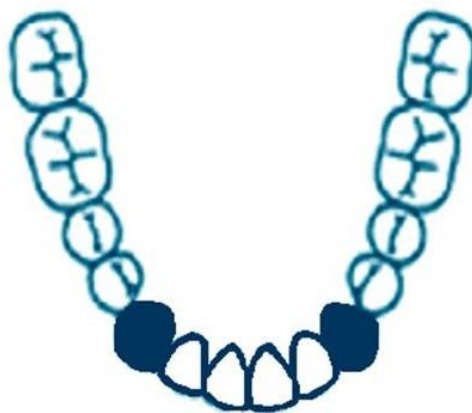Manjak dva premolara i prvog molara čest je slučaj koji se rješava izradom mosta od očnjaka do drugog molara. Ako je prisutan i treći molar, treba ga obavezno uključiti u mosnu konstrukciju jer će doći do njegove distalizacije i stvaranja džepa između ta dva posljednja zuba (4).

Gubitak četiri lateralna zuba, terminalna je indikacija za most. Izradit će se fiksni rad samo ako je treći molar dovoljno velike kliničke krune, parodontno zdrav i normalnih okluzijskih odnosa.

U donjoj čeljusti odnosi između nosača su obično prikladniji i donji kutnjak je sigurniji nosač od gornjega. No kod planiranja mostova većih raspona svakako valja uzeti u obzir i druge čimbenike kao što su:

- stanje suprotne čeljusti,
- konstitucija pacijenta,
- dob i spol,
- druge mogućnosti terapije (2).

Gubitak donja četiri sjekutića nadomješta se sidrenjem na očnjacima. Sanacija gubitka više od četiri zuba ovisi o tome koji su zubi izgubljeni kao i o topografskom odnosu preostalih zubi. Ako se radi o manjku više od četiri zuba u nizu, indicirana je djelomična proteza (4). Ukoliko u donjoj čeljusti nedostaju tri inciziva, a preostali inciziv je parodontološki loš i avitalan zub, indicirana je ekstrakcija preostalog inciziva i izrada mosta sidrenog na očnjacima (Slika4.) . Složenija je situacija kada nedostaje očnjak i još dva susjedna zuba. U tom slučaju nužno je uključiti sekundarne nosače koji imaju očuvan potporni aparat. Ako nedostaje očnjak i još tri susjedna zuba, izrada mosta je kontraindicirana. Posebni su slučajevi gdje nema tri, četiri ili pet zuba pri čemu između rezidualnih grebenova postoji središnji nosač. Neki od tih mostova se segmentiraju u slučaju očuvanog potpornog aparata zuba. Ako je koštana potpora zuba nosača oslabljena, preporučuje se izrada jednokomadne mosne konstrukcije koja rigidno povezuje nosače (3).



Slika 4. Šesteročlani most za nadoknadu donjih centralnih i lateralnih sjekutića, obostrano sidren na očnjacima

Ako se pak radi o malom broju nejednoliko raspoređenih zubi, tada se, zbog različite opteretivosti, preporučuje:

- vezati preostale zube fasetiranim ili teleskopskim kronicama,
- ukoliko je klinički dio duži od radikularnog, preporučljivo je skratiti kliničke krune i ekstraradikalnim pričvrscima na korijenskoj kapici ostvariti optimalnu vezu fiksno–mobilnih dijelova (izbjegavanje koronarne poluge) (2).

Zbog bezubih prostora uzrokovanim gubitkom više od tri zuba dolazi do jakog opterećenja preostalih zuba. Zato treba biti oprezan kod planiranja mostova dugih raspona te koristiti zdrave zube s dugim korjenovima te očuvanim parodontom i alveolarnom kosti. Također je bitan dovoljan gingivo-okluzijski prostor koji omogućava povećanje tijela mosta u svrhu njegovog pojačanja. Za mostove dugih raspona zato se koriste legure tipa IV s potpunim kronicama kao nosačima.

6.4. Polukružni most

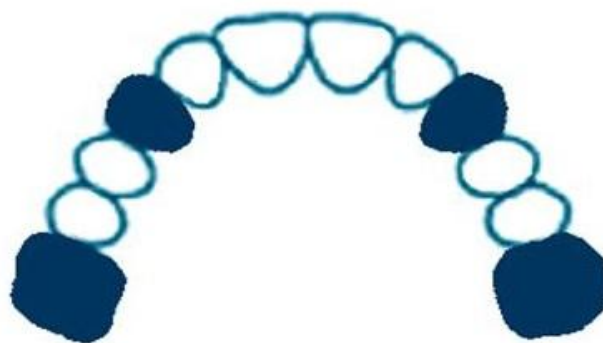Polukružnim mostom nazivamo jednodijelnu fiksno protetsku konstrukciju koja se proteže cijelom ili gotovo cijelom dužinom zubnog luka. Zbog velikog nedostatka zubi i određenog smještaja preostalih zubi, ne postoji mogućnost izrade više pojedinih ili segmentiranih mostova. Jedina opcija u takvom slučaju je izrada jednokomadne mosne konstrukcije koja povezuje preostale zube. Uvjet za tako konstruiran most je postojanje najmanje četiri dobra zuba nosača. Polukružni most može sadržavati od deset do četrnaest članova (2).

Bez obzira što je otpornost postojećih zuba nosača manja od otpornosti zuba koji se nadoknađuju, mogućnost izrade takvog mosta se temelji na krutom povezivanju površinski raspoređenih nosača. Kruto povezani nosači mogu se oduprijeti djelovanju horizontalnih sila dok je prilagodba na djelovanje vertikalnih sila zdravih zubi dostatna.

Površinski raspored zuba nosača postoji u slučajevima kad se nosači nalaze u svim segmentima zubnog luka. To znači da postoje zubi nosači u dva stražnja segmenta i u prednjem segmentu. Takav raspored nosača se dobro odupire djelovanju horizontalnih sila. Najbolje za stabilizaciju je kad postoje dva prva molara i dva očnjaka jer su to zubi koji imaju

dobar biološki čimbenik i dobro podnose vertikalno opterećenje (8, 9). Njihov raspored čini široki poligon s velikom površinom što doprinosi odupiranju horizontalnih sila (Slika5.) .

Bez obzira na prednosti takvog mosta spram mobilnih nadomjestaka, pri planiranju i izradi polukružnih mostova treba biti izrazito oprezan. Prvi problem koji se javlja je otežana paralelizacija nosača zbog njihovog površinskog rasporeda i velike udaljenosti među njima. S obzirom da se konstrukcija izrađuje u jednom komadu, već i mala neparalelnost samo jednog nosača onemogućuje pasivno sjedanje konstrukcije na svoje ležište (2). Drugu skupinu problema čini izrada jednokomadne konstrukcije u dentalnom laboratoriju. Zbog opsežne konstrukcije mogu nastati komplikacije prilikom ulaganja voštanog modela koje se očituju savijanjem ili deformacijom voštanog objekta. Kod ovako opsežnih konstrukcija smanjuje se preciznost izlivenog objekta što je obrnuto proporcionalno s veličinom odljeva. Sve ove nepravilnosti tijekom izrade mosne konstrukcije mogu rezultirati nepasivnim i nepreciznim dosjedom konstrukcije na ležište čime se gubi rubno zatvaranje i odgovarajuća zaštita zuba nosača. Zbog velikog opterećenja takve konstrukcije, potrebno je koristiti legure tipa IV. Treću skupinu problema čini završno cementiranje gotovog nadomjeska. Ako prilikom cementiranja most nema pasivan dosjed i ne sjeda dobro na nosače, dolazi do neadekvatnog rubnog zatvaranja i poremećaja okluzije. S obzirom da polukružni most predstavlja krutu poveznicu zuba nosača, poremećena okluzija samo jednog zuba dovodi do preopterećenja preostalih zuba, a time i do nesklada unutar cijelog stomatognatog sustava (2, 27).



Slika 5. Polukružni most sidren obostrano na očnjacima i prvim molarima

7. RASPRAVA

Svrha ovoga rada bila je ukazati na važnost pomnog i preciznog planiranja mostova - fiksnoprotetskih radova kao vrlo čestu opciju u zbrinjavanju gubitka već samo jednog zuba. Pregledom postojeće literature (1-27) možemo reći da je planiranje mosta važan i složen korak u postupku izrade protetskog nadomjeska. Budući je kliničko intraoralno stanje svakog pacijenta specifično na svoj način, potreban je individualan pristup svakom pacijentu.

Zubni lukovi nalaze se u dinamičkoj ravnoteži. Gubitkom već jednog zuba prekida se cjelovitost zubnog luka, a susjedni zubi nastoje se rotirati, naginjati ili čak pomicati u bezube prostore. Osim pomaka zubi agonista, često dolazi i do izrastanja antagonističkih zubi u bezubi prostor. Stoga je važno za napomenuti kako s protetskom terapijom treba započeti na vrijeme i uspostaviti ponovno izgubljenu i narušenu ravnotežu zubnih lukova, kako među zubima unutar jednog zubnog luka tako i među antagonističkim zubima. Drugim riječima, ako se sa protetskom terapijom ne započne na vrijeme i nesklad unutar zubnih lukova postane veći, to će i postupak planiranja fiksnoprotetske terapije biti zahtjevniji. Ukoliko se pojavi pacijent s dugotrajnim bezubim prostorom, kod kojega nije došlo (kompenzacija sustava) ili je došlo do neznatnog pomicanja, naginjanja ili urastanja susjednih i antagonističkih zubi, nije uvijek potrebno planirati izradu mosta. Ako pacijent ne uočava pogoršanje u funkcijskom, okluzijskom, estetskom ili bilo kojem drugom pogledu, dvojbeno je izraditi protetski nadomjestak (3). No to naravno nikako ne pobija preporuke o potrebi što ranijeg nadoknađivanja izgubljenih zubi, jer takvi su pacijenti vrlo rijetki. U postupku planiranja važna je iscrpna anamneza te detaljan klinički pregled uz analizu radioloških snimaka. U slučajevima nesaniranih usnih šupljina pacijenata s lošom oralnom higijenom, velikom aktivnošću karijesa te lošim parodontološkim stanjem, često je potrebna pretprotetska priprema pacijenta koja može uključiti oralno-kirurške, parodontološke, endodontske, restaurativne ili čak ortodontske zahvate.

Svaki protetski nadomjestak treba podnijeti određene količine žvačnog opterećenja. Ova činjenica posebno se odnosi na oblikovanje i izradu, odnosno ispravno planiranje i konstruiranje mostova budući da se sile, koje bi u normalnim uvjetima podnijeli i apsorbirali izgubljeni zubi, sada prenose preko međučlanova i sidara mosta na zube nosače, a preko njih na parodontni ligament i okolnu alveolarnu kost. To znači da zub nosač mora podnijeti svoje, ali i opterećenje za sve izgubljene zube bezubog prostora. Stoga bi zubi nosači trebali biti zdravi i vitalni zubi, ili pak adekvatno liječeni i ojačani nadogradnjama, bez periapikalnih

procesa i parodontnih džepova. Ne smiju biti pomični s obzirom na činjenicu da su u nadomjesku dodatno opterećeni. Korjenovi i potporno tkivo zubi nosača procjenjuje se omjerom krune i korijena, procijenom oblika korijena i procjenom područja parodontnog ligamenta. Najmanje prihvatljiv omjer kliničke krune i korijena je 1:1. Veći zubi imaju veće korijenske površine i bolje podnose žvačno opterećenje. Ukoliko se izgubi okolna alveolarna kost logično je da će zahvaćeni zubi imati manju sposobnost služiti kao zubi nosači. Raspon međučlanova u mostovima ovisi o zubima nosačima i njihovoj sposobnosti podnošenja dodatnog opterećenja. Stoga je važan biološki faktor zuba nosača. Po Tylmanu (28), dva zuba nosača nadoknađuju dva međučlana. Prema Johnstonu i sur. (29), Anteovo pravilo kaže da ukupna površina korijena zuba nosača mosta mora biti jednaka ili veća od ukupne površine korijena zuba koji se nadomještaju (30). Sukladno navedenom pravilu, ako ukupna korijenska površina zubi koje treba nadomjestiti prelazi korijensku površinu zubi nosača, izrada mosta postaje upitna. S kliničkog stajališta, možemo reći kako mostovi s kraćim rasponom imaju bolju prognozu od mostova s velikim rasponom. To se ipak ne može objašnjavati samo pretjeranim opterećenjem parodontnog ligamenta zubi nosača većih mostova. Neuspjehi uzrokovani patološkim stresom (preopterećenje) češće se pripisuju djelovanju sila izvrtanja i učinku poluge (3). Biomehanički čimbenici, ali i utjecaj vrste gradivnog materijala mosta također mogu utjecati na uspjeh/neuspjeh mostova velikog raspona (3). Osim navedenog, u planiranju, a time i za trajnost mosta važan je i topografski raspored preostalih zubi nosača odnosno radi li se o linijskom ili površinskom spajanju zuba nosača. Sve navedeno vodi zaključku kako je od velike važnosti pri planiranju mostova sagledati cjelokupnu kliničku situaciju pacijenta.

Fiksnoprotetski nadomjesci mogu biti jednostavni (nadomještaju jedan zub) ili složeni (veći bezubi prostor). Mostovi većeg raspona zahtijevaju veću otpornost članova i zuba nosača, bolju parodontnu potporu te vještinu stomatologa. Gubitak četiri susjedna zuba u zubnom luku iznimno se nadoknađuje fiksnoprotetskim nadomjeskom, uz uvjet dobrih bioloških čimbenika zubi nosača, zdravog parodontnog ligamenta te povoljnih okluzijskih odnosa. Ako treći molar predstavlja potencijalan zub nosač tada treba biti uspravan, gotovo bez mezijalnog nagiba, dugih, odvojenih korijenova, potpuno iznikao te zdrave pričvrstne keratinizirane gingive (3). Osim biomehaničkih, u planiranju mostova nezaobilazni su estetski i financijski čimbenici. Također je važno imati na umu načelo izrade „što jednostavnijeg nadomjeska“ (3). Često je određeni zahvat tehnički moguć, ali izrazito složen i teško izvediv u ustima. U tom je

slučaju potrebno sagledati sve možnosti te pronaći novo rješenje koje će zadovoljiti stomatologa i pacijenta te istovremeno biti izvedivo.

8. ZAKLJUČAK

Mostovi kao fiksno-protetski nadomjesci jedna su od mogućnosti liječenja i saniranja djelomične bezubosti. U planiranju protetske terapije djelomične bezubosti pacijentu je potrebno ukazati na sve prednosti i nedostatke mostova kao i na alternativne postupke poput implantološke terapije ili pak izrade djelomičnih proteza. Važno je zadovoljiti sve čimbenike kod planiranja mostova kako bi konačan rad zadovoljio odnosno kako bi protetska terapija bila uspješna. U postupku planiranja mostova potrebno je prvo razmotriti indikaciju za izradu takvog fiksno-protetskog nadomjeska – detaljna anamneza, klinički pregled i analiza radioloških snimaka. U postupku planiranja treba se voditi i biomehaničkim čimbenicima, ali također treba razmotriti želje i očekivanja pacijenta, njihovo opće zdravstveno stanje, kvalitetu oralne higijene te psihološki i socijalni status. Pri planiranju mostova potrebno je u obzir uzeti sljedeća načela: biološki čimbenik zuba nosača, fiziološko pravilo dvostrukog opterećenja i Anteovo pravilo, topografski položaj zuba nosača, način prijenosa i veličinu žvačnih sila, smjer uvođenja mosta, okluzijske odnose te odabir gradivnog materijala.

9. LITERATURA

1. Kranjčić J, Mikuš A, Peršić S, Vojvodić D. Factors affecting oral health-related quality of life among elderly Croatian patients. *Acta Stomatol Croat.* 2014;48(3):174–82.
2. Radlović-Pantelić S. Stomatološka protetika: fiksne nadoknade II deo. 2 izdanje. Janković S, editor. Beograd: GIP „Elvod-print“; 2000. 172 p.
3. Schillingburg H T, Hobo S, Whitsett L, Jacobi R, Brackett S. Osnove fiksne protetike. 3rd ed. Chicago, Berlin, Rio de Janeiro, Tokyo: Quintessence Publishing Co; 1997. 582 p.
4. Suvin M, Kosovel Z. Fiksna protetika. Zagreb: Školska knjiga; 1990. 323 p.
5. Čatović A. Klinička fiksna protetika. Zagreb: Sveučilište u Zagrebu, Stomatološki fakultet; 1999. 299 p.
6. Young A. Indications and the Diagnosis for Fixed Partial Denture Prosthesis. *J Am Dent Assoc.* 1950;41(3):289-95
7. Alharby A, Alzayer H, Almahlawi A, Alrashidi Y, Azhar S, Sheikho M et al. Parafunctional behaviors and its effect on dental bridges. *J Clin Med Res.* 2018; 10(2):73–6.
8. Schweitzer J, Schweitzer R, Schweitzer J. Free-end pontics used on fixed partial dentures. *J Prosthet Dent.* 1968;20(2):120-38.
9. Reynolds J M, Abutment selection for fixed prosthodontics. 1968;19(5):483-8.
10. Prasad D K, Hegde C, Bardia A, Prasad D A. Questionable abutments: general considerations, changing trends in treatment planning and available options. *J Interdiscip Dentistry.* 2013;3(1):12-7.
11. Singh S, Singh N. Treatment planning for fixed partial dentures. *Int J Oral Health Med Res.* 2015;2(2):99-101
12. Lulic M, Bragger U, Lang NP, Zwahlen M, Salvi GE. Ante's (1926) law revisited: a systematic review on survival rates and complications of fixed dental prostheses (FDPs) on severely reduced periodontal tissue support. *Clin Oral Impl.* 2007;18(3):63-72.
13. Rehman P, Podhorsky A, Schaaf D, Rudel K, Wostmann B. Long-span fixed dental prostheses not meeting Ante's law: a retrospective analysis. *Quintessence Int.* 2015;46(1):51-7.
14. Zarina R, Jaini J, Raj R S. A systematic approach for rehabilitation of occlusion in fixed partial denture. *Int J Prev Clin Dent Res.* 2017;4(2):136-41.

15. Brehm T W. Diagnosis and treatment planning for fixed prosthodontics. *J prosthet dent.* 1973;30(6):876-881
16. Čatović A, Komar D, Čatić A, Jakovac M, Mehulić K, Vojvodić D, Kovačić I, Uhač I. *Klinička fiksna protetika-krunice*. Prvo izdanje. Zagreb: Medicinska naklada; 2015. 198 p.
17. Tan K, Pjetursson BE, Lang NP, Chan ESY. A systematic review of the survival and complication rates of fixed partial dentures (FPDs) after an observation period of at least 5 years. III. Conventional FPDs. *Clin. Oral Impl. Res.* 2004;15:654–66.
18. Bergman L, Milardović Ortolan S, Viskiće J, Mehulić K. Inlay mostovi. *Sonda.* 2012;13(24):27-9.
19. Ravasini G. *Clinical procedure for partial crowns, inlays, onlays and pontics, and atlas*. Chicago: Quintessence publishing Co; 1985.161 p.
20. Jerolimov V, urednik. *Osnove stomatoloških materijala* [Internet]. Zagreb: Sveučilište u Zagrebu, Stomatološki fakultet; 2005 [cited 2005 Jun 20]. Available from: http://bib.sfzg.hr/files/user/ipelivan/Osnove_stomatoloskih_materijala.pdf.
21. Stipetić J. Utjecaj fiksnoprotetskih konstrukcija izrađenih iz srebro-paladijske legure na bakterijsku floru usne šupljine [Disertacija]. Zagreb: 1998.
22. Mehulić K. *Keramički materijali u stomatološkoj protetici*. Zagreb: Školska knjiga; 2010. 114 p.
23. Mehulić K. Utjecaj temperaturnih promjena na mikrostrukturu IPS Empress keramike [Disertacija]. Zagreb: Stomatološki fakultet Sveučilišta u Zagrebu;1996.
24. Kosovel Z, Nikšić D, Suvin M. *Materijali za stomatološku protetiku*. Stomatološki fakultet Sveučilišta u Zagrebu; 1996.
25. Bergman V, Čatović A, Fiket D. Vlaknasto ojačani kompoziti i ceromeri u stomatologiji. *Medix.* 2004;(10)52:133-6.
26. Pokorny PH, Wiens JP, Litvak H. Occlusion for fixed prosthodontics: a historical perspective of the gathological influence. *J prosthet dent* 2008;99(4):299-313.
27. Čatović A, Stipetić J. Važnost oralne higijene u održavanju fiksnih protetskih radova. *Medix.* 1999;24:93-5.
28. Tylman SD. *Theory and practice of crown and fixed partial prosthodontics (bridge)*. 6th ed. St Louis: Mosby Co; 1970. 17 p.

29. Johnston JF, Phillips RW, Dykema RW. Modern practice in crown and bridge prosthodontics. 3rd ed. Philadelphia: WB Saunders Co; 1971. 11 p.
30. Ante IH. The fundamental principles of abutments. Mich State Dent Soc Bull. 1926;8:14-23.

10. ŽIVOTOPIS

Tadej Zavadlav rođen je 2. svibnja 1992. godine u Ljubljani. Nakon uspješno završene osnovne škole upisuje gimnaziju Šiška u Ljubljani koju završava 2011 godine. Stomatološki fakultet Sveučilišta u Zagrebu upisuje 2012. godine. Tijekom studija bio je član košarkaške ekipe Stomatološkog fakulteta, a posljednje dvije godine i kapetan. Posljednje tri godine radi kao dentalni asistent u jednoj stomatološkoj ordinaciji u Zagrebu te je stekao dodatno znanje i iskustvo u struci.