

Mini dentalni implantati za retenciju, stabilizaciju i bolje podupiranje djelomičnih proteza

Stilinović, Tena

Master's thesis / Diplomski rad

2018

Degree Grantor / Ustanova koja je dodijelila akademski / stručni stupanj: **University of Zagreb, School of Dental Medicine / Sveučilište u Zagrebu, Stomatološki fakultet**

Permanent link / Trajna poveznica: <https://um.nsk.hr/um:nbn:hr:127:313289>

Rights / Prava: [Attribution-NonCommercial 3.0 Unported](#) / [Imenovanje-Nekomercijalno 3.0](#)

Download date / Datum preuzimanja: **2025-01-04**



Repository / Repozitorij:

[University of Zagreb School of Dental Medicine Repository](#)





SVEUČILIŠTE U ZAGREBU
STOMATOLOŠKI FAKULTET

Tena Stilinović

**MINI DENTALNI IMPLANTATI ZA
RETENCIJU, STABILIZACIJU I BOLJE
PODUPIRANJE DJELOMIČNIH PROTEZA**

Diplomski rad

Zagreb, 2018

Rad je ostvaren na: Stomatološkom fakultetu Sveučilišta u Zagrebu, Zavod za mobilnu protetiku

Mentor rada: Sanja Peršić Kiršić, doc.dr.sc., Stomatološki fakultet Sveučilišta u Zagrebu

Lektor hrvatskog jezika: Ljiljana Tonkić, prof. hrvatskoga jezika i književnosti

Lektor engleskog jezika: Vlatka Šnobl, magistra edukacije engleskoga jezika i književnosti, magistra edukacije bohemistike

Sastav Povjerenstva za obranu diplomskog rada:

1. _____
2. _____
3. _____

Datum obrane rada: _____

Rad sadrži: 44 stranice

0 tablica

24 slike

1 CD

Osim ako nije drukčije navedeno, sve ilustracije (tablice, slike i dr.) u radu su izvorni doprinos autora diplomskog rada. Autor je odgovoran za pribavljanje dopuštenja za korištenje ilustracija koje nisu njegov izvorni doprinos, kao i za sve eventualne posljedice koje mogu nastati zbog nedopuštenog preuzimanja ilustracija odnosno propusta u navođenju njihovog podrijetla.

Ovaj rad posvećujem svojim roditeljima, koji su vjerovali u mene i bili mi najveća podrška tijekom cijelog školovanja. Hvala vam!

Veliko hvala mojoj mentorici na izuzetnoj pomoći, stručnosti i savjetima tijekom pisanja ovog rada, ali i studiranja.

Hvala Dini na svakom osmijehu i suzi koji su upotpunili ovo životno razdoblje, bez tebe ovo putovanje ne bi bilo isto.

Hvala mojoj Jeleni na vječitom slušanju i svakoj riječi ohrabrenja, bratu Marku, teti Meliti, Teni i Marku, bez vas ovo ne bi bilo moguće.

Na kraju, najveće hvala mom Grgi na vjernom slušanju. 18 godina s tobom bilo je premalo.

Mini dentalni implantati za retenciju, stabilizaciju i bolje podupiranje djelomičnih proteza

Sažetak

Kao cjelina, stomatognati sustav ima više funkcija: žvačnu (odgrizanje, usitnjavanje, žvakanje hrane), okluzijsku (stabilizacija donje čeljusti prema gornjoj), fonetsku (tvorba glasova), psiho-socijalnu (suživot i funkcioniranje pojedinca u društvu) te estetsku (izgled orofacijalne regije). Svih pet funkcija je usko povezano i iznimno utječu, kako na fizičko, tako i psihičko i opće zdravlje pojedinca. U današnje vrijeme svjedoci smo sve bržih promjena i napretka, kako u znanstvenom i tehnološkom, tako i u području stomatološke protetike. Iako danas još uvijek postoji velika potreba za izradom konvencionalnih djelomičnih proteza, sve je više pacijenata koji pokazuju nezadovoljstvo funkcijom i estetikom koje one pružaju. Premda je ugradnja standardnih implantata na prostor žvačnih centara za retenciju i stabilizaciju djelomičnih proteza pokazala velike prednosti, kod velikog broja pacijenata njihova ugradnja nije moguća zbog atrofije alveolarnog grebena i smanjenja bukolingvalne ili bukopalatinalne širine grebena. Mini dentalni implantati zbog svog uskog promjera u tim slučajevima igraju ključnu ulogu; osiguravaju bolju retenciju i podupiranje proteza u odnosu na konvencionalne proteze, smanjuju resorpciju stražnjih dijelova rezidualnih alveolarnih grebena, smanjuju potrebu za invazivnim zahvatima i augmentacijom grebena, štite preostale zube od preopterećenja i ispadanja, smanjuju rotacijske kretnje i značajno povećavaju žvačnu funkciju i zadovoljstvo pacijenata.

Ključne riječi: stomatognati sustav; djelomična bezubost; djelomična proteza; mini dentalni implantati

Mini dental implants for retention, stabilisation and better support of removable partial dentures

Summary

Oral cavity has the following functions: mastication (biting, crushing and chewing of food), occlusal (stabilizing of upper and lower jaws), phonetics (making of sounds), psychosocial (living and acting of individual within society) and aesthetic (appearance of orofacial area). All five functions are closely related and have a significant influence on physical, mental and general health of an individual. In today's world, we are witnesses of fast changes and progress in science and technology, but also in the area of dental prosthetics. Even though there is still a widespread need for conventional, removable partial dentures, there are more and more patients who are expressing their dissatisfaction with their function and aesthetics. The placement of standard implants in strategic positions for retention and support of removable partial dentures has shown some important advantages. Yet, this is not possible in many cases due to the resorption of alveolar ridge and decrease of buccolingual or buccopalatal alveolar ridge width. Because of their narrow diameter, mini dental implants have a key role in such cases: they assure better retention and support of denture in regards to removable partial dentures, reduce the resorption of distal parts of residual alveolar ridge, decrease the need for invasive procedures and augmentation of the ridge. In addition, mini implants protect the remaining teeth from overburden and falling out, they reduce rotational movements and significantly increase mastication function, as well as the overall satisfaction of patients.

Key words: oral cavity; partially edentulous; removable partial denture; mini dental implants

SADRŽAJ

1. UVOD	1
2. POSLJEDICE DJELOMIČNOG GUBITKA ZUBA	4
3. KLASIFIKACIJA DJELOMIČNE BEZUBOSTI	7
3.1. Topografska klasifikacija djelomične bezubosti	8
3.2. Funkcijska klasifikacija	9
3.2.1. Gingivalno opterećenje	9
3.2.2. Dentalno opterećenje	10
3.2.3. Gingivodentalno/ dentogingivalno opterećenje	10
4. PROTETSKA TERAPIJA DJELOMIČNE BEZUBOSTI	11
4.1. Problematika djelomične proteze	12
4.2. Dinamika, kinetika i statika djelomične proteze	12
4.3. Podupiranje djelomične proteze	13
5. SREDSTVA ZA RETENCIJU DJELOMIČNE PROTEZE	14
5.1. Kvačice	15
5.2. Attachmenti	17
5.3. Teleskopska krunica	17
5.4. Prečke	17
6. SREDSTVA ZA STABILIZACIJU DJELOMIČNE PROTEZE	18
6.1. Upirači	19
7. RETENCIJA DJELOMIČNE PROTEZE POMOĆU IMPLANTATA	20
8. MINI DENTALNI IMPLANTATI	26
8.1. Indikacije za mini dentalne implantate	28
8.2. Prednosti mini dentalnih implantata	28
8.3. Nedostaci mini dentalnih implantata	29
8.4. Retencija djelomične proteze mini dentalnim implantatima	29
9. RASPRAVA	34
10. ZAKLJUČAK	37
11. LITERATURA	39
12. ŽIVOTOPIS	43

Popis skraćenica

MDI- mini dentalni implantat

ITI- International Team for Implantology

SLA- sandblasted and acid- etched

OHRQoL- Health- Related Quality of Life

OHIP- The Oral Health Impact Profile

CFQ- Chewing function questionnaire

OES- Orofacial Esthetic Scale

Stomatognati sustav je složena cjelina koju tvore zubi, parodontna tkiva, kosti gornje i donje čeljusti sa svojim mekim tkivima, čeljusni zglobovi, žvačni mišići, jezik i žlijezde slinovnice. Svaka navedena komponenta ima određenu zadaću i tako doprinosi uravnoteženom funkcioniranju sustava. Osnovne funkcije stomatognatnog sustava su žvačna, okluzijska, fonetska, psiho-socijalna te estetska funkcija. Svih pet funkcija su usko povezane i izuzetno utječu, kako na fizičko, tako i psihičko te opće zdravlje pojedinca (1).

Tijekom života dolazi do brojnih promjena u stomatognatom sustavu. Gubitkom zuba narušava se sklad i potpuna funkcija stomatognatog sustava, a jedan od najboljih pokazatelja utjecaja stanja usne šupljine na žvakanje i kvalitetu života pojedinca je broj preostalih zuba s kojima bi pojedinac trebao nesmetano i dalje funkcionirati. U današnje doba, najčešći uzrok gubitka zuba je karijes, a zatim bolesti parodonta i trauma. Gubitak bilo kojeg zuba uzrokuje promjene na odgovarajućem dijelu alveolarnog nastavka, susjednim zubima, zubima suprotne čeljusti, međusobnom položaju obiju čeljusti, visini međučeljusnog prostora, okluziji i artikulaciji, fizionomiji lica, aktu gutanja, fonaciji, čeljusnom zglobu te slušnom organu i okolnim tkivima (1).

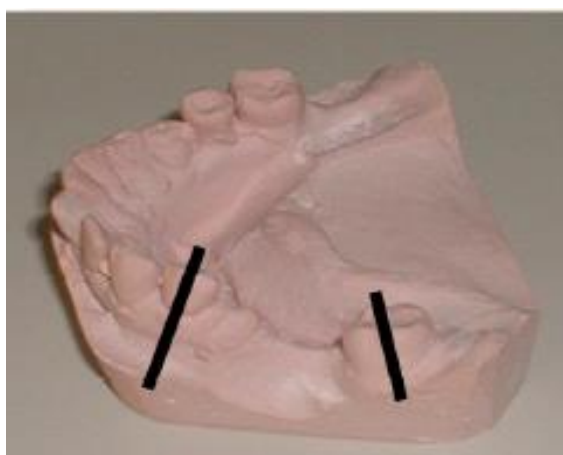
Razvojem stomatologije mogućnosti sanacije različitih oblika djelomične bezubosti kreću se od djelomičnih proteza retiniranih lijevanim kvačicama kojima je nedostatak estetika i kompromitiranje zuba nosača kvačicom; preko kombiniranih protetskih radova koji se sastoje od mobilnog dijela (djelomična proteza koja se može izvaditi iz usta) i fiksnog dijela kojeg čini cementirana konstrukcija, do suvremenih implanto-protetskih nadomjestaka (proteza ili fiksni rad retinirani konvencionalnim ili mini dentalnim implantatima). Dakle, tendencija za što boljom retencijom, stabilizacijom i estetikom, dovela je do razvoja naprednijih elemenata za retenciju djelomičnih proteza poput standardnih i mini dentalnih implantata.

Kod djelomičnih proteza retiniranih implantatima utvrđena je smanjena resorpcija rezidualnog grebena u distalnim dijelovima čeljusti i poboljšanje žvakanja te unos hranjivih tvari (2,3). Iako su mnoga istraživanja o djelomičnim protezama retiniranih standardnim implantatima pokazala porast zadovoljstva pacijenata i visoku stopu preživljavanja implantata postavljenih u distalnoj regiji, oni zahtijevaju dovoljnu širinu alveolarnog grebena ($> 5,5$ mm), inače su potrebni postupci augmentacije kosti, što povećava rizik od nastanka mogućih nuspojava, a to sve povećava troškove i trajanje liječenja (3,4).

Na žalost, kod nekih pacijenata nije moguće smjestiti implantate na za to predviđena mjesta (molarna i premolarna regija) zbog nedovoljne širine koštanog tkiva. Kod takvih pacijenata kao rješenje predložena je protetska alternativa u obliku mini dentalnih implantata (MDI) čiji je promjer $\leq 2,9$ mm (5-7). Dodatne prednosti MDI su pojednostavljeni postupci liječenja, niski troškovi, nije nužno otvaranje mukoperiostalnog režnja čime se smanjuje trauma tkiva i kosti, skraćuje razdoblje ozdravljenja i smanjuje bol. Svrha ovoga rada je pobliže prikazati suvremenije metode retencije i stabilizacije djelomičnih proteza, zbog manjka podataka o mini dentalnim implantatima postavljenim na strateškim pozicijama u svrhu bolje retencije i stabilizacije djelomičnih proteza. Bez obzira na vrstu retencije, samo dobro isplanirana protetska terapija i precizno izrađen protetski rad može preuzeti zadaću očuvanja i ponovnog uspostavljanja harmonične funkcije svih dijelova stomatognatog sustava (8).

2. POSLJEDICE DJELOMIČNOG GUBITKA ZUBA

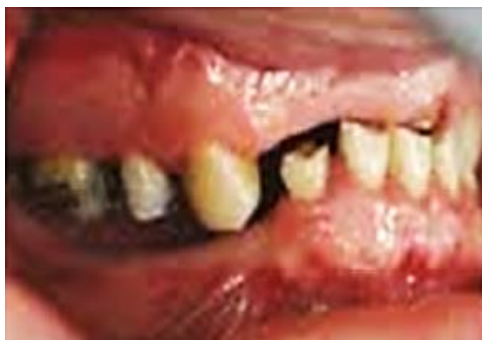Djelomičan gubitak zuba uzrokuje resorpciju koštane alveole, a tok i iznos resorpcije su individualni. Obično se alveola resorbira samo djelomično, a iznos resorpcije ovisi i o prethodnom stanju zuba. Ako su zubi bili parodontozni i konačna atrofija će biti veća. Prekidom zubnog niza i gubitkom kontaktnih točaka, susjedni zubi se pomiču, naginju, izvrću i rotiraju prema slobodnom prostoru pod djelovanjem sila. Prednji zubi se pomiču distalno kao i premolari, a molari se mezijaliziraju (Slika 1). Nakon toga nestaju fiziološki odnosi među zubima pa se stvaraju predilecijska mjesta za nakupljanje hrane i plaka, nastanak aproksimalnog karijesa i gingivitisa, a kasnije i parodontitisa. Pomiču se i antagonistički zubi u suprotnoj čeljusti koji su izgubili kontaktnu točku. Oni izrastaju do uspostavljanja ponovnih kontakata pa često stvaraju okluzijske interference (8).



Slika 1. Mezijalizacija i distalizacija kruna zuba uslijed gubitka susjednog zuba;

preuzeto uz dopuštenje autora: doc. dr. sc. Peršić Kiršić

Gubitak prednjih zuba prvenstveno je estetski problem i stvara smetnje fonacije, dok gubitak stražnjih zuba, uslijed gubitka potporne zone, mijenja međučeljusne odnose u vertikalnoj i horizontalnoj relaciji. Kao rezultat toga, donja čeljust rotira se obrnuto od smjera kazaljke na satu, a temporomandibularni zglobovi prema gore i sitalno, što za posljedicu može imati bol, škljocaje i pucketanje u temporomandibularnom zglobu, zujanje u ušima i slabljenje sluha te glavobolju oko očiju, na tjemenu i zatiljku (Slika 2).



Slika 2. Klinički prikaz promjena uslijed gubitka zuba u lateralnom i frontalnom segmentu;

preuzeto uz dopuštenje autora: doc. dr. sc. Peršić Kiršić

Snižavanjem visine zagriža poremećen je i refleks gutanja pa pacijent često gura jezik između zubnih lukova kao kompenzaciju gubitka zuba. Skraćanjem donje trećine lica, mijenja se tonus mišića, obrazni mišić upada u usta, nazolabijalna i mentolabijalna brazda su izraženije te, uz navedene promjene i sekundarnu progeniju, lice dobiva starački izgled. Osim fizionomije mijenja se i fonacija. Kod izgovora suglasnika odnos između usana, gornjih i donjih prednjih zuba te jezika mora biti fiziološko- anatomski, a on nestaje s gubitkom prednjih zuba. To često rezultira nejasnim izgovaranjem glasa "s" što se naziva sigmatizam (9).

3. KLASIFIKACIJA DJELOMIČNE BEZUBOSTI

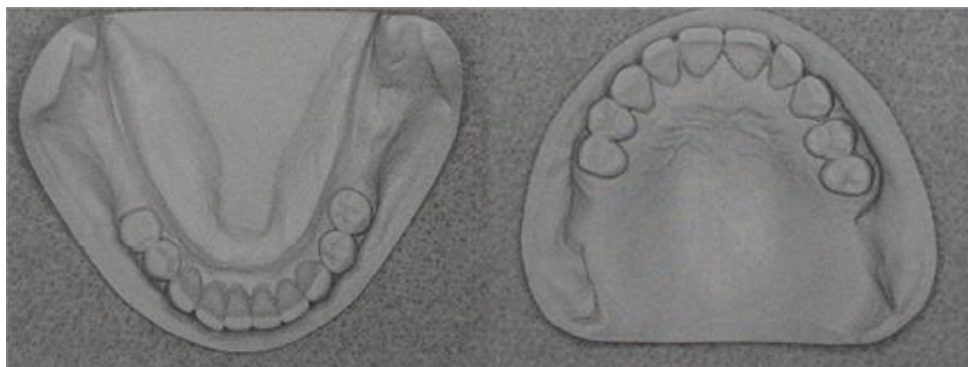
Kako bi olakšali planiranje i izradu djelomične proteze, djelomičnu bezubost potrebno je klasificirati. Klasifikacije djelomične bezubosti možemo podijeliti na topografske (statičke) te funkcionalne (dinamičke) (10).

3.1. Topografska klasifikacija djelomične bezubosti

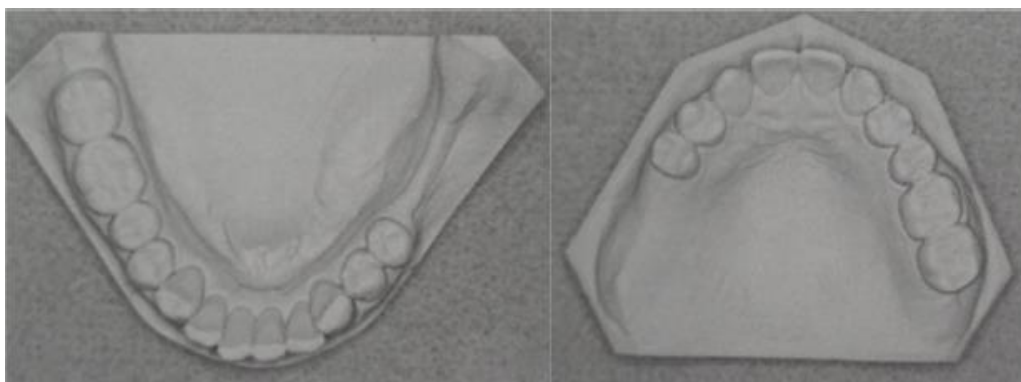
Topografske klasifikacije djelomične bezubosti temelje se na načinu razmještaja preostalih zuba i njihovom odnosu prema bezubim prostorima (10). Najpoznatije klasifikacije su po Wildu, Kennedyju te Eichneru (1).

Klasifikacija po Wildu ima tri klase. Klasa I označava da je zubni luk prekinut, klasa II predstavlja skraćeni zubni luk, a klasa III prekinuti i skraćeni zubni luk.

Druga topografska klasifikacija koja se često primjenjuje je klasifikacija po Kennedyju koja za kriterij također uzima odnos slobodnih prostora prema preostalim zubima te ima 4 glavne klase s podklasama (1). Klasa I označava obostrano skraćeni zubni luk, klasa II jednostrano skraćeni zubni luk, klasa III lateralno prekinuti zubni luk te klasa IV frontalno prekinuti zubni luk (Slika 3, 4).



Slika 3. Klasa I po Kennedyju, obostrano skraćeni zubni luk;
preuzeto dopuštenjem autora: doc. dr. sc. Peršić Kiršić



Slika 4. Prikaz modela donje i gornje čeljusti, klasa II po Kennedyju, jednostrano skraćeni zubni luk; preuzeto dopuštenjem autora: doc. dr. sc. Peršić Kiršić

Za razliku od Wilda i Kennedyja, čije se klasifikacije odnose samo na jednu čeljust, Eichner je u obzir uzeo i međusobni odnos preostalih zuba u gornjoj i donjoj čeljusti. Usnu šupljinu podijelio je u četiri potporne zone, dvije čine premolari, a dvije molari. Kod klase I postoji antagonistički dodir u svim potpornim zonama, kod klase II postoje antagonistički dodiri, ali ne u svim potpornim zonama, dok kod klase III ne postoje antagonistički dodiri (10).

3.2. Funkcijska klasifikacija

Funkcijska klasifikacija u obzir uzima sile koje se stvaraju prilikom funkcije stomatognatog sustava te njihov put i smjer prijenosa preko djelomične proteze na tkiva u usnoj šupljini. Prijenos žvačnog tlaka se prema načinu opterećenja tkiva u funkciji dijeli na: gingivalni, dentalni te gingivodentalni/ dentogingivalni (10).

3.2.1. Gingivalno opterećenje

Gingivalne djelomične proteze svojim konstrukcijskim elementima opterećuju sluznicu, a preko nje i kost. Kvaliteta kosti i sluznice određuje koliko je moguće maksimalno opteretiti ležište, a ono je za sluznicu 2-3 kg/cm² (10). Ako se sluznica preopteretiti nastaje upala

sluznice i resorpcija kosti, tj. bezubog grebena, proteza “sjeda”, kvačica dolazi u niži položaj, i gubi svoju funkciju.

3.2.2. Dentalno opterećenje

Dentalne proteze prenose žvačne sile samo na zube i njihov parodont, a baza proteze odstoji od sluznice što osiguravaju elementi kao što je upirač. Ako se previše opterete zubi, mogu se rasklimati (bitan je i smjer sile, ne samo veličina sile jer je zub otporan samo na aksijalno opterećenje). Zub je osnovni nosač funkcije stomatognatog sustava stoga je poželjno da opterećenje bude dentalno (10).

3.2.3. Gingivodentalno/dentogingivalno opterećenje

Gingivodentalne djelomične proteze prenose žvačni tlak istovremeno na sluznicu i zube. Ovisno o tome je li opterećenje pretežno na sluznicu ili zube, razlikujemo gingivodentalno i dentogingivalno opterećenje (1).

4. PROTETSKA TERAPIJA DJELOMIČNE BEZUBOSTI

Cilj protetske terapije djelomične bezubosti je obnoviti poremećenu funkciju i estetiku stomatognatnog sustava nakon gubitka zuba te spriječiti i usporiti promjene sa protetskim radom, fiksnim ili mobilnim, kao sredstvom te terapije. Razvojem stomatologije mogućnosti sanacije različitih oblika djelomične bezubosti kreću se od djelomičnih proteza retiniranih lijevanim kvačicama kojima je nedostatak estetika i kompromitiranje zuba nosača kvačicom; preko kombiniranih protetskih radova koji se sastoje od mobilnog dijela (djelomična proteza koja se može izvaditi iz usta) i fiksnog dijela kojeg čini cementirana konstrukcija do suvremenih implanto-protetskih nadomjestaka (proteza ili fiksni rad retinirani konvencionalnim ili mini dentalnim implantatima). Djelomična proteza je i danas najjeftinije, najjednostavnije i najčešće korišteno sredstvo za sanaciju djelomične bezubosti. Djelomičnom protezom se nadomješta gubitak određenog broja zuba, a izrađena je tako da je pacijent može izvaditi iz usta. Indicirana je kada broj ili raspored preostalih zuba ne omogućava izradu fiksne konstrukcije (11).

4.1. Problematika djelomične proteze

Specifična problematika djelomične proteze je u prijenosu i razmještaju žvačnog opterećenja. Važno je svaku djelomičnu protezu, ako to uvjeti dozvoljavaju, što je više moguće poduprijeti na uporišnim zubima. Osnovno pravilo je da se opterećenje uporišnih zuba mora prilagoditi njihovoj biološkoj vrijednosti. Opterećenje se mora raspodijeliti tako da se izbjegne štetno djelovanje sila na preostale zube i sluznicu. Što je broj preostalih zuba manji, veća je mogućnost njihova daljnjeg gubitka (12). Poželjno je da ono bude dentalno i poligonalno razmješteno, ali kakvo će biti ovisi o broju i razmještaju preostalih zuba i stanju parodonta.

4.2. Dinamika, kinetika i statika djelomične proteze

Kod djelomične proteze razlikujemo dinamiku, kinetiku i statiku. Dinamika i kinetika djelomične proteze obuhvaćaju sva pomicanja proteze koja se javljaju kao posljedica funkcijskog i parafunkcijskog opterećenja. Statika djelomične proteze obuhvaća ravnotežu sile i uvjet je za osiguravanje stabilnog položaja proteze za vrijeme žvačnog opterećenja. Osnovni zahtjev je da konstrukcija mora biti čvrsta i kruta kako bi se osigurala ravnomjerna raspodjela sila, smanjilo pomicanje proteze, te se konstrukcija oduprla deformaciji pod opterećenjem (1).

4.3. Podupiranje djelomične proteze

Podupiranje djelomične proteze ovisno je o broju i razmještaju preostalih zuba, a može biti: 1) kvadratično i poligonalno, 2) trokutasto, 3) linearno i 4) točkasto. Za statiku proteze povoljno je dentalno opterećenje i poligonalno podupiranje. Samo kod kvadratično i poligonalno raspoređenog dentalnog opterećenja kod kojeg se umjetni zubi nalaze unutar poligona podupiranja, nema rotacije i štetnog djelovanja sila izvrtanja (1).

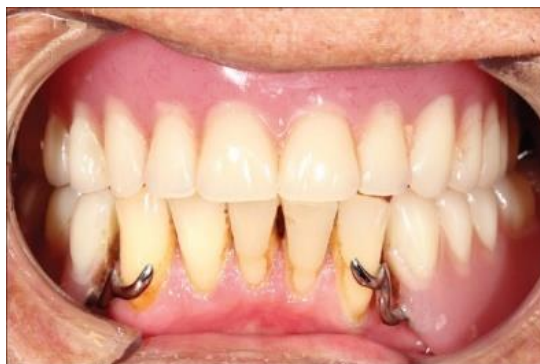Tijekom funkcijskih i parafunkcijskih opterećenja nastaju sile iz raznih smjerova, stoga je kod planiranja djelomične proteze od velike važnosti kompenzirati te sile, osigurati miran ležaj proteze i spriječiti njeno odizanje. To se postiže stabilizacijskim i retencijskim elementima proteze.

5. SREDSTVA ZA RETENCIJU DJELOMIČNE PROTEZE

Pod pojmom retencije podrazumijevamo suprotstavljanje djelovanju sile koja potpuno ili djelomično nastoji protezu odvojiti od njezinog ležišta, tj. suprotstavljanje djelovanju vertikalnih sila (1). U mirnom statičkom položaju, sredstva retencije ostaju u stanju stabilne ravnoteže. Tek pod djelovanjem vertikalnih i horizontalnih sila, sredstva retencije se aktiviraju. Sredstva za retenciju možemo podijeliti na glavna i pomoćna. Glavna su ona koja se izravno hvataju na zube, a to su: kvačice, kopče (attachmenti), teleskopske krunice i prečke. Pomoćna sredstva služe samo kao dopuna glavnima, a to su podminirane aproksimalne površine zuba ili podminirani grebeni (9).

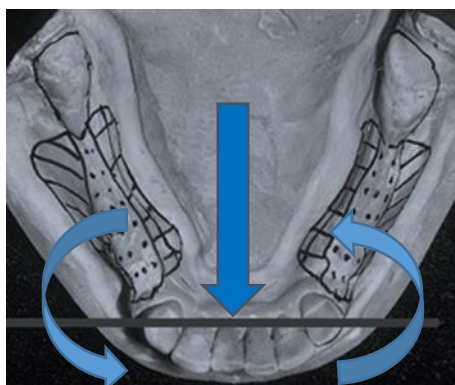
5.1. Kvačice

Najjednostavnija, najjeftinija i najčešće upotrebljavana sredstva za retenciju djelomičnih proteza su kvačice (Slika 5). Izrađuju se od elastične žice ili lijevanje legure. Retencija kvačice temelji se na elastičnosti koja omogućuje da se kvačica hvata ispod najvećeg opsega zuba (10).



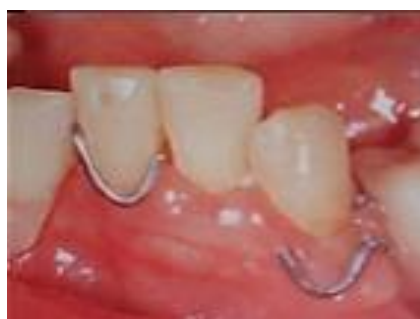Slika 5. Djelomična proteza s kvačicama kao retencijskim sredstvom;
preuzeto dopuštenjem autora: doc. dr. sc. Peršić Kiršić

Na žalost, kvačice imaju i neke nedostatke. Ponajprije to je njihova vidljivost i neestetika, zbog čega se danas sve više izbjegavaju. No to nije jedini problem. Kod mukozno nošene djelomične proteze s kvačicama i linearnim opterećenjem, u slučaju obostrano ili jednostrano skraćenog zubnog luka (Kennedy klasa I i II), uslijed funkcijskih i parafunkcijskih opterećenja dolazi do rotacije proteze oko uporišnog zuba, slijeganja proteze i resorpcije kosti u distalnim dijelovima (Slika 6). Jedno istraživanje iz Švedske pokazalo je da je samo 42% djelomičnih proteza retiniranih kvačicama u upotrebi nakon 8 godina funkcije (13).



Slika 6. Rotacija proteze oko uporišnih zuba; preuzeto dopuštenjem autora: doc. dr. sc. Peršić Kiršić

Kvačica rasklimava zub nosač, sliježe gingivno prilikom žvakanja što za posljedicu ima oštećuje parodonta i gingive te gubitak uporišnog zuba (Slika 7). Također, istraživanja pokazuju da se na uporišnim zubima u djelomičnim protezama u 31,6% pojavljuju karijesne lezije (14).



Slika 7. Oštećenje parodonta i gingive uslijed slijeganja kvačice; preuzeto dopuštenjem autora: doc. dr. sc. Peršić Kiršić

Stoga je kod skraćenog zubnog niza indicirana dento-mukozno nošena djelomična proteza s indirektno postavljenim upiračima (na mezijalnoj strani uporišnog zuba). Na taj način se djelomično smanjuje slijeganje proteze i resorpcija grebena u distalnim dijelovima. Težnja za boljom stabilizacijom, retencijom i boljim estetskim izgledom, dovela je koncem 19. i početkom 20. stoljeća do razvoja prihvatljivijih retencijskih elemenata kao što su kopče, teleskopske krunice, prečke te implantati.

5.2.Attachment

Veliki interes i želja u stručnim krugovima da nađu rješenje za neestetske kvačice, dovelo je do izuma kopči ili attachmenta. Svaki attachment sastoji se od patrice i matrice, a retencija se ostvaruje trenjem, elastičnošću materijala, konusnim efektom, mehaničkim spajanjem te magnetom (15).

5.3. Teleskopska krunica

Teleskopska krunica je dvostruka krunica koja se sastoji od unutrašnje i vanjske navlake. Vanjska se navuče na unutrašnju po principu teleskopa, dok se unutrašnja pričvršćuje na bataljak zuba. Retencija se ostvaruje trenjem, a kako ne bi brzo popustila, krunica mora biti izrađena od jako tvrde platin-zlatne legure. Teleskopskom krunicom žvačni tlak se prenosi po dužinskoj osi zuba, što dobro stabilizira protezu (10).

5.4. Prečke

Prečke su retencijska sredstva koja spajaju dvije krunice i premošćuju slobodan prostor između dva zuba. U bazi proteze izdubljen je negativ prečke u obliku kanala (matrica) dok sama prečka predstavlja patricu. One omogućuju estetsko, tj. nevidljivo rješenje retencije i aksijalno opterećenje (16).

6. SREDSTVA ZA STABILIZACIJU DJELOMIČNE PROTEZE

Nije dovoljno da sredstva za retenciju spriječe ispadanje proteze iz usta, nego je potrebno da proteza u funkciji bude posve mirna na svom ležištu, da se ne ljulja i ne rotira. To se postiže sredstvima za stabilizaciju. Osnovno pravilo stabilizacije glasi: baza je stabilna ako crta koja spaja retencione zube prolazi kroz bazu proteze i dijeli ju na približno dva jednaka dijela. Najvažniji stabilizacijski elementi su sekundarni luk i okluzalni upirači. Da bi ispunjavali svoju zadaću, moraju biti smješteni ispred retencione crte, tj. ispred crte koja spaja retencione zube (10).

6.1. Upirači

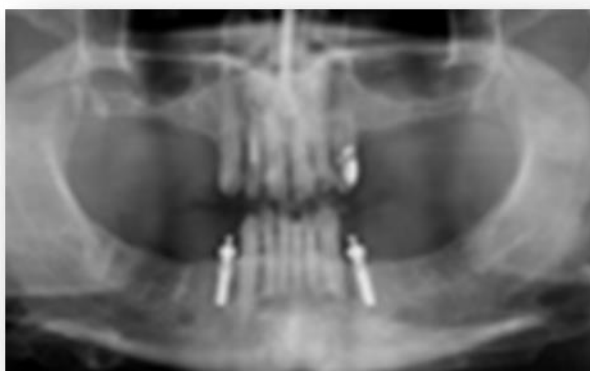Najčešće upotrebljavano sredstvo za stabilizaciju su okluzalni i incizalni upirači. Prijenos sila je pravilan jedino ako je zub opterećen dentoaksijalno, po dužinskoj osi. Time su tkiva u ustima opterećena dentogingivalno ili gingivodentalno. Osim što imaju ulogu stabilizacije, upirači sprečavaju slijeganje baze i osiguravaju položaj kvačice na planiranom mjestu. S prijenosom jednog dijela sila na preostale zube, veza baze sa zubima postaje tješnja što pacijentu daje osjećaj funkcionalnog jedinstva, a samim time lakše prihvaća protezu u ustima (10).

Upirače možemo smjestiti direktno- distalno ili indirektno-mezijalno na uporišnom zubu. Kod distalno smještenog upirača oko uporišnog zuba javlja se rotacijski moment koji okreće zub nosač distalno i samim time ga rasklimava, a proteza pod žvačnim tlakom intrudira i sliježe. Stoga je kod obostrano skraćenog zubnog niza prikladnije upirače postaviti mezijalno. Ukoliko upirač postavimo mezijalno, umjesto dvokrake poluge, dobit ćemo jednokraku, a to znači da će sva sila biti s jedne strane u odnosu na os rotacije i smanjit će se rotacijski moment.

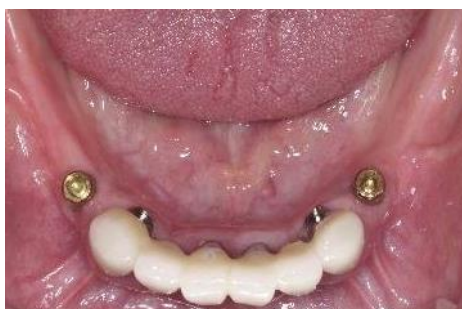7. RETENCIJA DJELOMIČNE PROTEZE POMOĆU IMPLANTATA

Dentalni implantati se s obzirom na promjer mogu podijeliti u tri kategorije: implantati jako uskoga promjera (1.8 – 2.4 mm) takozvani mini dentalni implantati (MDI); implantati standardnoga promjera (3.0 – 4.75 mm); implantati velikoga promjera (5.0 mm i više).

Poboljšanje žvačne funkcije, kao i smanjenje resorpcije stražnjih dijelova rezidualnih alveolarnih grebena različitim vrstama djelomičnih proteza retiniranih implantatima je već zabilježeno u literaturi (17,18). Implantatima retinirane proteze poboljšavaju stabilnost i retenciju djelomičnih proteza, smanjuju rotacijske kretnje i značajno povećavaju žvačnu funkciju i zadovoljstvo pacijenata (17,18,19,20). Kao najpovoljniju poziciju za ugradnju implantata navode se prvi molari ili premolari jer su upravo oni definirani kao žvačni centri stomatognatoga sustava (Slika 8-10) (17,18).



Slika 8. Ortopan, dva implantata u donjoj čeljusti na mjestu premolara kao nosači djelomične proteze; preuzeto s dopuštenjem autora: doc. dr. sc. Peršić Kiršić

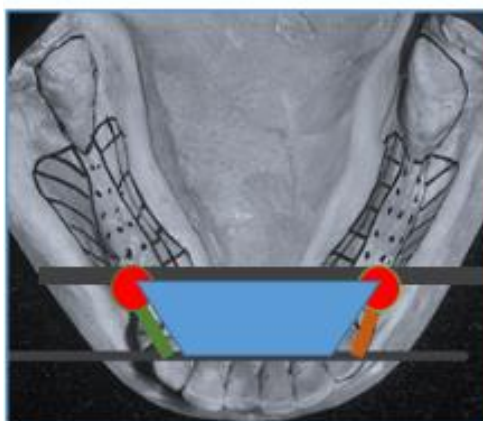


Slika 9. Implantati postavljeni u području premolara za retenciju donje djelomične proteze; preuzeto s dopuštenjem autora: doc. dr. sc. Peršić Kiršić



Slika 10. Djelomična proteza distalno retinirana implantatima na području molara; preuzeto s dopuštenjem autora: doc. dr. sc. Peršić Kiršić

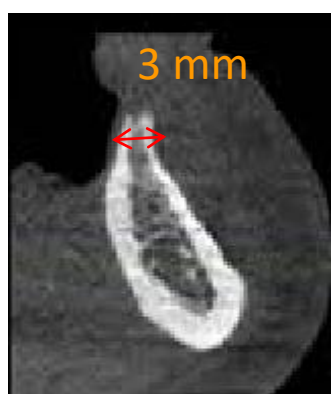Ugradnjom implantata na područje prvoga ili drugoga premolara i molara, tj. žvačnih centara, uz prisutne prednje zube (Kennedy klasa I), umjesto linearnoga podupiranja dobivamo poligonalnu potpurnu površinu, a to znači bolje podupiranje proteze i bolju raspodjelu sila (Slika 11). Skraćuje se dužina sedala pa je i slijeganje sedala manje. Samim time manja je resorpcija alveolarnoga grebena u distalnim segmentima usne šupljine. Prvotna Kennedy klasa I (obostrano skraćeni zubni luk) pretvara se u Kennedy klasu III (lateralno prekinuti zubni luk- bezubi prostor sada je sprijeda i straga omeđen preostalim prirodnim zubom, odnosno implantatom), a proteza se više ne rotira oko uporišnih zuba uslijed funkcijskih i parafunkcijskih kretnji (20).



Slika 11. Poligonalna potporna površina dobivena ugradnjom dva implantata na mjesto drugih premolara; preuzeto s dopuštenjem autora: doc. dr. sc. Peršić Kiršić

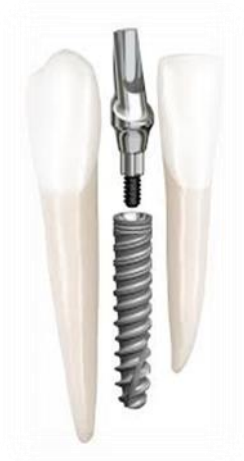Brojna istraživanja pokazala su da dentalno-implantološka terapija omogućava djelomice ili potpuno bezubim pacijentima odgovarajuću rehabilitaciju stomatognatoga sustava u pogledu funkcije, estetike i fonacije. Povećava se kvaliteta života u odnosu na prethodno iskustvo nošenja djelomičnih proteza s kvačicama (21,22). S protetskog gledišta smanjuje se daljnje opterećenje preostalih zuba nosača te resorpcija distalnih dijelova rezidualnog grebena jer je manje slijeganje proteze (17).

Uspješna je kombinacija zuba i implantata standardne širine kao retencije, potpore i stabilizacije djelomične proteze, ali to zahtjeva širinu grebena $>5,5$ mm. Na žalost, kod nekih pacijenata nije moguće smjestiti implantate na za to predviđena mjesta (molarna i premolarna regija) zbog nedovoljne širine koštanog tkiva (Slika 12). Takvi pacijenti bili bi isključeni iz implantološke terapije ili bi ona bila moguća samo uz augmentaciju kosti oralno-kirurškim putem, što uvelike povećava cijenu rada i produljuje vrijeme trajanja implanto-protetske terapije (10). Stoga se danas na tržištu pojavljuju uski implantati za ugradnju na mjestima gdje nije moguće ugraditi implantate standardnih dimenzija. Međutim, podaci o mini dentalnim implantatima (MDI) postavljenim na strateškim pozicijama u svrhu bolje retencije i stabilizacije djelomičnih proteza nisu dostupni u stomatološkoj literaturi, već postoje preliminarna istraživanja.

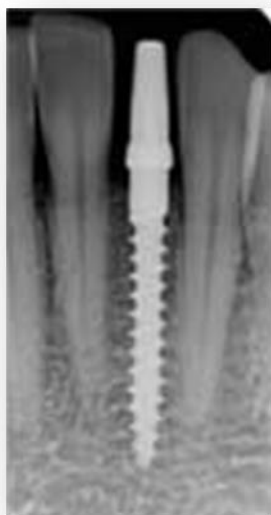

Slika 12. Uski koštani greben mandibule; preuzeto s dopuštenjem autora: doc. dr. sc. Peršić Kiršić

Prema ITI konsenzusu iz 2013. postoje tri vrste uskih implantata: 1. dvodijelni implantati širine 3,0-3,25 mm (slika 13); 2. dvodijelni implantati širine od 3,3-5,0 mm (Slika 14) i 3. jednodijelni implantati ili mini- implantati (MDI) < 3,0 mm (Slika 15).



Slika 13. Uski dvodijelni implantat; preuzeto s dopuštenjem autora: doc. dr. sc. Peršić Kiršić

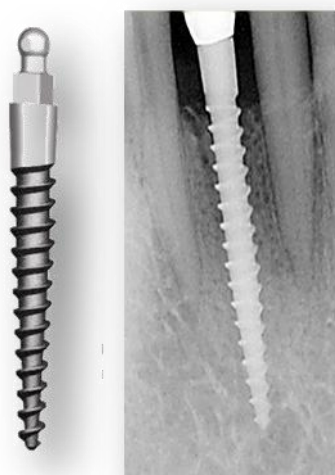


Slika 14. Jako uski dvodijelni implantat; preuzeto s dopuštenjem autora: doc. dr. sc. Peršić Kiršić



Slika 15. Jako uski jednodijelni mini dentalni implantat; preuzeto dopuštenjem autora: doc. dr. sc. Peršić Kiršić

Američki implantolog, dr. Victor Sendax izumitelj je i vlasnik patenta jednokomadnog Sendax Mini Dental Implantat sustava (MDI, Sendax 1998. godine) sa prepariranom površinom implantata (SLA, tj. pjeskarenje i jetkanje) (Slika 16). MDI su na tržištu u Americi od 1999., a lansirala ih je IMTEC tvrtka (23, 24).

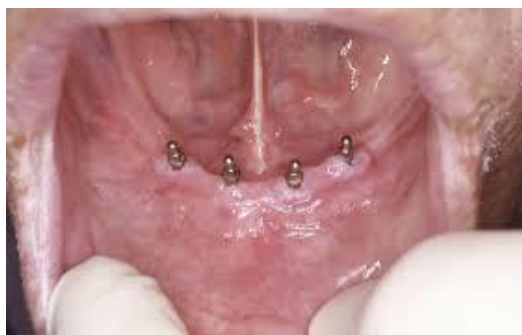

Slika 16. Mini dentalni implantat; preuzeto s dopuštenjem autora: doc. dr. sc. Peršić Kiršić

Današnji proizvođači proizvode različite vrste MDI (1,8-2,9 mm promjera) sa kuglastom glavom za „O ring matricu “ ili ravnom glavom za retenciju krunice, najčešće dužine 10, 12 ili 14 mm. Zbog uskog promjera MDI su proizvedeni od legure veće čvrstoće od čistog titana (tvrdoća 4), a to je legura tvrdoće 5 (Ti90, Al6, Va4). Prednosti titana su njegova biokompatibilnost, mali stupanj odbacivanja, čvrstoća te nizak stupanj korozije. Danas na stomatološkom tržištu postoje dvije različite vrste MDI: 1. privremeni MDI koji služe kao sidra u ortodonciji ili kao sidra za privremene protetske radove, a njihova površina je glatka kako bi što kasnije počeli oseointegrirati te 2. trajni MDI za dugotrajno korištenje i potpunu oseointegraciju, čija je površina pjeskarena i jetkana kiselinom (SLA) i koja oseointegrira (25).

8.1. Indikacije za mini dentalne implantate

Iako postoje već 10 godina na tržištu, tek prema ITI konsenzusu iz 2013. potvrđeno je da su MDI indicirani za poboljšanje retencije i stabilnosti mandibularnih totalnih proteza i to 4 mini dentalna implantata u intraforaminalnoj regiji donje čeljusti dužine 10 mm ili više (26) (Slika 17).



Slika 17. Četiri mini dentalna implantata u intraforaminalnoj regiji donje čeljusti; preuzeto s dopuštenjem autora: doc. dr. sc. Peršić Kiršić

Nadalje, MDI su također odobreni za nadomjestak jednog zuba u prednjoj regiji, najčešće donjoj čeljusti, ali uz prihvaćanje protetskih nedostataka jednokomadnog implantata u estetskoj zoni (27,28,29).

8.2. Prednosti mini dentalnih implantata

Prednosti trajnih MDI nisu samo manje invazivne kirurške metode insercije, nego i znatno niža cijena u odnosu na implantate standardnih veličina. Za ugradnju MDI nije potrebno odizati klasični mukoperiostalni režanj, čime se smanjuje trauma tkiva i kosti, skraćuje razdoblje ozdravljenja i smanjuje bol. Prilikom ugradnje nije neophodno stalno hlađenje kosti- ne mora se svrdlom preparirati za cijelu dužinu implantata, nego se probije kortikalis i ide nekoliko mm u dubinu, do $\frac{1}{3}$ ili $\frac{1}{2}$ dužine implantata. Moguć ih je i imedijatno opteretiti ako prilikom ugradnje postignu silu na moment ključu od 25-40 N/cm² (23).

8.3. Nedostaci mini dentalnih implantata

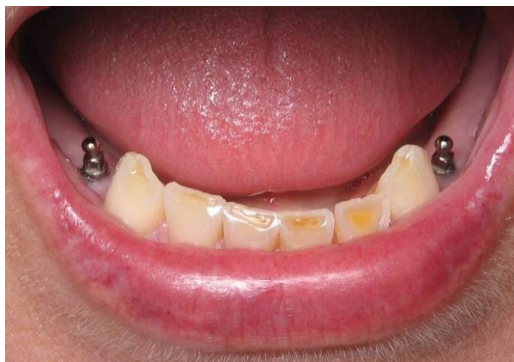Zbog izrazito male širine (<3mm), mini dentalni implantati skloni su pucanju ukoliko sila prilikom ugradnje prijeđe 50 N/cm² (Slika 18). Također, za vrijeme funkcije, nisu pogodni na mjestima gdje se javljaju velike sile, a to su žvačni centri, kao ni u području pomičnog grebena tzv. flabby ridgea jer se prilikom pomicanja grebena ispod proteze tijekom žvakanja mini dentalni implantati mogu rasklimati. Kontraindicirani su i kod bruksera (23).



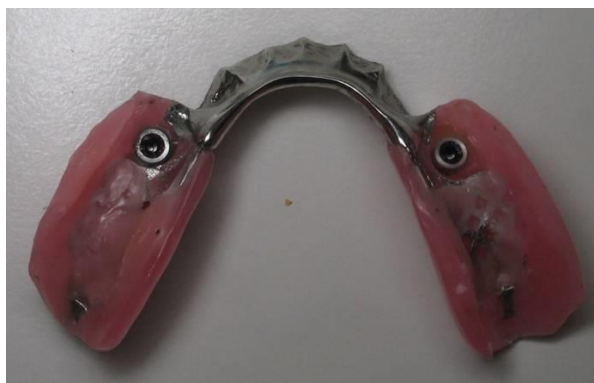Slika 18. Puknuti mini dentalni implantat; preuzeto s dopuštenjem autora: doc. dr. sc. Peršić Kiršić

8.4. Retencija djelomične proteze mini dentalnim implantatima

Podaci o mini dentalnim implantatima (MDI) postavljenim na strateškim pozicijama u svrhu bolje retencije i stabilizacije djelomičnih proteza nisu dostupni u stomatološkoj literaturi, već postoje preliminarna istraživanja. Dosadašnja istraživanja provedena na Zavodu za mobilnu protetiku Stomatološkog fakulteta Sveučilišta u Zagrebu na preko 50 pacijenata, kroz 2-4 godine, pokazala su kako se postavljenjem MDI na strateškim pozicijama (umjesto kvačica) u područje očnjaka ili premolara kod pacijenata sa prednjim prirodnim zubima koji pružaju samo linearnu potporu protezama znatno poboljšava retencija i stabilizacija djelomičnih proteza (Slika 19,20).

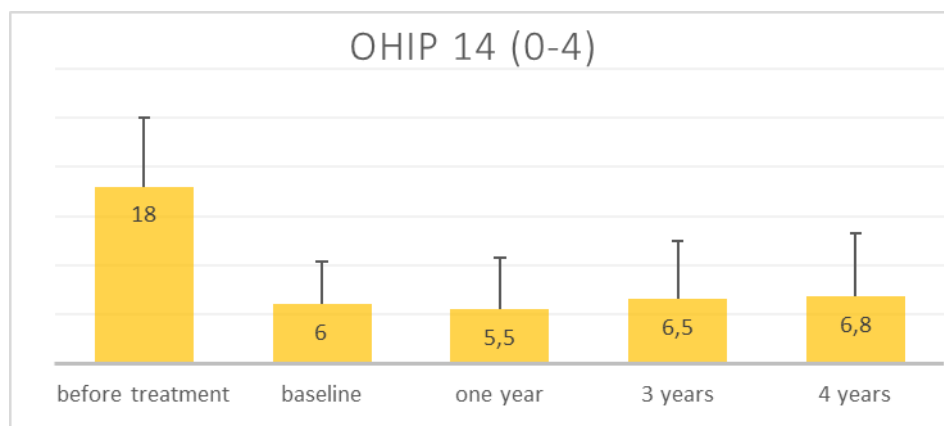


Slika 19. Mini dentalni implantati za retenciju donje djelomične proteze; preuzeto s dopuštenjem autora: doc. dr. sc. Peršić Kiršić



Slika 20. Baza djelomične proteze s ugrađenim kuglastim matricama za retenciju na mini dentalnim implantatima; preuzeto s dopuštenjem autora: doc. dr. sc. Peršić Kiršić

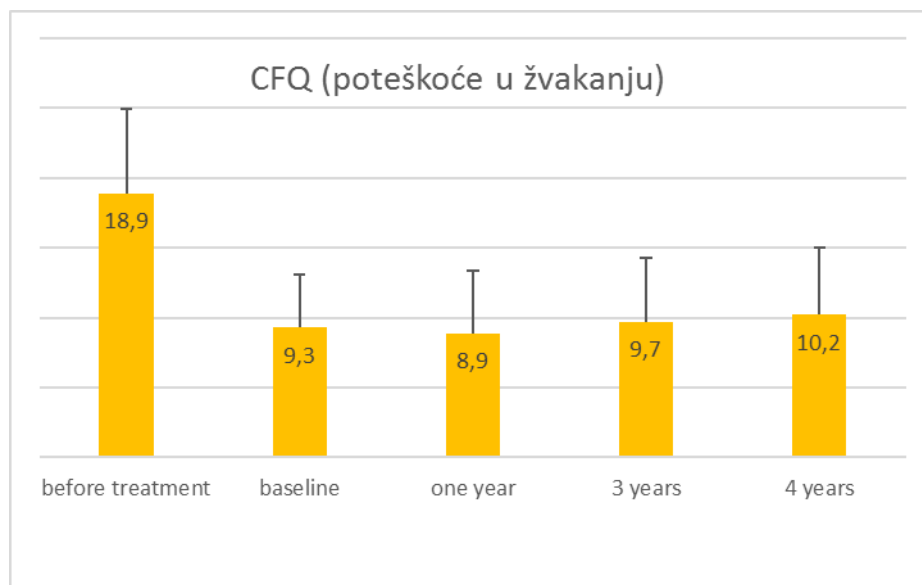
Jednako tako pokazalo se kako terapija djelomičnim protezama retiniranim na MDI poboljšava mogućnost žvakanja, znatno unaprjeđuje kvalitetu života ovisnu o oralnom zdravlju (OHRQoL) i estetiku u odnosu na terapiju djelomičnim protezama retiniranim kvačicama ili drugim retencijskim elementima (30) (Slika 21-23).



Slika 21. OHRQoL prije terapije MDI, nakon ugradnje implantata i predaje djelomične proteze te jednu, tri i četiri godine nakon terapije; preuzeto s dopuštenjem autora: doc. dr. sc.

Peršić Kiršić

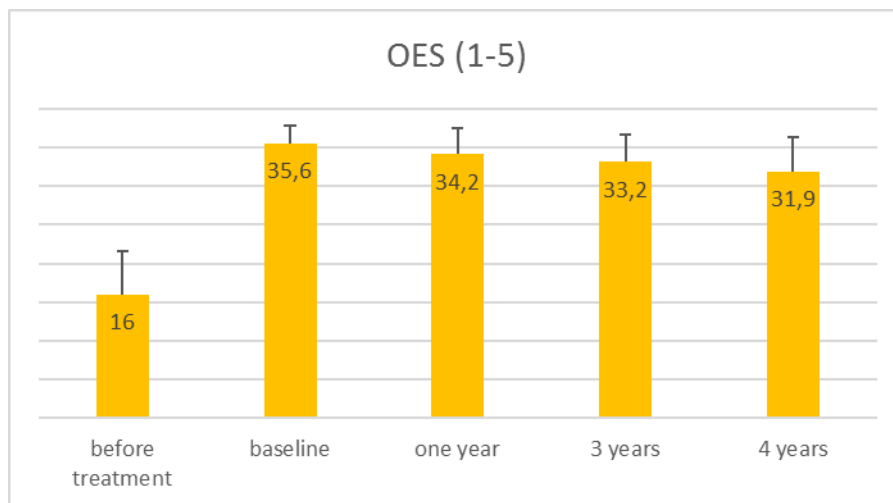
*Veći zbroj bodova znači manje zadovoljstvo kvalitetom života ovisnom o oralnom zdravlju



Slika 22. Žvačna funkcija prije terapije MDI, nakon ugradnje implantata i predaje djelomične proteze te jednu, tri i četiri godine nakon terapije; preuzeto s dopuštenjem autora: doc. dr. sc.

Peršić Kiršić

*Veći zbroj bodova znači manje zadovoljstvo žvakanjem

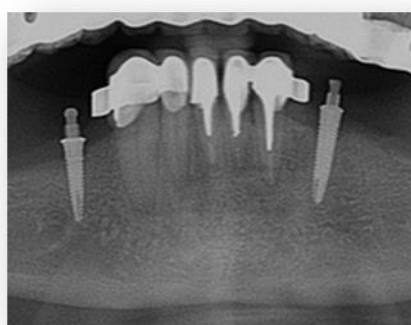


Slika 23. Zadovoljstvo estetikom prije terapije MDI, nakon ugradnje implantata i predaje djelomične proteze te jednu, tri i četiri godine nakon terapije; preuzeto s dopuštenjem autora:

doc. dr. sc. Peršić Kiršić

*Veći zbroj bodova označava veće zadovoljstvo estetikom

Također, dosadašnja istraživanja su pokazala kako su srednje vrijednosti gubitka kosti oko mini implantata koji retiniraju djelomične proteze jednake kao i kod implantata standardnih dimenzija (Slika 24) nakon prve i nakon treće godine od ugradnje.



Slika 24. Resorpcija kosti oko mini dentalnih implantata; preuzeto s dopuštenjem autora: doc.

dr. sc. Peršić Kiršić

Međutim, samo dugoročno kliničko praćenje pokazat će je li terapija djelomičnim protezama retiniranim na MDI opravdan tretman u kliničkoj praksi i da li može postati održiva opcija liječenja.

Gubitak bilo kojeg zuba u stomatognatom sustavu dovodi do niza promjena kao što su promjene na alveolarnom grebenu, susjednim zubima, zubima suprotne čeljusti, visine međučeljusnog prostora, promjena okluzije, artikulacije, fonacije i brojne druge. Sve te promjene ugrožavaju pacijentovu funkciju i estetiku, a samim time i kvalitetu života (1). Loše izrađeni protetski radovi često pogoduju nastanku karijesa i parodontne bolesti što može dovesti do gubitka preostalih prirodnih zubi.

Cilj terapije u stomatološkoj protetici je obnoviti poremećenu funkciju i estetiku stomatognatnog sustava nakon gubitka zuba te spriječiti i usporiti promjene sa protetskim radom, fiksnim ili mobilnim. Protetska terapija ovisi o broju i razmještaju preostalih zuba, stanju njihovog parodonta te kakvoći tvrdih i mekih tkiva (1). U slučajevima gubitka većeg broja zuba još uvijek se najčešće izrađuju djelomične proteze. Kako bi olakšali planiranje i izradu djelomične proteze, zatečenu djelomičnu bezubost potrebno je klasificirati.

Problematika izrade djelomične proteze je u prijenosu i razmještaju žvačnog opterećenja koje se mora prilagoditi biološkoj vrijednosti uporišnih zuba. Pri tome, opterećenje se mora raspodijeliti tako da se izbjegne štetno djelovanje sila (10). Poželjno je da ono bude dentalno i poligonalno razmješteno, ali kakvo će biti ovisi o broju i razmještaju preostalih zuba i stanju parodonta (10). Kod planiranja djelomične proteze od velike je važnosti kompenzirati sile koje se javljaju tijekom funkcijskih i parafunkcijskih opterećenja kako bi se osigurao miran ležaj i spriječilo odizanje proteze (1). To se postiže stabilizacijskim i retencijskim elementima proteze.

Najjednostavnija, najjeftinija i najčešće upotrebljavana sredstva za retenciju djelomičnih proteza su kvačice. Iako su desetljećima bile zadovoljavajuće sredstvo retencije, zbog njihove vidljivosti i neestetike u prednjem segmentu usne šupljine, danas se sve više zamjenjuju drugim retencijskim elementima poput teleskopskih krunica, kopči i prečki, ali i standardnim i mini dentalnim implantatima. U literaturi postoje podaci da ugradnjom implantata na područje prvoga ili drugoga premolara i molara, tj. žvačnih centara, uz prisutne prednje zube, u svrhu retencije djelomične proteze, umjesto linearnoga podupiranja dobivamo poligonalnu potpurnu površinu, a to znači bolje podupiranje proteze i bolju raspodjelu sila (17,18,19,20). Pacijent ima bolju žvačnu funkciju, estetiku i fonaciju, a samim time i veću

kvalitetu života (21). Na žalost, kod velikog broja pacijenata nije bilo moguće smjestiti standardne implantate na mjesto premolara i molara zbog nedovoljne širine alveolarne kosti te bi se takvi pacijenti isključivali kao mogući kandidati implantološke terapije ili bili podvrgnuti augmentaciji kosti. Takav način rada značajno bi povisio cijenu terapije.

Američki implantolog, dr. Victor Sendax, izumio je Mini Dental Implantat sustav koji je IMTEC tvrtka lansirala na tržište 1999. Mini dentalni implantati (MDI), olakšali su implantološku terapiju kod pacijenata koji imaju dovoljnu dužinu, ali nedovoljnu širinu alveolarnog grebena (uski grebeni) (23,24). Prema ITI konsenzusu iz 2013, potvrđeno je da su MDI indicirani za poboljšanje retencije i stabilnosti mandibularnih totalnih proteza i to 4 mini dentalna implantata u intraforaminalnoj regiji donje čeljusti dužine 10 mm ili više. Također MDI se mogu koristiti za nadomjestak jednog zuba u prednjoj regiji, najčešće donjoj čeljusti, ali uz prihvaćanje protetskih nedostataka jednokomadnog implantata u estetskoj zoni (27,28,29). Prilikom ugradnje MDI najčešće nije potrebno odizati mukoperiostalni režanj što smanjuje traumu tkiva i kosti, skraćuje razdoblje ozdravljenja i smanjuje bol (23).

Na žalost, podaci o mini dentalnim implantatima (MDI) postavljenim na strateškim pozicijama u svrhu bolje retencije i stabilizacije djelomičnih proteza nisu još dostupni u stomatološkoj literaturi, međutim broj objavljenih kritičkih istraživanja o upotrebi mini implantata u svrhu retencije djelomičnih proteza jako se povećava, tako da je moguće da će u budućnosti biti doneseni i konsenzusi o odobrenju ili odbacivanju indikacija o upotrebi MDI u tu svrhu.

Gubitak zuba narušava sklad i funkciju stomatognatog sustava. Glavna zadaća stomatološke protetike je obnoviti poremećenu funkciju i estetiku te povećati pacijentovu kvalitetu života. Samo dobro isplanirana i precizno izrađena djelomična proteza može preuzeti zadaću očuvanja i ponovnog uspostavljanja harmonične funkcije svih dijelova stomatognatog sustava (1).

Pri izboru i provođenju terapije bitno je uvažavati pacijentove želje, njegovo opće zdravlje, ali i financijske mogućnosti. Iako je najčešće željeno rješenje za djelomičnu bezubost i dalje ono u vidu konvencionalnih proteza retiniranih kvačicama, napredak tehnologije donio nam je i niz drugih rješenja kao što je mogućnost ugradnje mini dentalnih implantata na strateške pozicije za retenciju djelomičnih proteza, ali i zadaću da brojnim istraživanjima opravdamo njihovu ulogu.

U svakom slučaju, MDI su našli svoje mjesto na tržištu dentalnih implantata te omogućuju dobru retenciju donje proteze kod uskih grebena, izradu fiksnih radova u područjima manjeg žvačnog tlaka, a financijski su mnogo povoljniji i jednostavniji za ugradnju od implantata standardnih promjera, nema krvarenja, pacijenti se ne moraju skidati s antikoagulantne terapije, a moguće ih je insertirati u svakodnevnoj praksi.

1. Kraljević K, Kraljević Šimunković S. Djelomične proteze. Zagreb: In.Tri d.o.o.; 2012. 21-31., 119-152.
2. Campos CH, Goncalves TMSV, Rodrigues Garcia RC Implant retainers for free-end removable partial dentures affect mastication and nutrient intake. *Clinical Oral Implants Research* 2014;25: 957–961.
3. Elsyad MA, Habib AA. Implant-supported versus implant-retained distal extension mandibular partial overdentures and residual ridge resorption: a 5-year retrospective radiographic study in men. *The International Journal of Prosthodontics* 2011; 24: 306–313.
4. Bidra AS, Almas K. Mini implants for definitive prosthodontic treatment: a systematic review. *J Prosthet Dent.* 2013;109:156–64.
5. Preoteasa E, Imre M, Preoteasa CT. A 3-year follow-up study of overdentures retained by mini-dental implants. *Int J Oral Maxillofac Implants.* 2014;29:1170–6.
6. Elsyad MA, Gebreel AA, Fouad MM, Elshoukouki AH. The clinical and radiographic outcome of immediately loaded mini implants supporting a mandibular overdenture. A 3-year prospective study. *J Oral Rehabil.* 2011;38:827–34.
7. Scepanovic M, Calvo-Guirado JL, Markovic A, Delgado-Ruiz R, Todorovic A, Milicic B, et al. A 1-year prospective cohort study on mandibular overdentures retained by mini dental implants. *Eur J Oral Implantol.* 2012;5:367–79.
8. Rizvan G. Planiranje elemenata djelomične proteze prema razmještaju uporišnih zubi u čeljusti. Sonda, 2015.
9. Suvin M. Biološki temelji protetike- totalna proteza. Zagreb: Školska knjiga, 1967; 1-4, 111-120.
10. Suvin M. Parcijalna proteza. Zagreb: Školska knjiga, 1968; 13-20, 48-96.
11. Stomatološki leksikon. Zagreb: Globus, 1990.
12. Mundt T, Polzer I, Samietz S, Grabe HJ, Doren M, Schwarz S, et al. Gender-dependent associations between socioeconomic status and tooth loss in working age people in the Study of Health in Pomerania (SHIP) Germany *Community Dent Oral Epidemiol.* 2011;39:398–408.

13. Grundström L, Nilner K, Palmqvist S. An 8-year follow-up of removable partial denture treatment performed by the Public Dental Health Service in a Swedish county. *Swed Dent J*. 2001;25(2):75-9.
14. Behr M, Zeman F, Passauer T, Koller M, Hahnel S, Buegers R, Lang R, Handel G, Kolbeck C. Clinical performance of cast clasp-retained removable partial dentures: a retrospective study. *Int J Prosthodont*. 2012;25(2):138-44.
15. Lisko D. Attachmenti u retenciji djelomičnih proteza. Sonda, 2015.
16. Kraljević K, Nikšić D. Primjena Dolderove prečke u suvremenoj stomatološkoj protetici. *ASCRO* 1970; 5:158.
17. Kuzmanović D, Payne A, Purton D. Distal implants to modify the Kennedy classification of a removable partial denture: a clinical report. *J Prosthet Dent* 2004; 92: 8-11.
18. Grossmann Y, Nissan J, Levin L. Clinical effectiveness of implant-supported removable partial dentures: a review of the literature and retrospective case evaluation. *J Oral Maxillofac Surg*. 2009;67:1941–1946.
19. Brudvik JS. Implants and removable partial dentures. In: Brudvik JS, ed. *Advanced Removable Partial Dentures*. Chicago, Ill: Quintessence; 1999: 153–159.
20. Jensen-Louwerse C. A phd completed 10. Implant-supported removable partial –dentures in a Kennedy Class I-situation in the mandible. *Ned Tijdschr Tandheelkd* 2017; 124(6): 335-7.
21. Peršić S. Utjecaj estetskog i funkcijskog aspekta protetske terapije na kvalitetu života ovisne o oralnom zdravlju. Doktorska disertacija: Zagreb; 2014.
22. Suzuki Y, Kono K, Shimpo H Sato Y, Ohkubo C. Clinical Evaluation of Implant-Supported Removable Partial Dentures With a Stress-Breaking Attachment. *Implant. Dent* 2017 Apr 3. doi: 10.1097/ID.0000000000000592.
23. Sendax V. *Mini Dental Implants Principles and Practice*. St. Louis: Elsevier Mosby; 2013.
24. Sendax V. Mini-implants as adjuncts for transitional prostheses. *Dental Implantology Update* 1996; 7(2): 12-5.

25. Balkin B, Steflik D, Naval F. Mini-dental implant insertion with the auto-advance technique for ongoing applications. *J Oral Implant* 2001; 27(1): 32-7.
26. Bornstein M, Al-Nawas B, Kuchler U, Tahmaseb A. Consensus statements and recommended clinical procedures regarding contemporary surgical and radiographic techniques in implant dentistry. *Int J of Maxillofac Implants* 2014;29 Suppl :78-82.
27. Griffiths T, Collins C, Collins P. Mini dental implants: an adjunct for retention, stability, and comfort for the edentulous patient. *Oral Surg Oral Med Oral Pathol Oral Radiol Endod* 2005; 100(5): 81-4.
28. Morton D, Chen S, Martin W, Levine R, Buser D. Consensus statements and recommended clinical procedures regarding optimizing esthetic outcomes in implant dentistry. *Int J Oral Maxillofac Implants* 2014;29: 216-20.
29. Wismeijer D, Brägger U, Evans C, Kapos T, Kelly J, Millen C, Wittneben J, Zembic A, Taylor T. Consensus statements and recommended clinical procedures regarding contemporary surgical and radiographic techniques in implant dentistry. *Int J Maxillofac Implants* 2014; 29 : 137-40.
30. Peršić S, Čelić R, Vojvodić D, Petričević N, Kranjčić J, Zlatarić DK, Čelebić A. Oral Health-Related Quality of Life in Different Types of Mandibular Implant Overdentures in Function Longer Than 3 Years. *Int J Prosthodont*. 2016;29(1):28-30.

Tena Stilinović rođena je 29.7.1992. u Slavonskom Brodu. 2011. završava gimnazijsko obrazovanje u gimnaziji „Matija Mesić“ te iste godine upisuje Veterinarski fakultet u Zagrebu. 2012. prebacuje se na Stomatološki fakultet Sveučilišta u Zagrebu. Za vrijeme studija sudjeluje u projektu „Dentakl“. Aktivno se bavi tenisom te koristi engleskim jezikom.