

Crveno-bijela estetika u implantoprotetici/implantološkoj terapiji

Pleše, Dominik

Master's thesis / Diplomski rad

2018

Degree Grantor / Ustanova koja je dodijelila akademski / stručni stupanj: **University of Zagreb, School of Dental Medicine / Sveučilište u Zagrebu, Stomatološki fakultet**

Permanent link / Trajna poveznica: <https://um.nsk.hr/um:nbn:hr:127:902995>

Rights / Prava: [Attribution-NonCommercial 3.0 Unported](#) / [Imenovanje-Nekomercijalno 3.0](#)

Download date / Datum preuzimanja: **2025-03-10**



Repository / Repozitorij:

[University of Zagreb School of Dental Medicine
Repository](#)





SVEUČILIŠTE U ZAGREBU
STOMATOLOŠKI FAKULTET

Dominik Pleše

**CRVENO BIJELA ESTETIKA U
IMPLANTOPROTETICI /
IMPLANTOLOŠKOJ TERAPIJI**

Diplomski rad

Zagreb, 2018.

Rad je ostvaren u: Stomatološki fakultet, Zavod za fiksnu protetiku

Mentor rada: Joško Viskiće doc. dr. sc., Stomatološki fakultet

Lektor hrvatskog jezika: Barbara Kružić, mag. educ. philol. croat. et. mag. educ. philol. angl.

Lektor engleskog jezika: Ema Katarina Horvath, mag. philol. ang. et. rus.

Sastav Povjerenstva za obranu diplomskog rada:

1. _____
2. _____
3. _____

Datum obrane rada: _____

Rad sadrži: 35 stranica

35 slika

1 CD

Osim ako nije drukčije navedeno, sve ilustracije (tablice, slike i dr.) u radu izvorni su doprinos autora diplomskog rada. Autor je odgovoran za pribavljanje dopuštenja za korištenje ilustracija koje nisu njegov izvorni doprinos, kao i za sve moguće posljedice koje mogu nastati zbog nedopuštenog preuzimanja ilustracija odnosno propusta u navođenju njihovog podrijetla.

Želim zahvaliti svom mentoru, docentu Jošku Viskiću, na pomoći, strpljenju i savjetima kojima mi je olakšao pisanje ovog rada.

Također bih se želio zahvaliti svojoj obitelji na podršci i strpljenju koje su imali tijekom mog studiranja. Zahvaljujem im što su mi omogućili idealne uvjete za studiranje i što su tijekom cijelog perioda imali vjeru u mene. Jako vas volim i veliko vam hvala!

Posebno hvala mom bratu Domagoju, budućem pravniku, koji je znao sve detalje i u svakom trenutku bio moja najveća podrška.

Zahvaljujem se svojim prijateljima, odličnim studentima, sada doktorima, magistrima i slično s kojima sam proveo najljepše, ali i najteže trenutke studiranja.

Zahvalio bih se svojoj drugoj obitelji, članovima ordinacije dentalne medicine Starčević koji su me prihvatili kao svog člana i uveli me u svijet stomatologije.

Najveće hvala mojoj doktorici, prijateljici, a sada i djevojci Nini koja je polagala ispite zajedno sa mnom, smirivala me, prilagođavala se mojim obavezama i čekala me da završim ovaj fakultet. Hvala ti puno, znam da ti nije bilo lako i zato ću zauvijek pamtit tvoje strpljenje i iskazanu ljubav!

Ovu diplomu posvećujem osobi koja nažalost više nije s nama. On bi na ovaj dan bio jako ponosna osoba i sve bih dao da je u ovom trenutku s nama, ali svejedno se nadam da me ipak vidi negdje gore. Hvala ti dida, ova diploma je za tebe!

Crveno bijela estetika u implantoprotetici / implantološkoj terapiji

Sažetak

Individualan pristup pacijentu, precizna anamneza, fotografska analiza i rendgenska dijagnostika utemeljena na *Cone beam computed tomography* (CBCT) ili ortopantomogramskoj snimci preduvjeti su za početak implantoprotetske terapije. Pravilnim pozicioniranjem implantata u meziodistalnoj, orofacijalnoj i apikokoronarnoj dimenziji omogućava se stabilnost implantata i sprječava gubitak kosti u navedenim dimenzijama. Pozicioniranjem implantata epikrestalno ili subkrestalno u odnosu na vrh alveolarne kosti posvećuje se pažnja na prekrivenost implantata kosti u svim dimenzijama, a ujedno se pazi na meka tkiva i estetiku budućeg nadomjestka. Ugradnjom pouzdanog implantoprotetskog sustava, pritom pazeći na dužinu, promjer i materijal njegove izrade, postižu se preduvjeti za kvalitetan, funkcijski i estetski protetski nadomjestak. Tijekom oseointegracije stvara se kost, a posljedično tome i ankiloza implantata u kosti koja omogućuje njegovo opterećenje. Izradom privremene krunice te praćenjem i stalnim oblikovanjem kontura stvaramo individualno oblikovan izlazni profil mekog tkiva koji omogućuje smještaj nadomjestka u okruženje što sličnije prirodnom okruženju zuba. Pravilnim otisnim postupkom dentalnom tehničaru dajemo precizan prikaz stanja u usnoj šupljini za izradu individualizirane nadogradnje te završnog protetskog nadomjestka. Izbor materijala protetske suprastrukture ovisi o poziciji unutar zubnog niza koju nadoknađujemo. U estetskoj zoni materijal izbora individualne protetske nadogradnje jest cirkonij-oksidi zbog dobrih mehaničkih i estetskih svojstava. Materijal izbora za krunicu u estetskoj zoni jest litij-disilikat. Zbog svojih optičkih svojstava omogućuje dentalnom tehničaru mogućnost visoko estetske izrade. U kliničkom slučaju prikazana je 21-godišnja djevojka s hipodoncijom gornjih lateralnih sjekutića. Pravilnim protokolom ugradnje implantata, oblikovanjem izlaznog profila i izborom cirkonij-oksidnih nadogradnji i litij-disilikatnih krunica dobiven je konačni rezultat s visokoestetskom crveno-bijelom estetikom.

Ključne riječi: implantat; estetska zona; izlazni profil; protetski nadomjestak

Red-White Esthetics in Dental Implant Treatment

Summary

Individual approach, detailed case history and photographic analysis, as well as X-ray diagnostics based on *Cone Beam Computed Tomography* (CBCT) or panoramic radiographs, constitute the preconditions for implant-prosthetic treatment. Precise implant placement in the mesiodistal, orofacial and apicocoronal dimensions enables implant stability and prevents bone loss in the said dimensions. Epicrestal or subcrestal implant placement allows bone tissue to cover the implant in all dimensions, while securing the soft tissue and the esthetics of the future restoration. The placement of a reliable implant-prosthetic system, which uses the adequate length, diameter and material, helps achieve the preconditions for a quality and functional restoration. Osseointegration generates bone tissue and, consequentially, functional implant ankylosis which enables immediate loading. Temporary crown placement, followed by monitoring and constant gum contouring, creates an individual emergence profile. A properly taken dental impression provides the dental technician with precise image of the state of the patient's oral cavity, meant for creating an individualized abutment and the final prosthetic restoration. Due to its favorable mechanic and esthetic properties, zirconia is the optimal material for an individual abutment in the esthetic zone. Lithium disilicate is the material of choice for a dental crown placed in the esthetic zone. Its optical properties allow the dental technician to create a highly esthetic restoration. The clinical case shows a 21-year-old woman suffering from hypodontia of the upper lateral incisors. Proper implant placement and emergence profile formation, followed by the choice of zirconia abutments and lithium disilicate crowns, result in the highest red-white esthetics.

Keywords: dental implant; esthetic zone; emergence profile; prosthetic restoration

SADRŽAJ

1.	Uvod.....	1
1.1	Anatomija parodontnog tkiva u implantološkoj terapiji	3
1.1.1	Biološka širina.....	3
1.1.2	Ekstrakcija zuba i posljedice za parodont	3
1.1.3	Parodontološka priprema pacijenta	4
1.2	Pravila postavljanja implantata u estetskoj zoni	4
1.2.1	Idealno pozicioniranje implantata	4
1.3	Implantoprotetska terapija.....	7
1.3.1	Dijelovi implantata.....	7
1.3.2	Elementi potrebni za dobivanje idealnog implantoprotetskog rješenja	8
1.3.2.1	Tijelo implantata	8
1.3.2.2	Gingiva former	8
1.3.2.3	Nadogradnje	9
1.3.2.4	Materijali suprastrukture u estetskoj zoni	14
1.3.2.5	Otisni postupak.....	14
1.4	Estetska zona	15
1.4.1	Linija osmijeha.....	16
1.4.2	Meka tkiva estetske zone.....	16
1.4.3	Oblik zuba	17
2.	Prikaz slučaja	18
3.	Rasprava.....	25
4.	Zaključak.....	28
5.	Literatura.....	30
6.	Životopis	34

Popis skraćenica

CAD/CAM – engl. *Computer-aided design/computer-aided manufacturing*

CBCT – *Cone-beam* kompjutorizirana tomografija (engl. *Cone beam computed tomography*)

mm – milimetar

RTG – rendgen

1. UVOD

Moderan doktor dentalne medicine svakodnevno treba težiti estetici kao teoriji ljepote, zakonitosti i harmonije u prirodi, ali i umjetnosti, što stomatologija svakako jest (1). Pravilan odnos između funkcije i estetike dovest će do zadovoljstva pacijenta, ali i samog kliničara. Prilikom gubitka zuba, bilo da se radi o traumi, karijesnoj leziji ili nedostatku zuba kao posljedici genetskih anomalija, potrebno je nadoknaditi nastalu prazninu primjerenim protetskim nadomjestkom. Cilj implantoprotetike jest postići funkcionalnu i estetsku rehabilitaciju tako da osim nadomještanja zuba implantatom i mekom tkivu vraćamo prirodan izgled (2). Implantologija se više ne temelji samo na uspješnoj oseintegraciji, koja je razvojem tehnologije i oblika implantata postala neupitna, već i visokim estetskim zahtjevima pacijenta. *Soft tissue management* ili *guided tissue regeneration* samo su neki od protokola koji se u modernoj dentalnoj medicini koriste kako bi se što veća pozornost posvetila atraumatskom pristupu i regeneraciji mekog tkiva, koji su kasnije neophodni za estetski uspjeh implantoprotetskog rada (3). Crvenom estetikom bitno je zadovoljiti boju, strukturu, volumen, razinu i tijek gingive, dok bijela estetika obuhvaća proporcije zubnog niza, boju, oblik, strukturu i prozirnost budućeg nadomjestka. Kako bismo postigli savršen sklad između navedenog bitno je poznavati i parametre ljepote znane kao „zlatna proporcija“, koji govore o povezanosti ljepote prirode i matematike (4).

Uspjeh terapije može se kirurški, estetski i funkcijski predvidjeti samo ako ima dovoljno kosti i tkivne potpore susjednih zubi. Pravilan pristup pacijentu s uzetim anamnestičkim podacima i rendgen (RTG) dijagnostika uvelike će pomoći postizanju sklada prilikom završetka terapije.

Svrha ovog rada je prikazati postupke i parametre koji su bitni za pravilno pozicioniranje implantata u estetskoj regiji. Pravilan plan terapije, protokol i multidisciplinarni pristup objašnjen je na temelju kliničkog slučaja. Prikazan je način na koji se mogu nadoknaditi zubi u estetskoj regiji te postići izlazni profil mekog tkiva. Objašnjeni su materijali nadogradnje i krunice koji dovode do potpunog estetskog i funkcijskog uspjeha terapije.

1.1. Anatomija parodontnog tkiva u implantološkoj terapiji

Zdravim parodontom i njegovim pravilnim oblikovanjem postizemo harmoniju, simetriju i prirodnost gingivnih kontura, što je bitno za estetski učinak i dugoročnu rehabilitaciju implantoprotetske terapije. Implantirani nadomjestak ima za cilj u što većoj mjeri zamijeniti anatomske morfološke strukture zuba i biti što biokompatibilniji s okolnim tkivom. Materijali iz kojih se implantati proizvode, oblici i svojstva žele u potpunosti nadomjestiti strukturu zuba i omogućiti kvalitetnu oseointegraciju i funkciju.

1.1.1. Biološka širina

Biološka je širina prostor potreban parodontu za održavanje parodontalnog zdravlja i čini segment na koji treba paziti prilikom implantoprotetske terapije. To je područje veličine 2,04 milimetara (mm) koje se nalazi iznad alveolarnog vrha i čini ga spojni epitel i vezivnotkivni pričvrstak, a sa sulkusom čini dentogingivni kompleks. Prosječne vrijednosti sulkusa iznose 0,69 mm, spojnog epitela 0,97 mm, a vezivnotkivnog pričvrstka 1,09 mm (5). Pojam biološke širine u implantologiji zamijenjen je pojmom periimplantatna biološka širina i sličnih je dimenzija kao i biološka širina, točnije, iznosi oko 2,5 mm.

Implantat se nalazi u neposrednoj vezi s alveolarnom kosti. Procesom oseointegracije implantat ankilozira s kosti, dok zub posjeduje Sharpeyeva vlakna koja omogućuju amortizaciju sila te njihov prijenos na alveolarnu kost (6). Ugradnjom implantata meka tkiva integriraju se oko njega i ponovno čine biološku širinu. Gubitkom kosti dolazi do povlačenja mekog tkiva i ponovnog uspostavljanja biološke širine samo na nižoj razini od prvotne. U tim situacijama javljaju se estetski problemi, ali i parodontološki, koji omogućuju veći ulaz bakterija u područje sulkusa (7).

1.1.2. Ekstrakcija zuba i posljedice za parodont

Vađenje zuba predstavlja traumatski postupak koji kao posljedicu ima oštećenja na mekom i tvrdom tkivu. Činjenica da je bukalna stijenka alveolarnog grebena izrazito podložna resorpciji može otežavati situaciju prilikom ugradnje implantata. Razlog pojačane resorpcije jest činjenica da se bukalna stijenka prehranjuje preko parodontnog ligamenta i periosta koji biva destruiran prilikom same ekstrakcije zuba (8). Sva ta saznanja doprinose činjenici da ekstrakcija zuba prije implantološke terapije treba biti atraumatska.

1.1.3. Parodontološka priprema pacijenta

Kirurški zahvat započinje rezom u mekom tkivu, kroz sve slojeve do kosti, nakon čega se odiže mukoperiostalni režanj koji ide po hrptu alveolarnog grebena područja u kojem nedostaje zub. Slijede dva rasteretna reza u vestibulum. Rasteretni rez nikako ne smije ići kroz papilu jer nakon zarastanja dolazi do njezine retrakcije, što narušava estetiku. Postupkom odizanja režnja pune debljine hranjenje bukalne stijenke u potpunosti je prekinuto i resorpcija je neizbježna. Kako bi se smanjio stupanj resorpcije danas se pribjegava tehnici bez podizanja režnja „*flapless*“ i tehnici očuvanja alveole „*socket preservation*“. Navedene metode u konačnici dovode do boljih uvjeta prilikom same ugradnje implantata. Očuvanje debljine kosti između alveolarne bukalne i lingvalne stijenke, smanjena vjerojatnost nastanka frakture kosti te smanjena mogućnosti prosijavanja implantata kroz sluznicu samo su neke od prednosti dobivenih pažljivom parodontološkom pripremom pacijenta (9).

1.2. Pravila postavljanja implantata u estetskoj zoni

Za siguran terapijski ishod, osim iskustva kliničara, tijekom kirurškog zahvata potrebno je dobro poznavanje topografskih odnosa usne šupljine, dobra dijagnostika rendgenske snimke, provjeren implantološki set koji jamči kvalitetnog i izvrsnog proizvođača, koji pak ujedno neprestano ulaže u razvoj implantoloških sustava.

1.2.1. Idealno pozicioniranje implantata

Postoje tri načina postave implantata u odnosu na alveolarnu kost (10):

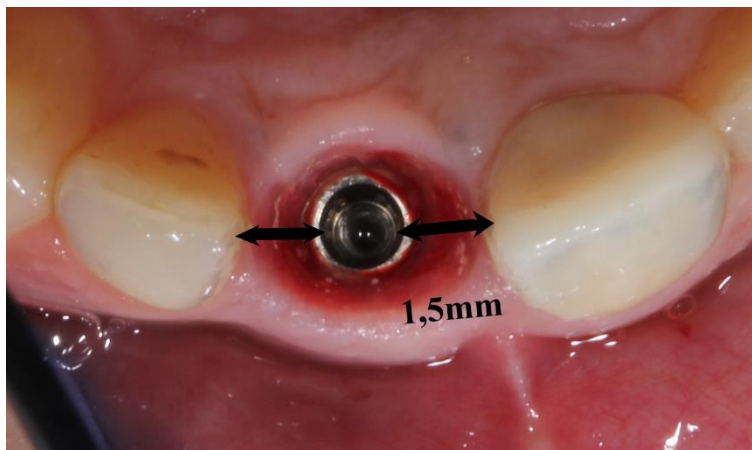
- suprakrestalno
- epikrestalno
- subkrestalno

Svaki od navedenih triju tipova postave implantata ima svoje mane i prednosti. Kada se govori o crveno-bijeloj estetici, samo dva tipa dolaze u obzir. Epikrestalno postavljanje implantata u samoj razini alveolarne kosti danas se najviše primjenjuje. Prednosti su te što je rub implantata sa svih strana prekriven kosti i nema kontakta s oralnim medijem, što ujedno smanjuje mogućnost retencije plaka i pojave periimplantitisa. Taj način ugradnje implantata otežava

cementiranje suprastrukture u odnosu na suprakrestalni način i postoji mogućnost zaostatnog cementa, ali uz odgovoran rad ti nedostaci svedu se na minimum. Subkrestalni način postave implantata do 2 mm ispod razine alveolarne kosti primjenjuje se kako bi se u što većoj mjeri očuvala alveolarna kost i osigurala što bolja estetika mekih tkiva. Taj je sustav mnogo kompliciraniji, ali uz retenciju krune i nadogradnje pomoću vijka bez cementiranja daje odlične rezultate. Jedina mana koja ostaje jest popunjavanje prostora nastalog zbog primjene vijka. Suprakrestalni način postave implantata ne primjenjuje se u estetskoj zoni. Za završni estetski i funkcijski optimalan ishod terapije postoji evaluacija pozicije implantata u tri dimenzije (11):

- Meziodistalna dimenzija

Pravilnim meziodistalnim pozicioniranjem implantata smanjujemo rizik od resorpcije interproksimalne kosti susjednih zuba. Resorpcija kosti za sobom povlači i recesiju papile. Minimum resorpcije kosti uvijek se može očekivati oko vrata implantata, stoga se smatra da je udaljenost 1,5 mm od susjednih struktura zadovoljavajuća za očuvanje papile (Slika 1.).

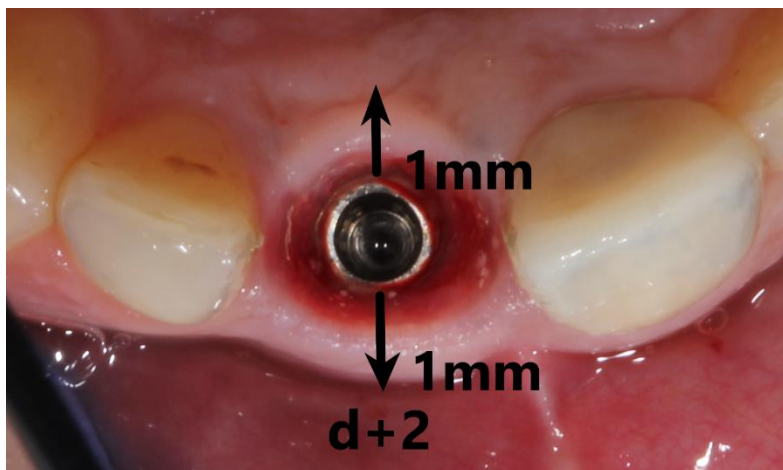


Slika 1. Meziodistalna dimenzija pozicije implantata. Preuzeto s dopuštenjem autora: dr.med.dent. Hrvoje Starčević.

- Orofacijalna dimenzija

Potrebna debljina vestibularne i palatinalne stijenke od ruba implantata trebala bi biti minimalno 1 mm za svaku stijenku. Stijenka tanja od jednog milimetra sklona je resorpciji

te ima nepredvidiv estetski ishod. Formula za kliničare za izračun širine alveolarnog grebena i potrebnog profila implantata jest promjer implantata (d) + 2 mm (Slika 2.).



Slika 2. Orofacijalna dimenzija pozicije implantata. Preuzeto s dopuštenjem autora: dr.med.dent. Hrvoje Starčević.

- Apikokoronalna dimenzija

Dubina preparacije ležišta implantata čini apikokoronalnu dimenziju. Ako je implantat preduboko pozicioniran, dolazi do resorpcije kosti koja će se morati kompenzirati dugačkim zubima, što ujedno dovodi do estetskog nesklada. Preplitka pozicija implantata dovest će do prosijavanja metala te nemogućnosti kreiranja zadovoljavajućeg izlaznog profila. Referentna točka za poziciju vrata implantata jest razina caklinsko-cementnog spojišta susjednih zuba, tj. 2 mm apikalno od središnjeg gingivnog ruba susjednih zuba, naravno ako se ne radi o parodontno kompromitiranim pacijentima s vertikalnim koštanim oštećenjem.

U fronti se izbjegava postava implantata jedan do drugoga ako nedostaje dovoljna meziodistalna dimenzija. Računajući na 1 do 1,5 mm resorpcije kosti oko vrata zuba, trebalo bi uzeti u obzir minimalnu udaljenost od tri milimetra između dvaju implantata da se susjedne resorpcije ne preklapaju te dovedu do redukcije u visini interimplantne kosti te posljedično i recesije papile. Tradicionalno promjer implantata iznosi 3,75 mm, a širina platforme na implantatu obično 4 mm. Kako bi se osigurao prostor za konstruiranje papile i omogućilo normalno cijeljenje, prostor između implantata i susjednih zubi mora iznositi najmanje 1 mm. Još jedna od metoda za procjenu prostora je Boltonova odontometrijska metoda usklađenosti zubnih masa gornje i donje čeljusti. Prednji omjer podrazumijeva sumu meziodistalnih širina od šest prednjih zubi mandibule podijeljenih sa sumom meziodistalnih

širina od šest prednjih zubi maksile. Prosječna vrijednost tog omjera iznosi 0,78. Tim omjerom možemo matematički izračunati potreban prostor za smještaj implantata uvodeći meziodistalnu širinu maksilarnih lateralnih sjekutića u formulu kao nepoznanicu. Još jedan od bitnih čimbenika za optimalni smještaj implantata jest prostor između korijena centralnog inciziva i očnjaka. Minimalni potreban razmak između implantata i susjednih korijena za normalnu osteointegraciju iznosi 1 mm.

1.3. Implantoprotetetska terapija

Dentalni implantati predstavljaju biokompatibilna metalna sidrišta koja služe kao zamjena za korijen zuba. Kirurškim putem postavljaju se u alveolarnu kost, ispod mekog tkiva, a kasnija suprastruktura popunjava oštećenje zubne krune i u potpunosti nadoknađuje zub. Implantati su danas izrađeni od titana koji je biološki najprihvatljiviji materijal vitalnom tkivu. Pokazuje izvrsna svojstva protiv korozije, pasivan je u vodenom mediju, a prilikom magnetske rezonance pri jakom magnetskom polju ne pokazuje znakove pomaka. Istraživanja pokazuju da trajanje titanskog implantata može biti i do 30 godina, što pacijentu uvelike olakšava prihvaćanje terapije. Implantat podnosi veliko opterećenje čak i do 1000 N, dok su normalne žvačne sile 150 – 250 N (12). Postoje brojni proizvođači, ali bitno je osloniti se na pouzdan sustav koji se neprestano razvija i kod kojega ne postoji vjerojatnost da za nekoliko godina nemamo instrumentarij s kojim bismo mogli korigirati protetski rad.

1.3.1. Dijelovi implantata

Dentalni implantat sastoji se od sljedećih dijelova (13):

1. Implantat – vijak koji se kirurškim putem ugrađuje u kost i služi kao sidrište protetskog nadomjestka, tj. ima funkciju zubnog korijena koji procesom oseintegracije postaje dio čeljusti. Najčešće je izrađen od titana ili cirkonij-oksidge keramike.
2. Nadogradnja – spoj između protetskog rada i implantata. Ima funkciju retencije, stabilnosti i optimalnog položaja zubne krune. Vijkom se veže za implantat, a sa suprastruktrom nadogradnja može biti povezana cementom ili putem vijka. Najčešće je izrađena od titana ili cirkonij-oksidge keramike.
3. Vijak implantata – element koji pomoću navoja fiksira nadogradnju s implantatom.

4. Protetska suprastruktura – kruna pojedinačnog zuba, dijela mosta, proteze i slično, koja se trajno cementira ili se povezuje vijkom s nadogradnjom.

1.3.2. Elementi potrebni za dobivanje idealnog implantoprotetskog rješenja

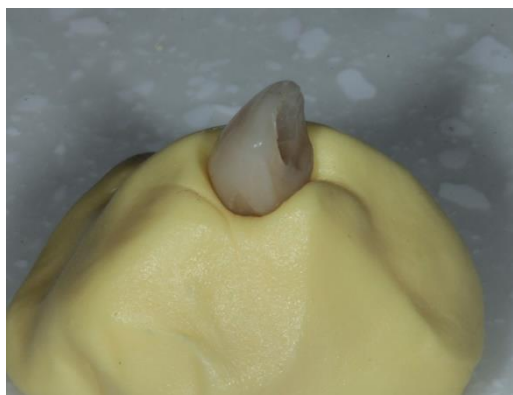Kako bismo postigli visoko estetski rad, svaki od pojedinih elemenata u fazi terapije može imati značajnu ulogu i čini detalje koji taj rad razlikuju od neestetskog, bilo da se radi o samom tijelu implantata, gingiva formeru, vrsti nadogradnje, protetskom rješenju ili otisnom postupku.

1.3.2.1. Tijelo implantata

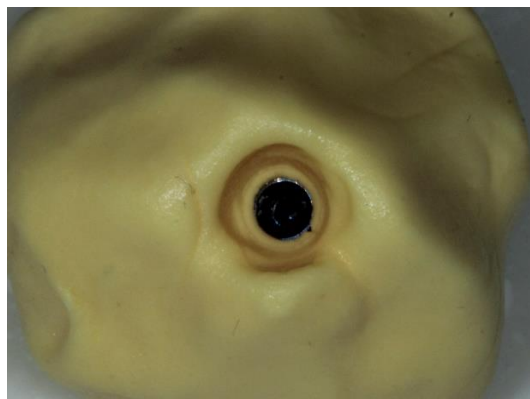
U posljednjih nekoliko desetljeća materijal izbora u dentalnoj implantologiji bio je titan zbog svojih odličnih mehaničkih svojstava i biokompatibilnosti, no njegova sivkasta boja ponekad može dovesti do estetskih poteškoća, stoga se radi na pronalasku i razvoju materijala koji će biti jednakih ili boljih fizikalnih karakteristika kao titan, ali s višim stupnjem estetike. Cirkonij-oksida keramika ubraja se u tu kategoriju, a također su prisutni keramički i tantalni implantati (14).

1.3.2.2. Gingiva former

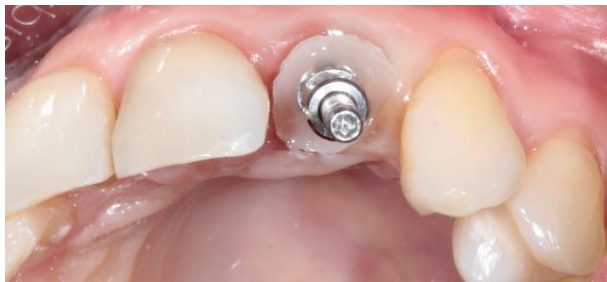Gingiva former je nadogradnja na implantatu koja služi za oblikovanje sluznice. Dijelimo ih na konfekcijske, metalne, koje dolaze u različitim veličinama i oblicima ovisno o poziciji u zubnom nizu, i individualizirane. Individualiziranim gingiva formerima kliničar postiže estetski izlazni profil pacijenta uz mogućnost prilagodbe. Naknadno taj profil može jednostavnim načinom prenijeti iz usne šupljine u laboratorij (Slika 3. a – c).



a)



b)



c)

Slika 3. a – c Prijenos izgleda izlaznog profila iz usne šupljine u otisak. Preuzeto s dopuštenjem autora: dr.med.dent. Hrvoje Starčević.

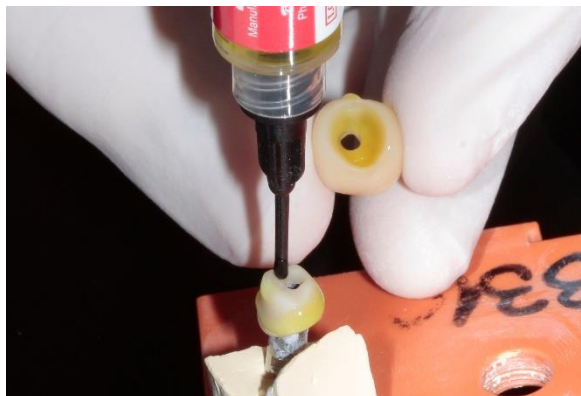
1.3.2.3. Nadogradnje

Implantatna je nadogradnja spojni element između tijela implantata i protetske suprastrukture koja nadoknađuje krunu zuba.

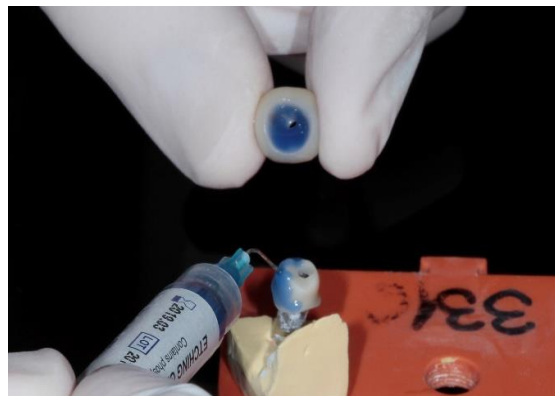
Podjela:

a) Podjela s obzirom na način vezanja nadogradnje s protetskom suprastrukturom

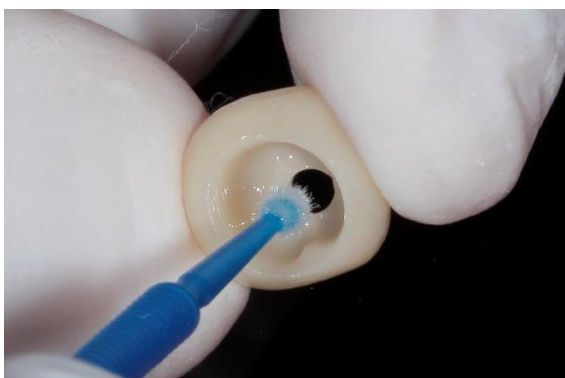Cementiran protetski rad za nadogradnju jednostavniji je u izradi, smanjena je cijena proizvodnje jer ne postoje titanski elementi koji povezuju te dvije strukture. Nadogradnja ne naliježe izravno na protetski rad već postoji pasivni dosjed, tj. postoji prostor od 25 – 30 mikrona za cement koji popunjava taj međuprostor, pa nema izravnog trenja između tih dvaju elemenata. Najveći je nedostatak nemogućnost uklanjanja protetskog rada nakon cementiranja, stoga ne postoji pravo na pogrešku i daljnje korekcije. Još je jedan nedostatak mogućnost upale parodontnog tkiva i posljedično tome periimplantitisa zbog zaostatnog sloja cementa koji je teško ukloniti nakon cementiranja. Kako bismo izbjegli zaostati cement, postoji mogućnost tehnike cementiranja izvan usne šupljine (Slika 4. a – h). Bolja je mogućnost retencija titanskim vijkom koji stvara trenje s implantatom i zateže se po uputi proizvođača. Prednost je mogućnost jednostavnog skidanja i ne postoji zaostali cementni sloj koji može uzrokovati upalu mekog tkiva. Nedostatci su svakako estetika i ograničena žvačna funkcija, koji se mogu kompenzirati izradom dobrog kompozitnog ispuna ili laboratorijskog *inley*-a (15).



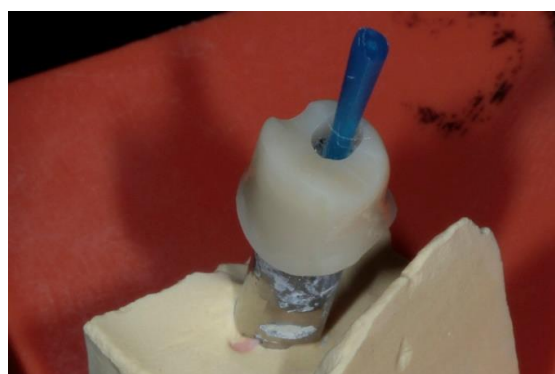
a)



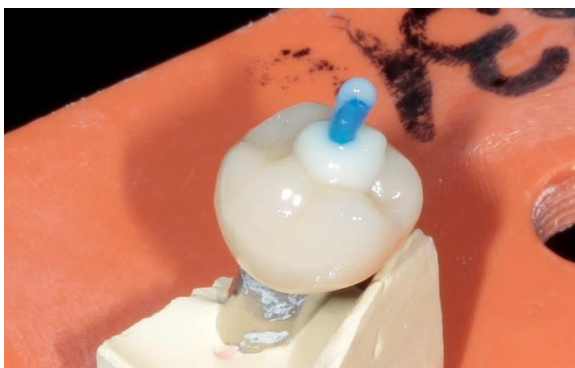b)



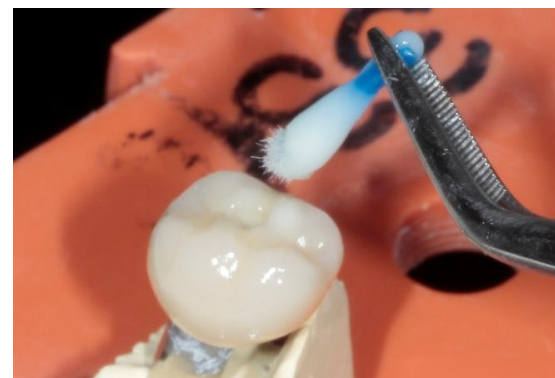c)



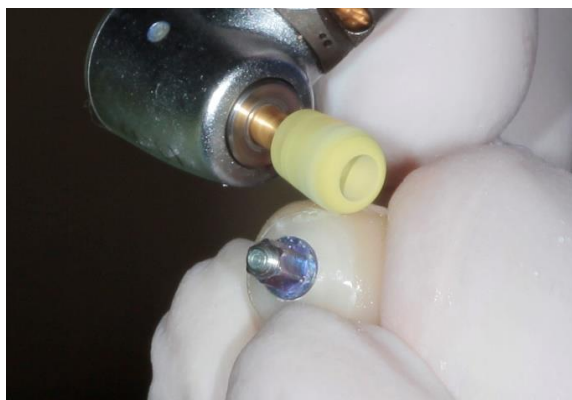
d)



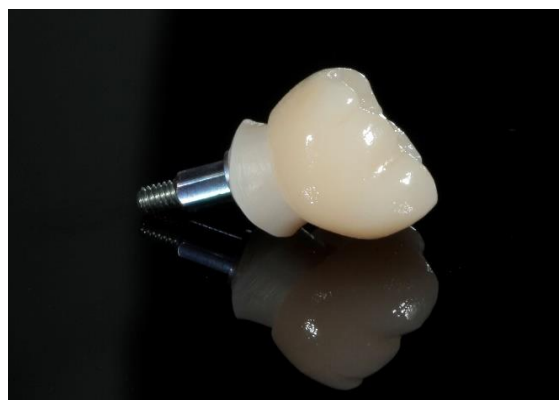e)



f)



g)



h)

Slika 4. a) Postupak jetkanja keramičke krunice 9,5 % HF; b) Postupak jetkanja 37 % ortofosfornom kiselinom; c) Postupak slianizacije; d) Zatvaranje šupljine nadogradnje *microbrush* četkicom; e) Dodavanje kompozitnog materijala u krunicu; f) Uklanjanje *microbrush* četkice prije polimerizacije; g) Uklanjanje zaostatnog cementa polirnom gumicom izvan usne šupljine; h) Cementirana krunica na nadogradnji. Preuzeto s dopuštenjem autora: dr.med.dent. Hrvoje Starčević.

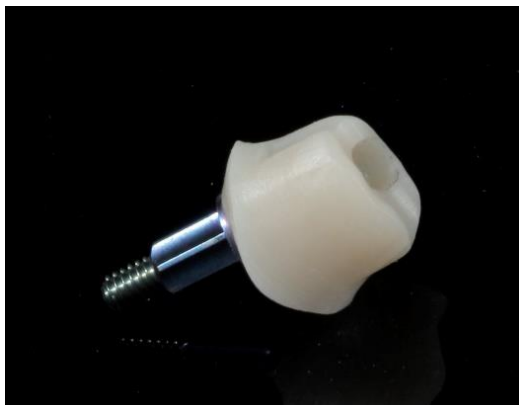b) Podjela s obzirom na način vezivanja nadogradnje s implantatom

Prijašnji način vezivanja implantata i nadogradnje bio je putem vanjskog spoja, tj. veze u obliku šesterokuta. Takav sustav više se ne koristi. Današnje nadogradnje povezane su s implantatom unutarnjim spojem. Kod tog spoja vezni elementi nalaze se unutar implantata pa postoji dublji prijenos i raspoređivanje sile preko implantata na stijenke kosti. Taj način omogućuje rasterećenje vijka i bolji prijenos sile na kost, što ujedno dovodi do smanjene mogućnosti rasklimavanja nadogradnje (16).

c) Podjela s obzirom na kut implantatne nadogradnje

Angulirane nadogradnje individualizirane su i koriste se u situacijama kada trodimenzionalni položaj implantata u kosti sprječava korištenje ravnog. To su situacije u kojima zbog razine kosti nemamo mogućnost postavljanja implantata paralelno s aksijalnom osi prirodnih zubi, situacije u kojima zaobilazimo anatomske strukture kao što su mandibularni živac ili dno

maksilarnog sinusa. Ne postoji razlika u trajnosti između ravnih i anguliranih nadogradnji. Veličine kuteva implantatnih nadogradnji dolaze u rasponu od 10 do 35 stupnjeva (17). Ravne nadogradnje koriste se kada se nadomješta jedan ili više zuba u situacijama kada se može postići njihova paralelnost (Slika 5.).



Slika 5. Ravna nadogradnja. Preuzeto s dopuštenjem autora: dr.med.dent. Hrvoje Starčević.

d) Podjela s obzirom na način izrade

S obzirom na način izrade nadogradnje dijelimo na konfekcijske i individualizirane. Konfekcijske nadogradnje izrađene su od titana ili cirkonij-oksidge keramike. Strojno su izrađene i izravno se navijaju u mjesto predodređeno na implantatu. Mogu se dodatno prilagođavati u laboratoriju ili intraoralno. Prednost im je laka izrada i niska cijena, a nedostatak što ne postoji mogućnost postizanja individualnog izlaznog profila.

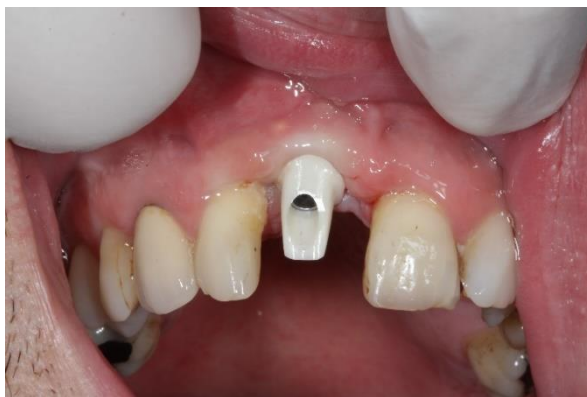Individualizirane nadogradnje posebno su oblikovane za svakog pacijenta, ovisno o njegovoj situaciji u usnoj šupljini. Izrađuju se na tri načina: metodom glodanja konfekcijskih nadogradnji, ručnom metodom modeliranja u vosku na radnom modelu i postupkom lijevanja te digitalnim sustavom *Computer-aided design/computer-aided manufacturing (CAD/CAM)* (18).

e) Podjela s obzirom na vrstu materijala od kojeg su izrađene

Titanske su nadogradnje biokompatibilni materijal koji koristimo kada nam je dugoročna stabilnost rada u prednosti nad estetikom, uglavnom se to odnosi na distalne zube. Upravo

estetika i jest nedostatak titanskih nadogradnji jer postoji mogućnost prosijavanja metala kroz sluznicu, posebno u fronti kod tankog biotipa sluznice. Dostupne su kao prefabricirane konfekcijske ili CAD/CAM glodane individualizirane nadogradnje.

Cirkonij-oksidge nadogradnje (Slika 6.) koriste se u situacijama kada estetska komponenta igra bitnu ulogu. Materijal su izbora u situacijama tankog biotipa gingive u estetskoj zoni i slabe oralne higijene. Posjeduju dobra fizikalna svojstva kao što su velika savojna čvrstoća, otpornost na lom i Youngov model elastičnosti sličan čeliku. Također su najhigijenskije nadogradnje na tržištu koje minimaliziraju mogućnost adhezije plaka na površinu, a posljedično tome smanjuju mogućnost upale mekog tkiva. Najčešće se izrađuju pomoću CAD/CAM sustava. Nadogradnje mogu biti izrađene i od polieter eter ketona i uglavnom se primjenjuju kao provizorne nadogradnje. Također postoje i nadogradnje od zlata i nehrđajućeg čelika (19).



Slika 6. Orofacijalna dimenzija pozicije implantata. Preuzeto s dopuštenjem autora: dr.med.dent. Hrvoje Starčević.

1.3.2.4. Materijali suprastrukture u estetskoj zoni

a) Cirkonij-oksidge keramika

Cirkonij-oksidge keramika počela se upotrebljavati u stomatologiji zbog svoje izvrsne biokompatibilnosti i bijele boje. Pridodajući tome još izvrsna mehanička svojstva s vrijednostima istovjetnima legurama metal keramičkih krunica, cirkonij-oksidge keramika postala je često korišten materijal u dentalnoj medicini. Cirkonij-oksidge nije translucentan, stoga se ne koristi kao samostalni materijal za protetske nadomjestke, već zahtjeva slojevanje gliničnom keramikom ili staklokeramikom. Upotrebljava se za krunice, mostove i

suprastrukture na implantatima te se izrađuje CAD/CAM tehnologijom. Osnovni problem cirkonij-oksidge keramike jest otkrhnuće (*chipping*) ili fraktura fasetne keramike koja i dalje ne posjeduje potrebna mehanička svojstva te se mora razvijati i ojačavati (20).

b) Litij-disilikat

Litij-disilikatna keramika pripada skupini staklokeramika. Materijal je izbora pri protetskoj opskrbi zuba u estetskoj zoni zbog iznimne sposobnosti oponašanja optičkih svojstava prirodnog zuba. Posjeduje optimalnu ravnotežu između mehaničkih i optičkih svojstava. Od mehaničkih svojstava svakako treba izdvojiti visoku savojnu čvrstoću, što ju čini primjenjivom i u stražnjem segmentu. Modul elastičnosti i otpornost na lom imaju vrijednosti veće nego u usporedbi s caklinom (21). Može se koristiti i u izradi tročlanih mostova na prednjim zubima te za pojedinačne nadomjestke u stražnjem segmentu. Tehnikom slojevanja i bojanja omogućuje se postizanje konačnog oblika i boje nadomjestka u što vjernijoj varijanti oponašanja prirodnog zuba (22).

1.3.2.5. Otisni postupak

Svrha otisnog postupka jest prijenos informacija iz usne šupljine u zubotehnički laboratorij. Prenosi se trodimenzionalni položaj implantata, položaj vrata implantata te njegov odnos s periimplantatnim mekim tkivima i ostalim zubima. Otisni postupci mogu se uzimati na razini implantata ili razini bataljka kao klasičan način uzimanja korektivnog otiska prilikom brušenja za krunicu.

Dvije su tehnike otisnih postupaka na razini implantata (23).

a) Tehnika zatvorene žlice

Tehnika zatvorene žlice izvodi se u konfekcijskoj žlici tako da se na transfere stave plastične „kapice“ koje se s otisnim materijalom izvade iz usta. Nakon otiska transferi se vade i pozicioniraju u plastične kapice u otisku. Smatra se jednostavnijom metodom, ali ima nedostatak u sistemu kopčanja kapice za transfer, što smanjuje preciznost otiska.

b) Tehnika otvorene žlice

Tehnika otvorene žlice u optimalnim uvjetima radi se u individualnoj žlici, no može se izraditi i u prilagodljivoj konfekcijskoj žlici. Otisak se uzima preko transfera koji je zavijen u implantat. Nakon polimerizacije materijala transfer se odvije te se izvadi s otiskom iz usne šupljine. Predstavlja precizniji otisni postupak.

1.4. Estetska zona

Estetska zona definira se kao dentoalveolarni segment koji je vidljiv pri punom osmijehu. Prilikom implantoprotetske terapije u estetskoj zoni kliničar mora biti svjestan kako je to jedan od najsloženijih zahvata u području implantologije. Taj tip terapije zahtijeva složen protokol kako bi crveno-bijela estetika bila skladna pacijentovim ali i kliničarevim željama, stoga je potrebno svakom pacijentu pristupiti individualno.

Ovisno o konveksnosti alveolarnog luka, veličini i poziciji gornje i donje usnice, estetska zona može zahvaćati područje od očnjaka do očnjaka ili od prvog premolara jedne strane do prvog premolara druge strane. Kako bismo napravili pravu procjenu facijalne simetrije, pomoću linije dobivene spajanjem točaka Nasion, Subnasale i Pogonion usporedi se medijalna facijalna linija s dentalnom medijalnom linijom koja se nalazi između maksilarnih inciziva i provjeri se postoje li odstupanja. Za horizontalne odnose uspoređujemo paralelnost okluzalne, incizalne i gingivalne linije s interpupilarnom linijom. Prilikom nedostatka jednog ili više zubi važno je u analizi utvrditi je li taj nedostatak vidljiv pri punom osmijehu, odrediti liniju osmijeha i biotip mekih tkiva te oštećenje tvrdih i mekih tkiva, što su značajni parametri za pristup terapiji (24).

1.4.1. Linija osmijeha

Najvažniji čimbenici za proučavanje estetske zone jesu oblik gornje usne i njezin odnos prema dentoalveolarnim strukturama. Poziciju usne određujemo kada su svi mišići opušteni, pri govoru, blagom osmijehu i punom osmijehu. Razlikujemo nisku, srednju i visoku liniju osmijeha. Također, bitno je znati da je vidljiva dužina maksilarnih sjekutića u pasivnom stanju gornje usnice iznosi 1,91 mm kod muškaraca, a kod žena iznosi 3,4 mm (25).

Visoka linija osmijeha predstavlja najveći izazov za terapeuta. Ako se visokoj liniji osmijeha još pridoda situacija pacijenta s tankim biotipom gingive, taj tip rehabilitacije postaje zahtjevniji. U potpunosti dolaze do izražaja gornji zubi i mekotkivne strukture, stoga mjesta za skrivanje nedostataka ili nepravilnosti u takvim situacijama nema. Uz pridržavanja protokola, pravilnog planiranja terapije, oblikovanje izlaznog profila i završne suprastrukture, mogu se postići visoki estetski rezultati. Srednja je linija osmijeha ona koju najčešće koristimo. Predstavlja ravnotežu prikaza gornjih i donjih zubi, uz blagi prikaz parodontnih struktura. Kod srednje linije osmijeha također će doći do izražaja oblik, boja, veličina, struktura protetskog nadomjestka, a kompromitiranjem jednog od navedenog doći će do vidljivog estetskog nesklada. Ako želimo gornjom usnicom zamaskirati parodont i omogućiti pacijentu da se vidi samo incizalna trećina suprastrukture, koristit ćemo nisku liniju osmijeha. Nedostaci kao što su loš ishod implantološke terapije, bolesti parodonta i slično neće doći do izražaja. U takvoj situaciji dominiraju mandibularni zubi.

1.4.2. Meka tkiva estetske zone

Gingiva je dio mastikatorne sluznice usne šupljine i dijeli se na slobodnu i pričvrсну gingivu. Slobodna gingiva obuhvaća tkiva vestibularno i oralno od zuba, a između zuba tvori interdentalne papile. Oblik papile određen je širinom aproksimalnih prostora, kontaktnom točkom, tijekom caklinsko-cementnog spojišta te odgovarajućom količinom interproksimalne kosti.

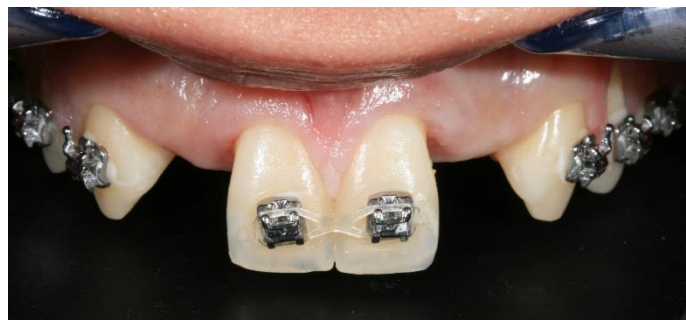Za uspjeh implantološke terapije u estetskoj zoni bitne su nam tri sastavnice (26). Prva sastavnica predstavlja atraumatski kirurški pristup kojim se izbjegava cijeljenje ožiljkastim tkivom koje otežava stvaranje estetskog rezultata mekog tkiva. Druga sastavnica jest osiguravanje dovoljne količine kosti oko implantata koja pruža potporu mekim tkivima. Treća sastavnica jest svjesnost kliničara o kojem biotipu gingive se radi kako bi znao u kojem smjeru krenuti s terapijom. Kao što je već objašnjeno, deblji biotip gingive pogodan je za implantološku terapiju u estetskoj zoni jer omogućuje maskiranje metalnog prosijavanja implantata ili nadogradnje kroz sluznicu. Nedostatkom jednog zuba rekonstrukcija papile postiže se pravilnim oblikovanjem izlaznog profila, no nedostatkom većeg broja zubi taj ishod terapije otežan je.

1.4.3. Oblik zuba

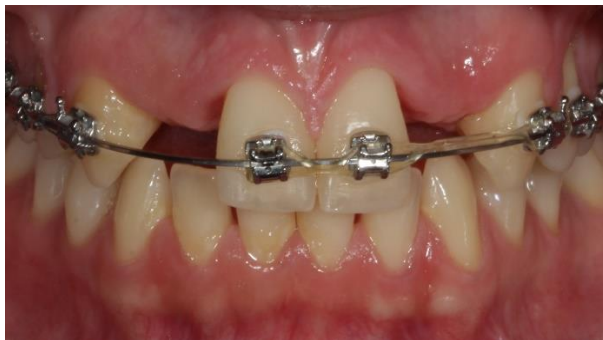Cilj cijele terapije jest postizanje estetskog i funkcijskog rezultata koji će u što većoj mjeri zamijeniti prirodni oblik i formu izgubljenog zuba. Zub koji nedostaje trebao bi biti simetričan sa svojim nasuprotnim zubom. Postoje dvije kategorije oblika zuba – pravokutni i trokutasti oblik. Kod trokutastog oblika zuba treba obratiti pozornost na tanki biotip gingive jer s mogućnošću gubitka visine kosti dolazi do povlačenja papila i nastanka crnog interdentalnog trokuta. Vezano uz dimenzije zuba bitan je omjer širine centralnog inciziva, po njemu određujemo širinu lateralnog inciziva koji čini $\frac{2}{3}$ širine centralnog inciziva (27). Centralni su incizivi prosječno široki 9 mm, što znači da za smještaj lateralnog moramo imati minimalno 6 mm (28).

2. PRIKAZ SLUČAJA

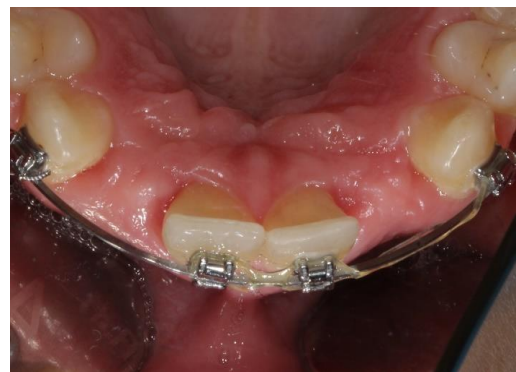U radu je prikazan slučaj pacijentice, starosti 21 godinu, koja dolazi u ambulantu s mobilnom protezom s umetnutim dvojkama. Pacijentica je nezadovoljna estetskim i funkcijskim rješenjem prednjih lateralnih sjekutića. Iz anamneze se saznaje da je pacijentica rođena s hipodoncijom trajnih zametaka gornjih lateralnih sjekutića, što se rtg dijagnostikom naknadno potvrđuje. Intraoralnim pregledom utvrđeno je da pacijentica ima izvrsnu oralnu higijenu, a stanje je u usnoj šupljini bez karijesnih lezija, endodontski liječenih zubi i ostalih patoloških promjena. Pacijentica se nalazi u fazi završetka dvogodišnje ortodonske terapije. Studije su pokazale da u ženskoj populaciji facijalni rast završava s 21 godinom, stoga je pacijentica u optimalnom razdoblju za implantoprotetsku sanaciju (29). U dogovoru s ortodontom utvrđen je plan terapije s implantoprotetskim zatvaranjem prostora. Pacijentica je interno i eksterno motivirana da napravi promjenu, stoga je u prvom posjetu intraoralno fotografirana (Slika 7. a – c).



a)



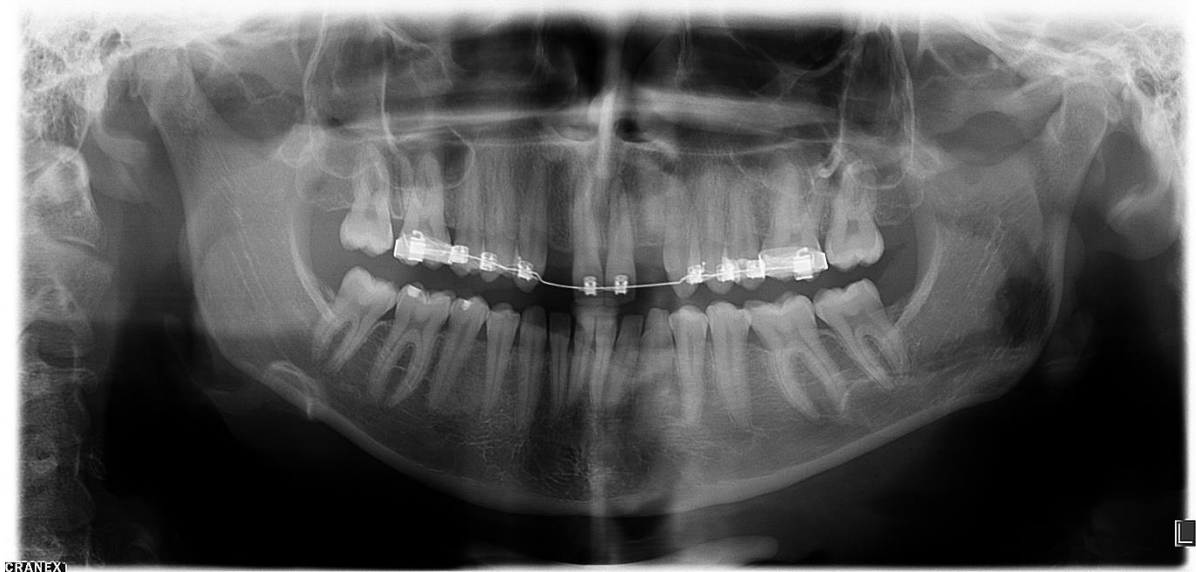
b)



c)

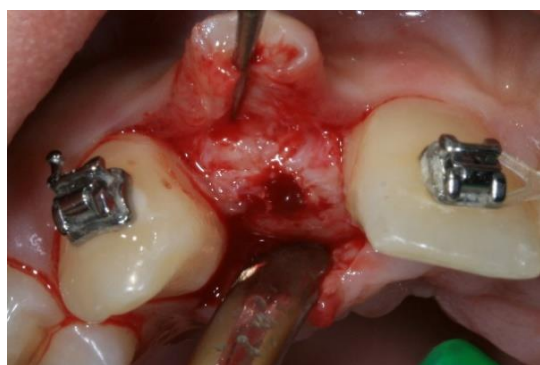Slika 7. a) Intraoralna fotografija – prikaz prednje regije zubnog niza; b) Intraoralna fotografija – prikaz gornje i donje čeljusti u okluziji; c) Intraoralna fotografija – prikaz palatinalno. Preuzeto s dopuštenjem autora: dr.med.dent. Hrvoje Starčević.

Proučavanjem rtg dijagnostičke snimke ortopantomograma utvrđeno je da pacijentica ima dovoljnu razinu kosti za ugradnju implantata, ali je također napravljen i CBCT kojim u kompleksnim situacijama dobivamo informaciju o debljini, obliku, strukturi alveolarnog grebena te o anatomskim strukturama kao što je maksilarni sinus ili mandibularni kanal (Slika 8).

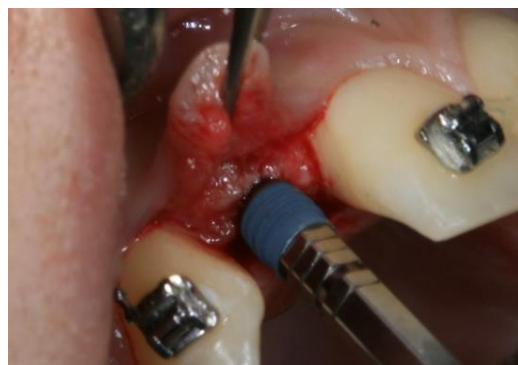

Slika 8. Ortopantomogramska snimka. Preuzeto s dopuštenjem autora: dr.med.dent. Hrvoje Starčević.

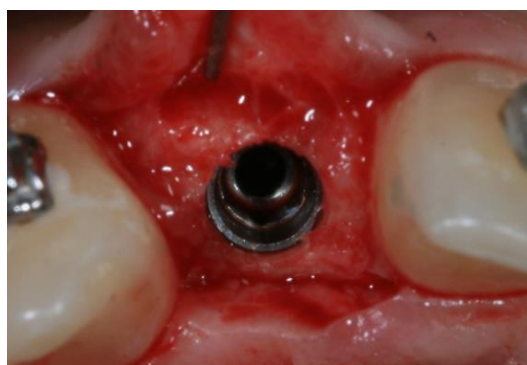Pacijentica je anestetizirana lokalnom *plexus* anestezijom. Kirurškim skalpelom broj 15 napravljen je rez u mekom tkivu sve do periosta, potom je odignut režanj koji ide po hrptu alveolarnog grebena (Slika 9. a). Nakon toga napravljena su dva rasteretna reza u vestibulum. Na mjestu hipodoncije 12 i 22 ugrađeni su implantati implantološkog sustava SKY (Bredent medical GmbH & Co.KG, Njemačka) duljine 11,5 mm i širine 3,5 mm (Slika 9. b – d). Rana je nakon ugradnje zašivena (Slika 9. e). Rendgenskom snimkom potkrijepljena je ugradnja implantata (Slika 9. f). Nakon kirurškog zahvata pacijentica je koristila svoje mobilno privremeno rješenje sve do završetka oseointegracije.



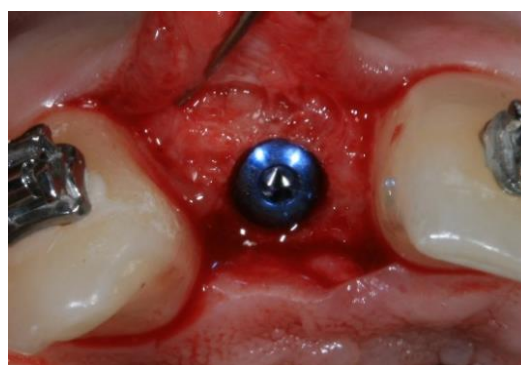a)



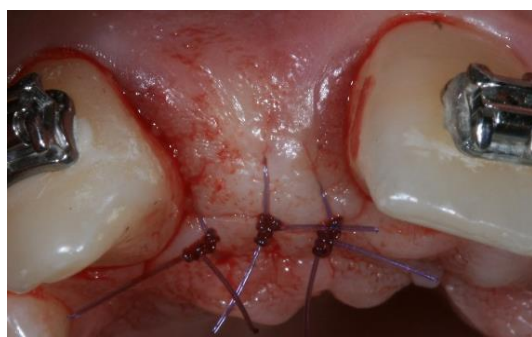
b)



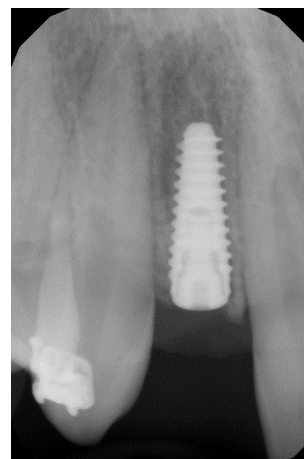
c)



d)



e)

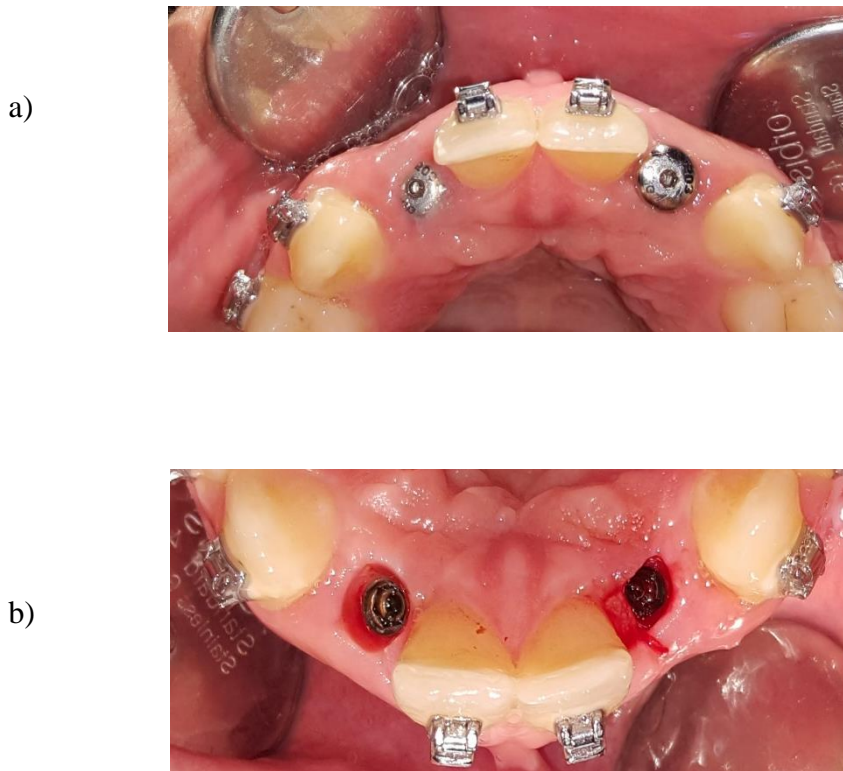


f)

Slika 9. a) Rez u mekom tkivu; b) Ugradnja implantata; c) Implantat u kosti; d) Pokrovni vijak; e) Rana zatvorena šavovima; f) RTG snimka nakon ugradnje implantata.

Preuzeto s dopuštanjem autora: dr.med.dent. Hrvoje Starčević.

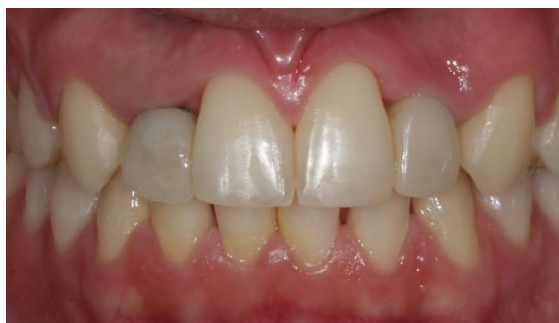Nakon četiri mjeseca oseointegracije implantati su otvoreni kako bi se na njih stavio konfekcijski gingiva former koji oblikuje konture izlaznog profila mekog tkiva (Slika 10. a i Slika 10. b). Kasnijom individualizacijom tog profila dobit će se bolji izgled crveno-bijele estetike.



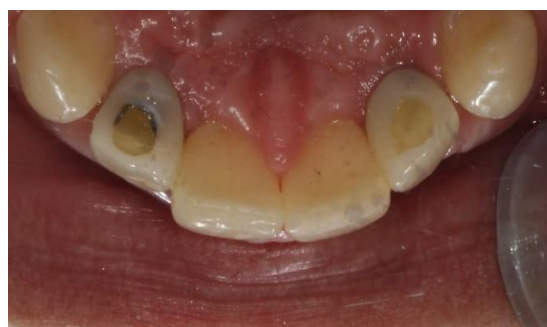Slika 10. a) Konfekcijski gingiva former; b) Izlazni profil mekog tkiva. Preuzeto s dopuštanjem autora: dr.med.dent. Hrvoje Starčević.

Nakon otisnog postupka za izradu privremenih krunica u konfekcijskoj žlici tehnikom otvorene žlice, privremeni rad na konfekcijskim nadogradnjama postavljen je u usnu šupljinu (Slika 11. a i b). Privremeni rad poslužio je za individualizaciju izlaznog profila, prilagodbu oblika i boje. Postupkom individualizacije privremene krunice i tehnikom prijenosa izlaznog profila iz usne šupljine u laboratorij, zubotehnički laboratorij dobio je informacije potrebne za izradu nadogradnje i krunice. Izrađena je glodana cirkonij-oksidna nadogradnja na koju je uslijedila proba kapice, a nakon toga proba Empress e.max keramičke (Ivoclar Vivadent, Schaan, Lihtenštajn) krunice bez glazure i završno s glazurom (Slika 12. a – e).

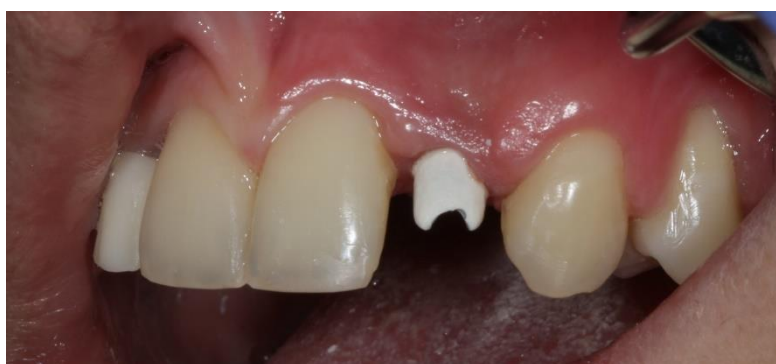a)



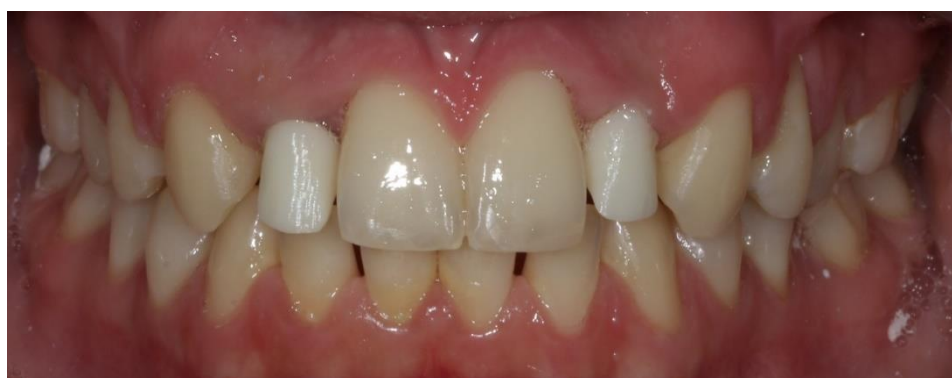b)



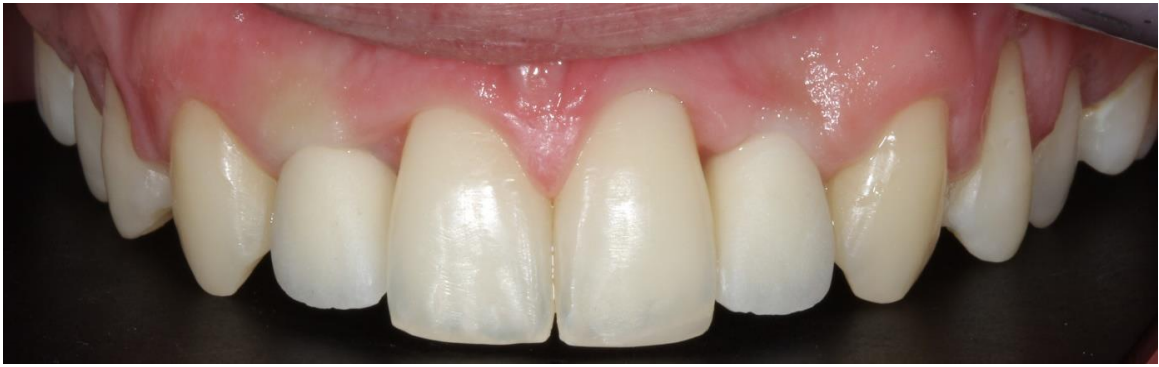Slika 11. a) Privremene krunice na implantatima 12 i 22 u okluziji ; b) Privremene krunice na implantatima 11 i 22 – palatinalni pogled. Preuzeto s dopuštenjem autora: dr.med.dent. Hrvoje Starčević.



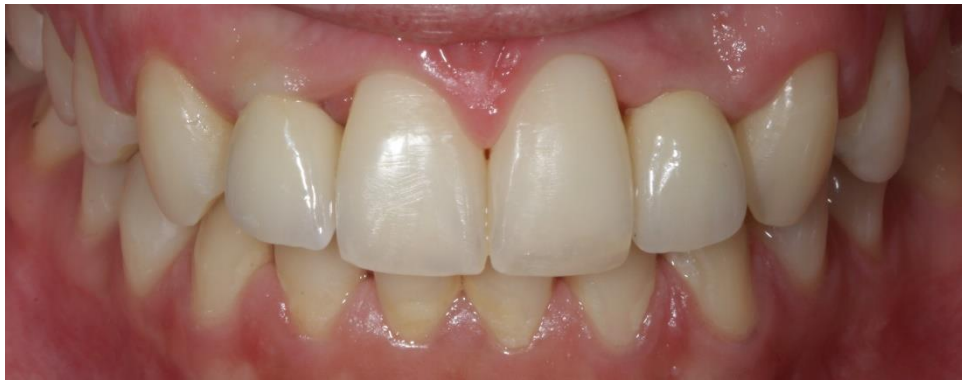Slika 12. a) Proba cirkonske nadogradnje na implantatu. Preuzeto s dopuštenjem autora: dr.med.dent. Hrvoje Starčević.



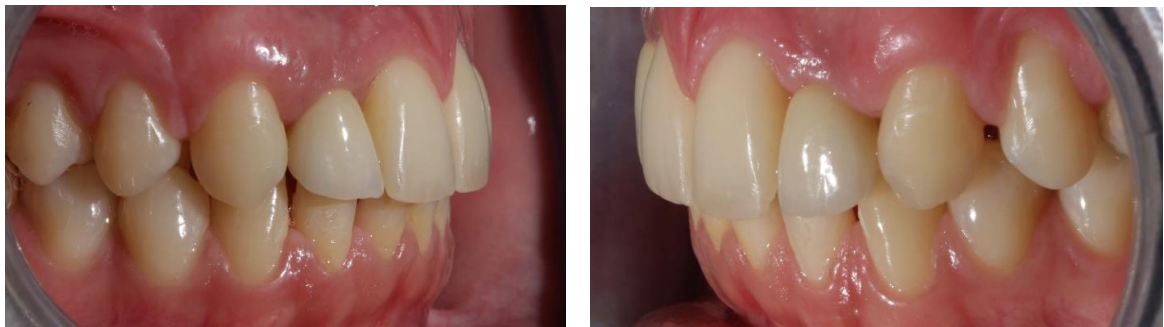Slika 12. b) Proba osnovne konstrukcije. Preuzeto s dopuštenjem autora: dr.med.dent. Hrvoje Starčević.



Slika 12. c) Proba litij disilikatne krunice bez glazure. Preuzeto s dopuštenjem autora: dr.med.dent. Hrvoje Starčević.



Slika 12. d) Proba litij disilikatne krunice s glazurom – pogled sprijeda. Preuzeto s dopuštenjem autora: dr.med.dent. Hrvoje Starčević.



Slika 12. e) Proba litij disilikatne krunice s glazurom – pogled sa strane. Preuzeto s dopuštenjem autora: dr.med.dent. Hrvoje Starčević.

3. RASPRAVA

Postizanje vrhunskih rezultata u implantoprotetici ovisi o brojnim čimbenicima. Kako bi se postiglo zadovoljstvo pacijenta i kliničara potrebno je neupitno znanje, iskustvo i oprez u svakom koraku terapije. Plan terapije pacijentice iz kliničkog slučaja bio je dugotrajan, ali pravilno osmišljen. Pacijentica je s 19 godina krenula u ortodontsku terapiju u kojoj se smišljeno stvarao prostor za ugradnju implantata. Koristili smo CBCT analizu slike jer je trodimenzionalna, nema suprapozicije struktura, distorzije slike i predstavlja „zlatni standard“ u implantologiji (30). CBCT snimkom uočeno je da ima dovoljno prostora u svim dimenzijama za osiguranje stabilnosti implantata. Na temelju snimke određena je veličina implantata. Izborom veličine implantata svjesni smo da duži implantati čine jače sidrište i bolju retenciju unutar kosti. Znanja o razlici između poliranog i hrapavog oblika vrata implantata dokazana su na temelju istraživanja. Postoji statistički značajna razlika u gubitku visine kosti kod implantata s poliranim rubom u odnosu na hrapavu površinu vrata zuba. Rezultat je to smanjenog afiniteta osteoblasta na poliranoj površini implantata i posljedično tome gubitka vertikalne dimenzije alveolarne kosti u samom procesu oseointegracije (31). U navedenom kliničkom slučaju implantat je postavljen epikrestalno zato što je u toj situaciji sa svih strana prekriven kosti te ne postoji inicijalni gubitak vertikalne dimenzije tijekom oseointegracije, a s druge strane kontrola cementiranja protetskog nadomjestka napravljena je s najvećim mogućim oprezom kako zaostatni cement ne bi kompromitirao implantoprotetsku terapiju. Zaostajanje cementa često se može izbjeći tehnikom cementiranja nadogradnje i krunice izvan usne šupljine. Navedena tehnika omogućuje uklanjanje i poliranje protetskog rada izvan usne šupljine, a otvor koji ostaje unutar krunice zatvara se kompozitnim materijalom. Pridržavanjem pravila i vrijednosti za postavljanje implantata u tri dimenzije omogućuje se funkcijska trajnost i estetika. Za vrhunski rezultat svakom pacijentu pristupamo individualno, stoga sve što je konfekcijsko ne može dovesti do idealnih rezultata kakvi se priželjkjuju. Individualizacijom gingiva formera oblikuje se izlazni profil kako to kliničar želi uz mogućnost prilagodbe sve do potpunog zadovoljstva dobivenim. Izlazni profil predstavlja meko tkivne konture kojima se dobiva izgled crvene estetike i bitan je dio terapije. Dodavanjem kompozitnog materijala na privremenu krunicu uzrokuje kompresiju sluznice koja se oblikuje na željeni način. Prijenos situacije iz usne šupljine u laboratorij olakšan je ako tehničaru uspijemo prenijeti izlazni profil u sam otisak. Taj se postupak provodi tako da se konfekcijska nadogradnja s privremenom krunicom navije u studijski analog koji predstavlja implantat u kosti. Struktura se otisne u kondenzacijskom silikonu, zatim se u isti analog navije transfer za

otisni postupak te se doda kompozitni materijal dok ne ispuni cijelu šupljinu koja predstavlja izlazni profil. Transfer se s polimeriziranim kompozitnim materijalom navije u implantat i slijedi otisni postupak. Pravilan način otiskivanja tehnikom otvorene žlice, individualnom žlicom i pravilnim rukovanjem otisnim materijalom smanjuje mogućnost nastanka greške tijekom otiskivanja. U navedenom kliničkom slučaju korištena je individualna žlica čiji je otvor za prolaz transfera zatvoren rozim voskom kako bi se spriječio prolaz viška materijala u tom području i smanjila mogućnost nastanka greške u otisku. Izabrani materijal za otisak bio je polieter koji ima dobru dimenzijsku stabilnost, malu polimerizacijsku kontrakciju te je hidrofilan i pokazuje odlične rezultate prilikom uzimanja otisaka na implantatima (14). Isto tako vrlo je bitno uzeti i dobar otisak suprotne čeljusti ireverzibilnim hidrokolidnim materijalom u konfekcijskoj žlici. Primjenom obraznog luka dobiven je točan položaj gornje čeljusti prema kondilima, odnosno bazi lubanje. Izbor materijala za izradu nadogradnje i krunice direktno utječe na funkciju i bijelu estetiku. Materijal izbora u implantoprotoskoj terapiji u segmentu estetske zone jest kombinacija cirkonij-oksidge nadogradnje i litij-disilikatne keramike (Empress e.max, Ivoclar Vivadent, Schaan, Lihtenštajn). Cirkonij-oksidge ima jaka mehanička svojstva i neadhezivnom tehnikom cementiranja veže se za litij disilikatnu kapicu. Dodatna retencija postiže se prodorom cementa u prostor otvora za vijak. Postupak izrade keramike jest toplotlačna tehnika, a slijedi joj postupak individualizacije bojanjem te glaziranje. Litij-disilikatnu krunicu koristimo jer se adhezijom veže za kapicu i omogućuje dobra estetska, optička svojstva krunice koja nalikuju prirodnom zubu. Prije cementiranja, krunica se isprobava u ustima, provjerava se usklađenost boje, oblika i okluzije. Ukoliko su svi od navedenih uvjeta ispunjeni slijedi postupak cementiranja. Pažljivom pripremom prema uputama proizvođača, nadogradnja i krunica se cementiraju adhezivnom tehnikom.

Implantoprotetska terapija predstavlja multidisciplinarni pristup i integraciju znanja i vještina više specijalističkih stomatoloških djelatnosti. Složenost terapije zahtijeva pomnu pripremu i analizu pacijenta. Iskustvo i vještina kliničara imaju bitnu ulogu za postizanje estetskog i funkcijskog implantoprotetskog rada. Pažljivim izborom materijala i poznavanjem prednosti i nedostataka smanjujemo mogućnost pogreške koliko god je to moguće. Svaki je pacijent individualan, stoga i terapija mora biti individualizirana prema njegovim željama, potrebama i mogućnostima. Protetskom sanacijom pacijent ne završava terapiju, ona je doživotna i uključuje redovite kontrole i postupke čišćenja i održavanja protetskog rada uz obaveznu rendgensku kontrolu. Zadovoljstvo kliničara i pacijenta završnom protetskom sanacijom mora biti obostrano.

5. LITERATURA

1. Magne P, Belser UC. Bonded Porcelain Restorations in the Anterior Dentition. A Biomimetic Approach. Chicago: Quintessence; 2002.
2. Salarić I, Đanić P, Brajdić D, Jokić D, Macan D. Suvremena hibridna implantoprotetska rješenja u estetskoj zoni – prikaz dva slučaja. *Acta Stomatol Croat.* 2015;49(4):351-65.
3. Fradeani M. Esthetic Rehabilitation in Fixed Prosthodontics. Esthetic Analysis. A System Approach to Prosthetic Treatment. Chicago: Quintessence; 2004.
4. Buser D. 20 Years of Guided Bone Regeneration in Implant Dentistry. Chicago: Quintessence; 2009.
5. Wolf HF, Rateitschak EM, Rateitschak KH. Parodontologija. Stomatološki atlas. 1. izd. Zagreb, Naklada Slap, 2008.
6. Tarnow DP, Magner AW, Flether P. The effect of the distance from the contact point to the crest of the bone on the presence or absence of the interproximal dental papilla. *J Periodontol.* 1992;63(12):995-6.
7. Tarnow D, Elian N, Fletcher P, Froum S, Magner A, Cho SC, Salama M, Salama H, Garber DA. Vertical distance from the crest of bone to the height of the interproximal papilla between adjacent implants. *J Periodontol.* 2003;74(12):1785-8.
8. Tomasi C, Sanz M, Cecchinato D, Pjetursson B, Ferrus J, Lang NP, Lindhe J. Bone dimensional variations at implants placed in fresh extraction sockets: A multilevel multivariable analysis. *Clin Oral Implants Res.* 2010;21(1):30-6.
9. Yildirim M, Wessing B. Pojedinačni implantati u području prednjih gornjih zubi. Koncept za estetski uspjeh. *Quintessence.* 2010;61(2):185-99.
10. Handelsman M. Surgical guidelines for dental implant placement. *Br Dent J.* 2006;201(3):139-52.
11. ITI Treatment Guide, Volume 1: Implant Therapy in the Esthetic Zone: Single-Tooth Replacements. Berlin: Quintessence Publishing; 2007.
12. Brockhurst, PJ Dental Materials: New territories for materials science. *Au. Inst. Metals.* 1980;3(2):200-10.
13. Hupp JR, Ellis E, Tucker MR. Contemporary Oral and Maxillofacial surgery. 6th ed. St. Louis: Mosby; 2014.
14. Jerolimov V, editor. Osnove stomatoloških materijala [monograph on the Internet]. Zagreb: Sveučilište u Zagrebu, Stomatološki fakultet; 2005. Available from:http://www.sfzg.unizg.hr/_download/repository/Osnove_stomatoloskih_materijala.pdf

15. Michalakis KX, Hirayama H, Garefis PD. Cement-retained versus screw-retained implant restorations: A critical review. *JOMI*. 2003(5);18(1):719-28.
16. Shafie HR, White B. Different implant abutment connections. In: Shafie HR, editor. *Clinical and laboratory manual of dental implant abutments*. 1th ed. Hoboken: Wiley Blackwell; 2014.
17. Bruggenkate CM, Suter F, Oosterbeek HS, Shroeder A. Indications for angled implants. *J Prosth Dent*. 1992;67(2):85-93.
18. Binon P. Prefabricated implant abutments, In: Shafie HR, editor. *Clinical and laboratory manual of dental implant abutments*. 1st ed. Hoboken: Wiley Blackwell; 2014.
19. Shafie HR, White B. Implant abutment materials. In: Shafie HR, editor. *Clinical and laboratory manual of dental implant abutments*. 1th ed. Hoboken: Wiley Blackwell; 2014.
20. Špehar D, Jakovac M. Nove spoznaje o cirkonij-oksidoj keramici kao gradivnom materijalu u fiksnoj protetici. *Acta Stomatol Croat*. 2015;49(2):137-44.
21. 13. Zhang Y, Mai Z, Barani A, Bush M, Law B. Fracture-resistant monolithic dental crowns. *Dent Mater*. 2016;32(3):442-9.
22. IPS e.max lithium disilicate [Internet]. Schaen: Ivoclar Vivadent; 2017. Available: <http://www.ivoclarvivadent.com/en/p/all/products/all-ceramics/ips-emaxdentist/ips-emax-lithium-disilicate>
23. Ćatović A, Komar D, Ćatić A i sur. *Klinička fiksna protetika – Krunice*. Zagreb: Medicinska naklada; 2015.
24. Sclar AG. *Soft Tissue and Esthetic Considerations in Implant Therapy*. Chicago: Quintessence Publishing; 2003.
25. Chiche G, Pinault A. Artistic and scientific principles applied to esthetic dentistry. In: Chiche G, Pinault A. (eds) *Esthetics of Anterior Fixed Prosthodontics*. Chicago: Quintessence Books. 1994.
26. Lindhe J, Karring T, Lang NP (eds). *Clinical Periodontology and Implant Dentistry*, 4th ed. London: Blackwell Munksgaard; 2003.
27. Kokich VG. Maxillary lateral incisor implants: planning with the aid of orthodontics. *J Oral Maxillofac Surg*. 200;62(2):48–56.
28. Spear FM, Mathews DM, Kokich VG. Interdisciplinary management of single-tooth implants. *Semin Orthod*. 1997;3(1):45-72.
29. Fudalej P. Determining the cessation of facial growth to facilitate implant placement. [master's thesis]. Seattle, WA, USA: University of Washington;1998.

30. Gulati M, Anand V, Salaria SK, Jain N, Gupta S. Computerized implant-dentistry: Advances toward automation. *J Indian Soc Periodontol.* 2015;19(1):5-10.
31. Cochran DL. A comparison of endosseous dental implant surfaces. *J Periodontol.* 1999;70(12):1523-39.

6. ŽIVOTOPIS

Dominik Pleše rođen je 20. srpnja 1990. godine u Kutini gdje je pohađao Osnovnu školu „Zvonimir Frank“ te Opću gimnaziju „Tin Ujević“ koju je završio školske godine 2008./2009. U Kutini 2006. godine završava osnovnu glazbenu školu „Boris Papandopulo“. Akademske godine 2009./2010. upisao je Veterinarski fakultet na Sveučilištu u Zagrebu. Akademske godine 2010./2011. upisao je Stomatološki fakultet na Sveučilištu u Zagrebu. Od 2016. godine član je Hrvatskog društva estetske dentalne medicine i sudjeluje u organizaciji kongresa estetske dentalne medicine „*Aesthetic dental moment*“. Zadnji ispit položio je u srpnju 2018. godine. Tajnik Hrvatskog društva estetske dentalne medicine postaje 2018. godine.