

Kirurški postupci u estetskoj zoni: od imedijatne implantacije do mekotkivne i koštane augmentacije

Perić, Katarina

Master's thesis / Diplomski rad

2018

Degree Grantor / Ustanova koja je dodijelila akademski / stručni stupanj: **University of Zagreb, School of Dental Medicine / Sveučilište u Zagrebu, Stomatološki fakultet**

Permanent link / Trajna poveznica: <https://um.nsk.hr/um:nbn:hr:127:603172>

Rights / Prava: [Attribution-NonCommercial 3.0 Unported](#) / [Imenovanje-Nekomercijalno 3.0](#)

Download date / Datum preuzimanja: **2025-04-02**



Repository / Repozitorij:

[University of Zagreb School of Dental Medicine Repository](#)





SVEUČILIŠTE U ZAGREBU
STOMATOLOŠKI FAKULTET

Katarina Perić

**KIRURŠKI POSTUPCI U ESTETSKOJ ZONI:
OD IMEDIJATNE IMPLANTACIJE DO
MEKOTKIVNE I KOŠTANE AUGMENTACIJE**

Diplomski rad

Zagreb, 2018.

Rad je ostvaren na Stomatološkom fakultetu Sveučilišta u Zagrebu, na Zavodu za oralnu kirurgiju.

Mentor rada: prof.dr.sc. Mato Sušić, Stomatološki fakultet Sveučilišta u Zagrebu, Zavod za oralnu kirurgiju

Lektor hrvatskog jezika: Tihana Sedlar, mag. educ. philol. croat. et mag. educ. hist.

Lektor engleskog jezika: Barbara Kružić, mag. educ. philol. croat. et mag. educ. philol. angl.

Sastav Povjerenstva za obranu diplomskog rada:

1. _____
2. _____
3. _____

Datum obrane rada: _____

Rad sadrži: 37 stranica

5 slika

1 CD

Osim ako nije drugačije navedeno, sve ilustracije (tablice, slike i dr.) u radu izvorni su doprinos autora diplomskog rada. Autor je odgovoran za pribavljanje dopuštenja za korištenje ilustracija koje nisu njegov izvorni doprinos, kao i za sve eventualne posljedice koje mogu nastati zbog nedopuštenog preuzimanja ilustracija, odnosno propusta u navođenju njihovog podrijetla.

Zahvala

Zahvaljujem mentoru, prof.dr.sc. Mati Sušiću, na pristupačnosti i pomoći pri izradi diplomskog rada.

Hvala svim mojim prijateljima i kolegama koji su mi uljepšali studentske dane.

Zahvaljujem obitelji na nesebičnoj potpori, a posebno hvala mojim roditeljima na svemu što su pružili sestrama i meni.

Kirurški postupci u estetskoj zoni: od imedijatne implantacije do mekotkivne i koštane augmentacije

Sažetak

Estetska zona definira se kao dentoalveolarni segment vidljiv pri punom osmijehu. Pri planiranju kirurške terapije u estetskoj zoni, osim uobičajenih čimbenika, u obzir treba uzeti i estetske faktore rizika. U novije se vrijeme, kao rješenje bezubosti u estetskoj zoni, nameće postupak imedijatne implantacije. Implantacija se provodi neposredno nakon ekstrakcije koja mora biti atraumatska da bi se sačuvala bukalna stijenka alveole. Kako bi se spriječila resorpcija alveolarnog grebena, najčešće se simultano s imedijatnom implantacijom provodi i koštana augmentacija. Augmentacija se može provoditi autogenim, alogenim, ksenogenim i aloplastičnim materijalima te resorptivnim i neresorptivnim membranama. S ciljem postizanja estetike mekog tkiva, provodi se postupak mekotkivne augmentacije, najčešće slobodnim vezivnim transplantatom. Ovaj rad prikazuje vrste kirurških postupaka koji se provode u estetskoj zoni, a povezani su s imedijatnom implantacijom, zatim njihove indikacije, kontraindikacije i moguće komplikacije.

Ključne riječi: estetska zona, imedijatna implantacija, augmentacija

Surgical procedures in the aesthetic zone: from the immediate implantation to soft tissue and bone augmentation

Summary

The aesthetic zone is defined as a dentoalveolar segment visible in full smile. It is necessary to consider aesthetic risk factors along with the usual risk factors when planning a surgical therapy in the aesthetic zone. Recently, the immediate implant procedure was introduced as a solution to the absence of teeth in the aesthetic zone. Implantation is performed immediately after the extraction, which has to be atraumatic in order to preserve the buccal alveolar bone wall. In order to prevent the alveolar ridge resorption, bone augmentation is usually performed simultaneously with the immediate implantation. Augmentation can be carried out with autogenous, allogenic, xenogenic and alloplastic materials and resorptive and non-resorptive membranes. Soft tissue augmentation procedure is performed to preserve the aesthetics of the soft tissue, most commonly with a free graft. This paper presents the types of surgical procedures performed in the aesthetic zone associated with immediate implantations well as indications, contraindications and possible complications of those procedures.

Keywords: aesthetic zone, immediate implantation, augmentation

SADRŽAJ

1. UVOD	1
2. ESTETSKA ZONA.....	3
3. IMEDIJATNA IMPLANTACIJA.....	4
3.1. Gubitak i remodelacija kosti nakon ugradnje implantata.....	6
3.2. Procjena estetskog rizika.....	6
3.3. Faktori povezani s implantatom i kirurškom tehnikom	8
3.3.1. Faktori povezani s implantatom	8
3.3.2. Kirurška trauma.....	8
3.3.3. Kirurška tehnika odizanja režnja pune debljine	9
3.3.4. Pozicioniranje implantata	9
3.3.5. <i>Platform switching</i> koncept.....	9
3.4. Izrada plana terapije	10
3.5. Uspješnost imedijatne implantacije.....	11
4. KOŠTANA AUGMENTACIJA	12
4.1. Postekstrakcijska resorpcija kosti.....	12
4.2. Klasifikacija koštanih defekata	13
4.3. Mehanizam djelovanja koštanih nadomjestaka	13
4.4. Augmentacijski materijali	14
4.4.1. Autogeni materijali.....	14
4.4.2. Alogeni materijali.....	15
4.4.3. Ksenogeni materijali	15
4.4.4. Aloplastični materijali.....	17
4.4.5. Membrane.....	18
4.5. Donorska mjesta za autologni koštani transplantat	18
4.5.1. Intraoralna donorska mjesta	19
4.6. Kirurški zahvati augmentacije alveolarnog grebena	19
4.7. Cijeljenje kosti.....	20
4.8. Komplikacije augmentacije alveolarnog grebena	21
5. MEKOTKIVNA AUGMENTACIJA	22
5.1. Zahvati peteljkastog režnja mekog tkiva.....	22
5.2. Zahvati sa slobodnim transplantatom mekog tkiva.....	23

5.2.1. Slobodni gingivalni transplantat (SGT)	23
5.2.2. Slobodni vezivni transplantat (SVT).....	24
5.3. Vođena regeneracija tkiva – <i>guided tissue regeneration</i> (GTR).....	25
6. RASPRAVA.....	26
7. ZAKLJUČAK	28
8. LITERATURA.....	30
9. ŽIVOTOPIS	36

Popis skraćenica

CaP – kalcij fosfat

2D – dvodimenzionalno

CBCT – *Cone beam computer tomography*

CAD-CAM – *computer aided design-computer aided manufacturing*

3D – trodimenzionalno

HIV – *Human Immunodeficiency Virus*

PMMA – polimetilmetakrilat

PHEMA – polihidroksiletilmetakrilat

HTR – *hart tissue regeneration*

GBR – *guided bone regeneration*

SGT – slobodni gingivalni transplantat

SVT – slobodni vezivni transplantat

GTR – *guided tissue regeneration*

ePTFE – ekspanzirani politetrafluoretilen

1. UVOD

Suvremena se stomatologija u svojoj praksi svakodnevno služi implantoprotetskom terapijom za rješavanje bezubosti. Najveći izazov kliničarima predstavlja uspješna implantološka rehabilitacija u estetskoj zoni. Kad je riječ o estetskoj zoni, sama se uspješnost terapije ne određuje isključivo oseointegracijom, već veliku važnost ima i estetska prihvatljivost krajnjeg rezultata terapije.

Budući da se u novije vrijeme estetika nalazi u središtu pacijentove pažnje, ne čudi da se i stomatologija razvija u tom smjeru. U samom početku rada definirat ćemo pojam estetske zone, njezine karakteristike i prepreke koje te karakteristike stavljaju pred kliničara.

U ovom radu govorit će se ponajviše o imedijatnoj implantaciji kao brzom i efikasnom rješenju bezubosti u frontalnom dijelu čeljusti te o prednostima i manama takvog principa terapije. Iako je sam princip pogodan i za pacijenta i za terapeuta zbog uštede vremena, takav postupak nosi rizike koji mogu kompromitirati estetski ishod terapije.

Nadalje, bit će govora o koštanoj augmentaciji općenito, ali i u sklopu imedijatne implantacije kao o postupku koji sprečava neminovnu remodelaciju i resorpciju grebena.

Također, spomenut ćemo mekotkivnu augmentaciju u vidu poboljšanja estetskog aspekta morfologije mekog tkiva nakon ekstrakcije, implantacije i neizbježne remodelacije alveolarnog grebena.

Za kraj ćemo usporediti različita istraživanja koja govore o uspješnosti imedijatne implantacije, s koštanom i mekotkivnom augmentacijom ili bez njih.

Svrha rada je prikazati suvremene kirurške postupke u estetskoj zoni, njihove indikacije i kontraindikacije, uspješnost samih postupaka te moguće komplikacije.

2. ESTETSKA ZONA

Objektivno gledajući, estetska se zona definira kao dentoalveolarni segment koji je vidljiv pri punom osmijehu. Subjektivno, estetska je zona definirana kao područje koje je od estetske važnosti za pacijenta (1).

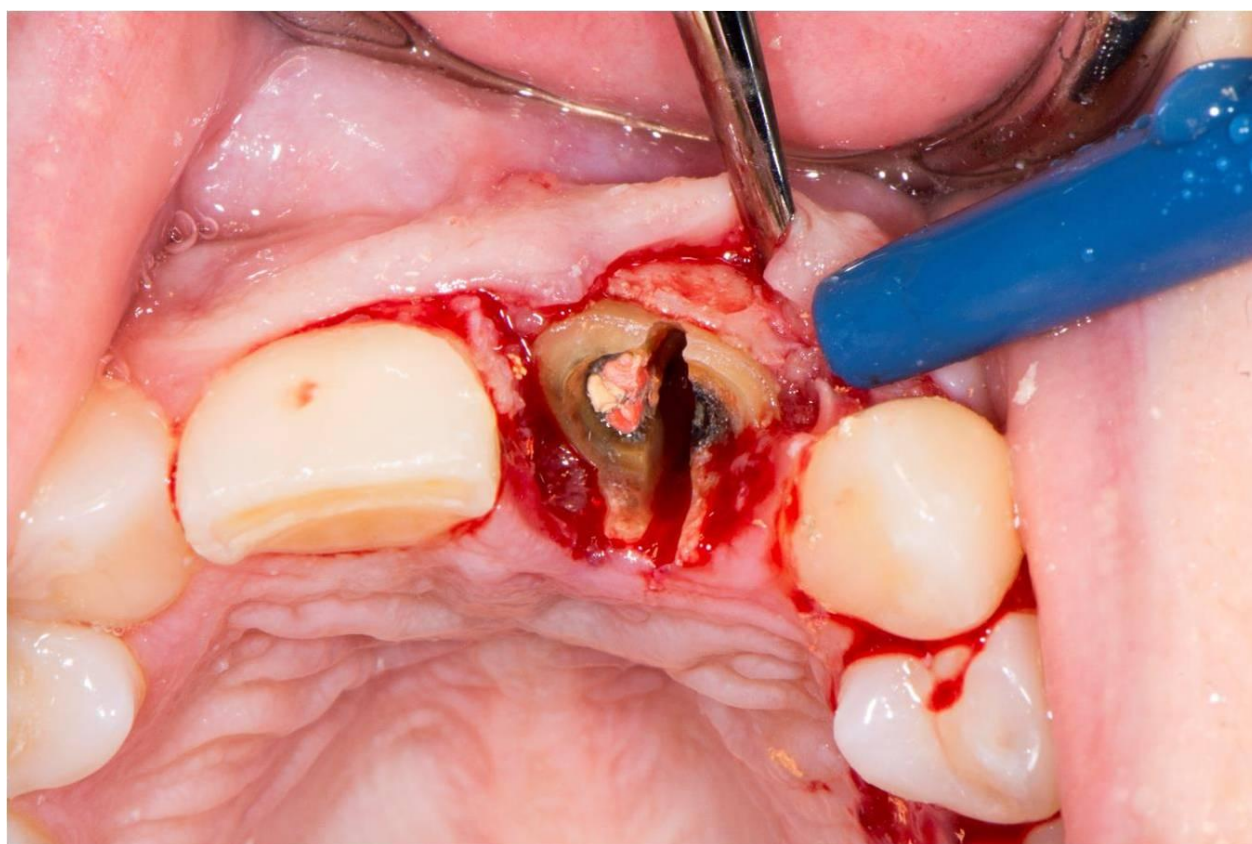
Uzimajući u obzir posebnosti u zaobljenosti zubnog luka kod svakog pojedinačnog pacijenta, estetska zona obuhvaća različit raspon zuba kod različitih pacijenata. Velik utjecaj imaju oblik i debljina gornje i donje usne jer utječu na vidljivost maksilarnih, odnosno mandibularnih frontalnih zuba.

Upravo je zato, prije planiranja same terapije, jako važno napraviti detaljni ekstraoralni i intraoralni pregled pacijenta. Prilikom pregleda mogu se utvrditi moguće linije osmijeha, asimetrije usana i zubnih lukova, nedostatak jednog ili više zuba, oblik i boja zuba te stanje mekih tkiva. Pod stanjem mekih tkiva prvenstveno se podrazumijeva biotip gingive.

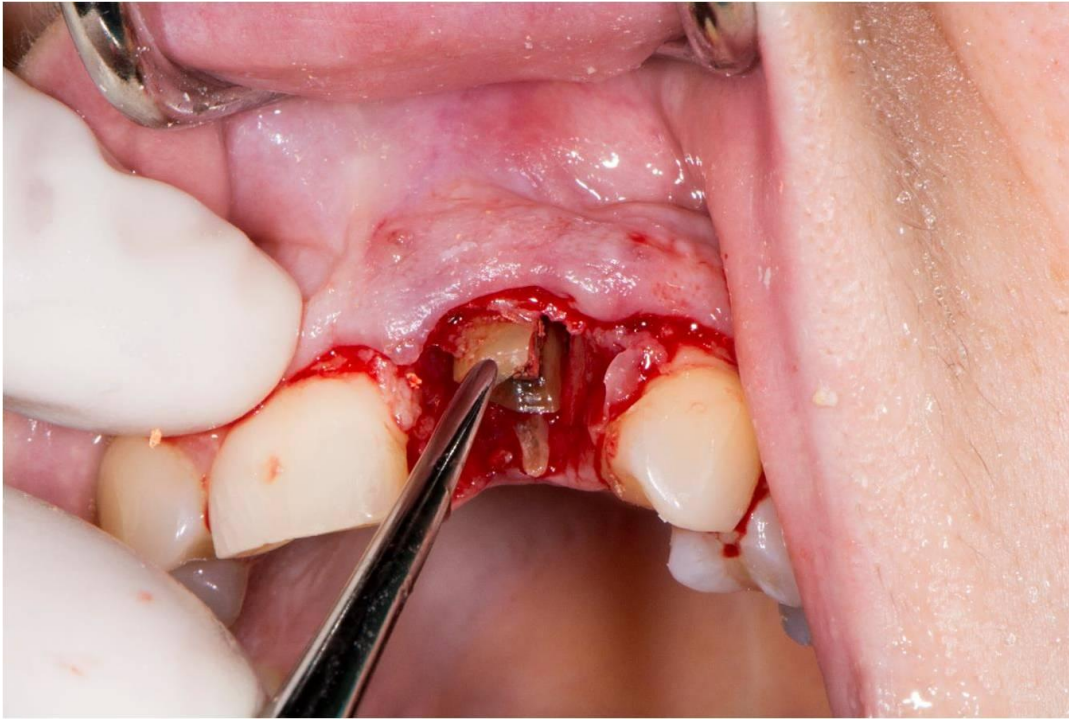
Razlikujemo tri biotipa gingive: debeli, srednji i tanki. Debeli je biotip po svojim svojstvima najpogodniji za implantoprotetsku terapiju jer predstavlja minimalni rizik od recesije gingive te zbog svoje debljine maskira metalno prosijavanje implantata. Tanki biotip predstavlja najveći anatomske i estetske rizik u terapiji, pogotovo u kombinaciji s visokom linijom osmijeha. Opasnost od pojave tkivne diskoloracije i nastanka recesije dodatno je povećana kod pacijenata s nedostatkom većeg broja zuba. Pozicija implantata trebala bi biti više palatinalno da zamaskira prosijavanje metala dublje u apikokoronarnom smjeru za lakšu rekonstrukciju izlaznog profila (2,3).

3. IMEDIJATNA IMPLANTACIJA

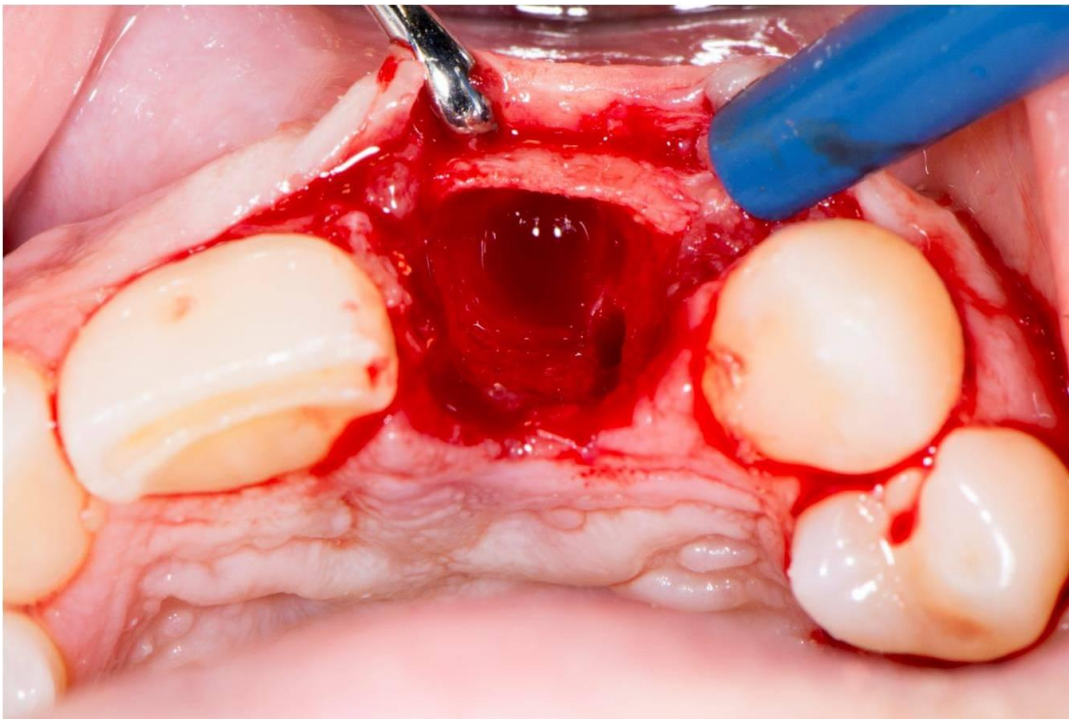
Imedijatna postekstrakcijska implantacija predstavlja postupak imedijatne ugradnje dentalnog implantata, neposredno nakon ekstrakcije zuba. Sama ekstrakcija mora proći atraumatski uz očuvanje zidova alveole s temeljitom kohleacijom kako bi se eliminirao sav patološki sadržaj (slika 1, 2, 3). Imedijatna implantacija trebala bi ispuniti najvažniji kriterij, odnosno oduprijeti se resorpciji koja se javlja nakon ekstrakcije zuba (4). Ovakav je tretman od samog početka privlačan, kako pacijentima zbog brze rekonstrukcije funkcije i estetike, tako i kliničarima zbog značajne uštede vremena u usporedbi s konvencionalnim metodama (5).



Slika 1. Atraumatska ekstrakcija zuba. Preuzeto s dopuštenjem autora: prof.dr.sc. Mato Sušić.



Slika 2. Atraumatska ekstrakcija zuba. Preuzeto s dopuštenjem autora: prof.dr.sc. Mato Sušić.



Slika 3. Atraumatska ekstrakcija zuba. Preuzeto s dopuštenjem autora: prof.dr.sc. Mato Sušić.

3.1. Gubitak i remodelacija kosti nakon ugradnje implantata

Preklinička i klinička istraživanja pokazala su da se imedijatnom implantacijom u svježju ekstrakcijsku alveolu ne može izbjeći postekstakcijska remodelacija kosti (6,7).

Oseintegracija predstavlja dinamičan proces tijekom svog formiranja i za vrijeme održavanja. Faza formiranja predstavlja delikatno međudjelovanje između resorpcije kosti u kontaktu između implantata i mineralizirane kosti te formiranja kosti u područjima bez kontakta, tzv. *contact-free areas*. Tijekom faze održavanja, oseintegracija je osigurana kroz kontinuirano remodeliranje i njezine prilagodbe funkciji (8).

Važno je napomenuti da imedijatna implantacija ne može u potpunosti prevenirati kontrakciju bukolingvalnog grebena koja uvijek nastupa nakon gubitka zuba, pri čemu je gubitak bukalne kosti skoro dvostruko veći od gubitka lingvalne kosti (9).

3.2. Procjena estetskog rizika

Prije početka same terapije, potrebno je provjeriti sve faktore estetskog rizika direktno s pacijentom kako bi se izbjegli komplikacije nakon tretmana i nezadovoljstvo pacijenta.

Prije svega, važno je obratiti pažnju na cjelokupno zdravstveno stanje pacijenta kako bi se mogli izbjeći moguće komplikacije i neželjeni rezultati terapije. Najrizičnije su bolesti koje mogu utjecati na uspješnost terapije osteoporoza, bolesti koje se liječe terapijom zračenja, imunokompromitirani pacijenti te bolesti respiratornog sustava koje zahtijevaju liječenje kortikosteroidnim inhalatorima. Kod tih pacijenata možemo očekivati otežano i nepredvidljivo cijeljenje rana nakon provedenog zahvata (10).

Iako pušenje nije apsolutna kontraindikacija, valja napomenuti da ono povećava rizik od periimplantitisa i da je gubitak marginalne kosti kod pušača dokazano veći nego kod nepušača (11).

U obzir treba uzeti i visinu linije osmijeha jer je kod visokog položaja usne, osim zuba, vidljiv i pripadajući pojas gingive širine 4-5 mm. Samim time svaka greška kirurga i protetičara bit će

vidljiva i može uzrokovati nezadovoljstvo pacijenta terapijom. Kod protetskog se planiranja pažnja obraća na oblik, veličinu i boju susjednih zuba te njihov restaurativni status. Važnu ulogu ima i gingivni biotip pa tako najveći estetski rizik nosi tanki biotip zbog povećanog rizika gingivne recesije i prosijavanja metalnog dijela implantata. Može se reći da visoki položaj gornje usne u kombinaciji s tankim biotipom gingive predstavlja najveći izazov kliničarima.

Upala u području implantacije ili susjednog zuba predstavlja velik rizik za estetski ishod terapije. Prema nekim istraživanjima, pacijenti koji su prethodno liječeni od kroničnog parodontitisa imaju veću vjerojatnost neuspjeha implantološke terapije, odnosno razvoja komplikacija kao što su periimplantitis i gubitak marginalne kosti (12). U istraživanju uspješnosti implantološke terapije kod pacijenata koji u povijesti bolesti imaju agresivni parodontitis, dobiveni su statistički značajni rezultati izraženije mogućnosti pojave popratnih komplikacija i neuspjeha terapije u usporedbi s pacijentima koji su liječeni od kroničnog parodontitisa (13).

Važan rizik predstavlja anatomija alveolarne kosti o čemu će više govora biti u poglavlju o koštanoj augmentaciji.

Posebnu pažnju valja posvetiti očekivanjima pacijenta. U slučaju da su nerealna, pacijentu treba objasniti mogućnosti terapije i pomaknuti njegova očekivanja u realne okvire. Ako to nije moguće, treba razmotriti odustajanje od takve terapije.

3.3. Faktori povezani s implantatom i kirurškom tehnikom

3.3.1. Faktori povezani s implantatom

Najčešće korišteni materijal implantata je titan. Najvažnija su svojstva koja ga čine materijalom izbora kemijska inertnost i biokompatibilnost. Implantati s navojima imaju veću površinu, čime je omogućena njihova jača primarna stabilnost (14).

Uz vijke, nova generacija implantata ima hrapavu površinu obogaćenu nanočesticama čime se pojačava oseointegracija (15). Za modifikaciju glatke površine titanskih implantata korišteni su materijali poput hidroksiapatita, titanskih nanočestica ili nanočestica kristala kalcij fosfata (CaP) na jetkanoj površini implantata. Dokazan je značajno pojačan koštani odgovor u ranim fazama oseointegracije kosti loše kvalitete i pojačano vezanje novostvorene kosti sa zidom alveolarne kosti prilikom ugradnje implantata čija je površina obogaćena česticama CaP (16).

3.3.2. Kirurška trauma

Važan je faktor i potencijalna kirurška trauma koja može nastati stvaranjem topline prilikom preparacije kosti za implantat, odizanjem periostalnog režnja i pretjeranim pritiskom na krestalnu kost prilikom pozicioniranja implantata. Kritična je temperatura prilikom pripreme ležišta implantata 47°C za jednu minutu ili 40°C za sedam minuta brušenja kosti. Istraživanjem je dokazano da na podizanje temperature više utječe aplicirana sila nego brzina brušenja te da veća dubina preparacije uzrokuje i veće zagrijavanje. Upravo se zato preporučuje svakih 5 do 10 sekunda prekinuti preparaciju kako bi irigans snizio temperaturu (17).

3.3.3. Kirurška tehnika odizanja režnja pune debljine

Također je dokazano da se kirurškom tehnikom odizanja režnja pune debljine inducira osteoklastična aktivnost, što rezultira jačom resorpcijom kosti. Kad bi se postupak izveo bez odizanja periosta i izlaganja alveolarne kosti, ove neželjene posljedice mogle bi se izbjeći (18).

3.3.4. Pozicioniranje implantata

Istraživanja su pokazala da i pozicioniranje implantata uvelike utječe na sam ishod terapije, pa tako implantati koji su postavljeni lingvalnije u odnosu na sredinu alveolarnog grebena imaju manju mogućnost resorpcije bukalne stijenke te se oni koji su pozicionirani dublje u kosti bolje suprotstavljaju dimenzionalnim promjenama (19,20). Također, pokazalo se da položaj ramena implantata u odnosu na alveolarni greben može utjecati na cijeljenje mekog tkiva. Tendencija većoj biološkoj širini zabilježena je kod eksperimentalnih životinja kad su implantati bili smješteni u subkrestalnom položaju (20).

3.3.5. Platform switching koncept

Mnogi sustavi implantata koriste abutment (nadogradnju) na konvencionalnim implantatima koji se nalaze na istoj razini kao i rame implantata, što rezultira formiranjem mikropukotine gdje potom dolazi do kontaminacije bakterijama (17). Nakon što je dokazano da nema radiografski očekivane promjene ako se koristi abutment manjeg promjera od implantata, pozornost dentalne implantologije usmjerena je na korištenje *platform switching* koncepta (20). Prema tom konceptu, implantati na vrhu imaju platformu u obliku zakošenja na koju se spaja abutment. Kako se ta platforma nalazi izvan kosti, ako i postoji pukotina na spoju implantata i abutmenta, infiltracija bakterijama ne utječe na kost čime je smanjena remodelacija krestalne kosti (21).

3.4. Izrada plana terapije

Ispravna dijagnostika, precizno planiranje i procjena estetskih rizika preduvjeti su za uspješnu implantoprotetsku terapiju estetske zone.

Intraoralne i panoramske snimke pružaju nam samo 2D prikaz anatomskih struktura te često iz njih ne možemo iščitati dovoljno informacija nužnih za planiranje naše terapije. Zato ne čudi da dolaskom CBCT-a i mogućnošću pregleda trodimenzionalne snimke željenog područja do najsitnijih detalja, ona postaje rutinska pretraga za analizu anatomskih karakteristika te bitnih faktora za optimalno planiranje implantoprotetske terapije. Trodimenzionalna CBCT snimka omogućava kliničaru vizualizaciju svih anatomskih struktura koje se ne mogu prikazati u klasičnim 2D snimkama.

Noviji programi čak nude mogućnost virtualne implantacije s bazom podataka različitih implantoloških sustava. Na taj način možemo virtualno postaviti implantat u optimalni trodimenzionalni položaj u kosti te izabrati adekvatnu nadogradnju s obzirom na to koji je idealni položaj budućeg protetskog nadomjeska. Štoviše, razvitak pojedinih suvremenih programa nudi mogućnost spajanja podataka dobivenih intraoralnim skenerom i CBCT snimke s ciljem kompletnog planiranja terapije (10).

Digitalni plan terapije možemo koristiti i u izradi kirurške šablone CAD-CAM tehnologijom uz pomoć koje ćemo vrlo precizno postaviti implantat u željeni 3D položaj (22). Mogućnost da virtualno pogledamo implantoprotetsku terapiju prije stvarnog kirurškog zahvata vrlo je moćan alat i, u usporedbi s konvencionalnim planiranjem, nudi veću mogućnost u postizanju idealnog estetskog rezultata (23).

Pri planiranju pozicioniranja implantata, savjetuje se napraviti barem konvencionalni plan putem radnog modela i navoštavanja (*wax up*) te nakon toga kiruršku šablonu putem koje ćemo idealno pozicionirati implantat u sve tri dimenzije. U meziodistalnoj dimenziji preporučuje se udaljenost od 1,5 mm od susjednih struktura (24). U orofacijalnoj dimenziji preporuka je da vrat implantata bude u sigurnoj zoni oko 1,5 do 2 mm palatinalno od izlaznih profila susjednih zuba, prateći konturu alveolarnog grebena uz nužno očuvanje određene količine palatinalne kosti. U idealnim uvjetima u apikokoronarnoj dimenziji, referentna je točka za poziciju vrata zuba razina caklinsko-

cementnog spojišta susjednih zuba, odnosno 2 mm apikalno od središnjeg gingivnog ruba susjednog zuba (24). Kad promatramo aksijalnu os implantata, smatra se da treba biti barem 1 mm palatinalnije od budućeg incizalnog brida protetskog nadomjeska.

3.5. Uspješnost imedijatne implantacije

Rezultati se istraživanja imedijatne implantacije dosta razlikuju. S jedne strane, istraživanja govore da je ishod imedijatne implantacije jednako predvidljiv kao i odgođene, uz postotak uspješnosti u rasponu od 93%-100% (21,25). S druge strane, određena istraživanja upozoravaju da imedijatna implantacija ne jamči očuvanje bukalne stijenke alveolarne kosti već, dapače, da je povezana s povećanom osteoklastičnom aktivnošću (9,26). Budući da su rezultati istraživanja oprečni i da nedostaje dugoročno praćenje ispitanika, svakako se preporučuje pažljiv pristup postupku imedijatne implantacije.

4. KOŠTANA AUGMENTACIJA

Primjena koštanih transplantata u oralnoj kirurgiji služi za regeneraciju izgubljenog tkiva kod većih koštanih defekata. Adekvatni volumen kosti potreban je kao potpora mekim tkivima za estetski prihvatljiv terapijski ishod te kod trodimenzionalnog pozicioniranja implantata za pravilno funkcionalno opterećenje implantoprotetskog nadomjeska (1).

4.1. Postekstrakcijska resorpcija kosti

Nakon ekstrakcije, alveola se ispunjava krvnim ugruškom u kojem se odvija proces angiogeneze, a nakon desetak dana slijedi proces osteogeneze. Nakon četiri tjedna, alveola je ispunjena nezrelom, slabo organiziranom košću, a već nakon osmog tjedna ta je kost zamijenjena zreloom lamelarnom košću s koštanom srži.

Kliničarima je važno da znaju procijeniti i očekivati određeni gubitak kosti u horizontalnoj i vertikalnoj dimenziji. Najveći gubitak kosti u fronti događa se u horizontalnoj dimenziji i na vestibularnoj strani grebena, što prati i vertikalni gubitak dimenzije. Ta se resorpcija grebena donekle može smanjiti tehnikom prezervacije alveole, ali ne u cijelosti (1).

Horizontalni gubitak kosti očekuje se ako je vestibularna stijenka tanja od jednog milimetra, što dovodi do njezine potpune resorpcije u razdoblju od 4 do 8 tjedana.

4.2. Klasifikacija koštanih defekata

Uzroci su koštanih defekata čeljusti raznoliki: atrofija čeljusti zbog nedostatka zuba, destrukcija kosti uzrokovana upalnim ostitičkim procesima ili cistama čeljusti, bolestima parodonta i traumama, destrukcije kosti uzrokovane malignim tumorima ili osteoradionekrozom te kongenitalne deformacije poput rascjepa usne i nepca.

Navest ćemo klasifikaciju koštanih defekata prema količini i obrascu resorpcije grebena. Za kliničara je praktična jer svaka kategorija definira drugačiji pristup i terapijsku strategiju. Defekti se dijele po četvrtinama, ovisno o tipičnom obrascu resorpcije grebena nakon ekstrakcije zuba i potrebne kosti za idealnu implantaciju:

- 1/4 defekt inicijalni je defekt tipa dehiscijencije bukalne stijenke reducirana do 50 %
- 2/4 defekt redukcija je bukalne stijenke preko 50 %, dok promjene u visini još nema
- 3/4 defekt označava parcijalni gubitak visine kosti
- 4/4 defekt označava potpuni gubitak visine i širine grebena (27).

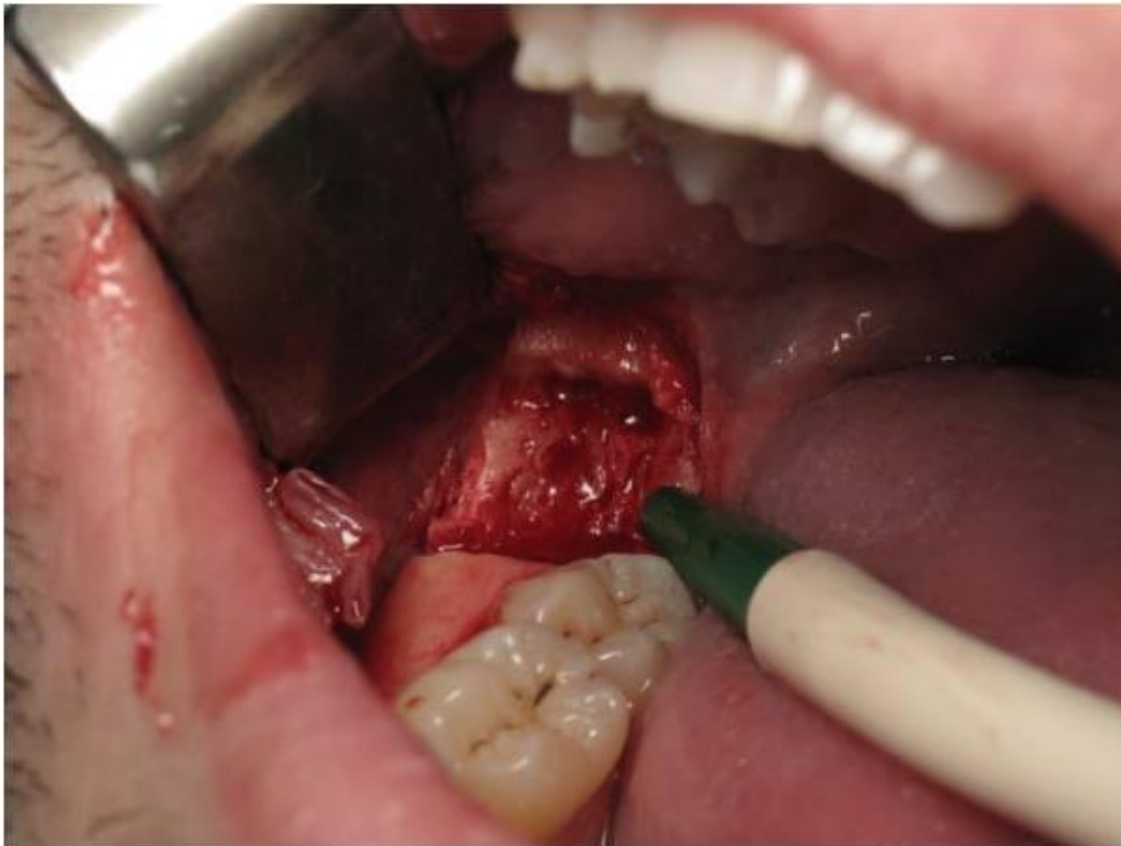4.3. Mehanizam djelovanja koštanih nadomjestaka

Cilj je koštane augmentacije omogućiti organizmu osnovu oko koje će se oblikovati nova koštana masa. Materijali za augmentaciju kosti mogu djelovati osteoinduktivno, osteogenetski i osteokonduktivno. Sposobnost augmentacijskog materijala da inducira diferencijaciju mezenhimalnih stanica u zrele koštane stanice naziva se osteoindukcija. Autogena kost smatra se najdjelotvornijim materijalom s osteoinduktivnim djelovanjem. Sposobnost koštanog materijala da proizvede novu kost naziva se osteogeneza. Samo koštani transplantati svježe autologne kosti imaju osteogeni potencijal. Osteokondukcija je svojstvo materijala da u obnovi željenog volumena kosti služi samo kao osnova oko koje će se oblikovati nova koštana masa (1).

4.4. Augmentacijski materijali

4.4.1. Autogeni materijali

Autogeni transplantati jesu transplantati koji se na istoj osobi prenose s jednog mjesta na drugo, a obuhvaćaju kortikalnu i spužvastu kost. Potiču cijeljenje kosti osteogenezom i/ili osteindukcijom, pa i osteokondukcijom, postupno se resorbiraju i zamjenjuju novom košću. Ova je vrsta transplantata „zlatni standard“ zbog apsolutne biokompatibilnosti i prisutnosti osteoprogenitornih stanica, to jest potencijalne teškoće histokompatibilnosti i prijenosa bolesti ne postoje. Autogeni se transplantati mogu uzeti s intraoralnih i ekstraoralnih mjesta. Intraoralni autogeni transplantati najčešće se uzimaju s mandibularne simfize, tubera maksile i ramusa mandibule (slika 4). Ekstraoralni autogeni transplantati uzimaju se s kriste ilijake, rebra i metafiza tibije (28).



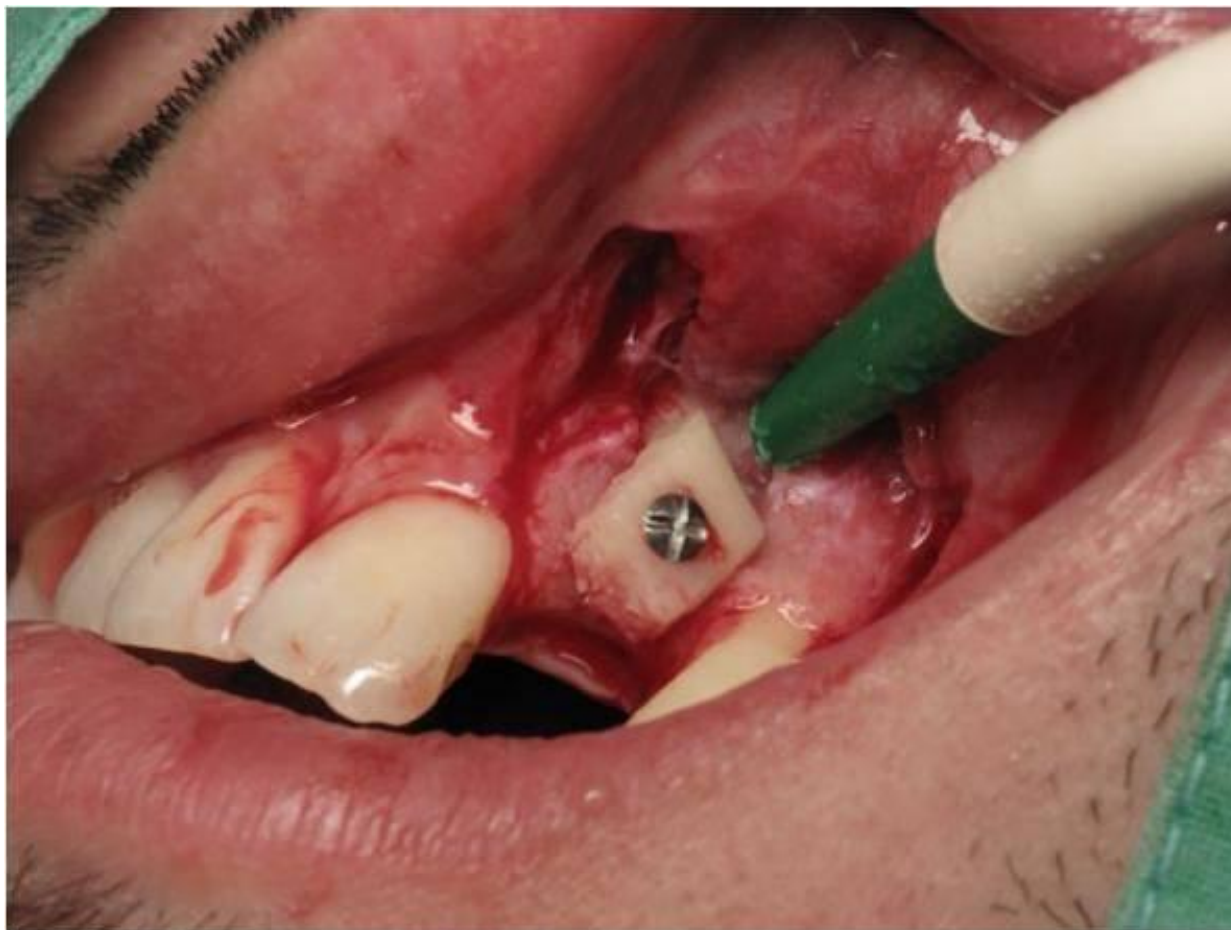Slika 4. Uzimanje autolognog transplantata s ramusa mandibule. Preuzeto s dopuštenjem autora: prof.dr.sc. Mato Sušić.

4.4.2. Alogeni materijali

Alogeni koštani materijali za transplantate dobivaju se od pripadnika iste vrste. U ovom su slučaju ljudskog porijekla, dobiveni od preminulog davatelja. Obično se pripremaju kao suho smrznuti demineralizirani ili mineralizirani koštani transplantati. Na tržište dolaze u obliku kortikalnih strugotina, kortikalnih granula ili praha. Negativna je strana ovih materijala postojanje opasnosti od poticanja imunološke reakcije organizma. Također, postoji opasnost od prijenosa HIV-a (1/1,6 milijuna) ako banka tkiva nestručno i netemeljito obrađuje koštani materijal (29).

4.4.3. Ksenogeni materijali

Ksenogeni su transplantati uzeti od davatelja neke druge vrste. Najčešće se radi o goveđoj kosti jer ljudska i goveđa spongioza pokazuju vrlo veliku sličnost. Ksenotransplantati također se obrađuju pročišćavaju kako bi se odstranili svi organski sastojci te kako bi dobili koštani matriks u nepromijenjenom anorganskom obliku, uglavnom sastavljen od hidroksiapatita. Takvi su transplantati dostupni u obliku čestica različite veličine ili u blokovima (30). Ksenogeni materijali mogu se koristiti u kombinaciji s autolognim transplantatom (slika 5).



Slika 5. Kombinacija ksenogenog materijala i autolognog transplantata. Preuzeto s dopuštenjem autora: prof.dr.sc. Mato Sušić.

4.4.4. Aloplastični materijali

To su koštani nadomjesni materijali. Sintetski su, inertni, anorganski, biokompatibilni i/ili bioaktivni nadomjesni kosti. Regeneraciju parodonta potiču djelujući osteoinduktivno. Nije dokazano da takvi materijali mogu stimulirati stvaranje novog cementa. Na temelju toga, aloplastične materijale koristimo samo kao sredstva koja će popuniti defekt, dok se za regeneraciju preporučuje korištenje drugih materijala (30).

U skupinu aloplastičnih materijala spadaju:

- Hidroksiapatit - dolazi u dvama oblicima, kao resorptivni (porozni) i neresorptivni (neporozni). Riječ je o inertnim, biokompatibilnim materijalima koji ne izazivaju ni upalnu ni imunosnu reakciju.
- Beta-trikalcij-fosfat ($\text{Ca}_3(\text{PO}_4)_2$) - nadomjesni materijal koji se vrlo brzo resorbira ili se pak nalazi unutar vezivnoga tkiva, uz minimalno stvaranjem kosti.
- Polimeri - postoje dva polimerna materijala : neresorptivni kopolimer od polimetilmetakrilata (PMMA) i polihidroksietilmetakrilata (PHEMA) prekriven kalcijevim hidroksidom koji se obično naziva HTR (engl. *hard tissue replacement*).
- Bioaktivna stakla (biostakla) - ovisno o omjeru sastojaka , ona mogu biti resorptiva i neresorptivna. Nakon izlaganja tkivnim tekućinama, na njihovoj se površini stvara dvostruki sloj silicijskog gela i kalcijeva fosfata koji potiče adsorpciju i koncentraciju proteina koji ma osteoblasti koriste za stvaranje izvanstaničnog koštanog matriksa koji bi pak mogao potaknuti stvaranje kosti (28,31).

4.4.5. Membrane

Osim koštanih nadomjestaka, važnu ulogu u ispunjavanju koštanog defekta imaju i membrane temeljene na principu vođene koštane regeneracije (eng. *guided bone regeneration* - GBR). Postavljanjem membrane preko koštanog defekta činimo mehaničku barijeru koja osigurava nesmetano stvaranje koštanoga tkiva i oseointegraciju implantata, a ujedno sprečava urastanje epitela i vezivnoga tkiva gingive u područje kirurške rane (32).

Membrane dijelimo na neresorptivne i resorptivne. Kao najveća prednost neresorptivnih membrana navodi se njihova krutost koja održava formu defekta i omogućava potpuno ispunjenje defekta novonastalom košću. Prednost resorptivnih membrana nad neresorptivnim svakako je činjenica da ih nije potrebno uklanjati, čime se izbjegava drugi kirurški zahvat. Nadalje, resorptivne membrane omogućavaju poboljšano cijeljenje mekih tkiva, inkorporaciju membrane u tkivo domaćina i brzu resorpciju u slučaju izlaganja membrane.

4.5. Donorska mjesta za autologni koštani transplantat

Autologna je kost još uvijek zlatni standard za obnovu većih koštanih defekata. Da bi se osigurala dostatna količina autologne kosti, potrebno je otvoriti sekundarno operacijsko područje iz kojeg se uzima donorska kost. Donorska mjesta mogu biti intraoralna i ekstraoralna. Najčešće se koriste intraoralna donorska mjesta. U postupak uzimanja kosti iz ekstraoralnog donorskog mjesta kliničari se upuštaju rijetko zbog složenosti zahvata i potencijalnih komplikacija. Takav je pristup indiciran kod velikih maksilofacijalnih defekata. Ekstraoralna donorska mjesta mogu biti ilijačna kost, tibija, fibula i kalvarija lubanje.

4.5.1. Intraoralna donorska mjesta

Autologna se kost intraoralno najčešće uzima sa simfize i ramusa mandibule.

Kost ramusa mandibule uglavnom je kortikalna, čvrsta i visoko mineralizirana, pogodna je za augmentaciju područja koja zahtijevaju čvrstu strukturalnu potporu. Koštani graft s ramusa pravokutnog je oblika, može biti dimenzija do 30 mm dužine, 4 mm debljine i 10 mm visine, što je dostatno za augmentaciju regije jednog do triju zuba (1).

Simfiza je kortiko-spongiozna kost, a dobiveni blok u prosjeku je od 65% kortikalnog i 35% spongioznog dijela, što osigurava bržu revaskularizaciju zahvaljujući bržoj integraciji i manjoj potencijalnoj resorpciji prilikom zacjeljivanja. Blok veličine 15 mm dužine, 10 mm visine i 7 mm debljine može se dobiti sa simfize. Dakle, iako u slučajuskraćenog zubnog niza distalne regije s ramusa možemo dobiti veći blok, sa simfize je blok voluminozniji zbog svoje spongiozne komponente (33).

4.6. Kirurški zahvati augmentacije alveolarnog grebena

Iz praktičnih razloga i ovisno o indikaciji, zahvati su podijeljeni u dvije vremenske kategorije:

1. Augmentacija alveolarnog grebena prije postave implantata
2. Augmentacija alveolarnog grebena za vrijeme postave implantata.

U prvu kategoriju spadaju sljedeći kirurški zahvati:

1. GBR (*Guided Bone Regeneration*)
2. Horizontalna blok augmentacija
3. Vertikalna blok augmentacija
4. Prezervacija alveole
5. Distrakcijska osteogeneza
6. Le Fort I osteotomija.

U drugu kategoriju spadaju:

1. GBR s istovremenom postavom implantata
2. *Ridge-split* tehnika
3. Imedijatna implantacija u postekstrakcijsku alveolu (1).

4.7. Cijeljenje kosti

Za osiguravanje dobrog cijeljenja kosti, neophodno je čvrsto zatvaranje mekog tkiva (ali bez napinjanja) i pokrivanje antibioticima. Tijekom razdoblja cijeljenja autolognih koštanih transplantata, oni moraju biti sigurno fiksirani i ne smiju se mehanički opteretiti mobilnom protezom. Razdoblje cijeljenja koštanih transplantata iznosi od tri do šest mjeseci. Kod mlađih pacijenata kod kojih je prisutna velika metabolička aktivnost, cijeljenje će se vjerojatno događati brže (34).

Procjena cijeljenja kosti nakon postupka augmentacije provodi se klinički i radiološki. Neposredno nakon operacije rade se male periapikalne snimke koje se ponavljaju svaka dva do tri mjeseca nakon operacije. Na njima se uočavaju i uspoređuju promjene na novonastaloj kosti. Kod augmentacije većih koštanih nedostataka cijeljenje je najbolje pratiti na ortopanu ili CT snimci. Klinička procjena izvodi se paralelno s radiološkom. Tijekom kliničkog pregleda potrebno je pratiti promjene u konturi alveolarnog grebena na mjestu augmentacije.

Prilikom primjene dodatne membrane zbog obuhvaćanja transplantata i poštovanja principa tkivno vođene regeneracije kosti u okviru GBR tehnike, cijeljenje će trajati duže zbog sporije revaskularizacije transplantata. Poželjno je koristiti resorptivne membrane (npr. *Collagen BioGide*, *Geistlich*) jer kod njih dolazi do mnogo brže revaskularizacije četiri mjeseca nakon zahvata. Upotrebom neresorptivnih membrana dobiva se stabilniji transplantat u inicijalnoj fazi cijeljenja, ali cijeljenje obično traje 6 mjeseci (35,36).

4.8. Komplikacije augmentacije alveolarnog grebena

Komplikacije augmentacije alveolarnog grebena možemo podijeliti na intraoperativne i postoperativne komplikacije.

Postoperativne komplikacije mogu biti povezane s/sa:

1. Općim – infekcije
2. Košću – rana dehiscencija, gubitak grafta ili loša kvaliteta kosti
3. Mekim tkivom -hematom, infekcija, nekroza, neodgovarajuća tekstura, gubitak papile te otekline u vestibulumu
4. Zubima – resorpcija korijena i ostitički proces
5. Ostalim – sinusitis, krvarenje iz nosa i oroantralna fistula (37).

Intraoperativne komplikacije mogu biti povezane s/sa:

1. Košću – nedovoljna količina donora, prebrušavanje i neadekvatna fiksacija grafta
2. Mekim tkivom – perforacija i nemogućnost mobilizacije
3. Zubima – oštećenje korijena
4. Maksilarnim sinusom – perforacija Schneiderove membrane
5. Oštećenjem ili nagnječenjem živaca (34).

5. MEKOTKIVNA AUGMENTACIJA

Mukogingivalna plastična kirurgija provodi se s ciljem saniranja defekata nastalih recesijom gingive, povećanja pojasa pričvrstne gingive ili s ciljem rekonstruiranja normalne morfologije mekog tkiva prije implantacije koja je narušena postekstrakcijskom remodelacijom kosti.

5.1. Zahvati peteljkastog režnja mekog tkiva

Zahvati peteljkastog režnja mekog tkiva međusobno se razlikuju prema smjeru pomaka režnja, vrsti rezova i šavova. Princip im je tehnike isti, a to je postavljanje mekog tkiva oko područja recesije preko samog defekta, dok jedan dio režnja ostaje vezan za okolno tkivo (38).

U te tehnike ubrajamo:

1. Zahvate rotacije režnja:

-lateralno ključujući režanj

-režanj dvostruke papile

-zaobljeni rotacijski režanj

2. Zahvate mobilizacije režnja:

-koronalno pomaknuti režanj

-polumjesečasti koronalno pomaknuti režanj

3. Zahvate vođene regeneracije tkiva:

-postavljanje membrane između transplantata i korijena zuba kod zahvata rotacijskog imobiliziranog režnja (39).

5.2. Zahvati sa slobodnim transplantatom mekog tkiva

5.2.1. Slobodni gingivalni transplantat (SGT)

Slobodni je gingivalni transplantat epitelizirano, keratinizirano meko tkivo koje se najčešće uzima s nepčane sluznice. Transplantat se uzima posebnim instrumentom mukotomom koji ima određenu širinu transplantata. Ako želimo posebni oblik i dužinu transplantata, uzimanje vršimo skalpelom ili nožem za gingivektomiju. Pri preparaciji treba paziti da se ne ugrozi nepčana arterija. Najčešće je mjesto uzimanja na nepcu u području pretkutnjaka i kutnjaka.

Indikacije za zahvat su:

1. uska ili nepostojeća pričvrсна gingiva kod mukogingivalnog problema
2. nepostojeća ili tanka pričvrсна gingiva prije ortodontske terapije i pomaka zuba vestibularno
3. marginalno inserirani labijalni frenulumi i bukalne plike kod plitkog vestibuluma
4. tanka ili nepostojeća pričvrсна gingiva prije subgingivne preparacije
5. nepostojeća pričvrсна keratinizirana sluznica prije implantacije ili na implantatima
6. recesije klase I i II po Milleru kad nije moguće primijeniti transplantat vezivnog tkiva
7. prije prekrivanja korijena koronalno pomaknutim režnjem (38).

Kontraindikacije:

1. stacionirane recesije koje ne pokazuju perzistirajuću upalu i ne predstavljaju estetske probleme
2. prekrivanje recesija -to je kontraindikacija jer se gingivalnim transplantatom ponajprije zaustavljaju recesije i proširuje pojas pričvrсне gingive; vezivni transplantat bolji je izbor za prekrivanje recesija jer nije keratiniziran i blijede

boje kao SGT, što daje bolje estetske rezultate.

Kao prednosti SGT-a navode se zaustavljanje recesija, produljenje vestibuluma i proširenje pojasa pričvrstne gingive, dok se kao nedostaci navode blijeda boja zbog keratiniziranog epitela koja odudara od nekeratinizirane boje mukoze, nabori koji se mogu pojaviti na mjestu transplantata ako je on uzet s nepca te egzostoze koje mogu biti posljedica traumatiziranja periosta tijekom operativnog zahvata, što može dovesti do stvaranja nove kosti (40).

5.2.2. Slobodni vezivni transplantat (SVT)

Prekrivanje recesija SGT-om ima estetski nedostatak zadržavanja blijede boje nepčane sluznice pa zbog toga nije prikladno za primjenu u vidljivom području. Zato su razvijeni postupci koji za prekrivanje recesija primjenjuju subepitelno vezivno tkivo. Operacije sa SVT-om u prosjeku ostvaruju 90-postotno estetski nekompromitirano prekrivanje recesija, što je dovelo do toga da je SVT zlatni standard za prekrivanje recesija (40).

Vezivotkivni transplantat najčešće se uzima s nepca. Transplantat mora biti udaljen od gingive dva mm da bi se izbjeglo stvaranje recesija. Pritom se SVT treba uzimati iz područja očnjaka - pretkutnjaka da se izbjegne ozljeda nepčane arterije (41).

Tehnike su primjene SVT-a:

1. Transplantat vezivnog tkiva prekriven koronalno pomaknutim režnjem
2. Tehnika „tobolca“
3. „Tunelska“ tehnika.

Preživljavanje transplantata mekog tkiva na ogoljenoj površini korijena ovisi o difuziji plazme i revaskularizaciji iz dijelova vezivnog tkiva koji su u dodiru s transplantatom. Uspostavljanje kolateralne cirkulacije iz područja ležišta transplantata omogućava fenomen cijeljenja zvan „premošćivanje“. Drugi fenomen koji se vidi nakon zahvata slobodnim transplantatom jest „puzeći pričvrstak“. Radi se o koronalnoj migraciji ruba mekog tkiva, a događa se kao posljedica zrenja tkiva u vremenu od jedne godine nakon zahvata (39).

Histološka je karakteristika cijeljenja stvaranje vezivnotkivnog pričvrstka u apikalnom i lateralnim dijelovima recesije, dok se u koronalnom i bukalnom dijelu stvara epitelni pričvrstak (39).

5. 3. Vođena regeneracija tkiva – *guided tissue regeneration* (GTR)

Vođena tkivna regeneracija kirurški je postupak kojim se nastoji regenerirati tkivo parodonta u slučajevima kad je bolest toliko napredovala da konvencionalni postupci u terapiji više nisu učinkoviti. To je tehnika koja se služi činjenicom da specifične stanice stvaraju specifična tkiva. Barijerama različitih vrsta i oblika prekrivaju se kost i ligament te se privremeno separiraju od gingivnog epitela. Osteoblasti, cementoblasti i stanice ligamenta imaju priliku regenerirati novi pričvrstak. Rezultat je regeneracija pričvrstka, ali ne uvijek i kosti.

Postoji nekoliko vrsta membrana, a to su sintetske neresorptivne, sintetske resorptivne i prirodne (biorazgradive membrane). Optimalna membrana treba biti sigurna, da ne prenosi bolest, biokompatibilna, čvrsta da ne kolabira u defekt, treba integrirati s tkivom, držati mjesto, sadržavati antimikrobne, biostimulirajuće i druge dodatke (30).

Vođenu tkivnu regeneraciju, kao terapijski izbor prekrivanja gingivalnih recesija, prvi su primijenili Tinti i Vincenci 1990. godine. Kao barijeru su koristili neresorptivnu membranu od ekspaniranog politetrafluoretilena (ePTFE) koju su u potpunosti prekrili koronalno pomaknutim režnjem pune debljine (42).

Danas se kod GTR metode prekrivanja recesija češće primjenjuju prirodne, biorazgradive, kolagene, resorbirajuće membrane. One ne zahtijevaju uklanjanje drugim operacijskim zahvatom. Uz to, sve se više istražuje njihov terapijski rezultat prekrivanja recesija kao zamjena za slobodni transplantat mekog tkiva (41).

6. RASPRAVA

Dosadašnja istraživanja o uspješnosti imedijatne implantacije pokazuju oprečne rezultate. Njihov je najveći nedostatak nedovoljan broj pacijenata koji sudjeluju u istraživanju ili prekratko vrijeme praćenja rezultata. Nadalje, kao mjera uspješnosti implantacije često se uzima samo oseointegracija implantata što nam kod implantološke terapije u estetskoj zoni nije dovoljno. U obzir valja uzeti stanje kosti te mekog tkiva koje bi svojom morfologijom trebalo zadovoljiti estetske kriterije.

Cosyn i suradnici su 2013. proveli istraživanje na 22 pacijenta kojima su ekstrahirani zubi, ne iz parodontoloških razloga. Rezultati su bilježeni nakon 3, 6 i 12 mjeseci. Došli su do zaključka da je moguće sačuvati estetiku mekog tkiva nakon imedijatne implantacije, ali da bi se to postiglo, u trećini slučajeva potreban je slobodni vezivni transplantat (43).

Van Nimwegen i suradnici suna 60 pacijenata istraživali razliku estetskih rezultata pri imedijatnoj implantaciji u estetskoj zoni uzimajući u obzir upotrebu slobodnog vezivnog transplantata. Grupa je od 30 pacijenata kod postupka imedijatne implantacije s bukalne strane implantata dobila SVT, dok je kod kontrolne grupe napravljena samo imedijatna implantacija. Pacijenti su praćeni godinu dana. Pokazalo se da kod pacijenata sa SVT-om nije došlo do značajnijeg smanjenja gubitka volumena mekog tkiva, dok je primijećena koronarnije položena razina gingive. Došli su do zaključka da SVT ne može nadoknaditi gubitak bukalne kosti (44).

Petogodišnja studija uspješnosti imedijatne implantacije, s paralelnom augmentacijom kosti i naknadnom augmentacijom mekog tkiva po potrebi, pokazala je visoku stopu integracije implantata i ograničen gubitak marginalne kosti. Ipak, nakon jedne godine došlo je do pogoršanja recesija gingive i bukalne konture alveolarnog grebena. Zaključili su da, s obzirom na to koje su estetske komplikacije u 8 od 17 pacijenata, imedijatna implantacija nije preporučljiva za svakodnevnu kliničku praksu (5).

Međutim, Fairbairn i Leventis proveli su istraživanje na 497 pacijenata tijekom 10 godina. U protokolu su, nakon atraumatske ekstrakcije, provodili implantaciju nakon 4 tjedna sa simultanom koštanom augmentacijom i opterećenjem implantata 12 tjedana nakon implantacije te augmentacije. Dokazali su 99,0-postotnu uspješnost takvog protokola (45).

7. ZAKLJUČAK

Kompleksnost implantološke terapije u estetskoj zoni dodatno otežavaju visoki estetski kriteriji koji se stavljaju pred rezultate terapije. Imedijatna implantacija, koliko god u teoriji idealno zvučala zbog brzog rješavanja bezubosti i sprečavanja resorpcije grebena, prema dosadašnjim istraživanjima nije se pokazala kao siguran način terapije, pogotovo ako svi preduvjeti za njezin uspjeh nisu zadovoljeni. Koštana augmentacija poboljšava očuvanje marginalne kosti, kao što i mekotkivna augmentacija poboljšava estetski ishod morfologije gingive. Ipak, čak i u kombinaciji s tim postupcima, imedijatnoj implantaciji treba pristupati s oprezom i provoditi ju u strogo indiciranim slučajevima s, koliko je to moguće, predvidljivim rezultatima terapije.

8. LITERATURA

1. Krhen T. Indikacije i tehnike koštanih augmentacija kod implanto-protetske terapije u estetskoj zoni [specijalistički rad]. Zagreb: Stomatološki fakultet Sveučilišta u Zagrebu; 2015. 104 p.
2. Buser D, Martin W, Belser UC. Optimizing esthetics for implant restorations in the anterior maxilla: anatomic and surgical considerations. *Int J Oral Maxillofac Implants*. 2004;19 Suppl:43-61.
3. Chiche G, Pinault A. Artistic and scientific principles applied to esthetic dentistry. In: Chiche G, Pinault A. (eds) *Esthetics of Anterior Fixed Prosthodontics*. Chicago: Quintessence Books. 1994.
4. Boticelli D, Renzi A, Lindhe J, Berglundh T. Implants in fresh extraction sockets: a prospective 5-year follow up clinical study. *Clin Oral Implants Res*. 2008;19:1226-32.
5. Cosyn J, Eghbali A, Hermans A, Vervaeke S, De Bruyn H, Cleymaet R. A 5-year prospective study on single immediate implants in the esthetic zone. *J Clin Periodontol*. 2016;43:702-9.
6. Botticelli D, Berglundh T, Lindhe J. Hard tissue alterations following immediate implant placement in extraction sites. *J Clin Periodontol*. 2004;31:820-8.
7. Araújo MG, Sukckava F, Wennström JL, Lindhe J. Ridge alterations following implant placement in fresh extraction sockets: an experimental study in the dog. *J Clin Periodontol*. 2005;32:645-52.
8. Berglundh T, Lindhe J, Ericsson I, Marinello CP, Liljenberg B, Thomsen P. The soft tissue barrier at implants and teeth. *Clin Oral Implants Res*. 1991;2:81-90.
9. Fickl S, Zuhr O, Wachtel H, Bolz W, Huerzeler M. Tissue alterations after tooth extraction with and without surgical trauma: a volumetrical study in the beagledog. *J Clin Periodontol*. 2009;35:356-63.
10. Stojić L. Implantoprotetska terapija u estetskoj zoni [specijalistički rad]. Zagreb: Stomatološki fakultet Sveučilišta u Zagrebu; 2018. 48 p.
11. Heritz-Mayfield, Huynh-Ba G. History of treated periodontitis and smoking as risk for implant therapy. *Int J Oral Maxillofac Implants*. 2009;24:39-68.

12. Chrcanovic BR, Albrektsson T, Wennerberg A. Periodontally compromised vs. periodontally healthy patients and dental implants: a systematic review and meta-analysis. *J Dent.* 2014;42(12):1509-27.
13. Theodoridis C, Grigoriadis A, Menexes G, Vouros I. Outcomes of implant therapy in patients with a history of aggressive periodontitis. A systematic review and meta-analysis. *Clinical Oral Investig.* 2017;21(2):485-503.
14. Caneva M, Salata LA, Scombatti de Souza S, Baffone G, Lang NP, Botticelli D. Influence of implant positioning in extraction sockets on osseointegration: histomorphometric analyse in dogs. *Clinical Oral Impalnts Res.* 2010;21:43-9.
15. Fickl S, Keschull M, Schupbach P, Zuhr O, Schlagenhauf U, Hürzeler MB. Bone loss after full-thickness and partial thickness flap elevation. *J Clin Periodontol.* 2011;38(2):157-62.
16. Vignoletti F, de Sanctis M, Berglundh T, Abrahamsson I, Sanz M. Early healing of implants placed into fresh extraction sockets: an experimental study in the beagle dog. III: soft tissue findings. *J Clin Periodontol.* 2009;36:1059-66.
17. Vignoletti F, Johansson C, Albrektsson T, de Sanctis M, San Roman F, Sanz M. Early healing of implants placed into fresh extraction sockets: an experimental study in the beagle dog. De novo bone formation. *J Clin Periodontol.* 2009;36(3):265-7.
18. Yildirim M, Wessing B. Pojedinačni implantati u području prednjih gornjih zubi. Koncept za estetski uspjeh. *Quintessence Internat.* 2010;61(2):185-99.
19. Araujo MG, Wennström JL, Lindhe J. Modeling of the buccal and lingual bone walls of fresh extraction sites following implant installation. *Clin Oral Implants Res.* 2006;17:606-14.
20. Paliska J, Božić D, Aurer A. Ishod imedijatno postavljenih implantata. *Sonda.* 2011;12(22):27-34.
21. Pietrovski J, Massler M. Alveolar ridge resorption following tooth extraction. *J Prosthet Dent.* 1967;17:21-7.

22. Widmann G, Zangeri A, Bale R, Keiler M, Staffner R. Flapless implant surgery in the edentulous jaw based on three fixed intraoral reference points and image – guided surgical templates: accuracy in human cadavers. *Clin Oral Implants Res.* 2010;21:835-41.
23. Harris D, Horner K, Gröndahl K, et al. EAO guidelines for the use of diagnostic imaging in implant dentistry 2011. A consensus workshop organized by the European Association for Osseointegration at the Medical University of Warsaw. *Clin Oral Implants Res.* 2012;23:1243-53.
24. Buser D, Martin W, Belser UC. Optimizing Esthetic for Implant Restorations in the Anterior Maxilla: Anatomic and Surgical Considerations. *Int J Oral Maxillofacial Implants.* 2004;19:43-61.
25. Sanz M, Cecchinato D, Ferrus J, Pjetursson EB, Lang NP, Lindhe J. A prospective, randomized – controlled clinical trial to evaluate bone preservation using implants with different geometry placed into extraction sockets in the maxilla. *Clin Oral Implants Res.* 2010;21:13-21.
26. Botticelli D, Berglundh T, Linde J. Hard-tissue alterations following immediate implant placement in extraction sites. *J Clin Periodontol.* 2004 Oct;31(10):820-8.
27. ITI Treatment Guide Series, Volume 7: Ridge Augmentation Procedures in Implant Dentistry: A Staged Approach. Berlin: Quintessence Publishing; 2014.
28. Lindhe J, Lang NP, Karring T. *Klinička parodontologija i dentalna implantologija*. Zagreb: Nakladni zavod Globus; 2010.
29. Sheik Z, Sima C, Glogauer M. Bone Replacement Materials and Techniques Used for Achieving Vertical Alveolar Bone Augmentation. *Materials.* 2015;8:2953-93.
30. Bićanić M, Vražić D. Regenerativni materijali u parodontologiji. *Sonda.* 2011;12(22):48-54.
31. Solar P, Geyerhofer U, Traxler H, et al. Blood supply to the maxillary sinus relevant to sinus floor elevation procedures. *Clin Oral Implants Res.* 2000; 11(3): 217-29.
32. Jensen J, Sindet-Pedersen S, Oliver AJ. Varying treatment strategies for reconstruction of maxillary atrophy with implants; results in 98 patients. *J Oral Maxillofac Surg.* 1994;52(3):210-6.

33. Neiva RF, Gapski R, Wang HL. Morphometric analysis of implant-related anatomy in Caucasian skulls. *J Periodontol.* 2004;75:1061-7.
34. Repanić A. Augmentacija alveolarnog grebena autolognim koštanim graftom [diplomski rad]. Zagreb: Stomatološki fakultet Sveučilišta u Zagrebu; 2017. 45 p.
35. Sethi A, Kaus T. Praktična implantologija: Dijagnostički, kirurški, protetski i tehnički aspekti estetskog i funkcijskog sklada. Macan D. Zagreb: Quintessence Publishing; 2009. 149-268.
36. Khoury F. Lateralna koštana augmentacija: Biološki koncept. *Quintessence Internat.* 2014;10(6):693-6.
37. Bahat O, Fontanesi FV. Complications of grafting in the atrophic edentulous or partially edentulous jaw. *Int J Periodontics Restorative Dent.* 2001;21(5):487-95.
38. Slijepčević A, Slijepčević I, Božić D, Badovinac A. Mukogingivalna kirurgija. *Sonda.* 2010;11(20):82-6.
39. Lindhe J, Karring T, Lang NP. Klinička parodontologija i dentalna implantologija. Zagreb: Nakladni zavod Globus; 2004.
40. Wolf HF, Ratetischak-Plüss EM, Ratetitschak KH. Parodontologija. 3rd ed. Zagreb: Naklada Slap; 2009.
41. Miličević M. Nove metode u mukogingivalnoj kirurgiji [diplomski rad]. Zagreb: Stomatološki fakultet Sveučilišta u Zagrebu; 2017. 42 p.
42. Bajić MM. Primena savremenih hirurških procedura u terapiji gingivalnih recesija [dissertation]. Beograd: Univezitet u Beogradu, Stomatološki fakultet; 2012.
43. Cosyn J, De Bruyn H, Cleymaet R. Soft Tissue Preservation and Pink Esthetics around Single Immediate Implant Restorations: A 1-Year Prospective Study. *Clinical Implant Dentistry and Related Research.* 2013;6(15):847-57.
44. Van Nimwegen WG, Raghoobar GM, Zuiderveld EG, Jung RE, Meijer HJA, Mühlemann S. Immediate placement and provisionalization of implants in the aesthetic zone with or without a connective tissue graft: A 1-year randomized controlled trial and volumetric study. *Clin Oral Impl Res.* 2018;5(27):1-8.

45. Fairbairn P, Leventis M. Protocol for Bone Augmentation with Simultaneous Early Implant Placement: A Retrospective Multicenter Clinical Study. J Dent. 2015;2015:589135.

Katarina Perić rođena je 4. siječnja 1994. godine u Čapljini. Osnovnu školu završila je 2008. godine u Crnićima. Opću gimnaziju završila je 2012. godine u Čapljini i iste godine upisuje Stomatološki fakultet Sveučilišta u Zagrebu.

Sudjelovala je u poster prezentacijama na Kongresu dječjeg zdravlja u Osijeku 2017. te na kongresu Sinergija znanosti i kliničkog rada u Zagrebu 2017.

Od 2015. godine asistira u privatnoj stomatološkoj ordinaciji u Zagrebu.