

Primjena PRGF-a u liječenju osteonekroza čeljusti

Babić, Barbara

Master's thesis / Diplomski rad

2018

Degree Grantor / Ustanova koja je dodijelila akademski / stručni stupanj: **University of Zagreb, School of Dental Medicine / Sveučilište u Zagrebu, Stomatološki fakultet**

Permanent link / Trajna poveznica: <https://um.nsk.hr/um:nbn:hr:127:228506>

Rights / Prava: [Attribution-NonCommercial 3.0 Unported / Imenovanje-Nekomercijalno 3.0](#)

Download date / Datum preuzimanja: **2024-07-23**



Repository / Repozitorij:

[University of Zagreb School of Dental Medicine
Repository](#)





SVEUČILIŠTE U ZAGREBU
STOMATOLOŠKI FAKULTET

Barbara Babić

**PRIMJENA PRGF-a U LIJEČENJU
MEDIKAMENTOZNE OSTEONEKROZE
ČELJUSTI**

Diplomski rad

Zagreb, 2018.

Rad je ostvaren na Stomatološkom fakultetu Sveučilišta u Zagrebu, na Zavodu za oralnu kirurgiju.

Mentor rada: doc. dr. sc. Marko Granić, Zavod za oralnu kirurgiju, Stomatološki fakultet Sveučilišta u Zagrebu

Lektor hrvatskog jezika: Damir Ducić, profesor hrvatskog jezika i književnosti

Lektor engleskog jezika: Maja Ivanković Polak, mr. sc., sudski tumač za engleski jezik

Sastav povjerenstva za obranu diplomskog rada:

1. _____
2. _____
3. _____

Datum obrane rada: _____

Rad sadrži: 37 stranica

18 slika

1 CD

Osim ako nije drukčije navedeno, sve ilustracije (tablice, slike i dr.) u radu izvorni su doprinos autora diplomskog rada. Autor je odgovoran za pribavljanje dopuštenja za korištenje ilustracija koje nisu njegov izvorni doprinos, kao i za sve eventualne posljedice koje mogu nastati zbog nedopuštenog preuzimanja ilustracija odnosno propusta u navođenju njihovog podrijetla.

Zahvala

Zahvaljujem se svojoj obitelji, rodbini i prijateljima na velikoj podršci i riječima ohrabrenja tijekom studiranja.

Zahvaljujem se svom mentoru, doc. dr. sc. Marku Graniću, na susretljivosti, brojnim savjetima te pomoći u pisanju diplomskog rada.

Primjena PRGF-a u liječenju medikamentozne osteonekroze čeljusti

Sažetak

Medikamentozna osteonekroza čeljusti predstavlja odumiranje koštanog dijela čeljusti kod pacijenata na antiresoptivnoj ili antiangiogenoj terapiji. Osteonekroza nastaje kao komplicirani spoj pripadajućih lijekova, općeg stanja organizma, prisutnosti lokalne upale i vrste dentalnih zahvata. Lijekovi koji najčešće dovode do nastanka osteonekroze su antiresoptivni lijekovi: bisfosfonati i denosumabi. Osteonekroza isključivo pogađa čeljusne kosti vjerojatno zbog najveće stope remodelacije u odnosu na ostale kosti u tijelu i tanke sluznice koja doprinosi lakšem prodoru mikroorganizma iz oralnog miljea u kost. S obzirom na kliničku sliku, osteonekroza se može podijeliti u četiri stadija. Kod uznapredovalih slučajeva prisutne su i patološke frakture koje znatno narušavaju kvalitetu pacijentova života. Terapija osteonekroze usmjerena je na podizanje kvalitete pacijentova života koju postižemo uklanjanjem boli, upale, neugodnog mirisa te konačnom protetskom sanacijom zubala. Nekrotični se dio kosti najčešće odstrani kirurškim putem. Defekt, koji nastaje nakon kirurškog uklanjanja, sanira se na različite načine. Jedna od novijih metoda saniranja defekta je upotreba PRGF-endoret tehnologije. PRGF dobiva se iz pacijentove krvi što ga čini 100% autolognim „lijekom“. On sadrži brojne faktore rasta kao što su trombocitni faktor rasta (PDGF), transformirajući faktor rasta β (TGF- β), inzulinski faktor rasta (IGF), fibroblastni faktor rasta (FGF), epidermalni faktor rasta (EGF), vaskularno endotelni faktor rasta (VEGF), angiopoietin-1. Na taj način PRGF potiče proliferaciju stanica i sintezu kolagena što dovodi do bržeg i adekvatnijeg cijeljenja rane. Osteonekroza čeljusti može se prevenirati pravilnom edukacijom doktora dentalne medicine o lijekovima te protokolima o postupanju s pacijentima na terapiji dotičnim lijekovima. Isto tako, važna je edukacija i motivacija pacijenata.

Ključne riječi: osteonekroza; bifosfonati; PRGF

The use of PRGF in the treatment of medication-related osteonecrosis of the jaw

Summary

Medication-related osteonecrosis of the jaw represents the dying of the osseous part of the jaw in patients under antiresorptive and antiangiogenic therapy. The emergence of osteonecrosis is a complicated combination of appropriate drugs, general state of the organism, presence of local inflammation and types of dental treatments. The most common drugs which usually lead to the emergence of osteonecrosis are antiresorptive drugs: bisphosphonates and denosumabs. Osteonecrosis affects jaws exclusively, probably because of the highest rate of remodelling in regard to other bones in human body and a thin mucosa which contributes to the easier penetration of microorganisms from oral media into the bone. Considering the clinical picture, osteonecrosis can be divided in four stages. In advanced cases pathological fractures are present and they significantly distort patient's quality of life. The therapy for osteonecrosis is focused on raising the patient's quality of life, which is achieved by alleviating pain, inflammation, unpleasant smell and finally, a prosthetic remedy to the oral cavity. The necrotic part of the bone is usually surgically removed. Defects that occur after the surgical removal are sanitized in different ways. One of the latest methods of sanitizing defects is the use of PRGF-Endoret technology. PRGF is derived from a patient's blood, which makes it a 100% autologous "drug". It contains numerous growth factors, such as platelet-derived growth factor (PDGF), transformative growth factor β (TGF- β), insulin growth factor (IGF), fibroblast growth factor (FGF), epidermal growth factor (EGF), vascular endothelial growth factor (VEGF), angiopoietin-1. In that way, PRGF stimulates cell proliferation and collagen synthesis, which in turn leads to faster and more adequate wound healing. Osteonecrosis of the jaw can be prevented with proper education of doctors of dental medicine on drugs as well as with protocols on how to treat patients who are taking the mentioned drugs. Also, patients' education and motivation are very important.

Key words: osteonecrosis; bisphosphonates; PRGF

SADRŽAJ

1. UVOD	1
2. EPIDEMIOLOGIJA NASTANKA MRONJ-A	3
3. PROCJENA RIZIKA ZA NASTANAK MRONJ-a	6
3.1. Primjena, doziranje, trajanje anti-resorptivne terapije	6
3.2. Lokalizacija	6
3.3. Lokalni faktori	7
3.4. Sistemski faktori	7
4. PREVENCIJA NASTANKA OSTEONEKROZE ČELJUSTI	8
4.1. Peroralni bifosfonati	8
4.2. Intravenozni bifosfonati	8
4.3. Denosumabi	9
5. RIZIK STOMATOLOŠKIH ZAHVATA	10
6. KLINIČKA I RADIOLOŠKA SLIKA OSTEONEKROZE	11
7. KLASIFIKACIJA MEDIKAMENTOZNE OSTEONEKROZE ČELJUSTI	13
8. TERAPIJA MRONJ-a	16
8.1. Preporučeni protokol terapije pojedinog stadija	17
9. PRIMJENA PRGF-a U TERAPIJI MRONJ-a	19
9.1. Postupak dobivanja PRGF-a	19
9.2. Djelovanje PRGF-a	22
10. TERAPIJA MRONJ-a KOMBINACIJOM KIRURŠKOG PRISTUPA I PRGF-a	23
11. RASPRAVA	30
12. ZAKLJUČAK	33
13. LITERATURA	34
14. ŽIVOTOPIS	37

Popis skraćenica

PRGF- plazma obogaćena faktorima rasta

MRONJ- medikamentozna osteonekroza čeljusti

RANK- receptor aktivator nuklearnog faktora

IGF- inzulinski faktor rasta

VEGF- krvožilni endotelni faktor rasta

CT- kompjuterska tomografija

MR- magnetska rezonanca

PRF- plazma obogaćena fibrinom

TNF- tumorski faktor nekroze

PDGF- trombocitni faktor rasta

FGF- fibroblastni faktor rasta

EGF- epidermalni faktor rasta

TGF β - transformirajući faktor rasta β

HGF- hepatocitni faktor rasta

CBCT- *cone beam* kompjuterska tomografija

HU- Hounsfieldova jedinica

1. UVOD

Svrha je ovog rada objasniti što je medikamentozna osteonekroza čeljusti, koji lijekovi mogu dovesti do njezina nastanka te na koji način PRGF (plazma obogaćena faktorima rasta) utječe na cijeljenje defekta kosti i mekog tkiva nakon kirurškog uklanjanja nekrotičnog dijela kosti.

Medikamentozna osteonekroza (*MRONJ- medication related osteonecrosis of the jaw*) označava odumiranje koštanog dijela čeljusnih kostiju kod pacijenata na antiresoptivnoj ili antiangiogenoj terapiji. Antiresoptivni lijekovi koji mogu uzrokovati osteonekrozu su bisfosfonati (oralni, intravenozni) i denosumabi (inhibitori RANK liganda). Antiangiogeni lijekovi koji mogu uzrokovati osteonekrozu su bevacizumab koji predstavlja humanizirano monoklonsko antitijelo (1,2).

Najveći rizik za nastanak osteonekroze predstavljaju oralnokirurški zahvati, ali mogu se pojaviti i kod drugih stomatoloških zahvata ili spontano.

Kriteriji za dijagnozu medikamentozne osteonekroze čeljusti su: terapija antiresoptivnim ili antiangiogenim lijekovima (trenutačna ili prijašnja), ekspanirana kost ili pojava fistule koja perzistira duže od osam tjedana te pacijent koji nije zračen i nema dokazane metastaze u čeljusnim kostima.

2. EPIDEMIOLOGIJA NASTANKA MRONJ-A

Nastanak medikamentozne osteonekroze čeljusti nije do kraja razjašnjen. Smatra se da je to komplicirani spoj nuspojave lijekova, stanja organizma i lokalne upale. Postoji nekoliko hipoteza koje nastoje objasniti te uzroke.

2.1. Utjecaj lijekova na rizik nastanka osteonekroze

Prva teorija nastanka utjecaj je lijekova i njihova interakcija s mehanizmom remodelacije kosti. Lijekovi koji imaju dokazani rizik nastanka osteonekroze čeljusti mogu se podijeliti na antiresoptivne i antiangiogene lijekove. U skupinu antiresoptivnih lijekova ubrajaju se bisfosfonati i denosumabi. Bisfosfonati analozi su pirofosfata koji je prirodni inhibitor koštanog metabolizma. Mehanizam djelovanja bifosfonata uključuje inhibiciju nastanka osteoklasta iz monocita, redukciju aktivnosti osteoklasta, povećanu apoptozu osteoklasta, stimulaciju faktora koji inhibira osteoklaste te smanjenu regulaciju matriksnih metaloproteinaza (3). Bifosfonate karakterizira promjena koštane mikrostrukture inkorporiranjem u hidroksilapatit, brzo odlaganje i duga retencija u kostima. Mogu se primjenjivati peroralno ili intravenozno (1).

Oralni bisfosfonati lijekovi su izbora u terapiji osteoporoze, osteopenije, Pagetove bolesti, fibrozne displazije, osteogenesis imperfectae. Indicirani su u terapiji reumatoidnih bolesti, neupalnih reumatoidnih bolesti i kronične bolesti bubrega. U odnosu na intravenozne bifosfonate, manja je mogućnost nastanka osteonekroze (3).

Intravenozni bifosfonati koriste se u liječenju multiplog mijeloma, solidnih tumora (tumor dojke, prostate, pluća, bubrega), koštanih metastaza te ponekad u liječenju osteoporoze. Predstavljaju visokopotentne bifosfonate s najvećim rizikom za nastanak osteonekroze.

Denosumab je lijek koji smanjuje koštanu resorpciju i povećava gustoću kosti tako što inhibira RANKL ligand. RANKL izlučuju osteoblasti te se on veže na RANK receptor na površini osteoklasta i na taj način potiče resorpciju kosti (4). Denosumabi se koriste u liječenju osteoporoze te malignih bolesti koje se manifestiraju lezijama na kostima. Učinak na remodelaciju kosti je reverzibilan (traje otprilike šest mjeseci) jer se, za razliku od

bifosfonata, ne akumuliraju u kostima (5). Potentnost denosumaba za izazivanje osteonekroze vrlo je slična potentnosti intravenoznih bifosfonata (6). Za razliku od bifosfonata koji se primjenjuju oralno i intravenozno, denosumab se primjenjuje potkožno.

Antiresorptivni lijekovi pojačano se odlažu na mjestima aktivne remodelacije kosti te inhibiraju diferencijaciju osteoklasta što dovodi do smanjene resorpcije i pregradnje kosti. Čeljusne kosti, za razliku od ostalih kostiju u tijelu, imaju veću krvnu opskrbu i bržu remodelaciju što kod pacijenata na terapiji bifosfonatima dovodi do njihova nakupljanja unutar kosti čeljusti. Ukoliko nakon što osteoblasti stvore osteoid nema osteoklasta koji će resorbirati mineralni matriks, dolazi do aktivacije novih osteoblasta citokinima i IGF-om (*insulin growth factor*). Posljedica toga je avaskularna i nekrotična novostvorena kost. Visoka koncentracija bifosfonata također utječe i na osteoblaste, fibroblaste, endotelne stanice te keratinocite što dovodi do otežanog cijeljenja rane (7).

2.2. Utjecaj upale (lokalne infekcije)

Veliku ulogu u nastanku osteonekroze čeljusti ima bakterijski biofilm. Usna šupljina sadrži oko 750 vrsta bakterija među kojima se ističu *Actinomyces*, *Prevotella*, *Fusobacterium*, *Bacteroides*, *Peptostreptococcus* itd. Bakterije oslobađaju razne proteaze i kiseline koje dovode do uništavanja nestaničnih komponenti kosti, inhibiraju sintezu koštanog matriksa te aktiviraju stanične procese koji potiču degradaciju kosti. Također, bakterijski produkti poput lipopolisaharida ponašaju se poput medijatora koštane remodelacije. Destrukcija tkiva bakterijskim enzimima omogućuje bakterijama da prodru u dublja, anaerobna područja kosti. Snižavajući redoks potencijal u tim područjima, potiču rast anaerobnih bakterija. Bifosfonati djeluju sinergijski s bakterijama tako što pojačavaju njihovu adheziju na hidroksilapatit u kostima (8). Bakterije također snižuju pH tkiva. Kada su pH-vrijednosti dulje vremena snižene, količina bifosfonata koja se otpušta iz kosti se povećava te osim na osteoklaste negativno djeluju i na osteoblaste, endotelne stanice, fibroblaste i makrofage. Na taj način suprimiraju remodelaciju kosti, angiogenezu i pojačavaju toksičnost oralne sluznice što dovodi do nastanka osteonekroze.

2.3. Inhibicija angiogeneze

Treći kompromitirani faktor je inhibicija angiogeneze, odnosno sprječavanje stvaranja novih krvnih žila. Antiangiogeni lijekovi, koji se koriste u liječenju malignih bolesti, inhibiraju VEGF (*vascular endothelial growth factor*), odnosno krvožilni endotelni čimbenik rasta. Inhibicija VEGF-a uzrokuje ishemiju te posljedično tome i osteonekrozu (9).

2.4. Toksičnost mekih tkiva

Visoka koncentracija bisfosfonata negativno djeluje i na fibroblaste uzrokujući njihovu apoptozu. Fibroblasti su glavne stanice vezivnog tkiva koje stvaraju izvanstanični matriks i kolagen. Negativnim djelovanjem na fibroblaste onemogućeno je adekvatno cijeljenje mekih tkiva te kost biva eksponirana.

3. PROCJENA RIZIKA ZA NASTANAK MRONJ-a

Procjena rizika za nastanak osteonekroze predstavlja temeljno načelo kada nam pacijent u svojoj anamnezi navodi liječenje neki lijekom koji može uzrokovati MRONJ. U rizike se ubrajaju opće informacije o samom lijeku, vrsti stomatološkog zahvata koji je potrebno napraviti, općem stanju organizma te dodatnoj terapiji koja može negativno korelirati s osnovnim lijekom.

3.1. Primjena, doziranje, trajanje antiresoptivne terapije

Način primjene lijeka predstavlja najvažniji faktor u procjeni rizika za nastanak osteonekroze. Peroralni bifosfonati pokazuju manju tendenciju izazivanja osteonekroze od intravenoznih. Prevalencija se kreće od 0,05% do 0,1%, a kod intravenoznih bifosfonata i denosumaba od 2% do 20% (10,11). Od svih malignih bolesti u terapiji kojih se koriste antiresoptivni lijekovi, kod multiplog mijeloma najveća je prevalencija osteonekroze.

Doziranje samog lijeka također utječe na incidenciju osteonekroze, stoga treba imati na umu da će kod propisivanja većih doza lijeka postojati veći rizik za nastanak osteonekroze.

Isto tako, trajanje terapije predstavlja važan faktor u nastanku osteonekroze. Naime, dokazano je da se rizik od nastanka osteonekroze povećava sa svakom godinom terapije (12).

3.2. Lokalizacija

Najčešća lokalizacija osteonekroze nalazi se na mjestima gdje je oralna sluznica najtanja, kao što je lingvalna strana donje čeljusti te iznad izbočenja kosti, odnosno egzostoza. Osteonekroza češće se javlja u donjoj nego u gornjoj čeljusti. Razlog tome može biti deblji kortikalni dio kosti te slabija vaskularizacija donje čeljusti u odnosu na gornju. U otprilike 4,5% slučajeva osteonekroza javlja se istovremeno i u donjoj i u gornjoj čeljusti (2). Također, protetski radovi poput proteza dodatno povećavaju rizik od nastanka osteonekroze zbog kontinuiranog pritiska na sluznicu i mikrotraume (2).

3.3. Lokalni faktori

Od svih stomatoloških zahvata, oralnokirurški se smatraju najrizičnijim za nastanak osteonekroze. To podrazumijeva vađenje zuba (jednostavno i komplicirano), alveotomiju, apikotomiju, ugradnju dentalnih implantata (2). Ostali stomatološki zahvati koji mogu uzrokovati osteonekrozu su: protetski, endodontski, parodontološki. U 14,8% slučajeva osteonekroza nastaje spontano. Faktori poput loše oralne higijene, parodontitisa, periapikalnih procesa također se smatraju rizičnima za nastanak osteonekroze (13,14).

3.4. Sistemski faktori

Prosječna dob pacijenata kod kojih nastaje osteonekroza je 68 godina. Veći broj pacijenata čine žene zbog karcinoma dojke ili osteoporoze (68%) (15). Nadalje, prisutnost sistemskih bolesti zbog kojih je pacijent na terapiji kortikosteroidima ili na kemoterapiji povećava rizik nastanka osteonekroze. Stanja koja još dodatno predstavljaju rizik su: reumatoidni artritis, sistemski lupus, hipertiroidizam, insuficijencija bubrega, pušenje (16,17,18).

4. PREVENCIJA NASTANKA OSTEONEKROZE ČELJUSTI

Za prevenciju nastanka medikamentozne osteonekroze čeljusti važno je educirati doktore dentalne medicine, ali i pacijente. Prije početka antiresoptivne terapije, potrebno je provesti detaljnu medicinsku i stomatološku anamnezu, obaviti detaljan klinički pregled te radiološku dijagnostiku. Nadalje, potrebno je sanirati sve predisponirajuće faktore za nastanak osteonekroze kao što su patološka stanja zubi i potpornog sustava, neadekvatne proteze. Invazivne stomatološke zahvate potrebno je učiniti minimalno tri do četiri tjedna prije početka antiresoptivne terapije. Kada je pacijent već na terapiji antiresoptivnim lijekovima, postoje razlike u smjernicama ovisno o tome koje lijekove i na koji način konzumira (2).

4.1. Peroralni bifosfonati

Ako je pacijent na terapiji peroralnim bifosfonatima kraćoj od četiri godine i uz to nije na dodatnoj terapiji (kortikosteroidi/antiangiogeni lijekovi) nije potrebno prekinuti terapiju.

Ako je pacijent na terapiji peroralnim bifosfonatima duže od četiri godine ili kraćoj od četiri godine, ali uz to je i na dodatnoj terapiji kortikosteroidima/antiangiogenim lijekovima, terapija se prekida dva mjeseca prije oralnokirurškog zahvata i nastavlja se kada se postigne adekvatno koštano cijeljenje, što je otprilike nakon tri mjeseca (2).

4.2. Intravenozni bifosfonati

Ne postoje znanstveni dokazi da prekid terapije intravenoznim bifosfonatima utječe na smanjenje rizika za nastanak osteonekroze čeljusti. Ako se stomatolog opće prakse susretne s ovakvim slučajem, preporuka je poslati pacijenta u specijalističku ustanovu (2).

4.3. Denosumabi

Denosumabi se primjenjuju potkožno svakih šest mjeseci te se ne akumuliraju u organizmu. Stoga je invazivni zahvat potrebno napraviti barem tri do četiri tjedna prije nove aplikacije lijeka (2).

5. RIZIK STOMATOLOŠKIH ZAHVATA

Ugradnja implantata predstavlja isti rizik za nastanak osteonekroze kao i ekstrakcija zuba. Ne preporučuje se kod pacijenata na terapiji intravenoznim bifosfonatima.

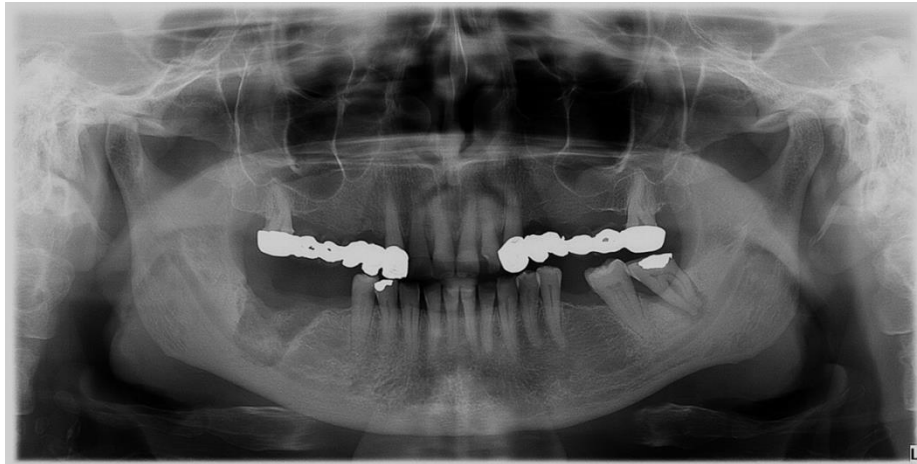
Pacijenti s potpunim protezama imaju veći rizik za nastanak osteonekroze čeljusti od pacijenata s fiksno-protetskim radovima ili djelomičnom protezom. Ako pacijent ima dugogodišnje proteze koje ne stvaraju dekubituse te nemaju oštre rubove, nije ih potrebno mijenjati. U slučaju da proteza nije adekvatna te postoje bolna mjesta, potrebno je izraditi novu protezu.

Endodontsko liječenje zuba predstavlja minimalan rizik za nastanak osteonekroze čeljusti. Kod pacijenata na terapiji intravenoznim bifosfonatima potrebno je provesti antibiotsku profilaksu prije punjenja korijenskih kanala. U slučaju da postoje zaostali korijenovi u čeljusti, ali bez periapikalnih procesa, potrebno ih je endodontski liječiti te zatvoriti cementom (2).

6. KLINIČKA I RADIOLOŠKA SLIKA OSTEONEKROZE

Glavna karakteristika kliničkog nalaza kod osteonekroze jest eksponirana kost koja je prisutna u 94% slučajeva (19). Količina nekrotične kosti može varirati od nekroze rubnih dijelova alveole do nekroze jednog potpunog dijela čeljusti. Donja čeljust je češće zahvaćena od gornje, pretpostavlja se zbog slabije vaskularizacije. Također, u većini slučajeva postoje znakovi upale uz eksponiranu kost kao što su oteklina mekih tkiva ili pojava fistule. Eksponirana kost ne pokazuje simptome, a bol se javlja s razvojem akutne infekcije. Isto tako, simptomi poput parestezije donje čeljusti ili infekcije maksilarnog sinusa pojavljuju se ako se nekroza kosti proširi do mandibularnog kanala ili maksilarnog sinusa. Daljnjom progresijom osteonekroze može doći do patološke frakture čeljusti što se događa u otprilike 3% svih slučajeva osteonekroze (2). U radiološkoj dijagnostici osteonekroze mogu se koristiti panoramske snimke poput ortopantomograma, retroalveolarne snimke, CT-a, MR-a. Radiološki nalaz nije specifičan za osteonekrozu čeljusti te se sličan nalaz može vidjeti kod osteomijelitisa ili kod tumorskih metastaza. U žena, karcinom dojke, štitnjače, kolorektalni te genitalni karcinom najčešći su izvor metastaza u čeljusnim kostima. S druge strane, kod muškaraca najčešće metastaze u čeljusnim kostima daju karcinom pluća, prostate, bubrega te adrenalni tumori. Nadalje, metastaze su i do četiri puta učestalije u donjoj nego u gornjoj čeljusti (1).

Inicijalna radiološka tehnika u dijagnostici osteonekroze je ortopantomogram. Nalaz na ortopantomogramu uključuje zadebljanje lamine dure, difuznu sklerozu, osteolizu, sporo cijeljenje ekstrakcijskih rana. Skleroza je prisutna u području marginalne alveolarne kosti. Kod uznapredovalih slučajeva osteonekroze u donjoj čeljusti, radiološki se može vidjeti suženje mandibularnog kanala (20).



Slika 1. Ortopantomogram - osteonekroza čeljusti u donjem desnom lateralnom segmentu. Preuzeto s dopuštenjem autora: doc. dr. sc. Marko Granić.

Na CT snimkama ranog stadija osteonekroze vidljiva je skleroza, disorganizirana trabekularna kost te slaba diferencijacija kortikalne kosti i spongioze. Kako bolest napreduje, pojavljuje se sekvestracija i periostalna reakcija.

MR u dijagnostici osteonekroze koristi se za prikaz koštane srži, okolnih mekih tkiva, neurovaskularnih struktura te zahvaćenih limfnih čvorova. Nalaz na MR snimkama pokazuje da su osteoblasti, osteoklasti i krvne žile odsutni u ekspaniranoj kosti, a neekspanirana kost pokazuje znakove hipervaskularizacije, hiperstaničnosti i osteogenezu (20).

7. KLASIFIKACIJA MEDIKAMENTOZNE OSTEONEKROZE ČELJUSTI

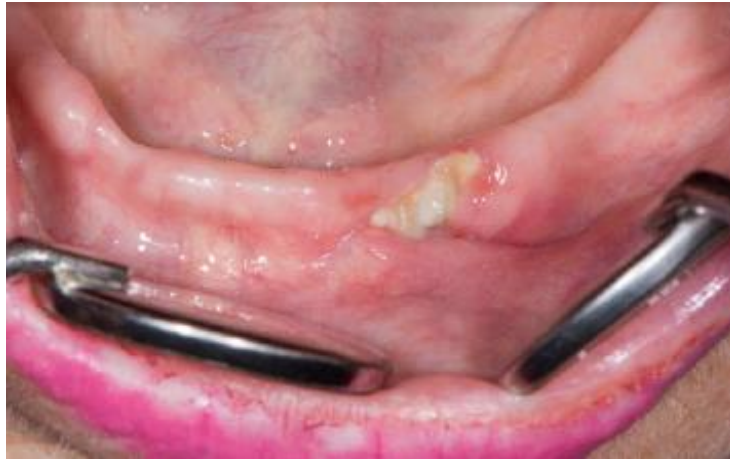Medikamentozna osteonekroza čeljusti s obzirom na kliničku sliku i simptome može se klasificirati u četiri stadija (2).

7.1. Stadij 0

U nulti stadij pripadaju pacijenti kod kojih nema klinički vidljive osteonekroze, ali postoje nespecifični simptomi, odnosno radiološki znakovi. Simptomi koje pacijenti navode su: tupi bol u području donje čeljusti koja se širi prema temporomandibularnom zglobu, bol u području maksilarnog sinusa, atipična odontalgija. Klinička slika koja može ukazivati na nulti stadij jest: otok gingive i gubitak zuba bez poznatog uzroka te prisutnost fistule koja nije povezana s nekrozom pulpe. Suspektni znakovi na radiografskoj snimci su resorpcija kosti koja nije povezana s parodontitisom, otežano cijeljenje rane nakon ekstrakcije zuba, promjene u sastavu trabekula, zadebljanje lamine dure, suženje mandibularnog kanala (21).

7.2. Stadij 1

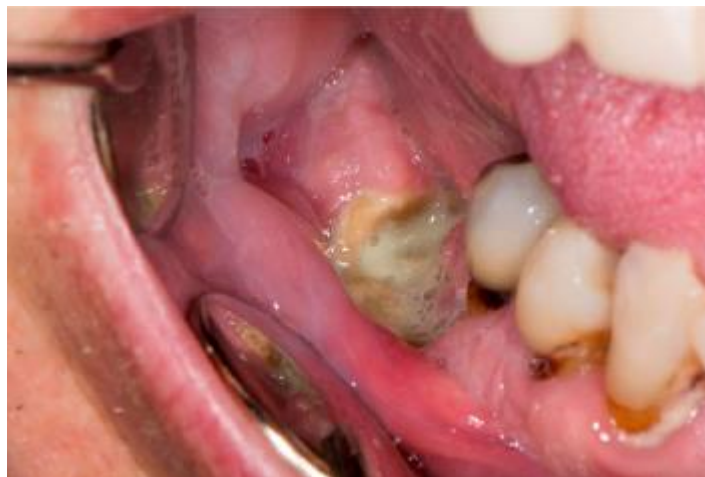Stadij 1 karakterizira nekrotična i eksponirana kost ili fistula bez znakova akutne infekcije, odnosno simptoma. Radiološki znakovi mogu se prezentirati kao u stadiju 0, a ograničeni su u području alveolarnog grebena. Ukoliko eksponirana kost ili fistula ne zacijeli nakon osam tjedana, treba posumnjati na stadij 1 osteonekroze.



Slika 2. Stadij 1 osteonekroze čeljusti. Preuzeto s dopuštanjem autora: doc. dr. sc. Marko Granić.

7.3. Stadij 2

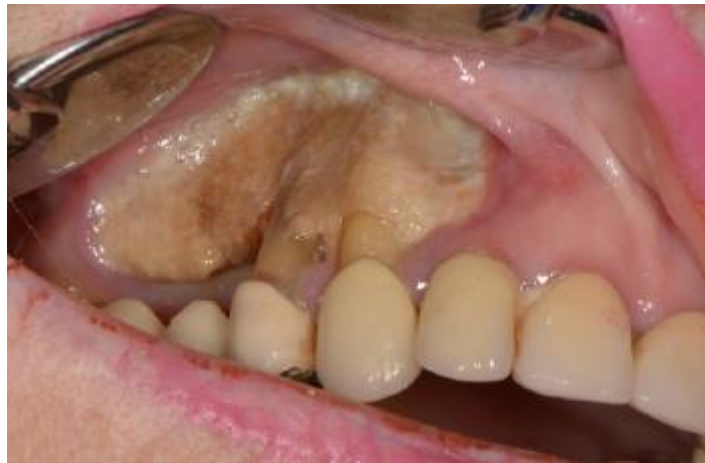Stadij 2 karakterizira nekrotična i eksponirana kost ili fistula sa znakovima akutne infekcije. Pacijenti s osteonekrozom u ovom stadiju najčešće su simptomatični. Radiološki znakovi također se mogu prezentirati kao u stadiju 0, a ograničeni su u području alveolarnog grebena.



Slika 3. Stadij 2 osteonekroze čeljusti. Preuzeto s dopuštanjem autora: doc. dr. sc. Marko Granić.

7.4. Stadij 3

Stadij 3 karakterizira nekrotična i eksponirana kost ili fistula sa znakovima akutne infekcije te barem jednim od sljedećih znakova: eksponirana nekrotična kost koja se širi izvan područja alveolarnog grebena (maksilarni sinus, donji rub i ramus mandibule, jagodična kost), ekstraoralna fistula, patološka fraktura čeljusti, osteoliza donjeg ruba mandibule i dna maksilarnog sinusa te oroantralna komunikacija (2).



Slika 4. Stadij 3 osteonekroze čeljusti. Preuzeto s dopuštenjem autora: doc. dr. sc. Marko Granić.

8. TERAPIJA MRONJ-a

U terapiji medikamentozne osteonekroze čeljusti postoje smjernice Američkog društva za oralnu i maksilofacijalnu kirurgiju, smjernice Europskog društva za oralnu i maksilofacijalnu kirurgiju te smjernice Hrvatskog društva za oralnu kirurgiju. U nastavku teksta navest ćemo smjernice Hrvatskog društva za oralnu kirurgiju, a one glase:

- Anamneza
- Procjena stanja i rizika
- Konzultacija s nadležnim liječnikom
- Edukacija pacijenta
- Terapija vitaminom D – Dlux sprej 1000/3000 IU jednom dnevno
- Dva dana prije zahvata – antibiotska terapija i ispiranje klorheksidinom
- Zahvat – provodna anestezija, uklanjanje nekrotičnog dijela kosti, ultrazvučni instrumenti, upotreba faktora rasta (PRF, PRGF), primarno šivanje rane, parodontološki zavoj i udlaga u posebnim slučajevima
- Vađenje šavova za 10 dana
- Antibiotici kroz 10-14 dana
- Česte kontrole s radiološkim praćenjem

Vitamin D povećava apsorpciju kalcija iz bubrežnih kanalića i crijeva te poboljšava odlaganje kalcija u kostima kao i njihovu mineralizaciju.

Kao dodatna terapija mogu se koristiti hiperbarično-oksigena terapija, terapija laserom, koštani morfogenetski protein 2 (BMP-2), pentoxifyilline i alfa-tocopherol.

Hiperbarično-oksigena terapija koristi se kao adjuvantna terapija nakon kirurškog uklanjanja nekrotičnog dijela kosti, nikako kao samostalna terapija.

Pentoxifyilline poboljšava periferni protok krvi, potiče vazodilataciju, povećava fleksibilnost eritrocita te reducira viskoznost krvi. Također, inhibira upalu te smanjuje fibrozu tkiva inducirajući anti- TNF α (anti-tumorski faktor nekroze α).

Tocopherol je potentni antioksidans koji smanjuje štetu nastalu djelovanjem slobodnih radikala te štiti stanične membrane od lipidne peroksidacije. Poput pentoxifyllina smanjuje upalu te fibrozu tkiva (22).

8.1. Preporučeni protokol terapije pojedinog stadija

8.1.1. Stadij 0

Terapija stadija 0 je simptomatska te usmjerena na sanaciju predisponirajućih stanja koja mogu dovesti do nastanka osteonekroze kao što su neadekvatne proteze, parodontne bolesti i karijes. Diferencijalno dijagnostički treba isključiti stanja koja mogu nalikovati na nulti stadij osteonekroze kao što su kronični sklerozirajući osteomijelitis, fibrosealne lezije i druge. Pacijente treba educirati o bolesti, motivirati ih na provođenje izvrsne oralne higijene te ih naručivati na kontrolu svaka dva mjeseca.

8.1.2. Stadij 1

Terapija stadija 1 usmjerena je na praćenje lezije. Ukoliko se pojave sekvestri nekrotične kosti, pristupa se njihovom uklanjanju. Vrlo je važno pratiti stanje okolne sluznice. Pacijente također treba educirati o bolesti, potaknuti ih na provođenje izvrsne oralne higijene te ih naručivati na redovite kontrole.

8.1.3. Stadij 2

S obzirom da u stadiju 2 postoje znakovi akutne infekcije, terapija je u početku usmjerena na saniranje upale te se primjenjuje antibiotska i antimikrobna terapija. Nakon što je upala sanirana, pristupa se kirurškom uklanjanju nekrotične kosti i upalno promijenjene sluznice.

Pacijente se, kao i u prethodna dva stadija, treba motivirati na provođenje izvrsne oralne higijene i naručivati na redovite kontrole.

8.1.4. Stadij 3

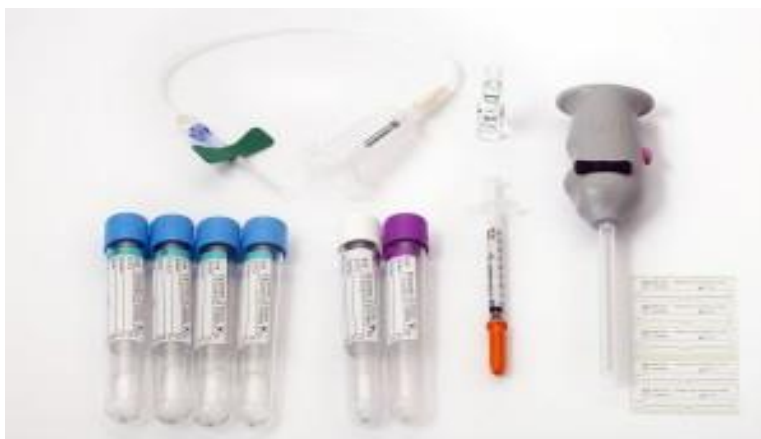Terapija stadija 3 uključuje antibiotsku terapiju za saniranje akutne infekcije te resekciju nekrotične kosti i upalno promijenjene sluznice. U slučaju da u području nekrotične kosti postoji simptomatski zub, trebalo bi razmisliti o njegovoj ekstrakciji jer je malo vjerojatno da će ekstrakcija dovesti do egzacerbacije već postojećeg nekrotičnog procesa. Ako je potrebno napraviti resekcije koje će ostaviti veliki defekt kosti, pristupa se rekonstruktivnim metodama kao što je fibula flap, s ili bez opturatora.

9. PRIMJENA PRGF-a U TERAPIJI MRONJ-a

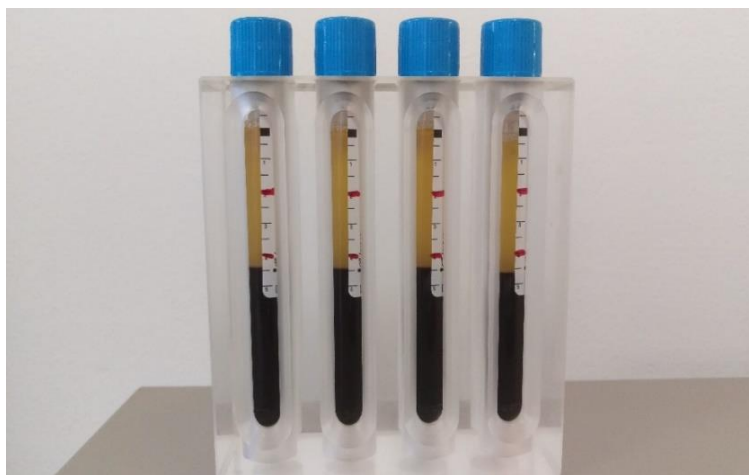PRGF (*plasma rich in growth factors*) predstavlja krvnu plazmu obogaćenu faktorima rasta. Faktori rasta igraju važnu ulogu u staničnoj komunikaciji kao što je stanična proliferacija, diferencijacija, migracija, apoptoza. Njihova koncentracija u krvi vrlo je niska, a može se mjeriti u nanogramima. Svoju funkciju vrše vežući se na receptore na staničnoj membrani prenoseći signal preko protein kinaza, konačno aktivirajući jedan ili više staničnih gena. Također, njihova uloga važna je i u poticanju angiogeneze koja će oštećeno tkivo opskrbiti kisikom i važnim nutrijentima (23).

9.1. Postupak dobivanja PRGF-a

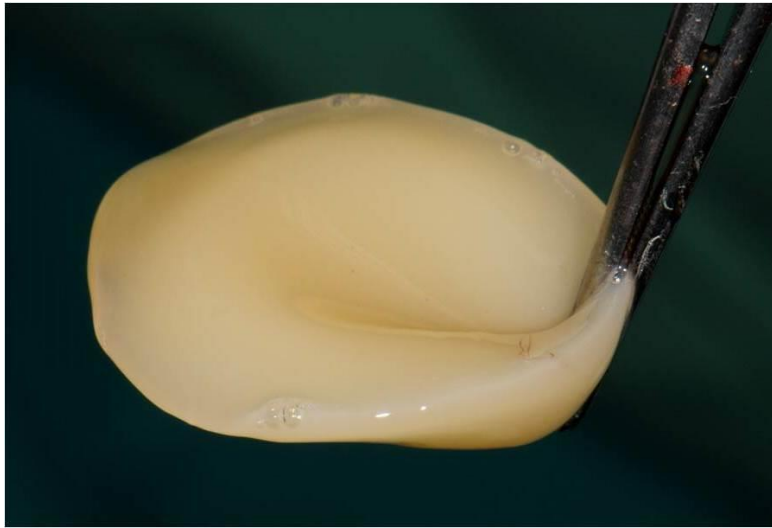
PRGF dobiva se od malog volumena krvi (20 cc) koji se uzima iz periferne vene koristeći natrijev citrat kao antikoagulans. Za centrifugu krvi koristi se posebna oprema, PRGF System koji se sastoji od centrifuge, dijela za zagrijavanje, tuba s citratom, sterilnih tuba i dodataka za ekstrakciju krvi i pipetiranje. Nakon 8-minutne centrifugacije najgornja frakcija plazme (frakcija 1), koja se retrahira unutar 30 minuta na temperaturi od 37 stupnjeva, proizvest će autologni fibrin. Za proizvodnju PRGF-a potrebno je pažljivo pipetirati 0.5 ml frakcije plazme odmah iznad crvenog dijela krvi (frakcija 3), izbjegavajući bijele krvne stanice (leukocite) koje su prisutne u tom dijelu krvi (50 mikrolitara). Aktivacija PRGF-a završena je pet minuta nakon dodavanja kalcijevog klorida.



Slika 4. Set za PRGF. Preuzeto s dopuštanjem autora: doc. dr. sc. Marko Granić.



Slika 5. Frakcije krvi nakon centrifugiranja. Preuzeto s dopuštanjem autora: doc. dr. sc. Marko Granić.



Slika 6. PRGF ugrušak. Preuzeto s dopuštenjem autora: doc. dr. sc. Marko Granić.

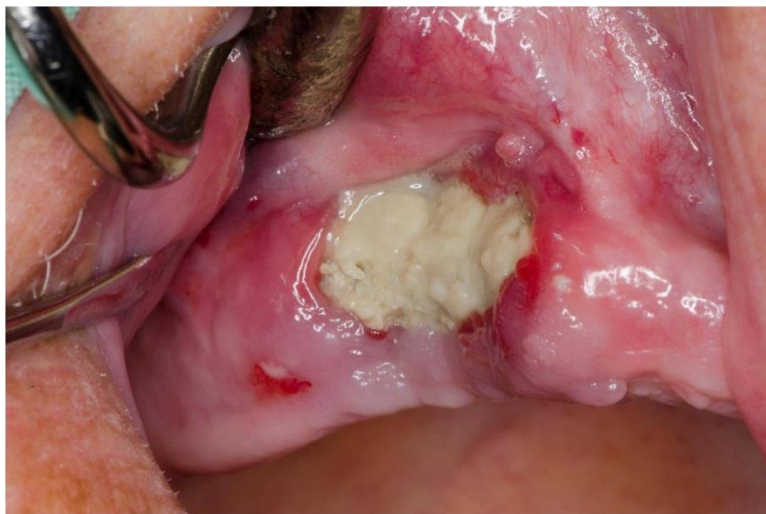Za razliku od PRF-a, PRGF ne sadrži leukocite (bijele krvne stanice) zbog čega ima učinkovitija protuupalna svojstva. Faktori rasta koji se nalaze u sastavu PRGF-a potječu iz trombocita i plazme. Trombociti otpuštaju tvari koje potiču regeneraciju tkiva i stvaranje novih krvnih žila te moduliraju upalu. Među faktorima rasta koje otpuštaju nalaze se trombocitni faktor rasta (PDGF) koji povećava proliferaciju osteoblasta, transformirajući faktor rasta β (TGF- β) koji povećava sintezu kolagena tipa I i IV, inzulinski faktor rasta (IGF) koji stimulira koštanu formaciju tako što inducira proliferaciju stanica te sintezu i diferencijaciju kolagena tipa I, fibroblastni faktor rasta (FGF), epidermalni faktor rasta (EGF), vaskularno endotelni faktor rasta (VEGF), angiopietin-1. Važan kofaktor u aktivaciji PRGF-a jest kalcij koji potiče konverziju fibrinogena u fibrin, odnosno stvaranje ugruška. Fibrin predstavlja kontinuirani sistem otpuštanja faktora rasta te odličan matriks za pohranu stanica (24).

9.2. Djelovanje PRGF-a

Djelovanje PRGF-a zasniva se na stimulaciji proliferacije i migracije stanica, privlačenju cirkulirajućih stanica na mjesto ozljede te poticanju angiogeneze, što je iznimno bitno za početak regeneracije tkiva. Također, posjeduje i protuupalno te antibakterijsko djelovanje. Za bakteriostatsko djelovanje zaslužni su trombocidini, antibakterijski proteini unutar trombocita. Pripadaju skupini defenzina te se zbog svog pozitivnog naboja vežu na negativno nabijenu membranu bakterija. Osim trombocidina, trombociti sadrže i druge antimikrobne peptide kao što su trombocitni faktor 4, bazični trombocitni protein, RANTES, timozin beta-4, fibrinopeptidi A i B. Navedeno pokazuje kako za bakteriostatski potencijal PRGF-a nisu odgovorni leukociti, nego antibakterijski trombocitni peptidi te fibrin (24).

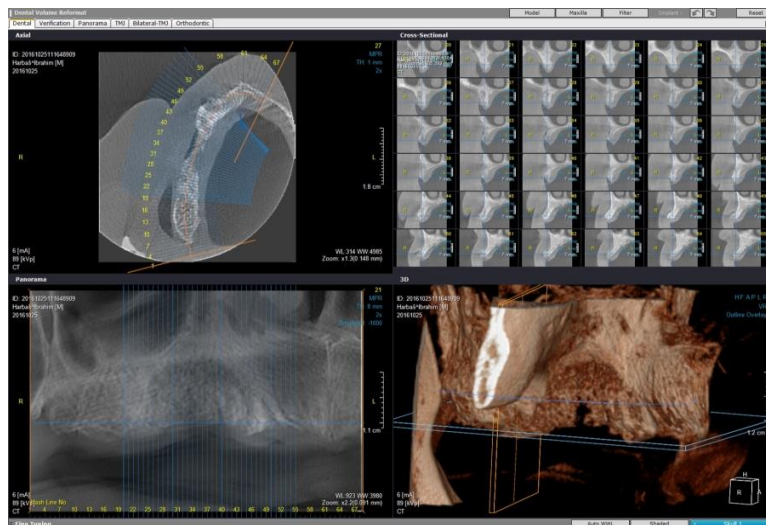
10. TERAPIJA MRONJ-a KOMBINACIJOM KIRURŠKOG PRISTUPA I PRGF-a

U terapiji osteonekroze stadija 2 i 3 preporuča se kirurški odstraniti nekrotičnu leziju. Nakon uklanjanja lezije potrebno je očistiti i modelirati ranu. Modelacija rane podrazumijeva zaglađivanje ostatnog dijela kosti. Ostatni oštri dijelovi kosti čeljusti mogu negativno djelovati na cijeljenje i tako dovode do recidiva osteonekroze. Isto tako, meko tkivo odnosno cijeljenje mekih tkiva, glavni je faktor uspješnog cijeljenja lezije. Antiresoptivni lijekovi djeluju toksično na rubne dijelove sluznice uzrokujući ishemiju i posljedično neadekvatno cijeljenje. PRGF je pokazao pojačano djelovanje na stimulaciju i proliferaciju mekih tkiva oko lezije (24). Pri liječenju osteonekroza pokušava se postići adekvatno mekotkivno cijeljenje. Novonastala sluznica prekriva leziju te na taj način uklanja utjecaj oralnog miljea, odnosno bakterija na cijeljenje same lezije, odnosno tvrdih tkiva. Na primjeru pacijenta koji boluje od multiplog mijeloma i koji je na terapiji Zomete, opisat ćemo terapiju osteonekroze s apliciranjem PRGF-a u leziju.



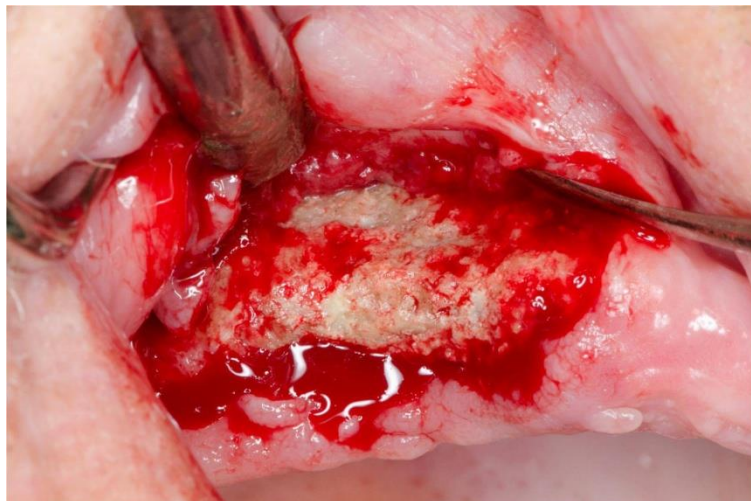
Slika 7. Klinička slika osteonekroze čeljusti. Preuzeto s dopuštenjem autora: doc. dr. sc. Marko Granić.

Pacijent unazad godinu dana ima leziju u području gornje čeljusti desno (Slika 7). Unazad dva tjedna lezija se proširila i nastala je upala koja je sanirana antibioticima. Pacijenta se uvelo u protokol liječenja. Ordinirani su profilaktički antibiotici i klorheksidin za ispiranje usne šupljine. Poslikan je CBCT koji je pokazao granice lezije (Slika 8).

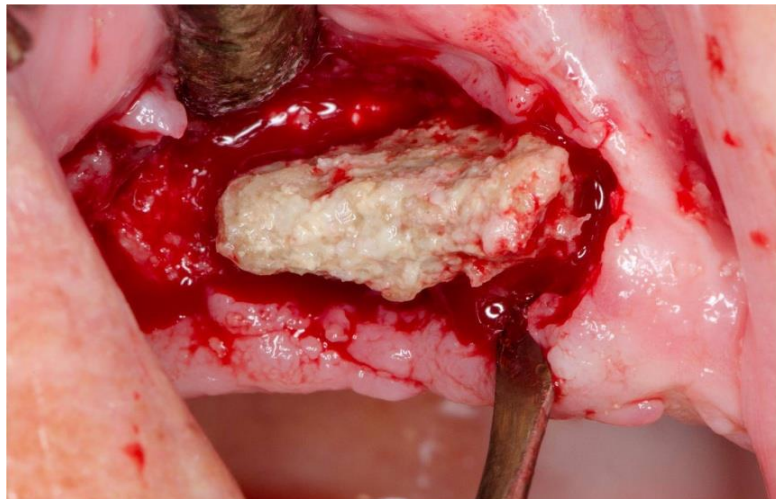


Slika 8. CBCT prikaz lezije. Preuzeto s dopuštenjem autora: doc. dr. sc. Marko Granić.

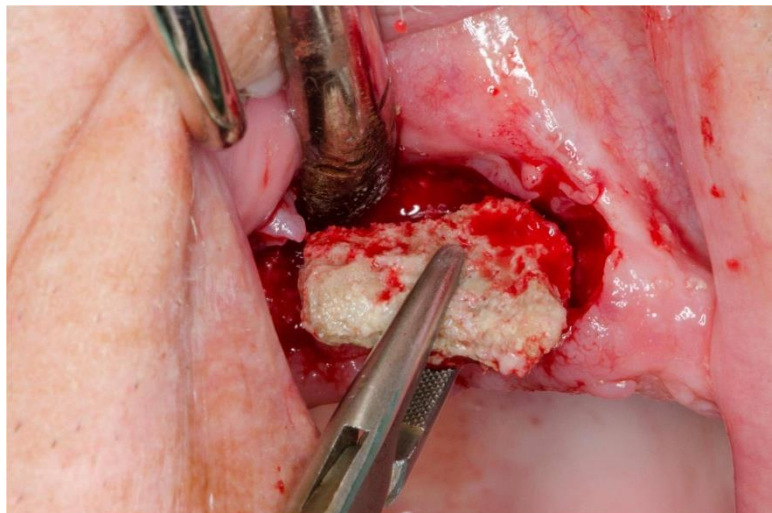
Nakon dijagnoze osteonekroze pristupilo se kirurškom uklanjanju nekrotičnog dijela lezije s obradom rane (Slika 9-12).



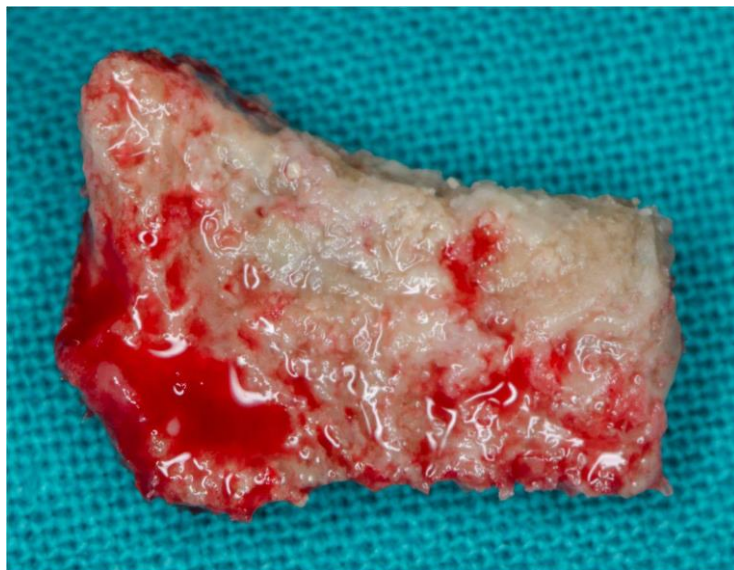Slika 9. Prikaz nekrotičnog dijela kosti. Preuzeto s dopuštenjem autora: doc. dr. sc. Marko Granić.



Slika 10. Uklanjanje nekrotičnog dijela kosti. Preuzeto s dopuštenjem autora:
doc. dr. sc. Marko Granić.

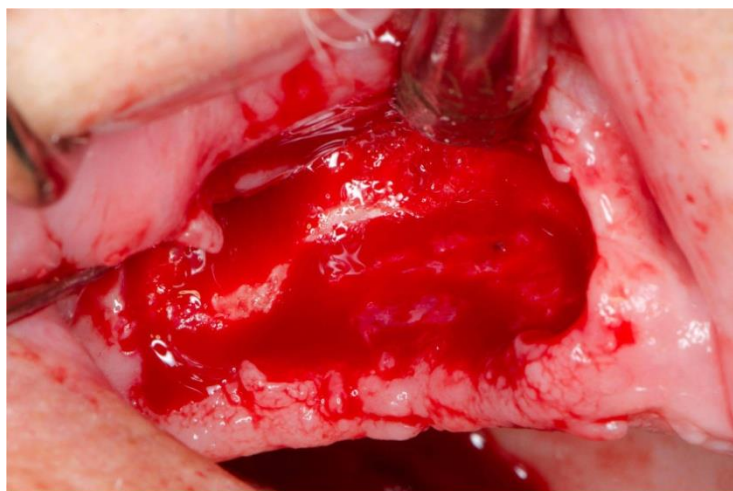


Slika 11. Uklanjanje nekrotičnog dijela kosti. Preuzeto s dopuštenjem autora:
doc. dr. sc. Marko Granić.



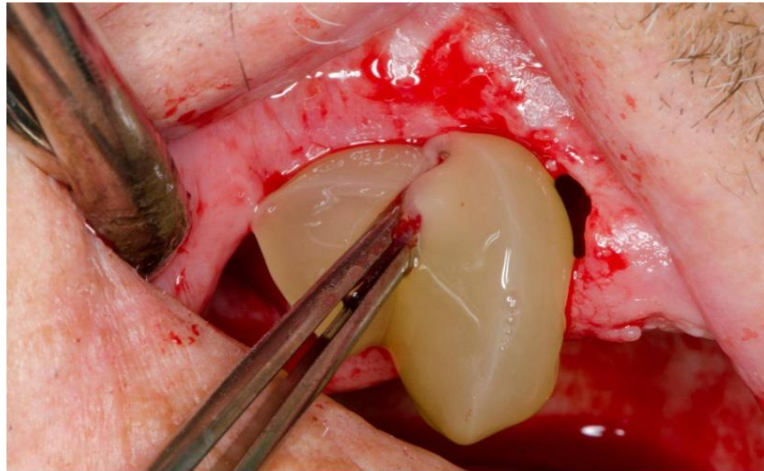
Slika 12. Nekrotični dio kosti. Preuzeto s dopuštenjem autora: doc. dr. sc. Marko Granić.

Nakon uklanjanja nekrotičnog dijela kosti pristupilo se obradi rane. Obrada rane uključuje zaglađivanje koštanih rubova i uklanjanje upalno promijenjenog mekog tkiva.

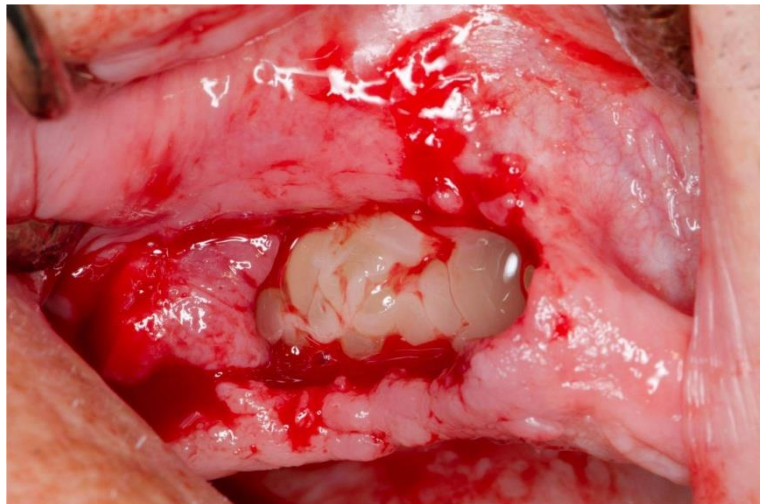


Slika 13. Obrada rane. Preuzeto s dopuštenjem autora: doc. dr. sc. Marko Granić.

Nakon adekvatne obrade rane pristupilo se ispunjavanju defekta PRGF-om (Slika 14. i 15.).

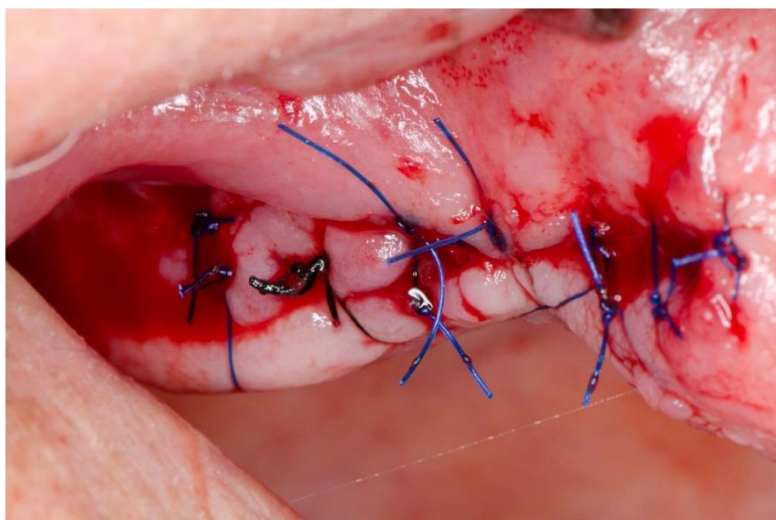


Slika 14. Postava PRGF-a u ranu. Preuzeto s dopuštenjem autora: doc. dr. sc. Marko Granić.

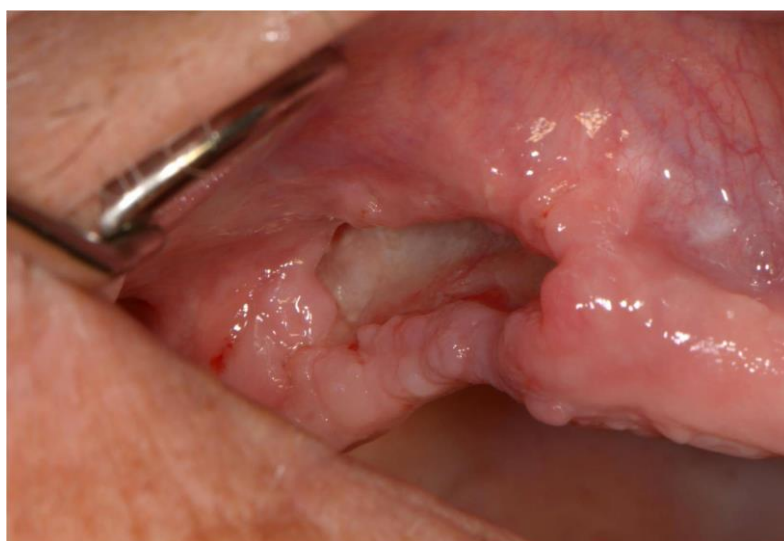

Slika 15. Pozicioniranje PRGF-a u ranu. Preuzeto s dopuštenjem autora: doc. dr. sc. Marko Granić.

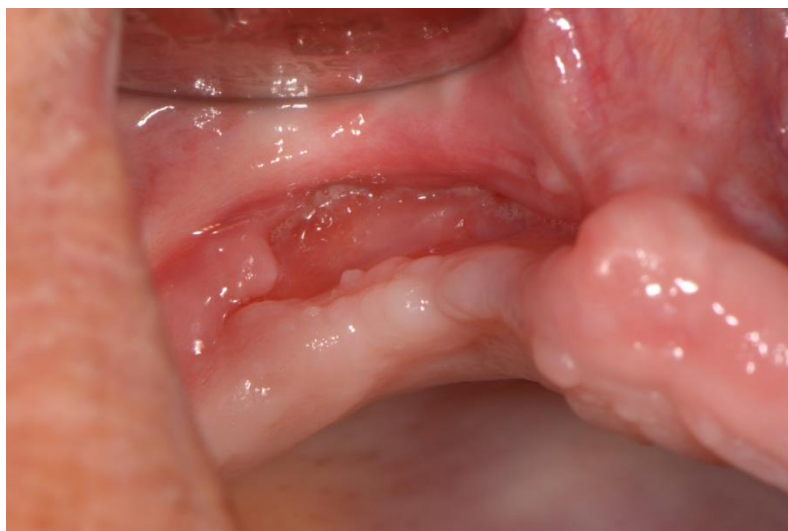Nakon popunjavanja defekta PRGF-om rana se primarno zašila (Slika 16). Pacijent je nastavio s antibiotskom terapijom ukupno 14 dana te je dolazio na učestale kontrole. Šavovi su se uklonili nakon 12 dana. Na slici 17 i 18 vidljivo je uspješno cijeljenje defekta.



Slika 16. Šivanje rane. Preuzeto s dopuštenjem autora: doc. dr. sc. Marko Granić.



Slika 17. Izgled rane dva tjedna nakon operacije. Preuzeto s dopuštenjem autora: doc. dr. sc. Marko Granić.



Slika 18. Izgled uspješnog cijeljenja rane 8 tjedana nakon operativnog zahvata.
Preuzeto s dopuštanjem autora: doc. dr. sc. Marko Granić.

11. RASPRAVA

PRGF (plazma obogaćena faktorima rasta) pokazuje veliki regenerativni potencijal u dentalnoj medicini. To je 3D mreža koja primarno sadrži fibrinske proteine te faktore rasta. 70% faktora rasta otpušta tijekom prva tri dana, dok je preostalih 30% zadržano i do tjedan dana nakon formiranja ugruška. To omogućava dostupnost faktora rasta kroz različite faze procesa regeneracije tkiva.

Također, PRGF stimulira adheziju gingivnih fibroblasta na matriks kojega čini kolagen tipa I te inhibira miofibroblastni fenotip, biološki fenotip koji dovodi do nastanka fibroznog tkiva koje ometa normalnu funkciju tkiva. Na taj način PRGF stimulira regeneraciju gingivnog vezivnog tkiva (24,25).

Proliferacija alveolarnih osteoblasta, kao i sinteza prokolagena tipa I te osteokalcina, stimulirana je nakon primjene PRGF-a. Prokolagen tipa I i osteokalcin čine osnovne komponente koštanog matriksa. Stimulirana je i alkalna fosfataza, enzim uključen u mineralizaciju koštanog matriksa, i to otprilike 11 dana nakon početka tretmana. Navedene karakteristike pokazuju kako PRGF efikasno djeluje i na regeneraciju alveolarne kosti (26).

Isto tako, PRGF stimulira proliferaciju i migraciju fibroblasta parodontalnog ligamenta. Stanična sinteza različitih faktora uključenih u regeneraciju tkiva poput vaskularnog endotelnog faktora rasta (VEGF), hepatocitnog faktora rasta (HGF), trombospondina 1, značajno je stimulirana nakon tretmana PRGF-om. Također, ekspresija integrina alfa2 niža je kod stanica tretiranih PRGF-om, nego kod nestimuliranih stanica (27).

Primjena intravenoznih bifosfonata poput zoledronske kiseline djeluje toksično na gingivne fibroblaste i alveolarne osteoblaste, inhibira staničnu proliferaciju, stimulira apoptozu i potiče upalu. PRGF suprimira navedene negativne efekte zoledronske kiseline te se koristi u prevenciji i terapiji bifosfonatima uzrokovane osteonekrozom čeljusti (28).

Primjena PRGF-a u postekstrakcijske alveole dovodi do brže i kvalitetnije epitelizacije u odnosu na postekstrakcijske alveole koje zacjeljuju same. Biopsija nakon primjene PRGF-a pokazuje eksternu koštanu regeneraciju, odnosno formiranje kompaktne kosti s dobro organiziranim trabekulama. Kod većih defekata, primjenom PRGF-a dobiva se veća vestibularno-oralna širina u odnosu na netretirane defekte. U svim slučajevima epitelizacija je

bila potpuna i znatno bolja u odnosu na defekte kod kojih nije korišten PRGF. Također, količina i kvaliteta regenerirane kosti bila je veća (29).

Kako bi se procijenila učinkovitost i sigurnost primjene PRGF-a u postekstrakcijske alveole, provedeno je kliničko istraživanje koje je uključivalo 60 pacijenata s postekstrakcijskim alveolama u području mandibularnih molara. Kod 36 pacijenata primijenjen je PRGF, dok su preostala 24 pacijenta bili kontrolna skupina. Varijable koje su istraživači promatrali bile su postotak alveola koji je postigao 75% volumena regenerirane kosti, gustoća kosti, epitelizacija mekog tkiva, debljina keratinizirane gingive, upala te postoperativna bol. U skupini u kojoj je korišten PRGF, 75% volumena regenerirane kosti postignuto je kod 96.67% pacijenata, dok je u kontrolnoj skupini taj volumen postignut samo kod 45.45% pacijenata, što je statistički značajna razlika. Gustoća kosti, mjerena na CT-u, bila je veća u tretiranoj nego u kontrolnoj skupini (450 UH naspram 318 UH). Epitelizacija mekog tkiva procjenjivala se nakon tri, sedam te petnaest dana i bila je veća u tretiranoj skupini pacijenata. Debljina keratinizirane gingive u tretiranoj skupini bila je dvostruko veća u odnosu na kontrolnu skupinu. Indeks prisutne upale također se procjenjivao nakon tri, sedam te petnaest dana. Nakon tri dana, upala je bila prisutna kod 18% pacijenata iz tretirane skupine te kod 65% pacijenata iz kontrolne skupine, što je statistički značajna razlika. Nakon sedam dana, u tretiranoj skupini upala je u potpunosti nestala, dok je u kontrolnoj skupini i dalje bila prisutna u 39% slučajeva. Uočena razlika također je statistički značajna. Nakon petnaest dana, upala više nije bila prisutna niti u jednoj skupini. Posljednje, postoperativna bol nakon tri dana bila je prisutna u 18% pacijenata u tretiranoj skupini, dok je u kontrolnoj skupini bol bila prisutna u 62% slučajeva. Nakon sedam dana bol je bila prisutna samo u kontrolnoj skupini i to u 15% slučajeva, dok je nakon petnaest dana bol bila odsutna u obje skupine (30).

Primjena PRGF-a u postekstrakcijske alveole istraživala se i kod pacijenata na terapiji intravenoznim bifosfonatima, poput zoledronske kiseline. U istraživanju je sudjelovalo 176 pacijenata koji su uzimali zoledronsku kiselinu i kod kojih je bila indicirana ekstrakcija zuba. 85 pacijenata činilo je kontrolnu skupinu, dok se kod 91 pacijenta nakon ekstrakcije zuba alveola ispunila PRGF-om, prekrila fibrinskom membranom te zašila. Rendgenske i CT snimke napravljene su prije samog zahvata te 60 mjeseci nakon. PRGF pokazao se vrlo uspješnim u prevenciji nastanka osteonekroze čeljusti kod 542 ekstrakcije bez kliničkih i rendgenskih znakova lezije. S druge strane, kod 5 od 267 ekstrakcija u kontrolnoj skupini razvila se osteonekroza čeljusti. Svi pacijenti koji su razvili osteonekrozu bolovali su od

multiplog mijeloma i bili na terapiji zoledronskom kiselinom duže od godinu dana. Prosječan period nastanka klinički vidljive lezije bio je 91.6 dan nakon ekstrakcije zuba (31).

Učinak PRGF-a na cijeljenje postekstrakcijske alveole istraživao se i kod osoba koje su bile na radioterapiji glave i vrata. U istraživanje su bili uključeni pacijenti s ekstrakcijama na obje strane čeljusti. Postekstrakcijska alveola na strani zračenja tretirana je PRGF-om, dok je alveola na suprotnoj strani predstavljala kontrolnu skupinu. Istraživane varijable kao što su rezidualni volumen alveole, bol, stupanj cijeljenja te kirurške komplikacije procijenjene su 30 dana nakon kirurškog zahvata te statistički analizirane. Alveole tretirane PRGF-om pokazale su bolje vrijednosti rezidualnog volumena i stupanj cijeljenja, bržu regeneraciju oralne mukoze i odsutnost komplikacija. S druge strane, u dva slučaja iz kontrolne skupine uočena je ekspozicija kosti. Iz navedenog se može zaključiti kako je PRGF učinkovit u cijeljenju oralne sluznice i prevenciji ekspozicije kosti kod pacijenata koji su bili na radioterapiji glave i vrata (32).

12. ZAKLJUČAK

Medikamentozna osteonekroza čeljusti može se prevenirati pravilnom edukacijom doktora dentalne medicine, ali i pacijenata. Doktori dentalne medicine trebaju poznavati protokole, odnosno smjernice koje govore o stomatološkim zahvatima kod pacijenata na anti-resorptivnoj terapiji. Oralnokirurški zahvati predstavljaju najveći rizik za nastanak osteonekroze čeljusti. U slučaju manifestacije osteonekroze u čeljusti terapija, ovisno o stadiju, obuhvaća oralne antiseptike poput klorheksidina, antibiotike, kirurško odstranjivanje nekrotičnog dijela kosti te ispunjavanje defekta kosti plazmom obogaćenom faktorima rasta (PRGF) kako bi se poboljšalo cijeljenje rane, odnosno mekog tkiva. Plazma obogaćena faktorima rasta (PRGF) predstavlja odličan način za postizanje adekvatnog cijeljenja defekta kosti i mekog tkiva nakon kirurškog uklanjanja nekrotičnog dijela s obzirom da je 100% autologna te sadrži brojne faktore rasta koji potiču stvaranje nove kosti te cijeljenje mekog tkiva.

13. LITERATURA

1. Granić M. Medikamentozna osteonekroza čeljusti, Zagreb 2017.
2. Ruggiero SL, Dodson TB, Fantasia J, et al. American Association of Oral and Maxillofacial Surgeons position paper on medication-related osteonecrosis of the jaw-2014 update. *J Oral Maxillofac Surg.* 2014 Oct;72(10):1938-56.
3. Marx RE, Sawstari Y, Fortin M, et al. Bisphosphonate-induced exposed bone (osteonecrosis/osteopetrosis) of the jaws: risk factors, recognition, prevention, and treatment. *J Oral Maxillofac Surg.* 2005 Nov;63(11):1567-75.
4. Cummings SR, San Martin J, McClung MR, Siris ES, Eastell R, Reid IR, et al. Denosumab for prevention of fractures in postmenopausal women with osteoporosis. *N Engl J Med.* 2009;361(8):756-65.
5. Rx List Inc. Denosumab. Available at: www.rxlist.com/prolia-drug/clinical-pharmacology.htm. Accessed Jan 2016.
6. Henry DH, Costa L, Goldwasser F, Hirsh V, Hungria V, Prausova J, et al. Randomized, double-blind study of denosumab versus zoledronic acid in the treatment of bone metastases in patients with advanced cancer (excluding breast and prostate
7. Walter C, Klein MO, Pabst A, Al-Nawas B, Duschner H, Ziebart T. Influence of bisphosphonates on endothelial cells, fibroblasts and osteogenic cells. *Clin Oral Investig.* 2010;14:35-41.
8. Sedghizadeh PP, Kumar SK, Gorur A, Schaudinn C, Shuler CF, Costerton JW. Identification of microbial biofilms in osteonecrosis of the jaws secondary to bisphosphonate therapy. *J Oral Maxillofac Surg.* 2008;66(4):767-75.
9. Pakosch D, Papadimas D, Munding J, Kawa D, Kriwalsky MS. Osteonecrosis of the mandible due to anti-angiogenic agent, bevacizumab. *J Oral Maxillofac Surg.* 2013 Dec;17(4):303-6.
10. Then C, et al. Incidence and risk factors of bisphosphonate-related osteonecrosis of the jaw in multiple myeloma patients having undergone autologous stem cell transplantation. *Onkologie.* 2012;35(11):658-64.
11. Lo JC, O’Ryan FS, Gordon NP, Yang J, Hui RL, Martin D, et al. Prevalence of osteonecrosis of the jaw in patients with oral bisphosphonate exposure. *J Oral Maxillofac Surg.* 2010;68(2):243-53.

12. Jadu F, Lee L, Pharoah M, Reece D, Wang L. A retrospective study assessing the incidence, risk factors and comorbidities of pamidronate-related necrosis of the jaws in multiple myeloma patients. *Ann Oncol.* 2007;18(12):2015-9.
13. Marx RE. Pamidronate (Aredia) and zoledronate (Zometa) induced avascular necrosis of the jaws: a growing epidemic [Letter]. *J Oral Maxillofac Surg.* 2003;61:1115.
14. Marx RE, Cillo JE, Jr., Ulloa JJ. Oral bisphosphonate-induced osteonecrosis: risk factors, prediction of risk using serum CTX testing, prevention, and treatment. *J Oral Maxillofac Surg.* 2007 Dec;65(12):2397-410.
15. Fedele S, Bedogni G, Scoletta M, et al. Up to a quarter of patients with osteonecrosis of the jaw associated with antiresorptive agents remain undiagnosed. *Br J Oral Maxillofac Surg.* 2015 Jan;53(1):13-17.
16. Malden N, Lopes V. An epidemiological study of alendronate-related osteonecrosis of the jaws. A case series from the south-east of Scotland with attention given to case definition and prevalence. *J Bone Miner Metab.* 2012;30(2):171-82.
17. Diniz-Freitas M, Lopez-Cedrun JL, Fernandez-Sanroman J, Garcia-Garcia A, Fernandez-Feijoo J, Diz-Dios P. Oral bisphosphonate-related osteonecrosis of the jaws: clinical characteristics of a series of 20 cases in Spain. *Med Oral Patol Oral Cir Bucal.* 2012;17(5):e751-8.
18. Sarasquete ME, Garcia-Sanz R, Marin L, Alcoceba M, Chillon MC, Balanzategui A, et al. Bisphosphonate-related osteonecrosis of the jaw is associated with polymorphisms of the cytochrome P450 CYP2C8 in multiple myeloma: a genome-wide single nucleotide polymorphism analysis. *Blood.* 2008;112(7):2709-12.
19. Otto S, Schreyer C, Hafner S, Mast G, Ehrenfeld M, Stürzenbaum S, et al. Bisphosphonate-related osteonecrosis of the jaws-characteristics, risk factors, clinical features, localization and impact on oncological treatment. *J Craniomaxillofac Surg.* 2012;40(4):303-9.
20. Arce K, Assael LA, Weissman JL, et al. Imaging findings in bisphosphonate-related osteonecrosis of jaws. *J Oral Maxillofacial Surg.* 2009 May;67(5 Suppl):S75-84.
21. Aghaloo TL, Dry SM, Mallya S, et al. Stage 0 osteonecrosis of the jaw in a patient on denosumab. *J Oral Maxillofac Surg.* 2014 Apr;72(4):702-16.
22. Owosho AA, Estilo CL, Huryn JM, Yom SK. Pentoxifylline and Tocopherol in the Management of Cancer Patients with Medication-related Osteonecrosis of the Jaw: an

- observational retrospective study of initial case series. *Oral Surg Oral Med Oral Pathol Oral Radiol.* 2016 Oct;122(4):455-9.
23. Werner S, Grose R. Regulation of wound healing by growth factors and cytokines. *Physiol. Rev.* 2003;83:835-70.
24. Anitua E, Orive G. Endogenous regenerative technology using plasma- and platelet-derived growth factors. *J Control Release.* 2012;157:317-20.
25. Anitua E, Troya M, Orive G. Plasma rich in growth factors promote gingival tissue regeneration by stimulating fibroblast proliferation and migration and by blocking transforming growth factor- β 1-induced myodifferentiation. *J Periodontol.* 2012;83(8):1028-37.
26. Anitua E, Tejero R, Zalduendo MM, Orive G. Plasma Rich in Growth Factors (PRGF-Endoret) Promotes Bone Tissue Regeneration by Stimulating Proliferation, Migration and Autocrine Secretion on Primary Human Osteoblasts. *J Periodontol.* 2013 Aug;84(8):1180-90.
27. Anitua E, Troya M, Orive G. An Autologous Platelet Rich Plasma Stimulates Periodontal Ligament Regeneration. *J Periodontol.* 2013 Nov;84(11):1556-66.
28. Anitua E, Zalduendo M, Troya M, Orive G. PRGF exerts a cytoprotective role in zoledronic acid-treated oral cells. *Clin Oral Investig.* 2015 Jul 23. [Epub ahead of print]
29. Anitua E. Plasma rich in growth factors: preliminary results of use in the preparation of future sites for implants. *Int J Oral Maxillofac Implants.* 1999 Jul-Aug;14(4):529-35.
30. Anitua E, Murias-Freijo A, Alkhraisat MH, Orive G. Clinical, radiographical, and histological outcomes of plasma rich in growth factors in extraction socket: a randomized controlled clinical trial. *Clin Oral Investig.* 2015 Apr;19(3):589-600. doi: 10.1007/s00784-014-1278-2014-1278-2. Epub 2014 Jul 8.
31. Mozzati M, Arata V, Gallesio G. Tooth extraction in patients on zoledronic acid therapy. *Oral Oncol.* 2012 Sep;48(9):817-21.
32. Mozzati M, Gallesio G, Gassino G, Palomba A, Bergamasco L. Can plasma rich in growth factors improve healing in patients who underwent radiotherapy for head and neck cancer? A split-mouth study. *J Craniofac Surg.* 2014 May;25(3):938-43.

14. ŽIVOTOPIS

Rođena 19. srpnja 1993. u Zagrebu. U Hrvatskoj Kostajnici pohađala osnovnu školu te opću gimnaziju. 2012. godine upisala Stomatološki fakultet u Zagrebu. Dobitnica Dekanove nagrade za najbolji uspjeh na prvoj godini studija te stipendije Sveučilišta u Zagrebu za izvrsnost. Jedna od urednika studentskog časopisa Sonda za kojeg je tijekom studija napisala nekoliko članaka. Član studentske sekcije za oralnu kirurgiju s kojom je održala predavanja na 1. Kongresu studenata dentalne medicine i Simpoziju studenata dentalne medicine Sveučilišta u Zagrebu.