

# Preventivni i mikroinvazivni postupci u terapiji karijesa glatkih ploha

---

Varalungović, Katarina

Master's thesis / Diplomski rad

2018

Degree Grantor / Ustanova koja je dodijelila akademski / stručni stupanj: **University of Zagreb, School of Dental Medicine / Sveučilište u Zagrebu, Stomatološki fakultet**

Permanent link / Trajna poveznica: <https://um.nsk.hr/um:nbn:hr:127:840660>

Rights / Prava: [Attribution-NonCommercial 3.0 Unported](#) / [Imenovanje-Nekomercijalno 3.0](#)

Download date / Datum preuzimanja: **2024-08-06**



Repository / Repozitorij:

[University of Zagreb School of Dental Medicine Repository](#)





SVEUČILIŠTE U ZAGREBU  
STOMATOLOŠKI FAKULTET

Katarina Varalungović

# **PREVENTIVNI I MIKROINVAZIVNI POSTUPCI U TERAPIJI KARIJESA GLATKIH PLOHA**

Diplomski rad

Zagreb, 2018.

Rad je ostvaren u: Stomatološki fakultet Sveučilišta u Zagrebu, Zavod za endodonciju i restaurativnu stomatologiju

Mentor rada: dr.sc. Valentina Rajić

Lektorica hrvatskoga jezika: Vera Žužić, prof. hrvatskoga jezika i književnosti

Lektorica engleskoga jezika: Jadranka Rezić, prof. engleskoga jezika

Sastav Povjerenstva za obranu diplomskoga rada:

1. \_\_\_\_\_

2. \_\_\_\_\_

3. \_\_\_\_\_

Datum obrane diplomskog rada: \_\_\_\_\_

Rad sadrži: 45 stranica

1 CD

7 slika

Osim ako nije drukčije navedeno, sve ilustracije (tablice, slike i dr.) u radu izvorni su doprinos autora diplomskog rada. Autor je odgovoran za pribavljanje dopuštenja za korištenje ilustracija koje nisu njegov izvorni doprinos, kao i za sve eventualne posljedice koje mogu nastati zbog nedopuštenog preuzimanja ilustracija odnosno propusta u navođenju njihovog podrijetla.

## **Zahvala**

Zahvaljujem neizmjereno mami i tati na silnoj podršci, savjetima i strpljenju tijekom studija.

Hvala prijateljima na svim trenutcima koji su učinili ovaj studentski život zaista posebnim. Posebno mojim dragim prijateljicama i cimericama Martini i Ljiljani s kojima sam zajedno otkrivala čari života u studentskom domu.

Hvala mentorici dr.Valentini Rajić na trudu, ljubaznosti i dostupnosti u svakom trenutku izrade diplomskoga rada.

## **Preventivni i mikroinvazivni postupci u terapiji karijesa glatkih ploha**

### **Sažetak**

Razvoj tehnologije omogućio je i revoluciju u terapiji karijesa u dentalnoj medicini. Osim napretka u konvencionalnoj restaurativnoj terapiji, razvili su se i novi postupci liječenja karijesnih lezija koji uključuju primjenu ozona, lasera te ultrazvučnu tehnologiju. Novi postupci imaju u cilju minimalno otklanjanje karijesa uz maksimalno očuvanje tvrdog zubnog tkiva kako bi opravdali suvremeni koncept minimalno invazivne dentalne medicine.

Terapija karijesa postala je mnogo složenija. Osim liječenja vidljive karijesne lezije, važno je prepoznati uzroke njezina nastanka te spriječiti njezin razvoj i daljnju progresiju. U tu svrhu provode se postupci rane dijagnostike karijesa te procjene rizika za nastanak karijesne lezije.

Liječenje početnih karijesnih lezija provodi se putem preventivnih i interceptivnih postupaka u koje ubrajamo: remineralizaciju, pečaćenje fisura, zračnu abraziju te infiltraciju početnih karijesnih lezija niskoviskoznom smolom. Remineralizacija podrazumijeva obnovu površinski demineralizirane cakline putem fluoridnih preparata koji se nanose topikalno. Pečaćenje fisura je postupak koji uključuje preventivno zatvaranje zubnih površina koje su predilekcijsko mjesto za nastanak karijesa. Zračna abrazija noviji je postupak koji omogućuje stvaranje mikrokavитета pomoću pod tlakom izbačenih čestica aluminijskoga oksida. Infiltracija početnih karijesnih lezija niskoviskoznom smolom interceptivni je postupak koji sprječava progresiju karijesa zatvaranjem nastalih pora unutar demineralizirane cakline.

Razvojem novih svrdala za mikropreparaciju karijesa smanjilo se pretjerano brušenje i posljedično otklanjanje zdravog tvrdog zubnog tkiva kao što je bio slučaj u konvencionalne restaurativne preparacije.

Preventivni, interceptivni te mikroinvazivni postupci omogućuju poštedno i gotovo bezbolno uklanjanje tvrdog zubnog tkiva čime se ostvaruje visoka suradljivost s pacijentom te maksimalno čuva strukturalna trajnost zuba.

**Ključne riječi:** procjena rizika, rana dijagnostika karijesa, ozon, laser, remineralizacija, mikropreparacija

## **Preventive and minimally invasive procedures in treatment of dental caries of smooth surfaces**

### **Summary**

Technological progress revolutionized dental caries treatment. New treatment procedures of caries lesions which include ozone, laser and ultrasonic therapy have been developed together with improvements in conventional restorative treatment. The purpose of these new procedures, in accordance with contemporary concept of minimally invasive dentistry, is to minimally remove caries and maximally preserve hard dental tissue.

Caries treatment has become more complex. Besides therapy of visible caries lesion, it is important to recognize the cause of its formation and prevent further caries development and progression. Therefore, procedures of early caries diagnosis and risk assessment are conducted.

The treatment of initial caries lesions is achieved by preventive and interceptive procedures which include: remineralisation, fissure sealing, air abrasion and infiltration of initial caries lesions by low viscosity resin. Remineralisation includes restoration of superficially demineralised enamel by fluoride preparations which are applied topically. Fissure sealing is a procedure which includes preventive sealing of dental surfaces that are predisposed places of caries occurrence. Air abrasion is a newer procedure in which micro cavities are formed through high pressure aluminum particles release. Infiltration of initial caries lesions by low viscosity resin is an interceptive procedure that prevents caries progression via pore closing within demineralised enamel.

The development of new drills for micro preparation has reduced excessive drilling, and consequently the removal of healthy hard dental tissue, which was the case in conventional restorative preparation.

Preventive, interceptive and minimally invasive procedures enable efficient and almost painless removal of hard dental tissue, which consequently leads to high levels of dentist-patient cooperation and full preserve of structural durability of the tooth.

**Keywords:** risk assesement, early caries diagnosis, ozone, laser, remineralisation, micro preparation

## SADRŽAJ

1. Uvod.....	1
2. Dijagnoza početnih karijesnih lezija.....	4
3. Procjena rizika za nastanak karijesa.....	8
4. Interceptivni i mikroinvazivni postupci u terapiji karijesnih lezija.....	11
4.1. Remineralizacija.....	12
4.2. Infiltracija početnih karijesnih lezija niskoviskoznom smolom.....	16
4.3. Pečaćenje fisura.....	19
4.4. Zračna abrazija.....	20
4.5. Terapija ozonom.....	21
4.6. Terapija laserom.....	23
5. Restaurativni minimalno invazivni zahvati.....	27
5.1. Tunnel preparacija.....	30
5.2. Tanjurasta preparacija.....	31
5.3. Ultrazvučno odstranjivanje karijesa.....	32
6. Rasprava.....	34
7. Zaključak.....	38
8. Literatura.....	40
9. Životopis.....	44

## **Popis skraćenica**

CAMBRA – eng. Caries Management by Risk Assessment, Terapija karijesa na osnovu procjene rizika

CAT – eng. Caries Risk Assessment tool, Model procjene rizika za nastanak karijesa

CPP-ACFP – kazein fosfopeptid-amorfni kalcijfluorid fosfat

CPP-ACP – kazein fosfopeptid-amorfni kalcijfosfat

DiFOTI – eng. Digital Imaging Fibre Optic Transillumination, Digitalna fotografija transiluminacije optičkim vlaknima

Er-YAG – eng. erbium-doped yttrium aluminium garnet

FOTI – eng. Fibre Optic Transillumination, Transiluminacija optičkim vlaknima

ICDAS – eng. International Caries Detection and Assessment System, Međunarodni sustav za detekciju i procjenu karijesa

ICCMS – eng. International Caries Classification and Management System, Međunarodni sustav za klasifikaciju i terapiju karijesa

KEP-indeks – karijes, ekstrakcija, plomba

MIH – molarno incizivna hipomineralizacija

QLF – eng. Quantitative Light-induced Fluorescence, Kvantitativna svjetlosno inducirana fluorescencija

UniViSS – eng. Universal Visual Scoring System, Univerzalni vizualni sustav za bilježenje karijesnih lezija



## **1. UVOD**

Tehnološkim napretkom adhezivnih materijala te detaljnijim razumijevanjem epidemiologije karijesa i načina na koji on napreduje kroz tvrda zubna tkiva uvodi se novi termin minimalno invazivne terapije karijesa u dentalnoj medicini. Minimalno invazivna dentalna medicina napušta kirurški pristup terapiji karijesa zasnovan na Blackovim načelima. Naprotiv, cilj jest što duže očuvati funkcionalnu trajnost zuba koju gubimo pretjeranim brušenjem. Ovaj koncept naglašava važnost restaurativnih postupaka te obuhvaća preventivne i konzervativne postupke koji se mogu primijeniti u terapiji karijesa (1, 2).

Preventivni postupci podrazumijevaju primarnu prevenciju karijesa, dakle spriječavanje razvoja karijesa. Kod formiranih karijesnih lezija, primarnih ili onih koje su već zahvatile dentin, sama prevencija kao terapija nije dostatna. Tada se primjenjuju interceptivni i restaurativni postupci minimalno invazivne dentalne medicine. Interceptivni postupci podrazumijevaju zaustavljanje karijesnog procesa ili pak njegovu odgodu. Postupci kojima to možemo postići su profesionalno čišćenje zubi, fluoridacija (remineralizacija), pečaćenje fisura te primjena staklenoionomernih cementa. Njihovom primjenom ometa se daljnji razvoj karijesne lezije i stvaranje klinički vidljive faze bolesti. Restaurativni postupci također zaustavljaju bolest, ali dodatno za cilj imaju i nadomještanje izgubljenog tvrdog zubnog tkiva. Premda su u pravilu nešto invazivniji od interceptivnih postupaka, suvremena dentalna medicina nudi široki spektar mogućnosti mikroinvazivnih restaurativnih preparacija. Novi adhezivni materijali doprinijeli su razvoju rotirajućih brusnih instrumenata koji omogućuju minimalno uklanjanje samo patološki promijenjenog tkiva uz maksimalno očuvanje zdravog zubnog tkiva. Blackova ekstenzija radi prevencije više nije potrebna, dapače ona je nepoželjna. Osim rotirajućih instrumenata, u primjeni su i ultrazvučni aparati za uklanjanje karijesa (1, 2, 3).

Temelj uspješne terapije u minimalno invazivnoj dentalnoj medicini je rana dijagnostika karijesa te procjena rizika za razvoj karijesne bolesti koji nam omogućuju pravovremenu reakciju, prikladnu terapiju za svakoga pacijenta individualno i u konačnici zaustavljanje karijesa u njegovoj početnoj fazi. Danas postoje brojni modeli procjene rizika koji promatraju čimbenike nastanka karijesa te sukladno tome određuju terapiju (1, 2).

Minimalno invazivna dentalna medicina napretkom tehnologije mijenja pristup zbrinjavanju karijesnih lezija u cilju očuvanja zubnog tkiva. Provedba postupaka suvremene minimalno invazivne dentalne medicine temelji se na prevenciji i pravovremenoj neinvazivnoj terapiji (2).

Svrha ovoga rada je prikazati suvremeni pristup terapiji karijesnih lezija.

## **2. DIJAGNOZA POČETNIH KARIJESNIH LEZIJA**

Rana dijagnostika početnih karijesnih lezija ključna je za pravovremenu terapiju kojom će se spriječiti progresija karijesa i time očuvati pacijentova zdrava denticija (4).

Napretkom dentalne medicine razvili su se i brojni dijagnostički postupci koji nadopunjuju konvencionalni vizualno-taktilni postupak. Vizualni postupak, iako najčešće upotrebljavan, manjkav je u smislu svoje subjektivnosti u procjeni boje i teksture cakline te ograničene mogućnosti otkrivanja početnih karijesnih lezija s minimumom gubitka minerala. Današnji postupci u mogućnosti su kvantificirati količinu izgubljenih minerala i omogućuju nam primjenu remineralizacijskih postupaka u ranoj fazi nastanka karijesa (4).

Kako bi se smanjila subjektivnost ispitivača prilikom vizualne inspekcije zuba, razvijeni su sustavi koji donose zajedničke kriterije pri kliničkoj dijagnostici karijesa. Jedan od njih je i Međunarodni sustav za dijagnozu i procjenu karijesa (ICDAS II). ICDAS sustav bilježi izgled karijesne lezije te njezinu aktivnost i rezultate izražava u stupnjevima od 0 do 6. Prilikom procjene aktivnosti lezije važan je izgled, taktilni osjećaj te potencijal za akumulaciju plaka.

Osim njega razvio se i Univerzalni vizualni sustav za bilježenje karijesnih lezija (UniViSS). Sustav ima nekoliko prednosti. Detaljno klasificira nalaz karijesne leziju kroz proceduru koja se zasniva na tri stupnja procjene, procjena postojanja i ozbiljnosti karijesne lezije, procjena promjene boje i procjena aktivnosti lezije koju bilježimo s DA ili NE. Prednost sustava jest i ujednačenost kriterija pri dijagnostici karijesa na svim površinama mliječnih i trajnih zuba, također i na cerviklanim defektima starijih osoba što znači a nije ograničen na dobne skupine. Iako su novi sustavi puno detaljniji od starih, potreba za što preciznijom dijagnozom potaknula je razvoj dijagnostičkih uređaja koji bilježe različite fizičke signale kao što su rentgenske zrake, vidljivo svjetlo, lasersko svjetlo i ultrazvučni valovi (4).

Renetgenske snimke u dentalnoj medicini pomogle su značajno u otkrivanju skrivenih aproksimalnih karijesnih lezija te procjenjivanju dubine istih. Vrste snimaka koje se najčešće koriste pri detekciji karijesa su ugriz u traku (bitewing) te periapikalna snimka zuba. Ukoliko je potreban uvid u kompletnu denticiju pacijenta, pacijent se upućuje snimiti ortopantomogram. Kako bi se smanjilo izlaganje pacijenata većim dozama zračenja, u današnje vrijeme konvencionalna radiografija zamijenjena je digitalnom. Digitalna tehnika je brža, zračenje je svedeno na minimum, nema rada s kemikalijama prilikom razvijanja filma, snimke se pohranjuju direktno u računala, a mogućnost poboljšanja kontrasta i gustoće snimke olakšava dijagnostički postupak te smanjuje broj ponovljenih snimanja (4).

Tehnike koje omogućuju otkrivanje početnih karijesnih lezija temeljene na bilježenju svjetlosnih signala iz vidljivog dijela spektra su Tehnika transiluminacije optičkim vlaknima (FOTI), Digitalna fotografija transiluminacije optičkim vlaknima (DiFOTI) te Kvantitativna svjetlom inducirana fluorescencija (QLF). FOTI tehnika zasniva se na fenomenu loma svjetlosti te optičkim svojstvima cakline koja je u normalno translucetna. U slučaju demineralizacije cakline, fotoni na njezinoj površini raspršuju se i mijenjaju smjer što se u stvarnosti očituje kao bijela mrlja. Uređaj emitira bijelo svjetlo jakog intenziteta koje prolazi kroz malo otvor. Postojeće lezije u caklini prikazuju se kao sive sjene, dok one u dentinu kao narančaste ili plavkaste. Svjetlosna sonda može se koristiti i u otkrivanju aproksimalnih lezija. Kako bi se unaprijedili određeni nedostaci FOTI tehnike, razvijena je DiFOTI tehnika koja omogućuje bilježenje slike na ekranu računala. Za ovaj sustav potrebna je kamera koja sadrži dvije glave, jednu za ravne plohe zuba i drugu za zakrivljene. Dijagnostički postupak jednak je kao i kod FOTI tehnike (4).

QLF sustav oslanja se na fenomen autofluorescencije cakline na caklinsko-dentinskom spojištu. Fluorescencija je fenomen kod kojega objekt izložen zrakama određene valne duljine emitira svjetlost veće valne duljine što se očituje drugačijom bojom. Kod ovog sustava svjetlo kojim obasjavamo caklinu valne je duljine 370 nm i nalazi se u plavom dijelu spektra, no upotrebom male intraoralne kamere to svjetlo filtrira se kroz žuti filter kako bi doseglo valnu duljinu od 540 nm. Na taj način zdrava caklina će povratno emitirati svjetlost crvene ili zelene boje jer je plava boja uklonjena. Fluorescentni učinak cakline bit će smanjen u slučaju demineralizacije zbog raspršenja fotona kroz demineraliziranu caklinu i vidjet će se kao tamno područje koje predstavlja karijesnu leziju. QLF omogućava otkrivanje početnih karijesnih lezija te njihovo praćenje kroz duži vremenski period. Uređaj se može koristiti za sve površine zuba, osim aproksimalnih (4).

DIAGNOdent je uređaj koji radi na principu lasera i fluorescencije zubnih tkiva (5). Uređaj emitira lasersku zraku valne duljine 655 nm koju apsorbiraju organske i anorganske tvari zuba (5, 6). U prisustvu karijesa povratna zraka biti će veće valne duljine, a promjene na zubu registrirat će se u obliku digitalnih numeričkih vrijednosti (5, 6, 7). Veća vrijednost upućuje na

veću zahvaćenost karijesom. Danas postoje nastavci za okluzalne i za aproksimalne plohe. Uređaj je neinvazivan, objektivan u interpretaciji podataka te omogućuje rano otkrivanje demineraliziranih područja cakline (4, 5, 6, 7, 8).

### **3. PROCJENA RIZIKA ZA NASTANAK KARIJESA**



Procjena rizika za nastanak karijesa skup je postupaka kojima procjenjujemo vjerojatnost pojavnosti karijesa u određenom vremenskom razdoblju ili vjerojatnost aktivacije i daljne progresije već postojećih lezija. U prvom planu je terapija karijesa koja nije više isključivo restaurativna, nego se putem raznih protokola prikuplja anamneza i klinička slika pacijenta kako bi se odredila prikladana terapija karijesa. Odgovarajućim planom terapije možemo modificirati pacijentovo ponašanje te provoditi preventivne mjere oralne higijene i nove postupke kontrole karijesa. Sukladno tome podrazumijeva se kontrola prehrane, plaka, izloženost fluoridima, stanje oralne mikroflore, pacijentova podložnost karijesu, ali i socioekonomske prilike pacijenta. Ranije navedeni čimbenici utječu na zdravlje zuba i odabir terapije (9).

Testovi sline, mikrobiološki testovi (test *S.mutans* ili test *Lactobacilla* ), testovi plaka i oralne higijene te multifaktorijski modeli primjenjuju se u svrhu praćenja i otkrivanja rizičnih čimbenika za nastanak karijesa (9).

Većina multifaktorijskih modela su računalni programi koji mjere određeni broj faktora. Jedan od takvih modela je Cariogram, program koji analizira devet čimbenika karijesa te njihove međusobne interakcije. Od pacijenta se prikupljaju informacije o prehrani (broj glavnih obroka/međuobroci, količina rafiniranih ugljikohidrata i sl.), plaku, prijašnjim karijesima izraženim kroz KEP-indeks, količini bakterija (*S.mutans*) i osobinama sline (količina izlučene sline, puferski kapacitet). Rezultat je kružni dijagram putem kojeg se određuje rizik nastanka karijesa za pojedinog pacijenta. Ovakav model pomaže terapeutu u izboru preventivnih mjera ili drugih opcija tretmana, ali je njegovo provođenje u svakodnevnoj praksi zahtjevno i skupo (9).

CAT i CAMBRA su modeli slični Cariogramu. Svi su razvijeni od strane Američke akademije za pedijatrijsku stomatologiju. Ova dva modela uzimaju u obzir patološke čimbenike koji su uzrok nastanku karijesa i protektivne čimbenike čiji međusobni odnos uzrokuje demineralizaciju ili remineralizaciju. To će u konačnici utjecati na progresiju karijesa, zaustavljanje ili potpuni oporavak zuba. Patološki čimbenici su: prisustvo kariogenih bakterija, konzumacija rafiniranih ugljikohidrata te disfunkcija sline. Protektivne čimbenike čine: normalna slina, izloženost fluoridima te upotreba antiseptičkih sredstava. U inicijalnom stadiju mjeri se šest navedenih faktora, a zatim određuje terapija kako bi se stvorili uvjeti za

predominaciju protektivnih faktora. Nakon što je ostvarena ravnoteža, pažnja se posvećuje ostalim faktorima važnima za daljnji tretman pacijenta (9).

Osim ranije navedenih modela važno je istaknuti model procjene rizika Međunarodni sustav za klasifikaciju i terapiju karijesa, zasnovan na ICDAS metodi kliničke dijagnostike karijesnih lezija. Njegova engleska kratica je ICCMS, a zasniva se na opsežnim analizama, istraživanjima i kliničkim povratnima informacijama o najboljim mogućnostima terapije karijesa koje odstupaju od klasičnih restaurativnih preparacija te naglašavaju prevenciju, kontrolu inicijalnih lezija i odstranjivanje karijesa uz što manje oštećivanja zdravog zubnog tkiva. Za razliku od ostalih sustava, ovaj sustav ima dobro razvijene protokole za primjenu novih postupaka liječenja karijesa. ICCSM obuhvaća pet ključnih komponenata koje proučava za svakog pacijenta posebno: stadij razvoja karijesne lezije, klasifikaciju rizika za nastanak karijesa, konačna dijagnoza, iscrpan plan terapije te u konačnici ishod cjelokupnog postupka (10).

#### **4. INTERCEPTIVNI I MIKROINVAZIVNI POSTUPCI**

##### **U TERAPIJI KARIJESNIH LEZIJA**

#### **4.1. Remineralizacija**

Procesi demineralizacije i remineralizacije odvijaju se neprestano na površini cakline i u fiziološkim uvjetima usne šupljine su u međusobnoj ravnoteži. Ukoliko se taj mehanizam usmjeri u korist demineralizacije, uzrokovat će pojavu rane karijesne lezije ili tzv. bijele mrlje. U ovoj fazi moguće je zaustaviti daljnji proces demineralizacije i primijeniti potrebne mjere za ponovnu remineralizaciju cakline izbjegavajući nepotrebno brušenje (11).

Caklina zuba građena je od prizmi koje sačinjavaju brojni kristali i nešto manje voda te organske tvari i interprizmatiski prostori koji su ispunjeni organskim matriksom s malo uklopljenih kristalića. Razlikujemo nekoliko tipova kristala: kalcijev hidroksilapatit, flouroapatit, dikalcijfosfat-dihidrat, oktakalcijfosfat te fluoridni hidroksilapatit. Osim njih caklinu sačinjavaju i amorfne forme od kojih je najznačajniji kalcijev fluorid. Demineralizacija u prizmatском području primarno se odvija u središtu kristala dok se u interprizmatским područjima odvija na površini kristala. Razlog tomu je kasnije sazrijevanje interprizmatских kristala pa njihovo središte sadrži puno manje dislokacija. Suprotno tome intraprizmatiski kristali zbog brojnih dislokacija i inkluzija prvo gube ione iz središta, a tek kasnije slijedi raspadanje cijelog kristala i nastank pora. Ovim putem caklina održava svoju strukturu na površini duže vrijeme prije no što dođe do kolapsa (11).

Svi minerali u caklini imaju drugačije odnose kalcija i fosfora. Posljedica toga je njihova različita ionska aktivnost pri određenoj pH vrijednosti i temperaturi, te njihova uloga u procesima demineralizacije i nastanka karijesa. Ioni poput magnezija i karbonata predstavljaju nečistoće u kristalnoj rešetki i smanjuju njezinu stabilnost što ju čini podložnijom demineralizaciji. Suprotno njima fluoridni ioni ojačavaju kistalnu strukturu privlačenjem vodikovih iona i stvaranjem stabilnih vodikovih veza. Zbog svoje elektronegativnosti, jače privlače pozitivne kalcijeve ione i okružuju se njima te dodatno učvršćuju rešetku. Stoga se različiti spojevi fluorida danas najviše koriste kao terapija početnih karijesnih lezija (11).

Fluoridi u caklini mogu biti inkorporirani unutar rešetke tijekom amelogeneze, nalaziti se na površini kristala ili u hidratacijskom sloju oko kristala, a potječu iz sline, gingivne tekućine, otopljenih dubljih kristala apatita ili su originalno smješteni u caklinskom omotaču (11).

Fluoridi mogu potaknuti procese remineralizacije na više načina. Djelovanjem kiselina i padom pH vrijednosti, otpuštaju se fluoridni ioni iz sline i gingivne tekućine, djeluju kao puferi, podižu pH na neutralnu vrijednost i smanjuju demineralizaciju cakline. Osim toga, na površini cakline mogu stvarati precipitate fluoridno bogatih minerala na mjestima gdje je demineralizacija najizraženija te mogu difundirati kroz međukristalne prostore cakline u obliku fluovodoničnih iona i vezati oslobođene kalcijeve ione stvarajući fluoroapatit, fluoridni hidroksilapatit ili kalcijev fluorid. Oni će tako ostati unutar rešetke dok ne dođe do ponovnog pada pH (11).

Na kinetiku fluorida utjecat će frekvencija unosa fluorida, doza te protok sline. Fluoridi se nanose lokalno na karijesne lezije, a mogu postojati u obliku labilno vezanih spojeva ili se vežu na strukturu rešetke kao stabilni spojevi. Labilno vezani fluoridi zapravo čine depo kalcijeva fluorida na površini cakline koji sudjeluje u remineralizaciji, ali se zbog djelovanja sline relativno brzo otplavljuje s površine. Stoga mu je djelovanje ograničeno na nekoliko tjedana.

Fluoridi inhibiraju metaboličke procese bakterija i na taj način smanjuju izlučivanje kiselina u plaku te proizvodnju polisaharida putem kojih se bakterije vežu na caklinu (11).

Anorganski spojevi fluora koji se koriste za topikalnu fluoridaciju su: natrijev fluorid, kositreni fluorid, natrijev monofluorofosfat te zakiseljeni preparat fluora (APF). Natrijev fluorid potiče remineralizaciju stvaranjem kalcijeva fluorida te hidriranih fosfatnih molekula. Kositreni fluorid taloži se na površinu cakline te djelomično ugrađuje unutar nje, dok APF prodire dublje u caklinu i stvara fluoroapatit (11, 12).

Osim anorganskih spojeva, organski spoj fluora aminofluorid koristi se pri topikalnoj fluoridaciji. Aminska skupina odgovorna je za antimikrobni učinak. Potiče remineralizacijski učinak stimulacijom sline koja je nositelj puferskih sustava, obrambenih stanica te minerala. Aminofluorid na tržištu dolazi u obliku zubnih pasti, gelova (npr. Elmex gel) ili otopina (12).

Fluoridi su i u sastavu u žvakaćih guma i lakova. Lakovi su vrlo učinkoviti jer omogućuju visoku razinu fluora kroz duži vremenski period, mogu se aplicirati i na teško dostupna i visoko rizična mjesta za nastanak karijesa kao što su interdentalni prostori. Njihova primjena je zahtjevnija i zato se provodi u ordinaciji dentalne medicine. Za svakog pacijenta potrebna je individualna procjena rizika za nastanak karijesa kako bi se prilagodila terapija. Općenito, smatra se da je topikalna primjena fluoridnih lakova dovoljna 2 do 4 puta godišnje (12).

Za ostale preparate vrijedi pravilo da se mogu nanositi na dnevnoj bazi ako sadrže maksimalno 1500 ppm fluora, a za više vrijednosti nužna je intervencija doktora dentalne medicine (12).

Sistemske oblike fluoridacije u obliku tableta fluora danas se rijetko koristi jer je teško izračunati točnu dozu, a neadekvatno doziranje dovodi do pojava raznih stupnjeva dentalne fluoroze (11, 12).

Osim remineralizacijskih preparata čija su osnova fluoridi, na tržištu postoje sredstva koja sadrže spojeve proteina i dugih mineralnih iona. Ona se koriste kao dodatna pomoć u remineralizaciji početnih karijesnih lezija, budući je za svaka dva fluoridna iona potrebno šest kalcijevih i deset fosfatnih iona kako bi nastao fluorapatit. Takva sredstva omogućuju nam dovoljnu količinu ostalih iona potrebnih za remineralizaciju. Glavni predstavnici tih spojeva su bioaktivno Na-Ca-fosfosilikatno staklo (Novamin), sintetički nano-hidoksiapatit te kazein fosfopeptid-amorfni kalcijev fosfat (CPP-ACP). Sastavni su dio zubnih pasti za svakodnevnu upotrebu (11).

CPP-ACP je najistraženiji te već široko primjenjiv u praksi. Radi se o derivatu mliječnog kazeina koji sadrži peptide bogate fosfatnim skupinama i ostacima glutaminske kiseline na koje se vežu nanočestice amornog kalcijeva fosfata. Peptidni dio spoja stabilizira amorfni kalcijev fosfat te sprječava njegovu preuranjenu kristalizaciju unutar usne šupljine i tako osigurava zalihu kalcijevih i fosfatnih iona potrebnih za procese remineralizacije. Učinak mu je višestruk. Dobro se veže i inkorporira na caklinu, plak i pelikulu, inhibira vezanje bakterija na površinu zuba, stvara fluoridne komplekse CPP-ACFP (kazein fosfopeptid-amorfni kalcijfluorid fosfat) te djeluje kao pufer inhibirajući negativan učinak kiselina (11).

Indiciran je za primjenu i u mliječnoj i u trajnoj denticiji. Može se koristiti preventivno kod pacijenata s fiksnim ortodontskim napravama kako bi prevenirali nastanak bijelih mrlja, kod dentinske preosjetljivosti, molarno incizivne hipomineralizacije (MIH), erozija ili kod već nastalih početnih karijesnih lezija. Pacijentima s aktivnim lezijama preporučljivo je utrljavanje kreme dva puta dnevno. Terapija se provodi mjesec dana, potom se analiziraju rezultati i po potrebi nastavlja terapija (11).

Istraživanja su pokazala da primjena CPP-ACP pasti kao dodatak standardnim tehnikama oralne higijene koje uključuju zubne paste s fluorom, antiseptike za ispiranje usne šupljine te žvakaće gume s ksilitolom, znatno poboljšavaju izgled početnih karijesnih lezija te potpomažu njihovu remineralizaciju (11).

Remineralizacija je izbor terapije za pacijente koji su visoko suradljivi, učestalo posjećuju svog doktora dentalne medicine i čine skupinu pacijenata s niskim rizikom za razvoj karijesa (11).

#### **4.2. Infiltracija početnih karijesnih lezija niskoviskoznom smolom**

Infiltracija niskoviskoznom smolom noviji je mikroinvazivni postupak terapije početnih karijesnih lezija koji se primjenjuje umjesto konvencionalne remineralizacije topikalnim preparatima fluorida i ostalih remineralizirajućih agenasa (13).

Na tržištu je trenutno dostupan Icon infiltrant tvrtke DMG (Slika 1.). Razvijene su dvije vrste preparata: za glatke vestibularne površine te aproksimalne površine zuba.

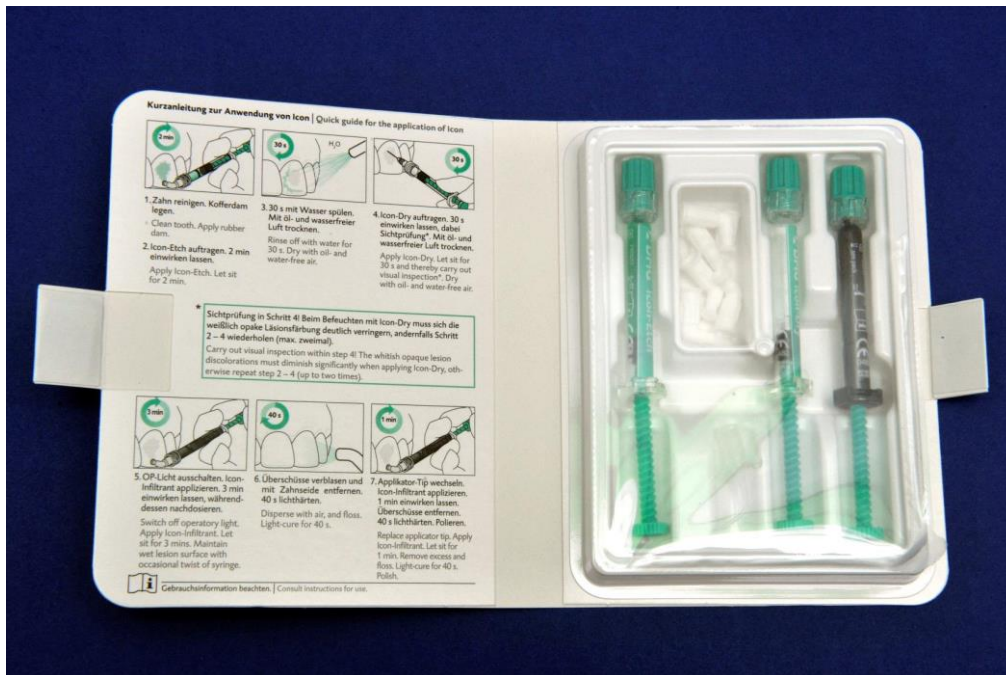Icon infiltrant indiciran je za terapiju nekavitiranih početnih lezija i terapiju bijelih mrlja koje su vidljive nakon skidanja fiksne ortodontske naprave. Njegova prednost u odnosu na konvencionalne postupke remineralizacije je što omogućuje trenutni estetski učinak pri čemu površina zuba gubi kredasto bijelu boju (13).

Dodatne prednosti ove tehnike su dugotrajna mehanička stabilnost zatvorenih lezija, minimalan rizik za nastanak sekundarnog karijesa, odgađanje dodatnih restaurativnih zahvata kroz duži vremenski period, visoka prihvatljivost od strane pacijenata te smanjen rizik od postoperativne osjetljivosti. Budući je karijes zaustavljen u početnoj fazi, možemo reći da je učinak ove terapije interceptivan. Svaka daljnja progresija karijesa zahtijeva mehaničku preparaciju koja neminovno, čak i minimalna, smanjuje strukturnu trajnost zuba (13, 14, 15).

Svrha infiltracije početnih karijesnih lezija niskoviskoznom smolom je zatvaranje mikroporoziteta u caklini nastalih tijekom procesa demineralizacije čime se sprječava daljnji prodor kiselina i progresija karijesa. Primjena svjetlosno polimerizirajuće smole vrlo niske viskoznosti, malog kontaktnog kuta u odnosu na caklinu te visoke površinske napetosti zahtijeva prethodno jetkanje površine zuba jer površinski netaknuti sloj cakline sprječava potpuni prodor smole (13, 14, 15).


Postupak nanošenja Icon infiltranta sastoji se od jetkanja 15% hidrokloridnom kiselinom, ispiranja i sušenja te dehidracije 95% etanolom, nakon čega slijedi infiltracija smolom (Slika 2.).





Slika 1. Preparat niskoviskozne smole za infiltraciju inicijalnih karijesnih lezija (Icon, DMG).

Preuzeto: dr. sc. Valentina Rajić



Slika 2. Postupak primjene Icon niskoviskozne smole na vestibularnu površinu zuba: a) jetkanje 15 % hidrokloridnom kiselinom 2 minute (Icon-Etch); b) ispiranje kiseline 30 sekundi; c) sušenje; d) dehidracija 95 % etanolom (Icon-Dry) 30 sekundi; e) sušenje; f) nanošenje niskoviskozne smole 3 minute (Icon-Infiltrant); g) sušenje; h) svjetlosna polimerizacija 30 sekundi.

Preuzeto: dr. sc. Valentina Rajić

### **4.3. Pečaćenje fisura**

Pečaćenje fisura je interceptivni postupak kod kojega se jamice i fisure mladih trajnih zubi pečate materijalima za pečaćenje temeljenima na smoli, kompozitnim materijalima ili staklenoionomernim cementima. Obzirom su jamice i fisure molara i premolara predilekcijska mjesta za nastanak karijesa zbog lakog zadržavanja hrane i nakupljanja bakterija, njihovo se pečaćenje preporučuje nakon završenog nicanja trajnih zubi posebno u slučaju visokoga rizika za nastanak karijesa. Indikacije za pečaćenje su duboke i retentivne fisure, obojene fsure, početni karijes, odsutnost aproksimalnog karijesa, mogućnost dobre izolacije od sline te visoki rizik za nastanak karijesa. Pečaćenje fisura kontraindicirano je kod postojanja aproksimalnog karijesa, kod karijesa koji je zahvato dentin i nemogućnosti održavanja suhog radnog polja. Prije samog pečaćenja, potrebno je profilaktičko čišćenje jamica i fisura pastom i četkicom, a nakon sušenja slijedi izolacija zuba kako bi spriječili ponovnu kontaminaciju površine. Daljnji postupak ovisi o materijalu koji koristimo za pečaćenje. Danas su u primjeni najčešće: niskoviskozne smole, kompozitni materijali jako niske viskoznosti te staklenoionomerni cementi (16).

#### 4.4. Zračna abrazija

Zračnu abraziju razvio je 1945. Robert Black kao alternativni pseudomehanički postupak za uklanjanje zubnog tkiva. Danas ju također koristimo kao jednu od opcija minimalno invazivne terapije karijesa. Tehnika uključuje izlaganje površine zuba mlazu čestica aluminijeva oksida veličine 27-50  $\mu\text{m}$  pod tlakom od 7 do 11 atm. Čestice se izbacuju iz komprimiranog zraka, ugljikovog dioksida ili dušika bez razvijanja dodatne topline, vibracije i buke. Vodeni tuš sprječava raspršivanje čestica po cijeloj usnoj šupljini i usmjerava ih na mjesto preparacije. Ovom tehnikom moguće je stvaranje mikrokaviteta bez odstranjivanja okolnog tvrdog zubnog tkiva. Učinkovitost uklanjanja zubne strukture može biti manja ili veća ovisno o tvrdoći tkiva te materijala koji odstranjuje tkivo, ali i ostalih parametara samog uređaja, npr. tlak, veličina čestica i volumen rezervoara, širina i nagib radnog vrška, radna udaljenost do zuba i sl. (17).

Na tržištu su uređaji za zračnu abraziju: MicroPrep, Kreativ, KCP Air Abrasion Unit A.D.T. (u tri serije: 1000, 2000 i 2000 Plus) i mnogi drugi. Prednost ove tehnike je nastanak kaviteta zaobljenih kontura u odnosu na klasične tehnike što smanjuje stres unutar adhezivnih ispuna i poboljšava njihovu dugotrajnost. Hrapava caklinska površina koja nastaje prilikom abrazije ne sadrži oslabljene prizme i zato se adhezivni materijali za ispune bolje vežu na caklinu (17).

Obzirom se radi o tehnici koja nije taktilna i nema doticaja sa zubnim tkivom, potrebna je dodatna edukacija terapeuta. Preporučljivo je koristiti: najmanji mogući tlak kojim možemo kvalitetno odstraniti caklinu i dentin, male čestice (veće imaju veću masu i svojim udarom o zub mogu uzrokovati bolu) te držati nastavak na udaljenosti 2 mm od zuba i pod kutom kako se čestice ne bi raspršivale izvan radnog polja (17).

Ova vrsta terapije indicirana je u pacijenta s višim rizikom nastanka karijesa, u pacijenata ograničene suradnje te pacijenata s lošom oralnom higijenom. Zračna abrazija smatra se interceptivnim postupkom sprječava progresiju karijesa. Kod pacijenata s niskim rizikom za nastanak karijesa, dovoljno je provoditi preventivne i interceptivne mjere, kao što su remineralizacijski postupci. Zračnom abrazijom puno bolje se uklanjaju plitke karijesne lezije, uključujući I, III i V razred, dok je kod dubljih potrebna primjena rotirajućih svrdala zbog nemogućnosti postizanja optimalnog odstranjivanja mekog dentina. Pacijenti ju dobro

prihvaćaju jer je bezbolna tehnika i ne zahtijeva anesteziju, a zvuk koji proizvodi puno je ugodniji od turbine. Osim za odstranjivanje karijesa, zračna abrazija je indicirana u terapiji čišćenja fisura i pripreme za pečaćenje, za odstranjivanje površinskih caklinskih defekata, za preparaciju kod preventivnih kompozitnih ispuna, za preparaciju površinskih defekata koji su posljedica abfrakcija, za odstranjivanje površinskih pigmentacija jamica i fisura te čišćenje i preparaciju zuba za cementiranje ili ponovnu adheziju (17).

Kontraindikacije za primjenu ove tehnike su: jaka alergija na prašinu, astma, KOPB, nedavne ekstrakcije zuba ili drugi oralnokirurški zahvati, uznapredovali parodontitis, nedavno postavljena fiksna ortodontska naprava, abrazije sluznice ili subgingivno odstranjivanje karijesa. Ova stanja povećavaju rizik od zračne embolije, stoga je obavezna primjena zaštitne gumene plahtice (koferdama) prilikom provođenja postupka (17).

#### **4.5. Terapija ozonom**

Ozon je plin svijetloplave boje i karakteristična mirisa, a građen je od tri atoma kisika međusobno povezanih jednom nestabilnom jednostrukom i jednom stabilnom dvostrukom vezom. U prirodi se nalazi u gornjem sloju atmosfere te štiti od ultraljubičastog zračenja. Budući je teži od zraka, padom na zemlju dolazi u kontakt s različitim zagađivačima zraka, stupa s njima u reakciju i na taj način pročišćava zrak. To je prirodni put samočišćenja Zemlje. U prirodi nastaje disocijacijom molekule kisika pod djelovanjem ultraljubičastog zračenja ili jakih električnih pražnjenja kao što su munje. Raspadom molekule kisika nastaju reaktivni atomi kisika koji u daljnim interakcijama stvaraju ozon. Iako je ozon vrlo nestabilna molekula, njegov raspad uvjetovan je tlakom i temperaturom (18, 19, 20).

Ozon je treći oksidans po jačini nakon fluora i persulfata. Oksidacijski učinak ozona razlog je što se koristi kao antiseptičko sredstvo protiv bakterija, virusa, gljivica i protozoa, a jači je od klora 1,5 puta. Osim antiseptičkog djelovanja, pripisuje mu se još: imunostimulacijski učinak, stimulacijski učinak na krvožilni sustav, protuupalni i analgetski učinak te antihipoksični učinak. Zbog takvih osobitosti, počeo se učestalo koristiti u medicini i dentalnoj medicini i danas je terapijsko sredstvo u 260 različitih patoloških stanja. Terapija ozonom u kontroliranim

uvjetima sigurna je i bez nuspojava. Koncentracija koja se koristi varira u vrijednostima 0,05 do 0,5 % ovisno o indikacijama (medicinskim ili stomatološkim) i pacijentovu stanju. U kliničkoj praksi postoje tri načina na koja možemo dobiti plinoviti ozon: djelovanjem ultraljubičastih zraka, pražnjenjem energije s vruće užarene katode na anodu (engl. hot spark) te pomoću staklenih nastavaka ispunjenih plemenitim plinom koji se aktiviraju pod visokim naponom (engl. cold plasma). Osim plinovitog ozona, koristi se još i u obliku ozonirane vode i ozoniranog ulja (20).

Unutar proteklih nekoliko godina, ozon se počeo koristiti u terapiji karijesa kao preventivni i interceptivni postupak. Primjenom ozona zaustavlja se progresija karijesa te uništavaju bakterije prisutne u karijesnoj leziji. Takav postupak je bezbolan i atraumatski. Osnovni kriterij za primjenu ozona jest rana dijagnostika početnih karijesnih lezija. Unutar karijesne lezije djeluje na način da reducira broj kariogenih bakterija, uspostavlja acidobaznu ravnotežu, potiče remineralizaciju te njezinu prevagu nad demineralizacijskim procesima. Kako bi terapija bila uspješna potreban je što dulji kontakt između ozona i kariogenog tkiva te primjena ozona pod tlakom. Ozon bolju stabilnost pokazuje u alkalnoj sredini što produljuje kontaktno vrijeme i pospješuje terapijski učinak. Produljenjem kontaktnog vremena za deset do dvadeset sekundi, količina uništenih bakterija u karijesnoj leziji gotovo se može poistovjetiti s procesom sterilizacije. Primjena ozona pod tlakom omogućuje bolji prodor u karijesom pomijenjeno zubno tkivo. Ozon se pokazao učinkovit kao preventivni postupak zaustavljanja progresije plitkih nekavitiranih karijesnih lezija korijena. Rezultat takve primjene je potrošnja fermentiranih ugljikohidrata te pojačani učinak fluoridnih preparata. Nije se pokazao učinkovit u lezija dubljih od 3 mm gdje je potrebno mehanički odstraniti vanjski dio karijesa. Također, kod karijesa fisura koji seže do srednje trećine dentina potrebno je mehanički ukloniti karijes, a ozon se potom nanosi u svrhu dezinfekcije kaviteta. Početne karijesne lezije fisurnog sustava nije potrebno mehanički otvarati, nego je dovoljna površinska primjena ozona (19, 21).

Ozon se u dentalnoj medicini, osim za terapiju karijesa, koristi i u terapiji: parodontnih oboljenja, različitih infekcija sluznice usne šupljine, kao sredstvo za pretkiruršku i postkiruršku obradu rane u kompliciranih ekstrakcija zuba, zatim u implantologiji kao terapija

periimplantitisa, kao sredstvo za izbjeljivanje zubi te kao sredstvo za dezinfekciju i pročišćavanje vode u stomatološkim jedinicama, u obliku ozonirane vode (22).

Kontraindikacije za primjenu ozona su: trudnoća, autoimuni poremećaji, hipertireoidizam, anemija, miastenija, infarkt miokarda, učestala konzumacija alkohola, krvarenja i alergija na ozon (20).

#### **4.6. Terapija laserom**

Termin laser predstavlja akronim engleskih riječi Light Amplification by Stimulated Emission of Radiation, što u prijevodu znači pojačavanje svjetlosti stimuliranom emisijom zračenja. Laserska zraka nastaje dovođenjem energije elektronima koji zatim prelaze iz nižeg u više energetske stanje što nazivamo tzv. pobuđenim stanjem atoma. Atome u pobuđeno stanje može dovesti toplinska, električna ili elektromagnetska energija. U pobuđenom stanju atom se nalazi vrlo kratko, a zatim se elektroni vraćaju u prvobitno energetske stanje pri čemu se emitiraju fotoni (spontana emisija). Emitirani foton djeluje dalje na susjedni već pobuđeni atom koji emitira novi foton identičan prethodnome. Ovi fotoni stimuliraju druge atome te u konačnici nastaje laserska zraka iste valne duljine. Laserska zraka nastat će ako stimulirana emisija fotona prevlada nad apsorpcijom fotona, što se postiže dovođenjem više atoma u pobuđeno stanje. Lasersku zraku određene valne dužine stvara aktivni medij koji može biti plin, tekućina ili kruta tvar. Kako bi se aktivni medij pobudio potreban je određeni izvor energije. Mogući izvori energije u laseru su: ksenonska lampa, lučni izvori svjetla, diodni laser ili elektromagnetska zavojnica. Laserska zraka provodi se do ciljnog mjesta putem kvarcne fibrooptičke niti, fleksibilnim šupljim vodičem, sustavom zrcala ili nastavkom koji u sebi sadrži lasersku jedinicu. Prilikom upotrebe lasera koristi se kontinuirani ili pulsni (isprekidani) način rada. Kontinuirano lasersko zračenje ima jednak intenzitet i svojstva tijekom cijelog postupka primjene. Kod pulsnog načina lasersko zračenje je isprekidano električnim, mehaničkim, elektrooptičkim ili akustičnooptičkim načinom. Pulsni laser pulsira frekvencijom 0,1 do 0,5 sekundi, a emitira zračenje veće energije te omogućuje učinkovitije hlađenje tkiva između pulseva (23, 24).

Laserska tehnologija našla je svoju primjenu i u suvremenoj dentalnoj medicini. Koristi se gotovo u svim granama dentalne medicine: u restaurativnoj dentalnoj medicini, endodonciji, parodontologiji, oralnoj medicini, implantologiji te oralnoj kirurgiji. Na mjestu primjene lasera samo apsorbirana svjetlosna energija predstavlja koristan rad, dok refleksija, transmisija i raspršivanje laserskih zraka može stvoriti neželjene učinke na okolnom tkivu. Tvrda i meka oralna tkiva imaju različitu sposobnost apsorpcije laserskih zraka određene valne dužine. Količina apsorbirane energije laserskog zračenja ovisi dakle o valnoj duljini laserske zrake, ali i o optičkim svojstvima samih tkiva (23, 24, 25).

Učinak laserske zrake na tkivo može biti fototermalni, fotokemijski, fotomehanički i fotoelektrični. Fototermalni učinak očituje se rastom temperature tkiva, koagulacijom, isparavanjem vode te fotopirolizom ili karbonizacijom tkiva, a posljedica je sporije apsorpcije svjetlosne energije u tkivu. Fotokemijski učinak nastaje djelovanjem lasera vrlo niske energije. Fotomehanički učinak nastaje djelovanjem pulsirajućih lasera vrlo visoke energije zbog čega dolazi do razgradnje tkiva, ali bez značajnijeg zagrijavanja. Fotoelektrični učinak također se postiže pulsacijskim načinom rada te velikom gustoćom laserske energije, a uzrokuje razaranje tkiva (23).

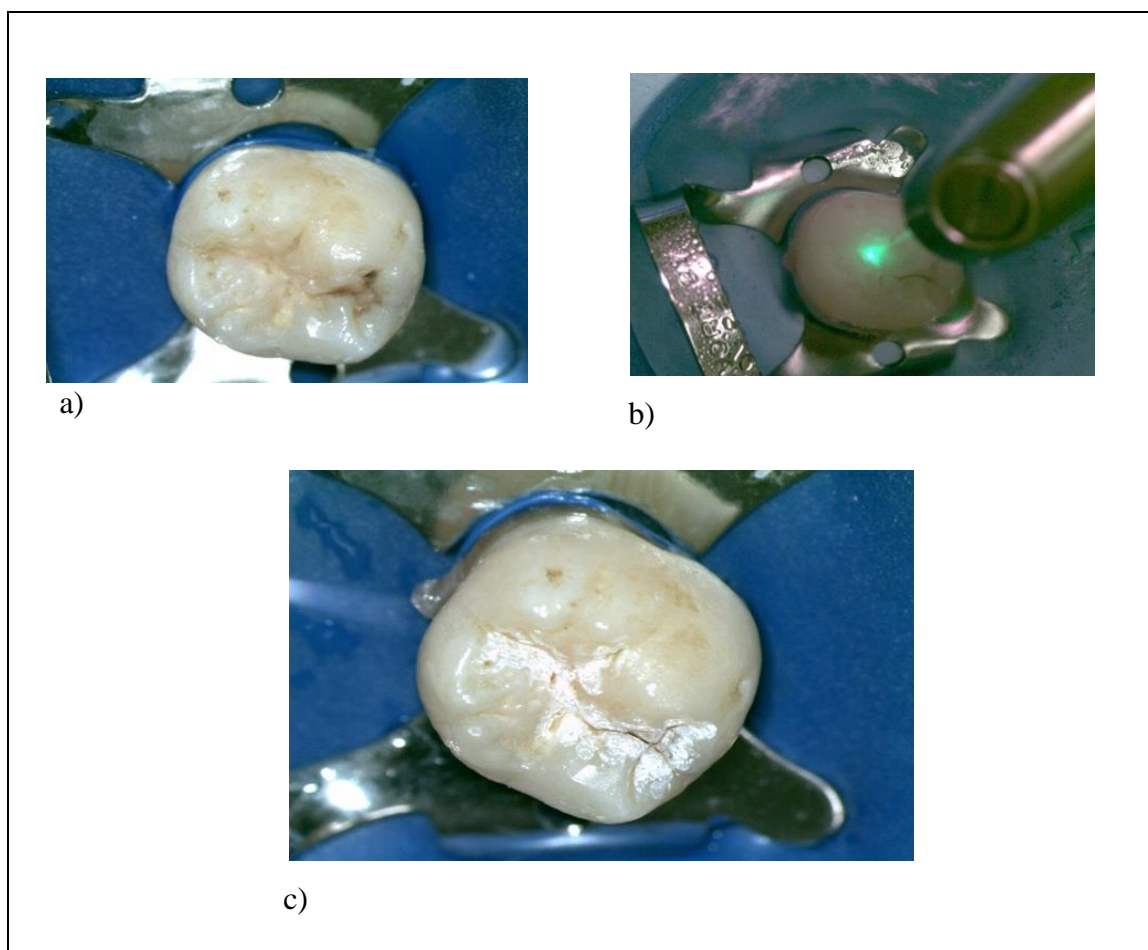
Na tržištu postoje različite vrste lasera koji se koriste u modernoj dentalnoj medicini. Izbor lasera ovisi o njegovim svojstvima. Erbium laseri pogodni su za oralnokirurške zahvate te obradu tvrdog zubnog tkiva zbog dobre apsorpcije u hidroksilapatitu. Argon laseri koriste se za polimerizaciju kompozita te za rezanje mekih tkiva u oralnokirurškim zahvatima. Laseri temeljeni na ugljikovom dioksidu koriste se pri kirurškoj obradi većih mekotkivnih oralnih lezija (23).

Laseri su našli svoju primjenu i u minimalno invazivnoj dentalnoj medicini te se koriste u dijagnostičke (DIAGNOdent), preventivne i restaurativne svrhe. Prema znanstvenim studijama, djelovanjem argon lasera nastaje zaštitni omotač na površini cakline koji sprječava pojavu početne karijesne lezije. Uz istodobnu primjenu topikalnih fluorida, učinak argon lasera je još bolji. Prilikom obrade kaviteta argon laserom ne dolazi do nastanka zaostatnog sloja što omogućuje bolju svezu adheziva i tvrdog zubnog tkiva i smanjuje potrebu za jetkanjem. U



kliničkoj praksi dentalne medicine jedini laser koji ima odobrenje Agencije za hranu i lijekove jest Er:YAG (erbium-doped yttrium aluminium garnet) laser (Slika 3.). Er:YAG laser emitira zračenje iz infracrvenog dijela spektra. Dobro se apsorbira u hidroksilapatitu i vodi i učinkovito uklanja caklinu, dentin, karijes, kompozitne ispune te staklenoionomerni cement. Učinak mu je sljedeći: zagrijava tvrdo zubno tkivo, izaziva isparavanje vode unutar kristalne rešetke te seriju mikroeksplozija i u konačnici dolazi do kavitacije tkiva. Prilikom obrade karijesne lezije minimalno se zagrijavaju pulpa te okolna tvrda i meka zubna tkiva. Nakon obrade dentina Er:YAG laserom, ostaju otvoreni dentinski tubulusi i nema zaostatnog sloja što povećava površinu za vezanje adheziva i smanjuje potrebu za jetkanjem. Budući je površina cakline nakon obrade laserom nalik najetkanjoj, nepotrebno je dodatno jetkanje fosfornom kiselinom. Prvi Er:YAG laseri nisu bili dovoljno brzi pri uklanjanju karijesa za razliku od rotirajućih instrumenata, stoga je razvijena druga generacija Er:YAG lasera. Druga generacija zasniva se na VSP (Variable Square Pulse) tehnologiji, tzv. tehnologiji kvadratnog pulsa. Prednost ovih lasera jest u promjenjivim brzinama pulseva i kvadratnom presjeku pulsa koji omogućuje stalnu vrijednost energije pulsa. Budući je energija pulsa približno konstantna, ne dolazi do zagrijavanja i temperaturnih promjena površine ( tzv.hladna ablacija). Osim navedenoga, novi Er:YAG laseri imaju ugrađen crveno-infracrveni diodni laser koji inducira fluorescenciju kariozno promijenjenog tvrdog zubnog tkiva te omogućuje istovremeno otkrivanje i uklanjanje karijesne lezije (23, 24).

Er:YAG laseri omogućuju bezbolan rad u caklini, dobru suradnju s pacijentima te brzo uklanjanje karijesa (nove generacije su i brže od rotirajućih instrumenata). Nedostatak im je nemogućnost neposredne kontrole rada, potreba za anestezijom pri radu u dentinu, neugodan pucketajući zvuk kao posljedica mikroeksplozija, dodatna edukacija stomatologa, zagrijavanje tkiva, posebne mjere zaštite pacijenta i osoblja od zračenja te visoka nabavna cijena i održavanje laserske jedinice (23).



Slika 3. Uklanjanje karijesne lezije u fisurnom sustavu molara primjenom Er:Yag lasera: a) karijes u fisurnom sustavu; b) minimalni invazivna preparacija karijesa primjenom Er: YAG lasera; c) prikaz površine cakline nakon primjene Er:YAG lasera.

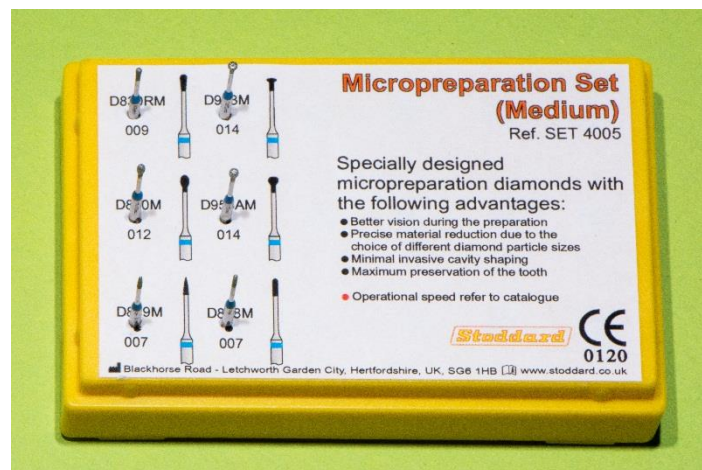
Preuzeto: dr. sc. Valentina Rajić

## **5. RESTAURATIVNI MINIMALNO INVAZIVNI ZAHVATI**

Pojavom novih adhezivnih materijala i razvojem brusnih instrumenata konvencionalne restaurativne preparacije zuba postale su minimalno invazivne (26).

Prijašnja preparacija zahtijevala je praćenje Blackovih načela gdje je konačan izgled kaviteta imao oblik ormarića. Takvim načinom otklanjalo se suviše zdravog zubnog tkiva kako bi se omogućilo mehaničko vezanje amalgama. Budući da novi materijali za ispune ostvaruju kemijsku i mikromehaničku svezu s caklinom i dentinom, preparacija prema Blackovim načelima. Načelo koje vrijedi i dalje jest uklanjanje karijesne lezije u potpunosti (26).


Prva rotirajuća svrdla za preparaciju kaviteta bila su načinjena od čelika, a pojavila su se 1891. i donijela revoluciju u dentalnu medicinu jer se do tada karijes uklanjao isključivo ručno. Ova svrdla brzo su se trošila i stoga je Furke 1917. razvio nova tungsten karbidom ojačana svrdla koja su imala puno bolja mehanička svojstva, ali su postojala u samo četiri oblika: okruglom, obrnuto konusnom, cilindričnom i konusnom fisurnom. Zahvaljujući daljnjem tehnološkom razvoju, svrdla za preparaciju kaviteta postala su manja u promjeru i danas su dostupna u puno više oblika kako bi zadovoljila kriterije minimalno invazivne preparacije (Slika 4.) (27).



Slika 4. Set dijamantnih svrdala za mikropreparacije na tvrdim zubnim tkivima

Preuzeto: dr. sc. Valentina Rajić

U svakodnevnoj kliničkoj primjeni su svrdla izrađena od čelika, karbida ili dijamantnih čestica. Svaka od njih imaju svoje indikacije te prednosti i nedostatke. Osim njih, najnovija svrdla na tržištu i u kliničkoj praksi izrađena su od polimera, tzv. pametna svrdla koja uklanjaju samo mekani kariozni dentin, dok zdravi dentin ostaje intaktan (Slika 5.). Njihovo razlikovanje zdravog i mekanog dentina zasniva se na činjenici da tvrda zubna tkiva imaju različitu čvrstoću. Zdrava caklina ima Knoop čvrstoću oko 400, zdravi dentin od 70 do 90, a mekani dentin od 0 do 30. Polimerna svrdla imaju čvrstoću oko 50 što im omogućuje uklanjanje samo karioznog dentina dok se u dodiru sa zdravim tkivima troše. Njihov nedostatak je jednokratna uporaba (27).



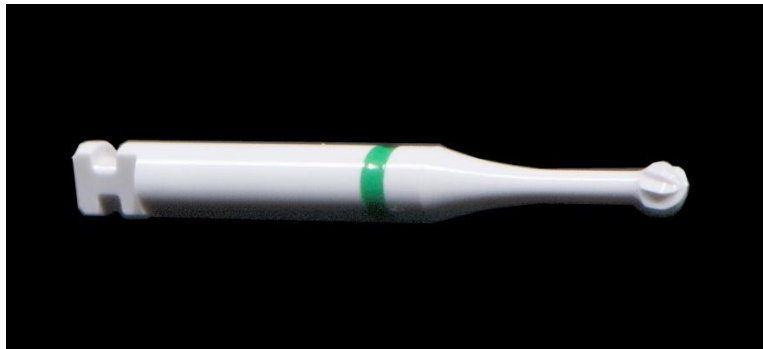Slika 5. Polimerno svrdlo

Preuzeto: dr. sc. Valentina Rajić

Minimalno invazivne preparacije rotirajućim instrumentima podrazumijevaju uklanjanje karijesa svrdlima 0,5-1 mm u promjeru, ovisno o veličini karijesne lezije. Prema Simonsenu razlikujemo tri tipa preparacije karijesne lezije. Preparacija tipa A ograničena je na jamice i fisure u caklini, a izvodi se svrdlima veličine 0,5-0,6 mm. Preparacija tipa B zahvaća početnu karijesnu leziju u caklini i dentinu i izvodi se svrdlima 0,8-1 mm, a preparacija tipa C je veća lezija koju prepariramo svrdlima veličine 1 mm ili veće. Za rad u caklini koriste se dijamantna svrdla dok u dentinu koristimo čelična ili karbidna budući je on mekši od cakline. Iako je tehnika izvođenja ista kao i kod klasičnih preparacija, široki raspon oblika svrdala omogućuje preparaciju kaviteta minimalne veličine koji maksimalno čuvaju vitalitet i strukturnu trajnost

zuba. Materijali kojima ispunjavamo takve minimalno preparirane kavitete najčešće su kompozitne smole (27).

Na tržištu postoje i keramička svrdla tvrtke Komet. Slično kao i polimerna svrdla, omogućuju uklanjanje mekanog karijesno promijenjenog dentina uz maksimalnu poštedu tvrdog zdravog dentina. Indicirana su i za primjenu u implantologiji i oralnoj kirurgiji jer omogućuju lagano i kontinuirano uklanjanje kosti s minimalnim stvaranjem vibracija (Slika 6.).



Slika 6. Keramičko biokompatibilno svrdla specifičnog dizajna za kontrolirano uklanjanje karioznog tkiva (Komet)

Preuzeto: dr. sc. Valentina Rajić

Kod karijesa aproksimalnih ploha, prema Blackovim načelima, bilo je potrebno preventivno otvaranje fisura i jamica okluzalnih ploha. Danas je taj princip napušten te razlikujemo dvije vrste minimalno invazivne preparacije karijesa aproksimalnih površina, tzv. tunel preparacija, tanjurasti oblik preparacije i slot preparacija (27, 28).

### **5.1. Tunel preparacija**

Tunel preparacija nastoji očuvati što više aproksimalnog zdravog zubnog tkiva, uključujući marginalni greben i kontaktnu točku. Indicirana je u slučaju kada je marginalni greben deblji od 1,5 mm, a s obzirom na to hoće li se očuvati aproksimalna caklina, preparaciju dijelimo na djelomičnu i potpunu. Ako uspijemo očuvati aproksimalnu caklinu i ne prodremo svrdlom kroz

stijenku u interdentalni prostor, radi se o djelomičnoj preparaciji. U protivnom govorimo o potpunoj preparaciji. Kavitet se obrađuje na način da dijamantrnim turbinskim svrdlom pristupimo karijesnoj leziji s okluzalne površine i zatim prodiremo kroz dentin sporotirajućim čeličnim svrdlom dok ne uklonimo sav karijes. Pokreti svrdlom izvode se u bukolingvalnom smjeru. U konačnici kavitet se ispuni staklenoionomernim cementom. Radi se o zahtijevnoj tehnici, koja ovisi o vještini kliničara, a neuspjeh podrazumijeva urušavanje marginalnog grebena kojeg smo željeli sačuvati. Pozitivna strana tehnike je što ne oštećujemo susjedni zub (26).

## **5.2. Tanjurasta preparacija**

Tanjurasti oblik preparacije, za razliku od tunel preparacije, ne čuva marginalni greben i provodi se kada je karijesna lezija blizu marginalnog grebena, manje od 1,5 mm. Naziva se još mini box ili slot, a radi se o tehnici koja predstavlja zamjenu za klasičnu Blackovu preparaciju drugog razreda. Dijamantrnim svrdlom pristupa se karijesnoj leziji s okluzalne strane uklanjanjem marginalnog grebena, dok fisuru ostavljamo intaktnom ako nije zahvaćena karijesom. U slučaju da je karijes progredirao i u dentin, otklanjamo ga čeličnim svrdlom. Zatim se postavlja kompozitni ispun u slojevima pri čemu je potrebna upotreba matrice zbog dobre kontaktne točke sa susjednim zubom. Rizik kod ove tehnike predstavlja moguće oštećenje stijenke susjednog zuba prilikom brušenja, stoga je nužna dobra kontrola i pažljivost kliničara, a preporučuje se i korištenje metalnih matrica (26).

Preparacija svrdlima zahtijeva anesteziju i dobru suradnju pacijenta jer se radi o postupku koji često u pacijenata stvara strah. Prilikom brušenja ukloni se i nešto zdravog zubnog tkiva. Zvuk nasadnih instrumenata na koje se svrdla montiraju je neugodan za pacijenta, prilikom rada stvara se toplina koja može oštetiti pulpu (neophodno je vodeno hlađenje kako bi to izbjegli), a najveći izazov ovih preparacija svakako je tehnička zahtjevnost izvedbe, otežani pristup, slaba vidljivost i poštuda zubnog tkiva (27, 28).

### **5.3. Ultrazvučno odstranjivanje karijesa**

Od 50-ih godina prošlog stoljeća u primjeni su uređaji za odstranjivanje karijesa i preparaciju kaviteta temeljeni na visokofrekventnim ultrazvučnim vibracijama, a koriste se kao zamjena za rotirajuće instrumente. Uzimajući u obzir današnji trend minimalno invazivne preparacije, ovi uređaji našli su široku primjenu u terapiji karijesa. Daljnjim razvijanjem tehnologije, danas su dostupne tri vrste izvora za mehaničku obradu kaviteta: zvučni, ultrazvučni temeljen na magnetskoj rezonanci te ultrazvučni temeljen na piezoelektričnom efektu (29).

Zvučni uređaji koriste longitudinalne vibracijske kretnje frekvencije 2,5-16 kHz i mogu se montirati na mjesto nastavka za turbinu. Primjenom posebnih nastavaka koji sadrže dijamantni prah moguće je obrađivati caklinu i dentin, a zbog zagrijavanja pri obradi neophodno je hlađenje vodom kako bi izbjegli štetni učinak na pulpu i oštećenje nastavaka. Primjer ovog uređaja je Kavo nastavak SONICflex 2003 koji radi frekvenecijom 6 kHz, a pokreti su kružni. Set dijamantnih nastavaka među kojima su i nastavci za aproksimalne površine s neradne strane su glatki kako ne bi oštetili susjedni zub (što je često prilikom primjene rotirajućih svrdala montiranih na turbinu). U setu su i nastavci za mikroinvazivnu obradu okluzalnih kaviteta (29).

Vibracije kod ultrazvučnih uređaja temeljenih na magnetskoj rezonanci potiče rezonancija željeznih listića u magnetskom polju. Uslijed promjene magnetskog polja, mijenja se dužina

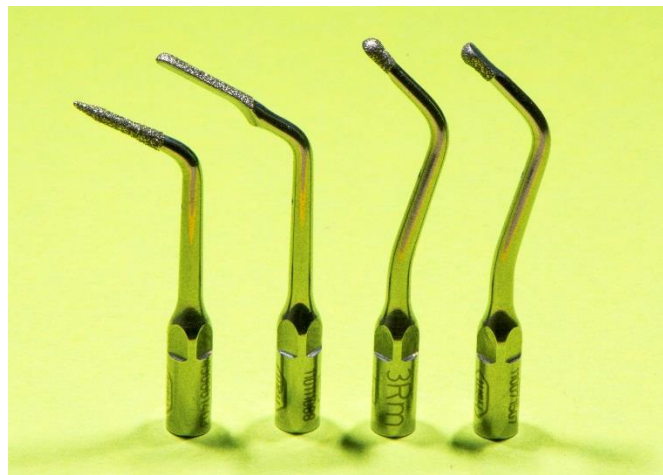listića koja se prenosi dalje na radni dio te nastaju vibracije 18-45 kHz. Kretnje nastavaka su eliptične, a stvaranje topline zahtijeva hlađenje vodom. Zbog komplicirane izrade, ovi uređaji nisu našli širu primjenu u praksi (29).

Piezoelektrični učinak definira se kao svojstvo kristala da pod pritiskom stvara elektricitet. Ukoliko se kristal stavi u električno polje, doći će do promjene njegove dužine i nastanka vibracija što je svojstvo koje se iskorištava kod ultrazvučnih uređaja temeljenih na piezoelektričnom efektu. Frekvencija takvih uređaja kreće se između 25 i 50 kHz, a kretnje su naprijed-nazad (29).



Setovi sadrže široku ponudu različitih oblika nastavaka za mikropreparaciju, nastavke za aproksimalne površine te nastavke koji omogućuju rad bez pritiska na zub, obradu i konačnu obradu kaviteta odjednom (Slika 7.).

Ultrazvučna instrumentacija pruža dobru vidljivost radnog polja, bezbolna je kao i zračna abrazija, nema neugodnih zvukova i u odnosu na zračnu abraziju stomatolog posjeduje taktilni osjećaj. Indicirana je za kavitete svih razreda. Najveći nedostaci ultrazvučne instrumentacije su: dugotrajnost preparacije, relativno slabiji učinak na kariozno promijenjenom dentinu te visoka cijena uređaja (29).



Slika 7. Ultrazvučni nastavci za mikropreparacije na tvrdim zubnim tkivima (Piezo Scaler Tigon W&H, Burmoos, Austrija). Nazivi s lijeva na desno: nastavak 1R, nastavak 2R, nastavak 3Rm, nastavak 3Rd.

Preuzeto: dr. sc. Valentina Rajić



Konzervativna terapija karijesa uključuje mehaničko otklanjanje patološki promijenjenog tvrdog zubnog tkiva rotirajućim brusnim sredstvima. Kavitet koji potom nastaje zatvara se različitim materijalima za ispune. Stoljećima, dok se još nije poznao patofiziološki mehanizam nastanka karijesne lezije, mehaničko uklanjanje klinički vidljive karijesne lezije bio je primaran izbor u terapiji karijesa. Takav mehanički pristup terapiji karijesa vodi ka začaranom krugu ponovnog brušenja i gubitku zdravog tvrdog zubnog tkiva. Danas, u suvremenoj dentalnoj medicini, karijes se definira kao bolest, a karijesna lezija predstavlja klinički vidljiv ishod te bolesti. Sukladno tome, biološki pristup terapiji karijesa zamijenio je mehanički pristup. Upoznavanjem karijesa na mikro razini, rana dijagnostika karijesa postala je neizostavan dio terapije karijesa koji omogućuje otkrivanje karijesa u njegovim početnim fazama kada je demineralizacija minimalna. Nakon dijagnoze, ključno je prepoznati veličinu karijesne lezije, njezinu aktivnost te prognozu karijesne lezije (progresiju/regresiju) što se postiže raznim modelima procjene rizika za nastanak karijesa. Konačan cilj ovako iscrpnog terapijskog plana jest pravovremena primjena preventivnih i interceptivnih postupaka u terapiji karijesa uz minimalnu konvencionalnu restaurativnu intervenciju (30, 31).

Konvencionalna vizualna te vizualno-taktilna metoda otkrivanja karijesnih lezija, iako najučestalija, nije dovoljno precizna u otkrivanju početnih karijesnih lezija te skrivenih okluzalnih i aproksimalnih karijesnih lezija. Ovaj nedostatak djelomično se nadoknadio otkićem rentgenskih zraka. Rentgenske snimke u dentalnoj medicini omogućile su otkrivanje skrivenih karijesnih lezija te procjenu dubine istih. Karijesnu leziju moguće je uočiti na rentgenskoj snimci kad gubitak minerala unutar tvrdog zubnog tkiva dosegne 40 do 60 %. Sukladno tomu, rentgen se pokazao kao nedostatan u otkrivanju početnih karijesnih lezija koje imaju puno manji gubitak minerala. Kvaliteta konvencionalnih radiografskih snimki ovisila je o tehničkoj izvedbi i kao takva često je davala lažno pozitivne nalaze. FOTI tehnika pokazala se dobrom, ali još uvijek nedovoljno osjetljivom, u otkrivanju skrivenih karijesnih lezija. Najveći nedostatak vizualne inspekcije karijesa bilo je korištenje različitih dijagnostičkih kriterija koji su ovisili o kliničaru i nisu mogli dati objektivnu procjenu karijesne lezije. Uvođenjem ICDAS sustava taj se nedostatak uvelike nadoknadio. Njegova svrha je prikupljanje kvalitetnih informacija kako bi donijeli ispravnu dijagnozu karijesne lezije, prognozu te odluku o potrebnom terapijskom postupku. Napredak se očitovao i u radiografiji. Digitalna radiografija

potisnula je konvencionalne radiografske snimke. Njezine prednosti su manje doze zračenja, brže snimanje te automatsko pohranjivanje snimke u računalo. Iako je napredak tradicionalnih dijagnostičkih postupaka znatno poboljšao dijagnostiku karijesa, još uvijek nije bio dostatan u otkrivanju početnih karijesnih lezija s minimalnim gubitkom minerala. Novi uređaji u dijagnostici karijesa prepoznaju rane demineralizacijske promjene unutar cakline i dentina. Optička, električna i termička svojstva demineraliziranog zubnog tkiva razlikuju se od zdravog tvrdog zubnog tkiva. Ta je spoznaja potaknula razvoj novih uređaja za dijagnostiku karijesa. Iako je manjak osjetljivosti tradicionalnih dijagnostičkih postupaka glavni razlog razvoja novih dijagnostičkih uređaja, vizualna inspekcija ostaje primaran izbor u dijagnostici karijesa zahvaljujući svojoj jednostavnosti i praktičnosti. Novi uređaji zahtijevaju posebnu opremu i dodatnu obuku što utječe na njihovu cijenu (31).

Mogućnost rane dijagnostike i zaustavljanja progresije početne karijesne lezije, smanjili su potrebu za konvencionalnim restaurativnim postupcima. Preventivni postupci postali su jednako važni kao i restaurativni. Jedan od najvažnijih preventivnih postupaka u dentalnoj medicini jest topikalna fluoridacija. Topikalnom fluoridacijom omogućuje se nanošenje kontroliranih doza fluorida te se za svakog pacijenta izrađuje poseban plan terapije na temelju procjene aktivnosti karijesne lezije te rizika za nastanak novih karijesnih lezija. Fluoridni preparati dokazano su najučinkovitiji remineralizirajući agensi koji se mogu koristiti samostalno ili u kombinaciji s drugim preparatima za remineralizaciju karijesnih lezija. Njihov nedostatak jest što zahtijevaju dobru suradnju s pacijentom. Ukoliko pacijent nije dosljedan u terapiji, javlja se mogućnost progresije karijesne lezije i potrebe za invazivnijim terapijskim mogućnostima. Druga mogućnost u terapiji početnih karijesnih lezija, nakon remineralizacije, jest infiltracija karijesne lezije niskoviskoznom smolom. Prednosti infiltracije karijesnih lezija niskoviskoznom smolom su: mehanička stabilnost karijesne lezije, očuvanje zdrave tvrde zubne strukture zuba, trajno zatvaranje nastalih pora unutar demineralizirane cakline, zaustavljena daljnja progresija karijesne lezije, minimalan rizik za nastanak sekundarnog karijesa, dugotrajno odgađanje dodatnih restaurativnih postupaka, estetski učinak pri korištenju na vestibularnim ploham prednjih zuba te visoka prihvatljivost od strane pacijenata (15, 32, 33).

Zahvaljujući adhezivnoj dentalnoj medicini, razvili su se novi uređaji kao alternativa rotirajućim brusnim sredstvima. U tu skupinu ubrajamo: zračnu abraziju, terapiju ozonom, lasere te ultrazvučnu tehnologiju. Glavna svrha primjene ovih uređaja jest selektivno uklanjanje karijesno promijenjenog tkiva uz maksimalnu poštedu zdravog tvrdog zubnog tkiva. Iako su u primjeni već nekoliko desetljeća, nijedan od ovih postupaka nije u potpunosti potisnuo klasičnu preparaciju rotirajućim instrumentima iz rutinske kliničke uporabe (17, 18, 23, 29, 32).

Tehnološkim napretkom, svrdla za preparaciju kaviteta postala su manja u promjeru te dostupna u puno više oblika. Prednosti preparacije minimalno invazivnim rotirajućim instrumentima nad klasičnim su: dobro poznata i jednostavna tehnika, precizno uklanjanje tvrdih zubnih tkiva, taktilni osjećaj terapeuta prilikom rada, raznolikost oblika svrdala te postojanje usklađenih kompleta dijamantnih svrdala za caklinu i karbidnih za dentin (28).

Minimalno invazivni postupci terapije karijesa rutinski se provode u dentalnim ordinacijama zapadnih zemalja, dok je u Hrvatskoj njihova primjena još uvijek ograničena. U Hrvatskoj prevladava konzervativno-kirurški pristup terapiji karijesne lezije neovisno o dubini lezije. Takav pristup posebice je izražen u starije populacije doktora dentalne medicine koji i dalje primijenjuju Blackova načela preparacije. Suprotno tomu, mlađe populacije doktora dentalne medicine, posebice onih u privatnim praksama, pokazuju veću tendenciju liječenja karijesnih lezija postupcima minimalno invazivne dentalne medicine. Potrebna je dodatna edukacija doktora dentalne medicine te podizanje svijesti o minimalno invazivnoj dentalnoj medicini kako bi se konvencionalni restaurativni postupci sveli na minimum (34).



## **7. ZAKLJUČAK**

Minimalno invazivna dentalna medicina danas pruža široki spektar terapije karijesnih lezija. Svaka terapija primarno zahtijeva dobru i pravovremenu dijagnostiku karijesa te individualnu procjenu rizika za nastanak karijesa koji će pomoći terapeutu u pravom odabiru terapije. Razvoj tehnologije, pojava adhezivnih materijala u dentalnoj medicini te bolje razumijevanje procesa nastanka karijesa omogućili su primjenu novih terapijskih postupaka u liječenju karijesa. Klasične preparacije rotirajućim brusnim sredstvima izvode se samo kada je to neophodno, dok se prednost daje preventivnim i mikroinvazivnim terapijskim postupcima kojima je u cilju očuvanje tvrdog zubnog tkiva.



## **8. LITERATURA**

1. Jurić H, Pavelić B, Kobašlija S. Uvod. U: Kobašlija S i sur, urednik. Minimalna invazivna terapija. Sarajevo: Naklada Dobra knjiga; 2012. 25-37.
2. Frencken JE, Peters MC, Manton DJ, Leal SC, Gordan VV, Eden E. Minimal Intervention Dentistry (MID) for managing dental caries-a review. *Ind Dent J.* 2012; 62(5):223-43.
3. Dukić W. Minimalno invazivna preparacija-moderan pristup terapije karijesa. *MEDIX.* 2005; 11(58): 146-8.
4. Selimović. Dragaš M, Huseinbegović A. Dijagnostičke procedure u detekciji rane karijesne lezije. U: Kobašlija S i sur, urednik. Minimalna invazivna terapija. Sarajevo: Naklada Dobra knjiga; 2012. 191-223.
5. Knežević A, Tarle Z, Prskalo K. Terapija karijesnih lezija ozonom. *Acta Stomatol Croat.* 2044; 38(4): 365-74.
6. Šegović S, Miletić Karlović I. Dijagnostika karijesnih lezija. *Hrvat stomatol vjesn.* 2006; 13(2): 17-9.
7. Dukić W. Minimalno invazivna preparacija: 2.dio, klinički primjeri i postupci. *Sonda.* 2007; 14/15: 55-9.
8. Milardović S, Dukić W. KaVo DIAGNOdent pen-moderan pristup otkrivanju aproksimalnog i okluzalnog karijesa. *Sonda.* 2007; 14/15: 59-61.
9. Arslanagić-Muratbegović A, Marković N. Testovi za procjenu rizika od nastanka karijesa. U: Kobašlija S i sur, urednik. Minimalna invazivna terapija. Sarajevo: Naklada Dobra knjiga; 2012. 107-27.
10. Ismail AI, Pitts NB, Tellez M. The International Caries Classification and Management System (ICCMS™) An Example of a Caries Management Pathway. 2015; 15(Suppl 1): S9.
11. Mandić J. Procesi demineralizacije u formiranju i remineralizacije u zaustavljanju početne karijesne lezije. U: Kobašlija S i sur, urednik. Minimalna invazivna preparacija. Sarajevo: Naklada Dobra Knjiga; 2012. 137-53.
12. Verzak Ž, Burazin A, Černi I, Čuković-Bagić I. Fluoridi i karijes. *MEDIX.* 2007; 13(71): 155-6.
13. Gugnani N, Pandit IK, Gupta M, Josan R. Caries infiltration of noncavitated white spot lesions: A novel approach for immediate esthetic improvement. *Contemp Clin Dent.* 2012; 3(Suppl 2): S199-1202.

14. Swamy DF, Barretto ES, Mallikarjun SB, Raut Dessai SS. In vitro evaluation of resin infiltrant penetration into white spot lesions of deciduous molars. *J Clin Diagn Res.* 2017; 11(9): ZC71-ZC74.
15. Parjapati D, Nayak R, Upadhya N, Bhaskar VK, Kamath P. Effect of Resin Infiltration on Artificial Caries: An in vitro Evaluation of Resin Penetration and Microhardness. *Int J Clin Pediatr Dent.* 2017; 10(3): 250-6.
16. Bakarčić D. Terapija karijesa trajnih zuba: Pečaćenje fisura. U: Jurić H, urednik. *Dječja dentalna medicina.* Zagreb: Naklada Slap; 2015. 191-4.
17. Čuković-Bagić I, Jurić H. Zračna abrazija. U: Kobašlija S i sur, urednik. *Minimalna Invazivna Terapija.* Sarajevo: Naklada Dobra knjiga; 2012. 297-313.
18. Pavelić B, Jurić H. Primjena ozona. U: Kobašlija S i sur, urednik. *Minimalna Invazivna Terapija.* Sarajevo: Naklada Dobra knjiga; 2012. 317-31.
19. Saraswathi VK, Rajeswhari K, Kohli S, Zohabhasan S, Bhatia S. Ozone- A biological therapy in dentistry-Reality or myth?. *Open Dent J.* 2016; 10: 196-206.
20. Saini R. Ozone therapy in dentistry: A strategic review. *J Nat Sci Biol Med.* 2011; 2(2): 151-13.
21. Domb WC. Ozone therapy in dentistry. *Interv Neuroradiol.* 2014; 20(5): 632-636.
22. Jurmanović D, Prebeg D, Pavelić B. Primjena ozona u stomatologiji (II.dio): Osnove o uređajima za stvaranje ozona i klinička primjena. *Sonda.* 2010: 87-90.
23. Anić I. Tvrdi laseri u terapiji karijesa. U: Kobašlija S i sur, urednik. *Minimalna Invazivna terapija.* Sarajevo: Naklada Dobra knjiga; 2012; 11(20): 341-66.
24. Prathima GS, Bhadrashetty D, Umesh Babu SD, Disha P. Microdentistry with lasers. *J Int Oral Health.* 2015; 7(9): 134-7.
25. Najeeb S, Khurshid Z, Zafar MS, Ajla S. Applications of light amplification by stimulated emission of radiation (Lasers) for restorative dentistry. *Med Princ Pract.* 2016; 25(3): 201-11.
26. Murdoch-Kinch CA, McLean ME. Minimally invasive dentistry. *J Am Dent Assoc.* 2003; 134: 87-95
27. Vulićević ZR, Beloica M. Minimalne invazivne preparacije kaviteta rotirajućim instrumentima. U: Kobašlija S i sur, urednik. *Minimalna invazivna terapija.* Sarajevo: Naklada Dobra knjiga; 2012. 369-76.

28. Bakarčić D. Terapija karijesa trajnih zuba: Restaurativne tehnike. U: Jurić H, urednik. Dječja dentalna medicina. Zagreb: Naklada Slap; 2015. 202-3.
29. Vulićević ZR, Beloica M. Minimalne invazivne preparacije kaviteta rotirajućim instrumentima. U: Kobašlija S i sur, urednik. Minimalna invazivna terapija. Sarajevo: Naklada Dobra knjiga; 2012. 369-76.
30. Vulićević ZR, Kobašlija S. Preparacije kaviteta ultrazvučnim aparatima. U: Kobašlija S i sur, urednik. Minimalna invazivna terapija. Sarajevo: Naklada Dobra knjiga; 2012. 333-9.
31. Usha C, Sathyanarayanan R. Dental caries - A complete changeover (Part I). J Conserv Dent. 2009; 12(2): 46–54.
32. Usha C, Sathyanarayanan R. Dental caries: A complete changeover (Part II)-Changeover in the diagnosis and prognosis. J Conserv Dent. 2009; 12(3): 87–100.
33. Usha C, Sathyanarayanan R. Dental caries: A complete changeover, PART III: Changeover in the treatment decisions and treatments. J Conserv Dent. 2010; 13(4): 209–17.
34. Aziznezhad M, Alaghemand H, Shahande Z, Pasdar N, Bijani A, Eslami A, Dastan Z. Comparison of the effect of resin infiltrant, fluoride varnish, and nano-hydroxy apatite paste on surface hardness and *streptococcus mutans* adhesion to artificial enamel lesions. Electron Physician. 2017; 9(3): 3934–42.
35. Baraba A, Anić I, Domejean-Orliaguet S, Espelid I, Tveit AB, Miletić I. Survey of Croatian dentists' restorative treatment decisions on approximal caries lesions. Croat Med J. 2010; 51(6): 509-14.

## **9. ŽIVOTOPIS**

Katarina Varalungović rođena je 10.06.1993. u Sisku. Pohađala je osnovnu školu Stara Gradiška, a zatim Opću gimnaziju Nova Gradiška. 2012. godine upisuje Stomatološki fakultet Sveučilišta u Zagrebu. Tijekom studija postaje članicom prvog pjevačkog zbora Stomatološkog fakulteta Z(u)bor. 2018. godine kao članica Z(u)bora dobiva Rektorovu nagradu za interdisciplinarna područja umjetnosti.

