

Okluzija na kronicama poduprtima implantatima

Horvat, Branka

Master's thesis / Diplomski rad

2018

Degree Grantor / Ustanova koja je dodijelila akademski / stručni stupanj: **University of Zagreb, School of Dental Medicine / Sveučilište u Zagrebu, Stomatološki fakultet**

Permanent link / Trajna poveznica: <https://um.nsk.hr/um:nbn:hr:127:459196>

Rights / Prava: [Attribution-NonCommercial 3.0 Unported / Imenovanje-Nekomercijalno 3.0](#)

Download date / Datum preuzimanja: **2024-07-11**



Repository / Repozitorij:

[University of Zagreb School of Dental Medicine
Repository](#)





SVEUČILIŠTE U ZAGREBU
STOMATOLOŠKI FAKULTET

Branka Horvat

OKLUZIJA NA KRUNICAMA PODUPRTIMA IMPLANTATIMA

Diplomski rad

Zagreb, 2018.

Rad je ostvaren u: Zavod za mobilnu protetiku Stomatološkog fakulteta Sveučilišta u Zagrebu

Mentor rada: Davor Ileš, doc.dr.sc.

Lektor hrvatskog jezika: Martina Horvat Kolar, prof. hrvatskog jezika i književnosti

Lektor engleskog jezika: Jasna Pevec, prof. engleskoga i češkoga jezika

Sastav Povjerenstva za obranu diplomskog rada:

1. _____

2. _____

3. _____

Datum obrane rada: _____

Rad sadrži: 40 stranica

4 slike

CD

Osim ako nije drukčije navedeno, sve ilustracije (tablice, slike i dr.) u radu izvorni su doprinos autora diplomskog rada. Autor je odgovoran za pribavljanje dopuštenja za korištenje ilustracijama koje nisu njegov izvorni doprinos kao i za sve moguće posljedice koje mogu nastati zbog nedopuštenoga preuzimanja ilustracija odnosno propusta u navođenju njihova podrijetla.

Zahvala

Zahvaljujem svom mentoru, docentu Davoru Ilešu na ljubaznosti i pruženim savjetima. Hvala i svim ostalim doktorima i profesorima koji su mi nesebično prenijeli svoje znanje.

Najveća i najljepša hvala mojoj obitelji. Hvala na svakom pozivu, poruci, riječi ohrabrenja, šali, pjesmi, molitvi. Svi, od najmanjeg do najvećeg, bili ste pravi vjetar u leđa bez kojeg ne bih uspjela.

Posebna hvala mami što je najviše strepila i brinula se i bila najveća podrška.

Hvala mojoj Eni koja je sa mnom prošla i najgore i najljepše. Hvala što si uvijek bila tu, iako stotinama kilometara daleko.

Hvala najdražim kolegama i prijateljima Jeleni, Davidu, Ivi, Maji, Benu, Tei, Andreji i Gabi. Na zajedništvu, smijehu, plaču, slavljinama i živciranjima. Hvala što smo bili mala obitelj.

Hvala Ivani, Barbari, Linde i Luciji na razumijevanju i ogromnoj podršci.

Hvala i mojoj doktorici Mateji na svim savjetima, riječima ohrabrenja, knjigama, skriptama i bilješkama.

Okluzija na kronicama poduprtima implantatima

Sažetak

Nedostatak zuba uzrokuje funkcijski i estetski problem te se mora nadomjestiti. Terapijske mogućnosti su višestruke, a izbor terapijskoga sredstva ovisi o sposobnosti i znanju terapeuta, ali i o kliničkoj slici, oralnoj higijeni, željama te financijskim mogućnostima samoga pacijenta. Nedostatak zuba možemo nadoknaditi privremenim i/ili trajnim nadomjescima. Od privremenih nadomjestaka koriste se najčešće akrilatne proteze "žabice" i fleksibilne proteze. Trajni fiksnoprotetski radovi mogu biti adhezivni mostovi ojačani Ribbond vlaknima, konvencionalni most, privjesni most i adhezijsko cementiran most. Implantoprotetska terapija je metoda izbora jer se izbjegava brušenje susjednih zdravih zubi.

Planiranju okluzije u sklopu implantoprotetske terapije treba posvetiti dovoljno pozornosti uzimajući u obzir sve bitne činjenice i prateći određene smjernice. U planiranju se rabe koncepti preuzeti iz klasične protetike, s većim ili manjim modifikacijama. Uglavnom je riječ o uzajamno zaštićenoj okluziji i njezinim inačicama prilikom koje se stražnjim zubima štite prednji prilikom maksimalne interkuspிடacije, a stražnji prednjima u kliznim kretnjama. Dobrim planom okluzije i modificiranim dizajnom protetske suprastrukture izbjegavaju se rizični faktori koji dovode do okluzijskoga preopterećenja. Njih moramo poznavati jer okluzijsko preopterećenje dovodi do brojnih mehaničkih komplikacija. Postoji niz smjernica koje terapeutu pomažu prilikom planiranja okluzijskih koncepata, ali svakoga pacijenta treba promatrati kao zaseban slučaj čijoj se situaciji treba u najvećoj mjeri prilagoditi kako bi se mogućnost komplikacija svela na najmanju razinu.

Ključne riječi: Privremeni nadomjestci, trajni nadomjestci, implantoprotetska terapija, koncepti okluzije, okluzijsko preopterećenje

Implant supported single-tooth occlusion

Summary

The lack of a tooth causes functional and aesthetic problems, and therefore the tooth must be replaced. Therapeutic possibilities are multiple, and the choice of a therapeutic agent depends on the skills and knowledge of the therapist, as well as the patient's clinical state, oral hygiene, desires and financial capabilities. The lack of a tooth can be compensated with temporary and/or permanent restorations. Temporary restorations used in this situation are acrylic dentures or flexible removable partial dentures. Permanent fixed partial dentures can be Ribbond bridges, bilateral anchored bridges, cantilever or adhesion cemented bridges. Implant therapy is a method of choice, because grinding of healthy teeth is avoided. Planning of the occlusion within implantoprosthodontic therapy should be done in detail, taking into account all the relevant facts and following the specific guidelines from the literature. Occlusal concepts are taken from classic prosthodontics, with greater or lesser modifications. Generally, mutually protected occlusion and its variants are discussed, where distal teeth protect frontal teeth in maximal intercuspitation, and frontal teeth protect distal teeth by guiding the mandible in its movements. With a good occlusal scheme and proper design of the prosthetic suprastructure, the risk factors that lead to occlusal overload can be avoided. We need to be aware of them because the occlusal overload leads to numerous mechanical complications. There are many guidelines that assist the therapist while planning the concept of occlusion, but each patient should be approached as an individual case to which we need to adapt in order to provide the satisfying function and minimize the possibility of complication.

Keywords: Temporary restorations, permanent restorations, implant prosthodontics, concepts of occlusion, occlusal overload

SADRŽAJ

1. UVOD	1
2. MOGUĆNOSTI NADOKNADE JEDNOGA IZGUBLJENOG ZUBA	3
2.1. Konzervativne metode	4
2.2. Protetske klasične metode	5
2.2.1. Mostovi	5
2.2.2. Maryland mostovi	6
2.2.3. Akrilatna proteza "žabica"	8
2.2.4. Fleksibilne proteze	8
2.3. Implantoprotetske mogućnosti	9
2.3.1. Krunice na cementiranje	10
2.3.2. Krunice na vijak	12
2.4. Mogućnosti nadoknade jednoga ili više zuba implantatima	14
2.4.1. Imedijatna implantacija	14
2.4.2. Odgođena implantacija	15
2.4.3. Specifičnosti u prednjoj regiji	16
2.4.4. Specifičnosti u stražnjoj regiji	17
3. OKLUZIJSKE KONCEPCIJE NA NADOKNAĐENOME ZUBU	19
3.1. Okluzijska koncepcija na prednjim zubima	21
3.2. Okluzijska koncepcija na stražnjim zubima	22
3.3. Okluzijska koncepcija na očnjacima	23
4. TEHNIKE PLANIRANJA OKLUZIJE	24
4.1. Klasično navoštavanje (wax up)	25
4.2. Planiranje i izvedba potpomognuta računalima	26
4.3. Hibridne metode	27
5. RASPRAVA	28
6. ZAKLJUČAK	33
7. LITERATURA	35
8. ŽIVOTOPIS	39

Popis skraćenica

GTR – guided tissue regeneration

mm – milimetar

CBCT – cone beam computed tomography

CAD/CAM – computer-aided design/computer-aided manufacture

PMMA – polymethyl methacrylate

μm – mikrometar

1. UVOD

Nedostatak zuba predstavlja velik problem zbog poremećene estetske, fonetske i žvačno-funkcijske komponente stomatognatoga sustava. Pacijenti najčešće u ordinaciju dolaze zbog nedostatka zuba u interkaninome segmentu jer je to vidljiv dio usne šupljine te narušava estetiku lica i osmijeha. Gubitak prednjega zuba, osim fizičkoga nedostatka, uzrokuje i duševne traume pa je važan psihosocijalni hendikep u mlađih pacijenata (1). Iz toga razloga tijekom terapije treba uvažavati reakcije i mišljenje pacijenta, a istodobno paziti da se očuva biološka ravnoteža žvačnoga sustava budući da, osim estetskoga, uzrokuje i funkcijske probleme (2).

Gubitkom zuba može se javiti niz promjena i problema unutar stomatognatnoga sustava: pomicanje zuba (naginjanje, rotacija, ekstruzija), razmicanje zuba (gubitak kontaktne točke), impaktiranje hrane (gingivitis i parodontitis), karijes, razgradnja alveolarne kosti, smetnje u statičkoj i dinamičkoj okluziji (prerani dodir, zapreke, prisilni zagriz), okluzijska trauma (rasklimavanje, pomicanje zuba, razgradnja kosti), kolaps okluzije (sniženi zagriz), parafunkcije, promjene zagriža, disfunkcijski bolni sindrom, psihičke smetnje (dodatno kod gubitka prednjih zuba), smetnje estetike i fizionomije, smetnje u govoru (3).

Gubitak zuba može biti djelomičan, pri čemu je očuvan korijen zuba, ili potpun, kad nedostaje cijeli zub. Najčešći su uzroci nedostatka zuba: opsežan karijes, traumatska ozljeda, neuspješna endodontska terapija, parodontopatija te hipodoncija. Kako bi se postavila dijagnoza i donio plan terapije, nužno je izvršiti klinički pregled pacijenta, analizu rendgenske slike i studijskih modela i tek tada razmatrati terapijske mogućnosti. Najbolje terapijsko rješenje jest ono koje uz najmanje kompromisa daje najbolji mogući rezultat. Pacijentu je potrebno ponuditi najdugotrajnije rješenje, koje pritom treba biti i najmanje invazivno. Ispravnim planom terapije treba doći do biološki, estetski i funkcionalno zadovoljavajućega rješenja za pacijenta. Koje je najispravnije protetičko stajalište? Kad se odlučiti za mosnu konstrukciju, a kad za implantantno-protetičku terapiju?

U ovome će radu ukratko biti opisane sve mogućnosti nadoknade jednoga zuba u čeljusti te smjernice kod planiranja okluzije za nekoliko najčešćih situacija bezubosti.

2. MOGUĆNOSTI NADOKNADE JEDNOGA IZGUBLJENOG ZUBA

Unatoč znatnomu napretku stomatologije problem gubitka zuba još je uvijek prisutan u velikome dijelu populacije. Zahvaljujući modernoj stomatologiji, terapeut i pacijent na raspolaganju imaju niz mogućnosti za rješavanje problema nedostatka zuba.

2.1. Konzervativne metode

U slučaju nedostatka jednoga zuba u zubnome nizu, kao minimalno invazivna tehnika, dobar su izbor adhezivni mostovi ojačani Ribbond vlaknima.

Ribbond vlakna su polietilenska vlakna vrlo visoke molekularne mase i izuzetne čvrstoće. Površina vlakana obrađena je elektrokemijskim plazma postupkom čime se poboljšalo svezivanje za kompozitnu smolu, a samim time i mehanička svojstva (4). Zbog posebne vrste njihovoga križnog tkanja osiguravaju bolji prijenos opterećenja i dobru prilagodbu unutar zubnoga luka i na površini zuba. Elastičnost vlakana smanjuje prejako opterećenje okolne kompozitne smole i zuba nosača (5).

Nakon kliničkoga pregleda i analize ortopantomografske snimke, uzmu se otisci za izradu studijskih modela. Njihovom analizom u artikulatoru utvrdi se postoji li dovoljno interokluzalnoga prostora između gornjih i donjih zuba. Ako interokluzalni prostor dopušta, nije potrebno oblikovati ležišta na susjednim zubima, no ukoliko je premalen, potrebno je na oralnim ploham susjednih zuba izraditi kavitete.

U izradi samoga tijela mosta mogu se koristiti:

- kruna pacijentovoga izvađenog zuba
- zub za proteze (akrilatni, kompozitni ili keramički)
- kompozit (6).

Kad se u izradi mosta koristi prirodni zub, potrebno ga je najprije pripremiti. Prvo se odstrani ostatak korijena na željenoj visini, a unutrašnjost preostale krune se očisti i najetka 37-postotnom ortofosfornom kiselinom, pažljivo se ispere vodom, posuši, stavi adhezijski sustav te polimerizira. Zatim se u slojevima nanosi kompozitni materijal koji se polimerizira i završno obradi. Na oralnim ploham susjednih zuba, kao i na pripremljenome zubu, potrebno je napraviti preparaciju kaviteta. Nakon toga preparirani se kaviteti jetkaju 37-postotnom ortofosfornom kiselinom, isperu, posuše, premažu adhezijskim sustavom i polimeriziraju. U svaki se kavitet stavi tanak sloj tekućega kompozita i polimerizira. Na taj se način kaviteti pripreme za postavljanje vlakna s kompozitom. Zatim se odreže Ribbond traka željene

veliĉine, koja se izmjeri na studijskome modelu, te se na nju nanosi tanki sloj adheziva i tekućega kompozita. Tako pripremljeno vlakno se ne polimerizira, a do unošenja u usta čuva se na tamnome mjestu. Pripremljeni se zub zatim postavlja u željeni položaj i učvrsti za susjedne zube tekućim kompozitom. Nakon toga stavi se jedan sloj kompozita u kavitete na susjednim zubima i polimerizira. Time se dobije kompozitna osnova na koju se stavlja vlakno. Vlakno se pažljivo stavlja u kavitet, odstrani se višak tekućega kompozita i polimerizira. Preostali se dio kaviteta ispuni kompaktnim kompozitom i također polimerizira. Slijedi završna obrada (7).

Isti postupak vrijedi i za sluĉajeve u kojima se u izradi mosta koriste umjetni zubi za proteze ili pak se zub modelira iz kompozita.

Izbor Ribbond mostova kao konzervativne metode zbrinjavanja nedostatka jednoga zuba ima brojne prednosti. To su prije svega: ekonomska pristupaĉnost širokoj populaciji, jednostavnost i brzina izrade, estetska prihvatljivost, kao i činjenica da njihova izrada omogućuje minimalno invazivni pristup, ponekad čak i bez preparacije na susjednim zubima te adhezivnu vezu.

Istraživanja su pokazala i neke negativne strane. Nakon tri godine sve su restauracije izgubile površinski sjaj i došlo je do blagih diskoloracija, uoĉen je gubitak teksture na okluzalnim površinama i manji lomovi. Svi nedostaci koji su se pojavili uspješno su popravljani. Klinička istraživanja pokazala su da je strukturna trajnost Ribbond mostova uz ispravnu tehniku i korištenje visokokvalitetnih materijala od 5 do 10 godina (8, 9, 10).

2.2. Protetske klasiĉne metode

2.2.1. Mostovi

Mostovi su fiksnoprotetska sredstva koja nadomještaju izgubljene zube, a pričvršćena su za zube nosaĉe. Oni omogućuju dugotrajnu žvaĉno-funkcijsku, fonetsku, estetsku i profilaktičku terapiju i rekonstrukciju stomatognatoga sustava. Rani gubitak zuba sa sobom često nosi određene negativne posljedice. Zato je važno da pacijent nakon gubitka zuba dolazi na redovite preglede, kako bi terapeut mogao procijeniti treba li i kada preventivno protetski reagirati.

Kad nedostaje samo jedan zub, statički je najpovoljnije protetsko rješenje obostrano simetriĉno sidrenje, tj. most od tri člana. Plan terapije najbolje se radi na sadrenim modelima,

na kojima terapeut dobiva točne informacije koliko treba skratiti eventualni izrasli antagonist te koliko izbrusiti susjedne zube da se postigne paralelnost. Kako bi se spriječilo djelovanje transverzalnih sila na most, može se mosnoj konstrukciji dodati još jedan sporedni nosač koji će produžiti sustav sidrenja, a mehanički djelovati stabilizirajuće.

Drugo, ujedno i nepovoljnije rješenje, jest zatvaranje bezuboga prostora privjesnim mostom. U tom sustavu član se dodaje na samo jedan nosač. Takvo rješenje je statički nepovoljno jer zbog sila koje djeluju na privjesak nastaje poluga koja rasklimava zub nosač. Ovakvu vrstu opterećenja može podnijeti samo zub nosač velikoga biološkog čimbenika (zub s više korijena, s duljim i divergentnim korijenima i većom površinom periodontalne membrane) koji je vitalan i ima povoljne okluzijske odnose. Najčešće se koristi pri manjku gornjega lateralnog sjekutića, a rijetko u lateralnoj regiji. Ako pacijent s manjkom lateralnoga sjekutića ima dubok zagriz, preporučuje se dodati i mezijalni nosač (krunicu ili inlej), koji će eliminirati vertikalno opterećenje i horizontalnu žvačnu komponentu koji djeluju na očnjak.

Još jedan način na koji se može učvrstiti most jest dvostruko jednostrano sidrenje. Hoće li se most sidriti obostrano ili dvostruko jednostrano, odlučuje terapeut, ovisno o tome koji će se zub brušenjem manje oštetiti. U mosnu konstrukciju uvijek je bolje uključiti zub koji je avitalan ili s multiplim ispunima, nego intaktan zub (3).

Tijekom modeliranja mosne konstrukcije potrebno je voditi računa o odnosu rubnoga dosjeda krunice i gingive, aproksimalnim kontaktima, odnosu tijela mosta prema bezubome dijelu grebena, antagonističkim kontaktima nadomjeska, okluziji i artikulaciji (3).

2.2.2. Maryland mostovi

Maryland mostovi su nadomjestci reducirane konstrukcije, a sastoje se od međučlana i "krila" koji se učvršćuju na oralne plohe susjednih zuba, umetnuti u prekinuti zubni luk. Najčešće su izrađeni iz kovine dok im je međučlan obložen različitim vrstama estetskoga materijala. Na zube nosače učvršćuju se pomoću kompozitnih materijala. Njihova retencija ovisi o vrsti, obujmu i dubini preparacije zuba nosača, koja se izvodi u caklini. Osim toga, na retenciju utječu i način pripreme te konačna morfologija metalnoga dijela, koji priliježe na ispreparirani dio zuba (3). Ovi se mostovi koriste za nadomještanje jednoga do dva zuba u prednjem ili stražnjem dijelu zubala, ali samo u slučaju kad postoje čvrsti zubi nosači, bez karijesa te kad su higijena zuba i usta pacijenta na visokom nivou.

Osnovna indikacija za njihovu izradu jesu pravilni međučeljusni odnosi uz očuvanu visinu zagrizu, tzv. poduprtu okluziju. Kontraindikacije za ovu vrstu nadomjestaka jesu promjene nastale zbog gubitka visine zagrizu. To se posebice odnosi na kliničke slučajeve pokrovnoga zagrizu (Angle klasa II/2) kod kojih, za smještaj ovakvih konstrukcija u pacijentova usta, nedostaje prostor u vertikali. Niske kliničke krune, prethodni obimni ispuni i već izrađeni konvencionalni nadomjestci također su kontraindikacije za korištenje Maryland mostova (3).

Relativna je kontraindikacija i preosjetljivost pacijenta na pojedine legure, posebice s dodatkom nikla, jer rad u usnoj šupljini podliježe nastanku korozije i otpuštanju iona koji bi mogli biti uzrokom preosjetljivosti organizma (11).

Prema obliku konstrukcije Maryland mostovi dijele se na rupičaste i potpune. Rupičasti u svom dijelu kojim se učvršćuje na zub nosač ima od tri do pet simetrično raspodijeljenih okruglih šupljina. Ovaj je oblik jednostavan za uporabu, ali nije dovoljno otporan i sloj kompozita je često preširok te nefunkcionalan. Zato se rijetko primjenjuje u kliničkoj praksi. Potpuni se oblik koristi češće, a dio koji se učvršćuje na zub nosač je potpun, bez rupica. Retencija potpunoga oblika može se pojačati na različite načine. Za makromehaničku se retenciju koristi retencijska mrežica. Ona se može postići i graviranjem ureza sa svrdlima, ali takav je način retencije najslabiji. Mikromehanički načini izrade retencije u metalu jesu pjeskarenje i elektrolitičko nagrizanje, a kemijski način pojačanja retencije može se postići i procesom silanizacije.

Adhezijski most postiže dobru estetiku kad je u potpunosti izrađen od dentalne keramike ili iz vlaknasto ojačanih kompozita, uz adhezivnu tehniku fiksacije. Za fiksaciju ovih mostova koriste se jednokomponentne ili dvokomponentne kompozitne smole koje se polimeriziraju kemijskom aktivacijom. Prvo se osigura suho radno polje, odmaste se zubi, jetkaju i osuše zrakom. Jetka se 60 sekundi, zubi se isperu, suše i nakon toga opet jetkaju 15 sekundi, isperu i posuše. Zatim se miješaju primer i kompozitni materijal te se nanose na prethodno izbrušene zube. Dok se cement stvrdnjava, most se pridržava u ustima 60 sekundi i nakon toga se ukloni višak materijala (3).

2.2.3. Akrilatna proteza "žabica"

Akrilatna proteza je mobilni nadomjestak, čija je baza izrađena u potpunosti od akrilata, a nadoknađuje izgubljene zube i njihove potporne strukture. Najčešće je pomoću žičanih kvačica povezana s preostalim prirodnim zubima, ali one se ponekad i izostavljaju. Kad je proteza u funkciji, žičane kvačice stalnim pokretima oštećuju preostale prirodne zube, budući da nije dovoljno stabilna. Na kontaktnome mjestu često dolazi do pojave karijesa, a konstantno pomicanje kvačica može dovesti i do povlačenja gingive. Kako je izrađena samo od akrilata, po dimenzijama je puno veća od ostalih proteza s metalnom bazom pa je i period navikavanja pacijenta na nošenje proteze duži. Osim što predstavljaju problem za zdravlje susjednoga zuba i parodonta, žičane kvačice su i estetski manje vrijedno rješenje jer su vidljive pri govoru i smijanju. Kako je velik dio sluznice prekriven, a kvačice ne drže optimalno, to uzrokuje teškoće pri žvakanju i govoru, a i pacijentu je neugodna za nošenje.

Zato danas parcijalna akrilatna proteza predstavlja samo privremeno rješenje, na primjer u periodu nakon ekstrakcije zuba dok rana ne zacijeli, a često se koristi i kao privremena terapijska mogućnost kod implantoprotetske terapije. I u tome su slučaju nedostaci višestruki: nekontrolirano je opterećenje tvrdih i mekih tkiva u području implantata što nepovoljno utječe na morfologiju gingive i kasniji izlazni profil; nošenje akrilatne proteze može dovesti do gubitka marginalne kosti ili čak ugroziti oseointegraciju implantata sprječavanjem kvalitetne prokrvljenosti periimplantatnog tkiva, stoga je potreban veliki oprez.

Ova vrsta privremenoga nadomjestka ima samo jednu prednost – jeftinu i brzu izradu (12).

2.2.4. Fleksibilne proteze

Iako se nalazimo u eri implantata i fiksne protetike, mobilne parcijalne proteze i dalje ostaju tretman izbora za velik dio pacijenata kao i kliničara. Kao i svaka druga terapijska opcija mobilne parcijalne proteze imaju dosta mana. Međutim, s početkom primjene fleksibilnih parcijalnih proteza mnoge mane klasičnih akrilatnih proteza su otklonjene (13).

Fleksibilnost termoplastičnoga materijala od kojega su one izrađene ovisi o tri bitna faktora: svojstvima samoga termoplastičnog materijala, njegovoj debljini i o opsegu mekoga tkiva koje baza proteze pokriva.

Fleksibilne proteze ne sadržavaju metal i dolaze s estetskim kvačicama u boji zuba. Izrađene od fleksibilnoga polimera, za razliku od rigidnih metalnih kvačica, vrše manji pritisak na zub nosač i omogućavaju pasivnu retenciju. Osim pasivne retencije, fleksibilne mobilne proteze nude i veliku otpornost na frakture, stabilnost boje i minimalnu poroznost te su lakše od konvencionalnih. Dodatna je prednost to što zahtijevaju uporabu manje sile za smještanje u usta od konvencionalnih metalnih ili akrilatnih proteza, a i pacijentu su ugodne za nošenje.

Jedan od nedostataka fleksibilnih proteza jest činjenica da one ne podupiru pacijentovu vertikalnu dimenziju okluzije pa će samo preostali zubi u čeljusti pružati oslonac u maksimalnoj interkuspidaciji. Nadalje, fleksibilne proteze ne pružaju potporu oslabljenima i pomičnim zubima u čeljusti pa meko tkivo preuzima funkciju oslonca pri funkcijskim kretnjama. Još je jedan nedostatak činjenica da se kod fleksibilnih proteza sila ne raspodjeljuje na veću površinu mekoga tkiva, već je pritisak na meko tkivo koncentriran u samo jednoj točki na koju djeluje sila, suprotno od konvencionalnih rigidnih proteza kod kojih su sile ravnomjerno raspoređene po cijelome području koje pokriva baza.

Fleksibilne proteze izrađuju se od mnogih termoplastičnih materijala od kojih su 4 najčešća: najlon, acetilni polimer, polipropilen i akrilat (polymethyl methacrylate – PMMA). Ti materijali dobro podnose ponavljaju defleksiju, pružaju otpornost visokim temperaturama, održavaju stabilnost i stabilnost boje te gotovo uopće nisu porozni.

Izradom fleksibilnih mobilnih proteza nastoji se donekle dozvoliti popuštanje i izvijanje u području velike spojke i olakšati dosjed proteze preko podminiranih mjesta na grebenu kako bi se omogućila normalna funkcija (14).

2.3. Implantoprotetske mogućnosti

U implantoprotetici se koriste dva načina fiksacije nadomjestka na bataljak implantata: fiksacija cementom i fiksacija vijkom. Obje metode imaju određene prednosti i nedostatke. Razvojem implantoprotetike značajno su se promijenila načela fiksacije bataljka i fiksnoprotetskih nadomjestaka nošenih implantatima.

2.3.1. Krunice na cementiranje

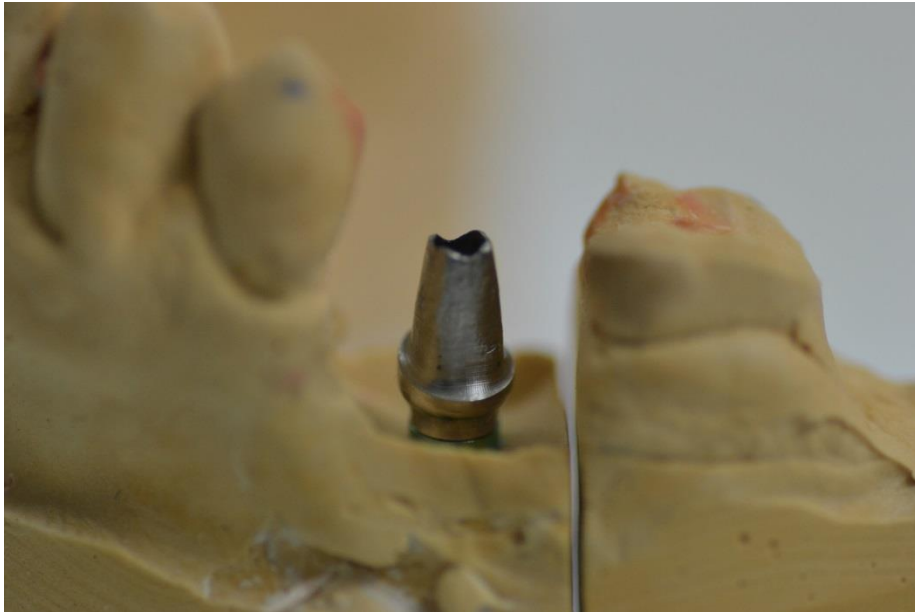Kod cementiranja individualnih implantatnih nadogradnji smjer uvođenja, izlazni profil i položaj ruba krunice mogu se u potpunosti prilagoditi individualnoj pacijentovoj situaciji. Položaj ruba krunice ne smije biti smješten više od 1 milimetar (mm) subgingivno, kako bi se višak cementa pri fiksaciji nadomjestka u potpunosti uklonio te se na taj način spriječio nastanak upale tkiva oko implantata (Slika 1.).

Brojne su prednosti fiksacije nadomjestka cementom. Taj način fiksacije omogućava funkcijski i estetski savršen oblik nadomjestka jer nije potrebno perforirati okluzalnu plohu zbog pričvrsnoga vijka. Manje nepreciznosti koje se mogu dogoditi pri izradi nadomjestka mogu se kompenzirati slojem cementa te se tako mogu izbjeći neželjena naprezanja između implantata i implantatne nadogradnje (15). Osim toga, cementiranjem se stvara hermetički zatvoren prostor između bataljka implantata i protetskoga nadomjestka što sprječava bakterijsku kolonizaciju toga prostora (Slika 2.). Dodatni argument za fiksaciju cementom jest razvoj visokokvalitetnih adhezivnih cemenata koji, uz odličnu retenciju, pružaju i mogućnost korištenja individualnih bataljaka od cirkonij-oksidge keramike te primjenu visokoestetskih, potpuno keramičkih nadomjestaka. Iz toga je razloga dio terapeuta razvio praksu fiksacije nadomjestka cementom u prednjemu, vidljivom segmentu zubnoga niza, dok u lateralnome segmentu koriste fiksaciju vijcima.

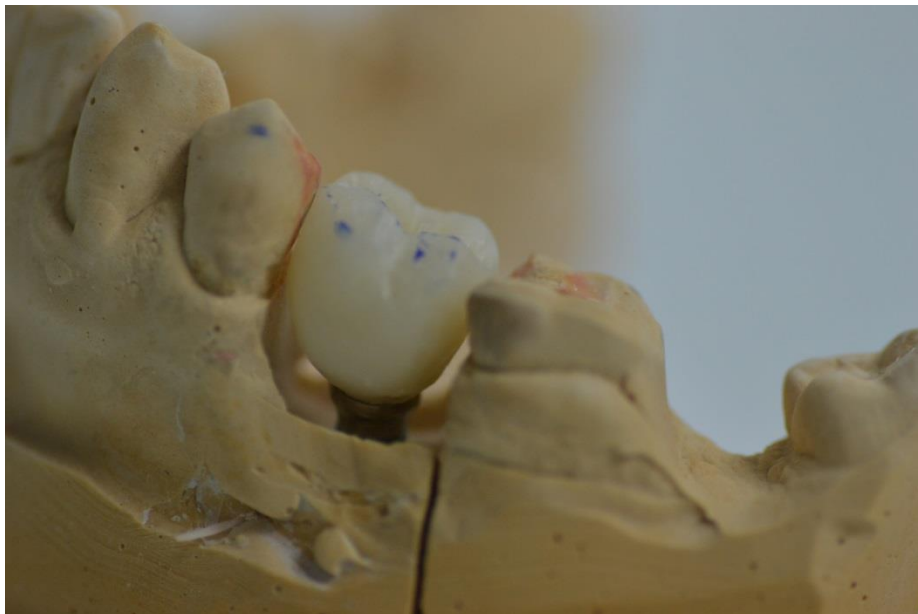
Nedostatak je u tome što postoji slabija kontrola mekih tkiva pa lako dolazi do upale, te se, kad se ukaže potreba za uklanjanjem nadomjestka zbog popravka, ti nadomjestci ne mogu jednostavno ukloniti, nego se moraju uništiti (16, 17).

U implantoprotetici se koriste privremeni i trajni cementi pa stoga razlikujemo i privremeno, polutrajno i trajno cementiranje. Privremeni cementi koriste se pri privremenoj opskrbi implantata ili pri trajnoj opskrbi, kad je potrebno omogućiti naknadno skidanje nadomjestka. Kao i u konvencionalnoj protetici koriste se privremeni cementi (Tempbond) ili posebni privremeni cementi za implantate na bazi akril-uretana (ImProv). Polutrajnim cementiranjem želi se postići dovoljna retencija kako bi se spriječilo slučajno ispadanje nadomjestka, ali s mogućnošću njegova skidanja po potrebi. Koriste se i cinkoksifosfatni (Harvard) i staklenoionomerni (Ketac cem) cementi koji se nanose samo na rubove krunica što poboljšava i njihov dosjed na bataljak implantata. Kod trajnoga cementiranja mogu se koristiti staklenoionomerni cementi koji se nanose na cijelu unutarnju površinu krunice ili se cementiranje može provoditi adhezivno (Multilink Implant). U kombinaciji s podrednikom

veze (Monobond Plus), Multilink Implant ostvaruje optimalnu vezu i s plemenitim i neplemenitim legurama i sa svim keramikama (15).



Slika 1. Nadogradnja na implantatu na koju se kruna cementira.
Preuzeto ljubaznošću doc. dr. sc. Davora Ileša



Slika 2. Krunica na cementiranje. Preuzeto ljubaznošću doc. dr. sc. Davora Ileša

2.3.2. Krunice na vijak

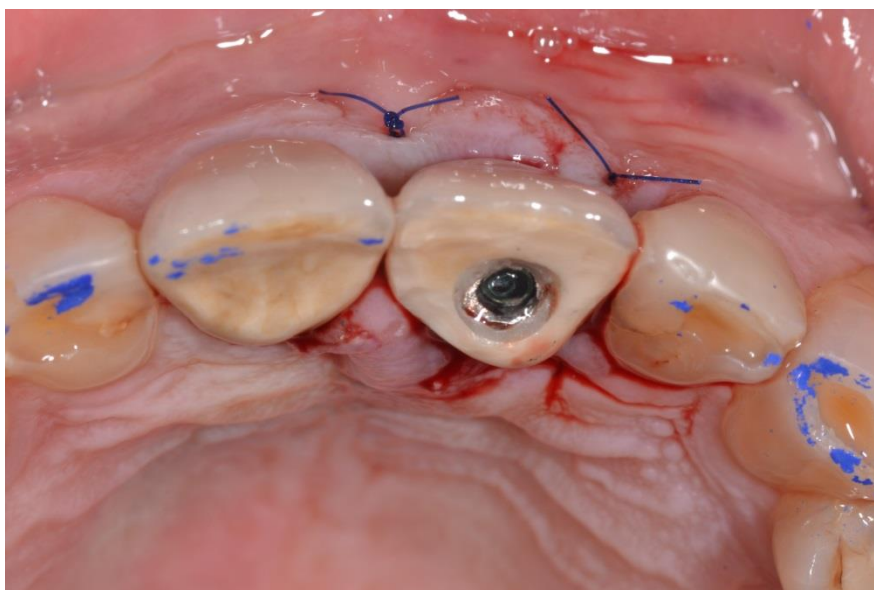
Osnovna prednost nadomjestaka pričvršćenih vijkom jest u tome da se lako skidaju u bilo kojem trenutku, čime je njihovo održavanje znatno olakšano te zahtijevaju manje vertikalnoga prostora. Istraživanja pokazuju da su biološke komplikacije vrlo rijetke, ukoliko je osiguran dobar dosjed.

Međutim, kod nadomjestaka pričvršćenih vijkom, puno je važniji precizan položaj i nagib implantata nego kod cementiranih. Razlog je pristupni otvor vijku, koji mora biti smješten u sredini zuba ili u nevidljivome području, što je posebno teško postići u frontalnome dijelu (Slika 3.). Zbog individualne izrade baze nadomjestka pričvršćenoga vijkom, tehnički je postupak puno složeniji (15). Sljedeći argument protiv fiksacije nadomjestka vijkom jest činjenica da prilikom njegove fiksacije ostaje slobodan prostor između bataljka i nadomjestka koji mogu kolonizirati bakterije te na taj način postaje izvorom bakterijske infekcije i svojevrsnim infektivnim spremnikom (17).

Postoji nekoliko vrsta vijčanih spojeva. Okluzijski vijak, čiji se pristupni otvor nalazi na okluzalnoj plohi nadomjestka, indiciran kad je važno ostavljanje mogućnosti za brzo i jednostavno skidanje i kad postoji ograničen vertikalni prostor. Njegov bitni nedostatak jest narušavanje estetike, što se lako može popraviti izradom kompozitnoga ispuna ili laboratorijskom izradom inleja (Slika 4.). Transverzalni vijak eliminira funkcijske i estetske probleme okluzijskoga vijka, ali zahtijeva složeniju mezostrukturu. Zbog složene mezostrukture malih dimenzija, zbog kojih je njime teško rukovati u ustima i činjenice da se između mezostrukture i nadomjestka nalazi veliki prostor koji uzrokuje neugodne mirise, danas se u praksi rijetko koriste. Okluzijski vijak s nagnutim otvorom omogućuje da, kod zatezanja pričvrsnoga vijka, vijak i ključ budu pod određenim kutom. Taj sustav ima nekoliko nedostataka: potreba za novim odvijačem i posebno dizajniranim vijkom, većim pristupnim otvorom, a kako je potrebno izračunati optimalan položaj i nagib pristupnoga prostora, te se konstrukcije rade isključivo pomoću CAD/CAM proizvodnih procesa. Međutim, kako okluzijsko smještanje vijka nije uvijek moguće, a transverzalni vijci imaju niz nedostataka, okluzijski vijci s nagnutim otvorom čine se kao adekvatan novi sustav koji bi riješio taj klinički problem (15).



Slika 3. Krunica učvršćena vijkom. Preuzeto ljubaznošću doc. dr. sc. Davora Ileša



Slika 4. Situacija u ustima nakon učvršćivanja vijkom.
Preuzeto ljubaznošću doc. dr. sc. Davora Ileša

2.4. Mogućnosti nadoknade jednoga ili više zuba implantatima

Implantati su umjetni nadomjestci korijenskoga dijela prirodnoga zuba, a pričvršćeni su u prethodno pripremljeno udubljenje u kosti da bi podupirali buduću krunicu, most ili protezu. Napravljeni su od titana, materijala koji kost dobro tolerira i koji se lagano integrira u koštano tkivo. U postupku postavljanja implantata (implantacije) cilj je postići što bolji kontakt između vanjske površine implantata i okolne kosti kako bi oni srasli (oseointegracija) i stvorili stabilnu potporu novim zubima. Najnoviji implantati imaju aktivni površinski sloj koji dodatno pospješuje oseointegraciju i oni se smatraju novom generacijom u implantologiji (18).

2.4.1. Imedijatna implantacija

Gubitak zuba predstavlja traumu nakon koje često kao posljedica ostaju defekti okolnih mekih i tvrdih tkiva. Jakoj koštanoj resorpciji nakon vađenja zuba posebno je podložna bukalna stjenka alveolarnoga grebena čiji se gubitak vidi već dva tjedna nakon ekstrakcije zuba. Ona svoje hranjive tvari dobiva preko parodontnoga ligamenta. Kako je gubitkom zuba parodontni ligament uništen, taj put prehrane je izgubljen i neminovno dolazi do resorpcije bukalnoga dijela grebena. Kako bi se spriječila resorpcija, razvijene su mnoge nove tehnike, među kojima je i imedijatna implantacija.

Imedijatna postekstrakcijska implantacija odnosi se na postupak ugradnje implantata neposredno nakon ekstrakcije zuba u njegovu alveolu. Svrha joj je ispuniti najvažniji kriterij, oduprijeti se resorpciji kosti. Međutim, istraživanja pokazuju različite rezultate. Jedni upućuju na to da ishod imedijatne implantacije ima postotak uspješnosti 93 % - 100 % te da imaju visoke stope održivosti u odnosu na imlantate postavljene u zacijeljenu kost. S druge strane, neka druga istraživanja pokazuju da imedijatna implantacija ne samo da ne jamči očuvanje bukalne stijenke alveolarne kosti, nego štoviše, ukazuju na to da je povezana s pojačanom osteoklastičnom aktivnošću. Ona kao rezultat daje dimenzionalne promjene oralnih i bukalnih zidova alveolarnoga grebena.

Kao što je rečeno, rezultati istraživanja nisu jednaki kod svih pacijenata. Na njih, pozitivno ili negativno, uvelike utječu: dimenzije alveolarne kosti, visina papile, parodontalni biotip, oralna higijena, status pušača, dob, itd. Lošiji su rezultati uglavnom dobiveni kod pacijenata

starije dobi, pušača, pacijenata s nedovoljnom debljinom alveolarnoga grebena, pacijenata kod kojih je prije ekstrakcije postojala patološka lezija te u interkaninom segmentu.

Kad se razmatra mogućnost imedijatne implantacije, terapeut u obzir mora uzeti sve faktore koji mogu dovesti do neuspjeha terapije. Odluka za ovu vrstu implantacije trebala bi se donijeti samo u slučajevima kad su svi uvjeti zadovoljeni pa ovakav zahvat obećava zadovoljavajuće rezultate (19).

2.4.2. Odgođena implantacija

Odgođena implantacija je postupak ugrađivanja implantata u regeneriranu kost šest mjeseci nakon ekstrakcije zuba. Vrlo često nakon ekstrakcije zuba nalazimo destruiranu i oštećenu kost, tako da nije moguće imedijatno postaviti implantat. U takvim slučajevima potrebno je izvršiti nadomještanje i rekonstrukciju defekta, steći kvalitetne uvjete za njegovu ugradnju i tek nakon toga izvršiti ugradnju implantata.

Rekonstrukcija koštanoga tkiva može se raditi pomoću vlastite kosti pacijenta, uzimanjem transplantata s različitih dijelova čeljusti i postavljanjem na mjesto defekta, a danas postoji i mogućnost korištenja različitih umjetnih materijala za rekonstrukciju kosti.

Nakon izvršene implantacije slijedi period regeneracije kosti koji u prosjeku traje šest mjeseci.

Takva vrsta implantacije smatra se najboljim i najkvalitetnijim rješenjem za pacijenta od kojeg nakon ekstrakcije zaostane destruirana kost.

Šest mjeseci nakon ekstrakcije, implantolog treba provjeriti zdravlje usne šupljine, eventualno postojanje parodontne bolesti ili karijesa koji se moraju izliječiti prije postavljanja implantata. Nakon toga potrebno je napraviti kompletnu sliku čeljusti i zuba - ortopantomogram, a u nekim slučajevima i CT (kompjutoizirana tomografija). Ortopantomogramom se dobiva uvid u kvalitetu kosti i poziciju anatomskih struktura koje bi mogle činiti prepreku postavljanju implantata. To su mandibularni kanal, kojim prolazi živac u donjoj čeljusti i koji se postavljanjem ne smije oštetiti, te blizina maksilarnoga sinusa u gornjoj čeljusti. Sam postupak ugradnje implantata obavlja se pod lokalnom anestezijom, a postavljanje jednoga implantata traje oko pola sata.

Dva su načina postavljanja implantata – transgingivalno, tj. bez reza sluznice, i s rezom sluznice. Transgingivalno nije uvijek moguće, a ograničavajući su faktori širina kosti i debljina sluznice. Prilikom postavljanja implantata zareže se sluznica na mjestu koje je

izabrano za njegov smještaj, sluznica se odmakne toliko da se prikaže kost i izbuši se rupica u kosti, tzv. pilot rupa. Rupica se zatim produbi i proširi, ovisno o dimenziji izabranoga implantata, implantat se navije u pripremljeno udubljenje, a sluznica se vrati i sašije. Pacijentu se nakon postavljanja implantata preventivno ordinira antibiotik, tablete protiv bolova i hlađenje ledom po potrebi. Preporučuje se ostanak kod kuće tijekom sljedeća 24 sata i odmor, jer se očekuje umjerena oteklina. Nakon postavljanja implantat se ostavlja kako bi zacijelio i oseointegrirao se s kosti. Oseointegracija u donjoj čeljusti traje tri mjeseca, a u gornjoj šest mjeseci. Koštano tkivo će urasti i učvrstiti se u mikroskopski grubu površinu implantata (18).

2.4.3. Specifičnosti u prednjoj regiji

Potreba za ugradnjom implantata u prednje područje mandibule jedna je od najčešćih indikacija za ugradnju implantata. Ovisno o stupnju atrofije kosti njezina raspoloživost za ugradnju implantata može varirati. Kost je najčešće reducirana u njezinom orovestibularnom smjeru, dok je alveolarni nastavak očuvan. Zato je često potreban dodatan zahvat osteoplastike ili skraćivanje alveolarnoga nastavka, kako bi mu se smanjila visina i kako bi greben postao širi. Međutim, potrebno je izbjegavati smještanje implantata previše lingvalno. Za procjenu smještaja implantata u kost uveliko pomaže CBCT, kojim se procjenjuje kvaliteta kosti te olakšava procjena nasuprotne kortikalne kosti. Trodimenzionalnom analizom mogu se izbjeći lingvalne i bazalne perforacije, koje mogu dovesti do letalnoga krvarenja i pojave submentalnih hematoma (20).

Pri ugradnji implantata u prednje područje maksile posebnu je pažnju potrebno usmjeriti na estetiku protetskoga nadomjestka. Zbog velikih očekivanja pacijenata često se preporučuje rekonstruiranje kontura kruna i mekoga tkiva već prije vađenja zuba.

Najčešće se implantira palatinalno, ostavljajući 2 milimetra (mm) bukalne kosti, da bi se spriječila naknadna resorpcija koju preopterećenje može ubrzati zbog nedostatka potporne strukture, jer je najveće opterećenje zabilježeno upravo na bukalnomu kortikalisu (20).

Danas je općenito prihvaćeno da završni položaj ramena implantata u estetskome području seže 1 – 2 mm apikalnije od CCS-a (caklinsko-cementnog spojišta) susjednih zuba, kao i ispod razine slobodnoga ruba gingive na vestibularnoj strani istih zuba.

Nakon perioda oseointegracije potrebno je oblikovati gingivu oko implantata sa svrhom sprječavanja prodiranja kosti, mekih tkiva i naslaga u područje spajanja nosača za vrijeme cijeljenja. Najčešće se to radi postavljanjem vijaka za cijeljenje (gingiva formera) različite

visine, a biraju se ovisno o debljini gingive. Kad se implantat otkrije, vijak se postavlja tako da se proteže iznad gingive. Takvim smještajem, on pomaže u zacjeljivanju i razvijanju epitelno tkiva prije postavljanja protetskoga nosača. U frontalnoj regiji, zbog estetike, u istu svrhu umjesto gingiva formera postavljaju se privremeni nadomjestci (provizoriji). Oblikovanje i sazrijevanje mekoga tkiva omogućuje ispravan smještaj ruba krune na implantatu (20).

Ponekad nakon ekstrakcije zuba u fronti, na mjestu postavljanja implantata, dolazi do gubitka otprilike 2 mm vertikalne visine kosti, zbog čega je narušena estetika osmijeha. Kako bi se omogućilo i/ili potaklo cijeljenje kosti, u defekte se stavljaju materijali za njeno nadomještanje. Biološki mehanizmi koji daju osnovu za nadomještanje kosti jesu: osteogeneza (transplantacija živih osteoblasta i njihovih prekursora u defekt), osteoindukcija (transplantacija induktivnih materijala koji potiču stvaranje nove kosti diferencijacijom stanica okolnoga vezivnog tkiva) i osteokondukcija (transplantacija neživoga materijala koji služi kao nosač za urastanje osteoblasta u defekt). Često su istovremeno uključena sva tri mehanizma kako bi se postigao što bolji rezultat.

Još jedan način stvaranja nove kosti i eliminacije estetski nepovoljnih koštanih defekata jest GTR (guided tissue regeneration). Na područje između implantata i gingive stavlja se membrana. Ona uz površinu implantata ostavlja širi prostor na kojemu dolazi do značajnoga stvaranja nove alveolarne kosti, uz pričvršćivanje novoga vezivnog tkiva, čak i u područjima na kojima kosti prije nije bilo. Istraživanja pokazuju da se GTR-principi mogu uspješno primijeniti kod regeneracije kosti, a također i za stvaranje odvojenoga prostora, koji iz postojeće kosti mogu naseliti samo stanice sa sposobnošću stvaranja nove kosti (21).

Implantati izbora su u ovom slučaju bone level implantati, koji osiguravaju adekvatnu apiko-koronarnu fleksibilnost kako bismo dobili estetski povoljno rješenje u fronti. Istraživanja pokazuju da bone level implantati imaju odličnu trajnost, povoljnu stabilnost marginalne kosti te osiguravaju zadovoljavajuće kliničke i estetske rezultate u fronti (22).

2.4.4. Specifičnosti u stražnjoj regiji

U stražnjim dijelovima alveolarnoga grebena veličina implantata bira se s obzirom na širinu bezuboga prostora. Kad se radi o bezubome prostoru koji dimenzijama odgovara prosječnomu pretkutnjaku, biraju se implantati standardne veličine. Postoje različite veličine takvih implantata koje uključuju i dio koji je u kosti i rame implantata, a imaju i dodatnu prednost jer

su kompatibilne s ograničenom količinom kosti u orofacijalnome smjeru. Kad bezubi prostor više odgovara veličini kutnjaka, da bi se olakšalo održavanje oralne higijene i spriječila impakcija hrane, preporučuju se implantati sa širokim vratom. Oni zahtijevaju odgovarajući volumen kosti u orofacijalnome smjeru, pa je prije implantacije potrebno napraviti analizu operativnoga područja da bi se utvrdilo postoji li dovoljan volumen kosti. Ukoliko to nije slučaj, moguće je ugraditi implantat istodobno s postupkom lateralnoga povećanja alveolarne kosti (bone splitting i augmentacija) (21).

Distalno skraćen zubni luk često nema odgovarajuću količinu kosti na mjestima na kojima se implantati žele postaviti. Osim nedostatka visine i širine kosti, tu se misli i na blizinu vrijednih struktura kao što je mandibularni kanal ili prednji dio maksilarnog sinusa. Tako je od primarne važnosti temeljita analiza operativnoga područja temeljena na osmišljenome planu liječenja.

Podizanje dna maksilarnoga sinusa uobičajeni je operativni zahvat ukoliko nedostaje visina alveolarne kosti (manje od 10 mm).

Cilj je podizanja dna sinusa izbjegavanje perforacije sluznice i prodora implantata u šupljinu sinusa. Nakon podizanja Schneiderove membrane apikalno obavlja se augmentacija, čime se stvara dovoljno koštane mase potrebne za ugradnju dentalnoga implantata. Kad je visina kosti između 8 i 10 mm, podizanje obavljam transkrestalnom (zatvorenom, unutarjom) tehnikom pri čemu maksilarnomu sinusu pristupamo kroz alveolarni greben. Kad je visina kosti između 4 i 8 mm, podizanje obavljam lateralnom (otvorenom) tehnikom pa sinusu pristupamo kroz lateralnu stjenku i to jednofaznim postupkom, tj. podizanjem sinusa uz augmentaciju i istodobnu ugradnju dentalnoga implantata (23).

Implantat izbora u stražnjoj regiji obično je transgingivalni, osobito kad su u pitanju cementirane restauracije. Transgingivalne tehnike implantacije zahtijevaju samo minimalnu perforaciju mukoperiosta. Veličina perforacije odgovara promjeru implantata. Ovaj atraumatski pristup omogućuje očuvanje anatomske važnih gingivalnih i periodontalnih struktura. Nakon transmukozne implantacije periimplantantna sluznica zarasta s minimalnim ožiljkom, postoji povećan broj krvnih žila i smanjena je resorpcija koštanoga tkiva, što rezultira zdravim mekim periimplantantnim tkivima (24).

3. OKLUZIJSKE KONCEPCIJE NA NADOKNAĐENOME ZUBU

Koncepcije okluzije jesu specifični zubni dodiri koji se zbivaju tijekom svih mandibularnih kretnji (25). Postoje tri osnovne koncepcije okluzije: bilateralna uravnotežena okluzija, unilateralna uravnotežena okluzija ili grupna funkcija i uzajamno zaštićena okluzija ili okluzija vođena očnjakom. One opisuju položaje zuba pri mandibularnim kretnjama (26).

U bilateralnoj uravnoteženoj okluziji, prilikom funkcionalnih kretnji mandibule, što veći broj zuba antagonista trebao bi biti u kontaktu. U protruzijskoj su kretnji u kontaktu svi prednji zubi, dok je distalno barem po jedan par antagonista sa svake strane u kontaktu. Najčešće su to drugi ili treći molari (26, 27).

U unilateralnoj uravnoteženoj (grupno vođenoj) okluziji, prilikom lateralnih kretnji, međusobni kontakti zuba postoje isključivo na radnoj strani mandibule, zaključno s meziobukalnom kvržicom prvoga molara. Razlog tome je taj što oba premolara i prvi molar sudjeluju u žvakanju hrane, dok su drugi i treći molar zaslužni za zatvaranje prostora i ne sudjeluju neposredno u žvakanju (28). Istovremeno, zubi na neradnoj strani tijekom lateralnih kretnji mandibule nisu u kontaktu.

Uzajamno zaštićena okluzija/artikulacija predstavlja okluzijsku shemu u kojoj stražnji zubi u maksimalnoj interkuspidaciji štite prednje zube od prevelikih okluzijskih sila. Isto tako, prednji zubi su u kontaktu prilikom protruzijske i laterotruzijskih kretnji te na taj način štite stražnje od štetnih horizontalnih sila. Očnjakom vođena okluzija jest varijanta uzajamno zaštićene okluzije kod koje horizontalni i vertikalni prijeklop očnjaka disokludira stražnje zube tijekom ekskurzijskih kretnji mandibule (29).

Novi koncept okluzije, tzv. koncept implantat-zaštićene okluzije (implant-protected occlusion), ima za cilj smanjenje okluzijskoga opterećenja i posljedično, zaštite implantata (31).

Ravnomjerna raspodjela okluzijskoga opterećenja jest osnovni princip kojemu se teži kod implantat-zaštićene okluzije. U položaju maksimalne interkuspidacije ne smije biti preranih dodira, posebno na kruni na implantatu. Pri malim žvačnim silama, okluzijski dodiri krune na implantatu moraju biti slabi dok su inicijalni dodiri okolnih zuba jači. Pri jačim žvačnim silama djelovanje sile mora biti usmjereno aksijalno na tijelo implantata, a opterećenje mora biti jednako raspoređeno na implantate i ostale prirodne zube. Za vrijeme lateralnih kretnji mandibule kontakt krunica na implantatima mora biti minimalan ili ga uopće ne smije biti (29).

Brojni su čimbenici koje treba uzeti u obzir prilikom planiranja okluzijskih koncepata kod implantoprotetskih nadomjestaka, na primjer, jesu li antagonistički dodiri na dva implantoprotetska nadomjestka ili je u nasuprotnoj čeljusti prirodna denticija, sudjeluju li ti zubi/nadomjestci u vođenju kliznih kretnji, jesu li povezani u blok te jesu li parodontološki kompromitirani (24).

Pacijente možemo podijeliti u dvije velike skupine. Prvu skupinu čine pacijenti koji imaju malo implantata i mnogo prirodnih zuba, a drugu oni koji imaju mnogo implantata i malo prirodnih zuba. U slučaju maloga broja implantata, implantate treba rasteretiti prilikom zagriža i funkcijskih kretnja. To se objašnjava činjenicom da se implantat i zub ne intrudiraju ni jednakim mehanizmom ni za jednaki iznos. Zato se preporučuje implantate ostaviti u blagoj infraokluziji od 30 mikrometara (μm). Tad su, prilikom laganoga zagriža, implantati izvan kontakta, a jačim zagrižom, nakon intruzije zuba, i nadomjestci nošeni implantatom dolaze u kontakt s nasuprotnom čeljusti. U suprotnome bi uslijed intruzije zuba došlo do preopterećenja konstrukcije i naprezanja okolne kosti s mogućim brojnim mehaničkim i biološkim komplikacijama.

Kod primjene lateralnih sila, ako je to moguće, implantate treba u potpunosti rasteretiti. Prihvat neaksijalnih sila prirodni zubi bolje podnose i distribuiraju silu pravilnije u odnosu na implantat kod kojega nastaju štetne smične sile (23).

Valja imati na umu činjenicu da, uslijed nedostatka receptora na svezi zuba i implantata, prerani kontakti mogu ostati nezapaženi od strane pacijenta te zato treba pridati posebnu pozornost provjeri okluzijskih kontakata (31).

Kako je već spomenuto, za različite situacije preporučuju se različite smjernice, pa će se u nastavku teksta prikazati koncepti okluzije za različit stupanj bezubosti.

3.1. Okluzijska koncepcija na prednjim zubima

U slučaju kad nedostaju prednji zubi uz prisutnost distalnih žvačnih jedinica (Kennedy klasa IV) potrebno je pratiti pravilo uzajamno zaštićene okluzije, kad u maksimalnoj interkuspidaciji distalni zubi diskudiraju i rasterećuju prednje. Ako je očnjak očuvan, preporučuje se vođenje očnjakom u laterotruzijskoj kretnji, a ako nije, indicirano je grupno vođenje, ako su preostali zubi zdravoga parodonta. U protruzijskim kretnjama potrebno je diskudirati stražnje. S obzirom na angulaciju implantata ove regije treba biti oprezan prilikom planiranja njihove lokacije, dužine i širine jer uslijed neaksijalnih sila, koje će svakodnevno

prihvaćati, može doći do preopterećenja i zamora. Kako je prednje vođenje ovisno o prijeklopu i pregrizu, valja i njega pažljivo planirati. Potrebno je konstruirati što pliće vođenje kako bi se sile minimalizirale. Distribucija sila može se poboljšati ako se u vođenje uključe i očnjaci (31).

3.2. Okluzijska koncepcija na stražnjim zubima

U situaciji obostrano skraćenoga zubnog luka (Kennedy klasa I), kad je došlo do gubitka potpornih zona, kako se ne bi preopterili prednji zubi, potrebno je uspostaviti prvi kontakt na implantatima da bi se postigla uzajamno zaštićena okluzija. Maksimalna interkuspidacija postavlja se u položaju centrične relacije. Prednji zubi trebaju biti izvan kontakta ili u tek laganom kontaktu prilikom maksimalne interkuspidacije. Ako su očnjaci zdravi i očuvani, na njima se planira laterotruzijsko vođenje, a ako nedostaju, planira se također grupna funkcija. Potrebno je pratiti i smjernice o dizajnu okluzijske plohe i aksijalnom usmjerenju sila, koliko je to moguće (31).

Kod jednostrano produženoga sedla (Kennedy klasa II), kad su potporne zone nasuprotne strane čeljusti očuvane, ponovno se nadomjestak ostavlja u blagoj infraokluziji od 30 μm , kako bi kontakt izostao pri blagom zagrizu. Kad je očuvan očnjak, na njemu se planira vođenje očnjakom, a ako nedostaje, planira se grupna funkcija s kontaktima jednakomjerno raspoređenima na svim implantatima da bi se štetne sile distribuirale na što veću površinu, što smanjuje preopterećenje. Iako bi se postava privjesnoga člana trebala izbjegavati, ako se on već postavlja, trebaju se pratiti sljedeće smjernice: prije svega infraokluzija od 100 μm kako bi se izbjegle prejake sile; privjesak ne treba uključivati u klizne kretnje, a njegova dužina ne bi smjela premašiti 15 mm za mandibulu i 12 mm za maksilu. Ako se on uklapa u dužu konstrukciju, idealno bi bilo da su implantati koji nose konstrukciju razdvojeni (31, 32).

Kod umetnutoga sedla (Kennedy klasa III) smjernice su slične. Implantoprotetski nadomjestak potrebno je uklopiti u habitualnu okluziju i omogućiti mu aksijalni prihvat sila. Prilikom blagog zagriža ne bi trebalo biti kontakta na nadomjestku (blaga infraokluzija od 30 μm) te bi on tek prilikom jakoga zagriža trebao doći u kontakt s antagonističkim zubima. U funkcijskim kretnjama kontakt ne bi trebao biti ostvaren, osim u situacijama kad nedostaje očnjak ili je on prisutan, ali parodontološki kompromitiran. U tim situacijama preporučuje se ostvariti koncept grupne funkcije. U slučaju većega raspona i broja implantata kojima se nadomješta i očnjak, implantate valja postaviti u trokutastu poziciju kako bi se smanjile štetne

rotacijske sile i eliminirali momenti sila koji nastoje rotirati konstrukciju prilikom vođenja u laterotruzijskim kretnjama (31).

3.3. Okluzijska koncepcija na očnjacima

Ako nedostaje jedan zub u čeljusti kad se postavlja samostalni implantat koji nosi fiksnoprotetski rad, potrebno je osigurati aksijalno opterećenje kako bi se sile optimalno prenosile i distribuirale. Nadomjestak je potrebno ostaviti u blagoj infraokluziji od 30 μm kako bi se spriječio nastanak preopterećenja. Tako je on prilikom blagog zagriza izvan kontakta, a u kontakt dolazi tek prilikom jakoga zagriza. Kako bi se osigurala dugotrajnost nadomjestka, a također i preveniralo preopterećenje, prilikom vođenja u funkcijskim kretnjama valjalo bi ga izostaviti jer se tako smanjuje mogućnost nastanka smičnih sila. Isto tako, aproksimalni kontakti trebaju biti čvrsti kako bi stabilizirali nadomjestak i onemogućili njegovu rotaciju u meziodistalnom smjeru (33).

Postoje različita mišljenja o postupcima prilikom nadomještanja očnjaka. Optimalno je rješenje zaseban implantat u poziciji očnjaka zajedno sa suprastrukturuom uklopiti u stabilnu grupnu funkciju, kako bi se sile, osim na implantat, distribuirale i na okolne zube i njihov parodontni ligament. Međutim, u nekim situacijama, kad pretkutnjaci nisu pogodni za prihvat lateralnih sila, može se primijeniti vođenje očnjakom. Brojna istraživanja govore u prilog povećanoga rizika od popuštanja pričvrsnoga vijka na očnjaku koji samostalno vodi laterotruzijsku kretnju (38, 39). U svakom slučaju, kod samostalne je krunice okluzijsku plohu potrebno reducirati i smanjiti nagib kvržica. Samostalni nadomjestak na implantatima potrebno je uklopiti u postojeću habitualnu okluziju uz minimalan i optimalan prihvat sila (31).

4. TEHNIKE PLANIRANJA OKLUZIJE

Dobra komunikacija između terapeuta i zubnoga tehničara, kao i terapeuta i pacijenta, uvelike utječe na estetski i funkcionalno uspješan ishod protetske terapije. Kako je pacijent krajnji sudac uspjeha, važno je da i on i terapeut usklade očekivanja od budućega nadomjestka. Sam terapeut dužan je na početku terapije jasno ukazati pacijentu na ishod koji može očekivati. U tom pogledu mogu se javiti nesporazumi budući da pacijenti nerijetko zahtijevaju i rješenja koja nemaju medicinsko opravdanje. Kako bi se olakšala komunikacija i spriječio takav nesporazum, pacijentu se može vizualizirati cilj terapije digitalnim dizajnom i/ili na konkretan način pomoću postupka wax upa na sadrenim modelima pacijenta (34, 35, 36).

4.1. Klasično navoštavanje (wax up)

Dijagnostičko navoštavanje predstavlja postupak modelacije planiranoga nadomjestka iz bijelog voska na modelu, kako bi se predvidio optimalan estetski i funkcijski rezultat te ukazalo na to koje su kliničke i laboratorijske mjere potrebne za njegovo postizanje (34, 36, 37). U mnogim estetski složenim slučajevima taj je dijagnostički alat nezamjenjiv (36). On pomaže u odabiru odgovarajuće preparacije, a pomoću njega često se mogu otkriti dodatni potrebni pretprotetski zahvati koji se nisu uočavali samim kliničkim pregledom, kao što su endodontsko ili ortodontsko liječenje (34, 36). Isto tako, može služiti kao vodič za brušenje zuba, pomaže pri analizi okluzijskih odnosa, pomoću njega može se odrediti i najpovoljniji oblik i položaj nadomjestka, a kako omogućuje procjenu raspoloživoga prostora, olakšava i odabir vrste nadomjestka (34).

Već je spomenuta sama uloga wax upa u komunikaciji između terapeuta, tehničara i pacijenta. Naime, on predstavlja trodimenzionalni voštani model koji oponaša željeni oblik zuba nakon terapije te su u ovoj fazi moguće modifikacije do potpunoga prihvatanja predložene terapije. Isto tako, pomoću njega se može izraditi i privremeni nadomjestak. Preko modela s wax upom uzima se otisak silikonom ili se napravi kalup od prešane folije. Dobiveni silikonski ključ ili kalup ispuni se bisakrilat kompozitom te se postavi preko zuba u ustima. Nakon polimerizacije dobiva se privremeni nadomjestak koji predstavlja prototip definitivnoga protetskog rada (34).

Wax up u pravilu izrađuje zubni tehničar u laboratoriju te se zato uzima otisak u ustima pacijenta. Preporučljivo je da terapeut dublirani model ostavi nepromijenjen kao buduću referenciju i za usporedbu kad pacijentu treba objasniti plan terapije (36). Poželjno je da

kliničar usmeno i pomoću oznaka na otisku prenese što više podataka kako bi olakšao rad zubnom tehničaru. Postojeći zubi se, ovisno o obliku i položaju, ili preoblikuju voskom ili se, prema potrebi, ubrušava model na određenim područjima (34).

Klinička vrijednost dijagnostičkoga navoštavanja ne može se dovoljno naglasiti. Njime se potvrđuje da terapeut razumije pacijentove želje te mu pomaže ukazati na ograničenja prije bilo kojega zahvata kako bi se kasnije izbjegle različite frustracije kako pacijenta, tako i samog liječnika. Stoga je vrlo koristan u dvojbenim situacijama. Većina pacijenata cijeni tu mogućnost, njome se podiže njihova motivacija i želja za suradnjom, posebice ako je predložena terapija dugotrajna ili zahtijeva veći broj dolazaka. Isto tako, pomaže pacijentu bolje shvatiti i sudjelovati u planiranju terapije te izraziti vlastite želje i komentirati prijedloge terapeuta (35).

4.2. Planiranje i izvedba potpomognuta računalima

CAD/CAM je akronim engleskih riječi computer-aided design/computer-aided manufacture i u stomatologiji omogućava računalnu modelaciju i računalnu izradu protetskih nadomjestaka (38).

Kako bi se dobila osnova za planiranje terapije, koristi se skener za snimanje digitalne slike pacijentova lica. Trodimenzionalni prikaz početne situacije ima prednost u odnosu na konvencionalnu fotografiju jer omogućuje analizu situacije iz različitih kutova zbog čega se može dobiti potpuniji ukupni dojam. Pomoću CAD/CAM sustava provodi se digitalno dijagnostičko navoštavanje. U tom koraku određuju se položaji, duljine, veličine i oblici zuba na temelju funkcijskih i estetskih kriterija. Modul "digitalni artikulatork" koristi se za provjeru statičke i dinamičke okluzije. U tom se postupku provjeravaju i ekstraoralni estetski parametri. Zatim se u softveru uz pomoć CAD/CAM tehnologije dizajniraju segmenti za izradu mock upa od PMMA. Mock up se zatim isproba u ustima te se ustanovi je li zadovoljavajući u pogledu funkcije i estetike. U toj je fazi još uvijek moguće modificirati nadomjestke bez ikakvih problema.

Prihvati li pacijent novu situaciju, mock up može poslužiti kao predložak za izradu trajnog nadomjestka u nastavku terapije.

Nakon potrebnih preparacija u ustima, može se uzeti otisak intraoralnim skenerom, ili se uzimaju konvencionalni otisci, koji se zatim izlijevaju u laboratoriju i nakon toga digitaliziraju intraoralnim skenerom. Također, može se odrediti i boja prepariranih zuba kako

bi se u konačnici postigla željena boja nadomjestka, što je posebno važno kod potpuno keramičkih nadomjestaka kod kojih boja podloge može utjecati na optička svojstva nadomjestka.

Privremeni nadomjestci izrađuju se pomoću CAD/CAM tehnologije. Svi se nadomjestci prilagode na mock up u skladu s brušenjem i izglođu u monolitnom obliku od PMMA.

Trajni nadomjestci izrade se zatim na temelju prethodno kreiranog mock upa. U ovoj fazi mogu se uključiti i konvencionalne tehnike navoštavanja jer vrhunski estetski rezultati još uvijek zahtijevaju određenu manualnu vještinu, dok je drugi izbor izrada digitalno dizajniranih nadomjestaka. Oni se nakon toga izrađuju pomoću CAD/CAM tehnologije.

Digitalna tehnologija, primjerice, u obliku skenera lica, velika je pomoć u postupku planiranja terapije. Minimalno invazivni pristupi pomoću CAD/CAM tehnologije pridonose postizanju predvidljivoga, estetski prihvatljivog, ekonomičnog i učinkovitog rezultata (38).

4.3. Hibridne metode

U posljednje vrijeme razvijen je novi sustav koji svijetu stomatologije nudi brojne mogućnosti. Ova najnovija tehnologija trebala bi pacijentu i terapeutu dati uvid u to kako će rezultati terapije izgledati u budućnosti. Model s wax upom se digitalizira, dobije se 3D model preko kojeg se superponiraju zubi prirodnog oblika iz tzv. "knjižnice zuba". Pomoću softvera terapeut superponira digitalni dizajn nadomjestka sa snimkama pacijenta u kretnjama. Pacijent zatim ishod terapije može vidjeti u realnom vremenu, što mu uvelike pomaže u vizualizaciji rezultata terapije.

5. RASPRAVA

Gubitak zuba razmjerno je česta pojava. Može nastati zbog opsežne karijesne lezije, traume, neuspjeha endodontske terapije ili parodontitisa.

U prošlosti su proteze i fiksni nadomjestci bili standardi kojima su se popunjavali prazni prostori, međutim posljednjih su godina implantati postali njihova popularnija alternativa. To se može pripisati činjenici da daju lijep, estetski rezultat. No, nadomještanje izgubljenoga zuba je više od kozmetičkoga zahvata.

Pacijenti najčešće dolaze u ordinaciju zbog narušene estetike u interkaninom segmentu, jer je to vidljivi dio usne šupljine pa narušava i sklad i ljepotu lica. Gubitak prednjega zuba, osim fizičkoga nedostatka, uzrokuje i duševne traume te je bitan psihosocijalni hendikep, pogotovo u mlađih pacijenata. Stoga tijekom terapije treba paziti na psihičke reakcije pacijenata, uvažiti njihovo mišljenje, no istodobno biološka ravnoteža žvačnoga sustava mora ostati očuvana budući da, osim estetskoga uzrokuje i fonetske i funkcijske probleme. Fonetski problemi nastaju kad su narušeni funkcijski i anatomske odnosi u usnoj šupljini. Kod izgovora konsonanata važan je ispravan odnos jezika prema donjima i gornjim prednjim zubima i usnama. Ukoliko se taj odnos poremeti, bilo u horizontali ili vertikali, izgovor se mijenja i postaje nejasan (29).

Gubitkom stražnjega zuba također se događaju promjene na susjednim zubima i tkivima. Kost na mjestu izvađenoga zuba se razgrađuje, susjedni zubi naginju se u prazan prostor, a zubi antagonisti izrastaju. Dugoročno, zbog nepravilnoga opterećenja na preostale zube, oni također postaju pomični, a osim toga trpe i žvačni mišići te posljedično dolazi do promjena i bolova u čeljusnome zglobu. Izgubljeni zub nije izoliran problem i treba ga što prije nadoknaditi kako bismo uspostavili optimalne uvjete, vratili žvačnu funkciju i spriječili navedene posljedice nedostatka zuba.

Jednom kad se zub izgubi, alveolarna kost oko njega počinje se resorbirati što može dovesti do promjene strukture cjelokupnoga lica, uključujući čeljusti, zglobove i mišiće. Ova pojava pak rezultira poteškoćama u žvakanju i nezadovoljavajućom nutricijom.

Glavna je zadaća implantoprotetske terapije nadomještanje izgubljenih zuba i žvačnih jedinica, vraćajući tako pacijentu normalnu funkciju govora i žvakanja, što posljedično pozitivno utječe na njegovo samopouzdanje.

Da bi se ostvarila dugotrajnost ishoda, potrebno je poštivati određena pravila i pratiti smjernice te izbjegavati potencijalno rizične situacije prilikom planiranja terapije.

Važno je u obzir uzeti okluzijski plan, jer optimalnom okluzijom sprječavamo nastanak preopterećenja, odnosno svodimo mogućnost komplikacija na najmanju moguću razinu. Kako bismo pravilno isplanirali idealan okluzijski koncept, moramo u obzir uzeti veličinu bezuboga prostora, visinu budućega nadomjestka, broj zuba koji se nadomješta, intenzitet i trajanje sile koje pacijent proizvodi.

Uvijek treba stremiti protetski vođenoj implantaciji pri čemu se implantati smještaju na idealnu poziciju za funkciju.

Kako je implantoprotetski nadomjestak, prilično statičnoga karaktera, smješten u dinamične uvjete usne šupljine koji podrazumijevaju mobilnost, migraciju i trošenje zubi, potrebne su redovite kontrole i, ako to situacija zahtijeva, naknadno usklađivanje okluzije kako ne bi došlo do preopterećenja.

Ugradnja implantata odvija se u nekoliko koraka. Ukoliko nema nikakvih smetnji, terapeut najprije usidri implantat na mjesto u čeljusti na koje želi smjestiti budući zub. Tri do šest mjeseci nakon toga, kad završi vrijeme oseointegracije, može nastaviti s terapijom i tad se na prethodno postavljeni implantat fiksira nadomjestni zub.

Međutim, često situacija nije tako jednostavna pa se treba poslužiti nekima od kirurških tehnika povećanja i/ili održavanja volumena kosti. Zbog fiziološke resorpcije kosti alveolarnoga grebena nakon gubitka zuba često nastaju atrofije takvih razmjera da nije moguća postava dentalnoga implantata bez prethodne augmentacije kosti. Posebna važnost pridaje se lateralnim segmentima pri čemu situaciju dodatno kompliciraju blizina maksilarnoga sinusa u gornjoj čeljusti te mandibularnoga živca u donjoj čeljusti. Nedovoljnu visinu ponekad možemo nadoknaditi i primjenom kratkih implantata proširenoga promjera, kojima povećavamo kontaktnu površinu koja sudjeluje u oseointegraciji.

Osim fiziološke resorpcije kosti gubitak kosti može nastati i zbog drugih razloga, kao što je trauma.

Punjenje ekstrakcijskih alveola neposredno nakon ekstrakcije zuba (eng. socket preservation) pomaže u održavanju volumena te, u idealnome slučaju, zaustavlja ili smanjuje resorpciju kosti nakon gubitka zuba, ili je barem reducira na prihvatljivu količinu do implantološke terapije (40).

U današnje vrijeme se, zajedno s materijalima za augmentaciju kosti, koriste i membrane temeljene na principu vođene regeneracije tkiva. Membrane predstavljaju mehaničku prepreku koja se postavlja preko koštanoga defekta kako bi onemogućila migraciju epitela i

vezivnoga tkiva gingive u područje kirurške rane i time omogućila nesmetanu koštanu regeneraciju.

Različite kirurške tehnike omogućuju očuvanje visine i širine kosti i smanjuju njenu resorpciju. Na taj su način omogućeni uvjeti za ugradnju dentalnih implantata i njihovu povoljnu oseintegraciju.

Ugradnja implantata se generalno smatra sigurnim postupkom, međutim, kao i pri bilo kojem kirurškome zahvatu, moguće su komplikacije. Neke od komplikacija koje se mogu javiti pri samom terapijskom postupku jesu: pojačano krvarenje, oštećenje živaca, sinusa ili nosne šupljine.

Postoji još nekoliko činjenica na koje treba obratiti pažnju. Uvijek se mogu javiti infekcije. Ako se kontaminira područje oko implantata, može nastati periimplantitis koji rezultira gubitkom kosti i posljedičnim ispadanjem implantata. Postoji i mogućnost potrebe za dodatnim zahvatima (ugradnja umjetne kosti ili podizanje sinusa). Kako bi se mogućnost njihova razvoja dovela na najnižu razinu, važno je procijeniti pacijentove navike i tehnike provođenja higijene, njegovu motiviranost te razloge gubitka zubi. Loša oralna higijena smatra se kontraindikacijom za implantoprotetsku terapiju.

Unatoč svim problemima, implantati su sigurno i pouzdano rješenje. Sam postupak ugradnje ima uspješnost iznad 90 % i oni mogu uvelike poboljšati kvalitetu života. Implantati izgledaju i funkcioniraju kao prirodni zubi i ne uzrokuju probleme pri žvakanju i pričanju kao što je to slučaj s protezama. Pacijenti dobrog zdravstvenog stanja imaju bolje šanse za uspješnost implantološke terapije, no to ne znači da ljudi narušenoga zdravlja trebaju odustati od ovakvoga vida terapije. Uspješnost terapije ipak je niža kod pušača ili nekih kroničnih stanja poput dijabetesa.

Prednost implantata je u tome što se, za razliku od mostova, ne oslanjaju na susjedne zube, a time štite preostale zube od nepotrebne štete. Također se, budući da implantat imitira korijen pravoga zuba, sprječava daljnja resorpcija kosti započeta gubitkom zuba. Prema implantatima treba postupati kao i prema prirodnim zubima, besprijekornom higijenom i redovitim posjetima stomatologu.

Idealna je situacija za implantologa nedostatak jednoga zuba koji treba nadoknaditi implantatom. U rehabilitaciji se, kad nedostaje više nosača, izbjegava implantacija u području frontalnih zuba, najčešće iz estetskih razloga. Nisu pak usuglašena stajališta mogu li se u protetskim suprastrukturama povezati prirodni zubi s implantatima. Sigurno je idealno implantirati više implantata pa nakon toga izraditi pojedinačne krune ili most nošen samo

implantatima, no literatura i svakodnevna iskustva pokazuju da i protetski radovi prirodni zub – implantat traju godinama.

Kod bezubih pacijenata, ovisno o njihovim željama i financijskim mogućnostima, ima više načina na koje se može izvršiti sanacija. Kako bi se izbjeglo nošenje neugodnih totalnih proteza, pristupa se mogućnostima terapije na implantatima. Jedna od mogućnosti jest pokrovna proteza na implantatima. Najčešće se usađuju dva implantata paramedijalno i nakon oseointegracije, kao retencijski elementi, ugrađuju kugle. Takvo rješenje ima svoje prednosti i nedostatke. Prednosti su te što se ovdje radi o malom operacijskom zahvatu, postoji mogućnost implantacije kod jakih atrofija, lako je održavanje higijene oko implantata i retencijskih elemenata, rješenje je financijski prihvatljivo za pacijenta, a postoji i mogućnost prilagodbe već učinjene potpune proteze. No, bolesnik nosi protezu i iz psiholoških je razloga to glavni nedostatak takve implantoprotetske rehabilitacije.

Najkompliciraniji je zahvat u implantoprotetskoj rehabilitaciji ugradnja dovoljno implantata u bezubu čeljust za izradbu fiksnoga rada, koja bolesniku omogućuje da više ne nosi potpunu protezu. Takav postupak zahtijeva dobro planiranje, gotovo savršenu kiruršku šablonu kojom će se odrediti mjesta implantacije te na kraju, provedbu svega planiranoga operacijskim postupkom. Jedan od najčešće primjenjivanih sustava je All-on-4 koncept. All-on-4 predstavlja most koji je fiksno učvršćen vijcima na četiri posebno postavljena implantata. Implantiraju se dva okomita implantata u prednjem segmentu čeljusti te dva nagnuta implantata u stražnjim regijama, čiji otklon može iznositi do 45 stupnjeva. Nagnuti su implantati dulji, što povećava površinu dodira površine implantata i kosti te pozitivno utječe na stabilnost. Osim toga, sila koja djeluje na implantat u funkciji raspodjeljuje se na veću površinu kosti.

Koja metoda je najzahvalnija, ovisi primarno o pacijentu, njegovoj situaciji, željama i financijskim mogućnostima. Zahvaljujući širokom rasponu mogućnosti koje nudi moderna stomatologija, u dogovoru s terapeutom, svaki pacijent može naći individualno rješenje za rješavanje svojega problema.

6. ZAKLJUČAK

Nedostatak zuba predstavlja funkcijski i estetski problem i potrebno ga je nadomjestiti. Terapijske mogućnosti su višestruke, a mogu se primijeniti privremena ili trajna rješenja. Od privremenih postupaka najčešće se koriste akrilatne djelomične proteze, tzv. "žabice" koje su jeftine i brzo se naprave, no s obzirom na to da pritišću okolno meko tkivo, nisu pogodne u situaciji implantološke terapije. S početkom primjene fleksibilnih parcijalnih proteza mnoge mane klasičnih akrilatnih proteza su otklonjene. Izradom fleksibilnih mobilnih proteza nastoji se donekle dozvoliti popuštanje i izvijanje u području velike spojke i olakšati dosjed proteze preko podminiranih mjesta na grebenu kako bi se omogućila normalna funkcija.

Pri odluci o klasičnome zbrinjavanju pacijenta kojemu nedostaje jedan zub mosnom konstrukcijom, izrađuju se privremeni mostovi od akrilata, a kao trajna rješenja metal-keramički ili potpuno keramički mostovi koji se mogu sidriti obostrano ili dvostruko jednostrano. Kao jedna od opcija navodi se i privjesni most, ali samo ako se nadomješta zub lošijega biološkog značaja.

Implantoprotetska terapija je ipak najbolje rješenje, jer se radi o ugradnji nadomjestka za izgubljeni korijen, pri čemu se ne bruse okolni zubi, kost se relativno dobro stimulira, a postignuta je estetika bolja nego kod konvencionalne terapije.

7. LITERATURA

1. Monson GS. Impaired function as a result of a closed bite. *J Am Dent Assoc.* 1921;8:833-9.
2. Lindhe J, Karring T, Lang NP, editors. *Klinička parodontologija i dentalna implantologija.* Zagreb: Nakladni zavod Globus; 2004:915-930.
3. Čatović A i sur. *Klinička fiksna protetika.* Zagreb: Stomatološki fakultet; 1999:150-4.
4. Ramos V Jr, Runyan DA, Christensen LC. The effect of plasma treated polyethylene fiber on the fracture strength of polymethyl methacrylate. *J Prosthet Dent.* 1996; 76: 94-6.
5. Mito RS, Caputo AA, James DF. Load transfer abutment teeth by two non-metal adhesive bridges. *Pract Periodontics Aesthet Dent.* 1991; 3(7): 31-7.
6. Özcan M, Breuklander M H, Vallittu PK. The effect of box preparation on the strength of glass fiber-reinforced composite inlay-retained fixed partial dentures. *J Prosthet Dent.* 2005; 93 : 337-345.
7. Ribbond [internet]. [cited 2017 Aug 23]; Available from: <http://ribbond.com/Single-Visit-Bridge.php>
8. Monaco C, Ferrari M, Miceli GP, Scotti R. Clinical evaluation of fiber reinforced composite inlay FPDs. *Int J Prosthodont* 2003;16: 319 - 25
9. Vallittu PK. Survival rates of resin-bonded, glass fiber-reinforced composite fixed partial dentures with a mean follow-up of 42-months: a pilot study. *J Prosthet Dent.* 2004;91:241-7.
10. Göhring TN, Roos M. Inlay-fixed partial dentures adhesively and reinforced by glass fiber: clinical and scanning electron microscopy analysis after five years. *Eur J Oral Sci.* 2005;113:60-9.
11. Mehulić K, Mehulić M, Kos P. Kontaktna preosjetljivost na stomatološke protetske materijale- slitine. *Acta Stomatol Croat.* 2005; 39 (2): 181-7.
12. Milardović S, Viskić J, Mehulić K. Privremeni fiksnoprotetski radovi. *Sonda.* 2011; 21: 62-5.
13. Sharma A, Shashidhara HS. A review: Flexible removable partial dentures. *J Dent Med Sci.* 2014;13:58-62. 25
14. Hill EE, Rubel B, Smith JB. *Gen Dent.* 2014 Mar-Apr;62(2):32-6.
15. Wolfart S. Implantoprotetika-koncept usmjeren na pacijenta. Zagreb: Media ogled; 2015:60-9.

16. Hebel KS, Gajjar RC. Cement-retained versus screw retained implant restorations: achieving optimal occlusion and esthetics in implant dentistry. *J Prosthet Dent.*1997; 77:28-35.
17. Jansen JA. Developments in dental and maxillofacial surgical research. *J Invest Surg.* 1995;8:327-9
18. Davarpanah M, Martinez H, Kebir M, Tecucianu JF. Priručnik dentalne implantologije. Zagreb: In.Tri d.o.o.; 2006:39-56.
19. Paliska J, Božić D, Aurer A. Ishod imedijatno postavljenih implantata. *Sonda.* 2011;12(22):27-34
20. Straumann [internet]. [cited 2017 Sep 5]; Available from: <https://www.straumann.com/en/professionals.html>
21. Choi BH, Jeong SM, Kim J, Engelke W. Flapless implantology. 1st ed. Hanover Park, IL: Quintessence Pub Co; 2010:51-67.
22. Katanec D, Gabrić D. Implantacija u izraženo pneumatiziranoj gornjoj čeljusti- sinus lifting tehnike. *Sonda* 2005; 86-9.
23. Sekine H, Komiyama Y, Hotta H, Yoshida K. Mobility characteristics and tactile sensitivity of osseointegrated fixture supporting systems. In: van Steenberghe D, editor. Tissue-integration in oral and maxillo-facial reconstruction. Amsterdam: Excerpta Medica; 1986. p. 326-32.
24. Gross M. The Science and Art of Occlusion and Oral Rehabilitation. New Malden: Quintessence Publishing Co; 2015. 534p.
25. Kraljević K. Potpune proteze, 1st ed. Zagreb: Areagrafika, 2001:149-157.
26. Zarb GA, Bolender CL, Carlsson GE. Boucher's prosthodontic treatment for edentulous patients. 11th edition. Mosby, 1997, 265-70.
27. The glossary of prosthodontic terms. *J Prosthet Dent.* 2005;94:10-92.
28. Čelić R, Pandurić J, Klaić B. Razumijevanje okluzije – ključ za uspjeh oseintegracije. *Medix.* 2005;11(60/61):180-4.
29. Suvin M. Stomatološka protetika 1. Zagreb: Školska knjiga; 1979:153-9.
30. Kraljević K, Kraljević Šimunković S. Djelomične proteze. Zagreb: In-tri, 2012:265-312.
31. Rilo B, da Silva JL, Mora MJ, Santana U. Guidelines for occlusion strategy in implant-borne prostheses. A review. *Int Dent J.* 2008;58(3):139-45.
32. Wolfart S, Heydecke G, Luthardt RG, Marré B, Freesmeyer WB, Stark H. Effects of prosthetic treatment for shortened dental arches on oral health-related quality of life, self-

- reports of pain and jaw disability: results from the pilot-phase of a randomized multicentre trial. *J Oral Rehab* 2005;32:815–22.
33. Becker W, Becker BE. Replacement of maxillary and mandibular molars with single endosseous implant restorations: a retrospective study. *J Prosthet Dent*. 1995;74(1):51-5.
34. Radić T, Sablić V, Milardović Ortolan S, Mehulić K. Wax up i mock up u fiksnoprotetskoj terapiji. *Sonda* 2012; 13 (24): 57-59.
35. GZFA Wax-up - Set-up - Mock-up - Planbare Ergebnisse für Zahnersatz und Kieferorthopädie [Internet]. [cited 2018 Jun 29]; Available from: <https://www.gzfa.de/diagnostik-therapie/cmd-craniomandibulaere-dysfunktion/drosrtherapie/wax-up/>
36. St-Pierre L, Blique M. Uloga „mock upa“ u planiranju estetske terapije. *Dental Tribune Croatian Edition* [Internet]. 2014 [cited 2018 Jun 29]; 2: [about 6-7 p.]. Available from: http://www.dentaltribune.com/htdocs/uploads/printarchive/editions/bd8f914f2689051e0e81ed5f6bcb24e_6_6-7.pdf
37. Mehadžić K; Mehulić K. Predprotetska priprema pacijenta u fiksnoj protetici. *Sonda* 2014, 28; 25-27.
38. Mundathaje M. Rodrigues S. Kabekkodu L. Fabrication of Implant Supported Fixed Dental Prosthesis Framework - CAD/CAM as a Key Player. *GSTF Journal of Advances in Medical Research (JAMR)*. 2014, 1:5
39. Ivoclar Vivadent [Internet]. [cited 2018 Sep 18]; Available from: <https://blog.ivoclarvivadent.com/dentist/en/how-augmented-reality-facilitates-dental-treatments>
40. Klein M O. Očuvanje alveola nakon ekstrakcije zuba. *Die Quintessenz*. 2014; 65(6): 693 - 01.

8. ŽIVOTOPIS

Branka Horvat rođena je 22. svibnja 1992. godine u Čakovcu. Pohađala je Osnovnu školu Draškovec koju je završila 2006. godine te je iste godine upisala Gimnaziju Josipa Slavenskog. 2010. godine završila je srednju školu u Čakovcu i upisala Stomatološki fakultet Sveučilišta u Zagrebu. Od 2015. godine asistira u privatnoj ordinaciji dentalne medicine. Stručnu praksu odrađuje u Domu zdravlja Zagreb Zapad.