

Mogućnosti mobilno-protetske sanacije potpune bezubosti kod pacijenata s resorbiranim alveolarnim grebenima

Šimić, Mirta

Master's thesis / Diplomski rad

2018

Degree Grantor / Ustanova koja je dodijelila akademski / stručni stupanj: **University of Zagreb, School of Dental Medicine / Sveučilište u Zagrebu, Stomatološki fakultet**

Permanent link / Trajna poveznica: <https://um.nsk.hr/um:nbn:hr:127:428165>

Rights / Prava: [Attribution-NonCommercial 3.0 Unported / Imenovanje-Nekomercijalno 3.0](#)

Download date / Datum preuzimanja: **2025-01-19**



Repository / Repozitorij:

[University of Zagreb School of Dental Medicine
Repository](#)





SVEUČILIŠTE U ZAGREBU
STOMATOLOŠKI FAKULTET

Mirta Šimić

**MOGUĆNOSTI MOBILNO-PROTETSKE
SANACIJE POTPUNE BEZUBOSTI KOD
PACIJENATA S RESORBIRANIM
ALVEOLARNIM GREBENIMA**

Diplomski rad

Zagreb, 2018.

Rad je ostvaren na Stomatološkom fakultetu Sveučilišta u Zagrebu, Zavod za mobilnu protetiku

Mentor rada: doc. dr. sc. Sanja Peršić Kiršić, Stomatološki fakultet Sveučilišta u Zagrebu

Lektor hrvatskoga jezika: Ivanka Tomić, profesorica hrvatskog jezika i književnosti

Lektor engleskoga jezika: Elena Žugec, profesorica hrvatskog i engleskog jezika i književnosti

Sastav Povjerenstva za obranu diplomskoga rada:

1. _____
2. _____
3. _____

Datum obrane rada: _____

Rad sadrži: 35 stranica

14 slika

1 CD

Osim ako nije drukčije navedeno, sve ilustracije (tablice, slike i dr.) u radu su izvorni doprinos autora diplomskoga rada. Autor je odgovoran za pribavljanje dopuštenja za korištenje ilustracija koje nisu njegov izvorni doprinos, kao i za sve eventualne posljedice koje mogu nastati zbog nedopuštenog preuzimanja ilustracija odnosno propusta u navođenju njihovog podrijetla.

Zahvala

Zahvaljujem svojoj mentorici doc. dr. sc. Sanji Peršić Kiršić na pomoći, izdvojenom vremenu, ustupljenim fotografijama i korisnim savjetima tijekom izrade diplomskog rada.

Zahvaljujem svojim roditeljima i sestri koji su me svojom ljubavlju, razumijevanjem i savjetima pratili tijekom mogega školovanja.

Zahvaljujem svojim prijateljima i kolegama koji su sa mnom prolazili ispite i sudjelovali u najljepšim, ali i najtežim danima studiranja.

Na kraju, zahvaljujem svome Marku koji je uvijek uz mene.

Mogućnosti mobilno-protetske sanacije potpune bezubosti kod pacijenata s resorbiranim alveolarnim grebenima

Sažetak

Standardna i najčešća terapija potpune bezubosti izrada je potpunih proteza. Predstavlja složen biomehanički problem ovisan o anatomsko-morfološkim osobitostima ležišta, fiziološkom i psihološkom stanju pacijenta, fizičkom i mentalnom kapacitetu, odnosno volji i motivu pacijenta za prihvaćanje proteze. Gubitak zuba uzrokuje niz promjena, između ostalog dovodi i do resorpcije alveolarnoga grebena, koju povezujemo s raznim lokalnim i sustavnim čimbenicima kao što su starost i spol pacijenta, razna patološka stanja kao i hormonska neuravnoteženost i tako dalje. Koliko će se kost nakon gubitka zuba resorbirati ovisi o kvaliteti, veličini i obliku grebena, hvatištu mišića te ne iznosi jednako na svim dijelovima kosti. Resorpciju bezuboga alveolarnoga grebena povezujemo i s nošenjem mobilno-protetskih nadomjestaka. Veća je u nositelja potpune proteze s potpunim gingivalnim opterećenjem u odnosu na djelomične s dento-gingivnim opterećenjem, pogotovo u slučajevima neodgovarajućih totalnih proteza i nezadovoljavajuće oralne higijene. Rehabilitacija bezubog pacijenta s opsežnom resorpcijom alveolarnog grebena je otežana i protetski je izazov. Zbog nepostojanja dovoljne potpore preostalog koštanog tkiva onemogućeno je pravilno funkcioniranje klasičnih potpunih proteza pa se one u takvim slučajevima retiniraju implantatima koji smanjuju rotacijske kretnje i poboljšavaju žvačnu funkciju. Nemogućnost ugradnje standardnih implantata na izbor ostavlja jedino mini dentalne implantate (MDI) koji zahtijevaju debljinu kosti u vestibulo-oralnom smjeru od samo 3 mm, uz odgovarajuću visinu i kvalitetu kosti. U takvim slučajevima, MDI zbog svog uskoga promjera igraju ključnu ulogu; osiguravaju bolju retenciju i podupiranje proteza u odnosu na konvencionalne proteze, a ujedno i smanjuju daljnju resorpciju rezidualnih alveolarnih grebena.

Ključne riječi: potpuna bezubost, resorpcija alveolarnih grebena, potpune proteze, standardni implantati, mini dentalni implantati (MDI)

Prosthodontic removable treatment solutions in edentulous patients with atrophic alveolar ridges

Summary

Standard, and most common treatment for edentulous patients is the complete denture. It presents a biomechanical problem depending on anatomical and morphological characteristics of the jawbone, and patient's willingness and motivation to accept denture. The loss of natural teeth causes, among other things, alveolar ridge atrophy, because of various factors, such as patient's age and gender, or different pathological states, hormonal disbalance, etc.

Bone atrophy, after the loss of a tooth depends on size, shape and quality of the ridge, muscle attachment, and it is different for different parts of the bone. Atrophy of edentulous alveolar ridge also depends on removable dental prosthesis. The resorption is better in case of complete denture with complete, gingival attachment, especially in cases of inadequate complete denture, or unsatisfactory dental hygiene.

The lack of supporting bone structure disables proper function of conventional dentures so they need to be retained by implants which help reduce rotational movements and improve chewing ability. The inability of placing standard implants, introduces mini dental implants (MDI). For the implantation of MDI, 3 mm thickness of the bone in vestibular-oral orientation is sufficient, with proper length and quality of the bone. It also ensures better retention and support of the denture compared to the conventional denture, and it reduces further atrophy of residual alveolar ridges.

Keywords: complete edentulism, alveolar ridge atrophy, complete denture, standard dental implants, mini dental implants (MDI)

SADRŽAJ

1. UVOD	1
2. MOGUĆNOSTI MOBILNO-PROTETSKE SANACIJE POTPUNE BEZUBOSTI KOD PACIJENATA S RESORBIRANIM ALVEOLARNIM GREBENIMA	3
2.1. Građa i funkcija koštanog tkiva.....	4
2.2. Promjene uzrokovane gubitkom zuba	5
2.3. Bezubi alveolarni greben.....	9
2.3.1. Resorpcija alveolarnoga grebena nakon gubitka zuba	9
2.3.2. Klasifikacija bezuboga grebena s obzirom na resorpciju kosti	10
2.4. Terapijske mogućnosti sanacije potpune bezubosti	12
2.4.1. Klasična potpuna proteza	12
2.4.1.1. Ležište potpune proteze.....	12
2.4.1.2. Retencija i stabilizacija potpune proteze	13
2.4.1.2.1. Retencija gornje potpune proteze	13
2.4.1.2.2. Problem retencije donje potpune proteze	13
2.4.1.3. Povezanost resorpcije alveolarnoga grebena s mobilno-protetskom terapijom	15
2.4.2. Proteza retinirana implantatima	17
2.4.2.1. Implantati standardnih dimenzija za retenciju potpune proteze.....	18
2.4.2.2. Mini dentalni implantati (MDI).....	19
2.4.2.2.1. Indikacije za mini dentalne implantate.....	20
2.4.2.2.2. Prednosti mini dentalnih implantata.....	22
2.4.2.2.3. Nedostatci mini dentalnih implantata.....	22
2.4.3. Ostalo	23
3. RASPRAVA.....	24
4. ZAKLJUČAK	27
5. LITERATURA.....	29
6. ŽIVOTOPIS	34

Popis skraćenica

MDI – mini dentalni implantati

% – posto

TMZ – temporomandibularni zglob

TMP – temporomandibularni poremećaj

g – gram

mm – milimetar

SLA – pjeskarena i kiselinom jetkana površina

Ti – titanij

Al – aluminij

V – vanadij

ITI – Internacional Team for Implantology

N – Newton

cm² – kvadratni centimetar

1. UVOD

Unatoč jačanju svijesti suvremenoga čovjeka o važnosti održavanja oralne higijene i sve jačem zamahu preventivne stomatologije, gubitak svih prirodnih zuba još je uvijek čest intraoralni nalaz. Najviše pogađa nerazvijene zemlje gdje prevencija i načini liječenja nisu dostatni, no problem potpune bezubosti prisutan je i u razvijenijim zemljama gdje liječenje posljedica gubitka svih zuba postaje funkcijski i estetski sve zahtjevnije, a time i skuplje. Dva najčešća razloga gubitka zuba su karijes i parodontne bolesti, koje svrstavamo i u najraširenije bolesti suvremenoga čovjeka. Nepravovremeno liječenje uzrokuje gubitak zuba što dovodi do narušavanja okluzijskih odnosa te posljedičnih promjena na parodontu preostalih zuba i ostalim dijelovima stomatognatnoga sustava sastavljanoga od gornje i donje čeljusti, temporomandibularnoga zgloba, žvačnih mišića i organa u usnoj šupljini (1,2).

Gubitak jednoga ili više zuba narušava sklad te potpuno i uravnoteženo funkcioniranje stomatognatnoga sustava. Dolazi do čitavog niza promjena na alveoli, susjednim zubima, zubima antagonistima, visini zagriža, međusobnom položaju gornje i donje čeljusti, aktu gutanja, fonaciji te temporomandibularnom zglobu. Također, dolazi i do morfoloških promjena bezuboga grebena (1). Resorpcija kosti nakon ekstrakcije zuba kronična je, progresivna i kumulativna bolest pregradnje kosti. Puno je brža prvo vrijeme nakon ekstrakcije i pretežno je lokalizirana na područje hrpta bezuboga grebena. Opsežno je resorbiran greben problem jer dodatno otežava pacijentovu protetsku rehabilitaciju (1, 3-7).

Svrha je ovoga rada prikaz mogućnosti mobilno-protetskih terapija potpune bezubosti kod pacijenata s resorbiranim alveolarnim grebenima, od izrade konvencionalnih potpunih proteza do proteza retiniranih na implantatima standardnih dimenzija i uskim implantatima, takozvanim mini dentalnim implantatima (MDI).

**2. MOGUĆNOSTI MOBILNO-PROTETSKE SANACIJE POTPUNE BEZUBOSTI
KOD PACIJENATA S RESORBIRANIM ALVEOLARNIM GREBENIMA**

2.1. Građa i funkcija koštanog tkiva

Koštano tkivo karakteriziraju konstantni dinamični procesi resorpcije, preslagivanja i formiranja pod kontrolom kordiniranih aktivnosti koštanih stanica osteoklasta i osteoblasta (8).

U makroskopskoj građi čeljusnih kostiju razlikujemo vanjski kompaktni ili kortikalni dio i unutrašnji spužvasti ili spongiozni dio. Kortikalis je organiziran u koštane cilindre kroz koje prolaze kapilare i živci, a zovu se Haversovi kanali, međusobno spojeni transverzalnim Volkmannovim kanalićima. Kompaktni korteks čini oko 85% ukupne količine kosti u tijelu, za razliku od spongiozne trabekularne kosti koja čini 15% ukupne količine. Spongiozni dio sastoji se od koštanih gredica između kojih je koštana srž. To je prostor ispunjen krvnim žilama, živcima i različitim vrstama stanica (8).

Glavne su funkcije koštanoga tkiva u ljudskom organizmu strukturna potpora mišićima s kojima čine lokomotorni sustav, protektivna uloga u zaštiti važnih organa te sudjelovanje u metabolizmu kalcija (8).

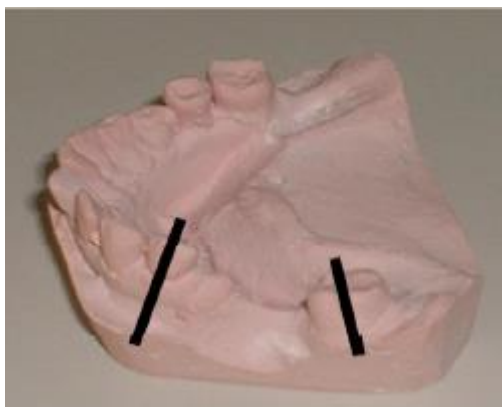2.2. Promjene uzrokovane gubitkom zuba

Gubitak zuba dovodi do niza promjena koje zahvaćaju:

1. Preostale zube

Narušavanje kontinuiteta i integriteta zubnoga luka dovodi do promjena na susjednim zubima. Susjedni zubi nakon gubitka kontaktnih točaka imaju sklonost nagnjanju, rotaciji i pomicanju u slobodan interokluzijski prostor. Zubi koji su mezijalno od mjesta ekstrakcije nagnju se distalno, a zubi koji su distalno od mjesta ekstrakcije nagnju se mezijalno (Slika 1.). Novonastali položaj zubi pogoduje stvaranju prostora koji imaju predispoziciju za nastanak karijesa jer je njihovo održavanje teže i nepristupačnije i time pogodnije za nakupljanje hrane i naslaga, te razvoj parodontne bolesti koja je inicirana nastankom parodontnih džepova nagnutih zubi (9).

Osim na susjednim zubima istoga, promjene zahvaćaju i antagonističke zube suprotnoga zubnog niza. Oni „tražeći antagonistički kontakt“ elongiraju, tj. putuju u prazan prostor suprotne čeljusti. Posljedica je elongacije produljena klinička kruna i otvaranje furkacije korijena zuba u situacijama kad elongaciju ne prati apozicija kosti (9).



Slika 1. Distalno i mezijalno nagnjanje krune zuba zbog gubitka susjednog zuba. Preuzeto s dopuštenjem autora: doc. dr. sc. Sanja Peršić Kiršić.

2. Čeljusti

Gubitak zuba u čeljusti uzrokuje resorpciju koštanoga tkiva koja je kronične i progresivne naravi. Kada je uzrok resorpcije gubitak zuba, govorimo o direktnoj resorpciji kao fiziološkoj reakciji na gubitak funkcije i neaktivnost, odnosno o indirektnoj resorpciji kad je uzrok djelovanje mišića bezuboga prostora (9). Resorpcija kosti naziv je za kvantitativno i kvalitativno smanjenje kosti uzrokovano različitim fiziološkim ili patološkim procesima, odnosno stanjima (10).

Razni su čimbenici koji dovode do resorpcije alveolarnoga grebena: periapikalna ili paradontna infekcija, trauma zubi ili sama trauma pri ekstrakciji (10). Najlakše ćemo ih sagledati ako ih podijelimo na lokalne i sustavne. Njihovo zajedničko djelovanje pridonosi ubrzanju resorpcije koštanoga tkiva gornje ili donje čeljusti.

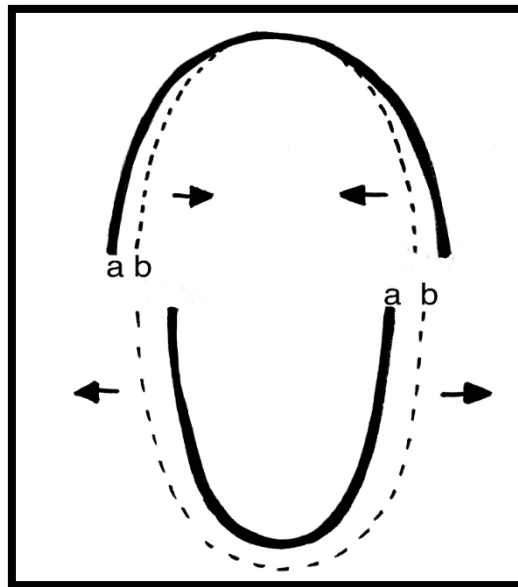
Lokalni čimbenici:

- uvjet nakon vađenja jednog ili više zuba (kakvoća, veličina i oblik rezidualnoga grebena, hvatište mišića i slično)
- trajanje bezubosti
- žvačni stres koji se prenosi s proteze na bezubi greben.

Sustavni čimbenici:

- dob i spol pacijenta
- smanjen unos kalcija hranom u organizam
- poremećen metabolizam kalcija i fosfata u organizmu
- osteoporotične promjene u cijelom koštanom sustavu
- hormonska neuravnoteženost (11).

Resorpcija je različita ovisno o lokaciji pa gornja i donja čeljust osim različitoga stupnja imaju i različit smjer resorpcije (Slika 2.). Resorpcija alveolarnoga nastavka maksile slabijega je stupnja i odvija se centripetalno (izvana prema unutra). Za razliku od maksile, resorpcija mandibule je većega stupnja i odvija se centrifugalno (iznutra prema van). Maksila se sužuje i postaje manja (koncentrično sužavanje) dok se mandibula širi i veća je od maksile (ekscentrično širenje). Razlike u smjeru resorpcije dovode do nerazmjera u veličini čeljusti. Sredina se bezuboga grebena kod maksile premješta vestibularno, a u mandibule oralno (1, 12).



Slika 2. Grafički prikaz odnosa luka bezube maksile i mandibule: a – prije resorpcije, b – nakon resorpcije kosti

Resorpcijski procesi nakon gubitka zuba u mandibuli različitoga su toka koji povećava već prisutnu razliku u oblicima donje čeljusti. Maksimalno resorbirana mandibula na lateralnim dijelovima izvana seže do lineae obliquae externae, a s unutrašnje strane do lineae milohyoideae. Na tim mjestima, kao i na bradi, kost se ne resorbira jer je funkcijski podražena hvatištima mimičnih mišića. Svi ostali predjeli izloženi su resorpciji (12).

3. Mišići

Gubitak zuba može dovesti do hipertrofije jezika koji više nema zapreke pa ulazi u neutralan prostor, prekriva bezube grebene. U starijih ljudi kao posljedica neaktivnosti i nepravovremene izrade potpunih proteza javlja se atrofija mišića (9).

4. Temporomandibularni zglob (TMZ)

Promijenjen je međusobni položaj gornje i donje čeljusti jer dolazi do naginjanja i rotacije susjednih zubi i izrastanja antagonista iz alveole u prazan prostor što posljedično snižava visinu zagrizava i često dovodi do infekcije kutova usana. Nepotpuni zubni lukovi gornje i donje čeljusti, a time i loša okluzija, narušavaju fiziološki položaju TMZ-a unutar zglobne jamice. U konačnici, pomak kondila unatrag unutar zglobne jamice i prednji pomak diska dovode do

možnosti nastanka temporomandibularnih poremećaja (TMP). Javljaju se smetnje u kretanjama čeljusti, pritisak na disk ili njegova atrofija, artroza zgloba i tako dalje. (1,9).

5. Opće zdravlje i kvaliteta života

Studije pokazuju kako kod pojedinca na njegovu mastikatornu funkciju bitno utječe broj izgubljenih, ali i položaj preostalih zubi (13). Osim što intaktni žvačni sustav pozitivno djeluje na psihi pojedinca i omogućuje potpunu slobodu u odabiru prehrane, kod kompromitiranih pojedinaca izbor prehrane je ograničen i utječe na opće zdravlje čovjeka. Iz prethodnoga se može izvući jasna i jaka poveznica između oralnoga zdravlja i ukupne kvalitete života (14, 15).

2.3. Bezubi alveolarni greben

Bezubost je naziv za stanje pacijenta koji je izgubio pojedine zube, skupinu zubi ili sve zube gornjeg i donjeg zubnog niza (potpuna bezubost). Najčešće gubitak zuba uzrokuju karijes koji nastaje zbog loše oralne higijene i neredovitih stomatoloških pregleda ili parodontne bolesti. Do gubitka zuba može doći i zbog traume, pušenja, zračenja, sistemskih bolesti kao što je dijabetes, kulturnih normi, slabo razvijenoga sustava zdravstvene njege ili njegove nedostupnosti (16, 17).

2.3.1. Resorpcija alveolarnoga grebena nakon gubitka zuba

Alveolarni nastavak (processus alveolaris) onaj je dio čeljusti u kojem su smješteni zubi (12). Gubitkom zuba on gubi svoju funkciju i zbog svoje neaktivnosti nestaje jer se gubitkom zuba gubi i njegova periodontalna membrana čija je sposobnost formiranje kosti. Alveolarni nastavak se resorbira čim se prekine njegova opskrba krvlju koja je povezana s parodontom. Gubitak periodontalne membrane dovodi do opadanja metabolizma u alveolarnome grebenu i biokemijske reakcije resorpcije kosti uzrokovane čimbenicima aktivacije osteoklasta, prostaglandinima i humanim stimulirajućim čimbenicima resorpcije (18).

Resorpcija kosti najbrža je tijekom prve godine od gubitka zuba, nakon čega se stabilizira i polagano, ali neprekidno nastavlja (12).

Bezubim alveolarnim grebenom nazivamo koštani greben koji preostaje nakon ekstrakcije zuba. Kod dugo bezubih pacijenata nazivamo ga i rezidualnim jer je resorpcija tako progresivna da poslije nekoliko godina nema traga alveolarnom nastavku (12).

Resorpcija, osim što je individualno različita i varira od pojedinca do pojedinca, alveolarni greben snižava i suzuje ravnomjerno ili neravnomjerno, kada je resorpcija jača u vertikalnom ili horizontalnom smjeru (12). Dakle, osim gubitka vertikalne dimenzije kosti dolazi do gubitka i horizontalne dimenzije čeljusti. Resorpcija donje čeljusti odvija se u inferioanteriornom smjeru, dok se kod gornje čeljusti odvija u superioposteriornom smjeru, što za posljedicu ima prebacivanje okluzije iz klase I u klasu III, normokluziju u progeniju. Posljedica toga je naginjanje interalveolne linije prema lingvalno, što dodatno otežava uspostavljanje pravilnih međučeljskih odnosa. Gubitak zubi mijenja oblik alveolne kosti u 91 % slučajeva i izraženiji je kod žena nego kod muškaraca (19).

Različito oblika bezubih čeljusti, odnosno njihovu neujednačenu resorpciju na pojedinim dijelovima čeljusti osim primarnom razlikom u građi objašnjavamo i postupnim vađenjem zubi. Od vađenja prvoga do vađenja posljednjega zuba najčešće prođe veći vremenski razmak i od desetak godina. Općenito kažemo da su na jače resorbiranim predjelima čeljusti zubi bili i ranije izvađeni (1, 12).

2.3.2. Klasifikacija bezuboga grebena s obzirom na resorpciju kosti

Resorpcija alveolarnoga grebena kontinuiran je proces koji započinje vađenjem zuba, a traje čitavo vrijeme nošenja proteza. Između nošenja mobilno protetskih nadomjestaka i resorpcije bezubog alveolarnog grebena postoji uska povezanost koja će kasnije u radu biti i detaljnije opisana.

Bitno je naglasiti da je stupanj resorpcije bezuboga alveolarnog grebena u nositelja totalnih proteza, gdje postoji čisto gingivalno opterećenje, veći nego u nositelja djelomičnih proteza s dento-gingivnim opterećenjem gdje se žvačne sile prenose preko preostalih zuba uz pomoć sredstva za retenciju i stabilizaciju pa samim time i promjene na koštanom ležištu nisu toliko opsežne (20).

Stupanj resorpcije veći je i kod svih neodgovarajućih mobilno-protetskih nadomjestaka. Najčešće greške prilikom izrade potpunih proteza su slaba retencija i stabilizacija te pogrešno određena visina okluzije. Takve, loše izrađene proteze, doprinose pojačanoj resorpciji koštanog tkiva ležišta. Pritisak baze proteze ukoliko ne odstupa od normalne, to jest ne sprječava opskrbu kosti krvlju i ne izaziva upalu mukoperiosta, stimulira smanjenje resorpcije kosti ležišta. Svako stanje koje odstupa od normale kao i sile koje prelaze granice tolerancije dovodi do pojačane resorpcije i razaranja koštanoga tkiva (1).

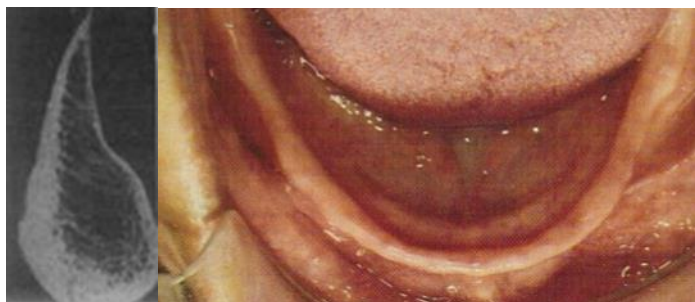Tijekom trideset godina resorbira se gotovo čitav alveolarni greben. U slučaju ekstremne resorpcije alveolarni greben nazivamo i negativnim (12).

Postoje različite klasifikacije bezuboga grebena s obzirom na resorpciju kosti. Dvije najčešće su:

- 1) klasifikacija po Atwoodu (21),
- 2) klasifikacija po Lekholmu i Zarbu (22).

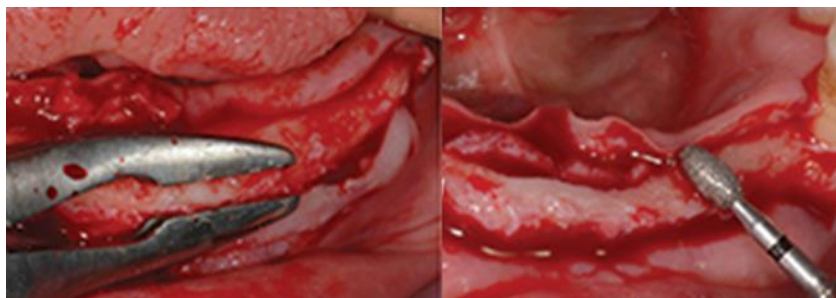
Atwood razlikuje šest klasa, od prve koja predstavlja preekstrakcijski alveolarni greben do šeste koja predstavlja negativni greben. Za Lekholma i Zarba klasa A je lijepo oblikovan greben, a klasa D negativni greben.

Greben oblika noža prema Atwoodu je klasa četiri, odnosno klasa C-w prema Lekholmu i Zarbu. Tanak je i oštar, a sastoji se od krte slabo prokrvljene kosti. Karakterističan je za donju čeljust i to njezin prednji dio, dok je u gornjoj čeljusti iznimno rijedak. Ne predstavlja dobro ležište što pacijentu onemogućuje nošenje proteze (Slika 3.).



Slika 3. Greben donje čeljusti oštar poput noža. Preuzeto s dopuštenjem autora: doc. dr. sc. Sanja Peršić Kiršić.

Katkad ga je potrebno i kirurški odstraniti. Napravi se vestibuloplastika i dezinsercija pomične sluznice ako je potrebno. Nakon odizanja režnja posebnim se kliještima odstrani dio koji je poput noža, nakon čega se uzima freza za kost i zaobli greben (Slika 4.). Ovaj kirurški postupak moguće je napraviti kao pretprotetski kirurški zahvat pripreme za donju potpunu protezu ili kao zahvat kojim dobivamo odgovarajuću širinu kosti za inserciju implantata.

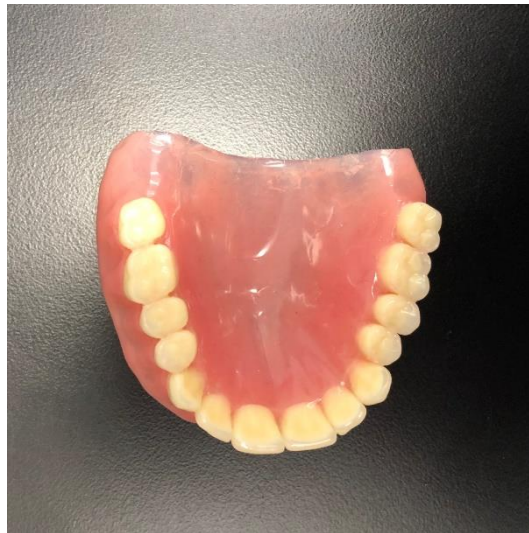

Slika 4. Kirurški postupak odstranjenja rezidualnoga grebena u obliku noža. Preuzeto s dopuštenjem autora: doc. dr. sc. Sanja Peršić Kiršić.

2.4. Terapijske mogućnosti sanacije potpune bezubosti

2.4.1. Klasična potpuna proteza

Najčešće korištena terapija potpune bezubosti je klasična potpuna proteza (Slika 5.), tj. mobilno-protetski nadomjestak kojim nadomještamo izgubljene žvačne jedinice i dijelove alveolarnoga grebena i time omogućujemo ponovno uspostavljanje izgubljenih funkcija stomatognatnoga sustava – mastikaciju, fonaciju, glutinaciju i estetiku (12). Potpune proteze nadoknađuju meka i tvrda tkiva usne šupljine, ali istovremeno neprirodno opterećuju koštanu strukturu. Njihova loša stabilizacija dodatno ubrzava resorpciju ležišta i nezadovoljstvo pacijenta. Ponekad postupno vađenje zuba, a time i posljedična neujednačena resorpcija alveolarnoga grebena, stvara dodatan problem.



Slika 5. Klasična potpuna proteza

2.4.1.1. Ležište potpune proteze

Ležište potpunih proteza čini koštano tkivo te meko tkivo koje ga prekriva. Ležište baze gornje potpune proteze čini alveolarni greben, tvrdo nepce, tuber maxillae i crista zygomaticomaxillaris. Distalno od kriste smješten je paratubarni prostor važan za retenciju potpune proteze. Ležište donje potpune čine alveolarni i milohiodini grebeni, linea obliqua externa, trigonum retromolare i fovea retromylohyoidea (12).

2.4.1.2. Retencija i stabilizacija potpune proteze

Za potpun uspjeh protetskoga liječenja neophodna je dobra retencija i stabilizacija potpunih proteza. Retencija potpune proteze je snaga kojom se proteza na ležištu opire vertikalnim silama koje je nastoje izbaciti u smjeru suprotnom njezinoj inserciji. Stabilizacija potpune proteze je snaga kojom se proteza na ležištu opire horizontalnim, rotacijskim i kosim silama. Stabilizacija osigurava funkcijsku sigurnost pacijenta za vrijeme jela i dodirnih kretnji jer sprječava lateralno ili anteroposteriorno pomicanje baze proteze (1).

Manja površina nepomične sluznice donje čeljusti, veća izloženost mandibule jakim jezičnim mišićima te veličina protezne baze koja je manja i uža kod donje potpune proteze u odnosu na gornju, razlike su koje uvjetuju odvojen pristup problemu retencije gornje i donje potpune proteze (12).

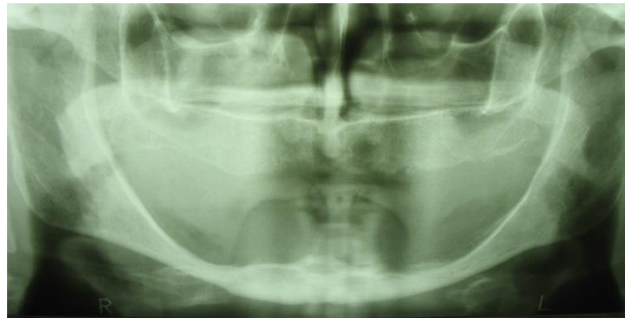
2.4.1.2.1. Retencija gornje potpune proteze

U retenciji gornje totalne proteze najvažniji faktori su ventilni učinak (negativniji tlak ispod proteze u odnosu na okolinu) i adhezija (privlačna sila između dva tijela koja se dodiruju i koja su u tijesnom kontaktu), ali na nju utječe i mehanička retencija uvjetovana anatomskim oblikom čeljusti (podminiranost grebena), gravitacija (što lakša proteza), ljepljivost sline (gusta viskozna slina bogata mukoproteinima pojačava adheziju, a rijetka smanjuje), odnos prema okolnim mišićima, psihološka adaptacija pacijenta na protezu da ju ne osjeća kao strano tijelo i ne radi parafunkcijske kretnje (12).

2.4.1.2.2. Problem retencije donje potpune proteze

Retencija donje totalne proteze složenija je od gornje. Kod donje totalne proteze sudjeluju isti faktori, ali je njihov udio značajno različit. Za retenciju donje totalne proteze najznačajniji je dinamičan odnos prema okolnim mišićima i gravitacija (što teža proteza – prosječno oko 40 g). Ventilni učinak dobivamo tako da rubovi proteze leže u početnom dijelu pomične sluznice. Kod donje totalne proteze ga ne možemo u potpunosti dobiti pa je sekundaran u retenciji (12).

Donje totalne proteze su često funkcijski neuspjele, osobito u kompliciranim slučajevima kao što su sasvim resorbirani alveolarni grebeni kada je prisutna resorpcija čitavog nastavka sve do tijela mandibule koje se također može resorbirati. U predjelu molara mandibula tada leži u razini milohioidnoga grebena, katkad i ispod njega, a u predjelu premolara resorbira se sve do foramena mentale (Slika 6.).



Slika 6. Ekstremna resorpcija donjega rezidualnoga grebena. Preuzeto s dopuštanjem autora:
doc. dr. sc. Sanja Peršić Kiršić.

U takvim slučajevima bezuboga i potpuno resorbiranog mandibularnoga grebena područje nepomične sluznice je preusko za stabilizaciju proteze. Tada se ležište protezne baze traži i izvan granice nepomične sluznice (ekstendira) što je suprotno pravilima izrade kod gornje totalne proteze gdje baza ne bi smjela biti šira od širine nepomične sluznice ili nekoliko milimetara više. Kod atrofičnih grebena za ležište kao retencijske plohe ne preostaje drugo nego koristiti i nekoštana tkiva ispod pomične sluznice (mišićno i žljezdano-vezivno tkivo) (12).

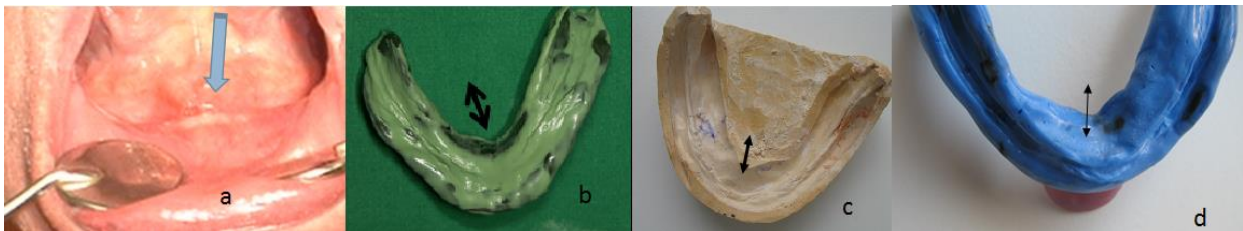
Vestibularnom i lingvalnom ekstenzijom postizemo osim šire baze i pojačane adhezije i ventilni učinak koji nije toliko značajan kao kod gornje totalne proteze, ali ipak pridonosi retenciji. Nova širina baze sastoji se od labiobukalnoga i jezičnoga ruba (12).

Labiobukalni rub sprijeda ekstemiramo do hvatišta mišića elevatora labiji inferioris i mentalisa, bukalno krilo širi se do lineje oblikve eksterne, a stražnji rub proteze može ići do dvije trećine retromolarnoga jastučića. Bitno je ostaviti mjesto za slobodne kretnje donjeg mediosagitalnoga i bukalnih nabora (12).

S jezične strane retromilohioidno krilo koje znatno doprinosi retenciji obuhvaća kruškoliku tvorbu, zavija straga i spaja se sa stražnjim rubom proteze. Rub stražnjega podjezičnoga krila seže do ili ispod milohioidnoga grebena, a rub prednjega podjezičnoga krila smještenoga iza

prednjih zubi moguće je ekstenzirati u horizontalnom smjeru u područje spine genioglossusa (Slika 7.). Pritom je bitno da je slobodan jezični nabor i da se ne prekriju izvodni kanali podjezičnih žlijezda slinovnica. Hromatka prednje i stražnje podjezično krilo proširuje u obliku klupe, no to proširenje baze pacijenti rijetko podnose (12).

Pacijentu s negativnim alveolarnim grebenom (Slika 7.) treba objasniti da će mu se, pri jačim kretnjama jezika, proteza ipak odizati s ležišta i destabilizirati, da mora ograničiti svoje kretanje prilikom uzimanja hrane i da ne smije prejako otvarati usta.



Slika 7. Negativan alveolarni greben; a – podjezično područje u koje je moguća horizontalna ekstenzija ruba, b i d – funkcijski otisci s prednjom horizontalnom ekstenzijom, c – sadreni model nakon izlijevanja otiska. Preuzeto s dopuštenjem autora: doc. dr. sc. Sanja Peršić Kiršić.

Dobro retinirana proteza bitno utječe na psihološku sigurnost pacijenta koji ju onda i brže i lakše prihvaćaju. Nasuprot tome, ukoliko se proteza lako odize s ležišta pacijenti su vrlo nezadovoljni protezama koje im stvaraju osjećaj nesigurnosti i nervoze i onemogućuju normalnu komunikaciju s okolinom (1).

2.4.1.3. Povezanost resorpcije alveolarnoga grebena s mobilno-protetskom terapijom

Gubitak alveolarne kosti stalan je proces za vrijeme nošenja mobilno-protetskih nadomjestaka (23). Njihovo nošenje nepovoljno djeluje na zdravlje potpornoga tkiva, pogotovo kod nositelja totalnih proteza gdje je stalna resorpcija grebena glavna oralna bolest. Posljedica je stalne remodelacije kosti koju povezujemo sa spolom, dobi, strukturama lica, dužinom bezubosti, navikom nošenja proteze, oralnom higijenom i parafunkcijama, okluzijom, kvalitetom proteze, općim zdravljem (24). Velike individualne razlike u količini izgubljene

kosti povezujemo s trajanjem bezubosti pa tako pacijenti kod kojih je to razdoblje dugo izgube veću količinu mandibularne kosti od onih koji bezubost ranije saniraju (25, 26).

Također, pacijenti koji imaju naviku neprestanog nošenja proteza izgube veću količinu kosti od onih koji ih nose samo danju, a vade noću (11). Značajno veći gubitak kosti nakon jedne godine bio je primijećen u prednjem dijelu donje čeljusti kod onih pacijenata koji su nosili svoje proteze danju i noću, za razliku od onih koji su ih nosili samo danju.

No, neka istraživanja dokazuju suprotno. Xie tako u svom istraživanju nije pronašao poveznicu u dužini trajanja bezubosti i stupnju resorpcije donje čeljusti. U tom istraživanju povećanu su resorpciju imali samo oni pacijenti koji su dugo nosili neodgovarajuće proteze (27).

Naime, pacijenti koji imaju veći početni gubitak kosti teže većem gubitku kosti i u budućnosti. Kliničke studije su izvijestile da dobro prilagođena proteza čuva alveolarnu kost, ali longitudinalne studije dovode u pitanje ovo vjerovanje. Campbell je utvrdio da su bezubi pacijenti koji su nosili proteze, imali u prosjeku manji rezidualni greben od onih koji nisu imali proteze. Povećana resorpcija reziduanoga grebena u nositelja proteza pripisana je pritisku proteze (28).

Tallgren tijekom svoga sedmogodišnjega praćenja pacijenata zaključuje kako je količina resorpcije ispod prednjega dijela alveolarnoga grebena najbrža tijekom prve godine, a nešto sporija tijekom sljedećih sedam godina nošenja proteze. Resorpcija kosti ispod protezne baze nadalje naglo pada (29).

Također, ne pronalazi negativnu povezanost između gubitka koštane mase gornjega i donjega alveolarnoga grebena. Po njoj, kad je resorpcija napredovala u jednoj, u drugoj čeljusti je bila mala i zanemariva.

Njezini rezultati također govore da se mandibula u odnosu na maksilu reducira četiri puta više, odnosno da su promjene češće ispod baza potpunih proteza donje čeljusti (30). Osim što donja čeljust slabije odolijeva funkcijskim silama koje djeluju preko baze proteze to objašnjava i anatomske oblikom maksile (tvrdo nepce pruža veći otpor žvačnim silama), većom površinom baze gornje proteze i boljim rasporedom žvačnih sila na jedinicu grebena (11).

U slučaju potpunih proteza u objema čeljustima, u prilog dvostruko manjem prosječnom pritisku na jedinicu grebena maksile u odnosu na mandibulu ide sama građa maksile (tanki kortikalni i debela spongioza) te veće područje kontakta s potpornim tkivom (31).

Prema Tallgren srednji iznos redukcije obiju čeljusti iznosi manje od 1/10 redukcije obiju čeljusti u prvoj godini (30).

2.4.2. Proteza retinirana implantatima

Gubitak zuba uzrokuje atrofiju alveolarnoga dijela čeljusti. Izostanak potpore koštanoga tkiva onemogućuje pravilno funkcioniranje potpunih proteza zbog ugrožene retencije i stabilizacije proteza (11). Uz konvencionalnu oralnu rehabilitaciju potpunom protezom uključuje se i implantološki dio terapije potpune bezubosti. Brojna istraživanja su izvijestila kako je prosječni godišnji gubitak kosti oko implantata koji podupiru protezu pretežito isti kao i u fiksnim radovima poduprtim implantatima, s time da se više kosti gubi u gornjoj nego u donjoj čeljusti (32). Prema Wolffovom zakonu, kost se pod utjecajem implantata stimulira, ojačava i neprekidno obnavlja. Implantati osiguravaju ovu izravnu stimulaciju koja izgrađuje jaču kost uokolo njih. Kod proteze poduprte implantatima se osigurava drugačiji oblik prijenosa opterećenja na sluznicu i kost. Takva proteza ima potporu jednoga ili više implantata te ih potpuno prekriva svojom površinom. Cilj je postići da se sile prenose ne samo na sluznicu ležišta već i na implantate. Kao prednosti takve vrste terapije uočena je i sporija resorpcija alveolarnog grebena, poboljšana retencija i stabilizacija proteze, posebno u donjoj čeljusti te poboljšana žvačna funkcija i kvaliteta života pacijenata (33).

Dentalni implantat široko definiramo kao strano tijelo koje je trajno ili privremeno ugrađeno u ljudski organizam (34).

Dentalne implantate s obzirom na promjer dijelimo na:

1. implantati maloga promjera (1.8 – 2.4 mm),
2. implantati standardnoga promjera (3.0 – 4.75 mm),
3. implantati velikoga promjera (5.0 mm i više) (35).

Implanto-protetska terapija zahtjeva složen i individualan pristup svakom pacijentu. Čimbenici koji oblikuju profil pacijenta i time dovode do različitih terapijskih rješenja su: funkcijski i estetski zahtjevi, financijske mogućnosti pacijenta i njegova spremnost na podnošenje invazivnih postupaka, te rizik od gubitka implantata. On ovisi o općem zdravlju pacijenta, oralnoj higijeni, parodontitisu i pušenju (36).

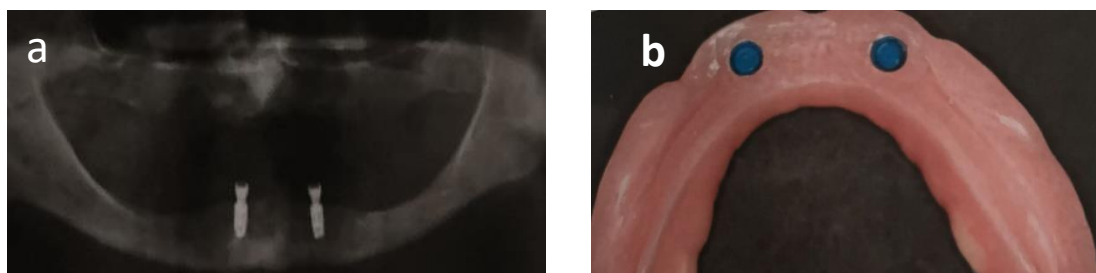
Stalnim naporima istraživača i kliničara uvode se inovacije u dizajnu i izboru materijala za izradu implantata i terapijskim protokolima koje dovode do konstantnoga unapređenja (34).

2.4.2.1. Implantati standardnih dimenzija za retenciju potpune proteze

Maksila i mandibula različite su građe i anatomskih uvjeta. Gornji je alveolarni greben spongiozan za razliku od donjega koji je karakteristično kompaktan. Zbog svega navedenoga, protokolu broja i rasporeda implantata u maksili i mandibuli pristupa se zasebno za svaku čeljust.

Za povećanje retencije u gornjoj čeljusti prema protokolu indicirana su četiri implantata, a u donjoj dva (Slika 8.). Naime 2002. godine na protetskom kongresu, održanom na McGill Sveučilištu u Montrealu donesena je zajednička odluka (McGill konsenzus) da se, uzimajući u obzir starost i slabije zdravstveno stanje potpuno bezubih pacijenata, problem donje bezube čeljusti može riješiti izradom pokrovne proteze retinirane dvama implantatima. Ta se odluka smatra “zlatnim standardom” u rješavanju problema potpune bezubosti (37).

Veliki broj studija i kliničkih istraživanja dokazao je kako donja pokrovna proteza retinirana implantatima značajno poboljšava funkciju i pacijentovo zadovoljstvo te unaprijeđuje kvalitetu života (33). Kugle ili lokatori najčešće se koriste kao spojna sredstva, a kao retencijska sredstva koriste se i magneti i prečke. Povećanu stabilizaciju proteze osiguravaju četiri do šest implantata u gornjoj čeljusti, a četiri u donjoj. Broj implantata u slučajevima kada podupiru mobilne suprastrukture u gornjoj se čeljusti povećava na pet do osam, a u donjoj na četiri do šest (38, 39).



Slika 8. Dva implantata u donjoj čeljusti za retenciju donje potpune proteze u slučaju resorbiranih alveolarnih grebena: a – ortopantomogram; b – retencijski elementi u protezi.

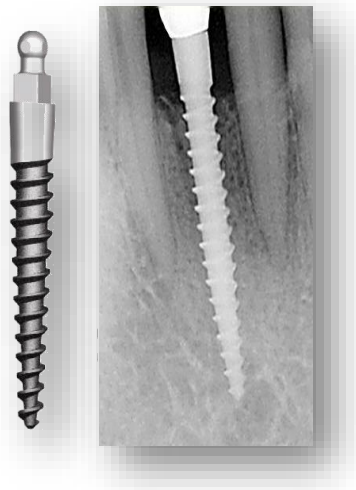Preuzeto s dopuštenjem autora: doc. dr. sc. Sanja Peršić Kiršić.

Za ugradnju jednoga implantata standardnih vrijednosti (od 3.75 mm u promjeru) preporučena debljina kosti u vestibulo-oralnom smjeru iznosi najmanje 5,5 mm pa njihova ugradnja nije moguća kod pacijenata kod kojih postoji značajna resorpcija rezidualnih grebena u

horizontalnom smjeru, te širina alveolarnih grebena u vestibulo-oralnom smjeru nije dostatna i manja je od potrebnih 5,5 mm. Kod takvih pacijenata terapijsko rješenje je ugradnja implantata uskoga promjera, takozvanih mini dentalnih implantata.

2.4.2.2. Mini dentalni implantati (MDI)

Američki implantolog, dr. Victor Sendax izumitelj je i vlasnik patenta jednokomadnoga Sendax Mini Dental Implantat sustava (MDI, Sendax 1998. godine) s prepariranom površinom implantata (SLA, tj. pjeskarenje i jetkanje) (Slika 9.). Mini dentalni implantati (MDI) su na tržištu Sjedinjenih Američkih Država od 1999. godine, a lansirala ih je IMTEC tvrtka (40). MDI olakšali su implantološku terapiju kod pacijenata koji imaju dovoljnu dužinu, ali nedovoljnu širinu alveolarnog grebena (uski grebeni).



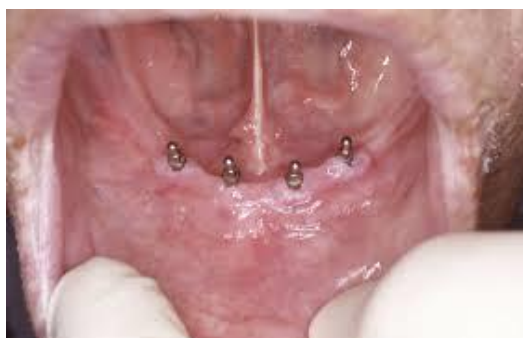Slika 9. Mini dentalni implantat. Preuzeto s dopuštenjem autora: doc. dr. sc. Sanja Peršić Kiršić.

Današnji proizvođači proizvode različite vrste MDI (1,8-2,9 mm promjera) s kuglastom glavom za „O ring matricu” ili ravnom glavom za retenciju krunice, najčešće dužine 10, 12 ili 14 mm. Zbog uskoga promjera MDI su proizvedeni od legure veće čvrstoće od čistog titana (tvrdoća 4), a to je legura tvrdoće 5 (Ti90, Al6, V4). Prednosti titana su njegova biokompatibilnost, mali stupanj odbacivanja, čvrstoća, te nizak stupanj korozije. Danas na stomatološkom tržištu postoje dvije različite vrste MDI: 1. privremeni MDI koji služe kao

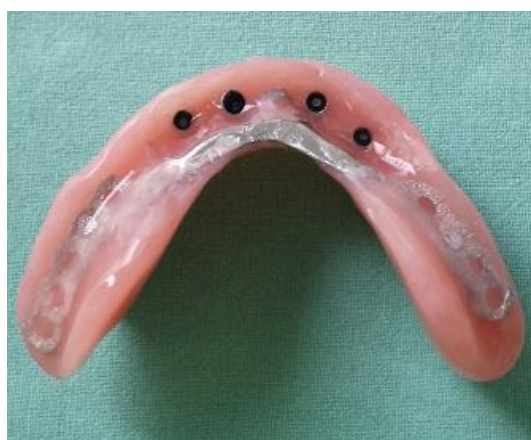sidra u ortodontciji ili kao sidra za privremene protetske radove, a njihova površina je glatka kako bi se što kasnije počeli oseointegrirati, te 2. trajni MDI za dugotrajno korištenje i potpunu oseointegraciju, čija je površina pjeskarena i jetkana kiselinom (SLA) i koja oseointegrira (41).

2.4.2.2.1. Indikacije za mini dentalne implantate

Iako postoje već 10 godina na tržištu, tek prema ITI konsenzusu iz 2013. potvrđeno je da su MDI indicirani za poboljšanje retencije i stabilnosti mandibularnih totalnih proteza i to četiri mini dentalna implantata u intraforaminalnoj regiji donje čeljusti dužine 10 mm ili više (Slika 10., Slika 11.) (42).

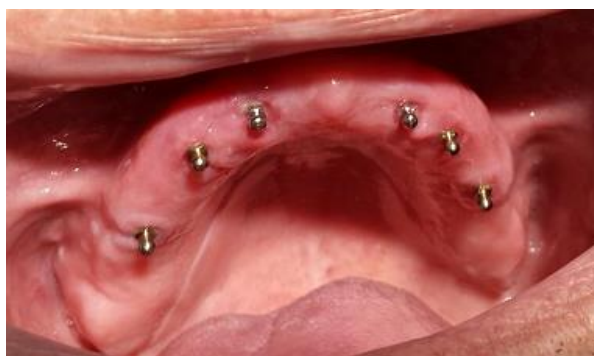

Slika 10. Četiri mini dentalna implantata u intraforaminalnoj regiji donje čeljusti. Preuzeto s dopuštenjem autora: doc. dr. sc. Sanja Peršić Kiršić.

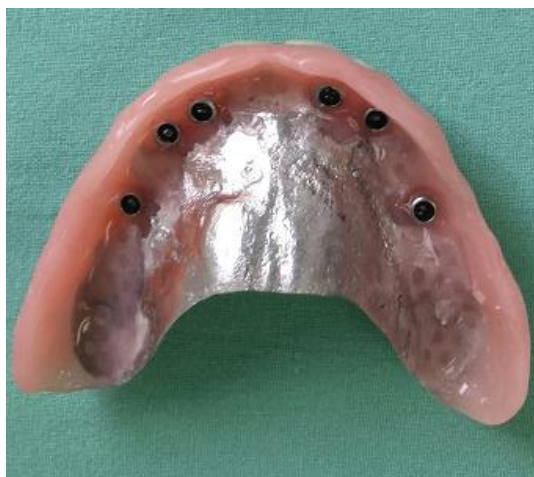

Slika 11. Četiri kapice ugrađene u donjoj totalnoj protezi za retenciju na mini dentalnim implantatima. Preuzeto s dopuštenjem autora: doc. dr. sc. Sanja Peršić Kiršić.

Međutim, osim gore navedenih indikacija odobrenih ITI konsenzusom, MDI se u svakodnevnoj kliničkoj praksi upotrebljavaju u većem broju slučajeva. Tako je moguće ugraditi tri mini dentalna implantata za retenciju donje totalne proteze, pa čak i dva mini dentalna implantata ako su implantati malo šireg promjera, na primjer od 2,5 do 2,9 mm. Jednako tako moguće je ugraditi šest mini dentalnih implantata u gornjoj čeljusti za retenciju gornje totalne proteze u slučaju resorbiranih alveolarnih grebena, međutim ne postoji još uvijek dovoljno kliničkih istraživanja (Slika 12., Slika 13.).



Slika 12. Šest mini dentalnih implantata u gornjoj čeljusti. Preuzeto s dopuštenjem autora: doc. dr. sc. Sanja Peršić Kiršić.



Slika 13. Šest kapica ugrađenih u gornjoj totalnoj protezi za retenciju na mini dentalnim implantatima (reducirana baza proteze). Preuzeto s dopuštenjem autora: doc. dr. sc. Sanja Peršić Kiršić.

Nadalje, MDI su također odobreni za nadomjestak jednog zuba u prednjoj regiji, najčešće donjoj čeljusti, ali uz prihvaćanje protetskih nedostataka jednokomadnoga implantata u estetskoj zoni (43, 44).

2.4.2.2.2. Prednosti mini dentalnih implantata

Prednosti trajnih MDI nisu samo manje invazivne kirurške metode insercije, nego i znatno niža cijena u odnosu na implantate standardnih veličina. Za ugradnju MDI nije potrebno odizati klasični mukoperiostalni režanj, čime se smanjuje trauma tkiva i kosti, skraćuje razdoblje ozdravljenja i smanjuje bol. Prilikom ugradnje nije neophodno stalno hlađenje kosti - ne mora se svrdlom preparirati za cijelu dužinu implantata, nego se probije kortikalis i ide nekoliko mm u dubinu, do $\frac{1}{3}$ ili $\frac{1}{2}$ dužine implantata. Moguće ih je i imedijatno opteretiti ako prilikom ugradnje postignu silu na moment ključu od 25-40 N/cm² (45).

2.4.2.2.3. Nedostaci mini dentalnih implantata

Zbog izrazito male širine (< 3 mm), MDI sklone su pucanju ukoliko sila prilikom ugradnje prijeđe 50 N/cm² (Slika 14.). Također, za vrijeme funkcije, nisu pogodni na mjestima gdje se javljaju velike sile, a to su žvačni centri, kao ni u području pomičnog grebena tzv. flebby ridgea jer se prilikom pomicanja grebena ispod proteze tijekom žvakanja mini dentalni implantati mogu rasklimati. Kontraindicirani su i kod bruksera (45).



Slika 14. Puknuti mini dentalni implantat. Preuzeto s dopuštenjem autora: doc. dr. sc. Sanja Peršić Kiršić.

2.4.3. Ostalo

Rehabilitacija opsežno resorbirane čeljusti za kliničare uz protetski predstavlja i kirurški problem (46). Razvijene su mnogobrojne složene kirurške tehnike za povećanje volumena kosti i smještaj dentalnih implantata poput augmentacijskih tehnika, podizanja dna maksilarnog sinusa ili transpozicije donjeg alveolarnog živca (47). Ovakve složene kirurške tehnike zahtijevaju veći broj kirurških postupaka, a time i učestalost komplikacija koje se mogu pojaviti tijekom operacije (krvarenje, perforacija Schneiderove membrane, ozljeda živca) ili nakon (prolazno ili trajno promijenjen osjet u donjoj čeljusti, ekspozicija koštanoga presatka ili membrane, infekcija ili povećani gubitak kosti oko implantata) (48). Sve i kada je rizik od komplikacija smanjen, složene kirurške tehnike mogu biti ograničene medicinskim, anatomskim ili financijskim razlozima (49).

Fiziološka resorpcija alveolarnoga grebena nakon gubitka zuba često dovodi do atrofija opsežnih razmjera. Tada postava dentalnih implantata i njihova primarna stabilnost nije ostvariva bez prethodne kirurške augmentacije koštanoga grebena. Postoji niz raznih tehnika koje se koriste prilikom augmentacije koštanoga grebena ovisno radi li se prije ili tijekom ugradnje implantata (8).

Tema diplomskoga rada vezana je za mobilno-protetski vid terapije potpune bezubosti pa detaljnije o oralno-kirurškom dijelu iste neće biti govora. No, budući da augmentacijom (nadogradnjom kosti) u većini slučajeva postizemo optimalne uvjete za ugradnju implantata, a kasnije i uspjeh mobilno-protetske terapije, ovaj oralno-kirurški dio od nje je teško odvojiv i potreban u većini slučajeva (8).

3. RASPRAVA

Terapija potpuno bezuboga pacijenta osim što je biomehanički kompleksna i individualno varijabilna, uvelike ovisi i o samoj motiviranosti i želji pacijenta da u njoj sudjeluje i lakše ju prihvati. Gubitak zuba uvelike utječe na psihu pojedinca, njegovo opće, odnosno psihofizičko zdravlje. Bezube osobe često osjećaju nelagodu i nesigurnost pri doticaju s drugim osobama (1). Rezultati brojnih istraživanja govore o tome da je za nesmetano funkcioniranje stomatognatnoga sustava, a time i nesmetano zadovoljavanje prehrambenih potreba, potrebno imati minimalno 20 racionalno raspoređenih zuba (50).

Intenzitet resorpcije alveolarnoga grebena koja se javlja fiziološki i/ili patološki prije, a poglavito nakon gubitka zuba uvelike utječe na tijek terapije.

Konvencionalno terapijsko rješenje potpuno bezubih pacijenata je totalna proteza. Tim mobilno-protetskim nadomjeskom vraćamo sve izgubljene funkcije stomatognatnoga sustava neophodnih za život i ispunjavanje pacijentovih potreba. Estetska komponenta najčešći je razlog zbog kojeg se pacijenti odlučuju na izradu proteza, a time i psihosocijalnu rehabilitaciju (1).

Pitanje koje se pritom nameće je odgovara li opsežno resorbirano koštano tkivo na zahtjeve klasične totalne proteze jer je u takvih pacijenata njezino normalno funkcioniranje otežano. Donje totalne proteze češće su neuspjele i unatoč izradi ekstenzijskih (mukodinamičkih) proteza za čije ležište služi i pomični fundament, zahtijevaju se nove metode za poboljšanje retencije (12).

U takvih pacijenata nošenje potpunih proteza potpomaže se implantatima. Implantate prema promjeru dijelimo na one maloga, standardnoga i velikoga promjera (35). Dobro retinirana proteza ključna je za psihološku sigurnost pacijenata koji ju tada brže i lakše prihvaćaju (1). Implantati imaju niz prednosti, ali i rizik od niza komplikacija (npr. oštećenje donjega alveolarnoga živca ili maksilarnoga sinusa). One konvencionalne veličine od 3.75 mm u promjenu ne možemo implantirati u slučajevima kad je debljina kosti manja od 5,5 mm. Takve situacije su česte kod potpuno bezubih pacijenata gdje je prisutna opsežna resorpcija.

MDI za svoju implantaciju zahtijevaju debljinu kosti u vestibulo-oralnom smjeru od samo 3 mm što uvelike pomaže u terapiji. Iako je upotreba MDI u svakodnevnoj kliničkoj praksi raznolika, prema ITI konsenzusu iz 2013. godine, indikacija za postavu 4 mini dentalna implantata u intraforaminalnoj regiji donje čeljusti dužine 10 mm ili više je poboljšanje retencije i stabilnosti donjih potpunih proteza (42).

Povećava se broj objavljenih kritičkih istraživanja o uporabi mini implantata tako da je moguće da će u budućnosti biti doneseni i drugi konsenzusi o odobrenju ili odbacivanju

indikacija o uporabi MDI, te će biti jasno definirane indikacije i kontraindikacije za njihovo korištenje.

U svakom slučaju, MDI su našli svoje mjesto na tržištu dentalnih implantata. Omogućuju dobru retenciju donje proteze kod uskih grebena, financijski su mnogo povoljniji i jednostavniji za ugradnju od implantata standardnih promjera uz minimalno traumatski kirurški zahvat, a moguće ih je inserirati u svakoj praksi.

4. ZAKLJUČAK

Potpuna je bezubost široko rasprostranjen problem oralnoga zdravlja u svijetu. Oralna rehabilitacija potpuno bezubih pacijenata nužna je za normalno funkcioniranje stomatognatnoga sustava i psihosocijalni život pacijenta. Osiguravamo ju izradom potpunih proteza i pokrovnih proteza retiniranih na implantatima.

Nakon vađenja zubi alveolarni dio čeljusti atrofira što često stvara stanje u kojem više ne postoji dovoljna potpora preostalih potpornih tkiva za pravilno funkcioniranje potpunih proteza. Veliki gubitak koštane potpore otežavajući je čimbenik oralne rehabilitacije potpune bezubosti jer je u takvim slučajevima ugrožena retencija i stabilizacija proteza.

Implantatima retinirane proteze smanjuju rotacijske kretnje, poboljšavaju žvačnu funkciju i znatno unaprjeđuju kvalitetu života ovisnu o oralnom zdravlju. Implantološka terapija potpune bezubosti kod pacijenata kod kojih nije bilo moguće ugraditi implantate standardnih veličina zbog nedovoljne širine koštanog grebena zahtijeva ugradnju implantata užih dimenzija, takozvanih mini dentalnih implantata.

MDI su omogućili korištenje implantoloških tehnika u pacijenata kod kojih postoji odgovarajuća visina, ali ne i širina alveolarnog grebena (uski grebeni), uz smanjenu potrebu za invazivnim zahvatima i augmentacijom grebena.

5. LITERATURA

1. Kraljević K. Potpune proteze. Zagreb: Areagrafika; 2001. 256 p.
2. Krmpotić-Nemanić J, Marušić A. Anatomija čovjeka. 2. hrv. izd. Zagreb: Medicinska naklada; 2004. 680 p.
3. Atwood DA. Some clinical factors related to rate of resorption of residual ridges. *J Prosthet Dent.* 1962;12:441-50.
4. Mercier P, Lafontant R. Residual alveolar ridge atrophy: classification and influence of facial morphology. *J Prosthet Dent.* 1979;41:90-100.
5. Mercier P. Ridge construction with hydroxylapatite. I. Anatomy of the residual ridge. *Oral Surg Oral Med Oral Pathol.* 1988;65:505-10.
6. Nishimura I, Hosokawa R, Atwood DA. The knife-edge tendency in mandibular residual ridges in women. *J Prosthet Dent.* 1992;67:820-6.
7. Xie Q, Ainamo A, Tilvis R. Association of residual ridge resorption with systemic factors in home-living elderly subjects. *Acta Odontol Scand.* 1997;55:299-305.
8. Krhen T. Indikacije i tehnike koštanih augmentacija kod implanto-protetske terapije terapije u estetskoj zoni [poslijediplomski specijalistički rad]. Zagreb: Stomatološki fakultet Sveučilišta u Zagrebu; 2015. 104 p.
9. Lukić N. Mogućnosti protetske rehabilitacije skraćenog zubnog niza [diplomski rad]. Zagreb: Stomatološki fakultet Sveučilišta u Zagrebu; 2017. 34 p.
10. Sethi A., Kaus T. Praktična implantologija; Dijagnostički, kirurški, protetski i tehnički aspekti estetskog i funkcijskog sklada. Zagreb: Quintessence books, Media ogled: 2009. 288 p.
11. Knezović-Zlatarić D, Čelebić A, Lazić B. Resorptivne promjene koštanih struktura gornje i donje čeljusti u pacijenata nositelja mobilno-protetskih nadomjestaka. *Acta Stomatol Croat.* 2002;36(2):253-59.
12. Suvin M. Biološki temelji protetike-totalna proteza. Zagreb: Školska knjiga; 1988.
13. Carlsson GE. Masticatory efficiency: the effect of age, the loss of teeth and prosthetic rehabilitation. *Int Dent J.* 1981;8:457-62.
14. Jshipura KJ, Willett WC, Douglass CW. The impact of edentulousness on food intake and nutrient intake. *J Am Dent Assoc.* 1996;127:459-67.
15. Krall E, Hayes C, Garcia R. How dentition status and masticatory function affect nutrition intake. *J Am Dent Assoc.* 1998;129:1261-9.
16. Carlsson GE, Omar R. The future of complete dentures in oral rehabilitation. *J Oral Rehabil.* 2010;37:143-56.

17. Zarb GA, Bolender CL, Carlsson GE. Boucher's Prosthodontic Treatment for Edentulous Patients. 11th ed. St. Louis: Mosby-Year Book, Inc.; 1997. p. 67- 89.
18. Klemetti E. A review of residual ridge resorption and bone density. *J Prosthet Dent.* 1996;75:512-4.
19. Abrams H, Kopczyk RA, Kaplan AL. Incidence of anterior ridge deformities in partially edentulous patients. *J Prosthet Dent.* 1987;57(2):191-4.
20. Adams LP, Wilding RJ. A photogrammetric method for monitoring changes in the residual alveolar ridge form. *J Oral Rehabil.* 1985;12:443-50.
21. Atwood DA. Reduction of residual ridges: a major oral disease entity. *J Prosthet Dent.* 1971;26:266-79.
22. Lekholm U, Zarb GA. Patient selection and preparation. Tissue integrated prostheses: osseointegration in clinical dentistry. Quintessence Publishing Company, Chicago, USA; 1985. p. 199-209.
23. Carlsson GE. Clinical morbidity and sequelae of treatment with complete dentures. *J Prosthet Dent.* 1998;79:17-23.
24. De Baat C, Kalk W, Van't Hof MA. Factors connected with alveolar bone resorption among institutionalized elderly people. *Community Dent Oral Epidemiol.* 1993;21:317-20.
25. Bairam LR, Miller WA. Mandibular bone resorption as determined from panoramic radiographs in edentulous male individuals aged 25-80 years. *Gerodontology.* 1994; 11:80-5.
26. Xie Q, Narhi TO, Nevbalainen JM, Wolf J, Ainamo A. Oral status and prosthetic factors related to residual ridge resorption in elderly subjects. *Acta Odontol Scand.* 1997;55:306-13.
27. Tallgren A. The continuing reduction of the residual alveolar ridges in complete denture wearers: A mixed-longitudinal study covering 25 years. *J Prosthet Dent.* 1972;27:120-31.
28. Campbell RL. A comparative study of the resorption of the alveolar ridges in denture-wearers and non-denture-wearers. *J Am Dent Assoc.* 1960;60:143-53.
29. Tallgren A. Alveolar bone loss in denture wearers as related to facial morphology. *Acta Odontol Scand.* 1970;28:251-70.

30. Klemetti E, Vainio P. Effect of maxillary edentulousness on mandibular residual ridges. *Scand J Dent Res.* 1994;102:309-12.
31. Quirynen M, Naert I, Van Steenberghe D. Fixture design and overload influence marginal bone loss and fixture success in the Branemark system. *Clin Oral Implants Res.* 1992;3:104–11.
32. Wyatt CC. The effect of prosthodontic treatment on alveolar bone loss. A review of the literature. *J Prosthet Dent.* 1998;80(3):362-6.
33. Peršić S. Utjecaj estetskog i funkcijskog aspekta protetske terapije na kvalitetu života ovisne o oralnom zdravlju [doktorska disertacija]. Zagreb: Stomatološki fakultet Sveučilišta u Zagrebu; 2014. 163 p.
34. Christensen, G., The ‘mini’-implant has arrived. *JADA.* 2006.;137:387.-390.
35. Wolfart S. Implantoprotetika-koncept usmjeren na pacijenta. Zagreb: Media ogled; 2015. 712 p.
36. De Baat C, Kalk W, Van't Hof MA. Factors connected with alveolar bone resorption among institutionalized elderly people. *Community Dent Oral Epidemiol.* 1993;21:317-20.
37. Feine JS, Carlsson GE, Awad MA, Chehade A, Duncan WJ, Gizani S, et al. The McGill consensus statement on overdentures. Mandibular two-implant overdentures as first choice standard of care for edentulous patients. *Gerodontology.* 2002;19(1):3-4.
38. Bairam LR, Miller WA. Mandibular bone resorption as determined from panoramic radiographs in edentulous male individuals aged 25-80 years. *Gerodontology.* 1994;11:80-5.
39. Brozović J, Smojver I, Pandurić D, Illeš D. MDI-mini dental implants. *Sonda.* 2008;9(16):58-60.
40. Sendax V. Mini-implants as adjuncts for transitional prostheses. *Dental Implantology Update* 1996;7(2):12-5.
41. Balkin B, Steflik D, Naval F. Mini-dental implant insertion with the auto-advance technique for ongoing applications. *J Oral Implant.* 2001;27(1):32-7.
42. Bornstein M, Al-Nawas B, Kuchler U, Tahmaseb A. Consensus statements and recommended clinical procedures regarding contemporary surgical and radiographic techniques in implant dentistry. *Int J of Maxillofacial Implants* 2014;29 Suppl :78-82.

43. Griffiths T, Collins C, Collins P. Mini dental implants: an adjunct for retention, stability, and comfort for the edentulous patient. *Oral Surg Oral Med Oral Pathol Oral Radiol Endod* 2005;100(5):81-4.
44. Morton D, Chen S, Martin W, Levine R, Buser D. Consensus statements and recommended clinical procedures regarding optimizing esthetic outcomes in implant dentistry. *Int J Oral Maxillofac Implants* 2014;29:216-20.
45. Sendax V. *Mini Dental Implants Principles and Practice*. St. Louis: Elsevier Mosby; 2013. 319 p.
46. Chaushu G, Taicher S, Halamish-Shani T, Givol N. Medicolegal aspects of altered sensation following implant placement in the mandible. *Int J Oral Maxillofac Implants*. 2002;17:413–15.
47. Jain N, Gulati M, Garg M, Pathak C. Short Implants: New Horizon in Implant Dentistry. *J Clin Diagn Res*. 2016;10:14-17.
48. Nisand D, Renouard F. Short implant in limited bone volume. *Periodontol* 2000. 2014;66:72–96.
49. Neldam CA, Pinholt EM. State of the Art of Short Dental Implants: A systematic Review of the Literature. *Clin Implant Dent Relat Res*. 2012;14:622-32.
50. Sheiham A, Steele JG. The impact of oral health on stated ability to eat certain foods; Findings from the National Diet and Nutrition Survey of Older People in Great Britain. *Gerodontology* 1999;16:11-20.

6. ŽIVOTOPIS

Mirta Šimić rođena je 19. kolovoza 1992. godine u Zagrebu. Godine 2007. završava Osnovnu školu Antuna Augustinčića u Zaprešiću, nakon čega upisuje X. gimnaziju „Ivan Supek“ u Zagrebu. Studij dentalne medicine na Stomatološkom fakultetu Sveučilišta u Zagrebu upisuje 2011. godine. Godine 2007. završava i Osnovnu glazbenu školu Zlatka Balokovića u Zaprešiću. Tijekom cijelog obrazovanja aktivno se bavi rukometom i rukometom na pijesku. Nastupa i za fakultetsku ekipu.