

Rehabilitacija potpune bezubosti implantoprotetskim radom nošenim bikortikalnim implantatima

Sokolić, Ivor

Master's thesis / Diplomski rad

2018

Degree Grantor / Ustanova koja je dodijelila akademski / stručni stupanj: **University of Zagreb, School of Dental Medicine / Sveučilište u Zagrebu, Stomatološki fakultet**

Permanent link / Trajna poveznica: <https://um.nsk.hr/um:nbn:hr:127:070134>

Rights / Prava: [Attribution-NonCommercial 3.0 Unported](#) / [Imenovanje-Nekomercijalno 3.0](#)

Download date / Datum preuzimanja: **2024-07-11**



Repository / Repozitorij:

[University of Zagreb School of Dental Medicine Repository](#)





SVEUČILIŠTE U ZAGREBU
STOMATOLOŠKI FAKULTET

Ivor Sokolić

**REHABILITACIJA POTPUNE BEZUBOSTI
IMPLANTOPROTETSKIM RADOM
NOŠENIM BIKORTIKALNIM
IMPLANTATIMA**

Diplomski rad

Zagreb, 2018.

Rad je ostvaren na Zavodu za mobilnu protetiku Stomatološkog fakulteta Sveučilišta u Zagrebu.

Mentor rada: izv. prof. dr. sc. Dino Buković, Zavod za mobilnu protetiku Stomatološkog fakulteta Sveučilišta u Zagrebu

Lektor hrvatskog jezika: Željka Đapić-Kranjac mag. philol. croat.

Lektor engleskog jezika: Petra Ćurlin mag. educ. philol. angl. & mag. educ. philol. franc.

Sastav povjerenstva za obranu diplomskog rada:

1. _____
2. _____
3. _____

Datum obrane diplomskog rada: _____

Rad sadrži: 34stranica

15slika

CD

Osim ako nije drugačije navedeno, sve ilustracije (tablice, slike i dr.) u radu su izvorni doprinos autora diplomskog rada. Autor je odgovoran za pribavljanje dopuštenja za korištenje ilustracija koje nisu njegov izvorni doprinos, kao i za sve eventualne posljedice koje mogu nastati zbog nedopuštenog preuzimanja ilustracija odnosno propusta u navođenju njihovog porijekla.

Zahvala

Zahvaljujem svom mentoru izv. prof. dr. sc. Dini Bukoviću na pomoći, stručnim savjetima i susretljivosti pri izradi ovoga rada.

Velika hvala mojoj obitelji na strpljivosti i pomoći jer bez njih ne bih uspio ostvariti svoj cilj. Hvala mojim prijateljima što su bili uz mene i što su mi olakšali studiranje kroz smijeh i zabavu.

Rehabilitacija potpune bezubosti implantoprotetskim radom nošenim bikortikalnim implantatima

Sažetak

Nadomještanje izgubljenih zubi važno je za opće zdravlje pacijenta, te za normalnofunkcioniranje stomatognatnog sustava. Unatoč stalnom napretku implantološke terapijeveliki broj pacijenata predstavlja terapeutu značajan problem. Implantoprotetska rehabilitacija potpuno bezubih pacijenata jedno je od mogućih rješenja takvog stanja. Konvencionalna implantologija zahtijeva dostatnu količinu koštane mase te vrlo dobro zdravstveno stanjepacijenta. Kod pacijenata s nedostatnom koštanom masom, ukoliko totalnu bezubost rješavamo fiksnoimplantološkim radom,na raspolaganju su nam dvije opcije. Kod konvencionalne implantologije pacijenta izlažemo dodatnim kirurškim zahvatima poput povećanja koštane mase (koštana augmentacija), no upitna je uspješnost tih postupaka kao i njihova financijska dostupnost pacijentu. Stoga bi u svakodnevnoj kliničkoj praksi veliki dio pacijenata bio prikraćen i ostao bez mogućnosti oporavka stomatognatnog sustava. Strateška implantologija kod koje se prilagođavamo pacijentovoj maksilofacijalnoj anatomiji bez dodatnih kirurških zahvata predstavlja drugu mogućnost. Kod strateške implantologije implantate usađujemo u bazalni dio kosti kojeg odlikuje visoka sposobnost opterećenja i otpornost prema resorpciji. Strateška implantologija stoga omogućuje osobniji pristup liječenju potpune bezubosti.

Ključne riječi: potpuna bezubost; bikortikalni implantati; implantoprotetika; strateška implantologija

Rehabilitation of edentulous patients through implant-supported prosthetic work with carried bicortical implants

Summary

Substitution of lost teeth is important for the patients' general health status and for the normal functioning of the stomatognathic system. Despite the constant advances in implant therapy, the large number of patients presents a substantial problem for the therapist. One of the possible solutions to this problem is implantoprosthodontic rehabilitation of edentulous patients. Conventional implantology requires a sufficient quantity of bone mass and a very good general health status of the patient. There are two available options for the treatment of patients with insufficient bone mass, provided that complete edentulism is resolved through implant-supported prosthetic work. In conventional implantology the patient undergoes additional surgical procedures, such as bone grafting (bone augmentation). However, the effectiveness of such procedures is questionable, as is their financial availability to the patient. In everyday clinical practice a large number of patients would therefore be left untreated and without the possibility of stomatognathic system recovery. The alternative is strategic implantology, where the treatment is adapted to the patient's maxillofacial anatomy without additional surgical procedures. In strategic implantology the implants are placed into the basal bone which is characterised by a high loading tolerance and resistance to bone resorption. Strategic implantology thus provides a more personalized approach to treating edentulous patients.

Key words: complete edentulism; implant-supported prosthetic work; bicortical implants; strategic implantology

SADRŽAJ

1. Uvod.....	1
1.1. Načela strateške implantologije.....	3
1.2. Vrste bikortikalnih implantata.....	4
1.2.1. Lateralni bikortikalni implantati s diskom (BOI).....	4
1.2.2. Implantati tipa vijka (BCS).....	5
1.3. Prednosti bikortikalne implantologije.....	7
1.4. Koštane strukture u radu s bikortikalnim implantatima.....	9
1.5. Planiranje protetskog nadomjeska.....	12
2. Prikaz slučaja.....	15
3. Rasprava.....	22
4. Zaključak.....	25
5. Literatura.....	27
6. Životopis.....	33

Popis skraćenica

BOI- engl. Basal Osseo Integrated

BCS- engl. Basal Cortical screw

IFR- interforaminalna regija

ZSI- engl. Zygoma supported implant

CBCT- engl. Cone beam computed tomography

1. UVOD

Dentalna implantologija predstavlja vrlo moderan i popularan pojam u današnjoj stomatološkoj terapiji, te je kao takva, područje koje konstantno napreduje. Dentalni implantat je prema definiciji aloplastični i biokompatibilni materijal, ugrađen enosealno ili subperiostalno u čeljust, da bi pružao osnovu za budući fiksni ili mobilni protetski nadomjestak (1). Rad s konvencionalnim sustavima implantata zahtijeva dostatnu debljinu kosti i dugotrajan proces prihvaćanja implantata (oseointegracije), koji pacijentima predstavlja dodatnu nelagodu i nezadovoljstvo. Štoviše, većina pacijenata osuđena je, zbog nedostatne koštane mase, na dodatne zahvate, poput augmentacije kosti i operacija podizanja sinusa. Zajedno, ovi zahvati produljuju vrijeme oporavka i povećavaju sveukupni trošak pacijenta.

Bikortikalni sustavi su jednodijelni i osnovna namjena im je sidrenje u bazalnom dijelu kosti, zbog povećanja primarne stabilnosti. Bazalna kost definirana je kao koštano tkivo maksile ili mandibule, koje se nalazi u podlozi processusa alveolarisa i odlikuje je visoka sposobnost podnošenja opterećenja (1). Taj dio kosti otporniji je na resorpciju, te se bolje opire infekcijama. Zbog svoje izrazito visoke gustoće predstavlja izvrsno mjesto za sidrenje implantata (2).

Ovaj drugačiji pristup omogućuje nam rad na područjima nedostupnim za konvencionalnu implantologiju. Implantate postavljene s bikortikalnim sidrenjem potrebno je imedijatno opteretiti, te samim time pacijent dobiva gotov protetski nadomjestak unutar 72 sata (3).

U današnje vrijeme bikortikalna implantologija može poslužiti kao moguće rješenje za neke nedostatke konvencionalne implantologije.

Svrha ovog rada je prikazati drugačiji implantoprotetski pristup rješavanju potpune bezubosti.

1.1. Načela strateške implantologije

Retrospektivno gledano, konvencionalna dentalna implantologija razvila se neovisno o nekim sličnim granama medicine, poput ortopedije ili traumatologije. Bikortikalna implantologija objedinjuje koncepte tih grana medicine, koristeći visoko mineralizirane kortikalne dijelove kosti i isključivo imedijatno opterećenje. Time se izbjegava mogućnost infekcije i ponovnih kirurških postupaka jer je ostali skelet, za razliku od maksilofacijalne regije, podložniji infekcijama. Nadalje, imedijatno opterećenje potiče koštano tkivo na brži proces remodelacije. Zbog toga implantolozi u radu s bikortikalnim implantatima inzistiraju na kompletnoj ugradnji i protetskoj rehabilitaciji u tom vremenskom razdoblju (4).

Ortopedska kirurgija koristi odavno principe imedijatnog opterećenja kod liječenja fraktura. Da bi se postiglo primarno koštano cijeljenje, potrebna je čvrsta povezanost frakturiranih koštanih ulomaka, pomoću vanjskih i unutarnjih fiksatora. Samo u slučaju potpunog mirovanja koštanih ulomaka moguće je ostvariti primarno cijeljenje (5).

Često nije moguća anatomska repozicija te mogućnost mirovanja ulomaka. Mirovanje ulomaka većinom se ne može postići nikako drugačije nego operativnim pristupom i osteosintezom, a time se pacijenta pošteđuje dugotrajnog oporavka i omogućuje mu se aktivni pokret, što povoljnije djeluje na reparatorne procese i cirkulaciju. Neparalelnim povezivanjem implantata s osteosintetskom pločicom povećava se stabilnost i otpornost na sile različitih smjerova. Pacijentu se vraća funkcija zgloba i skraćuje mu se rehabilitacija. Pri tome se koriste biokompatibilni materijali, koji ne izazivaju biološki odgovor, te materijali dovoljno otporni na vlačne i tlačne sile (5).

Načela, kojima se vodi ortopedska kirurgija, su kortikalno sidrenje, mehanički stabilna fiksacija, očuvana opskrba krvlju, te sidrenje na područjima otpornima na resorpciju (5).

Slična načela koriste se i u radu s bikortikalnim implantatima u strateškoj implantologiji.

1.2. Vrste bikortikalnih implantata

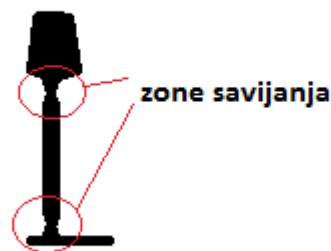Iako su izgledom različiti, bikortikalni implantati funkcionalno pripadaju istoj skupini. Svi bazalni implantati su jednodijelni, a za sidrenje koriste kortikalni dio kosti. Endoosealni dijelovi implantata visoko su polirani, da bi umanjili pojavu periimplantitisa. Oslanjaju se na makromehaničku retenciju te koriste dijelove kosti otporne na resorpciju. Time postižu visoku primarnu stabilnost te mogućnosti imedijatnog opterećenja.

Uporabom monoblokkih sustava implantata poliranih površina smanjuje se pojava periimplantitisa, čak i do 98 % (6, 7).

1.2.1. Lateralni bikortikalni implantati s diskom (BOI)

Kirurški zahvat implantacije lateralnih implantata s diskom zahtijeva odizanje punog mukoperiostalnog režnja. U kliničkom radu s implantatima s diskom potrebno je osigurati dobru preglednost koštanog područja (6).

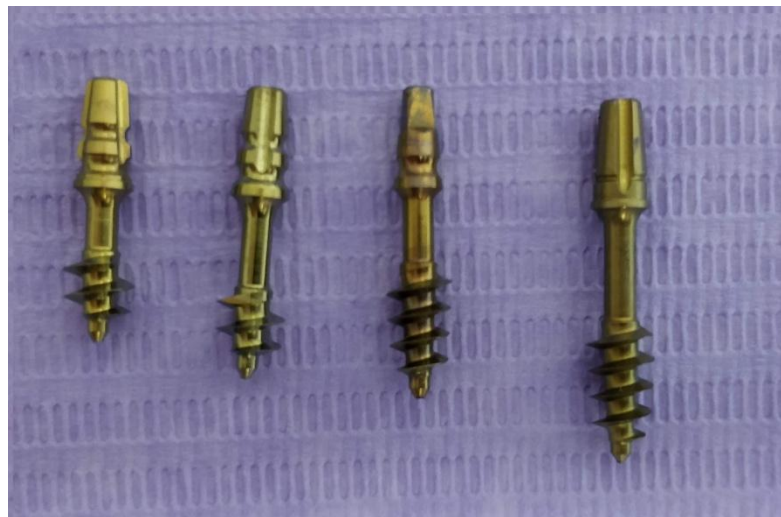Implantat se sastoji od bazalne ploče, koja se usađuje u kompaktni dio kosti, tijela implantata, koje sadrži dvije zone savijanja, te glave implantata. Glavna funkcija diska je povećanje kontakta između kosti i implantata te stvaranje mogućnosti veće primarne stabilnosti. Disk sadrži pore, kroz koje prolaze krvne žile i gdje se stvara kost nakon procesa oseointegracije (6) (Slika 1.).



Slika 1. Lateralni bikortikalni implantati s diskom. Izvor: autorska slika.

1.2.2. Implantati tipa vijka (BCS)

Implantati tipa vijka pripadaju jednodijelnim sustavima implantata. Postupak ugradnje isti je kao i kod klasičnih dvodijelnih sustava samo bez odizanja mukoperiostalnog reznja tj. "Flapless tehnikom." Pri apikalnom vrhu implantati sadrže agresivne navoje za makro fiksaciju i sidrenje u kortikalnom dijelu kosti. Navoji sudjeluju u prijenosu opterećenja. Zbog toga ih se treba usidriti u kortikalni dio kosti nasuprot alveolarnom grebenu. Transmukozni dio sadrži zonu savijanja. Tako se glavi implantata omogućuje promjena smjera. BCS implantati danas se češće koriste zbog minimalno invazivnog postupka implantacije te se koriste u dostupnim dimenzijama širine od 3,5 do 12 mm i dužine od 10 do 38 mm. Ležište se izrađuje reznim tijelom promjera od 1,5 mm do 2,5 mm. Zbog svoje obuhvatne izrade dostupni su u različitim veličinama i prikladni za gotovo sve situacije. Također, implantati tipa vijka indicirani su u imedijatnim implantacijama nakon ekstrakcije zuba (8-10) (Slika 2).



Slika 2. Implantati tipa vijka (BCS). Izvor: autorska slika.

Posebna vrsta BCS implantata su zigomatični implantati (ZSI) za sidrenje u zigomatičnu kost. Izgledom su slični implantatima tipa vijka, samo imaju puno veću dužinu od 35 mm do 50 mm (Slika 3.).

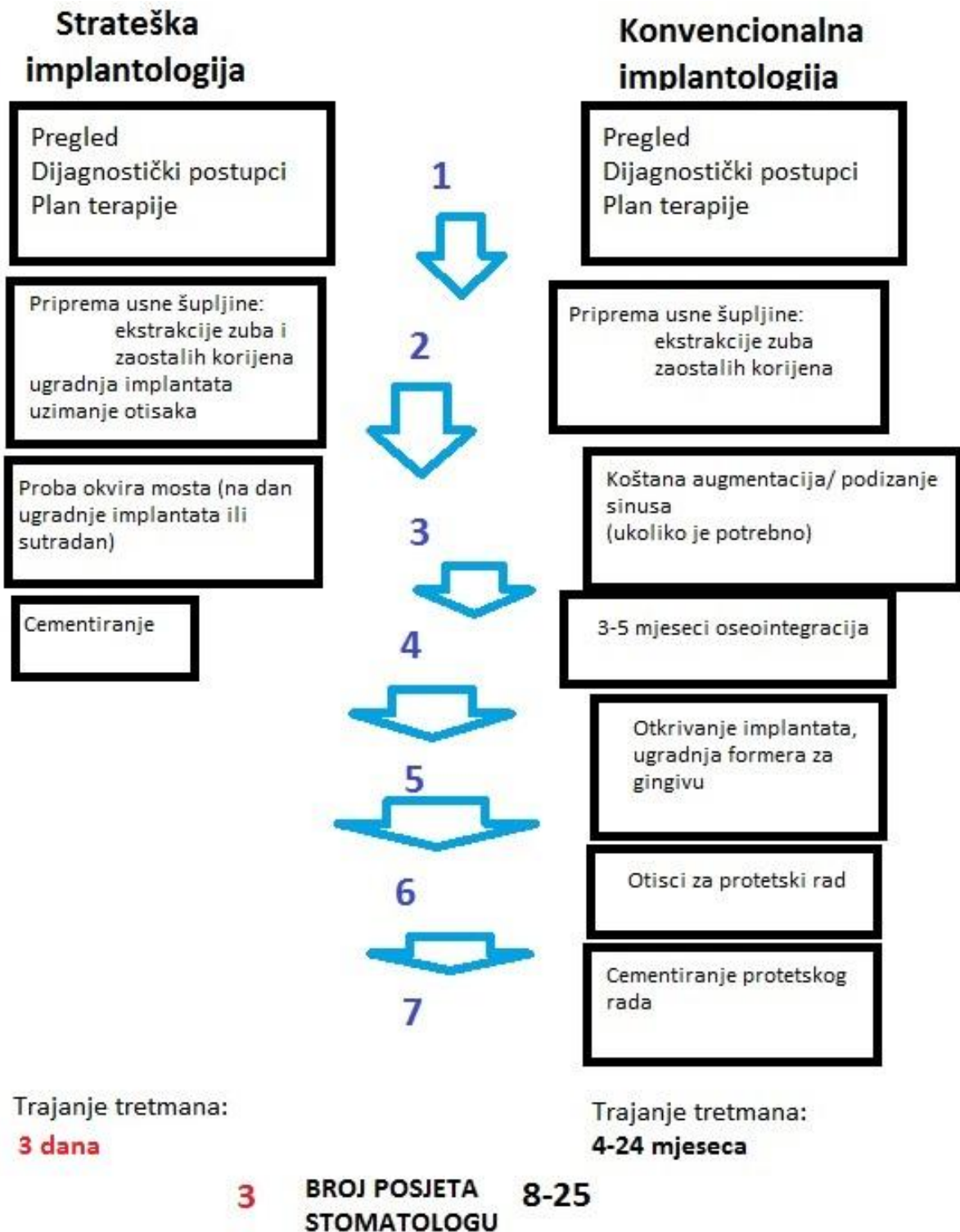
U postupku implantacije nastoji se doći do kompaktnog dijela kosti nasuprot alveolarnog grebena. Pri tome koristimo ručni instrument, "tragač položaja", u koji se stavlja oštro plamičasto svrdlo. Tragačem položaja određujemo smjer insercije implantata i njegov položaj u kosti. Nakon probijanja kortikalnog dijela kosti prelazi se na drugi ručni instrument ("Twist Drill") sa svrdlom veličine 2 mm. Postava implantata slijedi nakon pripreme ležišta (11).



Slika 3. Zigomatični implantati (ZSI). Izvor: autorska slika.

1.3. Prednosti bikortikalne implantologije

- Implantati su dizajnirani kao jednodijelni sustavi što znači da su tijelo i glava implantata sklopljeni u jednu cjelinu. Prednost im je što nema dodatnih vijaka, koji bi spajali tijelo s glavom implantata, te je smanjena mogućnost nastanka komplikacija, koje većinom nastaju kod dvodijelnih i trodijelnih sustava (12).
- Bikortikalno sidrenje implantata u resorptivno otpornija koštana mjesta, povećava primarnu stabilnost implantata.
- Pacijent dobiva gotovi protetski rad u roku od tri dana od početne postave implantata. Pacijent nema dodatnih troškova i višekratnih posjeta terapeutu. Izbjegavaju se dodatni kirurški postupci poput augmentacija koštanog grebena, podizanja dna sinusa ili transpozicije živca. Nema vremenskog razdoblja oseointegracije od tri do šest mjeseci kao kod klasičnih sustava, čime pacijent izbjegava dodatno vrijeme provedeno s totalnom protezom (12).
- Bikortikalni način sidrenja implantata povoljnije djeluje na raspored sila opterećenja i biomehaniku stomatognatnog sustava.
- Kirurški postupak implantacije odvija se bez odizanja mukoperiostalnog režnja. Koristi se minimalno invazivni pristup, što pacijentu dodatno olakšava podnošenje zahvata te smanjuje postoperativne tegobe poput edema i boli (12).
- Bikortikalni implantati građeni su od titana i poliranih površina, čime se umanjuje adhezija mikroorganizama. Samim time smanjuje se i nastanak infekcije i gubitka implantata zbog periimplantitisa do čak i 98% (4,5,13).
- Vertikalni defekti kosti u obliku kratera oko vrata implantata su manji nego kod klasičnih sustava (14).



Slika 4. Usporedbe konvencionalne i strateške implantologije. Izvor: autorska slika.

1.4. Koštane strukture u radu s bikortikalnim implantatima

Alveolarni greben nakon ekstrakcije zuba podliježe kroničnim i kumulativnim procesima resorpcije i pregradnje progresivnog karaktera. U rehabilitaciji potpune bezubosti opsežno resorbiran greben predstavlja izazov terapeutu i otežava izgradnju stabilnog protetskog nadomjeska (13, 15-18).

Koštana masa alveolarnog grebena zajedno s morfologijom i biologijom tkiva održavana je zdravim zubima. Resorpcija alveolarnog nastavka može biti posljedica periapikalnih upalnih procesa, upala parodonta ili pri agresivnijem pristupu ekstrakcije zuba. Bez obzira o kojoj se patologiji gubitka zuba radi, kao njena posljedica, dolazi do smanjenja koštane mase u horizontalnom i vertikalnom smjeru (19).

Resorpcija alveolarnog grebena može se podijeliti na lokalne i sustavne čimbenike.

Od lokalnih čimbenika najvažniji su:

- uvjeti nakon vađenja jednog ili više zuba (hvatište mišića, veličina, oblik i kakvoća rezidualnog grebena)
- trajanje bezubosti
- žvačni stres koji se prenosi s nadomjeska na bezubi greben

Sustavni čimbenici su:

- pacijentova dob
- spol
- slab unos kalcija hranom
- poremećen metabolizam kalcija i fosfata u organizmu
- osteoporotične promjene u cijelome koštanom sustavu
- hormonska neuravnoteženost

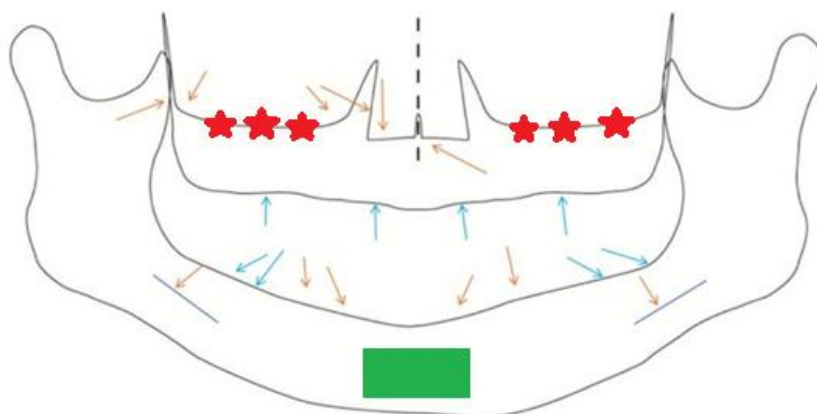
Brzina resorpcije varira u različitom vremenu kod iste osobe i individualne je prirode za svakog pojedinca. Svi gore navedeni čimbenici pospješuju resorpciju bezubih dijelova alveolarnog nastavka (20).

Gubitkom parodontne membrane nakon ekstrakcije zuba dolazi do smanjenja metabolizma i biokemijske resorpcije u alveolarnom nastavku maksile i mandibule. Resorpcija grebena produkt je djelovanja endotoksina iz dentalnog plaka (21, 22).

U području kosti lica i stomatognatnog sustava područja otpornija na resorpciju su:

- bazalna područja maksile i mandibule
- spina nasalis anterior
- pterigoidni nastavak sfenoidne kosti
- zigomatična kost
- linea obliqua mandibule
- kost dna nosne šupljine
- crista zygomaticoalveolaris

Područje u mandibuli kaudalno od hvatišta milohoidnog mišića kod većine pacijenata također pokazuje otpornost resorpciji što ga čini stabilnim područjem. Radi se o horizontalnom području, lako dostupnom pri implantaciji. Na slici 5. narančastim je strelicama prikazan vrlo stabilan kompaktni dio kosti otporan na resorpciju, a plavim strelicama kompakta, nešto podložnija resorpciji, no i dalje dovoljno stabilna za postavu implantata. Kompaktni dio kosti ispod milohoidne linije označen je plavom linijom. Interforaminalna regija (IFR) označena je zelenim pravokutnikom i spada u visokomineralizirajuća područja što ju čini pogodnom za sidrenje implantata. Područja ekspanzije sinusa označena su crvenim zvjezdicama te njih valja izbjegavati (13).



Slika 5. Prikaz kompaktnih dijelova kosti maksile i mandibule iskoristiv za postavu bikortikalnih implantata. Izvor: autorska slika.

Kod rješavanja totalne bezubosti u maksili, moguće je koristiti kortikalna područja susjednih kosti izvan same maksile. Pterigoidni nastavak sfenoidne kosti jedno je od takvih područja. Tuberopterigoidni implantati mogu proći kroz četiri kompaktna dijela kosti, dva od maksile i dva od pterigoidnog nastavka sfenoidne kosti. Sam proces implantacije je zahtjevniji jer se radi o području koje nije direktno vidljivo. Pri postavljanju si pomažemo palpacijom medijalnog dijela hamulusa pterigoidea i promatranjem anatomije distalnog dijela maksile (23-28).

Drugo kortikalno područje koje možemo koristiti pri izuzetno atrofiranoj čeljusti je zigomatična kost. Kao što smo ranije naveli, pri tome se koristimo zigomatičnim implantatima. Koncept rehabilitacije kod izrazito atrofirane gornje čeljusti oslanja se na postavu četiriju zigomatičnih implantata duljih od 30 mm. Zigomatičnu kost karakterizira debeli kompaktni dio kosti s gustim trabekularnim dijelom (29, 30). Postotak preživljenja imedijatno opterećenih implantata samo na zigomatičnim implantatima u rehabilitaciji potpune bezubosti prema istraživanjima penju se i do 98% (31, 32, 33).

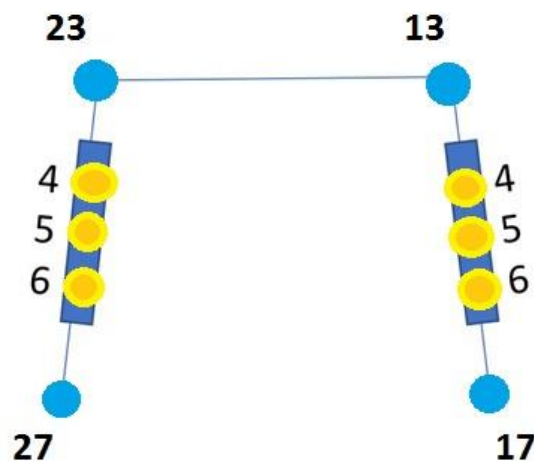
Kod planiranja postavljanja implantata u donjoj čeljusti, ne možemo se osloniti na uporabu kosti izvan mandibule zbog njezine pokretljivosti. Na raspolaganju nam je dostatan kompaktni dio kosti distalnog dijela mandibule te visokomineralizirano područje interforaminalne regije (IFR) prednjeg dijela mandibule.

1.5. Planiranje protetskog nadomjeska

Pri planiranju mjesta za postavu implantata trebali bismo se oslanjati na strateški važna mjesta. Strateška mjesta za implantaciju trebala bi biti oba očnjaka te drugi molar. Na taj način pod opterećenjem osiguravamo ravnomjerno širenje sila na kost (34) (Slika 6.).

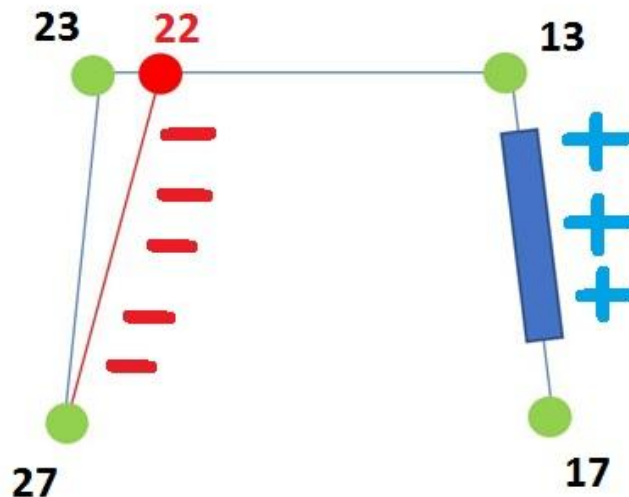
Poštujući pravilo poligona, dovoljno je postaviti samo četiri implantata. Više implantata između strateških mjesta ojačat će naš protetski nadomjestak i kompenzirati moguće greške u postavljenim implantatima. Dodatni implantati doprinijet će kortikalnoj potpori i ukupnoj stabilnosti gotovog protetskog nadomjeska (34 - 37).

Implantati su izloženi aksijalnim silama smjera unutar poligona. Implantati postavljeni izvan pravilnog poligona opterećenja bivaju izloženi nepravilnim horizontalnim silama opterećenja. Djelovanjem većih horizontalnih sila dovest će do mobilnosti implantata te naposljetku i do gubitka protetskog nadomjeska (38) (Slika 7.).



Slika 6. Grafički prikaz strateških mjesta za postavljanje bikortikalnih implantata.

Izvor: autorska slika



Slika 7. Grafički prikaz neravnomjernog rasporeda sila ukoliko stavimo implantat na mjesto zuba 22. Izvor: autorska slika.

U planiranju polukružnih mostova u gornjoj bezuboj čeljusti svakako se treba oslanjati na strateška mjesta. Područje gornjeg prvog molara treba izbjegavati jer je to mjesto podložno resorpciji zbog ekspanzije maksilarnog sinusa (39, 40, 41).

Radi postizanja što veće stabilnosti nadomjeska, svakako bi u plan terapije trebalo uključiti tubero-pterigoidne implantate. Područje tubera često sadrži dovoljno koštane mase za postavu implantata, dok prolaskom kroz kompaktne dijelove kosti pterigoidnog nastavka, povećavamo primarnu stabilnost implantata (26).

U slučajevima rješavanja potpune bezubosti, tj. radova koji obuhvaćaju cijeli zubni luk, potrebno je ojačati konstrukciju što je više moguće dodatnim implantatima između strateški važnih mjesta koja su ranije navedena. Pritome treba napomenuti da se ne primjenjuju dodatni implantati između očnjaka. Štoviše, oni su kontraindicirani u slučajevima Angle klase II i III kada je potrebna kompenzacija odnosa gornje i donje čeljusti (42-45).

Cilj terapije je oporavak pacijentovog stomatognatnog sustava i omogućiti mu željenu estetsku i funkcijsku vrijednost. Protokol imedijatnog opterećenja služi nam kako bismo pacijenta opskrbili gotovim protetskim nadomjeskom unutar 72 sata. Kako bi implantati podnijeli sile opterećenja budućeg protetskog nadomjeska, potrebno je ostvariti veliku primarnu stabilnost. Ona se ostvaruje većom površinom endoosealnog dijela implantata. Što je veća dodirna površina između implantata i kosti, veća je i primarna stabilnost (46).

Nadalje, primarnu stabilnost povećavamo bikortikalnim sidrenjem implantata. Implantat se učvršćuje u dijelovima kosti otpornijima na resorpciju, a ne, kao kod konvencionalne implantologije, u spongioznom dijelu (47-52).

Kirurškom insercijom i mehaničkim urezivanjem vijaka kroz dva kompaktna dijela kosti ostvaruje se povećana makro retencija. Primarnu stabilnost možemo lako digitalno izmjeriti mjerenjem rezonantne frekvencije ili vrijednosti torca prilikom insercije. Tork koji koristimo pri postavi implantata iznosi 30-50 Ncm (13, 53).

Pri izradi i planiranju protetskog nadomjeska, vodimo se sljedećim gnatološkim pravilima (53-56).

- raspored okluzijskih sila mora biti ravnomjerno raspoređen duž cijelog protetskog nadomjeska
- okluzalna ploha paralelna s Camperovom linijom
- okluzija u distalnom području mora biti u skladu sa Speovom krivuljom
- bilateralna okluzija prilikom lateralnih kretnji
- dužina i širina okluzalne plohe mora biti jednaka s obje strane
- ekstrahirani treći molari
- treba izbjegavati kontakte prednjih zubi prilikom lateralnih kretnji zbog nepovoljnog djelovanja na stražnje implantate

Navedena pravila nisu nova i također se koriste pri izradi protetskih nadomjestaka na konvencionalnim sustavima implantata.

2. PRIKAZ SLUČAJA

Pacijent u dobi od 54 godine javlja se na pregled u ambulantu radi savjetovanja o implantoprotetskoj rehabilitaciji. Pacijent je inače dobroga zdravlja te negira alergije i kronične bolesti. Nakon gubitka svih zuba u gornjoj čeljusti, izrađena je akrilatna totalna proteza, dok u donjoj čeljusti ima fiksne metal keramičke mostove 42-45 i 41-36. Pacijent se žali na smetnje prilikom govora i žvakanja te izražava želju za izradom fiksnoga protetskoga nadomjeska.

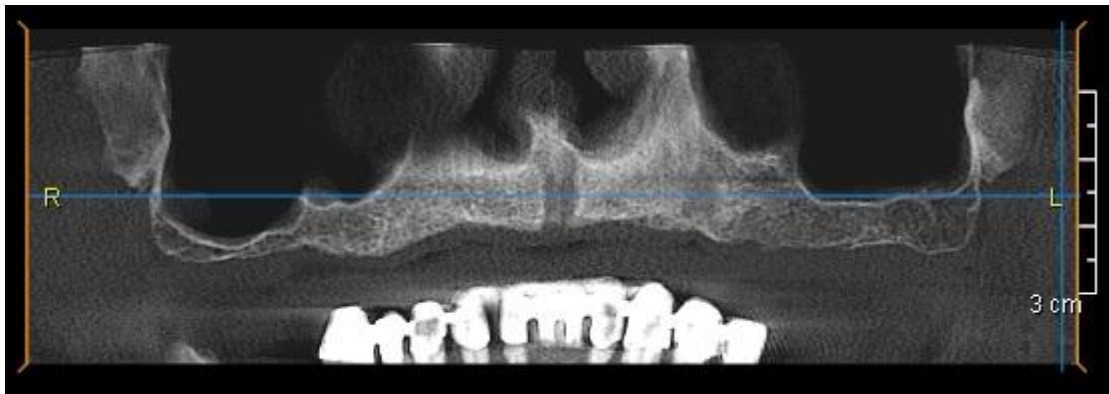
Osim detaljnoga kliničkoga pregleda, u dijagnostici se učinio i ortopantomogram i CBCT snimak gornje i donje čeljusti sa širokim poljem (Slika 8.). Korišten je i računalni program pomoću kojega se odredio položaj dužina implantata s obzirom na raspoloživu kost (Slika 9. i Slika 10.).

Predloženi plan terapije obuhvaćao je tri radne faze u tri dana: a) ugradnju 12 bazalnih implantata u gornju čeljust, skidanje donjeg fiksnog protetskog rada te uzimanje otiska neposredno nakon kirurškoga zahvata, b) probu metala (Slika 14.) te c) probu gotovoga rada i trajno cementiranje. Pacijentu su obrazloženi svi aspekti planirane terapije kao i moguće komplikacije. Pacijent se složio s navedenim planom terapije te je potpisao suglasnost za zahvat.

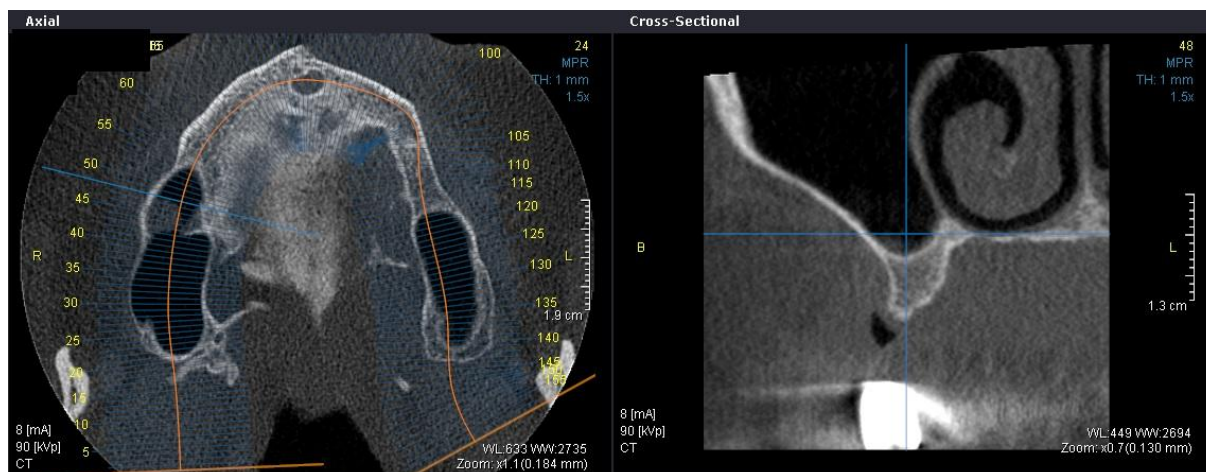
Bezbolnost zahvata postignuta je uporabom lokalne infiltracijske anestezije (Ubistesin, 2 % artikain hidroklorid s adrenalinom 1:200 000, 3M ESPE, Njemačka). Prvog dana skinuo se donji protetski nadomjestak i ugradnja 12 implantata tipa vijka u gornju čeljust (Basali, NSI, Italija, regija: 17:3,7x14mm, regija 15:5,5x10 mm, regija 14:5,5x8 mm, regija 13:3,6x10 mm, regija 12:3,6x10 mm, regija 11:3,6x10 mm, regija 21:3,6x10 mm, regija 22:3,6x10 mm, regija 23:3,6x12 mm, regija 24:3,6x10 mm, regija 25:3,6x 10 mm, regija, regija 27:3,7x 14 mm).

Za pripremu ležišta implantata u gornjoj čeljusti korišten je ručni instrument (Slika 11.) i mikromotor s fiziodispenzerom (Slika 12.). Svi implantati postavljeni su bez odizanja mukoperiostalnoga režnja tzv. „flapless tehnikom”. Poslije kirurškoga zahvata, izvršen je postupak uzimanja otiska pomoću otisnih prijenosnika metodom dvostrukoga korekturnoga otiska s istovremenim miješanjem u adicijskom silikonu.

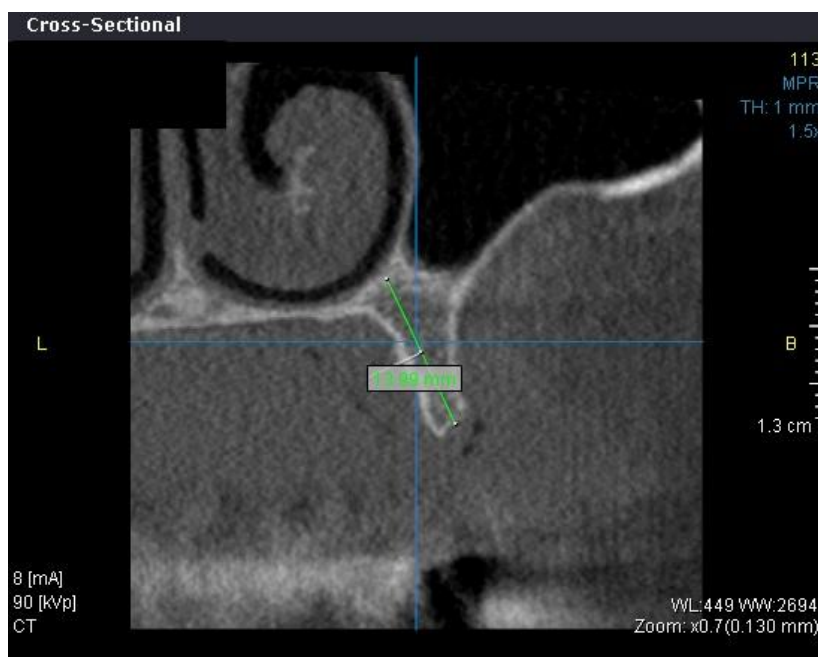
Određeni su i međučeljusni odnosi te je učinjen kontrolni ortopan (Slika 13.). Drugoga dana učinjena je proba metala te odabrana boja budućih zuba(Slika 14.). Trećega dana, nakon probe, rad je definitivno cementiran(Slika 15). Korišten je staklenoionomerni cement (Fuji PLUS (EWT) GC corporation, Tokyo, Japan) te su, nakon vezivanja cementa, usklađene artikulacija i okluzija. Na ovaj način svih dvadeset implantata imedijatno je funkcijski opterećeno.



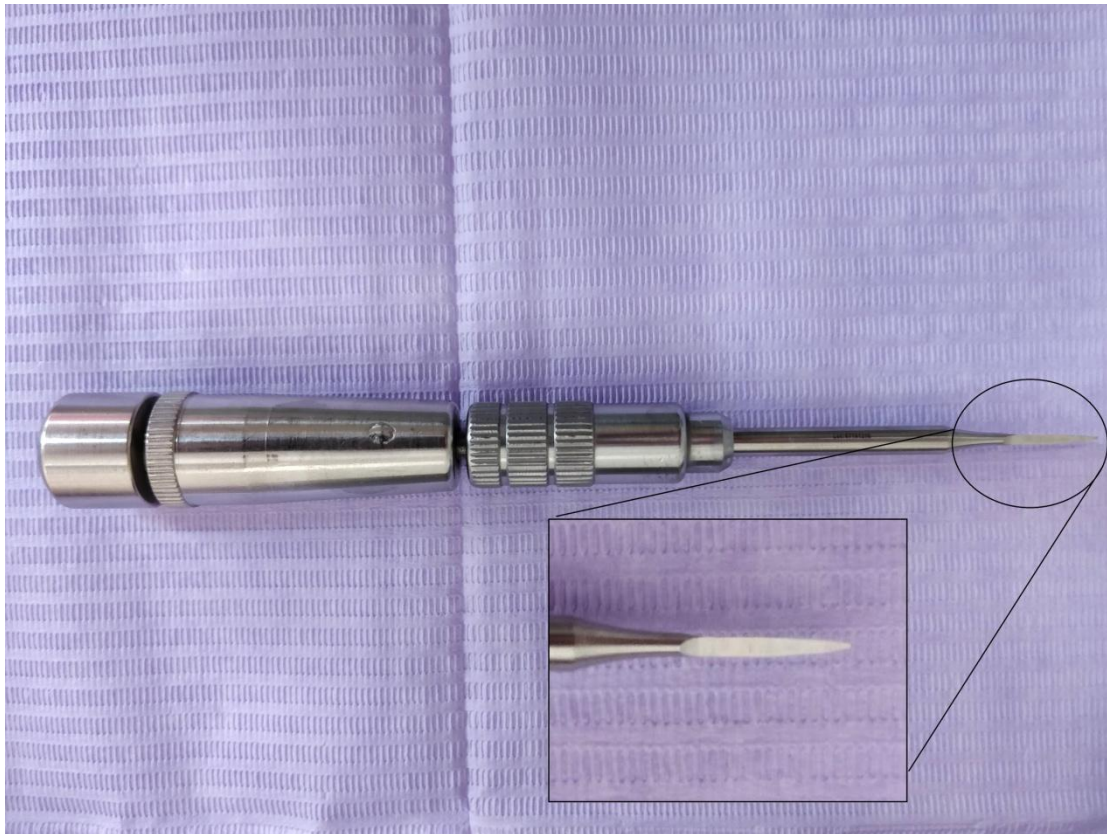Slika 8. Preoperativno snimljen CBCT snimak. Preuzeto s ljubaznošću izv. prof. dr. sc. Dine Bukovića.



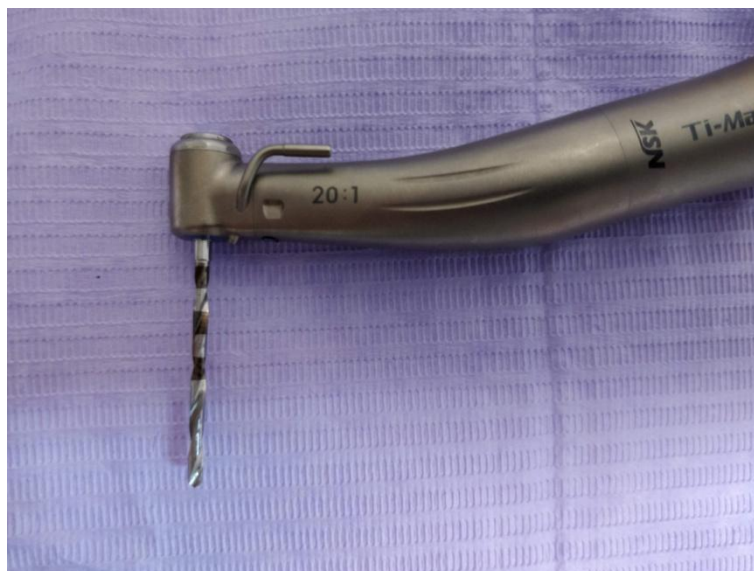Slika 9. Presjek na CBCT snimci. Zbog ekspanzije maksilarnog sinusa nemamo dovoljno koštane mase za postavu konvencionalnih implantata. Preuzeto s ljubaznošću izv. prof. dr. sc. Dine Bukovića.



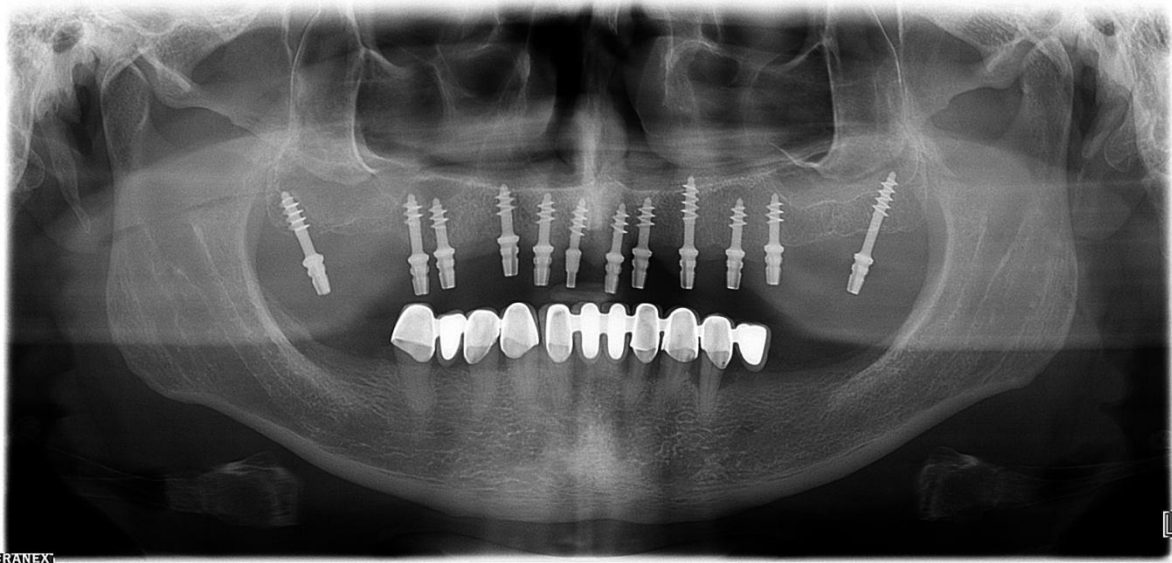
Slika 10. Preoperativno određivanje mjesta za postavu implantata i određivanje dužine i širine implantata. Preuzeto s ljubaznošću izv. prof. dr. sc. Dine Bukovića.



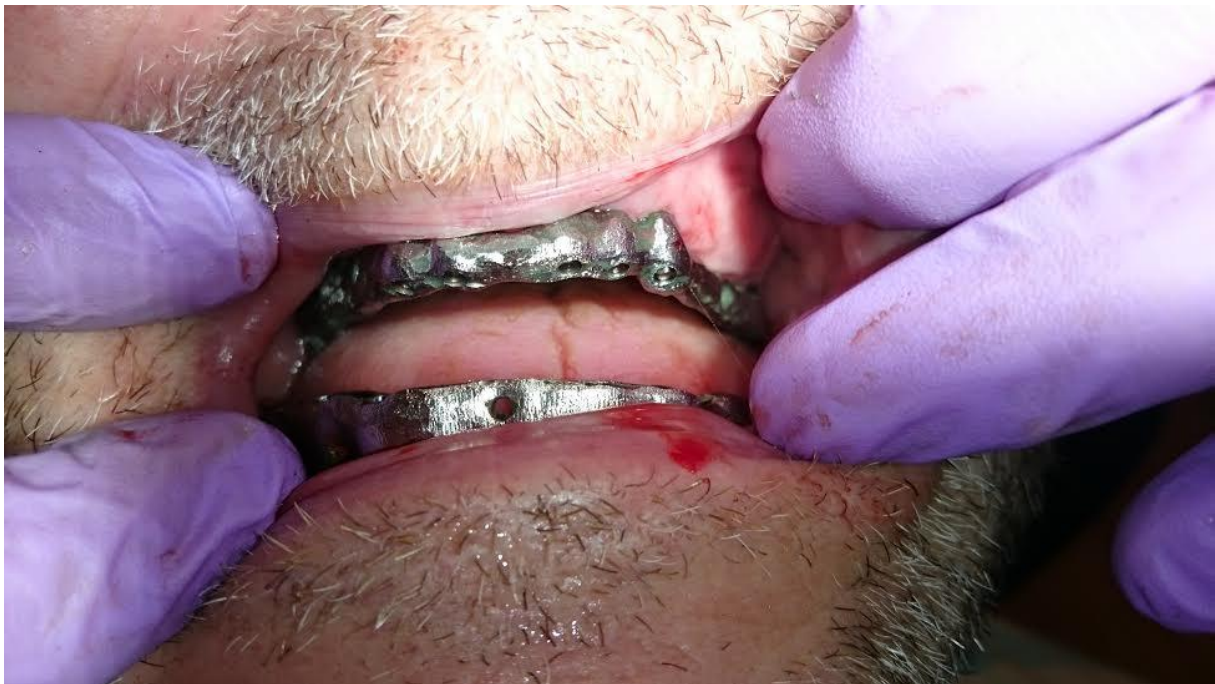Slika 11. Ručni instrument za pripremu ležišta. Preuzeto s ljubaznošću izv. prof. dr. sc. Dine Bukovića.



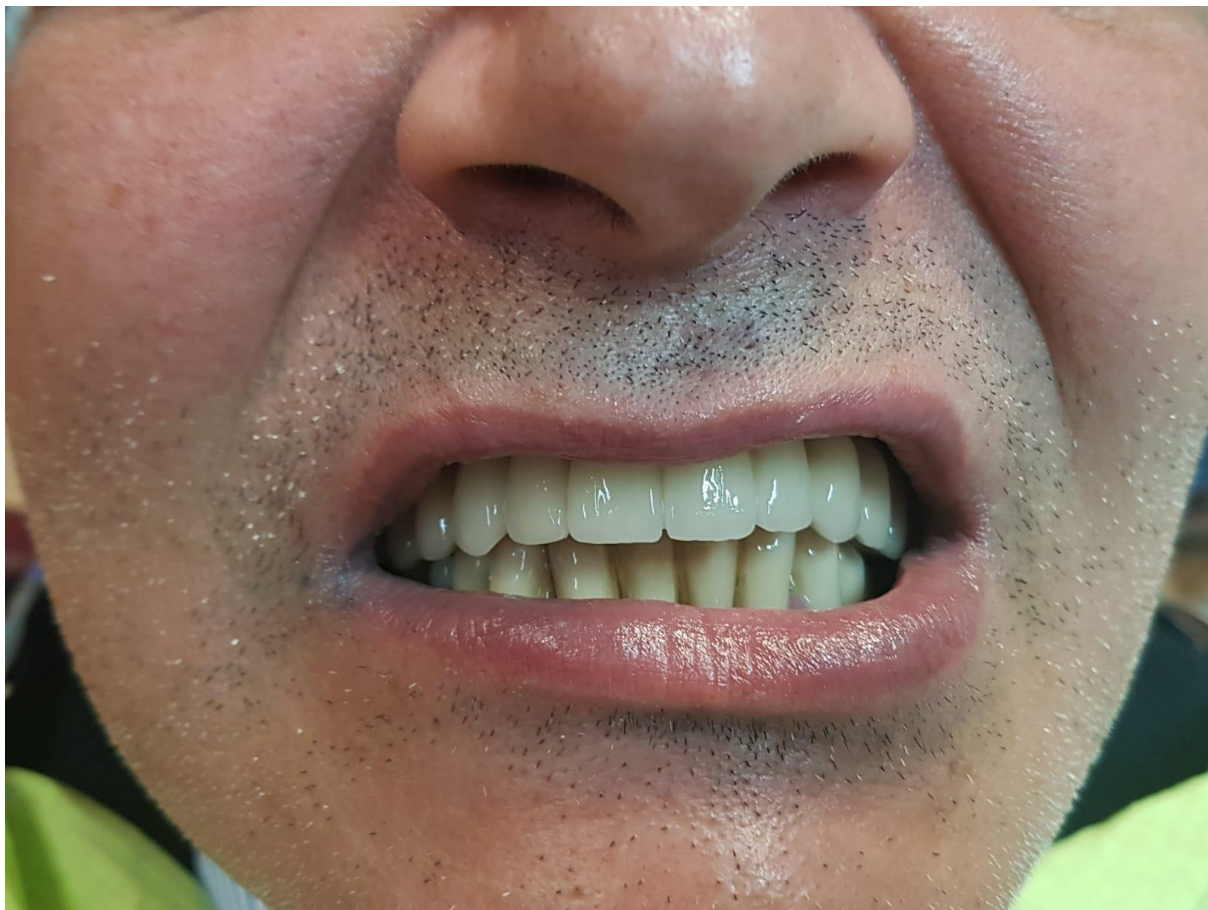Slika 12. „Twist Drill“ i mikromotor s fiziodispenzerom. Preuzeto s ljubaznošću izv. prof. dr. sc. Dine Bukovića..



Slika 13. Kontrolni snimak nakon kirurškog postupka implantacije. Preuzeto s ljubaznošću izv. prof. dr. sc. Dine Bukovića.



Slika 14. Proba metala i odabir boje budućeg protetskog nadomjeska. Preuzeto s ljubaznošću izv. prof. dr. sc. Dine Bukovića.



Slika15. Izgled konačnog rada nakon cementiranja gornjeg polukružnog mosta na implantatima. Preuzeto s ljubaznošću izv. prof. dr. sc. Dine Bukovića.

3. RASPRAVA

Rehabilitacija stomatognatog sustava kod potpuno bezubih pacijenata radovima na bikortikalnim implantatima te imedijatno opterećenje tih implantata, predstavlja ispravnu alternativu konvencionalnom pristupu liječenja. Bikortikalni implantati započinju svoj razvoj zahvaljujući dr. Gerraru Scorteciju koji početkom 80-ih godina prošloga stoljeća konstruira implantate disk oblika. Nadalje, u 90-im godinama istraživanja njemačkih stomatologa temeljena na Scortecijevim idejama dovela su do razvoja modernih bikortikalnih implantata. Paralelno s razvojem implantata, razvijaju se i protokoli imedijatnog opterećenja suprotnih dosadašnjim Branemarkovim postulatima kako treba čekati period oseointegracije od tri do šest mjeseci prije opterećenja (7, 46.).

Protokol imedijatnog opterećenja postiže se čvrstom vezom između implantata unutar 72 sata od ugradnje. Nakon tog perioda, događa se koštana remodelacija koja dovodi do slabljenja periimplantne kosti. Započinje kaskada cijeljenja rane koju slijedi koštana remodelacija i koštana regeneracija. Dijelovi kosti koji su u direktnom dodiru s implantatom bivaju izloženi remodelaciji, dok dijelovi bez direktnog kontakta, bivaju izloženi koštanoj regeneraciji. Koštana regeneracija događa se apozicijom ili nastaje *de novo* (57-60). Povezanošću implantata, sile ne djeluju samo na užu dio oko implantata, već bivaju ravnomjerno raspoređene duž kortikalnog dijela kosti. Ortopedska kirurgija odavno koristi slična načela(7).

Pacijentima je često nelagodno čekati duge periode prije dobivanja konačnoga rada. Zbog toga se sve više primjenjuje koncept imedijatnog opterećenja bez obzira s kojim se sustavom implantata radi. Smatra se da primarna stabilnost igra veliku ulogu u imedijatnom opterećenju. Koštano tkivo kao organ mora biti izloženo 4000-7000 mikro naprezanjima kako bi zadržalo svoju funkciju remodelacije (61). Trenutna saznanja ukazuju na osjetljivost koštanih stanica na mehaničku silu i to, ne samo osteociti, već i osteoprogenitorne stanice i osteoblasti. Primijećena je povećana mineralizacija na dijelovima implantata koji su u direktnom kontaktu s kosti (62). Osteogeneza je uvjetovana mehaničkim silama na međuspoju implantata i kosti. Resorpcija, kao prirodni fiziološki proces remodelacije, pod dobro ostvarenom primarnom stabilnošću ne igra veliku ulogu. Veći gubitci marginalne razine kosti smatraju se više posljedicom prevelikog opterećenja implantata ili jatrogenom infekcijom kosti tokom procesa implantacije (63). Nadalje, veću primarnu stabilnost postizemo bikortikalnim sidrenjem implantata. Prolaskom kroz dva sloja kompaktnog dijela kosti, implantat ima povećanu bukolingvalnu i aksijalnu primarnu stabilnost (64,65).

Postoje brojna istraživanja koja pokazuju uspješno ostvarene veze između imedijatno opterećenih implantata i fiksnih ili mobilnih protetskih nadomjestaka.

Povezivanje implantata čvrstom vezom od iznimne je važnosti. Opterećenje na periimplantno tkivo mora biti ravnomjerno raspoređeno da kompresivne sile i sile smicanja ne bi dovele do naprezanja na kontaktnim dijelovima kosti i implantata.

U kliničkom radu s bikortikalnim implantatima, za postizanje konačnog zadovoljavajućeg rezultata, neophodno je detaljno poznavanje anatomije lica kao i detaljno preoperativno planiranje.

4. ZAKLJUČAK

Implantologija s bikortikalnim implantatima pokazala se kao odličan alternativni postupak za pacijente koji bi se konvencionalnom implantologijom opterećivali nizom dodatnih kirurških zahvata. Pacijenti u primjeni bikortikalne implantologije izbjegavaju učestale posjete ordinaciji i dugo čekanje završnog nadomjeska. Povratak normalnoj funkciji žvakanja moguć je već nakon par dan. Kirurškim pristupom bez odizanja mukoperiostalnog režnja, pacijenta se pošteduje produženom oporavku i edemu. Izbjegavaju se operacije poput podizanja sinusa ili augmentacije kosti. Spektar mogućnosti ove vrste liječenja je golem. Omogućeno je zbrinjavanje fiksnim nadoknadama gotovo svih pacijenata. Unatoč navedenom, može se zaključiti da ovakav koncept terapije definitivno predstavlja rješenje poteškoća velikom broju pacijenata te da će nesumnjivo u budućnosti naći i svoje mjesto u svakodnevnoj stomatološkoj praksi.

5. LITERATURA

1. Dental Implant Glossary [Internet]. Glossary for Dental Implants by the American Academy of Implant Dentistry | American Academy of Implant Dentistry. [cited 2017Aug18]. Available from: <http://www.aaid-implant.org/resources-and-news/glossary/>
2. Weiss CM, Weiss A. Principles and practice of implant dentistry. New York (The United States of America): Mosby Inc; 2001. p. 230-55.
3. Diederich H. Immediate loading of a maxillary full-arch rehabilitation supported by basal and crestal implants, *CMF Impl Dir.* 2008 Mar;3(1):61-3.
4. Yadav RS, Sangur R, Mahajan T, Rajanikant AV, Singh N, Singh R. An Alternative to Conventional Dental Implants: Basal Implants. *Rama Univ J Dent Sci.* 2015 Jun;2(2):22-8.
5. Nair C, Bharathi S, Jawade R, Jain M. Basal implants-A panacea for atrophic ridges. *J Prosthet Dent.* 2013 Mar;12(1):81-4.
6. Ihde S, Konstantinovic VS, Immediate loading of Dental Implants. *CMF Impl Dir.* 2007 Jan;4(2):145-6.
7. Ihde S, Ihde A. Immediate loading. 2nd edition. Munich (Germany): International implant foundation; 2014. 334 p.
8. Block MS, Haggerty CJ, Fisher GR. Nongrafting implant options for restoration of the edentulous maxilla. *J Oral Maxillofac Surg.* 2009 Apr;67(4):872-81.
9. Chrcanovic BR, Pedrosa AR, Neto Custodio AL. Zygomatic implants: a critical review of the surgical techniques. *Oral maxillofac Surg.* 2013 Jan;17(1):1-9.
10. Aparicio C, Ouazzani W, Hatano N. The use of zygomatic implants for prosthetic rehabilitation of the severely resorbed maxilla. *Periodontology 2000.* 2008 Apr;47(1):162-71.
11. Ihde S. Comparison of basal and crestal implants and their modus of application. *Smile Dental Journal.* 2009 Apr;4(2):36-6.
12. Konstantinović VS, Ihde AA. Introduction to basal implantology. 2nd ed. Munich(Germany); International implant foundation; 2014. 237 p.
13. Ihde S. Principles of BOI. Heidelberg (Germany): Springer; 2005. 416 p.
14. Ihde S, Konstantinović VS. Comparison and definition of pathological peri-implant symptoms and possible therapeutic measures with basal and crestal implants. *Dent implantol Update.* 2005;9:122-33.
15. Atwood, D. (2017). Some clinical factors related to rate of resorption of residual ridges. [online] Science direct. Available

at:<http://www.sciencedirect.com/science/article/pii/0022391362901257>[Accessed 2Sep. 2017].

16. Mercier P, Lafontant R. Residual alveolar ridge atrophy: classification and influence of facial morphology. *J Prosthet Dent.* 1979 Jan;41(1):90-9.
17. Nishimura I, Hosokawa R, Atwood DA. The knife-edge tendency in mandibular residual ridges in women. *J Prosthet Dent.* 1992 Jun;67(6):820-6.
18. Xie Q, Ainamo A, Tilvis R. Association of residual ridge resorption with systemic factors in home-living elderly subjects. *Acta Odontol Scand.* 1997 Dec;55(6):299-305.
19. Meccall RA, Rosenfeld AL. Influence of residual ridge resorption patterns on implant fixture placement and tooth position. *Int J Periodontics Restorative Dent.* 1991;11(1):8–23.
20. Delvin H, Ferguson MWJ. Alveolar ridge resorption and mandibular atrophy. A review of the role of local and systemic factors. *Br Dent J.* 1991 Dec;170(2):101-4.
21. Klemetti E. A review of residual ridge resorption and bone density. *J Prosthet Dent.* 1996 May;75(5):512-4.
22. Klemetti E. Resistance of the maxillary ridge to occlusal trauma. *J Prosthet Dent.* 1995 Mar;73(3):250-2.
23. Balshi TJ. Single, tuberosity-osseintegrated implant support for a tissue-integrated prosthesis. *Int J Periodont Rest Dent.* 1992 Nov;12(1):345-7.
24. Hure G. Scanner superimposed technique for the pterygoid tuberosity implant positioning. *Int J Oral Maxillofac Implants.* 2001 Jun;24(3):41-7.
25. Reiser GM. Implant use in the pterygoid tuberosity and palatine region: anatomic and surgical considerations. *Int J Oral Maxillofac Implants.* 2000 Apr;37(1):43-6.
26. Balshi TJ, Wolfinger GJ, Balshi SF. Analysis of 356 pterygomaxillary implants in edentulous arches for fixed prosthesis anchorage. *Int J Oral Maxillofac Implants.* 1999 Jun;112(2):74-7.
27. Khayat P, Nader N. The use of osseointegrated implants in the maxillary tuberosity. *Pract Periodontics Aesthet Dent.* 1994 May;6(4):53-61.
28. Curi MM, Cardoso CL, Ribeiro Kde C. Retrospective study of pterygoid implants in the atrophic posterior maxilla: implant and prosthesis survival rates up to 3 years. *Int J Oral Maxillofac Implants.* 2015 Mar-Apr;30(2):378-83.
29. Nkenke E, Hahn M, Lell M, et al. Anatomic site evaluation of the zygomatic bone for dental implant placement. *Clin Oral Implants Res.* 2003;14:72-79.

30. Kato Y, Kizu Y, Tonogi M, Ide Y, Yamane GY. Internal structure of zygomatic bone related to zygomatic fixture. *J Oral Maxillofac Surg.* 2005;63:1325-1329.
31. Duarte LR, Filho HN, Francischone CE, Peredo LG, Brånemark PI. The establishment of a protocol for the total rehabilitation of atrophic maxillae employing four zygomatic fixtures in an immediate loading system- A 30- month clinical and radiographic follow-up. *Clin Implant Dent Relat Res.* 2007;9:186-196.
32. Davo R, Pons O. Prostheses supported by four immediately loaded zygomatic implants: A 3-year prospective study. *Eur J Oral Implantol.* 2013;6:263-269.
33. Stievenart M, Malevez C. Rehabilitation of totally atrophied maxilla by means of four zygomatic implants and fixed prosthesis: A 6-40-month follow-up. *Int J Oral Maxillofac Surg.* 2010;39:358-363.
34. Ihde S, Ihde A, Palka L. New Systematic Terminology of Cortical Bone Areas for Osseofixated Implants in Strategic Oral Implantology. *J J Anatomy.* 2016 Apr, 11(2):71-6.
35. Kopp S, Kuzelka J, Goldmann T, Himmlova L, Ihde S. Modeling of load transmission and distribution of deformation energy before and after healing of basal dental implants in the human mandible. *Biomed Tech (Berl).* 2011 Apr;56(1):53-8.
36. Hom-Lay W, Khalaf S. HVC ridge deficiency classification: a therapeutically oriented classification. *Int J Periodontics Restorative Dent.* 2002 Aug;22(4):335-43.
37. Tinti C, Parma-Benfenati S. Clinical classification of bone defects concerning the placement of dental implants. *Int J Periodontics Restorative Dent.* 2003;23(2):147-55.
38. Graves S. The pterygoid plate implant: a solution for restoring the posterior maxilla. *Int J Periodontics Restorative Dent.* 1994 Dec;14(6):512-23.
39. Studer S, Naef R, Scharer P. Adjustment of localized alveolar ridge defects by soft tissue transplantation to improve mucogingival esthetics: A proposal for clinical classification and evaluation of procedures. *Quintessence Int.* 1997 Jan;28(12):785- 805.
40. Peñarrocha M, Carrillo C, Boronat A, Peñarrocha M. Retrospective study of 68 implants placed in the pterygomaxillary region using drills and osteotomes. *Int J Oral Maxillofac Implants.* 2009 Jun;24(4):720-6.
41. Cawood JJ, Howell RA. A classification of the edentulous jaws. *Int J Oral Maxillofac Surg.* 1988 Aug;17(4):232-6.
42. Atwood DA. The reduction of residual ridges: a major oral disease entity. *J Prosthet Dent.* 1971 Sep;26(3):266-79.
43. Atwood DA. Bone Loss of Edentulous Alveolar Ridges. *Journal of Periodontology.* 1979 May;50(4):11-21.

44. Ihde S, Ihde A. Cookbook Mastication. Munich(Germany): International Implant Foundation Publishing; 2015. 86 p.
45. WL, Ivanow SU. To the question on systematization of anatomic-topografic conditions for implant placement in the fully edentulous patient. *Stomatological Journal*. 2008 Sep-Oct;23(4) 266-72.
46. Branemark PI, Hansson BO, Adell R, et al. Osseointegrated implants in the treatment of the edentulous jaw. Experience from a 10-year period. *Scand J Plast Reconstr Surg Suppl*. 1977; 16: 1–132.
47. Schnitman PA, Wöhrle PS, Rubenstein JE. Ten-year results for Brånemark implants immediately loaded with fixed prostheses at implant placement. *Int J Oral Maxillofac Implants*. 1997 Dec;12(4):495-503.
48. Chaushu G, Chaushu S, Tzohar A, Davan D. Immediate loading of single-tooth implants: Immediate versus non-immediate implantation: A clinical report. *Int J Oral Maxillofac Implants*. 2001 Mar-Apr;16(2):267-72.
49. Salama H, Rose LF, Salama M, Betts NJ. Immediate loading of bilaterally splinted titanium root-form implants in fixed prosthodontics—A technique reexamined: Two case reports. *Int J Periodontics Rest Dent*. 1995 May;15(4):344-61.
50. Ericsson I, Nilson H, Lindh T. Immediate functional loading of Brånemark single-tooth implants. An 18 months' clinical pilot follow-up study. *Clin Oral Implants Res*. 2000 Feb;11(1):26-33.
51. Testori T, Szmuckler-Moncler S, Francetti L. Immediate loading of Osseotite implants: A case report and histologic analysis after 4 months of occlusal loading. *Int J Periodont Rest Dent*. 2002 Mar;11(1):96-7.
52. Teixeira AB, Shimano AC, Macedo AP, Valente ML, dos Reis AC. Influence of torsional strength on different types of dental implant platforms. *Implant Dent*. 2015 Jun;24(3):281-6.
53. Wöhrle PS. Single-tooth replacement in the aesthetic zone with immediate provisionalization: Fourteen consecutive cases. *Pract Periodont Aesthet Dent*. 1998 Oct;10(9):107-14.
54. Cooper LF, Rahman A, Moriarty J. Immediate mandibular rehabilitation with endosseous implants: Simultaneous extraction, implant placement, and loading. *Int J Oral Maxillofac Implants*. 2002 Jul-Aug;(2):517-25.

55. Ganeles J, Rosenberg MM, Holt RL, Reichman LH. Immediate loading of implants with fixed restorations in the completely edentulous mandible: Report of 27 patients from a private practice. *Int J Oral Maxillofac Implants*. 2001 May-Jun;16(3):418-26.
56. Malo P, Rangert B, Dvarsater L. Immediate function of Brånemark implants in the esthetic zone: A retrospective clinical study with 6 months to 4 years of follow up. *Clin Impl Relat Res*. 2000 May;2(3):138-46.
57. Berglundh T, Abrahamsson I, Lang NP, Lindhe J. De novo alveolar bone formation adjacent to endosseous implants. *Clin Oral Implants Res*. 2003;14:251–262.
58. Slaets E, Carmeliet G, Naert I, Duyck J. Early cellular responses in cortical bone healing around unloaded titanium implants: an animal study. *J Periodontol*. 2006;77:1015–1024.
59. Slaets E, Carmeliet G, Naert I, Duyck J. Early trabecular bone healing around titanium implants: a histologic study in rabbits. *J Periodontol*. 2007;78:510–517.
60. Romanos G, Toh CG, Siar CH, et al. Peri-implant bone reactions to immediately loaded implants. An experimental study in monkeys. *J Periodontol*. 2001; 72: 506–511.
61. Frost HM. Bone's mechanostat: a 2003 update. *Anat Rec A Discov Mol Cell Evol Biol*. 2003; 275: 1081–1101.
62. Romanos G, Toh CG, Siar CH, et al. Peri-implant bone reactions to immediately loaded implants. An experimental study in monkeys. *J Periodontol*. 2001; 72: 506–511.
63. Cooper LF, De Kok IJ, Rojas-Vizcaya F, Pungpapong P, Chang SH. The immediate loading of dental implants. *Compend Contin Educ Dent*. 2007; 28: 216–225; quiz 226.
64. Hsu A, Seong WJ, Wolff R, Zhang L, Hodges J, Olin PS, Hinrichs JE. Comparison of Initial Implant Stability of Implants Placed Using Bicortical Fixation, Indirect Sinus Elevation, and Unicortical Fixation. *Int J Oral Maxillofac Implants*. 2016 Mar-Apr;31(2):459-68.
65. Wang K, Li DH, Zhou JX, Zhang CJ, Liu BL, Li YL. [Influence of bicortical anchorage on the natural frequencies of dental implant]. *Hua Xi Kou Qiang Yi Xue Za Zhi*. 2006 Feb;24(1):86-8.

6. ŽIVOTOPIS

Ivor Sokolić rođen je 11. listopada 1992. U Zagrebu. Godine 2007. završio je Osnovnu školu Vjenceslava Novaka u Zagrebu, a godine 2011. XII. gimnaziju u Zagrebu. Nakon mature 2011. godine upisao je studij veterinarske medicine, a 2012 god. prelazi na Stomatološki fakultet Sveučilišta u Zagrebu. Za vrijeme studija asistirao je u jednoj privatnoj stomatološkoj ordinaciji.