

Suvremene estetske korekcije frontalne regije lica i zubi

Štimac, Bruno

Master's thesis / Diplomski rad

2018

Degree Grantor / Ustanova koja je dodijelila akademski / stručni stupanj: **University of Zagreb, School of Dental Medicine / Sveučilište u Zagrebu, Stomatološki fakultet**

Permanent link / Trajna poveznica: <https://um.nsk.hr/um:nbn:hr:127:848411>

Rights / Prava: [Attribution-NonCommercial 3.0 Unported](#) / [Imenovanje-Nekomercijalno 3.0](#)

Download date / Datum preuzimanja: **2024-07-11**



Repository / Repozitorij:

[University of Zagreb School of Dental Medicine Repository](#)





SVEUČILIŠTE U ZAGREBU
STOMATOLOŠKI FAKULTET

Bruno Štimac

**SUVREMENE ESTETSKE KOREKCIJE
FRONTALNE REGIJE LICA I ZUBI**

Diplomski rad

Zagreb, 2018.

Rad je ostvaren: Stomatološki fakultet Sveučilišta u Zagrebu; Zavod za endodonciju i restaurativnu stomatologiju

Mentor rada: doc. dr. sc. Eva Klarić Sever, Zavod za endodonciju i restaurativnu stomatologiju, Stomatološki fakultet Sveučilišta u Zagrebu

Lektor hrvatskog jezika: Martina Brumen, profesor hrvatskog jezika

Lektor engleskog jezika: Maja Zrilić, profesor engleskog jezika

Sastav Povjerenstva za obranu diplomskog rada:

1. doc.dr. sc. Eva Klarić Sever
2. doc. dr. sc. Anja Baraba
3. prof. dr. sc. Zrinka Tarle

Datum obrane rada: 9. srpnja 2018.

Rad sadrži: 49 stranica
1 tablicu
17 slika
1 CD

Osim ako nije drukčije navedeno, sve ilustracije (tablice, slike i dr.) u radu izvorni su doprinos autora diplomskog rada. Autor je odgovoran za pribavljanje dopuštenja za korištenje ilustracija koje nisu njegov izvorni doprinos, kao i za sve eventualne posljedice koje mogu nastati zbog nedopuštenog preuzimanja ilustracija, odnosno propusta u navođenju njihova podrijetla.

Zahvala

Ovaj rad želio bih posvetiti svojim roditeljima kao zahvalu za bezuvjetnu podršku, strpljenje i neizmjernu vjeru u moj uspjeh.

Veliko hvala mojoj mentorici doc. dr. sc. Evi Klarić Sever na strpljenju, razumijevanju i velikoj pomoći pri izradi ovog rada.

Zahvaljujem se doc. dr. sc. Bernardu Jankoviću te doc. dr. sc. Dragani Gabrić na stručnoj pomoći.

Zahvaljujem se svojim roditeljima što su mi omogućili školovanje te cijeloj obitelji koja mi je bila velika potpora tijekom ovih šest godina.

SAŽETAK

Suvremene estetske korekcije frontalne regije lica i zubi

Izbjeljivanje zubi kao i aplikacija dermalnih punila spadaju u estetske korekcije. Izbjeljivanje zubi postupak je posvjetljivanja boje zubi koja je potamnila zbog različitih učinaka koji se dijele na vanjske i unutarnje faktore. Sam postupak izbjeljivanja proces je razlaganja velikih kromogenih čestica koje se nalaze u strukturi zuba na manje uz pomoć aktivnih tvari nazvanih oksidansi. Razbijene manje molekule emitiraju drugačije valne duljine koje su našem oku vidljive kao svjetlije nijanse zubi. U tu skupinu spadaju vodikov peroksid, karbamid peroksid te natrijev perborat. Prilikom započinjanja procesa izbjeljivanja potrebno je dobro prosuditi povoljnost pacijenta na temelju indikacija i kontraindikacija za izbjeljivanje zubi.

Kod aplikacije dermalnih punila također treba biti oprezan i dobro poznavati anatomiju perioralnog prostora. Granice pojedinih struktura te međusobni omjeri od velike su važnosti za uspješnost tretmana. Također, potrebno je pravilno odabrati veličine čestica u punilu sukladno strukturama na kojima se punila apliciraju. Zadnja stavka na koju treba obratiti pozornost jest tehnika aplikacije koja može biti linearna anterogradna ili retrogradna, tehnika serijskih uboda te fanning tehnika. Svaka od navedenih ima svoje mane pa je informiranost liječnika od presudne važnosti. Budući se radi na ljudima koji imaju predispozicije za određene reakcije ili su već na terapijama nekih bolesti, moguće su i komplikacije u vidu oticanja, edema, diskoloracija kože, nodularnih promjena te najteže komplikacije – tkivne nekroze.

Zbog svega navedenog, prilikom izvođenja bilo kojeg od estetskih zahvata potreban je izuzetan oprez, dobro uzeta anamneza, stručnost liječnika te jasno definirana očekivanja pacijenata kao i mogućnosti postignutih rezultata.

Ključne riječi: izbjeljivanje zubi; karbamid peroksid; dermalna punila; hijaluronska kiselina

SUMMARY

Contemporary aesthetic corrections of the frontal region of the face and teeth

Teeth whitening and dermal fillers belong to the aesthetic corrections. Teeth whitening is a brightening of the teeth color that is dimmed due to the various effects caused by external or internal factors. It is the process of degradation of large chromogenic particles in the tooth structure into smaller ones with the help of active substances called oxidants. Smaller molecules emit different wavelengths that are visible as lighter tooth shades. Group of oxidants includes hydrogen peroxide, urea peroxide and sodium perborate. Before starting the bleaching process, it is necessary to evaluate the patient's convenience based on indications and contraindications for teeth whitening.

When applying dermal fillers, the anatomy of perioral space should be well known and the doctor's caution is unavoidable. The boundaries of particular structures and mutual ratios are of great importance for success, so is the particle size selection due to the structures being applied into. The application technique can be linear anterograde or retrograde, serial puncture technique, and fanning technique. Each of them has its own disadvantages, therefore the doctor's knowledge is of great importance. Some human individuals have predispositions for certain reactions or are already on therapy for some diseases, complications such as swelling, edema, skin discoloration, nodular changes and the most difficult complications - tissue necrosis are also possible.

Consequently, when performing any of the aesthetic interventions, extreme caution, good medical history, doctor's expertise and clearly defined patient's expectations as well as the possible results are needed.

Key words: teeth bleaching; carbamid peroxide; dermal fillers; hijaluronic acid

SADRŽAJ

1. UVOD	1
1.1. Estetske korekcije.....	2
1.2. Uzroci nastanka obojenja zubi.....	2
1.3. Vrste izbjeljivanja zubi.....	3
1.3.1. Izbjeljivanje vitalnih zubi.....	3
1.3.2. Izbjeljivanje avitalnih zubi.....	6
1.4. Indikacije i kontraindikacije za izbjeljivanje.....	6
1.5. Uzroci obojenja zubi.....	8
1.5.1. Egzogena (ekstrinzična) obojenja zuba.....	8
1.5.2. Endogena (intrinzična) obojenja zuba.....	9
1.6. Aktivni sastojci preparata za izbjeljivanje.....	9
1.7. Mehanizam izbjeljivanja zubi.....	11
1.8. Dermalni fileri hijaluronske kiseline.....	13
1.9. Anatomija usana te perioralnog prostora.....	13
1.9.1. Mjere usana.....	13
1.10. Prednosti i karakteristike malih čestica hijaluronskih punila.....	15
1.11. Tehnike unošenja punila hijaluronske kiseline.....	15
1.12. Kategorije dermalnih punila.....	18
1.12.1. Biorazgradiva punila.....	18
1.12.2. Bionerazgradiva punila.....	19
1.13. Komplikacije dermalnih punila.....	19
1.13.1. Oticanje.....	20
1.13.2. Diskoloracije kože.....	20
1.13.3. Edem.....	22
1.13.4. Neupalni noduli.....	22
1.13.5. Granulom stranog tijela.....	23
1.13.6. Nekroza tkiva.....	24
1.14. Svrha rada.....	25

2. PRIKAZ SLUČAJEVA.....	26
3. RASPRAVA.....	33
4. ZAKLJUČAK.....	37
5. LITERATURA.....	39
6. ŽIVOTOPIS.....	48

1. UVOD

1.1. Estetske korekcije

U suvremenom svijetu u kojem živimo veliku važnost imaju pojmovi ljepote i sklada. Uz funkciju i homeostazu našeg organizma, izuzetno značajna stavka postala je i estetika. Lijepa kosa, glatka koža, pune usne i bijeli zubi samo su neki od kriterija koji u suvremenoj medicini i stomatologiji trebaju biti zadovoljeni. Moderna dostignuća i otkrića na području bioznanosti omogućavaju nam zadovoljavanje upravo tih parametara – ljepote i estetike, koji proizlaze iz sklada. Metode koje će se koristiti u ovom radu, za poboljšanje estetskog dojma u području lica, bit će estetsko izbjeljivanje zubi kao i dermalna punila na bazi hijaluronske kiseline.

1.2. Uzroci nastanka obojenja zubi

Izbjeljivanje zubi je postupak korekcije promjene boje zbog estetskih razloga. Relativna debljina, stupanj mineraliziranosti te translucencije cakline i dentina određuju prirodnu boju zubi. Pri samom određivanju boje zuba, uz navedene parametre, značajnu ulogu ima i percepcija viđene boje, nijansa kože osobe te prisutna svjetlost. Zaključno, osnovna boja zuba koji je zdrav proizlazi iz dentina dok je caklina dodatno mijenja ovisno o njezinoj debljini, translucenciji te boji same cakline (1). Zbog različitih agensa iz okoline, primarna boja zuba može biti promjenjena diskoloracijama koje rade disbalans i narušavaju prirodno postignuti sklad. Zbog toga predstavljaju i glavnu indikaciju za izbjeljivanje. Važno je napomenuti kako svi pacijenti sa diskoloracijama nisu podložni postupcima izbjeljivanja te je stoga potrebno utvrditi uzroke promjena boje o kojima će i ovisiti daljnji postupak promjene boje zuba. Uzroci obojenja su raznoliki te ovisе o lokaciji, etiologiji, pojavnosti, ozbiljnosti te sklonosti kromogenom obojenju samih zubnih tkiva (2).

1.3. Vrste izbjeljivanja zubi

Postupci samog izbjeljivanja zubi, obzirom na vitalitet, dijele se na izbjeljivanje vitalnih te izbjeljivanje avitalnih zuba. Također, postupci se dijele na one koji se provode “u ordinaciji” (“in office” ili “chairside whitening”) te na postupke izbjeljivanja “kod kuće” (“at home”). Oba navedena postupka primjenjuju površinsko nanošenje sredstva za izbjeljivanje, na površinu zuba, izvana, te se sukladno tome za njih rabi naziv vanjskog izbjeljivanja (3).

1.3.1. Izbjeljivanje vitalnih zubi

Danas su dostupne dvije glavne tehnike izbjeljivanja vitalnih zubi, a to su izbjeljivanje kod kuće (*at-home*) i izbjeljivanje u ordinaciji (*in-office*). Ovisno o tehnikama koje se primjenjuju, razlikujemo šest postupaka:

1. Profesionalno izbjeljivanje koje provodi stomatolog (*dentist administered in – office bleaching, power bleaching*) pri čemu se koriste visoke koncentracije vodikovog peroksida (25 - 50%) ili karbamid peroksida (35 – 40%) (4).

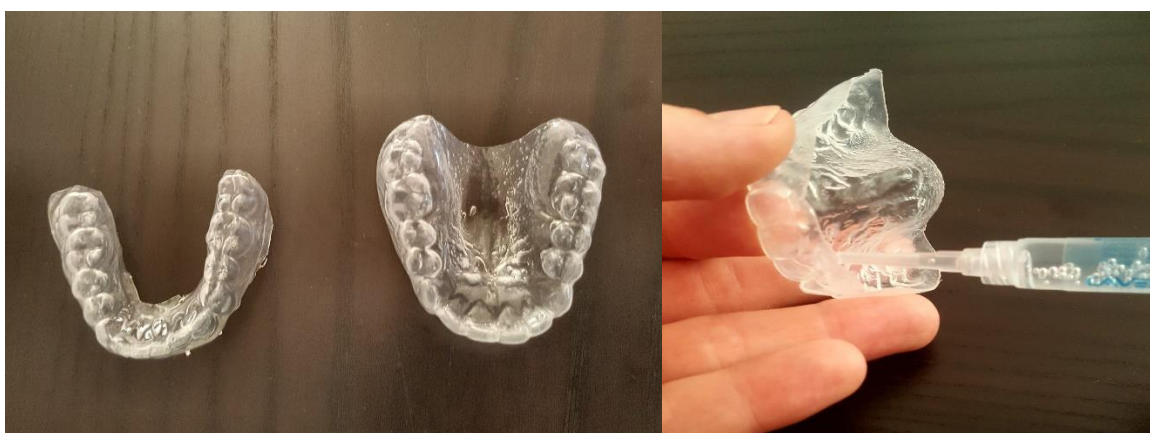Od velike je važnosti strogo pridržavanje uputa proizvođača, a posebice poštivanje propisanog vremena primjene sredstva na zubima. Postupci u ordinaciji pokazali su se učinkovitim u uklanjanju mrlja duž cijelog zubnog luka (npr. starosno ili tetraciklinsko obojenje), u izbjeljivanju samo jednog zuba u zubnom luku (npr. Postendodontsko izbjeljivanje) ili u izbjeljivanju samo pojedinih područja, najčešće jednog zuba (kao u nekim vrstama fluoroze). Potpuna kontrola stomatologa nad provedenim postupkom te brzo postizanje željenih rezultata glavna je prednost primjene ove metode. Pacijenti postaju vidljivo motivirani već tijekom prvog posjeta te radi vidljivih rezultata postaju odlučniji za nastavak procesa koji zahtijeva dodatnu jednu ili dvije posjete radi uspješnog dovršetka predviđenog procesa izbjeljivanja. Mjere sigurnosti i zaštite mekih tkiva, lica, očiju, usana i kože obavezna je (5).

Tijekom primjene sredstva i rukovanja nakon njegove uporabe, opasnosti je izložen i stomatolog pa postupci zaštite i pripreme pacijenta trebaju biti precizni te štiti i terapeuta i pacijenta. Dehidracija tretiranih zubi može dovesti do krivih procjena boje zubiju te kao takva predstavlja glavni nedostatak ove metode. Normalan proces rehidracije može dovesti do konačno tamnije boje zubi što pacijentima često pogrešno djeluje kao vraćanje obojenja te potencijalno nedovoljno uspješan tretman (6). Za poboljšanje i ubrzanje tretmana moguće je i korištenje određenih katalizatora te povećanje snage. Također je sredstvo za izbjeljivanje moguće aktivirati te samim time ubrzati upotrebom svjetla ili topline. Sinonimi za ovu tehniku su *power bleaching* ili *assisted bleaching*. Najčešće se koriste gore navedeni preparati, 30 – 35% vodikov peroksid i 35% karbamid peroksid uz uporabu promotora izbjeljivanja (svjetla, topline ili lasera) te aktivatora. Naknadno, postoje tumačenja koja navode kako svjetlost ili dodatak topline nisu potrebni jer ne ubrzavaju aktivaciju procesa oksidacije. Lokalni anestetici po pravilima izbjeljivanja ne upotrebljavaju se tijekom intenzivnog izbjeljivanja kako bi se mogle pratiti reakcije tkiva te izbjeći potencijalno oštećivanje tkiva ili nastanak opekline. Ukoliko je potrebno, unutar 24 sata od tretmana, pacijentu se preporuča uzeti sredstvo protiv boli. Sljedeći posjeti, drugi i treći, dogovaraju se 3-6 tjedana kasnije kako bi se reakcija pulpe vratila u početno stanje. Ako pacijent želi, tretman može ponavljati u šestotjednim intervalima dok ne bude zadovoljan postignutom bojom. Modifikacija intenzivnog izbjeljivanja omogućila je dodatne tehnike, a to su : izbjeljivanje uz pritisak, tehnika potpomognutog izbjeljivanja ili tehnika izbjeljivanja u čekaonici, te dvostuko aktivirano izbjeljivanje u ordinaciji (7).

2. Izbjeljivanje kod kuće (*at-home bleaching, night-guard bleaching*)

Uspješnom izvođenju ove metode izbjeljivanja prethodi dobro uzimanje otisaka čeljusti te stomatološke anamneze. Nakon uzetih otisaka izrađuju se udlage. Izbjeljivanje koje se provodi udlagom brz je postupak kod kojeg se izbjeljivanje provodi kod kuće (Slika 1.). Pacijentu se daju upute o korištenju, izrađena udlaga te sredstvo za izbjeljivanje (7). Karbamid peroksid u koncentraciji od 5 do 22% najčešće je korišten kao aktivna tvar u ovakvoj metodi izbjeljivanja. Moguće je koristiti i vodikov peroksid do koncentracije od 10%. Udlagu u koju se nanosi sredstvo potrebno je nositi danju ili noću, do postizanja željenih rezultata.

Pacijent bi kontrolni pregled trebao obaviti nakon 10 dana do 2 tjedna. Sredstvo je najčešće 10-postotni karbamidni peroksid koji se aplicira u udlagu. Udlaga se nosi tijekom dana ili noći, dok se ne postigne željeni učinak. Najbolje za pacijenta je da na pregled dođe za 1-2 tjedna. Kako je predviđeno i lakše izvedivo nošenje udlage noću, zbog smanjene okluzije te posljedično manjeg dotoka sline u udlagu i istjecanja gela, sinonim ove metode jest *nightguard vital bleaching* ili *matrix bleaching* (8, 9). Neki pacijenti više vole nositi udlagu tokom dana, čime se postiže maksimalna koncentracija izbjeljivača u udlazi jer se gel mijenja svakih 1-2 sata.



Slika 1. Izbjeljivanje zubi udlagama.

3. Izbjeljivanje pomoću različitih pasti i komercijalno dostupnih (*over-the-counter*) pripravaka za izbjeljivanje

Over-the-counter metoda izbjeljivanja je metoda u kojoj pacijenti kod kuće samoinicijativno provode izbjeljivanje zubi setovima za izbjeljivanje koji se prodaju kao kozmetički proizvodi i dostupni su u ljekarnama i trgovinama diljem svijeta (10). Naravno, veliki su nedostaci jer se postupak provodi bez nadzora stručne osobe, stomatologa, pa se često javljaju komplikacije (preosjetljivosti, erozije, otapanja cakline, upalni procesi) i nuspojave radi niskih pH vrijednosti koje je potrebno dugotrajno liječiti (11). Kao konkurencija visokim cijenama profesionalnog izbjeljivanja kod stomatologa, na tržište su lansirane razne zamjenske metode koje se mogu koristiti sa manjim koncentracijama aktivnih sastojaka za izbjeljivanje. Sredstva se nanose na zub pomoću tvornički izrađenih univerzalnih udlaga, traka ili četkica.

4. Izbjeljivanje pod nadzorom stomatologa (*dentist supervised bleaching*)

Izbjeljivanje pod nadzorom stomatologa naziv je za tehniku pri kojoj se individualna udlaga ispuni preparatom vodikovog ili karbamid peroksida visoke koncentracije (35 – 40%) te se postavlja u usta na period od 30 minuta do 2 sata.

1.3.2. Izbjeljivanje avitalnih zubi

Postoje dvije najčešće korištene tehnike izbjeljivanja avitalnih zubi, a to su termokatalitička i *walking bleach* tehnika (12). *Walking bleach* tehnika se zbog ugodnosti za pacijenta te kratkim boravkom u ordinaciji preporuča ispred druge navedene tehnike. Preporuča se uporaba najblažeg oblika aktivnog sastojka – oksidansa. Indikacije za uporabu ove vrste izbjeljivanja su unutrašnja obojenja uzrokovana ostacima pulpe, neadekvatnim punjenjima te obojenja dentina te ostala obojenja koja nisu pogodna za metode vanjskog izbjeljivanja. Temeljni preduvjet za izvođenje ovakvih postupaka za izbjeljivanje jest pravilno zabrtvljen korijenski kanal punjenjem te zdravo parodontno tkivo kako ne bi došlo do iritacije periapeksnih tkiva sredstvom za izbjeljivanje.

5. Izbjeljivanje zubi kombinacijom postupaka

Ukoliko jedno sredstvo nije uspjelo ukloniti mrlju u cijelosti ili kada mrlje na zubu imaju različitu etiologiju nastanka kombiniraju se postupci izbjeljivanja. Kombinirati se mogu na razne načine, pa se tako često kombiniraju postupak intenzivnog izbjeljivanja i izbjeljivanje udlagom. Također je moguće kombinirati unutrašnje sa vanjskim metodama izbjeljivanja kao i korigirati različite koncentracije materijala za izbjeljivanje (7).

1.4. Indikacije i kontraindikacije za izbjeljivanje

Od velike je važnosti prije samog postupka izbjeljivanja procijeniti i razumijeti pacijentove želje i očekivanja. Temelj obostranog zadovoljstva su dobra komunikacija i pravilno uzeta anamneza. Također dobro razumijevanje postupka od strane pacijenta dovodi do

lakšeg prihvaćanja postupka i eventualnih nelagodnosti i rizika vezanih uz isti. Detaljan oralni pregled, određivanje uzorka obojenja te određivanje indikacija i kontraindikacija također pospješuju ugodnost suradnje i izvođenja zahvata izbjeljivanja zubi (8, 14-16).

INDIKACIJE ZA IZBJELJIVANJE ZUBI:

- obojenja površine zuba koja nastaju prilikom unosa kromogene hrane i pića, pušenja i pretjerane uporabe klorheksidina
- unutarnje promjene boje različitog uzroka (tetraciklinska obojenja, trauma)
- estetski zahtjevi pacijenta
- promjene uzrokovane starošću
- izbjeljivanje u sklopu restaurativne terapije

DJELOMIČNE INDIKACIJE:

- intenzivna fluoroza
- tetraciklinska obojenja

KONTRAINDIKACIJE ZA IZBJELJIVANJE ZUBI:

- površinska obojenja koja se lako mogu ukloniti profesionalnim čišćenjem u stomatološkoj ordinaciji
- vrlo široke pulpne komorice (zbog moguće preosjetljivosti-mladi trajni zubi)
- preosjetljivost zbog eksponirane površine korijena
- upalni procesi pulpe (pulpitisi)
- periapikalni procesi i neadekvatno punjenje korijenskih kanala
- opsežan gubitak cakline
- zubi s vidljivim frakturama cakline
- zubi s kompozitnim ispunom, kunicama ili estetskim fasetama koje ne odgovaraju bojom

- zubi s velikim ispunom i rubnom pukotinom
- zubi s nesaniranim karijesom
- obojenje uzrokovano metalnim ionima (npr.prosijavanje amalgama kroz caklinu)
- pacijenti mlađi od 10 godina
- alergije na sastojke materijala za izbjeljivanje
- trudnoća i dojenje (zbog nedovoljno informacija o djelovanju na fetus)
- jak podražaj na povraćanje (teško podnose udlage)
- nerealna očekivanja pacijenta
- nemotivirani pacijenti s lošim navikama (pušenje, pijenje crne kave, vina).

1.5. Uzroci obojenja zubi

Uzroci obojenja zubi podijeljeni su na egzogena (ekstinzična) ili vanjska obojenja te na endogena (intrinzična) ili unutarnja obojenja zubi. Kao što im i ime govori, vanjska obojenja zubi nastaju radi vanjskih utjecaja na zub iz okoline, dok su unutarnja obojenja rezultat zbivanja unutar zubnih struktura ili djelovanja organizma.

1.5.1. Egzogena (ekstinzična) obojenja zuba

Vanjska ili egzogena obojenja nastaju na vanjskoj površini cakline zuba nakupljanjem i taloženjem određenih tvari koje sadrže pigment. Mogu se podijeliti na diskoloracije koje nastaju direktno i indirektno, na način da se kromatogeni iz hrane talože na površinu cakline ili da putem interakcija budu inkorporirani u pelikulu, dok kod indirektnog načina do obojenja dolazi prilikom kemijskih procesa između kromogena i zubne poršine. Direktno obojenje nastaje kao posljedica životnih i prehrambenih navika (kromogeni iz soka cikle, višnje, ribizla, vina, crnog čaja, duhana, vina), a indirektna obojenja često nastaju prilikom korištenja tvari koje su nazvane prekomogeni, a to su antiseptik klorheksidin ili soli pojedinih metala (bakrene soli iz tekućina za ispiranje usta, soli nikla). Također, vanjska obojenja se mogu podijeliti na metalna i nemetalna (17-19). Najčešći od svih uzročnika obojenja zubnih tkiva jesu ispijanja kave i čaja koji sadrže tanine. Prilikom izbjeljivanja potrebno je više tretmana jer ih je teže

ukloniti od ostalih (17, 20). Uživanje duhana pak smanjuje pH sline te olakšava taloženje pigmenata u fisurnom sustavu zubi (21). U egzogene diskoloracije ubrajamo i one nastale kao posljedica loše oralne higijene, starih ispuna, akumulacije plaka i stvaranja kamenca te odlaganja pigmenata iz hrane nataložene na kamencu (22). Traume zuba kao što su posttraumatska hemoragija pulpe te hipoplazija cakline zbog traume zubnog zametka također su zabilježeni kao uzročnici vanjskog obojenja. Uklanjanje vanjskih obojenja moguće je provesti zahvatima pjeskarenja, profesionalnog čišćenja abrazivima te čišćenjem kamenca. Ponekad, kad su obojenja jakog intenziteta, potrebno je provesti i postupke izbjeljivanja (23).

1.5.2. Endogena (intrinzična) obojenja zuba

Unutarnja ili endogena obojenja zuba, ovisno o stadiju odontogeneze, mogu nastati preeruptivno ukoliko promjene nastaju za vrijeme formiranja struktura ili posteruptivno, nakon što su strukture već formirane. Do njih dolazi zbog inkorporiranja kromogena u strukturu zubnih tkiva cakline i dentina. Takva obojenja nije moguće odstraniti jednostavnim postupcima (7). Preeruptivne endogene diskoloracije mogu biti uzrokovane nasljednim ili metaboličkim poremećajima te jatrogeno (18, 24).

1.6. Aktivni sastojci preparata za izbjeljivanje

Spojevi s peroksidnom skupinom, peroksidi, najčešći su aktivni sastojci preparata za izbjeljivanje čija koncentracija varira. Najčešći spoj je vodikov peroksid, a uz njega se često koriste i karbamid peroksid kao slabija varijanta vodikovog radi ugljikovih spojeva te natrijev perborat (11). Navedeni spojevi mogu se i kombinirati, ovisno o indikacijama (25).

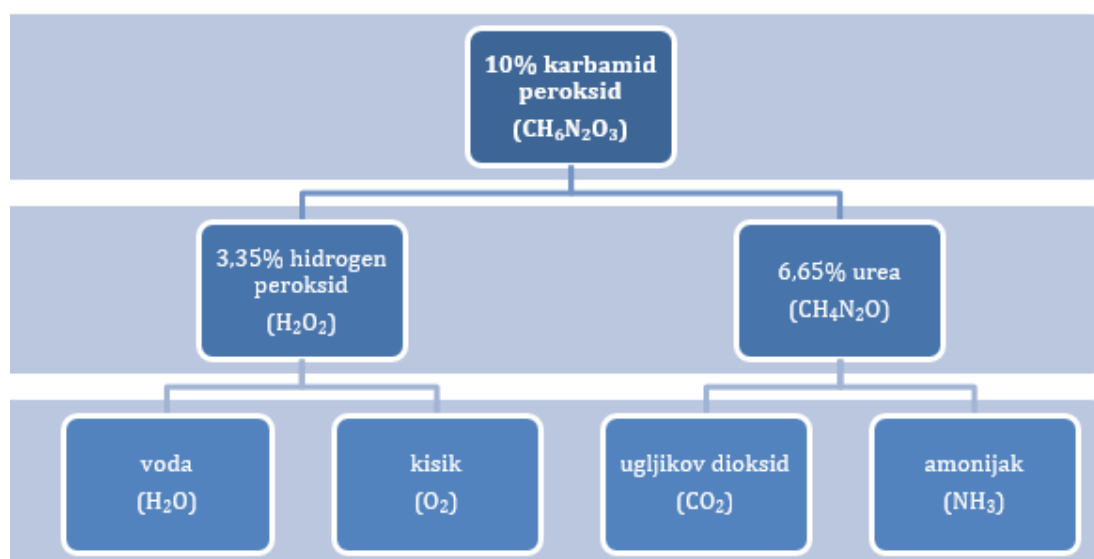
1) Vodikov peroksid

Vodikov peroksid kao spoj vodika i kisika (H_2O_2) izuzetno je reaktivno oksidacijsko sredstvo različitih koncentracija. Dostupan je u koncentracijama od 3 pa sve do 38%, a najčešće se koristi u koncentracijama od 30 do 35% pri čemu se treba biti iznimno oprezan budući su otopine nestabilne te mogu dovesti do eksplozije. Mehanizam njegova djelovanja temelji se na oslobađanju molekula kisika i vodika pri čemu se molekule radikali kisika i

perhidroksilni ioni vežu za strukturu zuba te razbijaju pigmentacije na manje molekule te tako izbjeljuju. Zbog sastava temeljenom na vodi, puno je manja mogućnost dehidracije zubnih tkiva nego kod ostalih aktivnih sredstava (7). U praksi se preparati s većim koncentracijama trebaju držati kraći vremenski period i obrnuto (23).

2) Karbamid peroksid

Karbamid peroksid ili urea hidrogen peroksid dostupan je u koncentracijama između 10 i 35%. Naime, u koncentracijama karbamid peroksida nalaze se tri puta manje koncentracije vodikovog peroksida kao aktivne tvari koja se u vodenom mediju oslobađa u procesu razgradnje, uz ureu. Urea se u daljnjim procesima raspada na amonijak i ugljični dioksid (Slika 2.). Za primjer, 15%-tni karbamid peroksid oslobađat će 5% vodikova peroksida. Iako karbamid peroksid sadrži manju koncentraciju vodikovog peroksida, ima alkaličniji pH koji pogoduje stvaranju više perhidroksilnih slobodnih radikala koji su učinkovitiji prilikom izbjeljivanja (10). Preparati do 20% dostupni u za kućnu primjenu, a veće koncentracije se koriste za *in-office* izbjeljivanje, u ordinaciji (25). Osim svog učinka izbjeljivanja, zbog svog antibakterijskog djelovanja i redukcije plaka, može se koristiti u terapiji oralnih bolesti kao što su gingivitisi, parodontitisi, afte te kao pomoć u održavanju oralne higijene. Njegov učinak zabilježen je i kod postoperativnog ispiranja ekstrakcijskih rana (26, 27).



Slika 2. Proces razgradnje karbamid peroksida.

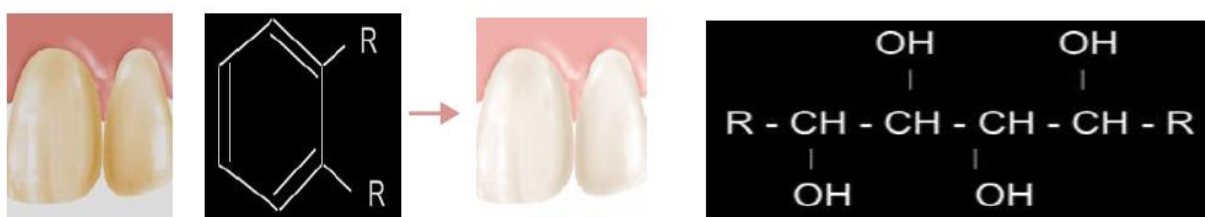3) Natrijev perborat

Natrijev perborat preparat je za unutarnje izbjeljivanje zubi. Pri tome se miješa sa vodom ili vodikovim peroksidom. Prisutan je u praškastom obliku ili u različitim kombinacijama. Prilikom kontakta s vodom, kiselinom ili toplim zrakom, natrijev perborat razgrađuje se na komplekse kisika koji su odgovorni za izbjeljivanje. Prema sadržaju kisika razlikujemo nekoliko spojeva, a to su monohidrat, trihidrat i tetrahidrat. Ovisno o mediju s kojim se miješa, vrijeme procesa izbjeljivanja se mijenja. Ukoliko se miješa s vodom potreban je dulji period te je potrebno češće mijenjati materijal. Natrijev perborat mnogo je sigurniji te ga je lakše kontrolirati u usporedbi s vodikovim peroksidom. Primjenu je našao također i kao antiseptik i dezinficijens (11).

1.7. Mehanizam izbjeljivanja zubi

Mehanizam na kojem se temelji djelovanje najčešće korištenog izbjeljivača vodikovog peroksida nije u potpunosti razjašnjen, no opisan je kao proces u kojem se molekule obojenosti, kromogeni, cijepaju na manje dijelove te prilikom refleksije svjetlosti takvih rascijepanih molekula emitiraju neobojene valne duljine. Naime, emitiranje novih valnih duljina u području je nam nevidljivog spektra. Uzročnici obojenosti, kromogeni, molekule su kod kojih se ugljikovi atomi spajaju dvostrukom vezom te prilikom relaksacije emitiraju svjetlost u vidljivom spektru što se očituje kao diskoloracija zubi. Vodikov peroksid koji je aktivni spoj svih sredstava za izbjeljivanje zubi ima sposobnost stvaranja slobodnih radikala kisika te procesom oksidacije izbijeliti pigmente koji su uključeni u strukturu zuba. Ona se temelji na redoks reakcijama oksidacije i redukcije gdje je oksidacijska tvar peroksid koja slobodne elektrone daje redukcijskoj tvari, koja je u ovom slučaju zubna struktura (28). On se bez djelovanja enzima spontano raspada na slobodne radikale kisika kao što su superoksidni anion, hidroksilni i perhidroksilni radikal (Slika 3.). Aktivni sastojci izbjeljivača zajedno sa svojim raspadnim produktima, radikalima, imaju sposobnost prodora u tvrda zubna tkiva. Prilikom ulaska u organski matriks cakline i dentina oni reagiraju sa kromogenim molekulama. Taj proces se odvija na način da slobodni radikali cijepaju konjugirane dvostruke veze i tako

mijenjaju apsorpcijsku energiju kromogenih molekula, čime se oni dijele u manje molekule te tako emitiraju valne duljine nižih vrijednosti u nevidljivom dijelu spektra. Mnogi su vanjski učinci koji djeluju na proces izbjeljivanja, a to su: pH vrijednost, temperatura, prisutnost nekih iona te svjetlost. O pH vrijednosti uvelike ovisi učinkovitost izbjeljivanja te što je veći pH to su disocijacija i koncentracija jačih radikala viša, budući da bazični ili neutralni pH pospješuju pojačano stvaranje perhidroksilnih radikala koji imaju jaču moć oksidacije. Toplina ima veliku ulogu u procesu pa tako povećanje temperature za 10°C dvostruko povećava brzinu reakcije.



Slika 3. Kemizam izbjeljivanja. (ljubaznošću doc.dr.sc. Eve Klarić Sever)

Također treba biti oprezan kako ne bi došlo do bolova, oštećenja pulpe i parodonta, pa čak i eksterne resorpcije korijena (29). Čista i suha površina zubi te odsutstvo enzima koji se nalaze u ljudskom organizmu kao obrana važna su stavka za uspješnost. Naime, enzimi koji su zapravo katalizatori uz nečistu površinu zubi blokiraju stvaranje slobodnih radikala te tako pridonose neučinkovitosti tretmana. Za učinak vodikovog peroksida prilikom izbjeljivanja bitna je i njegova koncentracija te trajanje postupka. Veća koncentracija omogućuje i veći trenutni učinak, iako je dokazano kako se i s manjim koncentracijama postiže se jednak učinak, ali kroz dulji vremenski period. Odnos vremena aplikacije i učinka izbjeljivanja međusobno je proporcionalan, tj. što je zub bio duže eksponiran oksidacijskom sredstvu učinak izbjeljivanja je veći. Međutim, postoji točka zasićenja ili saturation point u kojoj učinak aktivnog sredstva za izbjeljivanje prestaje te se zbog toga treba biti oprezan as količinom apliciranih izbjeljivača. Zubno prosvjetljenje se tada uvelike usporava, a ukoliko se s procesom nastavi, započinje razgradnja strukture proteina i drugih tvari koje sadrže ugljik. Preostali materijal postaje inertan i pretvara se u ugljikov dioksid i vodu, a gubitak cakline je brz. Bitno je napomenuti kako prekomjerno izbjeljivanje razara osnovu zuba pri čemu izostaje učinak izbjeljivanja (3, 30).

1.8. Dermalni fileri hijaluronske kiseline

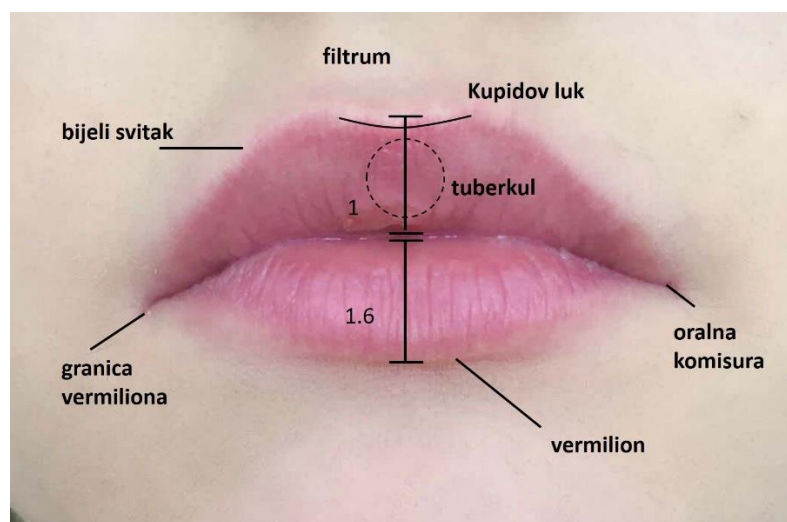
Uporaba injektirajućih filera za poboljšanje facijalne estetike u grupi su najčešćih nekirurških kozmetičkih procedura u razvijenim državama diljem svijeta. Oblik usana te njihova punina igraju izuzetno važnu ulogu u cjelokupnoj kompoziciji facijalne estetike. Kao primarna stavka vanjskog izgleda i dojma, estetika facijalne regije također je povezana sa intrinzičnom percepcijom atraktivnosti, samopouzdanja te društvene sigurnosti (31, 32). Oblik usana i u opuštenom tonusu mišića često sugerira emocije pojedinca. Usne kao i ostale perioralne strukture jako su značajni u estetici jednakosti i proporcija, što se može usporediti s odnosom očiju i obrva (33, 34). Korektivna potreba pacijenta može varirati od dopunjenja i naglašenja već postojeće, pravilne strukture tkiva u cilju povećanja volumena. To uključuje i korekcije perioralnih bora (35, 36). Od presudne je važnosti poznavati strukture facijalne regije te s oprezom pristupati ubodnoj tehnici zbog nježne vaskularizacije te vulnerabilnosti kože i sluznice kako bi se izbjegle nuspojave u vidu oticanja, modrica i edema (37). Kao i kompetentnost terapeuta, vrlo je važno dobro odabrati materijal punila i tehniku aplikacije u svrhu održavanja prirodnog izgleda, učinkovitosti te ugone pacijenta. Najčešće korištena punila za usne i perioralne nabore su male čestice gelova hijaluronske kiseline. Reološka svojstva te veličina čestica gela ograničeni su za površinsko injektiranje u svrhu poboljšanja izgleda usnica (38-42). Male čestice hijaluronske kiseline od 20 g/mL sa 0.3%-tnim lidokainom među prvim su korištenim punilima za submukoznu implantaciju u svrhu augmentacije usana te perioralnih bora (43).

1.9. Anatomija usana te perioralnog prostora

1.9.1. Mjere usana

Anatomska projekcija usana može se prikazati produljenjem linije od točke subnasiona, unutarnje točke kuta između septuma nosa i gornje usnice prema najizbočenijoj točki brade, gnathionu. Idealna projekcija gornje usne jest 3.5 milimetra ispred te zamišljene linije, dok je projekcija donje u tom odnosu 2.2 milimetra ispred. Visina odnosa gornje i donje usnice također

je poznata kao "zlatni rez" ili *golden ratio* te iznosi 1:1.6. Suodnos rubova usnica prema točkama također ima srednje vrijednosti. Točka subnasion od gornjeg ruba gornje usnice trebala bi se nalaziti 18 – 20 milimetara, a donji rub donje usnice od točke gnation 36 – 40 milimetara. U izračunu proporcija veoma je bitno u obzir uzeti rasnu pripadnost pacijenta, pa je standard "zlatnog reza" uvijek u prosječnim odnosima kod populacije bijele rase 1:1.6, dok je kod crne smanjen na 1:1.1 (43, 44). U samoj anatomiji usana imamo nekoliko termina, pa se tako rub gdje se spaja crvenilo usana vermilion sa okružujućom kožom naziva granica vermilion. Sami rub ima blago uzdignuće koje se naziva bijeli svitak ili *white roll* (43). Granica vermilion gornje usne definirana je zavojem poznatim pod nazivom "Kupidov luk". To svojstvo također varira u svojoj izbočenosti u različitim rasnim skupinama. Blaga izbočina na sredini gornje usne naziva se tuberkul ili kvržica, a vertikalni žlijeb koji se proteže od kvržice prema septumu nosa naziva filtrum. On je s obje strane omeđen filtralnim kolonama koje su blago uzdignute od ostatka kože na tom dijelu. Oralne komisure određene su točkom spajanja gornjeg i donjeg vermilion u kutu usta (Slika 4.). Kao posljedica kutanog starenja, granice vermilion mogu izgubiti definiciju i tonus, a nekad izbočeni tuberkul te Kupidov luk postaju izravnani. Starenje također ima negativan učinak i na strukturu kosti čeljusti, pa tako resorpcijom samih alveolarnih grebena koji su potporne strukture usnama, dolazi do uvlačenja usnica i kolapsa njihove pozicije. U tom procesu donja usnica produljuje se lateralno te spušta oralne komisure čime se dodatno postara izgled pojedinca, te se također otvara mogućnost za formiranje "žvala" ili *perlecha* (45).



Slika 4. Anatomija usana.

1.10. Prednosti i karakteristike malih čestica hijaluronskih punila

Male čestice hijaluronskih punila, ili skraćeno po američkoj literaturi SP – HAL, ujednačene su u svom promjeru i obliku (46, 47). Zbog svoji dobrih svojstava niske gustoće i viskoznosti u prednosti su naspram običnih punila hijaluronske kiseline jer olakšavaju ubrizgavanje finih, tankih linija u tako osjetljiva tkiva. Moguća nuspojava ovih punila je plavkasta diskoloracija poznata pod imenom Tyndallov efekt. Svojstva elastičnosti, tvrdoće, viskoznosti te njihovih omjera omogućuju kontrolirani tijek samog preparata čime ga se precizno deponira na točno željena mjesta, u retikularni dermis (47-49). Gore opisana svojstva također omogućavaju manju količinu potrebnu za ubrizgavanje te postizanje željenog ishoda jer ih se može točno aplicirati gdje je potrebno, bez nepotrebnog materijala u susjednim strukturama. Gubitak mase samog punila događa se polagano s vremenom zbog lagane apsorpcije okolnih tkiva te se taj proces naziva izovolumetrijska degradacija (50). Iako punilo gubi svoj sastav, volumen se nadoknađuje navlačenjem vode te se tako volumen samih struktura u koje je punilo aplicirano vidljivo ne smanjuje brzo. Takav kontrolirani gubitak volumena omogućava prirodan i ujednačen izgled izvedene korekcije do apsorpcije skoro cijele količine hijaluronske kiseline kroz period od 6 mjeseci. U slijepo provedenom istraživanju glatkoće gornjih i donjih vermilion korigiranih sa SP-HAL-om prikazano je znatno poboljšanje u glatkoći promatrano u 12., 16., 20. te 24. tjednu nakon aplikacije od neutralnih i netretiranih vermilion (51). Svojstva punila na bazi malih čestica hijaluronske kiseline veoma su prikladne za korekcije osjetljivih područja kao što su filtrum, stupci filtruma te granice vermilion. Prednost i ovakvih punjenja je mogućnost precizne aplikacije u osjetljiva područja poput perioralnih nabora i gore navedenih struktura.

1.11. Tehnike unošenja punila hijaluronske kiseline

Prije samog početka unošenja punila, kako bi se izbjegle bolne senzacije, pacijentima je potrebno anestetizirati područje apliciranja. To se najčešće radi 15 do 60 minuta prije zahvata kako i bili sigurni da će bolne senzacije izostati. Korištenje leda također potpomaže osjećaj ugođe ukoliko ga se stavlja u obliku obloga prije, tijekom i nakon aplikacije punila. Pacijent

treba sjediti u poziciji pod pravim kutom kako bi se osigurao normalan utjecaj gravitacije na tonus facijalnih mišića. Garancija uspjeha kvalitetne aplikacije punila uvelike ovisi o tehnici uvođenja igle te točki uboda. Nekada je potrebno više metoda uvođenja za najbolji učinak. SP-HAL punilo može se unositi različitim vrstama igle kao što su hipodermalna, igla suženog vrška te tupi tip kanile. Preporučeni kut uvođenja igle iznosi 30 stupnjeva paralelno na duljinu usnice (52). Nekoliko je vizualnih znakova koji usmjeravaju terapeuta za pravilno izvođenje i dubinu uboda. Tako je potrebno vidjeti sinkroniziran put igle kroz tkiva koji je odgovarajuć sili kojom se igla probija kroz tkivo. Ukoliko je vidljivo sivo prosijavanje igle na površinu tkiva, igla je aplicirana previše površinski te može dovesti do plavkasto sivih diskoloracija što je znak nastanka Tyndallovog efekta (53). Osjetni znak također pomaže ispravnom pozicioniranju igle pa je tako lagani znak otpora prilikom uvođenja dobar znak, dok je nagli gubitak otpora znak kako se otišlo preduboko te je znak prodora u subkutano tkivo. S druge strane, ukoliko se naiđe na jak otpor, potrebno je promijeniti smjer gle te alternativnim putem doći do ciljnog mjesta.

Metode uvođenja igle i apliciranja punila su linerano punjenje koje može biti anterogradno ili retrogradno te podrazumijeva ubod do kraja dužine igle u središte bore, nabora ili usne te aplikaciju punila stvorenim putem. Preostale metode su serijski ubodi te *fanning* (Slika 5.).

a) Linearno retrorgradno punjenje

Metoda popunjenja po principu navoja najčešće se postiže u ovoj tehnici punjenja. To znači da se prilikom izvlačenja igle punilo aplicira u prostore koji ostaju iza igle te popunjava tako nastale praznine.

b) Linearno anterogradno punjenje

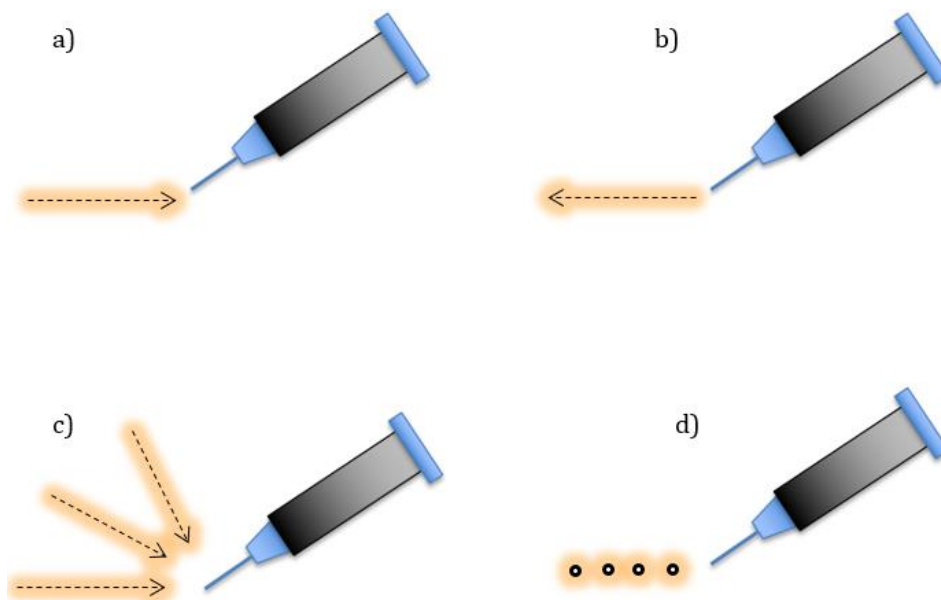
Ova metoda temelji se na obrnutom procesu od retrogradne pri čemu se punilo istiskuje prilikom prodora igle kroz tkiva te tako prisilno stvara prostor za sadržaj punila. Ova metoda pokazala je dobre rezultate prilikom povećanja granice vermilionu prilikom pomicanja prema Kupidovom luku. Pritiskom koji nastaje, guraju se krvne žile u stranu čime se minimalizira trauma tkiva te potencijalni prodor u krvnu žilu te intravaskularnu aplikaciju.

c) Serijski ubodi

Serijski ubodi sastoje se od bliskih višestrukih i točkastih injekcija. Oni se koriste u svrhu postizanja glatke i neprekinute linije koja se postiže njihovim sjedinjenjem u cjelinu. Primjenjuje se za površinsko popunjenje perioralnih nabora. Korisno je prilikom aplikacije nategnuti kožu u stranu te raditi ubode dok je koža napeta te obratiti pozornost na kontinuiranost uboda te neprekinuta područja bez punila. Ukoliko postoje minimalne praznine, laganim umasiravanjem moguće je ujednačiti punila te postići potreban kontinuitet (54). Nedostatak ove metode je pojačana trauma te oticanje nakon izvođenja zahvata (54-56).

d) *Fanning* tehnika

Nepotpuno izvlačenje igle karakteristika je ove metode. Postoji sličnost s metodom linearnog punjenja jer uključuje ubod cijelom dužinom igle te aplikaciju punila prilikom izvlačenja. No glavna razlika očituje se u gore spomenutom nepotpunom izvlačenju igle jer se smjer igle mijenja dok je ona u tkivu te se tako aplicira u različite dijelove u kružnom obliku (54).



Slika 5. Tehnike unošenja dermalnih punila.

1.12. Kategorije dermalnih punila

Postoji nekoliko metoda kategorizacije dermalnih punila, a u ovom prikazu govorit će se o podjeli na biorazgradiva i bionerazgradiva punila te na ona koja se sastoje od čestica u odnosu na ona koja su bez čestica.

1.12.1. Biorazgradiva punila

U skupinu biorazgradivih punila spadaju ona na bazi kolagena ili hijaluronske kiseline. Takva punila pripadaju kategoriji onih s umjerenim trajanjem, budući da ih tijelo brzo resorbira te se posljedično njihov kozmetički efekt gubi. U prosjeku taj efekt traje od 6 do 18 mjeseci. Najčešće korištena punila u Sjedinjenim Američkim Državama te Europi su na bazi hijaluronske kiseline (55, 57). Trajanje ovih punila ovisi o umreženju čestica te koncentraciji i veličini pojedinih čestica od kojih se sastoje (68). Hijaluronska kiselina linearan je polimerni dimer N-acetilglukozamina te glukuronske kiseline čije karakteristike ovise o načinu i stupnju umreženja molekula, njihovoj veličini i međusobnom povezivanju lanaca. Karakteristike punila imaju izrazito značajan učinak na njihov klinički rezultat. Povećanje umreženja i koncentracije povećavaju elasticitet te viskoznost kao i otpor na deformaciju hijaluronidazom ljudskog organizma. Svojstvo apsorbiranja veće količine vode te posljedično oticanje tkiva nakon ubrizgavanja rezultat je hidrofилности same kiseline. Proizvodi hijaluronske kiseline također su karakterizirani po veličini njihovih mikrosfera pa tako neka punila sadrže spektar veličina, a neka sadrže monofaznu kiselinu dok je najpovoljniji oblik proizvođača onaj homogenih mikrosfera. Iz toga proizlazi različitost u stupnjevima tvrdoće pojedinih kiselina što ih klasificira za uporabu u određenim zonama. U praktičnim primjerima što je veći stupanj tvrdoće, dublje ga se treba aplicirati. Također, preparati koji sadrže veće koncentracije hijaluronske kiseline i veći stupanj umreženja osiguravaju dulji efekt tretmana, no isto tako povećavaju rizik upale te formiranja granulomskih tvorevina. Punila koja sadrže biorazgradive čestice potiču tijelo na vlastitu proizvodnju kolagena te time produljuju učinak; takvi proizvodi su kalcijev hidroksiapatit (CaHA) te poli-L-laktična kiselina (PLLA). Kalcijev hidroksiapatit sastoji se od sintetskih mikrosfera u gelu nosaču. U kliničkoj primjeni on pokazuje trenutni vizualni

napredak sa dugotrajnim odlaganjem novog kolagena oko mikrosfera, što pridonosi prosječnom trajanju efekta do 15 mjeseci (59). S druge strane, poli-L-laktična kiselina je sintetički polimer koji promovira augmentaciju mekih tkiva kroz stimulaciju upalnog odgovora sa popratnim odlaganjem kolagena (60). Korištenje ove kiseline zahtijeva uzastopne tretmane sa ograničenom korekcijom. Naime, potrebne su uglavnom 3 takve aplikacije, koje nakon toga osiguravaju rezultate do 2 godine.

1.12.2. Bionerazgradiva punila

Ovaj tip punila s druge strane potiče reakciju na strano tijelo pri čemu se stimulira fibroblaste na odlaganje nakupina kolagena oko neapsorbirajućih mikrosfera (61). Takvi proizvodi su polimetilmetakrilat (PMMA), hidrofilni poliakrilamidni gel te čisti silikon. Polimetilmetakrilatna punila sastoje se od 80% goveđeg dermalnog kolagena uz dodatak 20% PMMA mikrosfera. Kolagenski vehikul se degradira kroz 1 do 3 mjeseca te ostaju inkapsulirani mikrosfere finom fibroznom kapsulom. Hidrofilni poliakrilamidni gel je po svom sastavu smjesa 97.5% sterilne vode te 2.5% umreženog akrilamidnog polimera. Između hidrogela i okolnog tkiva postoji konstantna izmjena tekućine koja se naposljetku ugrađuje u meko tkivo (62).

Čisti silikon aplicira se u veoma malim količinama koristeći mikrokapljičnu tehniku. Reakcija tijela slična je kao i na druga trajna punila, a očituje se stvaranjem kolagena oko silikonskih čestica. Nedostatak punila koja su bionerazgradiva jest produljeno trajanje nastalih komplikacija te njihovo teže liječenje.

1.13. Komplikacije dermalnih punila

Svi zahvati koji uključuju određenu dozu invazivnosti u procesu izvođenja, pa tako i aplikacija dermalnih punila, potencijalni su izvor ranih ili kasnih komplikacija. Iako su mnoge od komplikacija bezopasne gledajući na zdravlje i dobrobit pacijenta, postoje i one koje za sobom ostavljaju trajne ozljede u vidu funkcionalnih ili estetskih oštećenja.

1.13.1. Oticanje

Najčešći i najblaži oblik komplikacije, pa čak i normalne tjelesne reakcije na ubodnu tehniku punjenja jest oticanje (Slika 6.). Najčešće se javlja korištenjem *fanning* tehnike te potom tehnika temeljenim na mehanizmu navoja (63). Liječenja oticanja najčešće je uporabom hladnih obloga te vitamina K. (64). Terapija pulsirajućim svjetlom, uporaba kalijevog titanil fosfata te lasera mogu ublažiti navedene tegobe. Također prevenciju protiv stvaranja ugrušaka moguće je osigurati korištenjem preparata acetilsalicilne kiseline, vitamina E, ribljeg ulja, tableta bijelog luka te nesteroidnih antiupalnih lijekova 7 dana prije izvođenja zahvata (65). Preporuča se i izbjegavanje Sunca dok se otekline ne krene smanjivati kao i velik tjelesni napor zbog povišenja krvnog tlaka. Dermalna punila koja u sebi sadrže doze anestetika lidokaina i adrenalina očituju se manjim otokom nakon injektiranja. Preveniranje samog otoka postiže se blagim ubodima, manjim brojem uboda te polaganim unošenjem malih količina punila (66).

1.13.2. Diskoloracije kože

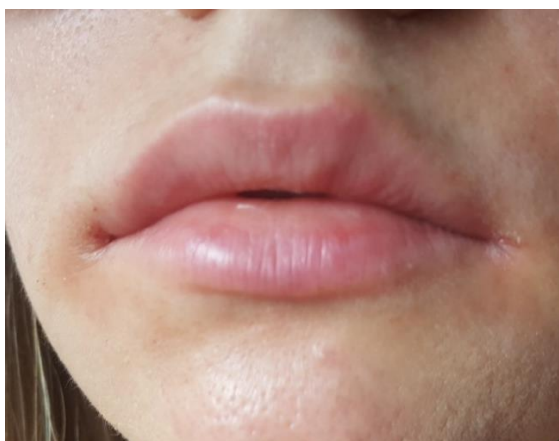Diskoloracije kože mogu biti u obliku eritema, uzrokovane neovaskularizacijama te hiperpigmentacijom.

Eritem je normalna reakcija ukoliko se javi odmah nakon uboda te ne perzistira dulje od 3 dana. Ukoliko se nastavi kroz dulji period, znak je reakcije hipersenzitivnosti. Za terapiju eritema u obliku rozacee koriste se tetraciklini ili izotretionin. Jači steroidi indicirani su za perzistentne eriteme, no s njima treba biti oprezan radi potencijalne atrofije ili teleangiektazija. Korištenje lasera te vitamina K također je djelotvorno za rješavanje ovog stanja. Pacijenti koji inače boluju od rozacee posjeduju veći rizik za razvoj postinjekcijskog eritema.

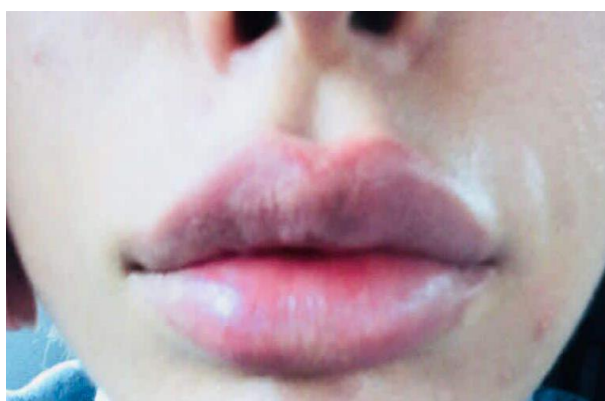
Neovaskularizacija je karakterizirana stvaranjem novih krvnih žila; kapilara, venula i arteriola. Ove sitne promjene mogu se javiti nekoliko dana ili tjedana nakon aplikacije punila. Nema razloga za zabrinutost budući da one spontano nestanu za 3 do 12 mjeseci. Uzrokovane su traumom tkiva zbog širenja tkiva prilikom unosa punila. Laseri i pulsno svjetlo ubrzavaju nestanak nastalih promjena, a njihova snaga se prilagođava veličini novonastalih žila.

Hiperpigmentacije su također posljedica traume i tehnike aplikacije hijaluronskih punila. Češće su zabilježene u pojedinim kožnim tipovima (71, 72). Ukoliko se trajna obojenja jave nakon injektiranja punila, prvi tretman jest aplikacija izbjeljujućeg agensa kao što su hidrokinon od 2 do 8% te tretionin sa svakodnevnom aplikacijom krema za sunčanje. Kemijski pilinzi kože učinkovita su metoda uklanjanja postupalnih hiperpigmentacija. Kao i kod ostalih diskoloracija, učinkovite su metode lasera te pulsno svjetla. Manji broj uboda korištenjem "fanning" i linearnih metoda punjenja smanjuju mogućnost nastanka ovakvih promjena boje.

Dispigmentacija je posljedica nepravilno implantiranih hijaluronskih filera u površinski sloj epidermisa ili dermis. Dolazi do plavkasto-sivih zamućenja kao rezultat Tyndallovog efekta kojeg karakterizira raspršivanje čestica svjetla u suspenziji (Slika 7.). Do plave obojenosti dolazi zbog lakšeg raspršenja frekvencije plavog svjetla od crvenog do kojeg dolazi prilikom odbijanja zraka svjetlosti s površine kože. Do ovog efekta najmanje dolazi prilikom korištenja monofaznog gela bez čestica (73). Trajnost promjene boje ovisi o dubini unesenog punila pa tako ona punila koja su aplicirana bliže površini ju dulje obojenje. Zlatni standard terapije je primjena enzima hijaluronidaze kako bi se čestice razgradile. Zadnja metoda koja se može koristiti je struganje površine kože kako bi se prikazalo neželjeno punjenje te potom odstranilo (74).



Slika 6. Oticanje.



Slika 7. Dispigmentacija.

1.13.3. Edem

U literaturi je opisano nekoliko vrsta edema nastalih u periorbitanom području kao što su kratkotrajni edem, angioedem te odgođeni edem.

Kratkotrajni edem normalna je postoperativna pojava do koje dolazi radi fizičkih promjena uzrokovanim unošenjem dodatnog volumena punila te tehnike izvođenja. Kao i kod otekline moguće je ubrzati prestanak simptoma korištenjem hladnih obloga te dodatnog uzimanja vitamina K. Uglavnom znakovi edema prolaze unutar 1 tjedna.

Angioedem je posljedica posredovanja antitijela na dermalna punila, kao strana tijela. Riječ je o nastanku hipersenzibilne reakcije Tipa 1 koja je uzrokovana reakcijom imunoglobulina E. Ovaj oblik edema čest je prilikom ponovljenih zahvata budući IgE posjeduje mogućnost pamćenja reakcija. Do njega dolazi nekoliko sati nakon tretmana, a oblik može biti toliko jak da potraje čak i do 6 tjedana (67). Angioedem može biti lokaliziran ili generaliziran, ovisno o jačini reakcije. Njegova terapija započinje antihistaminicima, a ukoliko njihova djelotvornost izostane, pacijentu se propisuje terapija oralnim steroidima – prednisonom.

Zakašnjeli ili odgođeni edem karakteriziran je otvrdnućima, otokom i crvenilom. Za njegov nastanak odgovorni su T limfociti te dovode do pojavnosti simptoma najranije 24 sata nakon tretmana, a moguće je da se prvi znakovi jave i nakon nekoliko tjedana te potraju mjesecima (68,69). Terapija ovakve vrste edema jest uklanjanje iritansa ili alergena. Kod tretmana hijaluronskom kiselinom to podrazumijeva terapiju hijaluronidazom, dok je u najtežim slučajevima potrebna ekscizija (70).

1.13.4. Neupalni noduli

Palpabilna, čvorasta tvorba koja može biti i vidljiva rezultat je nakupljanja materijala zbog loše tehnike apliciranja punila. Loša tehnika podrazumijeva pretjeranu korekciju, prepovršinsko postavljanje punila te ubrizgavanje u sfinkterski mišić. Takvi čvorići stvaraju kvržice u regiji apliciranja punila, ne rastu te su dobro odvojene i ograničene od okolnog tkiva. Noduli se javljaju ubrzo nakon završenog tretmana te ih je bitno razlikovati od granuloma stranog tijela te ostalih inačica čvorića koje su rezultat upalnih procesa oko punila. Određena

hijaluronska punila kao što su PMMA te CaHA mogu potaknuti stvaranje neupalnih čvorića ukoliko se apliciraju u mobilne zone kao što su usne. Način rješavanja tako nastalog problema jest aplikacija hijaluronidaze u čvorasta područja ili uporaba lidokaina u kombinaciji sa snažnom masažom područja (76). Čvorići koji ne reagiraju na gore navedene metode potrebno je tretirati malim dozama intralezijskih steroida. Ostale metode jesu serijska aplikacija fluoruracila, triamkinolona te njihovih kombinacija. Doza koja se aplicira po jednom čvoriću iznosi od 0.1 do 0.5 mililitara, ovisno o tkivu u kojem se nalazi. Ukoliko čvorići postanu tvrdi i fibroziraju, potrebno je učiniti eksciziju. Neupalni implantirani čvorići jedna su od najčešćih nuspojava korištenja dermalnih filera, a može ih se prevenirati ispravnim odabirom tehnika, materijala i doziranja te pratećom masažom kako bi se količina punila ravnomjerno raspodijelila.

1.13.5. Granulom stranog tijela

Strana tijela te dugo prezistirajući upalni čvorići najčešće su granulomi uzokovani stranim tijelom. Oni nastaju kao obrambeni odgovor tijela kako bi se spriječila daljnje pokretanje stranog tijela ukoliko ga nije moguće odmah odstraniti enzimatskim djelovanjem te fagocitozom inkapsulirajući ih monocitima i makrofazima (77). Ukoliko makrofazi ne mogu razgraditi strana tijela, fuziraju s njima tvoreći multinuklearne stanice koje su histološki karakteristične za postojanje granuloma. Formiranje granuloma stranog tijela rijetka je pojava sa incidencijom između 0.01 do 1%. Klinički znakovi njihovog nastanka su pojava crvenih papula, plakova i nodula koji mogu biti ulcerirani. S vremenom tvorbe postaju tvrde zbog procesa fibrozacije. Često se javljaju nekoliko mjeseci, pa čak i nekoliko godina nakon aplikacije dermalnih filera (78-80). Potpomažući faktori nastanka granuloma stranog tijela jesu prethodna trauma ili infekcija te velika doza i svojstva filera. Također u prilog nastajanju granuloma ide intramuskularna aplikacija punila (81). Predisponirajuća stanja za nastajanje ovakvih stanja su interferonska terapija kroničnog hepatitisa te jaka astma (82). Točan mehanizam nastajanja granuloma stranog tijela još uvijek je nedovoljno istražen, a odgođeno stvaranje pripisuje se strukturalnim promjenama koje punila prolaze kroz vrijeme (83). Inicijalna terapija jest intralezijska primjena kortikosteroida, a kod hijaluronskih punila

primjenjuje se i terapija hijaluronidazom (84). Za perzistirajuće promjene jedina metoda izbora jest ekscizija tkiva (76).

1.13.6. Nekroza tkiva

Do nekroze tkiva može doći prilikom nepravilnog iniciranja hijaluronskog punila u krvne žile koje opskrbljuju mukozu ili same slojeve kože rezultirajući okluzijom žila. Ovisno o smjeru krvne žile, okluzija može nastupiti u anterogradnom ili retrogradnom smjeru. Prestankom aplikacije punila te posljedičnim prestankom pritiska, proizvod putuje krvnom strujom kroz vaskularni sustav te tako uzrokuje lokalnu ili distalnu nekrozu, ovisno o tome gdje okludira krvnu žilu. Do nekroze može doći i zbog posljedica edema ili okluzije susjednim vaskularnih struktura uzrokovane hidrofilnim svojstvima punila (85). Neka od dermalnih punila pokazuju veći rizik od nastanka ovakvih komplikacija od ostalih iako do nekroze tkiva može doći prilikom korištenja svih vrsta punila. Predisponirajuća područja za nastanak nekroze su ona čija arterijska opskrba ovisi o jednoj arteriji ili arterijskoj grani, kao što je slučaj kod glabelarnih ili nazolabijalnih brazdi (86, 87) U praksi su zabilježeni slučajevi nekroze u području usana, alarnih baza hrskavica te nosa (88-91). Prvi simptomi nastajuće nekroze su u vidu bolova koji nisu karakteristični za bolove injekcije u zoni aplikacije. Važno je odmah reagirati te zaustaviti daljnji proces aplikacije punila. Pacijentima se treba dati doza hijaluronidaze, područje aplikacije umasirati 2%-tnom pastom nitroglicerina te staviti tople obloge kako bi se vazodilatacijom poboljšala apsorpcija tvari (92). Također im je potrebno dati prednizolon te terapiju acetilsalicilnom kiselinom kako bi se zaustavila daljnja formacija ugruška. U kompleksnijim i težim slučajevima jedina učinkovita terapija za preživljavanje ugroženog tkiva je hiperbarična komora. Preventivno je potrebno dati i antibiotsku terapiju zbog sklonosti sekundarnim infekcijama. Ubodi malim oštrim iglama, velike količine apliciranih punila, visokotlačne injekcije te duboka ravnina ubrizgavanja čimbenici su koji pospješuju stvaranje ugruška te posljedične nekroze tkiva.

1.14. Svrha rada

Svrha ovog rada je prikazati rezultate *at home* preparata za izbjeljivanje u odnosu na početne vrijednosti boje zuba te zabilježiti estetski učinak iste, kao i prikazati učinak dermalnih punila na bazi čestica hijaluronske kiseline na estetske vrijednosti pacijenata u vidu poboljšanja parametara lica.

2. PRIKAZ SLUČAJEVA

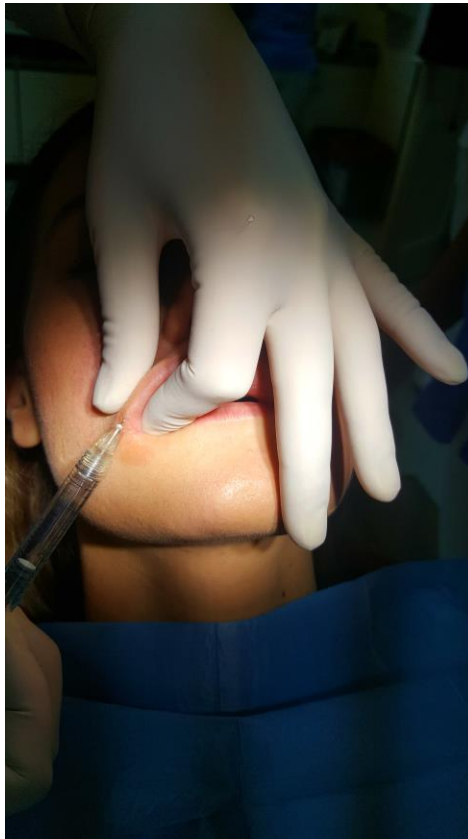Slučaj 1.

Pacijentica u dobi od 25 godina dolazi na Zavod za endodonciju i restaurativnu stomatologiju Stomatološkog fakulteta Sveučilišta u Zagrebu. Kliničkim pregledom nisu ustanovljene karijesne lezije, no pacijentica se požalila na konstantno vlaženje kuta usana te stvaranja "žvala". Također je izrazila želju za aplikacijom hijaluronskih punila u usnice zbog nezadovoljstva volumena te spuštenog kuta usana (Slika 11.). Nakon stručne analize proporcija lica i usana, dogovoren je termin za provođenje tretmana.

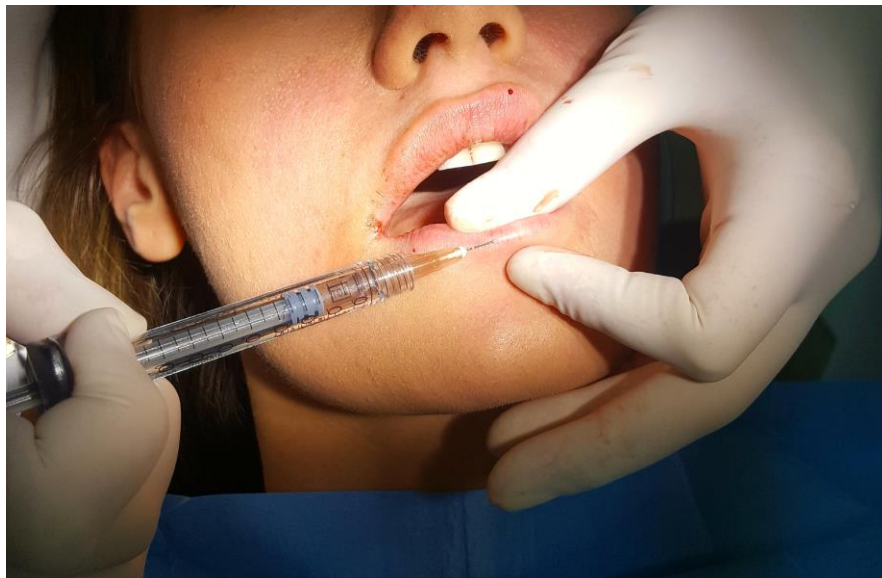
Prvi korak u procesu bila je aplikacija anestetika. Nakon čišćenja perioralne regije alkoholnim maramicama, regija je topikalno premazana anestetikom u gelu Emla 5% (AstraZeneca, Cambridge, UK). Nakon toga je aplicirana i lokalna pleksus anestezija Ubistesin forte® 1,7 ml (3M, Espe, Njemačka) u području gornje usne, intraoralno. Nakon 30 minuta započelo se sa aplikacijom punila. Korišten je preparat hijaluronske kiseline Juvederm Ultra 2® 0,55 ml (Allergan, Francuska) (Slika 8.). Prvim ubodom prodiralo se od kuta usana do početka Kupidovog luka te je linearnom retrogradnom tehnikom aplicirano 0.1 ml punila (Slika 9.). Isto je učinjeno i na suprotnoj strani gornje usne. Potom je *fanning* tehnikom aplicirano dodatnih 0.1 ml punila u regiji kuta usana, oralnih komisura. Nakon toga, u svrhu ujednačavanja idealnog omjera usana, količina od 0.1 ml aplicirana je u donju usnu, na granicu vermilion linearnom retrogradnom tehnikom (Slika 10.). Tjedan dana nakon aplikacije punila pacijentica je došla na kontrolu te je rezultat vidljiv na posljednjoj fotografiji prikaza slučaja (Slika 12.).



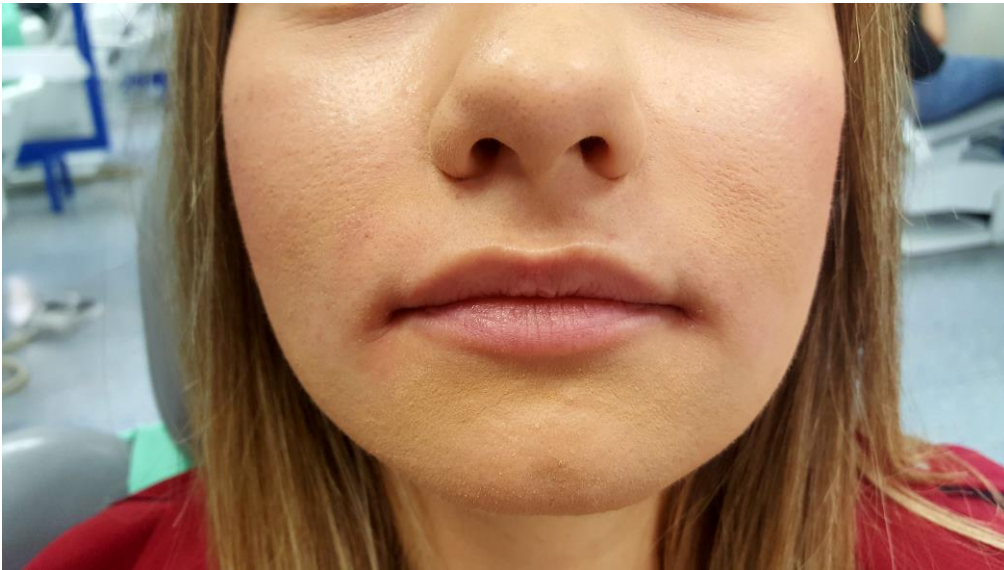Slika 8. Preparat Juvederm Ultra 2 (Allergan, Francuska).



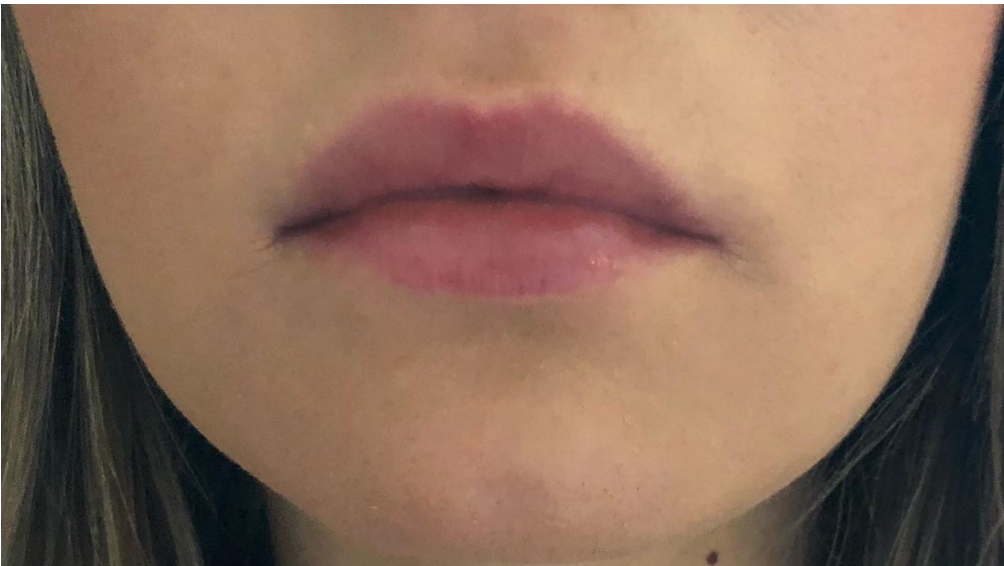Slika 9. Aplikacija linearnom retrogradnom tehnikom u gornju usnu.



Slika 10. Aplikacija punila u donju usnu.



Slika 11. Izgled pacijentice prije tretmana dermalnim punilom.



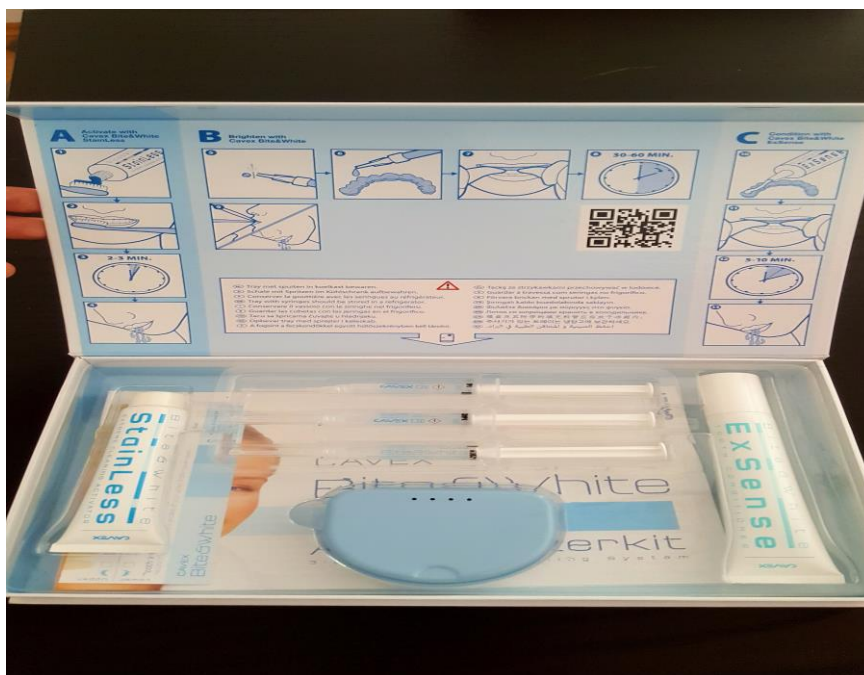Slika 12. Izgled pacijentice nakon aplikacije dermalnog punila.

Slučaj 2.

Pacijentica u dobi od 24 godine dolazi na Zavod za endodonciju i restaurativnu stomatologiju Stomatološkog fakulteta Sveučilišta u Zagrebu. Ne navodi nikakve egobe te kliničkim pregledom nisu utvrđene karijesne promjene na zubima. Izrazila je nezadovoljstvo bojom svojih zubi (Slika 16.).

Temeljem analize parametara boje pomoću spektrofotometra Vita EasyShade 4.0 (Vita ZahnFabrik, Bad Säckingen, Njemačka) utvrđena je određena diskoloracija zubi (Tablica 1.). Pacijentici je predložen "*at home*" tretman izbjeljivanja zubi sa preparatima Cavex Bite&White ABC Masterkit (Cavex, Haarlem, Nizozemska) (Slika 13.).

Nakon izmjerenih parametara, pacijentici su uzeti anatomske otisci gornje i donje čeljusti u alginatu te su nakon toga izliveni radni modeli u sadri tipa IV (Slika 14.). Na Zavodu za mobilnu protetiku Stomatološkog fakulteta u Zagrebu metodom prešanja izrađene su udlage na temelju radnih modela (Slika 15.). Udlage su obrađene te prilagođene pacijentici kako joj prilikom nošenja ne bi stvarale neugodu. Potom je pacijentica dobile upute za korištenje preparata; prije apliciranja gela 16%-tnog karbamid peroksida u udlagu potrebno je StainLess aktivatorom (Cavex, Haarlem, Nizozemska) (Slika 13.) očerkati zube kako bi se skinule nečistoće i pripremila površina zuba za proces izbjeljivanja. Potom se u udlagu nanosi gel te stavlja u usta. Tako postavljena udlaga nosi se u periodu od 1 sata svakog dana. Nakon procesa izbjeljivanja pacijentica je, za smanjenje preosjetljivosti, u udlagu nanosila ExSense kondicioner (Cavex, Haarlem, Nizozemska) (Slika 13.) u trajanju od 10 minuta, prema uputi proizvođača. Nakon 20 dana redovitog nošenja udlage, pacijentica je došla na kontrolu te su izmjereni parametri boje zuba koji su uspoređeni sa početnima (Tablica 1.) i fotografirani su zubni lukovi (Slika 17.).

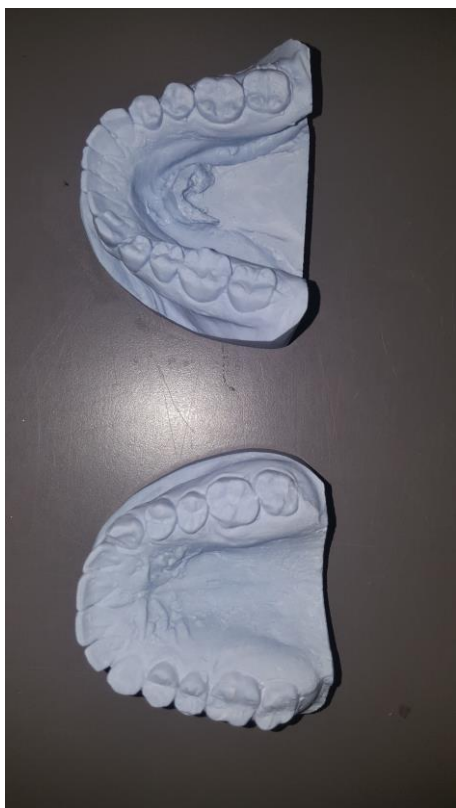

Slika 13. Cavex Bite&White ABC Masterkit (Cavex, Haarlem, Nizozemska).

Tablica 1. Vrijednosti parametara boje.

zub	14	13	12	11	21	22	23	24
boja	B3/ A2	A3,5/ A2	B2/ A1	A1/ B1	A1/ B1	A2/ A1	A4/ A2	B3/ A2
L	76/ 82,2	74,8/ 81	84,8/ 86	83,6/ 84,5	82,6/ 86	80,5/ 85	68,0/ 81,1	75,7/ 78,8
a	1,3/ 0,0	2,0/ -0,4	-0,6/ -0,8	-1,0/ -1,6	-1/ -1,35	0,3/ -0,8	1,8/ -0,6	1,6/ -0,2
b	24,7/21,5	26,9/20,5	18/ 14,9	16,0/ 11,4	12,3/ 12	19,7/ 16	24,6/ 20,2	25,1/ 20,1
zub	44	43	42	41	31	32	33	34
boja	B3/A2	B3/ A2	A2/ A1	C1/ B1	A1/ B1	C1/ A1	A4/ A2	B3/ A2
L	79,2/81,6	75,8/ 82	80/ 83,5	68,4/ 83,6	80,3/ 85	72,3/ 84	69,5/ 85	72,4/ 85,5
a	1,2/ -0,1	1,6/ -0,2	0,1/ -0,8	-0,3/ -0,6	0,9/ -0,5	0,7/ -0,7	0,9/ -0,3	1,0/ -0,5
b	26,4/20,7	25,8/20,5	17,5/ 14	11,7/ 9,3	15,4/10,6	14,1/ 13	21,4/ 20	22,2/ 22

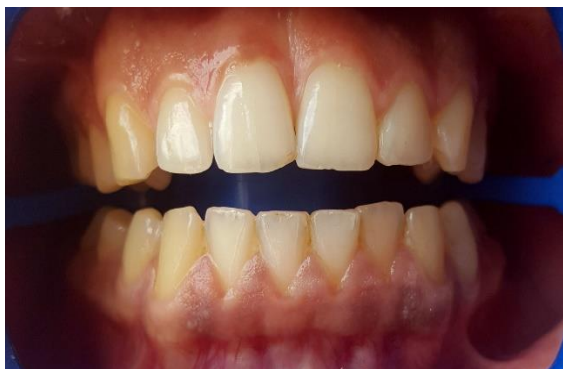Napomena: Koso pisane vrijednosti pokazuju vrijednosti nakon procesa izbjeljivanja zubi. L (luminance) oznaka je za svjetlinu te raste od 0 prema 100, a vrijednost boje između crvenih (+a) te zelenih (-a) tonova, b vrijednost boje između žutih (+b) te plavih (-b) tonova. Za L vrijednosti poželjan je porast vrijednosti, a za a i b pad.



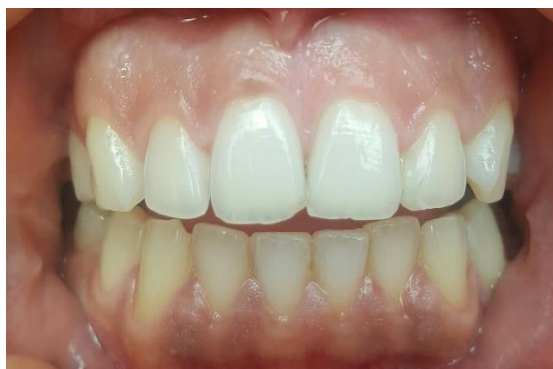Slika 14. Izliveni radni modeli.



Slika 15. Izrada udlage prešanjem.



Slika 16. Boja zubi prije tretmana.



Slika 17. Boja zubi nakon tretmana.

3. RASPRAVA

U posljednje vrijeme značajno je porasla popularnost dermalnih punila zbog njihove sposobnosti pomlađivanja i poboljšanja estetskih parametara, uz značajno manje financijske izdatke i kraće vrijeme oporavka, koji su se ranije mogli postići samo kirurškim zahvatima. Prema podacima American Society for Aesthetic Plastic Surgery (ASAPS) u 2011. godini izvedeno je više od 1,6 milijuna tretmana dermalnim punilima, što ih čini drugim najpopularnijim nekirurškim kozmetičkim tretmanom u SAD-u (1). Trenutno je na tržištu dostupno 160 različitih preparata od 50 proizvođača. Njihova glavna namjena je popunjavanje ritida i brazdi te korekcija mekih tkiva zbog promjena nastalih starenjem (93). U porastu je korištenje dermalnih punila za povećanje volumena tkiva, najčešće usana i obraza, kao i minimalne korekcije oblika nosa ili drugih facijalnih asimetrija (94). Zbog povećane primjene dermalnih filera, također raste i pojava neželjenih komplikacija. Poznavajući različite mogućnosti injekcijskih tehnika aplikacije punila također je potrebno poznavati i rizik od mogućih komplikacija kako bi se ostvario najpovoljniji estetski ishod za pacijenta.

U ovom radu korištene su metode retrogradne linearne aplikacije dermalnih punila kao i *fanning* tehnika. Korišten je preparat dermalnog punila hijaluronske kiseline Juvederm® Ultra 2 0,55 ml (Allergan, Francuska). Aplikiran je u područje granica vermilion gornje i donje usne, Kupidovog luka te oralnih komisura radi poboljšanja estetskih parametara te postizanja idealnog omjera ili *golden ratio* usnica. Također je svrha aplikacije punila bila sprečavanje vlaženja kuta usana zbog sniženih vertikalnih odnosa te posljedičnog nastanka upalnih promjena.

Hijaluronska kiselina je sastavni dio prirodnog ekstracelularnog matriksa koji se nalazi u visokim koncentracijama mnogih vezivnih tkiva uključujući kožu, staklovinu oka te sinovijalnu tekućinu (95). Ona spada u najpopularnija dermalna punila za popunjavanje izgubljenog volumena koji je nastao starenjem, a zbog: svojih higroskopskih svojstava, biokompatibilnosti i reverzibilnosti. U posljednjem desetljeću korištene su različite forme hijaluronskih punila koje se međusobno razlikuju po: vrsti i stupnju umreženja, viskoznosti, tvrdoći i konzistenciji gela i sveukupnoj koncentraciji same kiseline i njezinoj strukturnoj trajnosti u koži (96).

Preparati hijaluronske kiseline se također razlikuju prema veličini mikrosfera. Bifazična punila kao što su Restylane®, Perlane® i Macrolane® sadrže raspon čestica veličine mikrosfera, dok monofazični hijaluronski preparati kao što je Juvaderm®, Belotero® i Teosyal® sadrže homogene mikrosfere. Različiti preparati hijaluronske kiseline se također razlikuju u tvrdoći što će odrediti i vrstu njihove primjene. Tvrđa punila koriste se za korekciju dubljih nepravilnosti, dok ona mekša imaju primjenu u površinskim slojevima kože. Korišteni preparat Juvederm Ultra 2 stoga spada u skupinu mekših punila za tretman umjerenih nepravilnosti (perioralna i periorbitalna zona) čime se postižu zadovoljavajući volumen i kontura facijalnih bora i brazdi. Za razliku od njega, preparati Juvaderm Ultra 3, Ultra 4 i Ultra XC (sa lidokainom) koriste se za opsežnije korekcije. Uz ranije naveden korišteni preparat Juvederm, ostali preparati hijaluronske kiseline kao što su Restylane, Hylaform® i Prevelle® također su pokazali vrlo dobre rezultate za korekcije srednjih do velikih bora te facijalnih brazdi (97).

Prilikom rada sa dermalnim punilima hijaluronske kiseline potrebno je iskustvo terapeuta kao i poznavanje pravilnih indikacija i kontraindikacija kako bi se pojavnost neželjenih reakcija smanjila na minimum. Pravilno korištenje i izbor preparata Juvederm Ultra 2 u ovom slučaju pokazalo se odgovarajućim za minimalne estetske korekcije perioralne zone bez pojavnosti ranije opisanih neželjenih reakcija, osim dozvoljenog blagog postoperativnog oticanja za što je pacijentica primila uputu o stavljanju hladnih obloga tijekom prva 24 sata.

Lijepi zubi su nezaobilazni dio lijepog osmijeha i lijepog lica i kao takvi utječu na psihosocijalni doživljaj osobe kao individue i društvenog bića. U 21. stoljeću potreba i težnja za lijepim zubima su posebno izražene, a percepcija lijepih zubi i osmijeha značajno utječe na kvalitetu života pojedinca. Tehnike izbjeljivanja zubi danas se nameću kao veoma popularne i financijski dostupne metode za ostvarivanje prirodne bjeline osmijeha. Vrlo su popularne tehnike izbjeljivanja zubi kod kuće jer osim uštede vremena te samostalnog korištenja dovode do zadovoljavajućih rezultata uz dugoročnu trajnost. Korišteni preparat Cavex Bite&White ABC Masterkit® (Cavex, Haarlem, Nizozemska) tijekom aplikacije kroz 20 dana (svakodnevno nošenje udlage po 1 sat) doveo je do poboljšanja svjetline zubi sa prosječne nijanse A3 na A1 čime su i pacijent i terapeut bili iznimno zadovoljni.

Pravilno korištenje preparata za kućno izbjeljivanje nije pokazalo pojavnost nuspojava koje su česte prilikom izbjeljivanja: iritacija gingive, povećanje preosjetljivosti ili oštećenja drugih tvrdih i mekih tkiva usne šupljine što ovaj preparat svrstava u skupinu poželjnih preparata za izbjeljivanje srednje jakih obojenja. Preparati niže koncentracije vodikovog ili karbamid peroksida kroz duže vrijeme korištenja pokazali su dugoročno bolje i trajnije rezultate u odnosu na korištenje visokih koncentracija vodikovog peroksida kroz kraći period vremena (98). Za produljenje trajnosti rezultata pacijentica je upućena u protokol održavanja i oralne higijene te joj je sugerirano izbjegavanje konzumacije kromogenih namirnica. Prednost rada sa Cavex Bite&White ABC Masterkit® (Cavex, Haarlem, Nizozemska) je i u korištenju posebne paste za predtretman StainLess aktivatorom (Cavex, Haarlem, Nizozemska) kojim se pojačava sam učinak aktivnog sredstva za izbjeljivanje dok pasta za posttretman ExSense (Cavex, Haarlem, Nizozemska) smanjuje rizik pojavnosti postoperativne preosjetljivosti zubi.

Korištenje dermalnih punila na bazi hijaluronske kiseline kao i proces izbjeljivanja zubi korištenjem nižih koncentracija aktivnih sredstava kroz duži period vremena pokazuju značajne promjene u vidu poboljšanja suvremenih estetskih parametara. Kao takvi, nameću se kao tretman izbora za manje estetske korekcije u regiji lica i zubi. Garanciju uspjeha jamči educiranost terapeuta uz poznavanje pravilnih indikacija i kontraindikacija za izvođenja tretmana, kao i discipliniranost prije, tijekom i nakon zahvata te realno ostvariva očekivanja pacijenta.

4. ZAKLJUČAK

Na temelju provedenih tretmana izbjeljivanja zubi i aplikacije dermalnog punila hijaluronske kiseline mogu se donijeti slijedeći zaključci:

1. Korištenjem *at home* preparata za izbjeljivanje zubi pod kontrolom terapeuta moguće je postići zadovoljavajuće rezultate u promjeni boje.
2. Rezultati *at home* tehnike izbjeljivanja zubi pokazuju bolju učinkovitost od *over the counter* dostupnih proizvoda.
3. Pravilnom aplikacijom dermalnih punila postiže se povećanje volumena strukture tkiva u koju su aplicirana bez nuspojava.
4. Aplikacijom dermalnih punila u perioralnoj regiji sprječava se vlaženje usnih kuteva te posljedično stvaranje upalnih promjena.
5. Pacijenti jasno izražavaju bolje psihičko stanje te povećano samopouzdanje u društvu zbog zadovoljenih estetskih kriterija.

5. LITERATURA

1. Sulieman M. An overview of tooth discoloration: extrinsic, intrinsic and internalized stains. *Dent Update*. 2005;32:463-8.
2. Dahl JE, Pallesen U. Tooth bleaching-a critical review of the biological aspects. *Crit Rev Oral Biol Med*. 2003;14:292-304.
3. Rezo V, Pavić A, Pavelić B. Uvod u izbjeljivanje zubi: I dio: Teoretske osnove. *Sonda* 2014;15(21):32-6.
4. Feinmann RA, Goldstein RE, Garber DA. *Bleaching teeth*. Chicago. Quintessence. 1987.
5. Kwon S, Ko S, Greenwall L. *Tooth whitening in esthetic dentistry : Principles and techniques*. London: Quintessence Publishing Co; 2009.
6. Barghi N. Making a clinical decision for vital tooth bleaching: at-home or in office? *Comend Contin Educ Dent*. 1998;19(8):831-8.
7. Greenwall L. *Bleaching techniques in restorative dentistry: An illustrated guide*. London: Martin Dunitz Ltd; 2001.
8. Heymann HO. Bleaching of Vital Teeth. *Quintessence Int*. 1997;28:420-7.
9. Haywood VB. Nightguard vital bleaching: current concepts and research. *J Am Dent Assoc*. 1997;128:19-25.
10. Lim MY, Lum SOY, Poh RSC, Lee GP, Lim KC. An in vitro comparison of the bleaching efficacy of 35 % carbamide peroxide with established intracoronal bleaching agents. *Int Endod J*. 2004;37:483-8.
11. Auschill TM, Hellweg E, Schmidale S, Sculean A, Arweiler NB. Efficacy, side-effects and patients' acceptance of different bleaching techniques (OTC, in-office, at-home). *Oper Dent*. 2005;30:156-63.
12. Walton RE, Torabinejad M. *Endodontics: principles and practice*. Philadelphia: Saunders; 2002.
13. Baratieri LN, Ritter AV, Monteiro S, de Andrada MAC, Vieira LCC. Nonvital tooth bleaching: guidelines for the clinician. *Quintessence Int*. 1995;26:597-608.
14. Swift EJ. Restorative consideration with vital tooth bleaching. *J Am Dent Assoc*. 1997;128:60-4.
15. Burrell KH. ADA supports vital tooth bleaching-but look for the seal. *J Am Dent Assoc*. 1997;128:2-5.

16. Joiner A. The bleaching of teeth: a review of the literature. *J Dent.* 2006;34:412-19.
17. Eriksen HM, Nordbø H. Extrinsic discoloration of teeth. *J Clin Periodontol.* 1978;5:229-36.
18. Nathoo SA. The chemistry and mechanisms of extrinsic and intrinsic discoloration. *J Am Dent Assoc.* 1997;128:6-10.
19. Eriksen HM, Jemtland B, Finckenhagen HJ, Gjermo P. Evaluation of extrinsic tooth discoloration. *Acta Odontol Scand.* 1979;37:371-5.
20. Hattab FN, Qudeimat MA, Al-Rimawi HS. Dental discoloration: an overview. *J Esthet Dent.* 1999;11:291-310.
21. Dayan D, Heifferman A, Gorski M, Begleiter A. Tooth discoloration: extrinsic and intrinsic factors. *Quintessence Int.* 1983;14:195-9.
22. Carranza FA, Newnian MG. Dental calculus. In: Carranza FA Jr., ed. *Clinical periodontology.* 8th Ed. Philadelphia: WB Saunders, 1996.
23. Knezović Zlatarić D. *Osnove estetike u dentalnoj medicini.* Zagreb: Hrvatska komora dentalne medicine; 2013.
24. Watts A, Addy M. Tooth discoloration and staining: a review of the literature. *Br Dent J.* 2001;190:309-16.
25. Gerlach RW. Vital bleaching with whitening strip: Summary of Clinical Research on Effectiveness and Tolerability. *I Contemp Dent Pract.* 2001;3(2):1-16.
26. Attin TP, Paque F, Ajam F, Lennon AM. Review of the current status of tooth whitening with the walking bleach technique. *Int Endod J.* 2003;36:313-29.
27. Frysh H, Baker FL, Wagner MJ. Patients perception of effectiveness of 3 vital tooth bleaching systems. *J Dent Res.* 1991;70:570.
28. Taher NM. The Effect of Bleaching Agents on the Surface hardness of Tooth Colored Restorative Materials. *I Contemp Dent Pract.* 2005;2(6):18-26.
29. Joiner A. Tooth colour: a review of the literature. *J Dent.* 2004;32:3-12.
30. Fearon J. Tooth whitening: concepts and controversies. *International dentistry SA.* 2007;11(2): 24-38.
31. Litner JA, Rotenberg BW, Dennis M, Adamson PA. Impact of cosmetic facial surgery on satisfaction with appearance and quality of life. *Arch Facial Plast Surg.* 2008;10:79-83.

32. de Aquino MS, Haddad A, Ferreira LM. Assessment of quality of life in patients who underwent minimally invasive cosmetic procedures. *Aesthetic Plast Surg.* 2013;37:497-503.
33. Rennels JL, Kayle AJ. Differences in Expressivity Based on Attractiveness: Target or Perceiver Effects? *J Exp Soc Psychol.* 2015;60:163-72.
34. MuNoz-Reyes JA, Iglesias-Julios M, Pita M, Turiegano E. Facial FEatures: What Women Perceive as Attractive and What Man Consider Attractive. *PLOS One* 2015;10:e0132979
35. Klein AW. In search of the perfect lip: 2005. *Dermatol Surg.* 2005;31:1599-603.
36. Beer KR. Rejuvenation of the lip with injectables. *SkinTherapy Lett.* 2007;12:5-7.
37. Cartier H, Trevidic P, Rzaniny B, Sattler G, Kestemont P, Kerrouche N et al. Perioral rejuvenation with a range of customized hyaluronic acid fillers: efficacy and safety over six months with a specific focus on the lips. *J Drugs Dermatol.* 2012;11:17-26.
38. Bosniak S, Cantisano-Zikha M, Giavas IP. Nonanimal stabilized hyaluronic acid for lip augmentation and facial rhytid ablation. *Arch Facial Plast Surg.* 2004;6:379-83.
39. Klein AW. The efficacy of hyaluronic aci din the restoration of soft tissue volume of the lips and lower 1/3 of the face: the evolution of the injection technique. *J Cosmet Dermatol Sci App.* 2011;1:147-52.
40. Jacano AA. A new classification of lip zones to customize injectable lip augmentation. *Arch Facial Plast Surg.* 2008;10:25-9.
41. Glogau RG, Bank D, Brandt F, Cox SE, Donfrio L, Dover J et al. A randomized, evaluator-blinded, controlled study of the effectiveness and safety of small-gel-particle hyaluronic acid for lip augmentation. *Dermatol Surg.* 2012;38:1180-92.
42. Lowe NJ, Maxwell CA, Patnaik R. Adverse reactions to dermal fillers: review. *Dermatol Surg.* 2005;3(11):1616-25.
43. Beer K, Glogau RG, Dover JS, Shamban A, Handiwala L, Olin JT et al. A randomized, evaluator-blinded, controlled study of effectiveness and safety of small particle hyaluronic acid plus lidocaine for lip augmentation and perioral rhytides. *Dermatol Surg.* 2015;41:127-36.
44. Sarnoff DS, Gotkin RH. Six Steps to the “Perfect“ Lip. *J Drugs Dermatol.* 2012;11:1081-88.

45. Penna V, Stark GB, Voigt M, Mehlhorn A, Iblher N. Classification of the Aging Lips: A Foundation for an Integrated Approach to Perioral Rejuvenation. *Aesthetic Plast Surg.* 2015;39:1-7.
46. Maas CS, Bapna S. Pins and needles: minimally invasive office techniques for facial rejuvenation. *Facial Plast Surg.* 2009;25:260-9.
47. Sundaram H, Cassuto D. Biophysical characteristics of hyaluronic soft-tissue fillers and their relevance to esthetic applications. *Plast Reconstr Surg.* 2013;132:5-21.
48. Micheels P, Besse S, Flynn TC, Sarazin D, Elbaz Y. Superficial dermal injection of hyaluronic acid soft tissue fillers: comparative ultrasound study. *Dermatol Surg.* 2012;38:1162-9.
49. Pierre S, Liew S, Bernardin A. Basics of dermal filler rheology. *Dermatol Surg.* 2015;41 Suppl 1:120-6.
50. Dayan SH, Bassichis BA. Facial dermal fillers: selection of appropriate products and techniques. *Aesthetic Surg J.* 2008;3:335-43.
51. Bank D, Chopra R, Nogueira A, Mashburn J. Independent photographic evaluation of small particle hyaluronic acid gel plus lidocaine (SPHAL) on lip smoothness when performing lip augmentation. Poster pres., American Academy of Dermatology, Washington, DC; 2016.
52. Restylane Silk®(Hyaluronic Acid). Instructions for Use. Galderma, Uppsala, Sweden
53. Hirsch RJ, Narurkar V, Carruthers J. Management of injected hyaluronic acid induced Tyndall effects. *Lasers Surg Med.* 2006;38:202-4.
54. Rohrich RJ, Ghavami A, Crosby MA. The role of hyaluronic acid fillers (Restylane) in facial cosmetic surgery: review of technical considerations. *Plast Reconstr Surg.* 2007;120:41-54.
55. Smith SR, Lin X, Shamban A. Small gel particle hyaluronic acid injection technique for lip augmentation. *J Drugs Dermatol.* 2013;12:764-9.
56. Bertucci V, Lynde CB. Current Concepts in the Use of Small-Particle Hyaluronic Acid. *Plast Reconstr Surg* 2015;136(5 Suppl):132-8.
57. Zielke H, Wölber L, Wiest L, Rzany B. Risk profiles of different injectable fillers: results from the Injectable Filler Safety Study (IFS Study). *Dermatol Surg.* 2008;34(3):326-35.

58. Narins RS, Brandt FS, Lorenc ZP, Maas CS, Monheit GD, Smith SR. Twelve-month persistency of a novel ribose-cross-linked collagen dermal filler. *Dermatol Surg.* 2008;34 Suppl 1:31–9.
59. Bass LS, Smith S, Busso M, McClaren M. Calcium hydroxylapatite (Radiesse) for treatment of nasolabial folds: long-term safety and efficacy results. *Aesthet Surg J.* 2010;30(2):235–8.
60. Fitzgerald R, Vleggaar D. Facial volume restoration of the aging face with poly-L-lactic acid. *Dermatol Ther.* 2011;24(1):2–27.
61. Hilinski JM, Cohen SR. Soft tissue augmentation with ArteFill. *Facial Plast Surg.* 2009;25(2):114–9.
62. Pallua N, Wolter TP. A 5-year assessment of safety and aesthetic results after facial soft-tissue augmentation with polyacrylamide hydrogel (Aquamid): a prospective multicenter study of 251 patients. *Plast Reconstr Surg.* 2010;125(6):1797–804.
63. Gladstone HB, Cohen JL. Adverse effects when injecting facial fillers. *Semin Cutan Med Surg.* 2007;26(1):34–9.
64. Shah NS, Lazarus MC, Bugdodel R, Hsia SI, He J, Duncan R et al. The effects of topical vitamin K on bruising after laser treatment. *J Am Acad Dermatol.* 2002;47(2):241–4.
65. Bailey SH, Cohen JL, Kenkel JM. Etiology, prevention, and treatment of dermal filler complications. *Aesthet Surg J.* 2011;31(1):110–21.
66. Zeichner JA, Cohen JL. Use of blunt tipped cannulas for soft tissue fillers. *J Drugs Dermatol.* 2012;11(1):70–2.
67. Van Dyke S, Hays GP, Caglia AE, Caglia M. Severe Acute Local Reactions to a Hyaluronic Acid-derived Dermal Filler. *J Clin Aesthet Dermatol.* 2010;3(5):32–5.
68. Geisler D, Shumer S, Elson ML. Delayed hypersensitivity reaction to Restylane®. *Cosmetic Dermatol.* 2007;20(12):784–6.
69. Arron ST, Neuhaus IM. Persistent delayed-type hypersensitivity reaction to injectable non-animal-stabilized hyaluronic acid. *J Cosmet Dermatol.* 2007;6(3):167–71.
70. Cassuto D, Marangoni O, De Santis G, Christensen L. Advanced laser techniques for filler-induced complications. *Dermatol Surg.* 2009;35 Suppl 2:1689–95.
71. Heath CR, Taylor SC. Fillers in the skin of color population. *J Drugs Dermatol.* 2011;10(5):494–8.

72. Pavicic T. Efficacy and tolerability of a new monophasic, double-crosslinked hyaluronic acid filler for correction of deep lines and wrinkles. *J Drugs Dermatol.* 2011;10(2):134–9.
73. Hirsch RJ, Narurkar V, Carruthers J. Management of injected hyaluronic acid induced Tyndall effects. *Lasers Surg Med.* 2006; 38(3):202–4.
74. Voigts R, Devore DP, Grazer JM. Dispersion of calcium hydroxylapatite accumulations in the skin: animal studies and clinical practices. *Dermatol Surg.* 2010;36:2121-34.
75. Reddy KK, Brauer JA, Anolik R, et al. Calcium hydroxylapatite nodule resolution after fractional carbon dioxide laser therapy. *Arch Dermatol.* 2012;148(5):634–6. 798–803.
76. Alijotas-Reig J, Fernández-Figueras MT, Puig L. Late-onset inflammatory adverse reactions related to soft tissue filler injections. *Clin Rev Allergy Immunol.* 2013;45(1):97–108.
77. Lemperle G, Gauthier-Hazan N, Wolters M, Eisemann-Klein M, Zimmermann U, Duffy DM. Foreign body granulomas after all injectable dermal fillers: part 1. Possible causes. *Plast Reconstr Surg.* 2009;123(6):1842–63.
78. Lemperle G, Gauthier-Hazan N. Foreign body granulomas after all injectable dermal fillers: part 2. Treatment options. *Plast Reconstr Surg.* 2009;123(6):1864–73.
79. Alijotas-Reig J, Garcia-Gimenez V, Miró-Mur F, Vilardell-Tarrés M. Delayed immune-mediated adverse effects of polyalkylimide dermal fillers: clinical findings and long-term follow-up. *Arch Dermatol.* 2008;144(5):637–42.
80. Chrastil-LaTowsky B, Wesley NO, MacGregor JL, Kaminer MS, Arndt KA. Delayed inflammatory reaction to bio-alcamid polyacrylamide gel used for soft-tissue augmentation. *Arch Dermatol.* 2009;145(11): 1309–12.
81. Sachdev M, Anantheswar Y, Ashok B, Hameed S, Pai SA. Facial granulomas secondary to injection of semi-permanent cosmetic dermal filler containing acrylic hydrogel particles. *J Cutan Aesthet Surg.* 2010; 3(3):162–6.
82. Dammak A, Taillé C, Marinho E, Crestani B, Crickx B, Descamps V. Granulomatous foreign-body reaction with facial dermal fillers after omalizumab treatment for severe persistent allergic asthma: a case report. *Br J Dermatol.* 2012;166(6):1375–6.

83. Wiest LG, Stolz W, Schroeder JA. Electron microscopic documentation of late changes in permanent fillers and clinical management of granulomas in affected patients. *Dermatol Surg.* 2009;35 Suppl 2:1681–8.
84. Brody HJ. Use of hyaluronidase in the treatment of granulomatous hyaluronic acid reactions or unwanted hyaluronic acid misplacement. *Dermatol Surg.* 2005;31(8 Pt 1):893–7.
85. Dayan SH, Arkins JP, Mathison CC. Management of impending necrosis associated with soft tissue filler injections. *J Drugs Dermatol.* 2011;10(9):1007–12.
86. Hirsch RJ, Cohen JL, Carruthers JD. Successful management of an unusual presentation of impending necrosis following a hyaluronic acid injection embolus and a proposed algorithm for management with hyaluronidase. *Dermatol Surg.* 2007;33(3):357–60.
87. Bachmann F, Erdmann R, Hartmann V, Wiest L, Rzany B. The spectrum of adverse reactions after treatment with injectable fillers in the glabellar region: results from the Injectable Filler Safety Study. *Dermatol Surg.* 2009;35 Suppl 2:1629–34.
88. Georgescu D, Jones Y, McCann JD, Anderson RL. Skin necrosis after calcium hydroxylapatite injection into the glabellar and nasolabial folds. *Ophthal Plast Reconstr Surg.* 2009;25(6):498–9.
89. Kassir R, Kolluru A, Kassir M. Extensive necrosis after injection of hyaluronic acid filler: case report and review of the literature. *J Cosmet Dermatol.* 2011;10(3):224–31.
90. Glaich AS, Cohen JL, Goldberg LH. Injection necrosis of the glabella: protocol for prevention and treatment after use of dermal fillers. *Dermatol Surg.* 2006;32(2):276–81.
91. Burt B, Nakra T, Isaacs DK, Goldberg RA. Alar necrosis after facial injection of hyaluronic Acid. *Plast Reconstr Surg.* 2010;125(5): 199e – 200e.
92. Kleydman K, Cohen JL, Marmur E. Nitroglycerin: a review of its use in the treatment of vascular occlusion after soft tissue augmentation. *Dermatol Surg.* 2012;38(12):1889–97.
93. Rzany B, Hilton S, Prager W. Expert guideline on the use of porcine collagen in aesthetic medicine. *J Dtsch Dermatol Ges.* 2010;8(3):210–17.
94. Goldberg DJ. Legal ramifications of off-label filler use. *Dermatol Ther.* 2006;19(3):189–93.
95. Stern R, Maibach HI. Hyaluronan in skin: aspects of aging and its pharmacologic modulation. *Clin. Dermatol.* 2008;26(2):106–22.

96. Tezel, A, Fredrickson GH. The science of hyaluronic acid dermal fillers. *J Cosmet Laser Ther.* 2008;10(1):35–42.
97. Kim JH, Ahn DK, Jeong HS, Suh IS. Treatment algorithm of complications after filler injection: based on wound healing process. *J. Korean Med. Sci.* 2014;29(3):176–82.
98. Dahl JE, Pallesen U. Tooth bleaching - a critical review of the biological aspects. *Crit Rev Oral Biol Med.* 2003;14:292-304.

6. ŽIVOTOPIS

Bruno Štimac rođen je 15. siječnja 1994. u Zagrebu. Nakon završene Osnovne škole Gornje Vrapče u Zagrebu, 2008. godine upisuje opći smjer u X. gimnaziji „Ivan Supek“. Kroz srednju školu sudjelovao je u brojnim volonterskim akcijama te je proglašen učenikom generacije. U akademskoj godini 2012./ 2013. upisuje Stomatološki fakultet u Zagrebu na kojem je zadnji semestar odslušaio 2018. godine. Za vrijeme studija bio je demonstrator na Katedri za histologiju s embriologijom. Također, nagrađen je Rektorovom nagradom za rad „Remineralizacijski učinak bioaktivna stakla 45S5 na površinu cakline“ pod mentorstvom doc. dr. sc. Eve Klarić Sever.