

Primjena triantibiotske paste u terapiji periapeksnih upala

Pavlović, Tea

Master's thesis / Diplomski rad

2018

Degree Grantor / Ustanova koja je dodijelila akademski / stručni stupanj: **University of Zagreb, School of Dental Medicine / Sveučilište u Zagrebu, Stomatološki fakultet**

Permanent link / Trajna poveznica: <https://um.nsk.hr/um:nbn:hr:127:155308>

Rights / Prava: [Attribution-NonCommercial 3.0 Unported](#) / [Imenovanje-Nekomercijalno 3.0](#)

Download date / Datum preuzimanja: **2024-07-23**



Repository / Repozitorij:

[University of Zagreb School of Dental Medicine Repository](#)





SVEUČILIŠTE U ZAGREBU
STOMATOLOŠKI FAKULTET

Tea Pavlović

**PRIMJENA TRIANTIBIOTSKE PASTE U
LIJEČENJU PERIAPEKSNIH UPALA**

Diplomski rad

Zagreb, 2018.

Rad je ostvaren na Stomatološkom fakultetu Sveučilišta u Zagrebu, na Zavodu za endodonciju i restaurativnu stomatologiju

Mentor: Prof. dr. sc. Božidar Pavelić

Lektor za hrvatski jezik: Tihana Sedlar, mag. educ. philol. croat. et hist.

Lektor za engleski jezika: Ema Katarina Horvath, mag. philol. angl. et russ.

Sastav Povjerenstva za obranu diplomskog rada:

1. _____
2. _____
3. _____

Datum obrane rada: _____

Rad sadržava: 32 stranice

1 tablicu

11 slika

1 CD

Osim ako nije drukčije navedeno, sve ilustracije (tablice, slike i dr.) u radu su izvorni doprinos autora diplomskog rada. Autor je odgovoran za pribavljanje dopuštenja za korištenje ilustracija koje nisu njegov izvorni doprinos, kao i za sve eventualne posljedice koje mogu nastati zbog nedopuštenog preuzimanja ilustracija odnosno propusta u navođenju njihovog podrijetla.

ZAHVALA

Zahvaljujem mentoru i višegodišnjem voditelju vježbi, prof.dr.sc. Božidaru Paveliću, na stručnosti i pomoći prilikom izrade ovog rada.

Zahvaljujem roditeljima i sestri što su mi svojom nesebičnom podrškom i odricanjima omogućili da slijedim i živim svoje snove. Hvala mom Mateu na motivaciji i potpori tijekom svih ovih godina. I na kraju, veliko hvala mojim prijateljima koji su svojom pozitivnom energijom i kolegijalnošću omogućili da period studiranja bude nezaboravno zabavan.

Primjena triantibiotske paste u liječenju periapeksnih upala

Sažetak

Antimikrobna sredstva imaju široku primjenu u terapijskim endodontskim postupcima. Osim sistemske, javila se ideja o lokalnoj primjeni antibiotika unutar korijenskog kanala. U slučajevima kada je vitalitet pulpe nepovratno izgubljen, ne postoji način distribucije sistemski primijenjenog antibiotika u područje inficiranog korijenskog kanala s nekrotičnim sadržajem. Zbog toga je sredinom 20. stoljeća prvi put lokalno primijenjen antibiotik. Zbog raznolikosti antimikrobne flore i ograničenog spektra djelovanja svake pojedine skupine antibiotika, počela se primjenjivati kombinacija dvaju ili triju antibiotika pomiješanih s fiziološkom otopinom ili destiliranom vodom. U endodonciji najčešće je primjenjivana triantibiotska pasta koja sadrži metronidazol, ciprofloksacin i minociklin. Glavna je indikacija za njezinu primjenu regenerativni postupak revaskularizacije kojim se nastoji očuvati integritet mladih trajnih zuba poticanjem završetka formiranja korijena. Postoje istraživanja koja su dokazala njezinu uspješnost i u liječenju velikih periapikalnih lezija trajnih zuba sa završenim rastom i razvojem te kod dentalnih trauma. Također, na tržištu se u novije vrijeme sve češće javljaju različiti preparati koji u svom sastavu sadrže antibiotik, a koriste se u endodontskim zahvatima.

Ključne riječi: antibiotici; lokalna primjena; triantibiotska pasta; revaskularizacija

Application of Triple Antibiotic Paste in Treating Periapical Inflammations

Summary

Antimicrobial agents are widely used in therapeutic endodontic treatments. Alongside systemic use, antibiotics may be applied locally, within the root canal. In cases of irreversible pulpitis, a systemically applied antibiotic cannot be distributed within the infected root canal containing necrotic tissue. This led to the first local application of an antibiotic, which occurred in the mid-20th century. Due to the variety of antimicrobial flora, as well as the limited effect of each separate group of antibiotics, combinations of two or three antibiotics mixed with saline or distilled water came into use. The antibiotic paste most commonly used in endodontics contains metronidazole, ciprofloxacin and minocycline. The main indication for its application is a regenerative revascularization procedure which aims to sustain the integrity of young permanent teeth by stimulating the root formation. Research has shown that it is also successful in treating dental traumas, as well as large periapical lesions in fully developed permanent teeth. Nowadays, the market offers an increasing variety of antibiotic-based preparations which are widely used in endodontics.

Keywords: antibiotics; local application; triple antibiotic paste; revascularization

SADRŽAJ

1. UVOD	1
2. PRIMJENA TRIANTIBIOTSKIH PASTI U ENDODONCIJI	7
2.1. Teoretske osnove o antibioticima.....	8
2.1.1. Povijesni razvoj	8
2.1.2. Metronidazol	10
2.1.3. Ciprofloksacin	10
2.1.4. Minociklin	10
2.2. Osnove o mikrobnjoj flori endodontskog prostora.....	11
2.3. Mogućnosti kliničke primjene triantibiotskih pasti.....	12
2.3.1. Povijesni razvoj	12
2.3.2. Sastav	12
2.3.3. Klinička primjena	14
2.3.3.1. Liječenje periapeksnih lezija	14
2.3.3.2. Revaskularizacija	18
2.3.3.3. Liječenje traume	20
2.3.4. Nedostatci.....	20
3. RASPRAVA.....	21
4. ZAKLJUČAK	25
5. LITERATURA.....	27
6. ŽIVOTOPIS	31

POPIS SKRAĆENICA

CBCT – konusnim snopom kompjutorizirana tomografija (*Cone Beam Computer Tomography*)

CCS – caklinsko-cementno spojište

CHX – klorheksidin

EDTA – etilendiaminotetraoctena kiselina

DNK – deoksiribonukleinska kiselina

NaOCl – natrijev hipoklorit

MTA – mineral trioksid agregat

SIC – staklenoionomerni cement

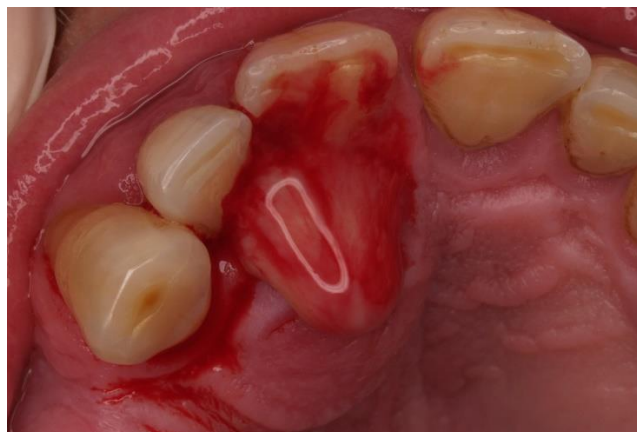
TAP – triantibiotska pasta

1. UVOD

Endodontsko liječenje zuba jest postupak koji se u stomatološkoj praksi izvodi gotovo svakodnevno. Raznolika simptomatologija i složenost anatomije endodontskog prostora vrlo često otežavaju uspješan ishod liječenja. Cilj je svakog endodontskog zahvata u najvećoj mogućoj mjeri, pri aseptičnim uvjetima, ukloniti iritanse, patogene mikroorganizme i ostatke nekrotične pulpe. U tu svrhu primjenjuju se različita sredstva za ispiranje korijenskih kanala, a neki od njih, poput hipoklorita, smatraju se zlatnim standardom. Osim mehaničke i kemijske obrade korijenskih kanala, u međuposjetnom razdoblju koriste se razni medikamentozni ulošci s ciljem uklanjanja preostalih mikroorganizama i liječenja upale koja je zahvatila periapikalno tkivo. Eliminacijom svih eventualnih uzročnika upale te širenjem i oblikovanjem korijenskih kanala, stvaraju se idealni preduvjeti za trodimenzijsko apikalno brtvljenje sredstvima za punjenje korijenskih kanala. Kao posljednja faza svakog endodontskog zahvata, smatra se izrada ispuna koji će osigurati koronarno brtvljenje i na taj način onemogućiti prodor infektivnim čimbenicima iz područja usne šupljine.

Danas su na tržištu dostupni brojni preparati za ispiranje i dezinfekciju korijenskih kanala te je u obilju takvih preporuka doista teško dobiti cjelovitu sliku i jedinstveno pravilo kojega se treba pridržavati. U ovom je radu naglasak stavljen na važnost što cjelovitije dezinfekcije korijenskog kanala kao uvjet za uspješno endodontsko liječenje koje će smanjiti mogućnost propuštanja, razvoja ponovne infekcije i potrebe za revizijom punjenja.

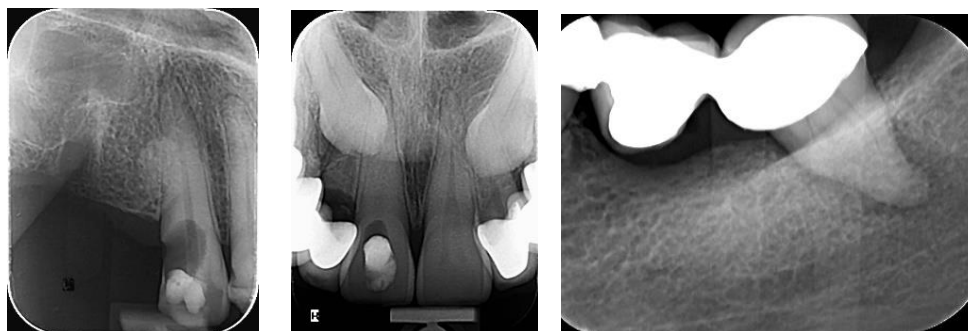Periapiksna se upala razvija kao posljedica širenja infekcije iz korijenskog/korijenskih kanala. S obzirom na anatomsko-morfološke karakteristike povezanosti endodontskog i prodontnog prostora, smjer širenja infekcije određuje mjesto i kliničke simptome same upale. U velikom broju slučajeva takva upala u području periapiksa povezana je s glavnim otvorom u području vrška korijena. Temeljem navedenog nastaju i određene histo-patološke promjene koje se indirektno mogu vidjeti na radiološkome nalazu ukoliko dovode do destrukcije koštanoga tkiva u periapiksnom području. Također, takve promjene mogu dovesti i do pojave osjetljivosti na zagriz koju pacijent osjeća tijekom jela ili do osjetljivosti i bolnosti na perkusiju tijekom provođenja kliničkog pregleda. Nadalje, ukoliko dođe i do većeg širenja upale u područje subperiostalne i submukozne regije, ista se može vidjeti u obliku otoka i/ili biti bolna ili osjetljiva na palpaciju navedenog područja.



Slika 1. Otok s nepčane strane uz drenažu gnojnog sadržaja.

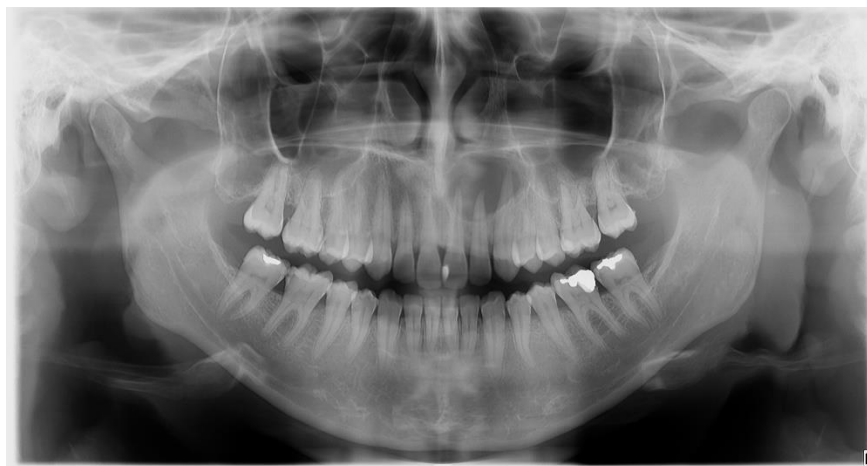
Preuzeto s dopuštenjem autora: Prof. dr. sc. Božidar Pavelić

Od velike pomoći kod postavljanja konačne dijagnoze jest i uporaba radiološke dijagnostike. Za dijagnostički radiološki pregled kod sumnje na periapeksnu upalu danas se najčešće primjenjuju mala retroalveolarna slika, ortopantomogram te primjena *Cone Beam Computer Tomography* (CBCT). Kod izbora primjene radiološke tehnike uvijek treba dati prednost tehnici s manjim zračenjem ukoliko ona ispunjava zahtjeve potrebne za postavljanje određene dijagnoze (Slika 2). Kod očekivane periapeksne upale najbolji izbor jest mala retroalveolarna slika. Time se dobiva procjena stanja endodontskog i parodontnog prostora uz prikaz morfoloških osobitosti korijenskih kanala te prisutnost i veličinu upalne destrukcije u području oko vrška korijena.



Slika 2. Radiološki nalazi dobiveni snimanjem male retroalveolne slike.

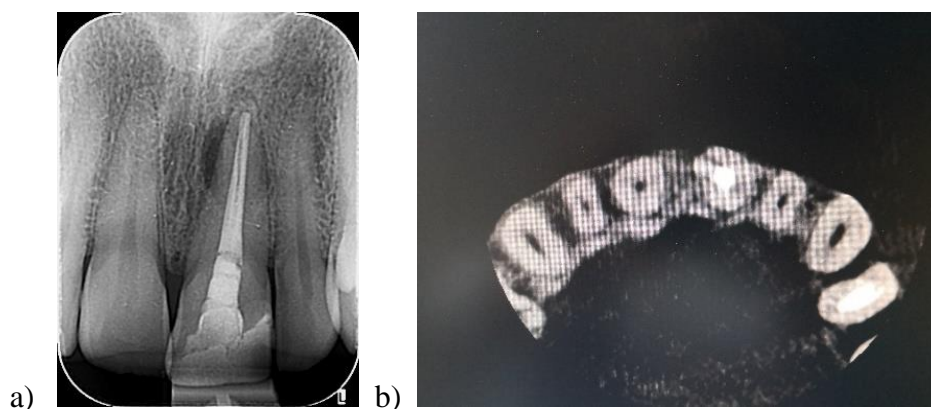
Preuzeto s dopuštenjem autora: Prof. dr. sc. Božidar Pavelić



Slika 3. Radiološki nalazi dobiveni snimanjem ortopantomograma.

Preuzeto s dopuštenjem autora: Prof. dr. sc. Božidar Pavelić

Primjena ortopantomograma je poželjna ukoliko se radi o potrebi radiološke dijagnostike periapeksnih upala u obje čeljusti ili kod pretrage upalnih ili razvojnih promjena koje se ne mogu obuhvatiti malom retroalveolnom slikom (Slika 3.). Kod nesigurnih radioloških dijagnostičkih postupaka kao što je kod sumnje na uzdužni lom korijena gdje prije navedene tehnike ne daju željene rezultate, pristupa se izradi CBCT-a (Slika 4.). Tom tehnikom snimanja dobije se pregledni slojeviti trodimenzijski prikaz patoloških promjena. S obzirom na količinu zračenja, navedenu tehniku bi trebalo primjenjivati kada zaista postoji potreba za njezino provođenje.

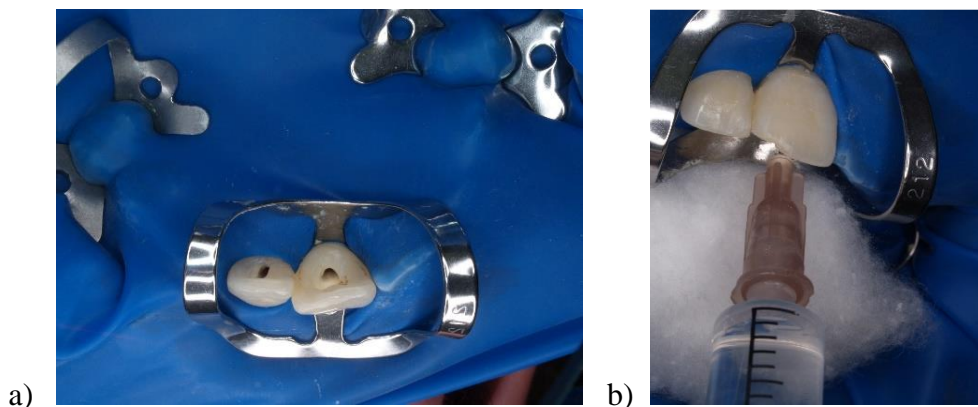


Slika 4. Radiološki nalaz male retroalveolne slike (a) i CBCT nalaz istoga zuba (b).

Preuzeto s dopuštenjem autora: Prof. dr. sc. Božidar Pavelić

Nastanak periapiksne bolesti prolazi kroz određene faze (zdrava pulpa, infekcija, upala, nekroza, gangrena, periapiksna lezija) koje su međusobno i uzročno-posljedično povezane. Razvoj svake pojedine novonastale faze može se zaustaviti pravovremenim zbrinjavanjem prethodne. Preventivne mjere održavanja pulpe zuba vitalnom i bez upale znači i onemogućavanje razvoja i nastanka periapiksne upale uzrokovane širenjem infekcije iz endodontskog prostora.

Ukoliko je pulpa zahvaćena upalom, terapijski postupak ovisi o procjeni stanja iste kao i o dobi pacijenta te anatomsko-morfološkim karakteristikama zahvaćenog zuba. U toj fazi razvoja upale kao terapijsko rješenje nameće se amputacija ili ekstirpacija pulpe uz provođenje daljnje kompletne endodontske terapije (prekrivanje preostalog dijela pulpe kod amputacije odnosno odstranjenje upaljene pulpe uz čišćenje i širenje korijenskog kanala uz završno punjenje istog). O tome hoće li se amputacija i/ili ekstirpacija pulpe provesti kao vitalna i mortalna i na koji način, određuje sam terapeut temeljem donesene procjene o konačnoj uspješnosti provedene terapije.



Slika 5. Izolacija radnoga polja (a) uz kemo-mehaničku obradu korijenskih kanala (b).

Preuzeto s dopuštenjem autora: Prof. dr. sc. Božidar Pavelić

Kada je već došlo do raspada tkiva pulpe uz sekundarnu infekciju mikroorganizmima poseban značaj treba se pridodati načinu provođenja endodontske terapije. Ukoliko nije došlo do prodiranja infekcije u područje periapiksa ili je ona u početnoj fazi (izostanak kliničkih simptoma, nema vidljivih radioloških promjena), provodi se uobičajena endodontska terapija kemo-mehaničkom obradom uz obilno ispiranje kanala natrijevim hipokloritom (Slika 5).

Takvim postupkom odstranjuju se ostatci infektivnog tkiva s prisutnim mikroorganizmima te oblikuje korijenski kanal za završno punjenje. Pri provođenju navedenog postupka potrebno je paziti da tijekom čišćenja ne dođe do proguravanja infektivnog sadržaja u područje periapeksa, a time i do širenja same infekcije.

Kod razvijene peripeksne upale s prisutnim kliničkim simptomima i jasno vidljivim promjenama na radiološkom nalazu, koje se očituju pojavom prosvjetljenja određenog oblika i veličine, koncept terapijskog postupaka mora se temeljiti na osnovi tzv. kauzalne terapije, odnosno odstranjivanju uzroka koji je doveo do nastanka upalnih promjena. Poseban problem pri tome predstavlja prisutnost mikroorganizama unutar korijenskoga kanala i dentinskih kanalića. U određenom broju slučajeva potrebno je, uz uobičajeni terapijski postupak, primjeniti i dodatnu antimikrobnu terapiju. Idealan pristup primjene antimikrobne terapije bio bi izolacija mikroorganizama uz primjenu izrade antibiograma gdje bi se vidjela učinkovitost pojedinih antimikrobnih lijekova. S obzirom da takav način nije uobičajen za svakodnevni rad te iziskuje dodatna novčana sredstva i vrijeme za njegovo provođenje, nastoji se pronaći antimikrobno sredstvo koje bi pokazalo pozitivan učinak na prisutne patogene mikroorganizme, a bez štetnih posljedica za samog pacijenta (alergijske reakcije, razvijanje rezistentnosti). Primjena triantibiotske paste pokazala se uspješnom u zbrinjavanju periapeksnih upala koje nisu mogle biti izliječene uobičajenim terapijskim postupkom.

Svrha je ovog rada prikazati važnost dezinfekcije korijenskih kanala te opisati načine primjena i mehanizam djelovanja triantibiotske paste u liječenju periapikalnih upala uz prikaz njezinih svojstva i nedostataka.

2. PRIMJENA TRIANTIBIOTSKIH PASTI U ENDODONCIJI

2.1. Teoretske osnove o antibioticima

Antimikrobni su lijekovi sredstva kojima se liječe bolesti uzrokovane mikroorganizmima. Ovisno o vrsti mikroorganizama na koje djeluju, razlikujemo antibakterijske, antigljivične, antivirusne i antiprotozoarne lijekove (1). Antimikrobna sredstva koja se primjenjuju za vanjsku uporabu nazivaju se antisepticima i dezinficijensima. Za razliku od antibiotika, oni se ne smiju primjenjivati sistemski jer svojim neselektivnim djelovanjem mogu oštetiti i zdrave stanice makroorganizma (1). Antibiotike možemo podijeliti prema njihovom utjecaju na rast i preživljavanje bakterija. One koji ubijaju bakterije nazivamo baktericidima (npr. penicilini), a one koji inhibiraju rast bakterija nazivamo bakteriostaticima (npr. kloramfenikol). Bakteriostatici pri velikim koncentracijama također mogu imati baktericidno djelovanje (2).

2.1.1. Povijesni razvoj

Krajem 19. stoljeća Robert Koch i Louis Pasteur dokazali su da bolesti mogu biti uzrokovane patogenim mikroorganizmima poput bakterija, virusa i gljivica (1). O tome govori teorija o specifičnoj etiologiji ili takozvana germinativna teorija prema kojoj svaka bolest ima svog specifičnog uzročnika (3). Prvi otkriveni antibiotik za širu primjenu bio je penicilin. Slučajno ga je otkrio škotski znanstvenik Alexander Fleming 1928. godine. Otvorenu Petrijevu zdjelicu s bakterijama ostavio je blizu prozora i nakon nekog vremena uočio da su se razvile spore plijesni. Fleming je također primijetio da su bakterije u blizini plijesni umirale. Nakon toga izolirao je te plijesni i ustanovio da se radi o rodu *Penicillium*. Produkt tih plijesni, koji je ubijao bakterije, nazvao je penicilinom (4). Pokazalo se da je prvi otkriveni penicilin, penicilin G, djelotvoran samo protiv gram-pozitivnih bakterija. Prvi antibiotik širokog spektra djelovanja otkriven je 1947. godine i nazvan je Kloramfenikol. Taj antibiotik djelotvoran je protiv velikog broja bakterija uključujući gram-pozitivne, gram-negativne i anaerobne bakterije. Ipak, zbog brojnih toksičnih nuspojava kao što su supresija koštane srži i anemija, uglavnom se više ne koristi u razvijenim zemljama (4). Drugi otkriveni antibiotik širokog spektra djelovanja bio je klortetraciklin iz skupine tetraciklina, a još početkom 1960-ih razvijena je nova skupina sintetičkih antibiotika, fluorokinoloni (4.)

Danas se na tržištu nalaze prirodni antibiotici, antibiotici dobiveni sintezom te polusintetski i kemijski sintetizirani antibiotici (5). Postoji niz različitih skupina antibiotika s određenim spektrom djelovanja, no rezistencija na antibiotike sve više postaje javnozdravstveni problem. Uzrokovana je vrlo često neindiciranim propisivanjem te uzimanjem na vlastitu ruku. Grossman, koji se smatra ocem endodoncije, 1951. godine propisao je poliantibiotsku pastu koja se sastojala od penicilina, bacitracina i streptomicina. To je prva opisana primjena lokalnih antibiotika u endodonciji (6).

Tablica 1. Antimikrobna sredstva prema mehanizmu djelovanja (1).

BAKTERIOSTATIK	BAKTERICID
Tetraciklin	Penicilini
Kloramfenikol	Cefalosporini
Sulfonamidi	Aminoglikozidi
Eritromicin*	Metronidazol
Klindamicin*	Vankomicini
	Polimiksini

* U većim koncentracijama i za određene sojeve bakterija mogu djelovati i kao baktericidi.

2.1.2. Metronidazol

Metronidazol sintetički je nitroimidazol izoliran 1955. godine iz streptomiceta (1). Pripada skupini baktericida, a djeluje vezivanjem za bakterijsku deoksiribonukleinsku kiselinu (DNK). Djeluje na anaerobne koke, fuzobakterije, klostridije i protozoe. Biotransformira se u jetri te izlučuje urinom i putem žuči. Ima široku primjenu u dentalnoj medicini jer je djelotvoran protiv anaerobnih bakterija. Primjenjuje se u terapiji uznapredovalog parodontitsa, infekcijama koje zahvaćaju kost te u dezinfekciji korijenskih kanala.

2.1.3. Ciprofloksacin

Ciprofloksacin sintetički je fluorokinolon. Fluorokinoloni djeluju tako da inhibiraju sintezu bakterijske stijenke blokiranjem enzima DNK-giraze (1). Oni se zbog svojih fizikalno-kemijskih svojstava i spektra djelovanja smatraju jednom od najdjelotvornijih skupina antimikrobnih lijekova korištenih u kliničkoj praksi (7). Baktericidno djeluje na gram-pozitivne i gram-negativne bakterije te inducira stvaranje fibroblasta (8). Izlučuje se putem bubrega glomerularnom filtracijom i tubularnom sekrecijom (9).

2.1.4. Minociklin

Minociklin pripada skupini tetraciklina. Djeluje na gram-pozitivne i gram-negativne bakterije poput ciprofloksacina te je lijek izbora kod infekcija mikoplazmom, klamidijama i nekim spirohetama (10). Djeluje tako da reverzibilno inhibira proteinsku sintezu vežući se za 30-S i 50-S podjedinice ribosoma bakterije (1). Izlučuje se urinom (glomerularnom filtracijom) te dijelom putem žuči. Primjena je minociklina kontraindicirana kod trudnica u trećem trimestru te kod djece mlađe od 8 godina zbog rizika za nastankom diskoloracije zuba, *amelogenesis imperfecta* ili smanjenog koštanog razvoja (11).

2.2. Osnove o mikrobnjoj flori endodontskog prostora

Više od 500 rodova bakterija čine oralnu floru normalno prisutnu u usnoj šupljini, ali samo se mali dio tih mikroorganizama može izolirati iz inficiranog korijenskog kanala. Sofisticirani postupci nasadivanja, kao i tehnike molekularne biologije, otkrili su polimikrobnu etiologiju endodontskih infekcija u kojima prevladavaju anaerobne bakterije u primarnim infekcijama (12). Aktualni nalazi otkrivaju da su glavni predstavnici endodontske mikrobne flore *Bacteroidetes*, *Spirochaetes*, *Fusobacteria*, *Actinobacteria* i *Proteobacteria* (12). Smatra se da mikrobnu prirodu endodontskih infekcija čini 40 – 55 % do sada neotkrivenih, odnosno nekultiviranih vrsta (12). Također, profili bakterija endodontske zajednice variraju od pojedinca do pojedinca (12).

Bakterije u sustavu korijenskih kanala mogu prebivati kao planktonske stanice koje nisu vezane i nalaze se u tekućoj fazi korijenskog kanala ili kao agregati adherirati na zidove korijenskog kanala tako da stvaraju višeslojne biofilmove (12). Dokazano je da je teže eliminirati mikroorganizme u biofilmovima adheriranim na zidove kanala (12). U dugotrajnim infekcijama bakterije imaju tendenciju širenja duž cijelog korijenskog kanala te često penetriraju u dentinske tubuluse. Inficiranost pulpe može rezultirati dugotrajnom upalom ili rapidnom nekrozom što ovisi o virulenciji bakterija i imunološkom odgovoru organizma, dok propagacija bakterija kroz korijenski kanal može dovesti do stvaranja periapeksne lezije (13).

Primarne infekcije u endodonciji uzrokovane su miješanom bakterijskom florom u kojoj dominiraju gram-negativni anaerobi, a u manjem broju prisutni su fakultativni anaerobi i aerobi. Kod sekundarnih je infekcija (neuspješnih endodontskih zahvata) prisutna nešto drugačija mikrobna flora nego kod primarnih, ali je i manja raznolikost bakterijskih rodova. Uglavnom su tu prisutni gram-pozitivni anaerobi, a najzastupljeniji je i najvažniji *Enterococcus faecalis*. On je, između ostalog, najčešći endodontski patogen koji preživljava kemomehaničku obradu korijenskih kanala (14). On može preživjeti i rasti u korijenskom kanalu bez potrebe za prisutnošću drugih bakterija. Budući da je vrlo virulentan, on često opstaje u dentiskim tubulusima. Prema Adl i suradnicima, antibiotici imaju bolju djelotvornost protiv *Enterococcus*

faecalis od kalcijeva hidroksida (15). Djelovanje triantibiotske paste vrlo je učinkovito protiv bakterija koje su otporne na liječenje, a smatra se da je minociklin u tom slučaju njezina najaktivnija komponenta.

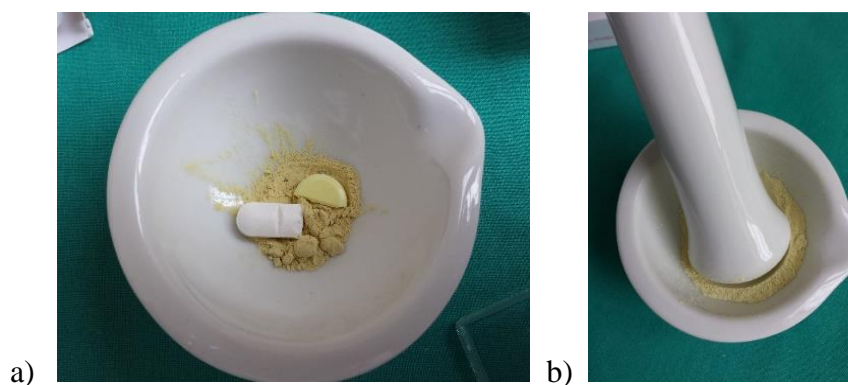
2.3. Mogućnosti kliničke primjene triantibiotskih pasti

2.3.1. Povijesni razvoj

Prema *in vitro* istraživanju Chuensombata i suradnika, antibakterijski i citotoksični učinak veći je u slučaju mješavine trostruke antibiotske paste, nego kod samostalnog korištenja antibiotika jer nijedan od njih nema dovoljno široki spektar djelovanja da bi mogao uništiti sve sojeve bakterija koje prevladavaju u korijenskom kanalu (16). Hoshino i Takushige dokazali su da mješavina triju antibiotika u propilen glikolu, koja je unesena u kanal lentulo-spiralom u koncentraciji od 20 µg/ml, uništava više od 99 % bakterijskih kolonija (17). Antibiotske paste moraju se koristiti u pravilnoj koncentraciji kako bi se izbalansirali niska citotoksičnost na matične stanice i maksimalni antibakterijski učinak.

2.3.2. Sastav

Sastav triantibiotske paste (TAP) čine metronidazol, ciprofloksacin i minociklin u omjeru 1 : 1 : 1. Može se dobiti kao gotov proizvod, izraditi u ljekarni ili pripremiti u ordinaciji neposredno prije primjene (Slika 6).




Slika 6. Priprava triantibiotske paste: određivanje količine (a) i usitnjavanje u prah (b).

Preuzeto s dopuštenjem autora: Prof. dr. sc. Božidar Pavelić

Metronidazol ima širok spektar baktericidnog djelovanja protiv striktnih anaeroba, no ne može eliminirati sve fakultativne bakterije (18). Iz tog razloga dodane su mu druge vrste antibiotika. Minociklin u sastavu TAP može biti zamijenjen amoksicilinom ili cefaklorom. Također, moguća je primjena dvostruke antibiotske paste bez minociklina jer njegovo djelovanje može utjecati na obojenje krune zuba. Cefaklor pripada drugoj skupini cefalosporina. Dobro djeluje na gram-pozitivne i gram-negativne, uključujući *H. influenzae*, *Enterobacter* i *Naisserie*, no manje je učinkovit protiv enterokoka (19). Kod pripreme je važno da se određene količine sva tri antibiotika odvoje i stave u sterilnu posudu (tarionik). Pomoću sterilnog tučka antibiotici se usitne u fini prah koji bi trebao imati ravnomjernu boju. Od tako pripremljenog praha na sterilnu pločicu odvoji se željene količina i zamiješa s propilen-glikolom u pastu.

Propilen-glikol (Slika 7.) omogućava lakšu penetraciju u nedostupna područja endodontskog prostora kao što su akcesorni kanali, suženja i dentinskim debrisom zabrtvljeni kanali. Cruz i suradnici u svom su istraživanju dokazali da je propilen-glikol bolje sredstvo za distribuciju paste nego što je to destilirana voda (20). Uspješno djelovanje triantibiotske paste dokazano je u regenerativnim endodontskim zahvatima na mladim trajnim zubima (revaskularizacija), kao i u cijeljenju velikih periapikalnih lezija (21).



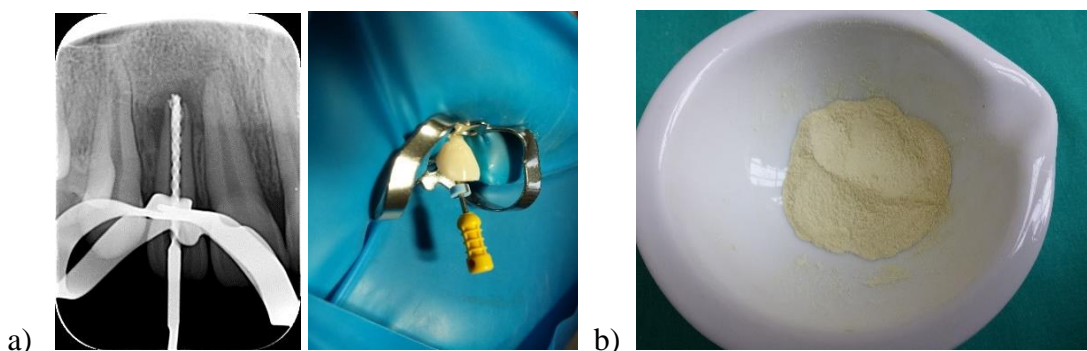
Slika 7. Propilen-glikol (a) i priprema sterilnog seta s kapaljkom za miješanje paste (b).

Preuzeto s dopuštenjem autora: Prof. dr. sc. Božidar Pavelić

2.3.3. Klinička primjena

2.3.3.1. Liječenje periapikalnih lezija

Periapikalne lezije predstavljaju upalni odgovor na invaziju korijenskih kanala mikroorganizmima. Ako se iz lezije efektivno ukloni upalni eksudat i eliminiraju mikroorganizmi, smanji se hidrostatski tlak, a posljedično dolazi do smanjenja periapikalnog procesa (28).




Slika 8. Obrada kanala uz kontrolu radne dužine (a) i pripremljen prah triantibiotske paste (b).

Preuzeto s dopuštanjem autora: Prof. dr. sc. Božidar Pavelić

Od velike je važnosti pažljivo provesti čišćenje i širenje korijenskog kanala. U slučajevima gdje nije došlo do zatvaranja apikalnog otvora ili postoji resorpcija, odnosno široka komunikacija s periapeksom, moguće je infektivni sadržaj gurnuti preko vrška korijena ili mehanički ozlijediti područje izvan korijena. U tu svrhu, u slučaju dvojbenog nalaza kod određivanja radne dužine potrebno je provesti određivanje pomoću radiološkog nalaza s endodontskim instrumentom postavljenim u željeni položaj (Slika 8.). Nakon odstranjivanja infektivnog sadržaja iz korijenskog kanala, temeljitog ispiranja i sušenja pomoću papirnatih štapića, pristupa se unošenju pripremljene paste od triantibiotskog praha i propilen-glikola. Pasta se nanosi pomoću sterilnog endodontskog instrumenta prema određenoj radnoj dužini. Potom se na ulaz u korijenski kanal stavi sterilna vatica, a kavitet zuba zatvori privremenim ispunom.


Velike periapikalne lezije, koje imaju izravnu komunikaciju s korijenskim kanalima, dobro reagiraju na endodontsko liječenje uz primjenu TAP-e. Istraživanja u kojima je antibiotska pasta bila primjenjivana u korijenski kanal inficiranog zuba polučila je uspješne rezultate. U tom je slučaju medikamentozni uložak mijenjan jednom mjesečno, sve dok nije došlo do cijeljenja periapikalne lezije (29).



Slika 9. Postavljanje glavnog gutaperka štapića (a) uz hladnu lateralnu kondenzaciju (b).

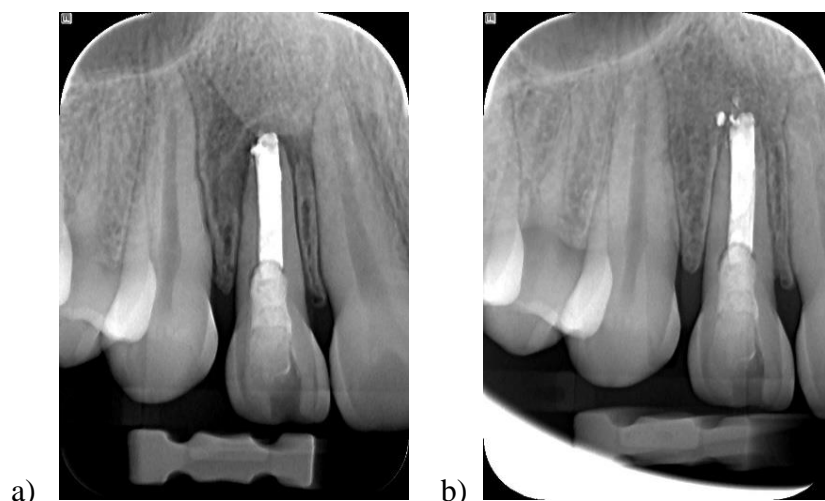
Preuzeto s dopuštenjem autora: Prof. dr. sc. Božidar Pavelić

U sljedećoj posjeti, nakon 14 dana, odstrani se privremeni ispun i triantibiotska pasta iz korijenskog kanala te se pristupa završnoj obradi i punjenju korijenskog kanala. Korijenski kanal može se obraditi ručnim i/ili strojnim tehnikama uz obilno ispiranje natrijevim hipokloritom (2,5%). Nakon završnog ispiranja natrijevim hipokloritom i fiziološkom otopinom, korijenski kanal se osuši pomoću papirnatih štapića i pripremi za završno punjenje. Završno punjenje može se uraditi tehnikom hladne lateralne kondenzacije (Slika 9.) ili nekom od tehnika punjenja pomoću tople gutaperke. Suvišak materijala koji se nalazi u kavitetu odstrani se pomoću ugrijanog instrumenta tako da punjenje završava ispod caklinsko-cementnog spojišta promatrajući s vanjske strane, dok se cijeli kavitet očisti od ostataka paste za punjenje kanala pomoću sterilne vatiće s alkoholom i završno posuši komprimiranim zrakom iz puhaljke. U tako očišćeni kavitet u pravilu se stavlja sterilna vatica i privremeni ispun (Slika 10.).



Slika 10. Izgled završnog punjenja (a) i postavljeni privremeni ispun (b).

Preuzeto s dopuštenjem autora: Prof. dr. sc. Božidar Pavelić



Slika 11. Radiološki nalaz odmah nakon punjenja (a) i kontrolni nakon dvije godine (b).

Preuzeto s dopuštenjem autora: Prof. dr. sc. Božidar Pavelić

Nakon završenog terapijskog postupka mora se uraditi radiološki nalaz kako bi se provjerila kvaliteta punjenja korijenskoga kanala (Slika 11.). Privizorni ispun mora se čim prije zamijeniti trajnim ispunom u svrhu prevencije mogućeg nastanka pukotine i sekundarne infekcije iz usne šupljine. Radiološka kontrola radi se prema procjeni terapeuta pri čemu se treba izbjegavati nepotrebna zračenja. U prvoj godini ona se uobičajeno radi svaka tri mjeseca i ukoliko se vidi uredno cijeljenje u drugoj godini, može se raditi nakon šest ili dvanaest mjeseci (Slika 11.).

Dhillon i suradnici u svom su prikazu slučaja opisali nekiruršku terapiju velike perzistentne periapikalne lezije dekompresijom, aspiracijom tekućine kroz korijenski kanal i primjenom TAP-e (28). Kod 21-godišnjeg pacijenta, koji se javio s rekurentnim bolnim oticanjem u posljednjih 6 mjeseci, dijagnostički su došli do zaključka da se radi o velikoj radiolucennoj leziji s oštro ograničenim rubovima koji uključuju apeks zuba 11 i 12. Zub 11 bio je prethodno liječen, iz njega je uklonjena gutaperka, a zub je 12 trepaniran. Nakon preparacije pristupnog kaviteta na obama zubima, kanali su isprani 3-postotnim NaOCl-om i fiziološkom otopinom. Konačno ispiranje završeno je 2-postotnim CHX-om. Prvotno se otekline smanjila te je primijenjen uložak kalcijeva hidroksida. Pacijent se nakon dva dana vratio s ponovnom oteklinom. Kanali su ponovno pročišćeni i isprani te su, iglom spojenom na špricu od 5 ml kroz korijenski kanal i apikalni foramen, došli do koštane lezije gdje je aspirirano 5 ml tekućine uz istovremeni pritisak prstom na labijalnu i palatinalnu kortikalnu stijenk. Unatoč uklanjanju sadržaja iz lezije (ciste), primjena kalcijeva hidroksida u kanalu opet nije dovela do potpunog izostanka simptoma. Odlučeno je primijeniti triantibiotsku pastu u korijenskom kanalu. Pacijent dolazi nakon tjedan dana s potpuno asimptomatskom kliničkom slikom. Uložak je ostavljen još jedan tjedan u kanalu, a potom se završilo punjenje zuba gutaperkom i cementom na bazi cink-oksida eugenola.

Klinički je dokazano da veće periapikalne lezije imaju veću vjerojatnost da će se iz njih u konačnici razviti radikalna cista. Velike periapikalne lezije mogu biti i granulomi te zbog komunikacije s korijenskim kanalom dobro reagiraju na konzervativnu endodontsku terapiju. Upalne korijenske ciste su u potpunosti okružene epitelnom ovojnicom te se u novije vrijeme, napretkom endodoncije, smatra da kirurško liječenje nije jedini izbor u tom slučaju. Ako je uspješno uklonjen upalni eksudat, mikrobiološka je flora svedena na minimum te, ako su primjenjivani intrakanalni lijekovi (triantibiotska pasta), moguće je stimulirati imunološki sustav na pokretanje cijeljenja, čak i u slučajevima ciste (28).

2.3.3.2. Revaskularizacija

Revaskularizacija je regenerativni terapijski postupak koji se provodi kod mladih trajnih zuba s nezavršenim rastom i razvojem korijena te avitalnom pulpom (22). Temelji se na činjenici da su matične stanice apikalne papile, kao i preostale matične stanice zubne pulpe, sposobne inducirati diferencijaciju i stvaranje novih odontogenih stanica. Apikalna papila smještena je apikalnije od epitelne dijafragme mladih trajnih zuba i sadrži kolateralnu cirkulaciju (23). Naime, između apikalne papile i zubne pulpe postoji zona bogata stanicama, stoga je apikalna papila sposobna preživjeti tijekom procesa odumiranja pulpe.

Najčešći su uzroci gubitka vitaliteta pulpe karijes i trauma. Čak 35% djece u dobi između 7 i 15 godina, kada još uvijek nije završeno formiranje korijena, doživi neki oblik traume zuba (24). Cilj revaskularizacije je potaknuti krvarenje iz periapiksa u korijenski kanal uz posljedično stvaranje koaguluma koji će svojim daljnjim sazrijevanjem i diferencijacijom stanica dovesti do razvoja i završetka formiranja korijena.

Prvi pokušaji ovog zahvata provedeni su još davne 1961. godine, no tek je 2011. godine kliničkom studijom utvrđeno da se provociranjem krvarenja u apikalnom tkivu može dobiti izvor matičnih stanica koje naseljavaju korijenski kanal (25). Postupak je revaskularizacije višeposjetan, a nakon toga slijedi praćenje do završetka razvoja korijena.

1. posjet: Nakon uzete anamneze, kliničkog i radiološkog pregleda izolira se i dezinficira radno polje kako bi se spriječio nastanak sekundarne infekcije. Korijenski se kanal čisti minimalnom mehaničkom instrumentacijom na način da se ukloni nekrotično tkivo, ali bez struganja stijenki korijenskog kanala. Tako se nastoji očuvati preostalo vitalno pulpno tkivo koje je važno za uspješan ishod samog postupka. Kemijski su irigansi koji se koriste za kemijsko čišćenje natrijev hipoklorit (NaOCl), klorheksidin (CHX) i etilendiamintetraoctena kiselina (EDTA), uz dodatnu dezinfekciju intrakanalnim lijekovima među kojima je i TAP. Istraživanja tvrde da velike koncentracije NaOCl-a smanjuju sposobnost preživljavanja i diferencijacije matičnih stanica, za razliku od EDTA-e koja pokazuje indukcijski potencijal za otpuštanje faktora rasta iz dentina koji pogoduju kemotaksiji, diferencijaciji, angiogenezi i neurogenezi (26).

Za postizanje intenzivnog baktericidnog učinka preporučuje se ispiranje 1,5-postotnom otopinom NaOCl-a, uz 17-postotnu EDTA-u i korištenje međuposjetnih intrakanalnih uložaka TAP (26). Pasta se u kanal unosi lentulo-spiralom s namjernom da tijekom narednih 7 - 14 dana uništiti preostale mikroorganizme u korijenskom kanalu. Svrha njezine primjene jest postizanje što većeg stupnja dezinfekcije kako bi se spriječio mogući nastanak sekundarne infekcije koaguluma. Prvi se posjet završava stavljanjem sterilne vaticice na unesenu pastu i zatvaranjem kaviteta privremenim staklenoionomernim (SIC) ispunom.

2. posjet: Pacijentu se daje lokalna infiltracijska anestezija, ali bez vazokonstriktora koji bi mogao dovesti do smanjene prokrvljenosti u periapikalnom području, a samim time i do nedovoljnog krvarenja u korijenski kanal. U ovom je posjetu kontraindicirano korištenje klorheksidina zbog mogućeg utjecaja na proces stvaranja koaguluma pa se stoga TAP iz kanala ispire natrijevim hipokloritom ili fiziološkom otopinom. Potom se, uz pomoć ručnog endodontskog instrumenta, nastoji izazvati mikrotrauma koja će dovesti do krvarenja u kanal iz periapikalnog područja. Stvoreni koagulum neophodno je prekriti biokompatibilnim materijalom koji neće utjecati na odvijanje procesa. To se najčešće izvodi pastom kalcij hidroksida tijekom 7 - 14 dana iako neki kliničari predlažu preskakanje posjeta kada se ugrušak stabilizira i prekriva pastom kalcij hidroksida. U tom se slučaju odmah pri istom posjetu, nakon ispiranja i uklanjanja paste, pulpno tkivo prekriva mineral trioksid agregatnim cementom (MTA). Budući da je za potpuno stvrdnjavanje preparata MTA potrebno približno tri sata, mora se osigurati dovoljna količina vlage nanošenjem mokre sterilne vaticice namočene u vodu jer će u protivnom doći do navlačenja vlage iz novostvorenog krvnog ugruška (27).

3. posjet: Ako je tijekom drugog posjeta postavljen uložak kalcijeva hidroksida, neophodan nam je još jedan dolazak pacijenta kada primjenjujemo MTA cement. Izrađuje se „koronarni čep“ od MTA cementa koji ima bioaktivna svojstva, potiče diferencijaciju matičnih stanica i predstavlja sigurnu zonu zaštite od koronarnog propuštanja. Prije same izrade završnog ispuna, nužno je provjeriti kvalitetu brtvljenja kanala MTA-om. Postavlja se podloga od SIC-a i izrađuje završni ispun odabranim materijalom. Pacijenta se naručuje na redovite kontrolne preglede uz odgovarajuću retroalveolarnu rendgensku (RTG) snimku nakon tri, šest i dvanaest

mjeseci od završetka terapije, kada se očekuje nastavak formiranja korijena unatoč avitalnoj pulpi.

2.3.3.3. Liječenje traume

Traume zuba obično dovode do poremećaja pulpne opskrbe krvlju što u konačnici dovodi do njenog odumiranja. Zbog anaerobnih uvjeta, nekroza pogoduje rastu oportunističkih mikroorganizama, što može dovesti do razvoja periapikalne lezije (28).

Er i suradnici opisali su liječenje horizontalne frakture korijena gornjeg središnjeg sjekutića koristeći triantibiotsku pastu i MTA. Otopinom 1-postotnog natrijeva hipoklorita isprali su dio frakturiranog korijenskog kanala, zabrtvili uz pomoć MTA-a i ispunili korijenski kanal triantibiotskom pastom. Nakon 12 mjeseci zub nije pokazivao simptome, a radiografski je utvrđeno cijeljenje frakturiranog dijela (29).

2.3.4. Nedostatci

Unatoč dokazanom djelotvornom antimikrobnom djelovanju, TAP ima i određene nedostatke. Prisutnost minociklina može dovesti do obojenja krune zuba jer on penetrira duboko u područje dentalnih tubulusa i integrira se u kristalnu strukturu zuba (30). Također, pojedine studije bilježe i alergijske reakcije koje su se javile nakon primjene ove paste (27). Poznato je da i lokalna, a ne samo sistemska primjena antibiotika, može uzrokovati nastanak rezistentnih bakterija, posebno kod njezine učestale neindicirane primjene (31).

3. RASPRAVA

U svom sastavu triantibiotska pasta sadrži baktericidne antibiotike (metronidazol, ciprofloksacin) i bakteriostatske antibiotike (minociklin). Primjenjuje se u liječenju periapeksnih lezija, mladih trajnih zuba s avitalnom pulpom (revaskularizacija) te u postupcima zbrinjavanja trauma zuba koje se najčešće događaju kod djece. Ima sposobnost stvaranja sterilne sredine za odgovarajuće konvencionalno endodontsko punjenje te za razvoj novostvorenog koaguluma u postupcima revaskularizacije. Triantibiotska je pasta biokompatibilan materijal, no zbog minociklina u svom sastavu može dovesti do obojenja krune zuba ili pak rezistencije mikroorganizama.

Tijekom samog postupka pripreme triantibiotske paste važno je obratiti pažnju na uzetu količinu svake pojedine tablete odnosno kapsule s obzirom da se pojedini uzorci međusobno razlikuju (400 mg, 300 mg, 100 mg) a odnos međusobnog miješanja jest 1 : 1 : 1. Kod odabira tekuće komponente prednost se daje propilen-glikolu umjesto fiziološke otopine zbog bolje plastičnosti i lakšeg unošenja u korijenski kanal. Sam način unošenja trebao bi biti pažljiv i pod kontrolom same radne dužine pri čemu treba izbjegavati grubi rad s mahaničkim ozljeđivanjem tkiva u području periapiksa i proguravanjem nekontrolirane količine triantibiotske paste izvan korijenskog kanala.

Suvremeni koncept liječenja teži prevenciji i minimalno invazivnom pristupu u liječenju bolesti. Tek kada se ovi postupci pokažu neuspješnima, primjenjuju se složeniji parodontološki i/ili kirurški zahvati. Uspjeh klasične endodontske terapije temelji se na odgovarajućem čišćenju, oblikovanju, dezinfekciji i punjenju korijenskog kanala. Peters i suradnici u svojem su radu iznijeli tvrdnju da kemomehanička obrada korijenskog kanala sama po sebi nije dovoljna jer mnogo bakterija zaostaje unutar sustava korijenskih kanala (32).

Odluku o vrsti terapijskog postupka koji će se provesti donosi sam terapeut na temelju anamneze, kliničke slike i neophodne radiološke dijagnostike. Ortopantomogram daje uvid u kompletnu sliku usne šupljine i određenih okolnih orofacijalnih struktura (čeljusti, temporomandibularni zglobovi), no zlatni standard u endodonciji jest mala retroalveolarna snimka. Ona daje detaljan prikaz krune, korijena i periapikalnog tkiva ciljanog zuba.

Vijayaraghavan i suradnici u svojim su istraživanjima opisali uspješno liječenje avitalnog zuba s perzistentnim sinus traktom (fistulom) pomoću triantibiotske paste koja je dovela do cijeljenja periapikalnog tkiva (33). Time se lokalna primjena antibiotika pokazala prihvatljivijom u slučajevima kada ju je moguće primijeniti i izbjeći sustavnu primjenu. Sistemskom se antibiotskom primjenom lijek distribuira cirkulacijskim sustavom kako bi dospio u infektivno područje, što nije moguće kod avitalnog zuba s nekrotičnim sadržajem jer postoji prekid cirkulacije. Stoga, lokalna primjena unutar korijenskih kanala može biti učinkovitiji način za distribuciju lijeka.

Patogeni mikroorganizmi u dentalnim tubulima, zaostali tijekom i nakon provedene endodontske terapije, predstavljaju rezervoar iz kojeg mogu ponovo naseliti korijenski kanal i okolna biološka tkiva te na taj način uzrokovati ponovnu upalu. Portenier i suradnici pokazali su da dentin može imati inhibitorni učinak na baktericidnu aktivnost intrakanalnih lijekova kao što je kalcij hidroksid pasta (32). Triantibiotska je pasta, u usporedbi s kalcijevim hidroksidom i formokrezolom, pokazala najveći postotak povećanja debljine dentinske stijenke u terapijskom postupku revaskularizacije (32). U isto vrijeme pokazuje sposobnost poticanja funkcionalnog razvoja pulpo-dentinskog kompleksa te je iz tog razloga njezina primjena indicirana kada je cilj liječenja postići završetak rasta i razvoja korijena uz zatvaranje apikalnog otvora. Na taj se način osigurava očuvanje integriteta mladog trajnog zuba. Također, na tržištu se u današnje vrijeme pojavljuju suvremeni proizvodi za primjenu u endodontici, a koji u svom sastavu sadrže jedan ili kombinaciju više antibiotika. Njihova lokalna primjena, za razliku od sistemske, zasigurno predstavlja budućnost u endodontskim terapijskim postupcima. Na taj način se, između ostaloga, teži primjeni antimikrobnih sredstava samo na ciljano područje i smanjenju razvoja rezistencije patogenih mikroorganizama na učestalo ordinirane sistemske antibiotike.

Ukoliko je pacijent alergičan na pojedini antibiotik, isti se može zamijeniti drugim antibiotikom ili se umjesto triantibiotske paste pripravi dvoantibiotska pasta. To se može uraditi i u slučaju kada se provodi endodontska terapija u području prednjih zubi te se želi izbjeći mogući nastanak obojenja koje može nastati zbog primjene tetraciklinskog antibiotika. U takvim slučajevima treba uzeti u obzir i mogući izmijenjeni antimikrobni učinak zbog promjene sastava antimikrobne paste.

Ukoliko se primjenjuje prema predviđenom protokolu, primjenom triantibiotske paste u terapiji periapeksne upale moguće je postići željene rezultate i izbjeći primjenu agresivnijih kirurških metoda liječenja čime je i samo provođenje terapije za pacijenta postalo ugodnije.

4. ZAKLJUČAK

Uspjeh endodontskog liječenja ovisi o uklanjanju bakterija iz korijenskog kanala. Mikroorganizmi u periapikalnoj regiji mogu uzrokovati ponovnu infekciju i neuspjeh. Ipak, iz dosadašnjih provedenih istraživanja može se zaključiti da se TAP može učinkovito koristiti za sterilizaciju kanala, revaskularizaciju mladih trajnih zuba i liječenje periapikalnih procesa. Njezina se učinkovitost temelji na djelovanju protiv širokog spektra polimikrobne endodontske flore. Triantibiotska pasta zasigurno predstavlja obećavajući lijek u sterilizaciji korijenskih kanala i revaskularizacijskim postupcima.

5. LITERATURA

1. Linčir I. i sur. Farmakologija za stomatologe. 3.izd. Zagreb, Medicinska naklada; 2011. 464p.
2. Bhattacharjee MK. Chemistry of Antibiotics and Related Drugs. Basel, Springer. 2016;1-9.
3. Kalenić S i sur. Medicinska mikrobiologija. Zagreb, Medicinska naklada; 2013. 680p.
4. Tan SY, Tatsumura Y. Alexander Fleming (1881–1955): Discoverer of penicillin. Singapore Med J. 2015;56(7);366-7.
5. Bebek B. Doprinos doktora dentalne medicine u izvanbolničkoj nacionalnoj potrošnji i propisivanju antibiotika u Republici Hrvatskoj [dissertation]. Zagreb: Stomatološki fakultet Sveučilišta u Zagrebu. 2012;87-113.
6. Bansal R, Jain A. Overview on the Current Antibiotic Containing Agents Used in Endodontics. North Am J Med Sci. 2014;6(8):351-8.
7. Vijayaraghavan R, Mathian VM, Sundaram AM, Karunakaran R, and Vinodh S. Triple antibiotic paste in root canal therapy. Pharm Bioallied Sci. 2012;4(2):230–3.
8. Sarkozy G. Quinolones: a class of antimicrobial agents. Vet Med Czech. 2001;46:257-74.
9. Halmed.hr, 2018. [cited 28 June 2018]. Dostupno na: <http://www.halmed.hr/upl/lijekovi/SPC/UP-I-530-09-06-01-546.pdf>.
10. Katzung G, Masters SB, Trevor AJ. Temeljna i klinička farmakologija. 11.izd. Zagreb, Medicinska naklada. 2011;773-844.
11. Lee B, Moon J, Chang H, Hwang I, Oh W, Hwang Y. A review of the regenerative endodontic treatment procedure. Restor Dent Endod. 2015;40(3):179-86.
12. Torabinejad M, Walton R. Endodoncija. 4.izd. Zagreb, Naklada Slap; 2009. 475p.
13. Sundqvist G. Association between microbial species in dental root canal infections. Oral Microbial Immunol. 1992;7:757-62.
14. Pinheiro ET, Gomes BPFA, Ferraz CCR, Teixeira FB, Zaia AA, Souza-Filho FJ. Evaluation of root canal microorganisms isolated from teeth with endodontic failure and their antimicrobial susceptibility. Oral Microbiol Immunol. 2003;18:100-3.
15. Bansal R, Jain A. Overview on the Current Antibiotic Containing Agents Used in Endodontics. North Am J Med Sci. 2014;6(8):351-8.

16. Chuensombat S, Khemaleelakul S, Chattipakorn S, Srisuwan T. Cytotoxic Effects and Antibacterial Efficacy of a 3-Antibiotic Combination: An In Vitro Study. *J Endod.* 2013;39(6):813-9.
17. Namour M, Theys S. Pulp revascularization of immature permanent teeth: a review of the literature and a proposal of a new clinical protocol. *Sci World J.* 2014;7(3):75-83.
18. Pereira T, Vasconcelos L, Graeff M, Duarte M, Bramante C, Andrade F. Intratubular disinfection with tri-antibiotic and calcium hydroxide pastes. *Acta Odontol Scand.* 2016;75(2):87-93.
19. Duck-Su K, Hae-Jin P, Je-Ha Y, Ji-Sung S, Gil-Joo R, editors. Long-term follow-ups of revascularized immature necrotic teeth: three case reports. *Int J Oral Sci.* 2012;4(2):109–13.
20. Cruz EV, Kota K, Huque J, Iwaku M, Hoshino E. Penetration of propylene glycol through dentine. *Int Endod J.* 2002;35:330–6.
21. Sasalawad S, Naik S, P P, Shashibhushan K. Nonsurgical healing of large periradicular lesions using a triple antibiotic paste. *Indian J Oral Sci.* 2014;5(3):146-53.
22. Jurić H. Dječja dentalna medicina. Zagreb, Naklada Slap; 2015. 512p.
23. Huang GT, Yamaza T, Shea LD, Djouad F, Kuhn NZ, Tuan RS et al. Stem/progenitor cell-mediated de novo regeneration of dental pulp with newly deposited continuous layer of dentin in an in vivo model. *Tissue Eng Part A.* 2010;16(2):605–15.
24. Forsberg CM, Tedestam G. Etiological and predisposing factors related to traumatic injuries to permanent teeth. *Swed Dent J.* 1993;17(5):183–267.
25. Andreasen JO, Ravn JJ. Epidemiology of traumatic dental injuries to primary and permanent teeth in a Danish population sample. *Int J Oral Surg.* 1972;1(5):235–9.
26. Althumairy RI, Teixeira FB, Diogenes A. Effect of dentin conditioning with intracanal medicaments on survival of stem cells of apical papilla. *J Endod.* 2014;40(4):521–5.
27. Aguilar P, Linsuwanont P. Vital pulp therapy in vital permanent teeth with cariously exposed pulp. A systematic review. *J Endod.* 2011; 37: 581-7.
28. Dhillon J, Gill B, Ratol S, Saini S, Amita, Bedi H. Healing of a large periapical lesion using triple antibiotic paste and intracanal aspiration in nonsurgical endodontic retreatment. *Indian J Dent.* 2014;5(3):154-9.

29. Parasuraman V. „3Mix- MP in Endodontics – An overview“. IOSR-JDMS. 2012;3(1):36-45.
30. Athanassiadis B, Abbott PV, Walsh LJ. The use of calcium hydroxide, antibiotics and biocides as antimicrobial medicaments in endodontics. Aust Dent J. 2007;52:64-82.
31. Kim JH, KIM Y, Shin SJ, et al. Tooth discoloration of immature permanent incisor associated with triple antibiotic therapy: a case report. J Endod. 2010;36:1086-91.
32. Peters LB, van Winkelhoff AJ, Buijs JF, Wesselink PR. Effects of instrumentation, irrigation and dressing with calcium hydroxide on infection in pulpless teeth with periapical bone lesions. Int Endod J. 2002;35:13–21.
33. Vijayaraghavan R, Mathian V, Sundaram A, Karunakaran R, Vinodh S. Triple antibiotic paste in root canal therapy. J Pharm and Bioallied Sci. 2012;4(6):192-230.

6. ŽIVOTOPIS

Tea Pavlović rođena je 19. siječnja 1994. u Zagrebu gdje je pohađala i završila osnovnu i srednju školu. Godine 2012. upisala je Stomatološki fakultet Sveučilišta u Zagrebu koji je završila 2018. godine. Tijekom studija bila je članicom projekta „Zubić vila“, Studentske sekcije za oralnu kirurgiju te je aktivno sudjelovala na 1. kongresu studenata dentalne medicine. Tijekom viših godina studija praktično znanje i iskustvo stjecala je radom u Ordinaciji dentalne medicine Vuić. Aktivno se služi engleskim i talijanskim jezikom.