

Deskvamativni gingivitis u diferencijalnoj dijagnostici imunoloških oralnih bolesti

Beketić Lušić, Nives Romana

Professional thesis / Završni specijalistički

2013

Degree Grantor / Ustanova koja je dodijelila akademski / stručni stupanj: **University of Zagreb, School of Dental Medicine / Sveučilište u Zagrebu, Stomatološki fakultet**

Permanent link / Trajna poveznica: <https://um.nsk.hr/um:nbn:hr:127:009386>

Rights / Prava: [Attribution-NonCommercial-NoDerivs 3.0 Unported / Imenovanje-Nekomercijalno-Bez prerađivanja 3.0](#)

Download date / Datum preuzimanja: **2024-10-06**



Repository / Repozitorij:

[University of Zagreb School of Dental Medicine Repository](#)



SVEUČILIŠTE U ZAGREBU
STOMATOLOŠKI FAKULTET

Nives Romana Beketić Lušić

**DESKVAMATIVNI GINGIVITIS U
DIFERENCIJALNOJ DIJAGNOSTICI
IMUNOLOŠKIH ORALNIH BOLESTI**

Poslijediplomski specijalistički rad

Zagreb, veljača 2013.

Rad je ostvaren na Zavodu za oralnu medicinu Stomatološkog fakulteta Sveučilišta u Zagrebu.

Mentor rada: Prof. dr. sc. Ivan Alajbeg, Zavod za oralnu medicinu, Stomatološki fakultet Sveučilišta u Zagrebu

Lektor hrvatskog jezika: Dobrila Arambašić-Kopal, prof., Karamanov prilaz 2, 10 000 Zagreb, tel. 01/ 66 79 152

Lektor engleskog jezika: Anđel Starčević, prof., Tuškanova 7, 10000 Zagreb, tel. 095/9155 197

Rad sadrži:

- 68 stranica
- 3 tablice
- 13 slika
- CD

Zahvaljujem mentoru prof. dr. sc. Ivanu Alajbegu

na nesebičnoj pomoći pri izradi ovog rada.

Veliko hvala mom ocu Josipu Beketiću, dr. med. dent.,

spec. dentalne i oralne patologije s paradontologijom

koji mi je pokazao sve tajne našeg zanata

i kojem posvećujem ovaj rad.

Sadržaj

1. Uvod	1
2. Svrha rada	3
3. Deskvamativni gingivitis	5
4. Mukozne imunološke bolesti povezane s deskvamativnim gingivitisom	8
4.1. Oralni lihen planus	8
4.2. Pemfigus	11
4.3 Pemfigoid	12
4.3.1. Bulozni pemfigoid	13
4.3.2. Ožiljkasti ili cikatrizacijski pemfigoid	14
4.4. Linearna IgA bolest	15
4.5. Eritematozni lupus	15
4.6. Eksudativni multiformni eritem	16
4.7. Kronični ulcerativni stomatitis	16
4.8. Psorijaza	17
4.9. Bolest presatka protiv primatelja	17
4.10. Deskvamativni gingivitis izazvan lijekovima	18

5. Postavljanje dijagnoze kod pacijenata s deskvamativnim gingivitisom	19
5.1. Postavljanje dijagnoze oralnog lihena planusa	21
5.2. Postavljanje dijagnoze pemfigusa	24
5.3. Postavljanje dijagnoze pemfigoida	25
6. Terapija deskvamativnog gingivitisa	27
6.1. Terapija oralnog lihena planusa	30
6.2. Terapija pemfigusa vulgarisa	31
6.3. Terapija ožiljkastog ili cikatrizacijskog pemfigoida	32
6.4. Terapija kod ostalih bolesti	33
7. Prikaz slučajeva	35
8. Rasprava	45
9. Zaključak	46
10. Sažetak	47
11. Summary	49
12. Literatura	51
13. Životopis	68

Popis oznaka i kratica

DG - deskvamativni gingivitis

GVHD (engl. graft versus host disease) - bolest presatka protiv primatelja

OLP - oralni lihen planus

PV - pemfigus vulgaris

PNPP - paraneoplastični pemfigus

KUS (engl. chronic ulcerative stomatitis) - kronični ulcerativni stomatitis

MMP (engl. mucous membrane pemphigoid) - cikatrizacijski pemfigoid

DIF (engl. direct immunofluorescence) - direktna imunofluorescencija

IIF (engl. indirect immunofluorescence) - indirektna imunofluorescencija

PHD - patohistološka dijagnoza

ELISA (engl. enzyme-linked immunosorbent assay) - enzimski imunotest

SES-ANA (engl. stratified epithelium-specific anti-nuclear antibodies) -
protutijela SES-ANA

KKS - kompletna krvna slika

1. Uvod

Deskvamativni gingivitis (DG) deskriptivni je dijagnostički termin koji se koristi za nespecifične promjene na gingivi uzrokovane s nekoliko različitih bolesnih stanja (1).

Deskvamativni gingivitis nije patološki entitet, nego klinička manifestacija bolesti koju mogu uzrokovati mukozne imunološke bolesti. Skupini oralnih bolesti koje se mogu manifestirati u vidu deskvamativnog gingivitisa pripadaju: lihen planus, pemfigus, pemfigoid, eritematozni lupus, eksudativni multififormni eritem, herpetiformni dermatitis, kronični ulcerativni stomatitis, bulozna epidermoliza acquisita i linearna IgA bolest. Dvoji se još i o oralnoj manifestaciji psorijaze (2).

Tablica 1. Mukokutane bolesti koje se mogu očitovati kao deskvamativni gingivitis. Preuzeto iz American Academy of Periodontology. Oral features of mucocutaneous disorders (position paper). J Periodontol. 2003

Kronični ulcerativni stomatitis	Linearna IgA bolest	Pemfigus:
Herpetiformni dermatitis	Eritematozni lupus	- vulgaris
Izazvan lijekovima	Pemfigoid:	- vegetans
Bulozna epidermoliza acquisita	- bulozni	- foliaceus
Multiformni eritem	- cikatrizacijski	- eritematosus
Bolest presatka protiv primatelja	- očni	- paraneoplastični
Lihen planus	- anti-epiligrinski	- benigni obiteljski
Psorijaza		

Deskvamativni gingivitis koristi se kao opisni dijagnostički izraz koji opisuje deskvamaciju epitela, eritem, eroziju i /ili vezikulobulozne lezije na gingivi. Ta je podskupina gingivitisa problem pri kliničkoj dijagnostici i liječenju. Te gingivne lezije ostaju refrakterne na terapiju, a čak dolazi i do pogoršanja kliničke slike nakon provedene incijalne parodontološke terapije, naročito ako je ona bila agresivna. Bolesti o kojima je riječ nisu izravna posljedica infekcije niti akumulacije plaka (2). Ovdje se radi o neinfektivnim mukokutanim poremećajima, čiju kliničku prezentaciju nazivamo DG-om.

Klinička slika je sljedeća: žarkocrvene edematozne površine koje zahvaćaju vestibularnu pričvrсну gingivu u punoj širini, sa stvaranjem konfluentnih plakoznih lezija na nekeratiniziranoj alveolarnoj sluznici (2).

Karakterističan znak je ljuštenje ili odizanje epitela s posljedičnim stvaranjem hemoragičnog mjehura nakon masaže gingive (1). Pacijent teško govori, jede i pije te teško održava oralnu higijenu.

Najvažnije je prepoznati da je deskvamativni gingivitis samo slika bolesti kojoj u podlozi mogu biti imunološki poremećaji.

2. Svrha rada

Svrha ovog rada je razjasniti i napraviti pregled teme koja još nije dovoljno prepoznata, i time omogućiti pravilno dijagnosticiranje, klinički postupak te pravilnu terapiju deskvamativnog gingivitisa.

Cilj rada je istaknuti da DG nije patološki entitet, nego klinički znak kojeg mogu uzrokovati mukozne imunološke bolesti (2).

Najvažnije je za dijagnozu pravilno prepoznavanje samog deskvamativnog gingivitisa i bolesti koja se nalazi u podlozi. Većina gingivitisa lako se liječi inicijalnom parodontološkom terapijom, međutim, DG je problem pri kliničkoj dijagnostici i liječenju.

Bitno je naglasiti specifičnost bolesti i terapijskog pristupa u svrhu odgovarajuće terapije. Potrebna su točna klinička, histološka i serološka istraživanja da bi se diferenciralo DG, omogućila pravilna terapija i poboljšala prognoza bolesti.

Liječenje DG-a ovisi o ranom i točnom prepoznavanju bolesti koja je u podlozi, a manifestira se u vidu deskvamativnog gingivitisa.

Deskvamativni gingivitis klinički je relevantan entitet jer utječe na oralno zdravlje i može biti simptom sistemske bolesti.

Postavlja se i pitanje u kojem postotku se javlja izolirani DG – je li on česta manifestacija rijetke imunološke bolesti (pemfigusa) ili rijetka manifestacija česte imunološke bolesti (oralnog lihena planusa).

Odgovarajuće poznavanje poremećaja vezanih uz DG najvažnije je u kliničkoj praksi jer neprepoznavanje pravog problema dovodi do pogoršanja stanja pacijenta, a samim tim i do pogrešnog liječenja. Želim istaknuti da je potrebno točno znati specifičnosti imunoloških mukokutanih bolesti i terapijski pristup u svrhu modifikacije optimalne terapije jer liječenje ovisi o prepoznavanju i terapiji bolesti koja se nalazi u podlozi. Vrlo je bitno rano prepoznavanje lezija jer pogrešna dijagnoza i liječenje mogu dovesti do pogoršanja bolesti.

3. Deskvamativni gingivitis

Pojam deskvamativnog gingivitisa prvi je uveo Prinz 1932. godine, kao termin koji opisuje deskvamaciju epitela, eritem, eroziju, i/ili vezikulobulozne lezije na pričvrstnoj i slobodnoj gingivi (3). Lezije DG-a uglavnom zahvaćaju bukalni dio gingive prednjih zubâ i to difuzno, iako se lezije mogu pojaviti bilo gdje na gingivi u različitom opsegu (4).

Sam deskvamativni gingivitis termin je koji označava određenu kliničku sliku i nije definitivna dijagnoza. On je klinička manifestacija nekoliko poremećaja kao što su još 1964. godine sugerirali Glickman i Smulow (5), što je nedavno i potvrđeno (6).

U početku se smatralo da je povezan s hormonalnim promjenama u menopauzi, s obzirom da je najčešći u žena srednje dobi, a postoje i danas mišljenja da je u podlozi hormonalni uzrok. Danas je prepoznat uglavnom kao manifestacija poremećaja u rasponu od vezikulobuloznih bolesti pa do nepovoljnih reakcija na razne kemikalije ili alergene (7).

U mnogim je primjerima konačan rezultat subepitelijalna vezikulozacija, koja se klinički manifestira vezikulama i bulama iako, u praksi, pacijenti dolaze kod doktora dentalne medicine kada su već prisutne deskvamacije i erozije (8).

Danas je poznato kako se većina slučajeva DG-a javlja u imunološkim mukokutanim poremećajima kao što su lihen planus, pemfigoid i pemfigus (8-11).

Drugi uzroci DG-a uključuju alergijske reakcije na zubne paste/tekućine za ispiranje usne šupljine, plazmastični gingivitis (12-14), Crohnovu bolest (15), psorijazu (16), linearnu IgA bolest (17) i kronični ulcerativni stomatitis (18).

Vrlo je lako zamijeniti DG za gingivitis uzrokovan plakom i to dovodi do zakašnjele dijagnoze, a samim tim i do neodgovarajućeg tretmana ozbiljnih dermatoloških bolesti (19-22).

Sve ove imunološke oralne bolesti prezentiraju se zajedničkim ili sličnim kliničkim manifestacijama u usnoj šupljini, tako da je obavezna dijagnoza temeljena na histološki vidljivim promjenama tkiva te nalazima imunofluorescentnih pretraga (23). Dakle, radi se o kliničkom terminu koji opisuje crvenu, bolnu, osjetljivu i krhku gingivu, a koja može biti manifestacija nekih mukokutanih poremećaja koji su ranije navedeni (24).

Iako se najčešće DG javlja između četvrtog i šestog desetljeća života (25), opisani su i slučajevi u djece i adolescenata (26- 29).

Tablica 2. Kliničke značajke deskvamativnog gingivitisa. Preuzeto iz Robinson NA, Wray D. Desquamative gingivitis: A sign of mucocutaneous disorders – a review. Aust Dent J. 2003

- vatrena, crvena i krhka gingiva
- bolnost, lagana deskvamacija
- zahvaćenost bukalnog dijela prednje pričvrsne gingive
- očuvana marginalna gingiva
- nema značajnog poboljšanja nakon provedenih mjera oralne higijene

Budući da je DG povezan s imunološkim mukokutanim poremećajima koji imaju lošu prognozu i visok morbiditet, mora se naglasiti da ipak ne postoje točni i jasni podatci o učestalosti povezanosti ovih bolesti (4)

4. Mukozne imunološke bolesti povezane s deskvamativnim gingivitisom

4.1. Oralni lihen planus

Oralni lihen planus (OLP) česta je kronična imunološka upalna bolest sluznice i kože koja izgledom varira od keratotične (retikularni ili plakozni) do eritematozne i ulcerozne lezije (30).

Deskvamativni gingivitis najčešće se primjećuje kod lihena (24) te je u jednom istraživanju provedenom na 125 pacijenata utvrđeno da se kod OLP-a u 75% slučajeva javlja deskvamativni gingivitis, tj. da je OLP najčešći uzročnik DG-a (4). Cikatrizacijski pemfigoid (MMP) bio je najčešći uzročnik DG-a u gotovo svim ranije objavljenim radovima do 2008. godine (31-36).

OLP se razvija između 40-ih i 70-ih godina i češći je kod žena nego kod muškaraca (37, 38). Opisane su pojave kožnih i oralnih lezija i kod djece iako rijetko (39, 40). Lezije se također mogu pojaviti na koži, jednjaku, genitalijama i rijetko na očima (41, 42).

Prevalencija u općoj populaciji iznosi 1% do 2% te, iako je relativno čest, ujedno je i meta mnogih kontroverzi, naročito u relaciji njegovog potencijala maligniteta (43). Iako se prema Svjetskoj zdravstvenoj organizaciji OLP smatra premalignim stanjem, potencijal maligne transformacije nije definiran, poglavito zbog nepostojanja jasnih kriterija pri provođenju epidemioloških studija (2). Zadnje systemske analize objavljenih

radova indiciraju da pacijenti s OLP-om mogu imati 10 puta veći rizik od razvitka karcinoma pločastih stanica u odnosu na opću populaciju (16). Mogućnost maligne alteracije opravdava važnost dugotrajnog praćenja pacijenata s ovom bolešću (43).

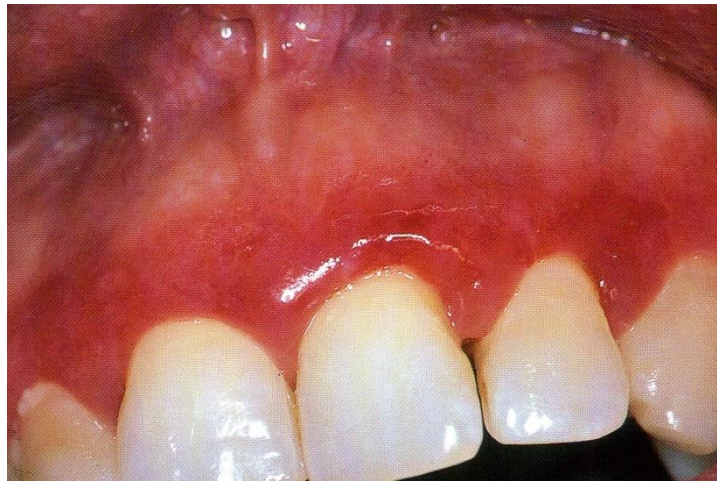Pravi uzrok OLP-a još je nejasan, ispitivanja pokazuju kako ne postoji očita genska sklonost niti jedinstven etiološki čimbenik (30). Brojni podatci govore da su imunološki mehanizmi ključni u podlozi nastanka i perzistiranja OLP-a (2). Ipak, psihološki faktori kao što su stres i anksioznost, pa određene vrste hrane kao što su rajčice, citrusi, sezonska hrana, zatim dentalni zahvati, sistemske bolesti, pretjerano korištenje alkohola, te upotreba duhana u svim oblicima povezani su s periodima egzacerbacije bolesti (44).

Danas sistemske bolesti, posebno one koje rezultiraju infekcijom hepatitisom C, u središtu su pozornosti (43). Romero i sur. govore da postoji potreba istraživanja prisutnosti antitijela virusa hepatitisa C u svih pacijenata s OLP-om. Smatra se da ovaj virus ima značajnu ulogu u progresiji lihen planusa (13).

Prema kliničkoj slici dijelimo ga na: retikularni, atrofični ili erozivni i bulozni. Najčešće se pojavljuje u jednom od dva glavna oblika: retikularni i erozivni iako ni ostale forme nisu rijetke (45). Prema Mollaoglu postoje četiri izvorne forme: papularni, plakozni, bulozni i atrofični (38).

Retikularni lihen planus se pojavljuje najčešće, a karakteriziraju ga Wickhamove strije (43), dok erozivni nije tako čest, ali je značajniji za pacijenta jer su lezije obično simptomatičnije (45, 46).

Atrofični ili erozivni lihen planus koji zahvaća gingivu dovodi do DG-a, stanja koje je obilježeno svijetlocrvenim mrljama i edemom, a zahvaća čitavu širinu pričvrzne gingive (30)



Slika 1. Deskvamativni gingivitis kao očitovanje oralnog lihena planusa. Preuzeto iz: Laskaris G. Atlas oralnih bolesti. Prvo hrvatsko izdanje. Jastrebarsko: Naklada Slap; 2005 (1).

DG kojeg uzrokuje OLP može biti praćen karakterističnim Wickhamovim strijama, što olakšava postavljanje dijagnoze, no one mogu biti prisutne i bez drugih znakova bolesti (30).

Kada su atrofija i ulceracije ograničene na gingivnu sluznicu, govorimo o DG-u te se u takvim slučajevima radi biopsija za imunofluorescenciju i

optička mikroskopija perilezijskog tkiva jer MMP i pemfigus vulgaris imaju sličnu kliničku sliku (46).

Histološki se može razlikovati od drugih bolesti koje uzrokuju DG, kao što su pemfigoid i pemfigus sluznice (30).

4.2. Pemfigus

Pemfigus je potencijalno smrtonosna autoimuna bolest koju obilježava pojava mjehura (bula) i erozija na koži i sluznicama (30).

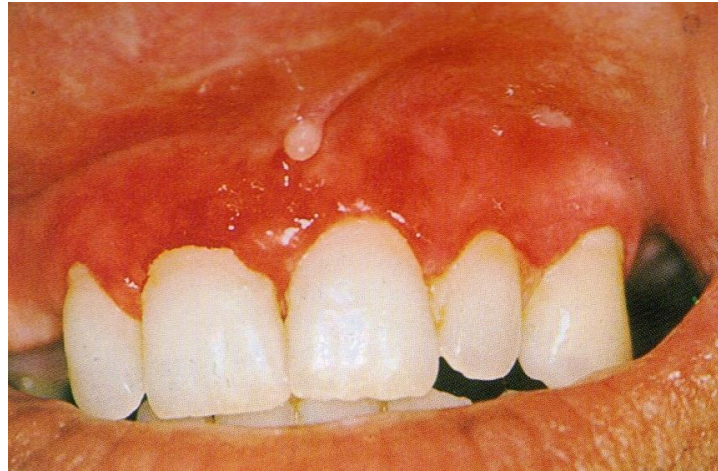Najviše oboljelih je između 40-ih i 60-ih godina života, a zahvaća podjednako oba spola, češće Židove i osobe s Mediterana (6). Rijetko, bolest se može pojaviti kod djece i starijih osoba (47).

Na temelju kliničkih, histopatoloških i imunoloških kriterija, razlikujemo pet tipova pemfigusa: vulgaris (PV), vegetans, foliaceus, eritematosus (ili Senear-Usherov sindrom), paraneoplastični (PNPP) i pemfigus povezan s lijekovima (30).

Pemfigus vulgaris najčešći je oblik bolesti te se pojavljuje u više od 80% slučajeva (30). U 60% slučajeva lezije u usnoj šupljini prvi su znak bolesti, a u 80% do 90% bolesnika lezije se pojave u tijeku bolesti (48).

Karakteristična je pojava bula koje lako pucaju te ostavljaju bolne erozije najčešće na sluznici obraza, kao posljedica traume zbog bliskog dodira sluznice i postraničnih zuba, a zatim na mekom nepcu i gingivi (49).

Lezije na gingivi, zajedno s drugim oralnim lezijama mogu biti prvi znak bolesti i tada se to stanje naziva deskvamativni gingivitis. Manja povreda oralne sluznice može rezultirati deskvamacijom (Nikolskyjev znak) (6).



Slika 2. Deskvamativni gingivitis kao očitovanje pemfigusa vulgarisa. Preuzeto iz Laskaris G. Atlas oralnih bolesti. Prvo hrvatsko izdanje. Jastrebarsko: Naklada Slap; 2005 (1).

Kako je poznato da DG nije dijagnoza sama po sebi, potrebno je točno razlučiti što leži u podlozi deskvamacije gingive.

4.3. Pemfigoid

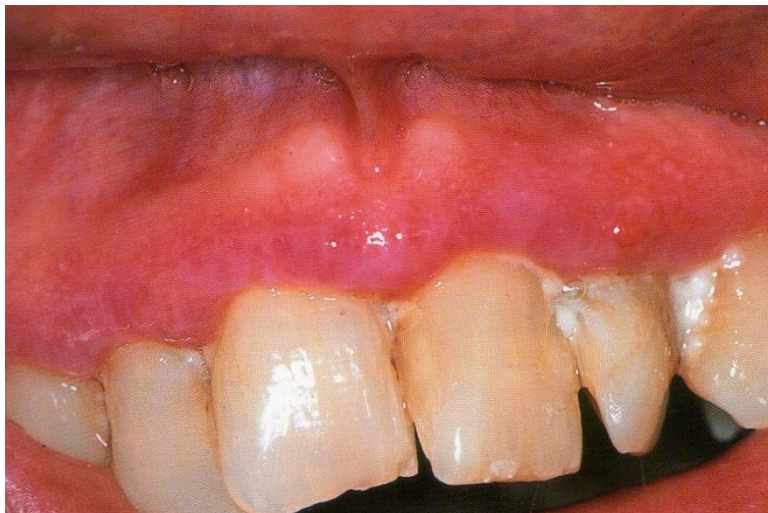Pemfigoid pripada skupini mukokutanih autoimunih buloznih bolesti koje obilježavaju bule u području bazalne membrane (30). Postoji bulozni i ožiljkasti ili cikatrizacijski (6).

4.3.1. Bulozni pemfigoid

To je najčešći oblik subepitelnih buloznih bolesti te se pojavljuje kod osoba starijih od 60 godina. Bolest je samoograničavajuća, dobroćudnog je tijeka i može trajati od nekoliko mjeseci do 5 godina. Može biti uzrok smrti u starijih osoba (50). Bule se nalaze na koži vlasišta, ruku, nogu, pazušne jame i prepona (30).

Lezije u ustima su manje, sporije nastaju i manje su bolne nego kod pemfigusa, a zahvaćenost usana nije prisutna (30).

Deskvamativni gingivitis se također može pojaviti u sklopu buloznog pemfigoida. Lezije na gingivi očituju se generaliziranim edemom, upalom i ljuštenjem sluznice s lokaliziranim područjima diskretnih vezikula. Lezije buloznog pemfigoida se klinički i histološki ne mogu razlikovati od lezija MMP-a iako je rana remisija češća u buloznom pemfigoidu (30).



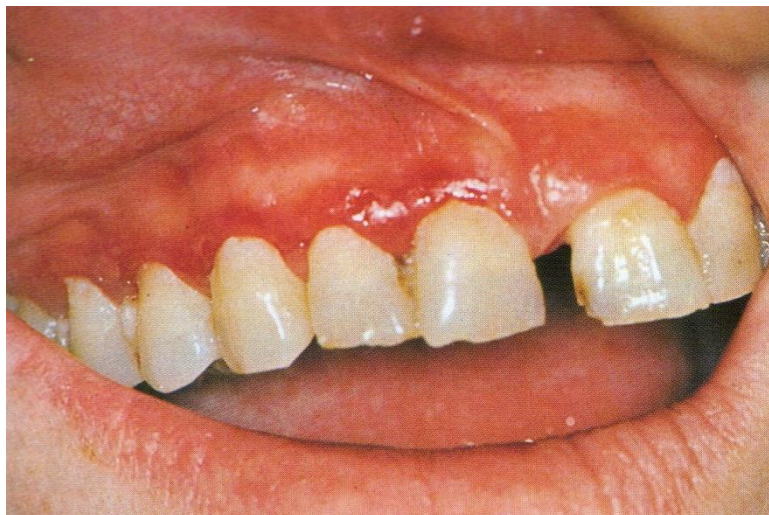Slika 3. Deskvamativni gingivitis kao očitovanje buloznog pemfigoida. Preuzeto iz: Laskaris G. Atlas oralnih bolesti. Prvo hrvatsko izdanje. Jastrebarsko: Naklada Slap; 2005 (1).

4.3.2. Ožiljkasti ili cikatrizacijski pemfigoid (MMP)

To je kronična autoimuna subepitelna bolest koja prvenstveno zahvaća sluznicu usne šupljine te je, također, najčešća u bolesnika starijih od 50 godina iako u literaturi nalazimo i slučajeve koji su opisani u djece i mladih (51). Žene boluju češće nego muškarci u omjeru 2:1 (52, 53).

Mogu biti zahvaćene i druge sluznice, kao što je spojnica oka, nosna sluznica, grkljan, jednjak, gornji respiratorni trakt, rektum ili pak genitalije (54-59).

Prvi, a ujedno i najčešći, simptomi javljaju se na oralnoj sluznici u više od 90% bolesnika i to kao deskvamativni gingivitis, vezikulobulozne lezije i ulcercije. Periodi egzacerbacije i remisije se izmjenjuju iako neke lezije ostaju nepromijenjene godinama (60, 61).



Slika 4. Deskvamativni gingivitis kao očitovanje ožiljkastog pemfigoida. Preuzeto iz: Laskaris G. Atlas oralnih bolesti. Prvo hrvatsko izdanje. Jastrebarsko: Naklada Slap; 2005 (1).

Gingiva je najčešće zahvaćena i najčešći je intraoralni znak MMP-a (53, 62) te je DG najčešće obilježje i ujedno može biti i jedini znak bolesti (30).

4.4. Linearna IgA bolest

Ovo je rijetka vezikulobulozna bolest gdje oralne lezije mogu biti slične onima kod MMP-a. Na gingivi pak nalazimo tipični difuzni deskvamativni gingivitis. Nespecifične oralne ulceracije mogu se pojaviti i na nepcu, jeziku i bukalnoj sluznici (24).

Ovu bolest obilježava odlaganje IgA u području bazalne membrane, a klinička slika može nalikovati herpetiformnom dermatitisu ili pemfigoidu (30). Vrlo često pacijenti s dijagnozom MMP-a zapravo boluju od linearne IgA bolesti (8).

4.5. Eritematozni lupus

Eritematozni lupus je autoimuni poremećaj koji može obuhvaćati promjene u usnoj šupljini zajedno s promjenama na koži i na unutarnjim organima (6). Češći je u žena i Afroamerikanaca te za ovu bolest postoji očita genetska predispozicija (63).

Oralne lezije prisutne su kod 40% pacijenata (6) te ih karakteriziraju eritematozne erozije ili ulceracije okružene bijelim rubom uz širenje

keratotičnih strija. Može biti zahvaćeno tvrdo i meko nepce, bukalna sluznica i vermilion – granica usnica. Na gingivi se javlja deskvamacija pa možemo govoriti o DG-u te se pacijenti žale na pečenje i bolnost (64-66).

4.6. Eksudativni multiformni eritem

Ovo je vrlo rijetka bolest nepoznate etiologije, kod koje oralne lezije obično imaju akutni početak, dok kod svih ostalih imunoloških poremećaja povezanih s DG-om bolest počinje subakutno i nastavlja se u kroničnom tijeku (25).

Pojavljuje se uglavnom u mlađih odraslih osoba, između 20. i 40. godine života, češće kod muškaraca (1).

U usnoj šupljini javljaju se vezikule koje rupturiraju i ostavljaju erodiranu površinu prekrivenu nekrotičnom pseudomembranom (1).

4.7. Kronični ulcerativni stomatitis

Kronični ulcerativni stomatitis (KUS) je vrlo rijedak mukokutani poremećaj koji je prvi put opisan u ranim 1990-im godinama. Primarno se javlja kod starije ženske populacije (69-72). Oponaša OLP ne samo klinički nego i histološki (24). U patofiziologiji se razvijaju protutijela SES-ANA.

Manifestira se kao deskvamativni gingivitis koji se ne smiruje na terapiju kortikosteroidima već je najučinkovitija terapija sistemski hidroksiklorokin (60, 61).

4.8. Psorijaza

Psorijaza je kronični mukokutani upalni poremećaj koji zahvaća od 1% do 3% svjetske populacije (73). Lezije na koži pojavljuju se na koljenima, laktovima, sakrumu i skalpu dok su intraoralne lezije relativno neobične - mogu se pojaviti sa ili bez prisustva kožnih lezija, ali najčešće se nalaze zajedno s manifestacijama na koži.

Lezije u usnoj šupljini nalazimo, vrlo rijetko, u rasponu od iregularnih eritematoznih lezija s uzdignutim žutim do bijelim granicama do čistih ulceracija kao što je deskvamativni gingivitis (74-76).

4.9. Bolest presatka protiv primatelja (GVHD)

Oralne komplikacije javljaju se pretežno kod svih pacijenata nakon transplantacije koštane srži (77). To je imunološka reakcija koju nalazimo kod 70% do 80% pacijenata kojima je transplantirana koštana srž i značajan je uzrok morbiditeta i mortaliteta.

Intraoralne manifestacije uključuju lihenoidne lezije koje mogu postati ulcerativne rezultirajući značajnom nelagodom (78-83). One su klinički i

histološki slične lezijama povezanim s OLP-om i lihenoidnim erupcijama izazvanim lijekovima i lupusom (84) te ukoliko se pojave to je vrlo rijetko.

4.10. Deskvamativni gingivitis izazvan lijekovima

Ovo je neuobičajeno stanje koje se manifestira deskvamativnim gingivitisom. Još se naziva i plazmastanični gingivitis. Smatra se da alergijskom reakcijom na različite vanjske supstance kao što su zubne paste, gume za žvakanje, vodice za ispiranje usne šupljine ili proizvodi s cimetom (12-14).

Ponekad se uzrok ne nalazi. Najvažnije je identificirati mogući iritans pomnom anamnezom i kliničkim pregledom. Odstranjenje iritansa rezultira i smanjenjem simptoma (12-14).

5. Postavljanje dijagnoze kod pacijenata s deskvamativnim gingivitisom

Pri postojanju deskvamativnog gingivitisa najvažnije je prepoznati bolest u podlozi, međutim, postavlja se pitanje javlja li se DG i u kojem postotku kao izoliran slučaj ili redovito prati imunološke bolesti.

Uz promjene na gingivi prisutne su i lezije na ostalim dijelovima oralne sluznice. Međutim, nerijetko se promjene javljaju izolirano na gingivi, ne dajući povoda doktoru dentalne medicine koji planira parodontološku terapiju da posumnja na imunološke poremećaje (2).

Najvažnije je pri postavljanju dijagnoze učiniti sljedeće:

- treba uzeti detaljnu anamnezu,
- potrebno je pomno klinički pregledati intraoralne i ekstraoralne lezije,
- treba histopatološki pregledati uzorke biopsije gingive,
- potrebno je napraviti direktnu imunofluorescenciju uzoraka biopsije gingive,
- treba napraviti pretragu seruma indirektnom imunofluorescencijom na epitelnim protutijelima,
- potrebno je klinički pratiti bolesnika (1).

Iako je jednom studijom na 125 pacijenata utvrđeno da 88% pacijenata s DG-om ima jedan od slijedeća tri poremećaja: OLP, MMP ili PV, najčešći uzrok DG-a je OLP (75%), dok je MMP u vrlo malom postotku (9%) povezan s DG-om. Ovi podatci mogu biti povezani s populacijom pacijenata i epidemiologijom specifične bolesti (4).

Najvažnije je diferencijalno dijagnostički utvrditi koja je točno imunološka bolest u podlozi, a to je jedan od zahtjevnijih postupaka.

Najčešće se definitivna dijagnoza postavlja biopsijom lezijskog tkiva i to po mogućnosti s nezahvaćenim epitelom i slanjem svježeg uzorka za imunofluorescenciju (24).

Imunopatološka evaluacija je obavezan korak u dijagnozi DG-a kao očitovanja imunoloških oralnih bolesti i naročito je značajan u diferencijalnoj dijagnostici MMP-a i PV-a (25). Direktnu imunofluorescentnu (DIF) pretragu najbolje je izvoditi na bioptičkim uzorcima koji su uzeti s klinički normalne sluznice (ili kože) oko lezije. Za DIF se bioptički uzorak tkiva prekriva specifičnim protutijelima obilježenim fluoresceinom. Kod indirektno imunofluorescencije serum bolesnika nanosi se na pripremljeno predmetno stakalce koje sadržava tkivo epidermalne strukture (bogato dezmosomima). Predmetno stakalce potom se prekriva specifičnim protutijelom koje je obilježeno fluoresceinom (30).

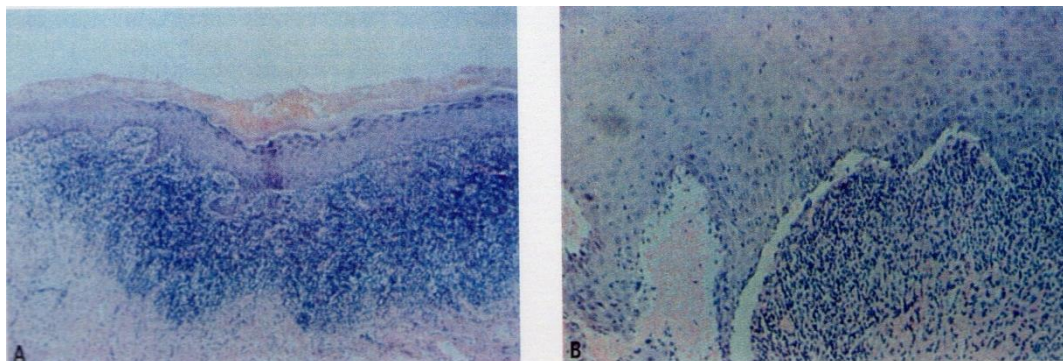
Dok se uzorkom tkiva i histološkom pretragom, uključujući i imunofluorescentne pretrage, postavlja definitivna dijagnoza, klinički pregledi i povijest same bolesti mogu nam pružiti značajne informacije (6).

Vrlo je važno diferencijalno dijagnosticirati ove poremećaje jer iako dijele zajedničku kliničku sliku, često imaju različitu terapiju i ishod (25).

5.1. Postavljanje dijagnoze oralnog lihena planusa

Postavljanje dijagnoze ove bolesti može biti teško ukoliko je gingiva jedino mjesto koje je zahvaćeno te je utvrđeno da ona može biti jedini znak OLP-a u 10% slučajeva (24). Pomnim kliničkim pregledom eritematozne gingive mogu se naći slabe keratotične linije dok ostala oralna sluznica mora biti pregledana zbog evidencije klasičnih lezija lihena kao i prisutnosti kožnih lezija (24).

Biopsijom, koja je obavezna, potvrđuje se dijagnoza OLP-a. Uzorak se uzima što dalje od marginalne gingive kako gingivitis uzrokovan plakom ne bi zakomplicirao histološku sliku. Uzorak tj. njegov epitel mora biti intaktan. Jedan dio uzorka ispituje se histološki, a drugi se dio koristi za DIF kojom se detektira prisutnost antitijela unutar tkiva (85).



Slika 5. Bitna mikroskopska obilježja lihena planusa (A) uključuju hiperkeratozu, epitelnu atrofiju i gusti, vrpčasti subepitelni infiltrat limfocita (hematoksilin i eozin, 40 x). (B) Za lihen planus znakoviti su i epitelni produljci, nalik zupcima pile, likvefakcijska degeneracija ili nekroza stanica bazalnog sloja, te odvajanje epitela od lamine proprije (hematoksilin i eozin, 65 x). Preuzeto iz Greenberg MS, Glick M. Burketova Oralna medicina. Dijagnoza i liječenje. Deseto izdanje. Zagreb: Medicinska naklada; 2006. (30).

Za histopatološku dijagnozu lihena planusa važne su tri osobitosti:

1. područja hiperparakeratoze ili hiperortokeratoze, često sa zadebljanjem sloja granularnih stanica i nazupčanim izgledom epitelnih produljaka (izgled zubaca pile)
 2. likvefakcijska degeneracija ili nekroza stanica bazalnog sloja koji je često nadomješten vrpčastim nakupinama eozinofila
 3. guste nakupine limfocita ispod bazalne membrane u obliku vrpce
- (30).

Unutar epitela i lamine proprije nalaze se stanice eozinofilne citoplazme i piknotičkih jezgara (Civatteova tjelešca) koje su usmrćene apoptozom. Vrpčasti subbazalni infiltrat limfocita sadržava pretežito limfocite T. Omjer limfocita T4 i T8 u epitelu i lamini propriji u lihenoidnim lezijama viši je nego u normalnoj ili leukoplakičnoj sluznici, što je još jedan kriterij za razlikovanje leukoplakije od lihenoidne reakcije (30).

Kod DG-a, budući da je riječ o akutnom stanju OLP-a s destruiranim epitelom, PHD nalaz neće pokazati karakterističnu sliku lihena, već samo nespecifičnu upalu: limfocitni infiltrat, fibrinske naslage, gubitak epitela. Tada će najčešće patohistološka dijagnoza biti „stomatitis erosiva“ (2).

Biopsija je kod erozivnog OLP-a potrebna jer pokazuje hidroskopsku degeneraciju bazalnog sloja epitela. To nam pomaže u razlikovanju erozivnog OLP-a od pemfigoida sluznice, koji je također subepitelna lezija, ali u kojem je bazalni sloj netaknut, ili od običnog pemfigusa, koji obilježava akantoliza trnastog sloja (30).

Direktna imunofluorescencija danas se rutinski koristi u dijagnozi OLP-a, naročito kada su i druge autoimune bolesti uključene u diferencijalnu dijagnozu. Ona otkriva prisutnost fibrinogena uzduž bazalne membrane u 90% do 100% slučajeva (43). Indirektna imunofluorescencija je kod OLP-a negativna (25).

5.2. Postavljanje dijagnoze pemfigusa

Kod pemfigusa je vrlo važno rano postavljanje dijagnoze s obzirom na njegovu potencijalnu smrtnost. Inicijalni znakovi ove bolesti javljaju se u 50% slučajeva u usnoj šupljini tako da je detaljan klinički pregled vrlo važan (24). Usna šupljina čak može biti jedino zahvaćeno mjesto 6 mjeseci do 1 godine prije nego se lezije pojave na koži pa je najbitnija rana dijagnoza i pravilna terapija prije pojave kožnih lezija (19, 86).

Definitivna dijagnoza ovisi o biopsiji, gdje se uzima uzorak s netaknutim epitelom, što je najčešće teško s obzirom da je epitel jako drobit i krhak (24).

Bioptički uzorci za PHD uzeti iz središta erodiranog područja nisu histološki ni klinički specifični, već se uzorak uzima s ruba puknute bule jer se na tom području mogu uočiti obilježja akantolize. Ponekad je potrebno uzeti nekoliko uzoraka da bi se postavila točna dijagnoza (30).

Za histopatološku dijagnozu pemfigusa vulgarisa značajna je akantoliza kao tipični aspekt intraepitelne vezikulacije, a precizan mehanizam akantolize još nije sasvim razjašnjen (25).

Potvrđuje se direktnom i indirektnom imunofluorescencijom te je DIF najbolje izvoditi na bioptičkim uzorcima koji su uzeti s klinički normalne sluznice (ili kože) oko lezije dok IIF pomaže u razlikovanju pemfigusa od pemfigoida i drugih kroničnih lezija (30).

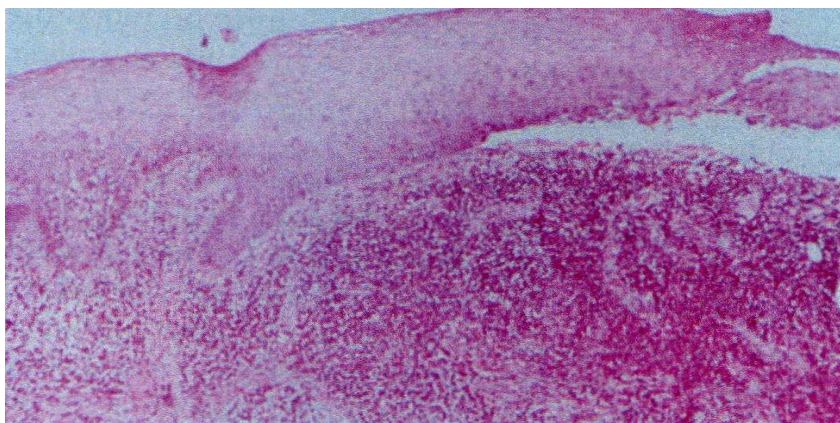
Pretragom ELISA u uzorcima seruma bolesnika s PV-om mogu se otkriti dezoglein 1 i 3 (30).

5.3. Postavljanje dijagnoze pemfigoida

U dijagnozi je važna pomna anamneza i detaljan klinički pregled. Najčešće se MMP manifestira u obliku DG-a te je obično to i jedini znak ove bolesti i pacijent se žali na bolnost gingive (24).

Definitivna dijagnoza može se postaviti histološkim pregledom uzorka tkiva uzetog biopsijom te direktnom i indirektnom imunofluorescencijom. Smatra se da indirektna imunofluorescencija nema veliku dijagnostičku vrijednost (87).

Histopatološki nalaz pokazuje subbazalno odvajanje epitela (Slika 6).



Slika 6. Histopatološka slika ožiljkastog pemfigoida pokazuje odvajanje epitela od veziva u području bazalne membrane. Preuzeto iz Greenberg MS, Glick M. *Burketova Oralna medicina. Dijagnoza i liječenje. Deseto izdanje. Zagreb: Medicinska naklada: 2006. (30).*

DIF na bioptičkim uzorcima uzetima od bolesnika s MMP-om pokazuje pozitivnu fluorescenciju imunoglobulina i komplemenata u zoni bazalne membrane u 50% do 80% bolesnika. DIF je odlična metoda za razlikovanje OLP-a od pemfigusa, u kojem nalazi DIF-a pokazuju odlaganje imunoglobulina i komplemenata u međustaničnim prostorima trnastog sloja (30).

6. Terapija deskvamativnog gingivitisa

Prije bilo kakve terapije najvažnije je postaviti pravilnu dijagnozu. Sama terapija ovisi o bolesti koja je u podlozi deskvamativnog gingivitisa i samom liječenju se mora pristupiti s pažnjom i s obzirom prema pacijentu.

Odgovarajuća terapija ovisi o postavljanju pravilne dijagnoze te eliminiranju potencijalnih etioloških faktora.

Gingivitis se jednostavno liječi inicijalnom parodontološkom terapijom – odstranjivanjem lokalnih iritacija i sprječavanjem akumulacije plaka, s tim što ćemo pacijenta instruirati o pravilnom izvođenju intenzivnih oralnohigijenskih postupaka (2).

Kod DG-a takva terapija nema nikakvog učinka, čak dolazi i do pogoršanja kliničke slike, naročito ukoliko je ona bila agresivna. Bolesti o kojima je riječ nisu izravna posljedica infekcije niti akumulacije plaka, već se radi o neinfektivnim mukokutanim poremećajima, čiju kliničku prezentaciju onda nazivamo deskvamativnim gingivitisom (2). Dio parodontologije uključuje dijagnozu i liječenje bolesti parodonta koje nisu povezane s plakom, već s mukokutanim poremećajima (15). Ukoliko postoje oralne lezije, potrebna je suradnja specijalista parodontologa i specijalista oralne medicine, a uz pojavu lezija i na koži, i konzultacije dermatologa (2).

Postoji vrlo malo sustavnih informacija o utjecaju DG-a na početak i /ili progresiju parodontitisa uzrokovanog plakom. Potencijalna interferencija

između lezija DG-a i parodontitisa još nije dovoljno istražena, iako je potrebna visoka razina opreza (88).

Ukoliko se problemu pristupi bez postavljene dijagnoze, stvara se „vitium artis“ (začarani krug) – specijalist parodontolog, koji se najčešće prvi susreće s takvim pacijentima, nije zadovoljan terapijskim uspjehom, već ponavlja zahvat, i to na još agresivniji način i tako se stvara začarani krug u kojem nema poboljšanja nakon terapije.

Potrebno je odgovarajuće liječenje ili pacijenta uputiti na ciljano liječenje. Važno je imati u vidu kako na ova stanja djeluje konvencionalna parodontološka terapija (2).

Akumulirani plak ili kamenac te protetski uzrok su izravni iritansi koji pak ima sinergistički učinak s imunološkom komponentom u smislu razvoja kliničke slike (2).

Terapija poremećaja koji su u podlozi DG-a svodi se na kontrolu lezija i njihovih simptoma i sprječavanju progresije bolesti.

Medikamentozna terapija ovisi o bolesti koja se nalazi u podlozi i o ozbiljnosti bolesti. Lijekovi koji se najčešće koriste u liječenju bolesti povezanih s DG-om su kortikosteroidi, dok se najteži slučajevi liječe retinoidom (2). Noviji su lijekovi, čija se primjena iskušava, ciklosporin, takrolimus i mikofenolat-mofetil.

Tablica 3. Lijekovi koji se koriste u terapiji bolesti povezanih s deskvamativnim gingivitisom. Preuzeto iz American Academy of Periodontology. Oral features of mucocutaneous disorders (position paper). J Periodontol. 2003

Topikalni	Intralezijski	Sistemi
triamcinolon	triamcinolon	prednizon
fluocinonid		azatioprin
klobetazol		ciklofosamid
betametazon		metotreksat
halobetazol		zlato
retinoidi		dapson
takrolimus		ciklosporin

Ova tablica nam pokazuje topikalnu, intralezijsku i sistemska upotrebu lijekova.

U jednoj studiji opisana je upotreba klobetazol propionata u terapijske svrhe liječenja DG-a, ali unutar perioda od tri tjedna klobetazol propionat nije značajnije nadmašio placebo lijek (89). Druga studija, pak, opisuje liječenje DG-a gelom koji sadrži klobetazol propionat, Calendulu officinalis L, pektin i nistatin, koji se stavlja u udlagu te se smatra kako bi mogla biti učinkovita u liječenju DG-a. Ovaj terapijski postupak je prvenstveno pomoć u smanjenju dužine i bolnosti izbijanja simptoma DG-a (90).

Sistemska uporaba kortikosteroida potrebna je zbog bolesti koja leži u podlozi, posebno u slučajevima povezanim s PV, dok je topikalna uporaba najčešća kod lokaliziranih gingivalnih lezija (91-95).

Upotreba okluzivne udlage pokazuje se vrlo korisnom jer sprječava istjecanje masti i omogućuje okluziju između kortikosteroida i lezija (96, 97).

U terapiji sam kliničar mora odvagati koliko kortizonska terapija pomaže, a kolika je opasnost za pacijenta od nepoželjnih pojava (2).

6.1. Terapija oralnog lihena planusa

Terapija slijedi pravac suzbijanja simptoma – potrebno je eliminirati sve potencijalne faktore povezane s OLP-om te eliminirati ili staviti pod kontrolu lokalne iritanse (6).

Najbitnije je pacijentu ublažiti simptome i izliječiti erozivne/ulcerativne lezije (25). Upotreba kortikosteroidnih lijekova je korisna i potrebna te vrlo često uspješna (6). Topikalna je upotreba kortikosteroida visoke potencije, uz nekoliko nepoželjnih pojava najuspješnija iako su se koristili i mnogi drugi lijekovi (98, 99). Oni se apliciraju 3 do 4 puta na dan, i to u adhezivnoj pasti (*Orabase, Stomadhesiv*) sve do remisije ili nestanka simptoma, odnosno 4 do 6 tjedana. Ukoliko se nakon toga vremena simptomi ne povuku, indicirana je ili perilezijska ili kratkotrajna sistemska kortikosteroidna terapija (2).

Klobetazol propionat je najmoćniji od svih topikalnih steroida te djeluje protuupalno, imunosupresivno i antimikotično. Ranije studije pokazale su učinkovitost klobetazol propionata u liječenju OLP-a (100). Na opsežne erozivne lezije OLP-a gingive, tj. deskvamativnog gingivitisa lijek se može nanijeti s pomoću okluzivne udlage. U takvom slučaju liječenja moguća je sustavna resorpcija kortikosteroida i pojava neželjenih reakcija na lijek pa bolesnike treba pomno pratiti i liječiti minimalnom količinom lijeka doziranom prema individualnim potrebama (101).

Upotreba takrolimusa pokazala se uspješnom kod tvrdokornog erozivnog OLP-a (99).

Bolesnici moraju biti svjesni kroničnog tijeka bolesti te moraju češće dolaziti na kontrole i redovito četkati zube mekanim četkicama (2).

6.2. Terapija pemfigusa vulgarisa

Kako je pemfigus vulgaris potencijalno smrtonosna bolest (čiji je mortalitet manji od 10% (102), obavezna je sistemska upotreba umjerenih do visokih doza kortikosteroida (prednizon), samih ili u kombinaciji s topikalnim kortikosteroidima (103-106).

Azatioprin i ostali lijekovi (tzv. *steroid-sparing agents*) koriste se kod tvrdokornih slučajeva (107, 108) pa se na taj način smanjuju komplikacije dugotrajne primjene kortikosteroida (30). Sistemska upotreba lijekova kao što su dapson (109) ili ciklosporin A (110) pokazala se donekle uspješnom. Kod

PV-a otpornog na terapiju kortikosteroidima dokazala se uspješnom i sigurnom intravenska terapija humanim imunoglobulinima (111).

Kod pemfigusa je važno rano postavljanje dijagnoze, a samo liječenje svodi se na ublažavanje simptoma prosječnim do visokim dozama kortikosteroida (sistemski) ili u kombinaciji s topikalnim kortikosteroidima (103-106) te za sada ne postoji niti jedan učinkovit oblik liječenja pemfigusa usne šupljine (30).

6.3. Terapija ožiljkastog ili cikatrizacijskog pemfigoida

S obzirom na benigni tijek ove bolesti u terapiji se često koriste moćni topikalni kortikosteroidi, sami ili u kombinaciji sa sistemskim kortikosteroidnim lijekovima (112).

Najbolji lokalni izbor su fluocinonid 0,05% ili klobetazol propionat 0,05% dvije do tri aplikacije dnevno u adhezivnom mediju (94). Za lezije na gingivi opisane su u svrhu terapije i upotreba udlaga i/ili ljustica kao nosača lijeka (96). Kortikosteroidne kreme stavljaju se u mekane udlage kojima se prekrije gingiva (30).

Dapson, kao antimikrobni lijek s imunosupresivnim djelovanjem, pokazao se obećavajućim (113-115).

Sistemska upotreba nekih drugih lijekova kao što su azatioprin, metotrexat, levamisol, ciklofosamid i mikofenolat mofetil može također biti uspješna u terapiji (116-118).

Neke studije opisale su dobre rezultate s tetraciklinskim derivatima ili u kombinaciji tetraciklina s niacinamidima (119-121).

Važna je i kontrola plaka i lokalnih iritansa kod ovih bolesnika te se to ne smije zanemariti (122).

6.4. Terapija kod ostalih bolesti

Eritematozni lupus

Terapija ovisi o težini bolesti, a oralne i kožne lezije reagiraju na topikalne i intralezijske kortikosteroide s promjenjivim rezultatima (5).

Eksudativni multiformni eritem

Manje lezije mogu biti ograničene i spontano zacijeliti unutar 2 do 6 tjedana (123). Međutim, mogu reagirati i na topikalne kortikosteroide. Veće lezije mogu zahtijevati sistemska upotrebu kortikosteroida (124). Ponekad se upotrebljava i intravenski humani imunoglobulin, i to u visokim dozama (25).

Kronični ulcerativni stomatitis

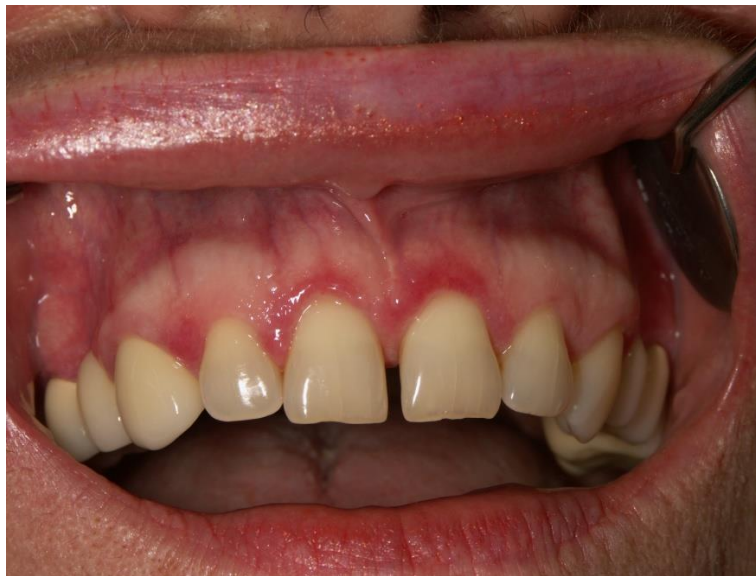S obzirom da je deskvamativni gingivitis vezan uz KUS otporan na terapiju kortikosteroidima, najbolji rezultati postižu se sistemskom upotrebom hidroksiklorokina (125, 126). Iako su opisani i dobri rezultati korištenjem visoko koncentriranih topikalnih kortikosteroida (85).

Bolest presatka protiv primatelja

U ovom slučaju terapija se odnosi na eliminaciju lokalnih iritacija (127) te korištenje imunosupresiva kao što su azatioprin i ciklosporin (128-130).

7. Prikaz slučajeva

Slučaj 1. Pacijentica se javlja na Zavod za oralnu medicinu Stomatološkog fakulteta u Zagrebu zbog bolova gingive u gornjem vestibulumu premolarno lijevo. Pomnim kliničkim oralnim pregledom nalazi se upala s diskretnom lihenoidnom promjenom. Lihenoidne, ali ponešto atipične promjene nalaze se na vestibularnim interdentalnim papilama, ali ne na svima. Na bukalnoj sluznici lijevo nalazi se jedna promjena nalik atrofiji, uz koju je diskretan pojas zrakaste hiperkeratoze. Desna bukalna sluznica je uredna.



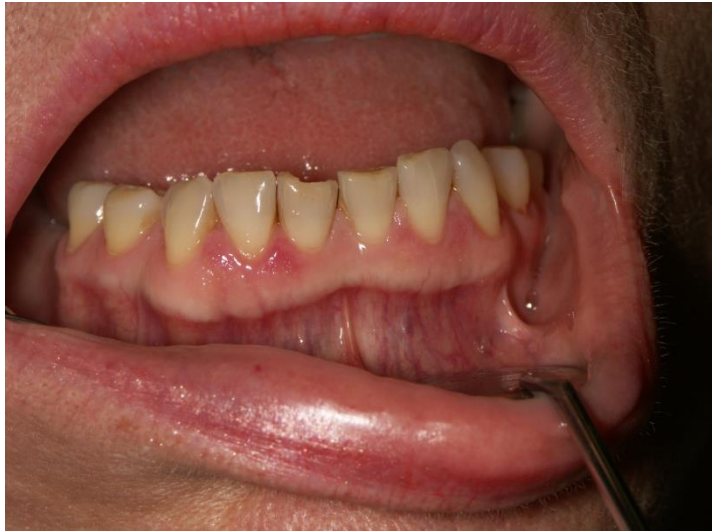Slika 7. Eritematozna marginalna gingiva u prednjem dijelu gornje čeljusti. Preuzeto: prof. dr. sc. Ivan Alajbeg

Zbog nalikovanja OLP-u, ali bez potpuno tipičnih karakteristika, prvo se radi biopsija za patohistološku dijagnostiku te se u lokalnoj anesteziji napravi biopsija na tri mjesta. Uzorak tkiva poslan je i za direktnu imunofluorescenciju jer je potrebno isključiti diskoidni eritematozni lupus.

Pacijentici je odmah ordinirana *Paroex* otopina (za ispiranje usne šupljine) 0,12% i to 2 puta dnevno, 1 žlicu treba razrijediti s 1 žlicom vode te *Beloderm* mast, bolna mjesta treba mazati 3 puta/7 dana, zatim 2 puta sljedećih 7 dana.

Nakon tri tjedna nalazi biopsije nam pokazuju: PHD nalaz govori u prilog OLP-u, dok DIF pretragom bioptata sluznice nisu utvrđeni depoziti imunoglobulina niti komplementa. Pacijentica dolazi redovito na kontrole, jednom do dva puta mjesečno.

Nakon mjesec dana od dolaska na Kliniku oralnim pregledom nalaze se hiperkeratoze na maksilarnoj gingivi, u fronti je prisutan blagi eritem dok se na mandibularnoj gingivi nalaze u fronti granulirane hiperkeratotične promjene bez upale. Tada je ordiniran lokalno *Stomadheziv* mast, 3 puta dnevno treba premazati promjene uz upute da se ne jede ni pije pola sata nakon premazivanja.



Slika 8. Nalaz u fronti donje čeljusti: blagi eritem
Preuzeto: prof. dr. sc. Ivan Alajbeg

Na daljnjim kontrolama, nakon dva mjeseca, klinički je vidljiv izraženiji eritem na gingivi iznad gornje fronte te je u terapiji i dalje propisan lokalno *Stomadheziv*.

Nakon 4 mjeseca od dolaska nalazi se znatno poboljšanje te se oralnim pregledom gingive iznad gornjih centralnih inciziva ne nalazi eritem, odnosno skoro je potpuno nestao.

Na daljnjim mjesečnim kontrolama eritem se javlja od vrlo diskretnog, na gingivi gore lijevo u predjelu molara, do vrlo blagog pogoršanja. Terapija ostaje ista.

Pacijentica se nakon samo tjedan dana od zadnjeg posjeta javlja zbog bolova u području gingive, gore lijevo, pa je u terapiji propisana, sada

lokalno, *Belosept* otopina (3x1 žlicu na pola čaše vode, za ispiranje) i *Beloderm* mast (3x dnevno treba premazati promjene).

Nakon tri tjedna klinički nalaz je znatno bolji, eritem iznad gornjih frontalnih zubi je još uvijek vidljiv, iako diskretan, dok je ostala sluznica uredna. Terapija je i dalje *Belosept* otopina (3x dnevno), ali sad i *Beloderm* orabaza (3x dnevno).

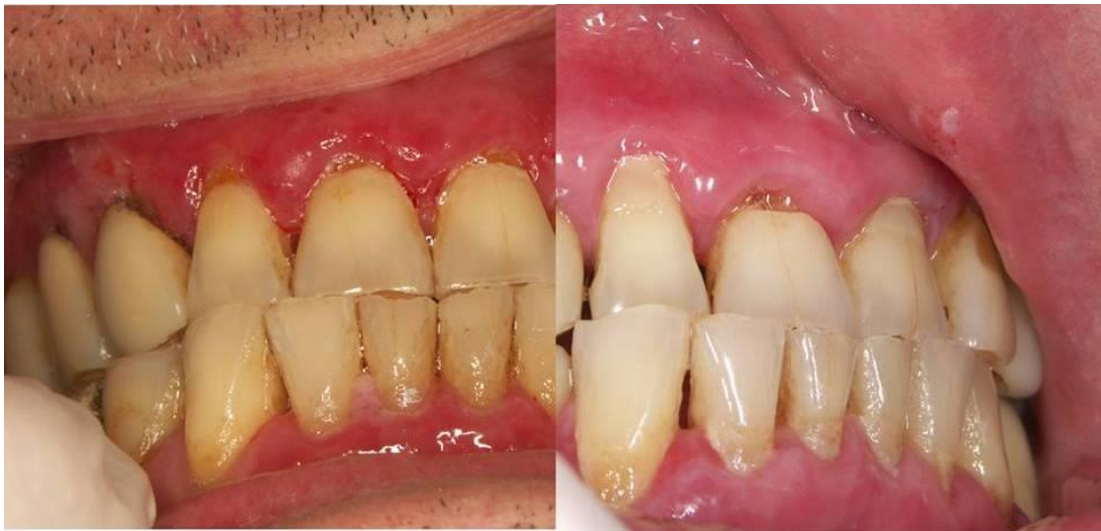Slučaj 2. Pacijent u dobi od 64 godine, dolazi na Zavod za oralnu medicinu u Zagrebu zbog deskvamativnog gingivitisa koji postoji unazad dva i pol mjeseca. Prvo se učini uklanjanje mekih i tvrdih zubnih naslaga u ambulanti te se preporuča medikamentozna terapija, i to lokalno otopina *Corsodyl*, 3x dnevno za ispiranje usta (razrijediti 1 žlicu s 1 dl vode) te *Maxidex* kapi, 3x10 kapi treba promućkati u ustima i ispljunuti.

Nakon sedam dana na kontroli javljaju se nove bule usprkos lokalnoj kortizonskoj terapiji te postoji sumnja na pemfigoid. Potrebna je daljnja dijagnostika te se uzima uzorak za biopsiju na Zavodu za oralnu medicinu i šalje na kliniku za kožne i spolne bolesti KBC-a i Medicinskog fakulteta Sveučilišta u Zagrebu u laboratorij za kliničku imunologiju i serodijagnostiku gdje se radi direktna i indirektna imunofluorescencija: DIF pretragom bioptata utvrđeni su depoziti IgG, C3 i IgA, duž epidermodermalne granice, a IIF pretragom nisu utvrđena cirkulirajuća protutijela pemfigusa niti buloznog pemfigoida. Radi se i pretraga na antidezmoглеinska antitijela DsG3 i DsG1

na Klinici za onkologiju i nuklearnu medicinu Kliničke bolnice „Sestre Milosrdnice“ koja pokazuje rezultate u granicama normale.

Potvrđena je dijagnoza cikatrizacijskog pemfigoida.

U terapiji se lokalno koristi *Beloderm* u orabazi te se njime premazuju lezije 3x dnevno te *Rojazol* gel kroz 14 dana 4x dnevno pola mjerne žlice treba promućkati i progutati. Na daljnjoj kontroli u terapiju se uvodi *Belosalic* krema za premazivanje gingive 3x dnevno i *Rojazol* gel kao i do sada.



Slika 9a. Stanje na gingivi prije terapije. Preuzeto: prof. dr. sc. Ivan Alajbeg

Slika 9b. Stanje na gingivi nakon terapije. Preuzeto: prof. dr. sc. Ivan Alajbeg

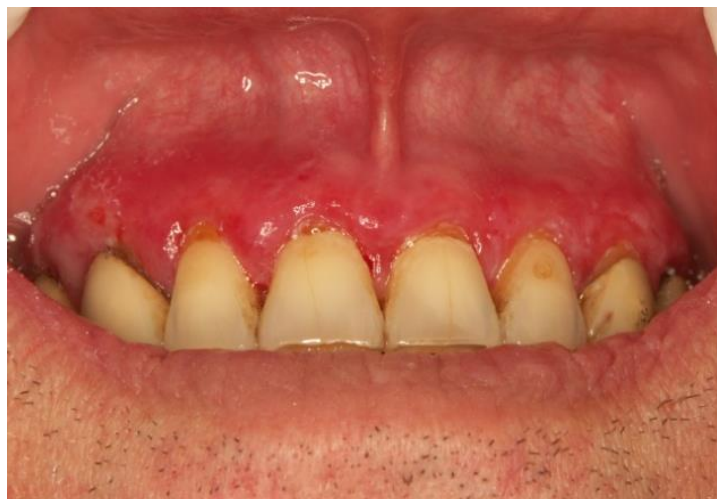Budući da stanje nije poboljšano konzultira se dermatolog te se uvodi sustavna terapija kortikosteroida i to *Decortin* tableta 20mg (ujutro 2 tablete kroz 14 dana). Poslije dva tjedna nalaz je poboljšán te se učini mehaničko čišćenje naslaga, lokalno pacijent koristi i dalje *Beloderm* u orabazi, *Rojazol*

gel (2x dnevno 1 žlica) te *Corsodyl* otopinu za ispiranje usne šupljine, a sistemski i dalje *Decortin* tablete prema preporuci dermatologa.

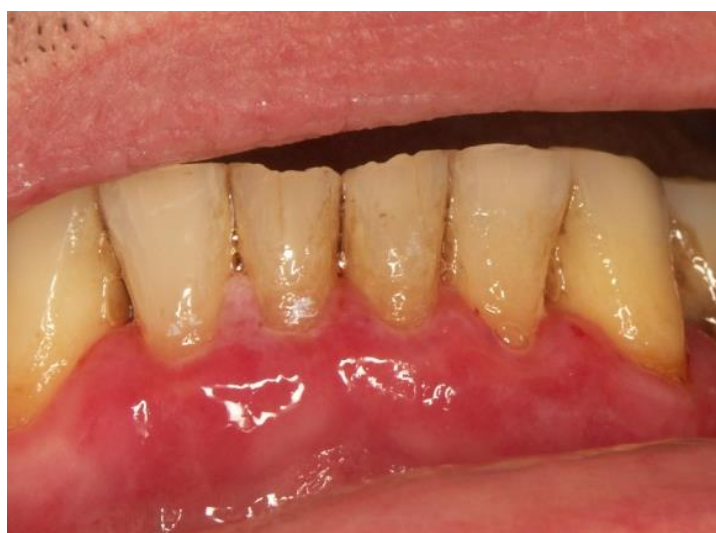Nakon dva tjedna nalazimo deskvamaciju vestibularne i palatinalne gingive i eritem, na gornjoj i donjoj čeljusti, te se intenzivira lokalna i opća terapija: *Decortin* tablete 30 mg, ujutro s *Gastalom*, a lokalno *Beloderm* mast (3x dnevno premazati upaljeno tkivo) i *Rojazol* gel (3x1/3 mjerne žlice promućkati u ustima i progutati).

Na kontroli za 7 dana i dalje je prisutna upala i deskvamacija gingive te poboljšanje značajnijeg razmjera još nije postignuto iako je pacijent već 5 tjedana na sistemskoj kortikosteroidnoj terapiji. Doza *Decortin* tableta vraća se s 30mg ponovno na 40mg dnevno uz nastavak lokalne terapije. Nakon konzultacija s dermatologom nastavlja se sistemska terapija, naravno uz lokalnu.

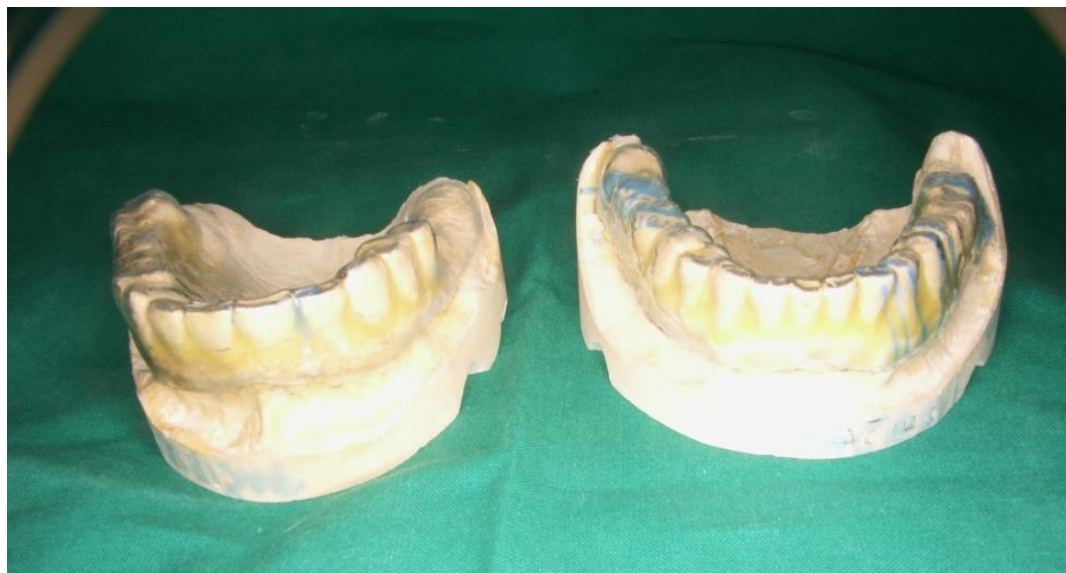Pacijent se ponovno javlja na Zavod za oralnu medicinu Stomatološkog fakulteta u Zagrebu nakon 3 godine. Klinički nalaz: vidljiva eritematozna i edematozna marginalna gingiva lokalizirana na zubima 13 i 14 te se javlja na redovite kontrolne preglede, uz poboljšanja i pogoršanja, da bi na zadnjoj kontroli stanje bilo sljedeće: stacioniran cikatrizacijski pemfigoid, na nekoliko mjesta vidi se lokaliziran eritem gingive, stanje parodonta je zadovoljavajuće i pacijent nije koristio nikakvu terapiju u posljednjih mjesec i pol dana. Ponovna kontrola preporučena je ukoliko se stanje gingive pogorša.



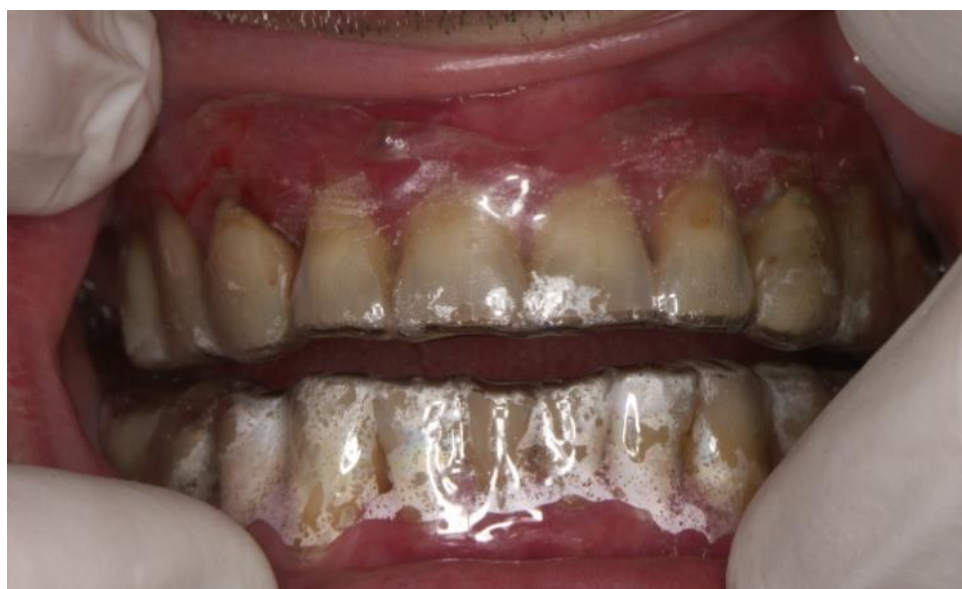Slika 10a. Stanje na gingivi gornje čeljusti.
Preuzeto: prof. dr. sc. Ivan Alajbeg



Slika 10b. Stanje na gingivi donje čeljusti.
Preuzeto: prof. dr. sc. Ivan Alajbeg

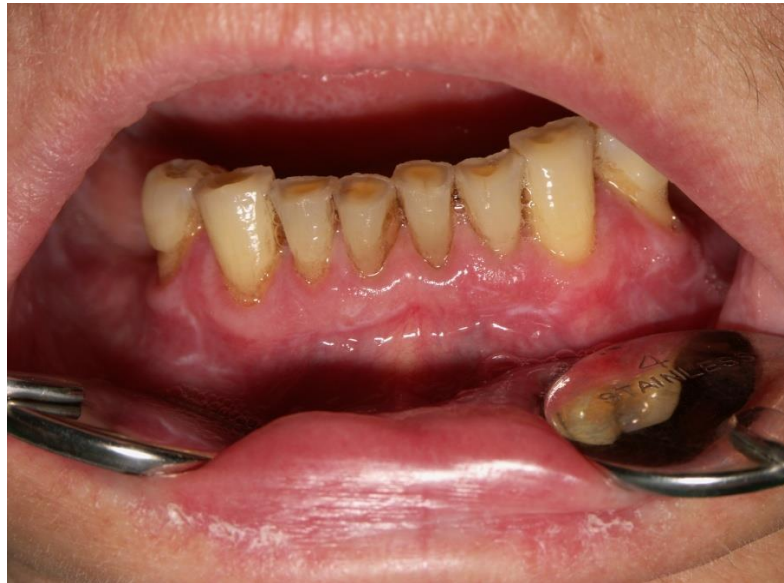

Slika 11. Mekane udlage na sadrenim modelima.
Preuzeto: prof. dr. sc. Ivan Alajbeg



Slika 12. Mekane udlage za lokalnu primjenu lijeka.
Preuzeto: prof. dr. sc. Ivan Alajbeg

Slučaj 3. Pacijentica je upućena na Zavod za oralnu medicinu Stomatološkog fakulteta Sveučilišta u Zagrebu od svog dr. med. dent. zbog promjena na gingivi. Kliničkim pregledom nalazi se vidljiv deskvamativni gingivitis te Wickhamove strije na gingivi i bukalnoj sluznici. Postavljena je dijagnoza OLP – ruber.



Slika 13. Gingivitis i Wickhamove strije vidljive na gingivi.
Preuzeto: prof. dr. sc. Ivan Alajbeg

Također se napravi mikološki bris i KKS. U lokalnoj terapiji koristi se *Beloderm* u orabazi (3x dnevno treba premazati gingivu), *Belosept* otopina (3x dnevno 1 mjericu na 1dl vode za ispiranje usta) i *Maxidex* kapi (3x 5 kapi treba promućkati u ustima i ispljunuti).

Nakon sedam dana klinički nalaz je poboljšán, na bukalnoj sluznici nema upale dok je deskvamativni gingivitis još uvijek vidljiv, naročito na

donjim zubima. U terapiji lokalno: *Beloderm* u orabazi, *Belosept* otopina te je nakon toga kroz 14 dana potrebno koristiti *D panthenol* kapi.

8. Rasprava

Deskvamativni gingivitis nije patološki entitet, nego klinički znak bolesti koju mogu uzrokovati mukozne imunološke bolesti (2).

Napredovanje u znanju i kliničkoj praksi, uključujući i bolje razumijevanje patogeneze deskvamativnog gingivitisa povezanog s imunološkim poremećajima te poboljšana imunološka evaluacija, moglo bi doprinijeti smanjenju broja slučajeva koji su klasificirani kao idiopatski u preciznije dijagnoze.

Možemo vidjeti i odnos različitih autoimunih bolesti koje imaju istu ili sličnu manifestaciju usprkos različitim etiopatogenetskim mehanizmima.

Svi autori slažu se da je najbitnija pravovremena i točna dijagnoza te da veća svjesnost u doktora dentalne medicine i dermatologa može pomoći pacijentu i time boljoj kakvoći života (132).

9. Zaključak

Deskvamativni gingivitis je klinička manifestacija imunoloških oralnih bolesti. Polimorfna klinička prezentacija sa sličnim histološkim značajkama otežava dijagnozu između različitih mukokutanih imunoloških bolesti. DIF je zlatni standard u dijagnostici bolesti koje se očituju deskvamativnim gingivitisom.

DG je obično rezultat upalnih procesa koji uzrokuju epitelno odvajanje od temeljnog vezivnog tkiva u oralnoj mastikatornoj sluznici. Pravilna dijagnoza bolesti koja leži u podlozi kod pacijenata s DG-om zahtijeva pomno kliničko praćenje, detaljnu povijest bolesti, biopsiju i histopatološki pregled uzorka tkiva te specijalizirane testove kao što su direktna i indirektna imunofluorescencija.

Terapija DG-a sastoji se od liječenja osnovne imunološke bolesti, a to su prvenstveno OLP, PV i MMP, te se najčešće koriste imunosupresivni lijekovi kao što su kortikosteroidi. Eliminacija lokalnih iritansa plaka i kamenca može značajno unaprijediti ishod liječenja.

Velik izazov današnje oralne medicine je liječenje gingivnih manifestacija poznatih kao deskvamativni gingivitis, a u čijoj podlozi leže autoimune i upalne mukokutane bolesti s obzirom da većina njih ima kroničan tijek.

Pravilna dijagnoza i rani početak terapije daju najbolje rezultate.

10. Sažetak

Deskvamativni gingivitis (DG) je deskriptivni termin koji se koristi za opisivanje epitelne deskvamacije, eritema, erozija i/ili vezikulobuloznih lezija gingive.

DG je povezan s nekoliko mukokutanih poremećaja i sistemskih stanja koja imaju lošu prognozu i visoki morbiditet. Međutim, ne postoje jasni podaci u pogledu frekvencije povezanosti ovih bolesti.

Oralni lihen planus, pemfigus vulgaris i cikatrizacijski pemfigoid odgovorni su za većinu slučajeva DG-a. Moraju se uzeti u obzir i drugi poremećaji poput: eksudativni multififormni eritem, eritematozni lupus, bolest presatka protiv primatelja, kronični ulcerativni stomatitis, linearna IgA bolest, herpetiformni dermatitis, bulozna epidermoliza acquisita, gingivitis izazvan lijekovima i psorijaza.

Često su potrebna točna klinička, histološka i imunološka istraživanja da bi se diferenciralo između poremećaja povezanih s DG-om, moglo omogućiti adekvatnu terapiju i poboljšati prognoze pacijenta.

Vrlo je važna svjesnost ovog rijetkog kliničkog entiteta kako bismo razlikovali deskvamativni ginivitis od gingivitisa uzrokovanog plakom. Gingivitis uzrokovan plakom je vrlo uobičajeno stanje, koje lako prepoznaju i svakodnevno tretiraju doktori dentalne medicine.

Rano prepoznavanje ovih lezija može spriječiti zakašnelu dijagnozu i neprikladnu terapiju potencijalno ozbiljnih oralnih i dermatoloških bolesti.

11. Summary

Desquamative gingivitis as differential diagnosis of immunological oral diseases

Desquamative gingivitis (DG) is a descriptive term used to indicate epithelial desquamation, erythema, erosions, and/or vesiculobullous lesions of the gingiva.

DG is commonly associated with several mucocutaneous disorders and systemic conditions that may carry a poor prognosis and high morbidity. However, there are no clear data concerning the frequency of these disease associations.

Oral lichen planus, pemphigus vulgaris and mucous membrane pemphigoid are responsible for the majority of cases of DG. In addition, other uncommon disorders should be considered, such as erythema exudativum multiforme, lupus erythematosus, graft versus host disease, chronic ulcerative stomatitis, linear immunoglobulin (Ig) A disease, dermatitis herpetiformis, epidermolysis bullosa acquisita, drug induced DG and psoriasis.

Accurate clinical, histological and immunological investigations are often required to differentiate among DG-associated disorders, provide adequate therapy and improve the prognosis of patients.

It is important to be aware of this rare clinical entity so as to distinguish DG from plaque induced gingivitis. Plaque induced gingivitis is an extremely common condition, easily recognized and treated by the dental practitioner.

An early recognition of these lesions may prevent delayed diagnosis and inappropriate treatment of potentially serious dermatological diseases.

12. Literatura

1. Laskaris G. Atlas oralnih bolesti. Prvo hrvatsko izdanje. Jastrebarsko: Naklada Slap; 2005.
2. Alajbeg I, Alajbeg IZ. Deskvamativni gingivitis: parodontna lezija kao posljedica imunoloških mukokutanih bolesti. *Medix*. 2002; 8:119 – 20.
3. Prinz H. Chronic diffuse desquamative gingivitis. *Dental Cosmos*. 1932; 74:332 – 3.
4. Lo Russo L, Fierro G, Guiglia R, Compilato D, Testa NF, Lo Muzio L, et al. Epidemiology of desquamative gingivitis: evaluation of 125 patients and review of the literature. *Int J Dermatol*. 2009; 48:1049 – 52.
5. Glickman I, Smulow J. Chronic desquamative gingivitis: It's nature and treatment. *J Periodontol*. 1964; 35:397 – 405.
6. American Academy of Periodontology. Oral features of mucocutaneous disorders (position paper). *J Periodontol*. 2003; 74:1545 – 56.
7. Nisengard RJ, Rogers RS. Desquamative gingivitis. In: Beutner EH, Chorzelski TP, Kumar V, editors. *Immunopathology of the skin*, 3rd ed. New York, Churchill Livingstone, 1987.
8. Scully C, Porter SR. The clinical spectrum of desquamative gingivitis. *Semin Cutan Med Surg*. 1997; 16:308 – 13.

9. Sklavounou A, Laskaris G. Frequency of desquamative gingivitis in skin diseases. *Oral Surg Oral Med Oral Pathol.* 1983; 56:141 – 4.
10. Markopoulos AK, Antoniadis D, Papanayotou P, Trigonidis G. desquamative gingivitis. A clinical, histopathologic, and immunologic study. *Quintessence Int.* 1996; 27:763 – 7.
11. Yih WT, Maier T, Kratochvil FJ, Zieper MB. Analysis of desquamative gingivitis using direct immunofluorescence in conjunction with histology. *J Periodontol.* 1998; 69:678 – 85.
12. Sollecito TP, Greenberg MS. Plasma cell gingivitis. Report of two cases. *Oral Surg Oral Med Oral Pathol.* 1992; 73:690 – 3.
13. Macleod RI, Ellis JE. Plasma cell gingivitis related to the use of herbal toothpaste. *Br Dent J.* 1989;166:375 – 6.
14. Staines KS, Felix DH, Forsyth A. Desquamative gingivitis, sole manifestation of tosylamide/formaldehyde resin allergy. *Contact Dermatitis.* 1998; 39:90.
15. Wray D. Pytostomatitis vegetans. *Br Dent J.* 1984; 157:316 – 8.
16. Jones LE, Dolby AE. Desquamative gingivitis associated with psoriasis. *J Periodontol.* 1972;43:357.
17. Porter SR, Scully C, Midda M, Eveson JW. Adult linear immunoglobulin A disease manifesting as desquamative gingivitis. *Oral Surg Oral Med Oral Pathol.* 1990; 70:450 – 3.

18. Church LF, Schosser RH. Chronic ulcerative stomatitis associated with stratified epithelial specific antinuclear antibodies. *Oral Surg Oral Med Oral Pathol.* 1992; 73:579 – 82.
19. Sirois DA, Fatahzadeh M, Roth R, Ettl D. Diagnostic patterns and delays in pemphigus vulgaris: experience with 99 patients. *Arch Dermatol.* 2000;136:1569 – 70.
20. Rees TD. Vesiculo-ulcerative diseases and periodontal practice. *J Periodontol.* 1995; 66:747 – 8.
21. Lily JP, Spivey JD, Fotos PG. Benign mucous membrane pemphigoid with advanced periodontal involvement: Diagnosis and therapy. *J Periodontol.* 1995; 66:737 – 41.
22. Navarro CM, Sposto MR, Onofre MA, Scully C. Gingival lesions diagnosed as pemphigus vulgaris in an adolescent. Case report. *J Periodontol.* 1999; 70:808 – 12.
23. Popova C, Doseva V, Kotsilkov K. Desquamative gingivitis as a symptom of different mucocutaneous disorders. *Journal of IMAB.* 2007; 2:31– 3.
24. Robinson NA, Wray D. Desquamative gingivitis: A sign of mucocutaneous disorders – a review. *Aust Dent J.* 2003; 48:206 – 11.
25. Lo Russo L, Fedele S, Guiglia R, Ciavarella D, Lo Muzio L, Gallo P, et al. Diagnostic pathways and clinical significance of desquamative gingivitis. *J Periodontol.* 2008; 79:42 – 4.

26. Ariyawardana A, Tilakaratne WM, Dissanayake M, Vitanaarachchin N, Basnayake LK, Sitheekque MA, et al. Oral pemfigus vulgaris in children and adolescents: a review of the literature and a case report. *Int J Paediatr Dent.* 2005; 15:287 – 93.
27. Sklavounou A, Laskaris G. Childhood cicatricial pemfigoid with exclusive involvement. *Int J Oral Maxillofac Surg.* 1990; 19:197 – 9.
28. Laeijendecker R, Van Joost T, Tank B, Oranje AP, Neumann H. Oral lihen planus in childhood. *Pediatr Dermatol.* 2005; 22:299 – 304.
29. Roche C, Field EA. Benign mucous membrane pemfigoid presenting as desquamative gingivitis in a 14-year-old child. *Int J Paediatr Dent.* 1997; 7:31– 4.
30. Greenberg MS, Glick M. *Burketova Oralna medicina. Dijagnoza i liječenje. Deseto izdanje. Zagreb: Medicinska naklada; 2006.*
31. Vaillant L, Chauchaix-Barthes S, Huttenberger B, Arbeille B, Machet M, Jan V, et al. Chronic desquamative gingivitis syndrome: retrospective analysis of 33 cases. *Ann Dermatol Venereol.* 2000; 127:381 – 7.
32. Yih WY, Richardson L, Kratochvil FJ, Avera SP, Zieper MB. Expression of estrogen receptor in desquamative gingivitis. *J Periodontol.* 2000; 71:482 – 7.
33. Rogers IIIrd RS, Sheridan PJ, Nightingale SH. Desquamative gingivitis: clinical, histopathologic, immunopathologic and therapeutic observations. *J Am Acad Dermatol.* 1982; 7:729 – 35.

34. Laskaris G, Sklavounou A, Stratigos J. Bullous pemfigoid, cicatricial pemfigoid and pemfigus vulgaris. A comparative clinical survey of 278 cases. *Oral Surg Oral Med Oral Pathol.* 1982; 54:6566 – 2.

35. Nisengard RJ, Neiders M. Desquamative lesions of the gingiva. *J Periodontol.* 1981; 52:500 – 10.

36. McCarthy M, McCarthy PL, Shklar G. Chronic desquamative gingivitis: a reconsideration. *Oral Surg.* 1960;13:1300 – 13.

37. Simpson HE. The age and sex incidence and anatomical distribution of oral leukoplakia and lihen planus. *Br J Dermatol.* 1957; 69:178 – 80.

38. Mollaoglu N. Oral lihen planus: a review. *Br J Oral Maxillofac Surg.* 2000; 38:370 – 7.

39. Nanda A, Al-Ajmi HS, Al-Sabah H, Al-Hasawi F, Alsaleh QA. Childhood lihen planus: A report of 23 cases. *Pediatr Dermatol.* 2001;18:1 – 4.

40. Alam F, Hamburger J. Oral mucosal lihen planus in children. *Int J Paediatr Dent.* 2001;11:209 – 14.

41. Eisen D. The evaluation of cutaneous, genital, scalp, nail, esophageal and ocular involvement in patients with oral lihen planus. *Oral Surg Oral Med Oral Pathol Oral Radiol Endod.* 1999; 88:431 – 36.

42. Abraham SC, Ravich WJ, Anhalt GJ, Yardley JH, Wu T. Esophageal lihen planus: Case report and review of the literature. *Am J Surg Pathol.* 2000; 24:1678 – 82.

43. Sousa FACG, Rosa LEB. Oral lihen planus: clinical and histopathological considerations. *Braz J Otorhinolaryngol.* 2008;74:284 – 92.
44. Eisen D. The clinical features, malignant potential and systemic associations of oral lihen planus: a study of 723 patients. *J Am Acad Dermatol.* 2002; 46:207 – 14.
45. Edwards PC, Kelsch R. Oral lihen planus: clinical presentation and management. *J Can Dent Assoc.* 2002; 68:494 – 9.
46. Neville BW, Dann DD, Allen CM, Bouquet JE. *Patologia oral & maxilofacial*, 2nd ed. Rio de Janeiro: Guanabara Kooga; 2004.
47. Williams DM. Vesiculobullous mucocutaneous disease: pemfigus vulgaris. *J Oral Pathol Med.* 1989; 18:544.
48. Gilmore HK. Early detection of pemfigus vulgaris. *Oral Surg.* 1978; 46:641.
49. Lamey PJ, Rees TD, Binnie WH, Wright JM, Rankin KV, Simpson NB. Oral presentation of pemfigus vulgaris and it's response to systemic steroid therapy. *Oral Surg.* 1992; 74:54.
50. Korman NJ. Bullous pemfigoid: the latest in diagnosis, prognosis and therapy. *Arch Dermatol.* 1998; 134:1137 – 41.
51. Cheng YS, Rees TD, Wright JM, Plemons JM. Childhood oral pemfigoid: A case report and review of the literature. *J Oral Pathol Med.* 2001; 30:372 – 7.

52. Hardy KM, Perry HO, Pingree GC, Kirby TJ. Benign mucous membrane pemfigoid. *Archg Dermatol.* 1971; 104:467 – 75.

53. Shklar G, McCarthy PL. Oral lesions of mucous membrane pemfigoid. A study of 85 cases. *Arch Otolaryngol.* 1971; 3:354 – 64.

54. Cole WC, Leicht S, Byrd Jr RP, Roy TM. Cicatricial pemfigoid with an upper airway lesion. *Tenn Med.* 2000; 93:99 – 101.

55. Stallmach A, Weg-Remers S, Moser C, Bonkoff H, Feifel G, Zeitz M. Esophageal involvement in cicatricial pemfigoid. *Endoscopy.* 1998; 30: 657 – 61.

56. Farrell AM, Kirtschig G, Dalziel KL, Allen J, Dootson G, Edwards S, et al. Childhood vulval pemfigoid: a clinical and immunopathological study of five patients. *Br J Dermatol.* 1999; 140:308 – 12.

57. Foster CS, Ahmed AR. Intravenous immunoglobulin therapy for ocular cicatricial pemfigoid: A preliminary study. *Ophtalmology.* 1999; 106: 2136 – 43.

58. Sallout H, Anhalt GJ, Al-Kawas FH. Mucous membrane pemfigoid presenting with isolated esophageal involvement: A case report. *Gastrointest Endosc.* 2000; 52:429 – 33.

59. Ramlogan D, Coulsom IH, McGeorge A. Cicatricial pemfigoid: A diagnostic problem for the urologist. *J Royal Coll Surg Edinb.* 2000; 45: 62–3.

60. Scott JE, Ahmed AR. The blistering diseases. *Med Clin North Am.* 1998; 82:1239 – 83.
61. Scully C, Carrozzo M, Gandolfo S, Puiatti P, Monteil R. Update on mucous membrane pemfigoid. *Oral Surg Oral Med Oral Pathol Oral Radiol Endod.* 1999; 88:56 – 68.
62. Silverman Jr S, Gorsky M, Lozada-Nur F, Liu A. Oral mucous membrane pemfigoid. A study of sixty-five patients. *Oral Surg Oral Med Oral Pathol.* 1986; 61:233 – 7.
63. Condeemi JJ. The autoimmune diseases. *JAMA.* 1987; 258:2920 – 9.
64. Meyer U, Kleinheinz J, Handschel J, Kruse-Losler B, Weingart D, Joos U. Oral findings in three different groups of immunocompromised patients. *J Oral Pathol Med.* 2000; 29:153 – 8.
65. Meyer U, Kleinheinz J, Gaubitz M, Schulz M, Weingart D, Joos U. Oral manifestations in patient with systemic lupus erythematosus. *Mund Kiefer Gesichtschir.* 1997; 1:90 – 4.
66. Jorizzo JL, Salisbury PL, Rogers RS, Goldsmith SM, Shar GG, Callen JP, et al. Oral lesions in systemic lupus erythematosus. Do ulcerative lesions represent a necrotizing vasculitis? *J Am Acad Dermatol.* 1992; 27:389 – 94.
67. Fraser NG, Kerr NW, Donald D. Oral lesions in dermatitis herpetiformis. *Br J Dermatol.* 1973; 89:439 – 50.

68. Nisengard RJ, Chorzelski T, Maciejowska E, Kryst L. Dermatitis herpetiformis: IgA deposits in gingiva, buccal mucosa and skin. *Oral Surg.* 1982; 54:22 – 5.
69. Jaremko WM, Beutner EH, Kumar V, Kippeng H, Condry P, Zeid MY, et al. Chronic ulcerative stomatitis associated with a specific immunologic marker. *J Am Acad Dermatol.* 1990; 22:215 – 20.
70. Chorzelski TP. Chronic ulcerative stomatitis (CUS): A new disease entity with a specific immunological marker (SES-ANA). *Przegl Dermatol.* 1990; 77:229 – 32.
71. Beutner EH, Chorzelski TP, Parodi A, Schosser R, Guin J, Cardo PP, et al. Ten cases of chronic ulcerative stomatitis with stratified epithelium-specific antinuclear antibody. *J Am Acad Dermatol.* 1991; 24:781 – 2.
72. Church LF, Schosser RH. Chronic ulcerative stomatitis associated with stratified epithelium specific antinuclear antibody. A case report of a newly described disease entity. *Oral Surg Oral Med Oral Pathol.* 1992; 73:579 – 82.
73. Zhu JF, Kaminski MJ, Pulitzer DR, Hu J, Thomas HF. Psoriasis: Pathophysiology and oral manifestations. *Oral Dis.* 1996; 2:135 – 44.
74. Richardson LJ, Kratochvil FJ, Zieper MB. Unusual palatal presentation of oral psoriasis. *J Can Dent Assoc.* 2000; 66:80 – 2.

75. Matarasso S, Vaia E, Fusco A, Riccitiello F, Nicolo M. Desquamative gingivitis: Etiopathogenetic and clinical assessment. *Minerva Stomatol.* 1989; 38:359 – 68.
76. Younai FS, Phelan JA. Oral mucositis with features of psoriasis: Report of a case and review of the literature. *Oral Surg Oral Med Oral Pathol Oral Radiol Endod.* 1997; 84:61 – 7.
77. Eisen D, Essell J, Broun ER. Oral cavity complications of bone marrow transplantation. *Semin Cutan Med Surg.* 1997; 16:265 – 72.
78. Nicolatou-Galitis O, Kitra V, Van Vliet-Constantinidou C, Peristeri J, Goussetis E, Petropoulos D, et al. The oral manifestations of chronic graft-versus-host disease (cGVHD) in paediatric allogenic bone marrow transplant. *J Oral Pathol Med.* 2001; 30:148 – 53.
79. Hiroki A, Nakamura S, Shinohara M, Oka M. Significance of oral examination in chronic graft-versus-host disease. *J Oral Pathol Med.* 1994; 23:209 – 15.
80. Nakamura S, Hiroki A, Shinohara M, Gondo H, Ohyama Y, Mouri T, et al. Oral involvement in chronic graft-versus-host disease after allogeneic bone marrow transplantation. *Oral Surg Oral Med Oral Pathol Oral Radiol Endod.* 1996; 82:556 – 63.
81. Eggleston TI, Ziccardi VB, Lumerman H. Graft-versus-host disease. Case report and discussion. *Oral Surg Oral Med Oral Pathol Oral Radiol Endod.* 1998; 86:692 – 6.

82. Holmstrup P. Non-plaque-induced gingival lesions. *Ann Periodontol.* 1999; 4:20 – 31.
83. Majorana A, Schubert MM, Porta F, Ugazio AG, Sapelli PL. Oral complications of pediatric hematopoietic cell transplantation: Diagnosis and management. *Support Care Cancer.* 2000; 8:353 – 65.
84. McCartan BE, McCreary CE. Oral lichenoid drug eruptions. *Oral Dis.* 1997; 3:58 – 63.
85. Rinaggio J, Neiders ME, Aguirre A, Kumar V. Using immunofluorescence in the diagnosis of chronic ulcerative lesions of the oral mucosa. *Compend Contin Educ Dent.* 1999; 20:943 – 60.
86. Sirois D, Leigh JE, Sollecito TP. Oral pemphigus vulgaris preceding cutaneous lesions: Recognition and diagnosis. *J Am Dent Assoc.* 2000; 131:1156 – 60.
87. Laskaris G, Demetrios N, Angelopoulos A. Immunofluorescent studies in desquamative gingivitis. *J Oral Pathol.* 1981; 10:398 – 407.
88. Lo Russo L, Guiglia R, Pizzo G, Fierro G, Ciavarella D, Lo Muzio L, et al. Effect of desquamative gingivitis on periodontal status: a pilot study. *Oral Diseases.* 2010; 16:102 – 7.
89. Motta ACF, Domaneschi C, Komesu MC, Souza CS, Aoki V, Migliari DA. Double-blind, crossover, placebo-controlled clinical trial with klobetazol propionat in desquamative gingivitis. *Braz Dent J.* 2009; 20:231 – 6.

90. Machado MAN, Contar CMM, Brustolim JA, Candido L, Azevedo-Alanis LR, Gregio AMT, et al. Management of two cases of desquamative gingivitis with klobetazol and calendula officinalis gel. Biomed Pap Med Fac Univ Palacky Olomouc Czech Repub. 2010; 154:335 – 8.

91. Endo H, Rees TD, Hallmon WW, Kuyama K, Nakadai M, Kato T, et al. Disease progression from mucosal to mucocutaneous involvement in a patient with desquamative gingivitis associated with pemfigus vulgaris. J Periodontol. 2008; 79:369 – 75.

92. Lo Muzio L, Della Valle A, Mignona MD, Pannone G, Bucci P, Bucci E, et al. The treatment of oral aphthous ulceration or erosive lihen planus with topical klobetazol propionat in three preparations: a clinical and pilot study on 54 patients. J Oral Pathol Med. 2001; 30:611 – 7.

93. Lozada-Nur F, Huang MZ. Open preliminary clinical trial of clobeatsol propionat in adhesive paste for treatment of chronic oral vesiculoerosive diseases. Oral Surg Oral Med Oral Pathol.1991; 71:283 – 7.

94. Lozada-Nur F, Miranda C, Maliksi R. Double-blind clinical trial of 0,05% klobetazol propionat ointment in orobase and 0,05% fluocinonide ointment in orabase in the treatment of patients with oral vesiculoerosive diseases. Oral Surg Oral Med Oral Pathol. 1994; 77:598 – 604.

95. Gonzalez-Moles MA, Scully C. Vesiculo-erosive oral mucosal disease – management with topical corticosteroids: Fundamental principles and specific agents available. J Dent Res. 2005; 84:294 – 301.

96. Gonzalez-Moles MA, Ruiz-Avila I, Rodriguez-Archilla A, Morales-Garcia P, Mesa- Aguado F, Bascones-Martinez A, et al. Treatment of severe erosive gingival lesions by topical application of klobetazol propionat in custom trays. *Oral Surg Oral Pathol Oral Radiol Endod.* 2003; 95:688 – 92.
97. Motta ACF, Komesu MC, Grisi MFM, Souza Cs, Roselino AMF, Migliari DA. Topical corticosteroid for the treatment of gingival manifestations of vesicobullous autoimmune diseases. *An Bras Dermatol.* 2006; 81:283 – 4.
98. Carozzo M, Gandolfo S. The management of oral lihen planus. *Oral Dis.* 1999; 5:196 – 205.
99. Shichinohe R, Shibaki A, Nishie W, Tateishi Y, Shimizu H. Successful treatment of severe recalcitrant erosive oral lihen planus with topical tacrolimus. *J Eur Acad Dermatol Venereol.* 2006; 20:66 – 8.
100. Corrocher G, Di Lorenzo G, Martinelli N, Mansueto P, Biasi D, Nocini PF, et al. Comparative effect of tacrolimus 0,1% ointment and klobetazol 0,05% ointment in patients with oral lihen planus. *J Clin Periodontol.* 2008; 35:244 – 9.
101. Plemons JM, Rees TD, Zachariah NY. Absorption of a topical steroid and evaluation of adrenal suppression in patients with erosive lihen planus. *Oral Surg Oral Med Oral Pathol.* 1990; 69:688 – 93.
102. Black M, Mignogna MD, Scully C. Number II. Pemfigus vulgaris. *Oral Dis.* 2005; 11:119 – 30.

103. Mashkilleyson N, Mashkilleyson AL. Mucous membrane manifestations of pemfigus vulgaris. *Acta Derm Venereol.* 1988; 68:413 – 21.

104. Corell AW, Schott TR. Multiple, painful vesiculoulcerative lesions in the oral mucosa. *J Am Dent Assoc.* 1985; 110:765 – 6.

105. Ferguson CD, Taybos GM. Diagnosis and treatment of pemfigus. *Quintessence Int.* 1985; 7:473 – 6.

106. Lamey PJ, Rees TD, Wright JM, Simpson NB. Oral presentation of pemfigus vulgaris and its response to systemic steroid therapy. *Oral Surg Oral Med Oral Pathol.* 1992; 74:54 – 7.

107. Korman NJ. New immunomodulating drugs in autoimmune blistering disease. *Dermatol Clin.* 2001; 19:637 – 48.

108. Mignona MD, Lo Muzio L, Mignogna RE, Carbone R, Ruoppo E, Bucci E. Oral pemfigus: Long-term behavior and clinical response to treatment with deflazacort in sixteen cases. *J Oral Pathol Med.* 2000; 29:145 – 52.

109. Basset N, Guillot B, Michel B, Meynadier J, Guilhou JJ. Dapsone as initial treatment in superficial pemfigus. Report of nine cases. *Arch Dermatol.* 1987; 123:783 – 5.

110. Page EH, Wexler DM, Guenther LC. Cyclosporin A. *J Am Dermatopathol.* 1986; 14:785 – 91.

111. Yeh SW, Sami N, Ahmed RA. Treatment of pemfigus vulgaris: Current and emerging options. *Am J Clin Dermatol.* 2005; 6:327 – 42.

112. Lamey PJ, Rees TD, Binnie WH, Rankin KV. Mucous membrane pemfigoid - treatment experience at two institutions. *Oral Surg Oral Med Oral Pathol.* 1992; 74:50 – 3.
113. Rogers IIIrd RS, Seehafer JR, Perry HO. Treatment of cicatricial (benign mucous membrane) pemfigoid with dapsone. *J Am Acad Dermatol.* 1982; 6:215 – 23.
114. Ciarrocca KN, Greenberg MS. A retrospective study of the management of oral mucous membrane pemfigoid with dapsone. *Oral Surg Oral Med Oral Pathol Oral Radiol Endod.* 1999; 88:159 – 63.
115. Rogers RS, Mehregan DA. Dapsone therapy of cicatricial pemfigoid. *Semin Dermatol.* 1988; 7:201 – 5.
116. Lever WF. Pemfigus and pemfigoid. A review of the advances made since 1964. *Am J Dermatopathol.* 1979; 1:2 – 32.
117. Gorlin RJ. Vesiculo-bullous lesions. *Gerodontics.* 1985; 1:105 – 7.
118. Lu SY, Chen WJ, Eng HL. Response to levamisole and low-dose prednisolone in 41 patients with chronic oral ulcers: A 3-year open clinical trial and follow-up study. *Oral Surg Oral Med Oral Pathol Oral Radiol Endod.* 1998; 86:438 – 45.
119. Thornfeldt CR, Menkes AW. Bullous pemfigoid controlled by tetracycline. *J Am Acad Dermatol.* 1987; 16:305 – 10.

120. Kreyden OP, Borradori L, Trueb RM, Burg G, Nestle FO. Successful therapy with tetracycline and nicotinamide in cicatricial pemfigoid. *Hautarzt*. 2001; 52:247 – 50.

121. Reiche L, Wojnarowska F, Mallon E. Combination therapy with nicotinamide and tetracycline for cicatricial pemfigoid: Further support for its efficacy. *Clin Exp Dermatol*. 1998; 23:254 – 7.

122. Damoulis PD, Gagari E. Combined treatment of periodontal disease and benign mucous membrane pemfigoid. Case report with 8 years maintenance. *J Periodontol*. 2000; 71:1620 – 9.

123. Farthing P, Bagan JV, Scully C. Mucosal Disease series. Number IV. Erythema multiforme. *Oral Dis*. 2005; 11:261 – 7.

124. Katz J, Livneh A, Shemer J, Danon YL, Peretz B. Herpes simplex-associated erythema multiforme (HAEM): A clinical therapeutic dilemma. *Pediate Dent*. 1999; 21:359 – 62.

125. Worle B, Wollenberg A, Schaller M, Kunzelmann KH, Plewig G, Meurer M. Chronic Ulcerative stomatitis. *Br J Dermatol*. 1997; 137:262 – 5.

126. Chorzelski TP, Olszewska M, Jarzabek-Chorzelski M, Jablonska S. Is chronic ulcerative stomatitis an entity? Clinical and immunological findings in 18 cases. *Eur J Dermatol*. 1998; 8:261 – 5.

127. Curtis JW, Caughman GB. An apparent unusual relationship between rampant caries and oral mucosal manifestations of chronic graft-versus-host disease. *Oral Surg Oral Med Oral Pathol.* 1994; 78:267 – 72.

128. Epstein JB, Reese DE. Topical cyclosporin a for treatment of oral chronic graft-versus-host disease. *Bone Marrow Transplant.* 1994; 13:81 – 6.

129. Epstein JB, Nantel S, Sheoltch SM. Topical azathioprine in the combined treatment of chronic oral graft-versus-host disease. *Bone Marrow Transplant.* 2000; 25:683 – 7.

130. Epstein JB, Gorsky M, Epstein MS, Nantel S. Topical azathioprine in the treatment of immune-mediated chronic oral inflammatory conditions: A series of cases. *Oral Surg Oral Med Oral Pathol Oral Radiol Endod.* 2001; 91:56 – 61.

131. Saito A, Makiishi T. Chronic desquamative gingivitis and oral health-related quality of life. *J Dermatol Case Rep.* 2009; 3:47 – 9.

13. Životopis

Nives Romana Beketić Lušić, dr. med. dent, rođena je 9. kolovoza 1971. godine u Zagrebu. Zdravstveni obrazovni centar – smjer zdravstveni tehničar laboratorijskog smjera završava 1990. godine. Iste godine upisuje Stomatološki fakultet Sveučilišta u Zagrebu, na kojem je diplomirala 18. prosinca 1995. godine. Od siječnja 1996. do siječnja 1997. obavljala je pripravnički staž u Domu zdravlja Novi Zagreb te 7. veljače 1997. uspješno položila državni ispit. Od siječnja 1997. pa sve do prosinca 2011. godine radi u Privatnoj stomatološkoj ordinaciji Josip Beketić, dr. stom. u Zagrebu da bi od siječnja 2012. počela s radom u njezinoj Privatnoj ordinaciji dentalne medicine u Zagrebu. Članica je Hrvatske komore dentalne medicine i Hrvatskog liječničkog zbora.