

Utjecaj ortodontskih sila na parodont

Delladio Hadžović, Vanja

Professional thesis / Završni specijalistički

2018

Degree Grantor / Ustanova koja je dodijelila akademski / stručni stupanj: **University of Zagreb, School of Dental Medicine / Sveučilište u Zagrebu, Stomatološki fakultet**

Permanent link / Trajna poveznica: <https://um.nsk.hr/um:nbn:hr:127:716908>

Rights / Prava: [Attribution-NonCommercial 3.0 Unported / Imenovanje-Nekomercijalno 3.0](#)

Download date / Datum preuzimanja: **2024-07-23**



Repository / Repozitorij:

[University of Zagreb School of Dental Medicine
Repository](#)





SVEUČILIŠTE U ZAGREBU
STOMATOLOŠKI FAKULTET

Vanja Delladio Hadžović

UTJECAJ ORTODONTSKIH SILA NA PARODONT

Poslijediplomski specijalistički rad

Zagreb, 2018.

Rad je ostvaren: Stomatološki fakultet Sveučilišta u Zagrebu, Zavod za parodontologiju

Naziv poslijediplomskog specijalističkog studija: Specijalistički studij Dentalna medicina

Mentor rada: prof.dr.sc. Darije Plančak, Stomatološki fakultet Sveučilišta u Zagrebu

Lektor hrvatskog jezika: Ružica Gal, mag.edukacije hrvatskog jezika i književnosti

Lektor engleskog jezika: Gordana Čanadi, profesor arheologije i engleskog jezika

Sastav povjerenstva za ocjenu poslijediplomskog specijalističkog rada:

1. Prof.dr.sc. Darije Plančak
2. Izv.prof.dr.sc. Darko Božić
3. Prof.dr.sc. Senka Meštrović

Sastav povjerenstva za obranu poslijediplomskog specijalističkog rada:

1. _____
2. _____
3. _____

Datum obrane rada: _____

Rad sadrži: 43 stranica

0 tablica

6 slika

1 CD

Osim ako nije drukčije navedeno, sve ilustracije (tablice, slike i dr.) u radu su izvorni doprinos autora poslijediplomskog specijalističkog rada. Autor je odgovoran za pribavljanje dopuštenja za korištenje ilustracija koje nisu njegov izvorni doprinos, kao i za sve eventualne posljedice koje mogu nastati zbog nedopuštenog preuzimanja ilustracija odnosno propusta u navođenju njihovog podrijetla.

Sažetak

Utjecaj ortodontskih sila na parodont

Pacijenti s insuficijentnim parodontnim tkivom sve su češća pojava u ortodontskoj terapiji. Njihov najčešći razlog uključivanja u ortodontsku terapiju je estetski. Ortodontska terapija kod takvih pacijenata pred ortodonta stavlja mnogobrojne izazove. Cilj je takve terapije dobiti zadovoljavajući estetski rezultat uz očuvanje zdravlja parodonta.

Ortodontski bi se pomaci kod takvih pacijenata trebali provoditi laganim, isprekidanim silama. Prije, tijekom i poslije ortodontske terapije neophodna je parodontološka terapija. Također je važna edukacija i motivacija samog pacijenta u svrhu održavanja dobre oralne higijene.

Ukoliko dođe do nepridržavanja od strane ortodonta ili pacijenta te ukoliko ortodont aplicira prejake ortodontske sile ili pacijent ne održava dobro oralnu higijenu, može doći do negativnih promjena na mekom i tvrdom tkivu parodonta. Među njima su najčešće hiperplazija, invaginacija i recesija gingive, gubitak interdentalne papile i posljedično stvaranje "crnih trokuta". Također može doći do produbljenja parodontoloških džepova, resorpcije alveolarne kosti i korijena, što zajedno može dovesti do destabilizacije zuba i mogućnosti njegovog gubitka.

Kako bi terapija u takvih pacijenata bila uspješna, tj. kako bi se negativne promjene minimalizirale, potrebna je izrazito dobra suradnja parodontologa i ortodonta. Jedino ona omogućava uspješan ishod terapije, dugoročno dobru prognozu i minimalnu pojavu komplikacija.

Ključne riječi: ortodontska terapija; parodontološka terapija; oralna higijena;

Summary

Influence of orthodontic forces on the periodontal

There is an increasing number of patients with insufficient periodontal tissue in orthodontic therapy. The most common reason for their inclusion in orthodontic therapy is aesthetic. Orthodontists dealing with such a therapy face many challenges. The aim of such therapy is to obtain a satisfactory aesthetic result while preserving the health of the periodontal.

Orthodontic moves in such patients should be conducted with lightly interrupted forces. Before, during and after orthodontic therapy, periodontal therapy is necessary. It is also important to educate and motivate the patient to maintain a good oral hygiene.

If either the orthodontist or the patient does not comply, if the orthodontist applied too strong orthodontic forces or the patient does not maintain good oral hygiene, negative changes may occur on the soft and hard tissue of the periodontal. The most common amongst them are hyperplasia, the invagination and recession of gingiva, the loss of interdental papilla and consequently the creation of "black triangles". It may also result in deepening of periodontal pockets, alveolar bone resorption and root resorption, which together can lead to dental destabilization and the possibility of tooth loss.

A very good co-operation between periodontologists and orthodontists is needed to make the therapy of such patients successful and to minimize negative changes. Only this allows a successful outcome of therapy, a long-term good prognosis and minimal occurrence of complications.

Keywords: orthodontic therapy; periodontal therapy; oral hygiene;

SADRŽAJ

1. UVOD.....	1
2. GRADA PARODONTOG TKIVA.....	3
2.1. Gingiva.....	4
2.2. Parodontni ligament	5
2.3. Cement korijena	6
2.4. Alveolarna kost	7
3. REAKCIJA PDL-A NA NORMALNU ŽVAČNU FUNKCIJU I NA ORTODONTSKU SILU	8
3.1. Teorije ortodontskog pomaka zuba.....	9
3.1.1. Teorija bioelektriciteta	9
3.1.2. Teorija pritiska i rastezanja/teorija protoka krvi.....	10
3.2. Faze pomaka zuba	10
3.2.1. Inicijalna faza	10
3.2.2. Lag faza	11
3.2.3. Postlag faza	11
4. MEĐUODNOS PARODONTOLOGIJE I ORTODONCIJE.....	12
4.1. Ortodontska terapija kod parodontalno kompromitiranih pacijenata.....	13
4.2. Retencijska faza u odraslih pacijenata sa reduciranim parodontom	15
4.3. Željeni učinci ortodontske terapije na parodontalne defekte.....	16
4.3.1. Razlike u razini marginalne gingive	16
4.3.2. Gubitak papile	17
4.3.3. Mukogingivni problemi	19
4.3.4. Interproksimalni koštani defekti	20
4.3.5. Jednozidni i dvozidni koštani defekti	20
4.3.6. Trozidni koštani defekti.....	21

4.3.7.	Zahvaćenost furkacija.....	22
4.3.8.	Horizontalni gubitak kosti.....	23
5.	NEŽELJENE PROMJENE NA MEKIM I TVRDIM TKIVIMA UZROKOVANE ORTODONTSKOM TERAPIJOM	24
5.1.	Neželjeni učinci ortodontske terapije na meka tkiva	25
5.1.1.	Gingivna hiperplazija	25
5.1.2.	Gingivna invaginacija	26
5.1.3.	Gingivna recesija	28
5.2.	Neželjeni učinci ortodontske terapije na tvrda tkiva	31
5.2.1.	Demineralizacija cakline.....	31
5.2.2.	Zubni kamenac	32
5.2.3.	Gubitak vitaliteta zuba	32
5.2.4.	Resorpcija korijena zuba.....	33
5.2.5.	Resorpcija alveolarne kosti	34
6.	RASPRAVA.....	35
7.	ZAKLJUČAK	37
8.	LITERATURA	39
9.	ŽIVOTOPIS	42

Popis skraćenica

PDL - parodontalni ligament

mm - milimetar

CCS - caklinsko-cementno spojište

g/cm² - gram po centimetru kvadratnom

g - gram

GTR - vođena regeneracija tkiva

MMP - matriks metaloproteinaza

GBR - vođena koštana regeneracija

OIIR - ortodontski inducirana upalna resorpcija korijena

1. UVOD

Estetski su kriteriji u današnje vrijeme izuzetno visoki. Iz tih se razloga sve više pacijenata (od adolescenata pa do ljudi starije životne dobi) podvrgavaju ortodontskoj terapiji. Ortodontska se terapija kod odraslih pacijenata smatra zahtjevnijom, budući da odrasli pacijenti često imaju i drugih dentalnih problema, među kojima su i parodontološki problemi. Iz tih se razloga izrazito važnim pokazala interakcija i suradnja među različitim dentalnim specijalnostima. Ortodontska terapija kod parodontnih pacijenata predstavlja važan dio liječenja, pogotovo u slučajevima patološke migracije zubi, u kojoj se ortodontsko ispravljanje nadovezuje na parodontnu terapiju. Također je česti uzrok parodontoloških problema cjeloživotna malokluzija, čijim se ortodontskim ispravljanjem dovodi u kontrolu i parodontološka patologija (1).

Ukoliko se ortodontsko liječenje kod odraslih pacijenata s reduciranim, ali zdravim parodontom pravilno provodi, moguće je postići pomicanje zubi bez pogoršanja parodonta te stvaranje uvjeta koji pozitivno utječu na zdravlje gingive (npr. zatvaranje crnih trokuta nastalih gubitkom visine interdentalne papile kod parodontoznih pacijenata). Treba uzeti i u obzir da tijekom ortodontskog pomicanja zubi često dolazi i do štetnih učinaka, kako na meka parodontna tkiva, tako i na koštano okolno tkivo. Navedeno često rezultira gingivitisom, parodontitisom, gingivnom hiperplazijom, recesijom ili invaginacijom, ali i gubitkom alveolarne kosti, resorpcijom cementa korijena, gubitkom parodontalnog ligamenta (PDL-a) i upalom (1).

Kako bi štetnih učinaka bilo sve manje, a pozitivnih sve više, potrebno je uzeti iscrpnu anamnezu i napraviti detaljan klinički pregled i analizu rendgenske slike, kako bi se procijenilo postoji li rizik od parodontne bolesti ili ona već postoji te kako bi se sukladno tome provela prikladna terapija. U obzir se trebaju uzeti i faktori rizika kao što su oralna higijena i pušenje. Također je izrazito važna dobra i iscrpna suradnja parodontologa i ortodonta te zajedničko liječenje i praćenje pacijenta.

Svrha je ovoga rada stvoriti osnovno razumijevanje i važnost međusobne povezanosti parodontologije i ortodoncije. Također nam ovaj rad daje uvid u učinak ortodontske terapije u zaštiti parodonta od daljnjeg propadanja, kratkotrajni i dugotrajni učinak ortodontske terapije na parodont te nas upoznaje s mukogingivnim promjenama koje su česta pojava takve terapije (2).

2. GRAĐA PARODONTNOG TKIVA

Kako bi razumjeli prirodu i mehaniku ortodontskog pomaka zuba, važno je upoznati se sa anatomskim elementima koji u njemu sudjeluju. Parodont kao takav označava pričvrtni aparat zuba te se sastoji od gingive, parodontnog ligamenta, cementa korijena i alveolarne kosti.

2.1. Gingiva

Gingiva je dio sluznice usne šupljine koji pokriva alveolarni nastavak. Postoji slobodna i pričvrtna (engl. attached) gingiva. Slobodna gingiva je prosječno široka oko 1,5 mm; ružičaste je boje, čvrste konzistencije i sjajne površine. Obuhvaća gingivu vestibularno i lingvalno od zuba i interdentalnu papilu. Pričvrtna gingiva je ružičasta, čvrsta i često točkaste površine. Apikalno seže do pomične sluznice s kojom se spaja na mukogingivnom spojištu (linea girlandiformis), dok koronarno seže do slobodne gingive od koje je odvojena slobodnom gingivalnom brazdom, a u slučaju da nedostaje, odvojena je od nje horizontalnom linijom u razini caklinsko-cementnog spojišta (CCS-a). U području nepca nema mukogingivnog spojišta te je ovdje gingiva dio nepomične keratinizirane nepčane sluznice.

Interdentalna gingiva smještena je uz interdentalni septum, a između vestibularne i oralne papile nalazi se interpapilarno sedlo (col), čiji konkavitet ovisi o kontaktnoj točki, odnosno plohi (3).

U području zubnog vrata gingiva obuhvaća zube i pomoću spojnog epitela tvori epitelni pričvrstak. Spojni je epitel visine 1-2 mm u korono-apikalnom smjeru i okružuje zubni vrat. Sastoji se od gingivalnog sulkusa, epitelnog pričvrstka i apikalne granice. U gingivi, a i u PDL-u prevladava vezivno tkivo. Većinu vezivnog tkiva čine kolagena vlakna (oko 60%), fibroblasti (oko 5%) te žile, živci i matriks (oko 35%). Unutar vezivnog tkiva nalaze se i razne vrste stanica, kao npr. fibroblasti, mastociti, makrofazi i upalne stanice (4).

2.2. Parodontni ligament

Parodontni ligament je mekano vezivno tkivo bogato krvnim žilama i stanicama te se nalazi između površine korijena zuba i alveolarne kosti koju povezuje. Sastoji se od vlakana vezivnog tkiva, stanica, žila, živaca i osnovne tvari. Oblika je pješčanog sata, što znači da je najuži na polovici korijena zuba, a širina mu je oko 0,25 mm (0,2-0,4 mm) (4). Koronarno se nastavlja u *laminu propriju* gingive, a od gingive je odvojen snopovima kolagenih vlakana koja povezuju alveolarnu kost i korijen.

Glavna sastavnica PDL-a su kolagena vlakna koja određuju položaj zuba u alveoli te se odupiru djelovanju žvačnih sila. Snopovi kolagenih vlakana (Sharpeyeva vlakna) koja se jednom stranom hvataju na alveolarnu kost, a drugom na cement korijena, nisu orijentirana jednako u svim dijelovima PDL-a. Dije se u četiri skupine:

- vlakna alveolarnog grebena
- horizontalna vlakna
- kosa vlakna
- apikalna vlakna

Zbog takvog usmjerenja vlakana, PDL omogućuje distribuciju i neutralizaciju sila koje nastaju tijekom žvakanja i drugih kontakata zubi te ih dalje prenosi na alveolarni nastavak i alveolarnu kost. Odgovoran je i za pomičnost zuba koja je u većoj mjeri određena širinom, visinom i kvalitetom ligamenta (4).

Vlakna alveolarnog grebena se dijele u pet skupina, s obzirom na strukture koje povezuju:

- dentogingivalna vlakna
- dentoperiostalna vlakna
- transeptalna vlakna
- alveologingivalna vlakna
- supraalveolarna vlakna

Navedena su se vlakna pokazala klinički značajnima kod ortodontskog pomaka zuba jer im je potrebno puno više vremena za pregradnju i reorganizaciju, zbog čega često mogu biti uzrok recidiva (4).

Osim kolagenih vlakana, PDL sadrži i nekoliko elastičnih vlakana te može sadržavati i oksitalanska vlakna. Uz vlakna, PDL čine i stanice, zajedno s krvožilnim i živčanim elementima te tkivnom tekućinom. Sve tri komponente PDL-a imaju ulogu u normalnoj funkciji i ortodontskom pomaku zuba. Najvažnije stanice su nediferencirane mezenhimalne stanice koje se diferenciraju u fibroblaste i osteoblaste, koji sudjeluju u remodelaciji i preoblikovanju koštane alveole i cementa zuba, kao odgovor na normalnu funkciju i ortodontski pomak. Treba također istaknuti da je prostor PDL-a ispunjen tkivnom tekućinom koja ima ulogu amortizera za vrijeme normalne funkcije (4, 5).

2.3. Cement korijena

Cement je specijalizirano, mineralizirano tkivo koje prekriva površinu korijena zuba te je jednim dijelom dio zuba, a drugim dio parodonta. Karakteristično je za njega da se trajno odlaže tijekom cijeloga života. Ne sadrži krvne i limfne žile, nije inerviran i ne podliježe fiziološkoj resorpciji i pregradnji. Sastoji se od kolagenih vlakana umetnutih u organski matriks. Mineralizirani je dio uglavnom sastavljen od hidroksiapatita i čini 65% težine cementa, što je malo više nego u samoj kosti (4).

Stvaraju ga fibroblasti i cementoblasti. Postoje četiri tipa cementa:

- acelularni, nevlaknati cement - nalazi na cervikalnom dijelu cakline i vjerojatno ga stvaraju cementoblasti. Odgovoran je za sidrenje zuba u alveoli. Sastoji se od Sharpeyevih vlakana, uloženi u kalcificirane, polukuglaste dijelove cementa.
- acelularni cement s ekstrinzičnim vlaknima - nalazi se u koronarnom i središnjem dijelu korijena zuba i stvaraju ga fibroblasti. Sadrži mnogo snopova Sharpeyevih vlakana, važan je dio pričvrstnog aparata i povezuje zub s pravom alveolarnom kosti. Apikalno čini dio cementa s mješovitim vlaknima.
- celularni cement s intrinzičnim vlaknima - nalazi se u srednjem i apikalnom dijelu korijena zuba te u područjima furkacija korijena. Obično je dio cementa s mješovitim vlaknima. Stvaraju ga cementoblasti i ne sadrži Sharpeyeva vlakna, ali sadrži cementocite. Reparatorni je cement te ga sadrže i resorptivne lakune.
- celularni cement s mješovitim vlaknima - nalazi se u apikalnom dijelu korijena zuba, na unutrašnjoj strani višekorijenskih zubi te u području furkacija. Čini ga

mješavina acelularnog cementa s ekstrinzičnim vlaknima i celularnog cementa s intrinzičnim vlaknima te cementociti. Stvaraju ga cementoblasti i fibroblasti. Sharpeyeva vlakna čine nemineraliziranu središnju jezgru i hvataju se samo u dijelovima s acelularnim cementom s ekstrinzičnim vlaknima i tako učvršćuju zub (3,4).

Vidljivo je da Sharpeyeva vlakna čine vanjski sustav vlakana cementa te ga stvaraju fibroblasti, dok unutarnji sustav vlakana stvaraju cementoblasti i sastoji se od vlakana koja su većinom paralelna s uzdužnom osi zuba.

2.4. Alveolarna kost

Alveolarni je nastavak dio maksile ili mandibule koji tvori i podupire zubne alveole. Sastoji se od kompakte i spongioze. Kompakta se dijeli na 2 vrste: vanjsku i unutarnju kompaktnu kost. Vanjska kompaktna kost, koja se još naziva i periferni korteks, pokrivena je periostom koji može biti vestibularni ili oralni. Unutarnja kompaktna kost ili unutarnji korteks ili prava alveolarna kost debela je 0.1-0.4 mm te izgrađuje alveolarni zid koji je okrenut prema korijenu zuba. Prožeta je brojnim malenim otvorima, Volkmanovim kanalima, kroz koje u PDL ulaze i izlaze krvne žile i živci. Na rendgenu se vidi kao *lamina dura*. Između vanjske i unutarnje kompakte nalazi se spongiozna (spužvasta) kost koja je građena od koštanih trabekula, čija su veličina i građa djelomično određena genetskim kodom, a djelomično su rezultat sila koje djeluju na zube tijekom žvakanja. Između koštanih se trabekula nalazi koštana srž sa stanicama koje sudjeluju u remodelaciji kosti prilikom pomaka zuba, što objašnjava zašto je pomak zubi brži u području spongioze, nego u kompakti.

U maksili je kost, koja prekriva korijene zuba, znatno deblja na palatinalnoj, nego na bukalnoj strani čeljusti. U mandibuli je kost u području inciziva i premolara bukalno puno tanja, a u području molara puno deblja nego lingvalno.

Osteoblasti su stanice koje su odgovorne za stvaranje kosti. One prvo stvaraju osteoid, matriks sastavljen od kolagenih vlakana, glikoproteina i proteoglikana. Osteoid se mineralizira na način, da se u njega odlažu minerali kao što su kalcij i fosfat te nastaje hidroksiapatit. Za pregradnju kosti odgovorni su osteoklasti koji resorbiraju kost. To su velike stanice specijalizirane za razaranje mineraliziranog matriksa kao što su kost, dentin i cement (3, 4).

**3. REAKCIJA PDL-A NA NORMALNU ŽVAČNU FUNKCIJU
I NA ORTODONTSKU SILU**

Tijekom normalne se žvačne funkcije stvaraju sile koje su kratkotrajne. Takve sile ne istiskuju cjelokupnu tekućinu iz prostora PDL-a te zbog toga ne stvaraju pomake zuba, već dovode do prijenosa sile na okolnu kost koja se savija. Takav odgovor kosti posljedica je piezoelektričnog signala. Međutim, sile koje se primjenjuju za vrijeme ortodontske terapije puno su duljeg trajanja; one uzrokuju istisnuće tekućine iz prostora PDL-a te pomak zuba unutar njega. To zatim uzrokuje pritisak ligamenta na okolnu kost te pojavu bolne senzacije koja se javlja već nakon 3-5 sekundi. Pritisak PDL-a na okolnu kost uzrokuje drukčiji fiziološki odgovor od odgovora za vrijeme normalne žvačne funkcije, a to je remodelacija okolne kosti. Također treba spomenuti da u ustima u prirodnome stanju postoje lagane, ali trajne sile koje stvaraju okolna meka tkiva usana, obraza i jezika i koje, oslanjajući se na zube, uzrokuju njihove pomake (remodelacijom okolne kosti) (5).

3.1. Teorije ortodontskog pomaka zuba

Pomak zuba označava proces koji nastaje kao odgovor na produljeni pritisak na zub. Primjenom sile na zub, koja nastaje za vrijeme ortodontske terapije, dolazi do remodelacije kosti, tj. do resorpcije u području pritiska PDL-a i apozicije u području vlakna. Može se reći da se zub kreće kroz kost zajedno sa svojim PDL-om, što bi značilo da je pomak zuba posljedica utjecaja PDL-a koji upravlja reakcijom kosti (5).

Dvije su glavne teorije o ortodontskom pomaku zuba.

3.1.1. Teorija bioelektriciteta

Ova teorija povezuje pomak zuba s promjenama u metabolizmu kosti koje nadziru električni signali, nastali savijanjem alveolarne kosti. Smatra se da su ti signali piezoelektrični signali. Piezoelektricitet je fenomen koji je karakterističan za mnogobrojne materijale kristalne strukture, pri kojem deformacijom kristalne rešetke dolazi do putovanja elektrona s jednog na drugo mjesto. Time je uzrokovan protok električne struje te je očuvan električni naboj. Ustanovljeno je da i organski kristali uz anorganske imaju piezoelektrična svojstva, kao što su mineralizirana kost i kolagen. Sve dok sila traje, kristalna je struktura deformirana i elektroni putuju s jednog na drugo mjesto. Kad sila prestane, kristal se vraća u prvotni oblik i

dolazi do obrnutog protoka elektrona. Može se zaključiti da ritmička aktivnost dovodi do stalnog međusobnog djelovanja električnih signala, dok povremena aplikacija i eliminacija sile dovodi do povremenih električnih signala. Smatra se da piezoelektrični signali, nastali savijanjem alveolarne kosti, imaju važnu ulogu u održavanju kosti oko zuba, ali vjerojatno nemaju ulogu u ortodontskom pomicanju zuba (5).

3.1.2. Teorija pritiska i rastezanja/teorija protoka krvi

Smatra se klasičnom teorijom pomaka zuba i povezuje pomak zuba sa staničnim promjenama nastalim izmjenom protoka krvi kroz PDL. Prema navedenoj teoriji, na strani pritiska PDL-a, dolazi do smanjenja protoka krvi, smanjenja stvaranja vlakana te do smanjenja replikacije stanica. Na strani rastezanja dolazi do povećanja protoka krvi, povećanja stvaranja vlakana te do povećane replikacije stanica i to stimulacijom aktivnih parodontnih vlakana. Posljedice su takvih sila kemijske promjene koje dovode do staničnih promjena (5). Također je važno naglasiti o kojoj se veličini sile radi. Schwarz je u svojem istraživanju naveo da ortodonska sila ne bi smjela biti veća od tlaka u kapilarnom sloju jer primjenom veće sile može doći do nekroze tkiva. Ortodonska sila po Schwarzovom istraživanju ne bi smjela iznositi više od 20-25 g/cm² (6).

3.2. Faze pomaka zuba

Pomak zuba odvija se kroz 3 faze: inicijalnu, lag i postlag fazu.

3.2.1. Inicijalna faza

Inicijalnu fazu karakterizira brzi pomak zuba odmah nakon primjene sile na zub i traje sedam dana. Prosječno iznosi 0,4-0,9 mm. Smatra se da 0,3 mm pomaka nastaje zbog istiskivanja tekućine iz prostora PDL-a; sljedećih 0,3 mm savijanjem kosti, a ostatak ovisi o stupnju ekstruzije, koja je regulirana veličinom i smjerom primijenjene sile, stupnjem nagiba korijena te različitim stanjima parodonta i okluzijskih odnosa (7).

3.2.2. Lag faza

Započinje odmah nakon inicijalne faze i karakterizira ju relativno niska stopa pomaka zuba ili pomaka čak i nema. Smatra se da nastaje procesom hijalinizacije koja nastaje zbog kompresije PDL-a (8).

Hijalinizacija nastaje zbog primjene prevelike sile koja dovodi do prekida cirkulacije i dotoka krvi u pojedine dijelove PDL-a, što na kraju rezultira sterilnom nekrozom. Može se podijeliti u tri dijela: degeneracija, eliminacija uništenog tkiva i stvaranje novog pričvrstka. Degeneracija počinje na mjestu gdje je pritisak najveći i sužavanje prostora PDL-a najizraženije. Može zahvatiti cijelu širinu PDL-a ili samo određene dijelove. Stanice prolaze niz promjena i ne mogu se diferencirati u osteoklaste, zbog čega ne može doći do resorpcije kosti i pomaka zuba. Do pomaka zuba dolazi tek nakon eliminacije područja hijalinizacije i to migracijom stanica i urastanjem krvnih žila iz neoštećenih dijelova PDL-a. Područje hijalinizacije uklanjaju makrofazi. Stvaranje novog pričvrstka započinje stvaranjem novih tkivnih elemenata tek nakon što se hijalino područje u potpunosti ukloni. Cijela lag faza može trajati od 4 do 20 dana (5, 7).

3.2.3. Postlag faza

Ova faza nastaje nakon lag faze i karakterizira ju rapidni pomak zuba. Površina je većinom ispunjena osteoklastima koji uzrokuju direktnu resorpciju koštane površine, koja je okrenuta prema PDL-u. Ukoliko se nastavi primjena prevelike sile, ponovno će doći do hijalinizacije. Faze hijalinizacije i resorpcije će se izmjenjivati dokle god traje prejaka sila. Iz tog je razloga potrebno primjenjivati sile manjeg intenziteta koje će dovesti do kontinuiranog pomaka zuba uzrokovanog frontalnom resorpcijom. Takve sile smanjuju protok krvi u PDL-u, ali ga ne prekidaju. Dolazi do kemijskih promjena te u konačnici do resorpcije kosti na strani pritiska i odlaganja kosti na strani tenzije PDL-a (9).

4. MEĐUODNOS PARODONTOLOGIJE I ORTODONCIJE

Do 1970-ih parodontolozi nisu imali dokaze koji bi ukazivali da ortodonska terapija poboljšava ili pogoršava zdravlje parodonta, odnosno da povećava ili smanjuje dugovječnost zubi. Tada se vjerovalo da je ortodonska terapija rađena isključivo iz estetskih razloga. Danas se zna da ortodonska terapija, osim što utječe na poboljšanje estetike lica i zubi, pozitivno utječe i na dentalno zdravlje i samu žvačnu funkciju (10).

Mnoge su studije pokušale utvrditi utjecaj malokluzije na parodontno zdravlje. Bollen je 2008. godine proveo dvije studije. Prvom je utvrdio korelaciju između malokluzije i parodontne bolesti, kojom je zaključeno da pacijenti s većom malokluzijom imaju i veće parodontološke probleme. Svoju je teoriju zaključio na temelju toga, što je uvidio da kod pacijenta s malokluzijama (zbiženost, distopija i dr.), oralna higijena nije zadovoljavajuća. Pravilnom je postavom zubi unutar zubnoga luka omogućeno pravilno provođenje oralne higijene od strane samoga pacijenta pa tako i smanjenje parodontoloških problema. Drugom je studijom pokušao utvrditi postoje li štetni učinci ortodonske terapije na parodont. Rezultat je pokazao nisku kvalitetu dokaza da ortodonska terapija dovodi do malih štetnih učinaka na parodont. Na temelju tih je dvaju pregleda i dostupnih informacija zaključio da nema dovoljno dokaza koji bi preporučali provoditi ortodonsku terapiju, kako bi se izbjegli parodontni problemi (11).

4.1. Ortodonska terapija kod parodontalno kompromitiranih pacijenata

Kada govorimo o parodontalno kompromitiranim pacijentima najčešće se radi o pacijentima odrasle dobne skupine. Ortodonska je terapija kod takvih pacijenata danas sve češća pojava. Ne postoji dobna granica, tj. kontraindikacija ortodonskoj terapiji vezana uz starost pacijenta. U usporedbi s djecom i tinejdžerima, odgovor tkiva na ortodonsku silu, kao što su mobilizacija stanica i pretvorba kolagenih vlakana, mnogo je sporija kod odraslih. Stvaranje hijalinizirane zone na strani pritiska zuba puno se lakše i brže formira te sprječava kretanje zuba dok se ne ukloni. Kost je manje reaktivna za ortodonsku silu te također postoji veći rizik od gubitka kosti i gubitka pričvrstne gingive i gingivne infekcije. Iz svih tih navedenih razloga Lindhe kod odraslih pacijenata preporuča uporabu isprekidane sile od 20-30 g u početnoj fazi ortodonske terapije. Kasnije se sila može povećati na 50-80 g u translacijskim pokretima i do 30-50 g u naginjanju, što odgovara kretanju od 0.5-1.0 mm mjesečno, ovisno o količini kosti i o stupnju marginalnog gubitka kosti (12).

Odrasli pacijenti koji žele ortodontsku terapiju, često dolaze s mnogobrojnim izazovima. Među njima su vrlo česte i destrukcije parodonta. Takvi pacijenti, koji imaju gubitak parodontne potpore, često imaju neestetske pomake zubi u vidu nedostatka papile, elongacije i rastresitosti zubi, proklinacije inciziva, rotacije i naginjanja premolara i molara. Kod takvih pacijenata često ortodontska terapija predstavlja dodatak parodontnoj terapiji. Najvažniji je faktor ortodontske terapije kod pacijenata s parodontnom bolešću ukloniti ili smanjiti nakupljanje plaka i posljedičnu upalu gingive. To prvenstveno od samog stomatologa zahtjeva davanje uputa pacijentu o pravilnoj oralnoj higijeni, pravilno konstruiranje i postavljanje ortodontskog aparata te da tijekom cijelog trajanja liječenja radi kontrolne provjere u vidu retencije plaka, pojave upale i pomaka zubi. Najbolji izbor ortodontskog aparata je fiksni ortodontski aparat za kontroliranje pomicanja zubi u sve tri ravnine. Također bi se trebao primjenjivati ortodontski aparat koji ima najmanju mogućnost akumulacije plaka, što znači da bi oni trebali biti što jednostavniji. Treba izbjegavati elastomerne prstenove i kukice, a aparat treba biti pričvršćen adhezivnom tehnikom, a ne gumicama jer se to pokazalo puno boljim za parodont. Nakon postave aparata pacijentu se trebaju dati detaljne upute o oralnoj higijeni i motivirati ga za njezino provođenje. Parodontolog tijekom ortodontske terapije može provoditi profesionalno čišćenje zubi svaka 3 mjeseca ili nakon parodontološkog pregleda u razmacima od 6 do 12 mjeseci. Svaki parodontološki pregled treba uključivati dubinu sondiranja, provjeru pokretljivosti zubi, krvarenja kod sondiranja, pojavnost supuracije, recesija gingive, itd. Kod aktivnog je uvlačenja elongiranih zubi često potrebno provesti i struganje površine korijena, zbog mogućnosti premještanja supragingivnog plaka u subgingivno područje. Nakon skidanja aparata ponovno se daju upute o oralnoj higijeni, kako ne bi nastale recesije. One su u tim situacijama lako moguće i zbog stanjene gingive nastale nakon ortodontske terapije, ali i zbog pretjeranog četkanja koje je sada lakše provoditi kada nema aparatića (13).

4.2. Retencijska faza kod odraslih pacijenata s reduciranim parodontom

Kod odraslih se pacijenata razdoblje retencije provodi duže nego kod adolescenata jer je kod odraslih pacijenata faza rasta i razvoja završila. Kako bi se kod odraslih pacijenata smanjila tendencija otvaranja prethodno zatvorenih prostora, primjenjuje se "retainer" koji je pričvršćen s oralne strane. Prema Proffit (1978) postoje dva glavna čimbenika za ravnotežu koji određuju konačan položaj zuba. To su pritisci na zube koje vrše usnice ili obraz i jezik te sile koje nastaju zbog metabolizma unutar parodontne membrane. U slučaju zdravog parodonta, neuravnotežene sile jezik-usnice neutraliziraju sile iz parodontne membrane. Međutim, kod parodonta koji propada nema stabilizacijske funkcije i može doći do pomicanja inciziva. Iz tog je razloga kod pacijenta s poodmaklom bolesti parodonta potrebna permanentna retencija nakon ortodontske terapije, dok je kod pacijenata s minimalnim i umjerenim gubitkom parodonta dovoljna retencija određenog razdoblja (5).

Zachrisson i Dahl (1991) su kao optimalniji "retainer" za dugotrajnu upotrebu kod pacijenata s reduciranim parodontom opisali fleksibilni spiralni žičani (FSW) "retainer" koji je adhezivno pričvršćen s lingvalne strane na svaki zub u segmentu (13). U gornjoj se čeljusti u prednjim dijelovima često kombinira zajedno s pločom koja se može skidati. FSW-"retainer", osim kao "retainer", djeluje i kao parodontna udlaga jer omogućuje da svaki zub unutar udlage ima fiziološku pokretljivost.

Ukoliko se ne koristi takav "retainer", već ploča, postoji opasnost od neprestanog njihanja zubi zbog tendencije za povratkom anomalije tijekom dana. Studije su pokazale da takvo njihanje može pridonijeti progresivnome gubitku pričvrstka kod parodontitisa, a može pridonijeti i resorpciji kosti. Ako njihanja nema, može doći do stvaranja novog pričvrstka vezivnog tkiva i do regeneracije kosti oko zuba (13).

4.3. Željeni učinci ortodontske terapije na parodontalne defekte

Parodontni se problemi kod odraslih pacijenata uključenih u ortodontsku terapiju mogu reducirati, neki čak i riješiti u određenim ortodontskim fazama, ovisno o kojem se problemu radi. Parodontni problemi mogu se podijeliti u dvije skupine (14):

- defekti mekih tkiva
 - razlike u razini marginalne gingive
 - gubitak papile
 - mukogingivni problemi
- defekti tvrdih/koštanih tkiva
 - inteproksimalni koštani krateri/defekti
 - jednozidni i dvozidni koštani defekti
 - trozidni koštani defekti
 - zahvaćenost furkacija
 - horizontalni gubitak kosti

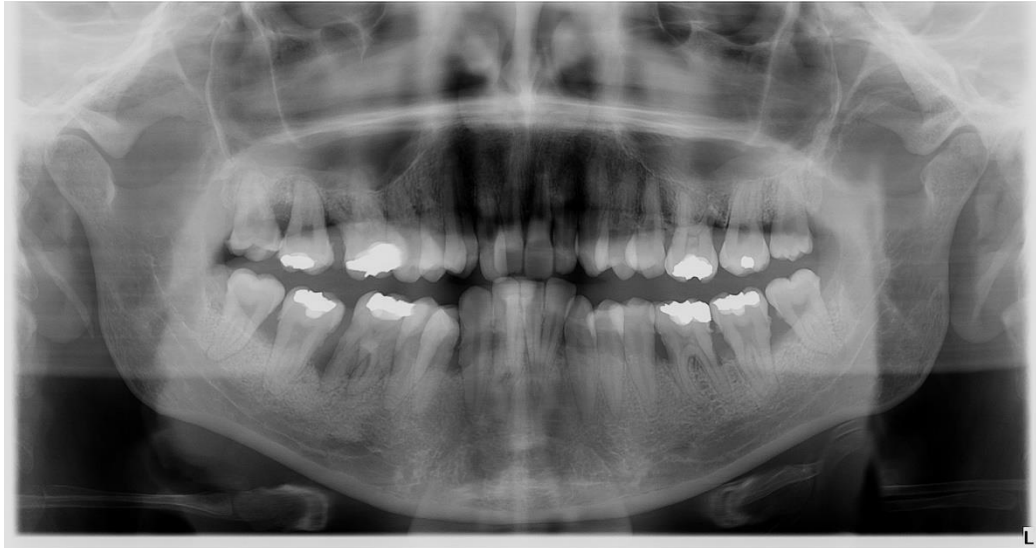4.3.1. Razlike u razini marginalne gingive

Najčešći uzroci razlika marginalnih gingiva su abrazija incizalnog ruba zuba ili odgođena migracija gingivnog tkiva. U njihovoj je terapiji najvažnije prvo odrediti koji je uzrok nastanka razlike, budući da postoji nekoliko kriterija koji uvjetuju na koji će se način ta razlika ispraviti. Prvo trebamo odrediti dubine sulkusa središnjih inciziva. U slučaju da klinički kraći zub ima dublji sulkus, gingivektomija može biti izbor terapije kojom će se marginalni rub pomaknuti apikalnije. Međutim, ako su dubine sulkusa podjednake i na kraćem i na duljem zubu, gingivektomija u tome slučaju neće pomoći. Tada je potrebno usporediti klinički kraći središnji inciziv sa susjednim bočnim incizivom. Ako je on i dalje dulji od bočnog inciziva, tada je moguće utisnutu dulji središnji inciziv, kako bi mu incizalni rub bio u razini incizalnog ruba kraćeg središnjeg inciziva. Na taj će se način koronarno pomaknuti marginalna gingiva duljeg središnjeg sjekutića i izravnati s marginalnom gingivom kraćeg središnjeg sjekutića. Međutim, ako je kraći od bočnog inciziva, to bi dovelo do neestetskog odnosa gingivnih rubova. Posljednji je način da se utvrdi jesu li incizalni rubovi središnjih inciziva abradirani - procjenjuje se zub iz incizalne perspektive. Ukoliko je labio-lingvalna debljina incizalnog ruba jednog od inciziva tanja, može upućivati na abrazivno oštećenje. U takvim je situacijama

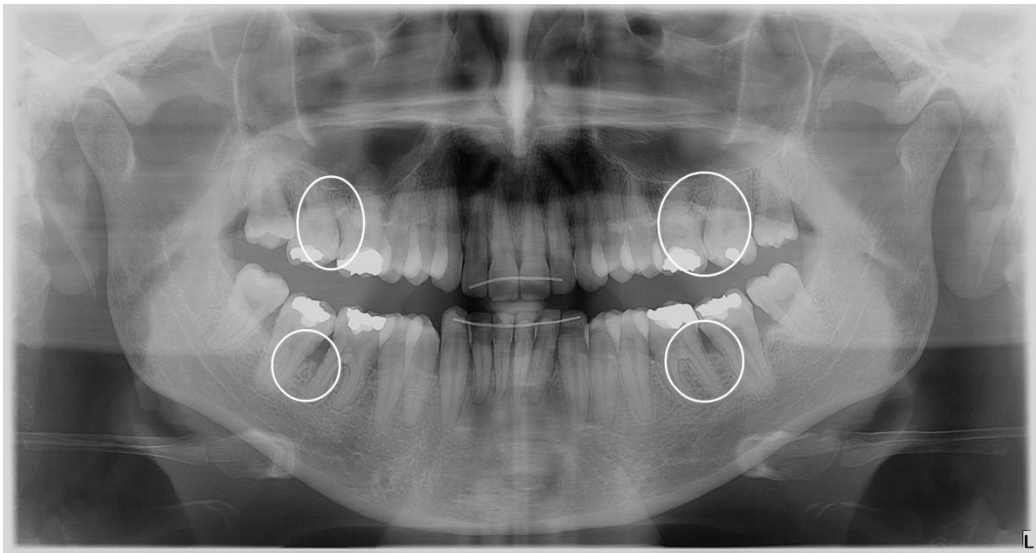
najbolje intrudirati kraći središnji inciziv, što dovodi do pomaka marginalne gingive apikalnije te njezine nivelacije s marginalnom gingivom duljeg središnjeg inciziva. Kasnije se još incizalni rub kraćeg inciziva nadograđuje, kako bi incizalni rubovi oba zuba bili u istoj ravnini.

4.3.2. Gubitak papile

Gubitak papile, tj. pojava tzv. crnih trokuta smatra se izrazito neestetskom pojavom. Uzroci njihovog nastanka mogu biti divergirajući korijeni gornjih centralnih sjekutića, kod kojih se gubitak papile može riješiti paraleliziranjem njihovih korijena na način da se postavlja bravica okomito na dužu os zuba. Drugi razlog mogu biti abnormalnosti u morfologiji krune zuba. Najčešće se radi o trokutastim zubima kod kojih je zub puno širi na incizalnom dijelu, nego na središnjem. Kod takvih je zubi kontaktna točka smještena u području incizalnog milimetra, za razliku od normalnih kontakata koji obuhvaćaju 2-3 mm kontaktne površine. To rezultira pojavom interdentalne recesije, odnosno gubitkom papile. Najboljom se metodom za rješavanje ovog neestetskog problema pokazala metoda meziodistalne redukcije cakline - "stripping" (14). Navedenu je metodu uveo Tuverson 1980. godine, te danas predstavlja rutinski postupak u ortodontiji. Tom se metodom kontaktne točke mogu pomaknuti u apikalnom smjeru, što smanjuje udaljenost između kontakta i kosti (Tarnow i sur., 1992.), a kontaktna područja u skladu su s optimalnim odnosom 50-40-30 (Morley i Eubank, 2001.). Istraživanja su pokazala da ova metoda nema nepovoljnih nuspojava, pod uvjetom da se brušenje provodi pod hlađenjem i da se uklanja samo caklina, tj. da se ne ulazi u dentin te da se brušene površine ispoliraju i pripreme za samočišćenje. Nakon "strippinga" nastaje dijastema koja se zatvara ortodontski. U toj fazi dolazi do približavanja korijena susjednih zubi, do produljenja kontaktne površine i do ispunjavanja interdentalnog prostora papilom (13). Takvim preoblikovanjem morfologije zuba i premještanjem kontakte točke, ne samo da se ispunjava interdentalni prostor s papilom, već se kost u interdentalnom prostoru pomiče koronarnije. Navedeno može dovesti do smanjenja paradontnih džepova ukoliko postoje (15), Slika 1.



A



B

Slika 1: Prikaz pomicanja interdentalne kosti koronarnije nakon "strippinga"

A: prije ortodontske terapije, B: poslije ortodontske terapije

Preuzeto s dopuštenjem autora: Slavko Delladio, dr.med.dent. specijalist ortodoncije

"Stripping", tj. interdentalna redukcija cakline zapravo označava uklanjanje vanjske cakline 0.3-0.5 mm na aproksimalnim površinama zubi. Smatra se korisnim postupkom kada se tijekom ortodontskog liječenja treba osigurati dodatni prostor i izbjeći ekstrakcija zubi. Dovelu se u pitanje povećava li takva redukcija cakline rizik od karijesa. Zachrisson i

suradnici su u svojoj kliničkoj studiji, u kojoj nakon "strippinga" slijedi poliranje zubi, zaključili da nema negativnog učinka na zdravlje zubi. Jarjoura i suradnici taj su zaključak potvrdili te su dodali kako postupak fluoridacije zubi nakon "strippinga" i poliranja zubi dodatno pridonosi zdravlju zubi. Međutim, nepravilne "stripping" tehnike mogu rezultirati grubom površinom cakline koja akumulira puno više plaka i koja je sklonija karijesu (16). Neki su kliničari izrazili strah od postupka "strippinga" zubi jer može dovesti do prevelikog približavanja korijena zubi i do stanjivanja interdentalne alveolarne kosti, koja može dovesti do razaranja parodontnog tkiva. Međutim, takva su mišljenja negirana istraživanjima i dugoročnim kliničkim rezultatima (>10 godina). U retrospektivnoj studiji, 25 godina nakon ortodonske terapije, Artun i suradnici nisu pronašli nikakvu razliku u parodontu između zubi s normalno razmaknutim korijenima i zubi sa zbliženim korijenima i tankom interdentalnom septom. Zapravo je kod vrlo malih razmaka između korijena zubi (0.3-0.5 mm) parodontni ligament bio normalan, bez obzira na nedostatak kosti (17).

Zaključno se može reći da je "stripping" tehnika (u svrhu zatvaranja crnih trokuta, stvaranja dodatnog prostora kod zbijenosti ili izbjegavanja ekstrakcije zubi) opravdana metoda, ukoliko se pravilno izvodi (16).

4.3.3. Mukogingivni problemi

Pomaci zubi za vrijeme trajanja ortodonske terapije mogu dovesti do određenih promjena na mukogingivnom tkivu. Takve promjene treba ponekad kirurški korigirati pa je iz tih razloga važno prije ortodonske terapije razmotriti postoji li potreba za kirurškim povećanjem debljine mekih tkiva na strani pritiska zuba prije same ortodonske terapije. Na taj bi se način spriječili neki od neestetskih i nepovoljnih mukogingivnih problema. Pokazalo se da većinom i sami pomaci zubi utječu povoljno na debljinu gingive. Međutim, kako djeluju povoljno, tako mogu i nepovoljno, ukoliko sam ortodont ne zna koji učinak ima određeni pomak zuba na meko tkivo. Trossello i Gianelly su u svojoj retrospektivnoj studiji pronašli nisku učestalost mukogingivnih defekata (5%) kod ortodonski odraslih pacijenata. Navedena je učestalost veća kod pacijenata s tankom i osjetljivom sluznicom gingive (10). Studije su pokazale da u slučajevima dehiscencije kosti i recesije gingive, lingvalni pomak zuba dovodi do ponovnog formiranja labijalne kosti ukoliko se zub smjesti u pravilan položaj unutar alveolarnog nastavka. To znači da smanjenje recesije prati i sama formacija kosti. Lingvalni

pomak zuba pokazao je da dolazi i do povećanja bukolingvalne debljine tkiva, što rezultira koronarnim pomakom marginalne gingive i smanjenjem kliničke krune zuba. To znači da u slučajevima tanke gingive, nastale zbog prominentnog položaja korijena zuba, nije potrebno presađivanje gingive, već je dovoljan lingvalni pomak unutar alveolarnog nastavka. S druge strane, bukalni/labijalni pomak zuba dovodi do smanjenja bukolingvalne debljine tkiva, apikalnog pomaka marginalne gingive i povećanje kliničke krune zuba. Međutim, recesija se neće pojaviti dokle god se taj pomak događa unutar alveolarnog nastavka. Ukoliko se pak očekuje da će ortodonski pomak zuba svejedno rezultirati stvaranjem dehiscencija kosti i recesija gingive, tada treba uzeti u obzir kiruršku korekciju slobodnim gingivnim transplantatom nakon ortodonske terapije. Treba uzeti i u obzir da tanka gingiva, nastala nakon ortodonske terapije, predstavlja *locus minoris* za razvoj recesija u slučaju prisutnosti bakterijskog plaka ili nepravilne tehnike četkanja zubi nakon ortodonske terapije. Izuzetno je važno ponovno proći tehnike četkanja i održavanja oralne higijene s pacijentom nakon provedene ortodonske terapije (14).

4.3.4. Interproksimalni koštani defekti

Radi se o dvoziidnim koštanim defektima, u kojima su bukalni i lingvalni koštani zidovi očuvani, a mezijalno i distalno od korijena se vidi gubitak pričvrstka. Kod plićih koštanih defekata (do 4-5 mm dubine) ortodonska terapija može pomoći u redukciji interproksimalnog defekta bez kirurške intervencije. Međutim, kod dubljih defekata postoji potreba za augmentacijom kosti prije same ortodonske terapije (14, 18).

4.3.5. Jednoziidni i dvoziidni koštani defekti

Također se nazivaju hemiseptalnim defektima te su uglavnom najčešća pojava kod mezijalno nagnutih i supraeruptiranih zubi. Sama konvencionalna parodontna terapija često nije dovoljna u terapiji takvih koštanih defekata. Prije ortodonskog liječenja potrebno je provesti inicijalnu parodontološku terapiju kako bi se smanjila upala i dubina džepa (18).

U tim je situacijama kao terapija indicirana ekstruzija zuba ili "forsirana erupcija" zuba. Tehniku je ekstruzije prvi opisao Ingber (1974. godine) i to u terapiji jednozidnih i dvozidnih džepova, koje je bilo teško liječiti konvencionalnom parodontnom terapijom. Ortodont stvara ekstruzijski pomak pozicioniranjem bravice apikalnije na kruni zuba s defektom i okomito na dužu os korijena tog zuba. Kako se zub ekstrudira, tako dolazi do koronarnijeg položaja intaktnog vezivnog pričvrstka i smanjivanja koštanog defekta. Odnos CCS-a i koštanog grebena se ne mijenja, što znači da kost slijedi zub tijekom cijelog vremena njegovog izvlačenja. Ekstruzijom takvi zubi često dolaze u supraokluzijski položaj te ih je ponekad potrebno skratiti pa čak i endodontski liječiti i protetski sanirati (13, 14).

Takav se princip redukcije koštanih džepova događa i kod uspravljanja nagnutih molara. Kod nagnutih molara s mezijanim angularnim koštanim lezijama, ortodonsko uspravljanje u distookluzalnom smjeru dovodi do smanjenja dubine angularnog koštanog defekta i do stvaranja nove kosti na mezijalnoj strani alveolarnog grebena. Međutim, možemo reći da do smanjenja defekta dolazi samo prividno jer razina pričvrstka najčešće ostaje nepromijenjena. Ukoliko stvarno dolazi do koronarnijeg položaja kosti, posljedica su ekstruzijske komponente mehanoterapije (13, 14).

4.3.6. Trozidni koštani defekti

Trozidni koštani defekti se kao i interproksimalni ne mogu riješiti samo ortodontskom terapijom. Oni se najčešće liječe regenerativnom terapijom s autolognim ili aloplastičnim grafovima i to prije same ortodontske terapije (14).

Mnoge su studije pokazale da ortodontski pomak zubi kod pacijenata s dobrom oralnom higijenom utječe na morfologiju kosti, smanjuje parodontne džepove i potiče brže cijeljenje tkiva. U histološkoj studiji koju su provodili Melsen i suradnici, dokazano je stvaranje novog cementa i novog kolagena. Ipak, Nemcovsky i suradnici smatraju da se u slučaju koštanih defekata (dublji parodontni džepovi, zahvaćenost furkacija i trozidni koštani defekti) treba provesti vođena regeneracija tkiva (GTR) i to prije ortodontske terapije, kako bi došlo do regeneracije tkiva, a ne samo cijeljenja. Neki autori smatraju da je najbolje započeti s ortodontskom terapijom 4 tjedna nakon GTR-a jer je mitotska aktivnost parodontnih stanica tada najveća, a i ortodontski se pomak javlja u nezreloj kosti. Drugi pak smatraju da se u

ortodontsku terapiju krene odmah nakon GTR-a, dok neki smatraju ortodontsku terapiju povoljnijom tek nakon godinu dana od GTR-a, kada je i koštano i meko tkivo dovoljno zrelo. Na temelju rezultata ovih različitih studija najvažnije je da se tijekom planiranja liječenja u obzir uzme smjer kretanja zubi, vrijeme i izbor biomaterijala kod GTR-a (1).

Također je važno da mehanička sila koja nastaje tijekom ortodontskog pomaka zubi bude adekvatna jer ona dovodi do resorpcije i apozije kosti, pri čemu se cijeli parodontni pričvrstak (kost, parodontni ligament i meko tkivo) kreće u jednakoj mjeri. Čak i u slučaju reduciranog parodontnog pričvrstka, kombinacija slabih kontinuiranih sila i dobre oralne higijene može rezultirati ortodontski poravnatim zubima.

4.3.7. Zahvaćenost furkacija

Većina furkacijskih defekata ostaje nepromijenjena ili se čak pogorša tijekom ortodontske terapije. Iz tih je razloga jako važno prije same ortodontske terapije odrediti o kojoj se klasi radi i predvidjeti radi li se o furkaciji, koja bi se tijekom ortodontske terapije samo pogoršavala. Furkacije klase 1 mogu se podvrgnuti ortodontskoj terapiji jer ih je moguće održavati od strane pacijenta nakon konvencionalne parodontne terapije (18). Međutim, furkacije 2 i 3 klase se često pogoršavaju i zahtijevaju regenerativnu terapiju prije ortodontske terapije. Moramo uzeti u obzir da, ako se radi o nagnutom zubu sa zahvaćenom furkacijom, njegovim ispravljanjem i istodobnom ekstruzijom najčešće dolazi do pojačanja furkacijskog defekta. Kod takvih se zubi može provesti tehnika separacije korijena, kod kojih se jedan od njih očuva i ortodontski pomiče, kako bi se kasnije mogao iskoristiti u daljnjoj protetskoj terapiji (Müller i suradnici, 1995.). Lang (1977) je u svojem istraživanju primijetio da, ukoliko je oralna higijena pacijenta odlična, ne mora doći do gubitka pričvrstka kod ispravljanja nagnutih molara (13, 14).

4.3.8. Horizontani gubitak kosti

Horizontani gubitak kosti česti je parodontni problem koji se javlja kod odraslih ortodontskih pacijenata. Općenito zahvaća prednje zube te često dovodi do neravnomjernog omjera krune i korijena zubi. U tim se situacijama ponekad smanjuje klinička kruna zuba kako bi se uspostavio ravnomjerniji omjer krune i korijena te kako bi se smanjila pokretljivost zubi. Također je u takvim situacijama ponekad indicirana i intruzija zuba s horizontalnim gubitkom kosti. Međutim, kod intruzijskog pomaka jako je bitna bespriječna oralna higijena, kako ne bi došlo do pomicanja supragingivnog plaka u subgingivno područje, što na kraju može dovesti do stvaranja angularnih koštanih defekata i povećanja gubitka pričvrstka. Histološka (Melsen 1986, Melsen i sur., 1988) i klinička (Melsen i sur., 1989.) su ispitivanja pokazala stvaranje novog pričvrstka kod ortodontski intrudiranih zubi (13, 14).

**5. NEŽELJENE PROMJENE NA MEKIM I TVRDIM TKIVIMA UZROKOVANE
ORTODONTSKOM TERAPIJOM**

Kod pacijenata s reduciranim, ali zdravim parodontom izrazito je važno da se ortodontsko liječenje provede pravilno, kako bi se postiglo ortodontsko pomicanje zubi bez daljnjeg pogoršanja parodonta. Međutim, ukoliko se ortodontsko liječenje provede nepravilno, zasigurno može doći do daljnjeg gubitka parodontalnog tkiva. Stoga je izrazito važno prije same ortodontske terapije utvrditi radi li se o pacijentu s parodontnom bolešću te u tome slučaju provesti sve moguće mjere da se bolest kontrolira. To znači da se treba ukloniti nakupljanje plaka i upala gingive, educirati pacijenta o oralnoj higijeni te odrediti najprikladnija metoda pomicanja zubi.

5.1. Neželjeni učinci ortodontske terapije na meka tkiva

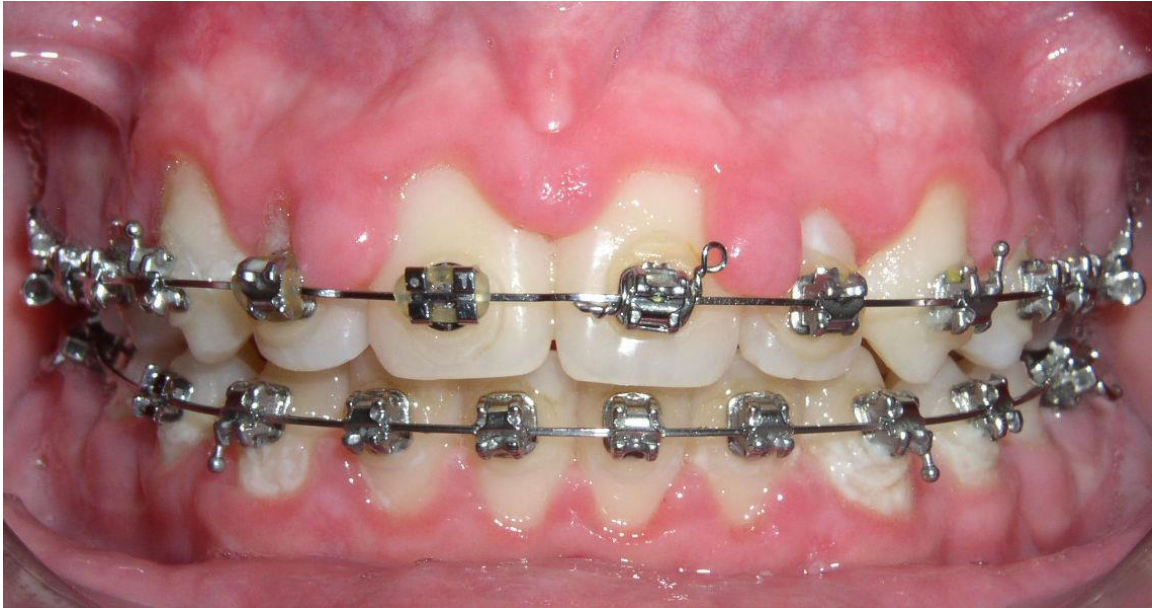Za vrijeme ortodontskog pomaka zubi, često se mogu javiti neželjeni učinci na mekom tkivu parodonta, među kojima su najčešći gingivna hiperplazija, gingivna recesija i gingivna invaginacija, koja je često posljedica ortodontske ekstrakcije zubi (1).

5.1.1. Gingivna hiperplazija

Gingivna se hiperplazija smatra čestom pojavom kod ortodontskih pacijenata. Kao glavni se razlog njezinog nastanka smatra akumulacija bakterijskog plaka. Uzrok može biti i kemijska iritacija, uzrokovana materijalima koji se koriste za vezanje fiksnog ortodontskog aparata na zube, mehanička iritacija od strane žice ili impakcija hrane, Slika 2.

S. Zachrisson i B. U. Zachrisson izvijestili su 1972. godine o pojavi gingivne hiperplazije kod pacijenata s odličnom oralnom higijenom. Također su u novije vrijeme Surur i suradnici procjenjivali ortodontske pacijente s izvrsnom oralnom higijenom kod kojih se pojavila gingivna hiperplazija već na početku ortodontske terapije, ali bez kliničkih znakova upale. Kod takvih je pacijenata uočena povišena razina matriks metaloproteinaze (MMP-8 i MMP-9) u sulkusnoj tekućini (1). Daljnjim je studijima došlo do mišljenja da upravo mehanički stres, nastao tijekom ortodontske terapije i remodelacija kolagena unutar PDL-a, dovodi do povećanja MMP-8 i posljedične gingivne hiperplazije. Kod takvih pacijenta, bez obzira na besprijeckornu oralnu higijenu, može doći do upale zbog lakše akumulacije bakterijskog plaka

na hiperplastičnoj gingivi (19). Neki su autori povezali gingivnu hiperplaziju s alergijskom reakcijom na nikal koji se oslobađa kod primjene metalnih bravica. Takvu alergijsku reakciju karakterizira proliferacija keratinocita i povećana proliferacija epitelnih stanica, što često rezultira hiperplazijom gingive. Upravo je iz tih razloga važno u anamnestičkom upitniku kod svakog pacijenta saznati povijest alergija na metale kako bi se to moglo prevenirati (1).



Slika 2: Gingivna hiperplazija uzrokovana neprimjerenom oralnom higijenom.

Preuzeto s dopuštenjem autora: Slavko Delladio, dr.med.dent. specijalist ortodonticije

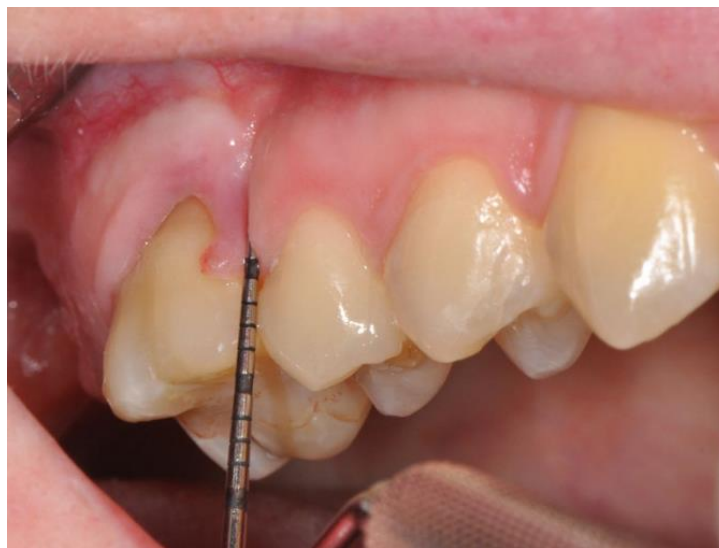5.1.2. Gingivna invaginacija

Gingivna invaginacija odnosno gingivno urastanje definirano je od strane Robertsona i suradnika, a označava linearnu invaginaciju aproksimalnog tkiva s mezijalnom i distalnom orijentacijom te intragingivnim sondiranjem od minimalno 1 mm (1).

Definira se još kao površinska promjena oblika gingive, nastala nakon zatvaranja ekstrakcijskog prostora ortodontskom terapijom, Slika 3. Smatra se čestom pojavom (35% slučajeva) i to češće u donjoj čeljusti. Morfološki se razlikuju od površinskih nabora lokaliziranih u keratiniziranoj gingivi, do dubokih defekata koji prelaze interdentalnu papilu

bukalno i lingvalno kroz alveolarnu kost. Histološki se vidi hipertrofija epitela i vezivnog tkiva, a ponekad i gubitak gingivnog kolagena. Ekstrakcija zubi često je potrebna kod planiranja ortodontske terapije, pogotovo u slučajevima rješavanja nedovoljnog prostora, bilo u gornjoj ili donjoj čeljusti. Prvi premolari, a ponekad i drugi, prvi su izbor za ekstrakciju kod ortodontskog liječenja (2) .

U mnogim se studijama vrijeme pokazalo kao jedan od glavnih rizičnih faktora za nastanak gingivne invaginacije (20). Ustanovljeno je da se najčešće javljaju u slučaju kasnijeg zatvaranja prostora, kada je već prošlo dosta vremena od ekstrakcije, zbog čega je izrazito važna dobra komunikacija među specijalistima. Terapija može biti različita, a najviše ovisi o obujmu zahvaćenosti gingive. Ukoliko invaginacija zahvaća samo meko tkivo, moguće je takav defekt tretirati skalpelom, elektrokauterom ili diodnim laserom za meka tkiva, čija je prednost minimalna postoperativna bol. Kako bi se prevenirala gingivna invaginacija, može se u postekstrakcijskom području provesti vođena koštana regeneracija (GBR), iako se još uvijek smatra najboljom prevencijom pravovremena aproksimacija zuba odmah nakon ekstrakcije zuba (1).

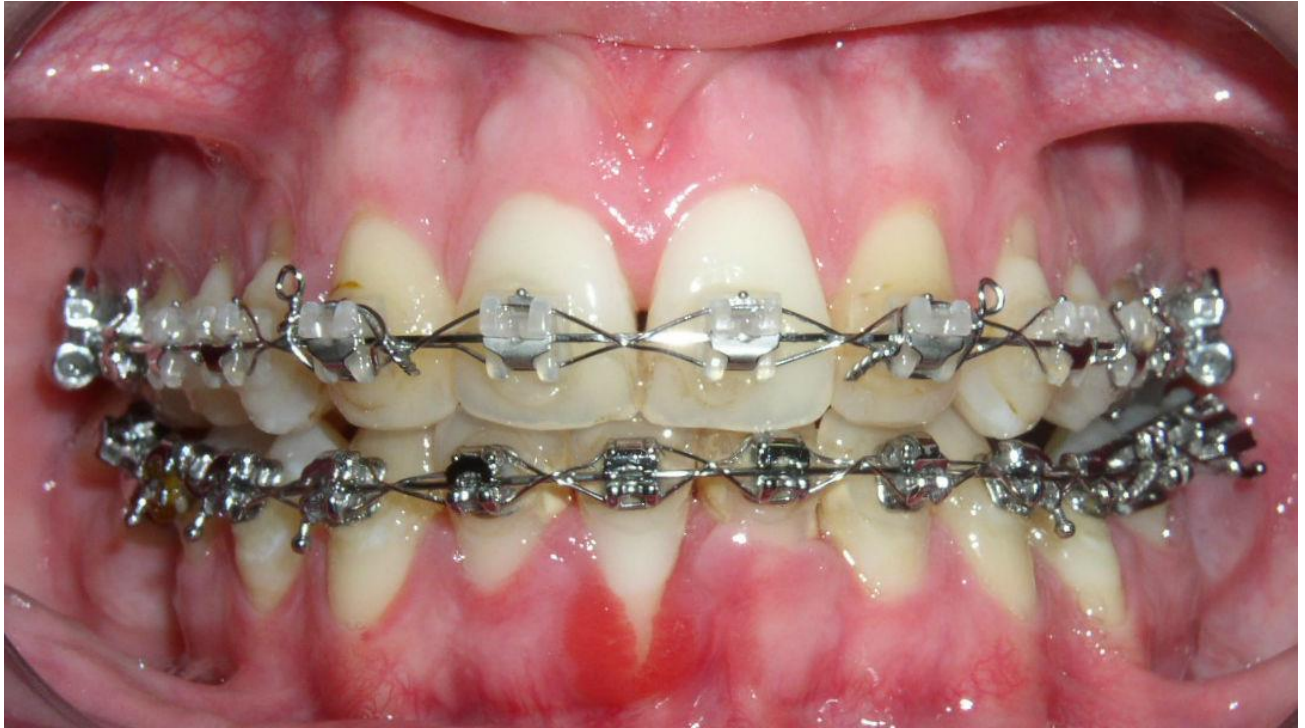

Slika 3: Gingivna invaginacija nastala nakon ekstrakcije zuba 16 i kasnim ortodontskim zatvaranjem prostora.

Preuzeto iz: (20)

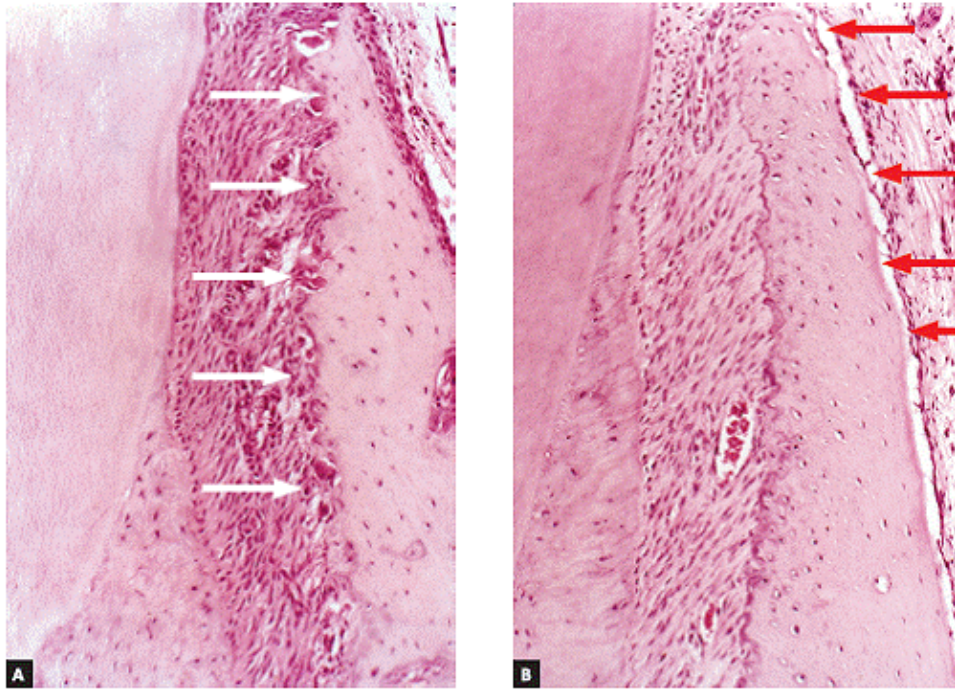
5.1.3. Gingivna recesija

Gingivna recesija jedna je od najčešćih komplikacija parodonta kod ortodontskih pacijenata. Čak 10-12% ortodontskih pacijenata ima gingivne recesije (1). Gingivna recesija označava apikalnu migraciju marginalne gingive koja se kasnije sve više udaljava od caklinsko cementnog spojišta (CCS-a), ostavljajući za sobom površinu korijena izloženu usnoj šupljini, Slika 4. Smatraju se izrazito neestetskom pojavom, dovode do preosjetljivosti zubnih vratova, povećavaju rizik od karijesa, abraziju zubi i otežavaju održavanje pravilne oralne higijene. U etiologiji se spominju mnogi čimbenici, kao što su plak, položaj zuba u zubnom luku, loša tehnika četkanja, traumatska okluzija, visoko hvatište frenuluma ili mišićnih vlakana, nedostatak dimenzije gingive, ali i pritisak usnice (Baker i Seymor, 1976) (21). Postoje dva osnovna tipa recesije: jedan je u vezi s parodontnom bolešću, a drugi je s mehaničkim čimbenicima koji uključuju četkanje zubi. Još uvijek se smatra da je jedan od glavnih razloga za stvaranje gingivnih recesija mehanička trauma uzrokovana četkicom za zube. Međutim, predloženi su još neki anatomske i mehaničke razlozi. Smatra se da tijekom ortodontske terapije dolazi do dehicijencije i posljedične recesije najčešće kod frontalne i lateralne ekspanzije zubi, pri čemu se može javiti tenzija unutar marginalnog tkiva. Takva tenzija može rezultirati stanjivanjem tkiva, ali ne mora uvijek rezultirati recesijom jer se recesijski defekt neće pojaviti dokle god se pomak zuba odvija unutar alveolarne kosti. Stoga se može reći da na pojavu recesija veliki utjecaj ima i smjer djelovanja ortodontskih sila, u kojemu labijalni pomak (posebice donjih inciziva) pospješuje stvaranje recesija, dok lingvalni pomak ima suprotni učinak. Za pojavu je recesija također važna i procjena biotipa gingive i to prije same ortodontske terapije jer se tanki biotip smatra velikim rizikom za njihovu pojavu. Razlog tome je korelacija tankog biotipa i količine pričvrstne labijalne stijenke s položajem zubi unutar alveolarnog grebena. Također se smatra da je tanki biotip gingive podložan upali zbog smanjene otpornosti na mehanički stres, što dodatno podliježe stvaranju recesija. Ako je biotip gingive pretanak i potrebna je kirurška intervencija, potrebno je povećati debljinu tkiva, tj. staviti transplantat (1).



Slika 4: Gingivna recesija na zubu 41, nastala tijekom ortodontske terapije
Preuzeto s dopuštenjem autora: Slavko Delladio, dr.med.dent. specijalist ortodoncije

Kako bi se dehiscijencije i posljedične recesije prevenirale i izbjegle, trebale bi se tijekom ortodontske terapije primjenjivati lagane, balansirane sile na grupu zubi, a ne na jedan zub pojedinačno. Kod primjene takvih sila često dolazi do kompenzacije na način, da lokalni periost prima podražaje od deformiranih medijatora i uzrokuje apoziciju kosti i zadebljanje na bukalnoj kortikalnoj ploči. To znači da tijekom labijalnog pomaka zubi, uz frontalnu resorpciju paradontnog zida alveolarne kortikalne ploče, kompenzacijski dolazi do apozije na bukalnoj kortikalnoj ploči (22), Slika 5.



Slika 5: Frontalna resorpcija parodontnog zida alveolarne kortikalne ploče (A) kompenzirana je apozicijom novog koštanog sloja na bukalnoj kortikalnoj ploči od strane periosta (B).

Preuzeto iz: (22)

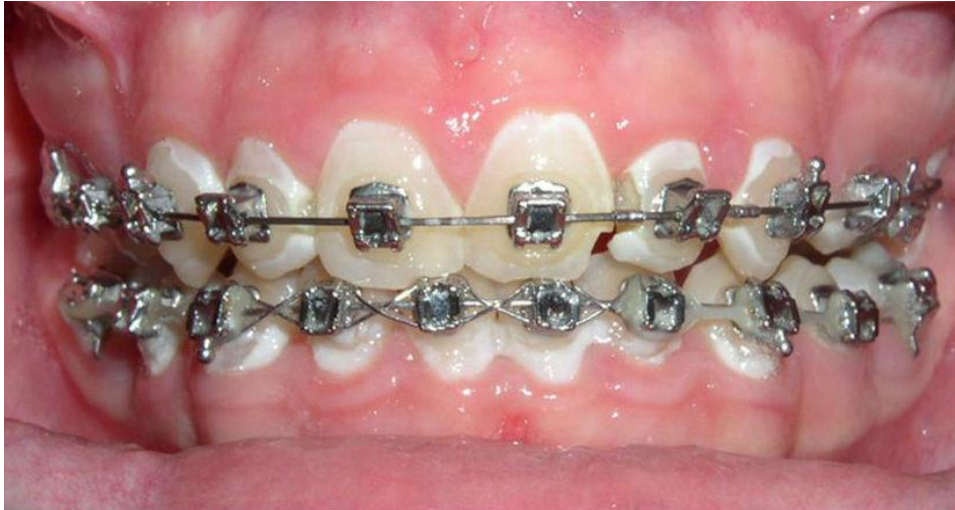Zaključno se može reći da je izrazito važno prije svake ortodontske terapije provjeriti kolika je bukolingvalna debljina kosti i mekih tkiva (biotip gingive) na strani pritiska zuba, kako bi se prevenirala moguća recesija. U slučajevima ortodontske terapije kod pacijenata koji imaju tanku, delikatnu gingivu ili čak već prisutne labijalne gingivalne recesije, ne bi se trebala provoditi mukogingivna kirurška terapija, ukoliko se planira lingvalni pomak zubi. Ako pak nakon ortodontske terapije i dalje postoje recesije, tada je potrebno provesti mukogingivnu kirurgiju koja tada ima veću predvidljivost uspjeha, nego da je bila provedena prije ortodontske terapije (Wennström, 1996) (13). Labijalne bi pomake zubi trebalo izbjegavati kad god je to moguće. Ukoliko je ipak nemoguće izbjeći, potrebno je takve pomake provoditi uz veliki oprez i uz primjenu laganih, balansiranih sila, kako bi došlo do kompenzacijskog mehanizma (22). Također je važno pratiti mogućnost pojave recesija i nakon ortodontske terapije jer često nakon ortodoncije ostaje tanka gingiva kao rezultat ortodontskog pomaka. Ona kao takva predstavlja *locus minoris resistentiae* za razvoj recesijskog defekta u prisutnosti mehaničke traume zbog nepravilnog četkanja zubi ili u slučaju prisutnosti bakterijskog plaka (13).

5.2. Neželjeni učinci ortodontske terapije na tvrda tkiva

Ortodontska terapija, osim na mekim tkivima, može uzrokovati neželjene učinke i na tvrdim tkivima. U nastavku slijedi prikaz pojedinih neželjenih učinaka.

5.2.1. Demineralizacija cakline

Često je uzrokovana plakom zbog neadekvatne oralne higijene. Najčešće se nalazi uz rub gingive i distalno od baze bravice, Slika 6. Javlja se čak kod 70% pacijenata kao početna karijesna lezija (bijela mrlja), a kod manje od 5% pacijenata kao razvijeni karijes (Al Maaitah et al., 2011). Prema Chapmanu se čak 30% demineralizacija javlja na gornjim incizivima. Kod pacijenata s ortodontskim aparatićima retencija plaka je 2-3 puta veća, pH sline je smanjen, a razina *Streptococcus Mutans*-a i *Lactobacillus*-a je povećana, što pridonosi stvaranju karijesa (23). U prevenciji moraju sudjelovati pacijent i ortodont. Pacijent sudjeluje održavanjem adekvatne oralne higijene uz primjenu pomagala kao što su interdentalne četkice, tuševi, vodice. Ortodont prije ortodontske terapije educira pacijenta o održavanju oralne higijene, procjenjuje rizik od karijesa, provodi fluoridaciju zubi i po mogućnosti koristi cemente koji otpuštaju fluoride, kao što su staklenoionomerni cementi (Shungin et al., 2010) (23). Slučajevi, u kojima nakon ortodontske terapije ipak ostaju mjesta demineralizacije, tretiraju se na način da se čeka spontana remineralizacija, ako će do nje uopće i doći. Mogu se također koristiti proizvodi s fluorom, žvakaće bez šećera ili se može napraviti postupak mikroabrazije, ako se radi o estetskom problemu (24).



Slika 6: Bije mrlje i karijesne lezije uzrokovane neprimjerenom oralnom higijenom tijekom ortodontske terapije

Preuzeto s dopuštanjem autora: Slavko Delladio, dr.med.dent. specijalist ortodoncije

5.2.2. Zubni kamenac

Kod pacijenata, koji su u ortodontskoj terapiji, akumulacija je plaka povećana čak 2-3 puta (23). Često se tolika količina plaka neadekvatno uklanja zbog otežanih uvjeta provođenja pravilne oralne higijene te se mineralizira i stvaraju se tvrde naslage, odnosno zubni kamenac. Najčešće se nalazi na mjestima koja su teško dostupna čišćenju i često oko zubnih bravica (24).

5.2.3. Gubitak vitaliteta zuba

Gubitak vitaliteta zuba često nastaje kao reakcija pulpe na primjenu jake kontinuirane sile tijekom ortodontske terapije. Kao posljedica toga najčešće dolazi do kidanja krvnih žila koje ulaze u zub na njegovom apeksu ili u slučaju prejakog naginjanja zuba, kada korijen zuba izađe iz alveolarne kosti (24).

5.2.4. Resorpcija korijena zuba

Kako bi došlo do ortodontskog pomaka, u parodontnom tkivu mora doći do upalnih promjena koje indiciraju nastanak upalnih stanica, koje omogućuju pregradnju parodonta i ortodontski pomak. Radi se o nastanku cementoklasta i cementoblasta u području korijena. Cementoklasti su stanice koje uzrokuju resorpciju u području sile tlaka, dok cementoblasti vrše apoziciju cementa u području sile vlaka. Dokle god su ta dva procesa u ravnoteži, ortodontski će se pomak odvijati bez posljedica. Međutim, kada dođe do poremećaja ravnoteže (npr. u slučaju primjene prevelike ortodontske sile), dolazi do ishemične nekroze PDL-a i do neželjene resorpcije korijena koja rezultira skraćanjem korijena, smanjenjem debljine cementa, povećanjem pomičnosti zuba, a često i gubitkom zuba (25, 26). Postoji i genetska komponenta u učestalosti resorpcije korijena, zbog čega je važno obratiti dodatnu pozornost na invaginirane korijene, taurodontizam i zaobljene korijene kod kojih je taj rizik povećan. Poznato je nekoliko etioloških čimbenika za resorpciju korijena (traume, parodontne bolesti, itd.) koje imaju gotovo sličan ishod (24). Međutim, ortodontska resorpcija korijena je jedinstvena u usporedbi s drugim vrstama resorpcije korijena, zbog čega Brezniak i Wasserstein 2002. godine sugeriraju novi pojam ortodontske resorpcije korijena na temelju stvarnog procesa te ju nazivaju ortodontski inducirana upalna resorpcija korijena (OIIRR) (26).

Ortodontski inducirana upalna resorpcija korijena je sterilni upalni proces koji je iznimno složen i sastoji se od različitih komponenti, uključujući sile, korijene zuba, kosti, stanice, okolnu matricu i određene poznate biološke faktore. Histološka su istraživanja pokazala 90% učestalosti resorpcije korijena kod ortodontski liječenih zuba s različitim stupnjem resorpcije. U većini je slučajeva resorpcija minimalna i klinički beznačajna. Teška resorpcija, koja prelazi 4 mm ili 1/3 duljine korijena, javlja se u 1-5 % ortodontski tretiranih zuba. Lupi i sur. su izvijestili da je učestalost resorpcije korijena prije ortodontskog liječenja 15%, a nakon ortodontskog liječenja 73% (26). Resorpcija korijena odvija se u stupnjevima, s obzirom na područje zahvaćenosti korijena. U cementnoj/površinskoj resorpciji su zahvaćeni samo vanjski slojevi cementa koji se kasnije u potpunosti regeneriraju ili remodeliraju. U dentinskoj resorpciji sa zacjeljivanjem (duboka resorpcija) su zahvaćeni cement i vanjski slojevi dentina koji obično zacjeljuju odlaganjem cementnog materijala. U tom se slučaju konačni oblik korijena može razlikovati od originalnog. Pri cirkumferentnoj apikalnoj resorpciji dolazi do potpune resorpcije tvrdih tkiva apeksa sa skraćanjem duljine korijena. Kod takve resorpcije ne dolazi do regeneracije, no s vremenom se oštri korijeni mogu zagladiti. Kod pojave resorpcije,

pacijenta treba informirati i razmisliti o endodontskoj terapiji jer endodontski tretirani zubi imaju povećanu otpornost na resorpciju. Takvi zubi nikako ne smiju biti budući nosači protetskih radova (24).

5.2.5. Resorpcija alveolarne kosti

U slučaju ortodontskog pomaka zuba, alveolarna kost, isto kao i korijen zuba, podliježe procesu pregradnje. Za vrijeme upalnih promjena koje nastaju tijekom ortodontske terapije u alveolarnoj kosti nastaju osteoklasti i osteoblasti. Osteoklasti su stanice koje resorbiraju kost u području sile tlaka, dok osteoblasti vrše apoziciju kosti u području sile vlaka. Kao i u slučaju resorpcije korijena, tako i ovdje pri poremećaju ravnoteže (ako resorpcija prevlada apoziciju) dolazi do trajnog gubitka alveolarne kosti. Kako bi se to izbjeglo potrebno je primjenjivati sile koje ne prelaze prag elastičnosti tkiva te je poželjno da su kontinuiranoga tijeka. Do gubitka alveolarne kosti dolazi i u području ekstrakcijskih prostora, u kojima je navedena pojava najčešća. Spomenuto je već da ekstruzijskim i intruzijskim pomacima zuba možemo regulirati razinu alveolarne kosti jer alveolarna kost uvijek prati pomak zuba (24, 25).

6. RASPRAVA

Do 1970-ih godina parodontolozi nisu imali dokaze koji bi ukazivali na to da ortodonska terapija poboljšava ili otežava parodontno zdravlje, odnosno povećava ili smanjuje dugovječnost zubi. Danas je poznato da pravilna kontrola plaka prije početka ortodonske terapije minimalizira pojavnost upale. Iako su mnoge studije pokazale da ortodonski tretman može pozitivno utjecati na parodontno zdravlje, postoje i izvještaji te dokazi koji se ne slažu s tvrdnjom da ortodonska terapija rezultira općim poboljšanjem parodontnog zdravlja. Parodontno-ortodonski odnosi još su uvijek vrlo upitni i zahtijevaju daljnja istraživanja (2).

Često se navodi da su parodontne komplikacije jedne od najčešćih nuspojava vezanih za ortodonsku terapiju. Međutim, ortodonska se terapija kod odraslih pacijenata s parodontološkim stanjima općenito smatra sigurnom terapijom ukoliko joj se pristupi pravilno. To uključuje postavljanje pravilne dijagnoze i provođenje adekvatne terapije od strane stomatologa, kao što su primjena laganih, kontinuiranih sila, redovita parodontološka inicijalna terapija, redovni dolasci pacijenta (svakih 3-6 mjeseci) te održavanje primjerene oralne higijene (27).

Parodontološka se terapija provodi paralelno s ortodonskom terapijom. Smatra se cjeloživotnom terapijom jer jednom postignuto mirno stanje zahtjeva održavanje, tzv. "recall". Ukoliko se ne provodi pravilno (bilo od strane parodontologa ili ortodonta), može doći do niza komplikacija i negativnih ishoda: od lakših, kao što su gingivne hiperplazije, recesije ili invaginacije pa sve do težih, kao što su resorpcija alveolarne kosti ili korijena zuba koje mogu dovesti čak i do njegovih gubitaka.

Na kraju je važno istaknuti da komunikacija između parodontologa i ortodonta mora uvijek biti uspostavljena, kako bi se negativne posljedice izbjegle i kako bi ishod cjelokupne terapije bio najbolje mogući.

7. ZAKLJUČAK

Estetika se najčešće definira kao znanost o lijepom. Estetski su kriteriji u stomatologiji postali znatno viši. Lijep osmijeh postaje sve važniji. On ne utječe samo na estetiku lica, već i na samopouzdanje osobe. Iz tih se razloga sve više odraslih pacijenata uključuje u ortodontsku terapiju. Međutim, ortodontska se terapija kod starijih i kod mlađih pacijenata dosta razlikuje.

Ortodontska terapija kod odraslih pacijenata često sa sobom povlači i mnogobrojne druge dentalne i parodontološke probleme. Kod takvih se pacijenata kombinirana parodontološko-ortodontska terapija smatra ključem uspjeha u funkcijskom i estetskom pogledu. Smatra se izuzetnim izazovom jer često može dovesti do otkrivanja i rješavanja uzroka te posljedica dentalnog statusa pacijenta.

Prije same terapije važno je uzeti detaljnu anamnezu te napraviti dijagnostiku putem kliničkog pregleda, analize RTG snimke čeljusti i parodontološkog statusa. Tek nakon toga se pristupa ortodontskoj i parodontološkoj terapiji. Za konačni uspjeh nisu potrebni samo parodontolog i ortodont, već i sam pacijent. Njegova je najvažnija uloga motivacija u održavanju dobre oralne higijene, redoviti posjeti parodontologu i ortodontu te održavanje rezultata za vrijeme retencijske faze. Ukoliko jedan od tih triju uvjeta nije ispunjen, rezultat ne mora biti zagarantiran.

8. LITERATURA

1. Gorbunkova A, Pagni G, Brizhak A, Farronato G, Rasperini G. Impact of Orthodontic Treatment on Periodontal Tissues: A Narrative Review of Multidisciplinary Literature. *Int J Dent.* 2016 Jan; 2016(11):9
2. Dannan A. An update on periodontic-orthodontic interrelationships. *J Indian Soc Periodontol.* 2010 Jan-Mar;14(1):66–71.
3. Wolf HF, Rateitschak-Plüss EM, Rateitschak KH. *Parodontologija: Stomatološki atlas. 1. hrvatsko izd. Zagreb: Naklada Slap; 2009. 8-18.*
4. Lindhe J, Karring T, Araújo M. Anatomija: Anatomija parodontalnih tkiva. In: Lindhe J, Lang NP, Karring T. *Klinička parodontologija i dentalna implantologija. prema 5 eng. izd. Zagreb: Nakladni zavod Globus; 2010. p.3-48.*
5. Proffit WR, Fields HW, Sarver DM. *Ortodoncija, prijevod 4 izdanja. Zagreb; 2010. 331-343.*
6. Schwarz Martin A. Tissue changes incidental to orthodontic tooth movement. *Am J Orthod.* 1932;18:331-352.
7. Graber M. T, Swain F B. *Orthodontics: Current Principles and Techniques. St. Louis: The C. V. Mosby Company; 1985.*
8. Kashyap S. Current concepts in the biology of orthodontic tooth movement: A brief overview. *NJDSR.* 2016 Jan;1(4):28-31
9. Krishnan V, Davidovitch Z. Cellular, molecular, and tissue-level reactions to orthodontic force. *Am J Orthod.* 2006; 129:1-32.
10. Dannan A. An update on periodontic-orthodontic interrelationships. *J Indian Soc Periodontol.* 2010 Jan-Mar;14(1):66-71
11. Bollen AM. Effects of malocclusions and orthodontics on periodontal health: Evidence from a systematic review. *J Dent Educ.* 2008; 72:912–8.
12. Deepthi PK, Kumar PA, Nalini HE, Devi R. Ortho-perio relation: A review. *J Indian Acad Dent Spec Res.* 2015; 2(2):40-44
13. Zachrisson BU. *Ortodoncija i parodontologija: Pomicanje zuba kod parodontalno kompromitiranih pacijenata. In: Lang NP, Lindhe J. Klinička parodontologija i dentalna implantologija. prema 5 eng. izd. Zagreb: Nakladni zavod Globus; 2010. 1241-1279.*
14. Khurana P, Soni VP. Orthodontic intervention to resolve periodontal defects: An interdisciplinary approach. *J Indian Soc Periodontol.* 2010 Oct-Dec; 14(4):287–289.
15. Kokich VG, Kokich VO. Interrelationship of Orthodontics with Periodontics and Restorative Dentistry. In: Nanda R. *Biomechanics and Esthetic Strategies in Clinical Orthodontics. 1st edition. Elsevier Inc. 2005.*

16. Barcoma E, Shroff B, Best AM, Shoff MC, Lindauer SJ. Interproximal reduction of teeth: Differences in perspective between orthodontists and dentists. *Angle Orthod.* 2015 Sept; 85 (5): 820-825.
17. Zachrisson B. Actual damage to teeth and periodontal tissues with mesiodistal enamel reduction ("stripping"). *World J Orthod.* 2004; 5:178-83.
18. Bothra j, Pachori y, Sharma s. The role of orthodontics as an adjunct to periodontal therapy in adult patients; A review. *Guident.*
19. Şurlin P, Rauten AM, Mogoantă L, Siloşi I, Oprea B, Pirici D. Correlations between the gingival crevicular fluid MMP8 levels and gingival overgrowth in patients with fixed orthodontic devices. *Rom J Morphol Embryol.* 2010; 51(3):515–519
20. Reichert C, Kutschera E, Nienkemper M, Scharf S, Mengel M, Fimmers R et al. Influence of time after extraction on the development of gingival invagination: study protocol for a multicenter pilot randomized controlled clinical trial. *Trials.* 2013; 14:108
21. Baker DL, Seymour GJ. The possible pathogenesis of gingival recession: a histological study of induced recession in the rat. *J Clin Periodontol.* Nov 1976; 3(4):208-19.
22. Jati AS, Furquim LZ, Consolaro A. Gingival recession: its causes and types, and the importance of orthodontic treatment. *Dental Press J Orthod.* May-June 2016; 21(3)
23. Preoteasa CT, Ionescu E, Preoteasa E. Risks and Complications Associated with Orthodontic Treatment. In: Bourzgui F. *Orthodontics: Basic Aspects and Clinical Considerations.* 1 hrvatsko izdanje. Rijeka: In Tech; 2012. p.403-428.
24. Šlaj M, Strujić M, Vidaković A. Neželjeni učinci ortodontske terapije. *Sonda.* 2011; 12 (22)
25. Giannopoulou C, Dudic A, Montet X, Kiliaridis S, Mombelli A. Periodontal parameters and cervical root resorption during orthodontic tooth movement. *J Clin Periodontol.* April 2008; 35(6)
26. Alfuriji S, Alhazmi N, Alhamlan N, Al-Ehaideb A, Alruwaithi M, Alkatheeri N et al. The Effect of Orthodontic Therapy on Periodontal Health: A Review of the Literature. *Int J Dent.* 2014; 2014
27. Khorsand A, Paknejad M, Yaghobee S, Ghahroudi AAR, Bashizadefakhar H, Khatami M et al. Periodontal parameters following orthodontic treatment in patients with aggressive periodontitis: A before-after clinical study. *Dent Res J.* Nov-Dec 2013; 10(6): 744-751.

Vanja Delladio Hadžović, rođena je 11. listopada 1989. godine u Čakovcu. 2008. godine je završila Prvu privatnu gimnaziju s pravom javnosti u Varaždinu. Iste godine upisala je Stomatološki fakultet Sveučilišta u Zagrebu, gdje je diplomirala 2014. godine. Za vrijeme studija bila je na razmjeni u Sankt Peterburgu na zavodu za maksilofacijalnu kirurgiju. Tema diplomskog rada bila joj je „Indikacije za imedijatno opterećenje implantata“.