

Effect of laser in the therapy of chronic periodontitis

Legović, Izak

Professional thesis / Završni specijalistički

2018

Degree Grantor / Ustanova koja je dodijelila akademski / stručni stupanj: **University of Zagreb, School of Dental Medicine / Sveučilište u Zagrebu, Stomatološki fakultet**

Permanent link / Trajna poveznica: <https://um.nsk.hr/um:nbn:hr:127:037983>

Rights / Prava: [Attribution-NonCommercial 3.0 Unported / Imenovanje-Nekomercijalno 3.0](#)

Download date / Datum preuzimanja: **2024-07-05**



Repository / Repozitorij:

[University of Zagreb School of Dental Medicine Repository](#)





SVEUČILIŠTE U ZAGREBU
STOMATOLOŠKI FAKULTET

Izak Legović

UČINAK LASERA U TERAPIJI KRONIČNOG PARODONTITISA

Poslijediplomski specijalistički rad

Zagreb, 2018.

Rad je ostvaren na Zavodu za parodontologiju Stomatološkog fakulteta Sveučilišta u Zagrebu.

Naziv poslijediplomskog specijalističkog studija: Dentalna medicina

Mentor rada: Prof.dr.sc.Darije Plančak, Zavod za parodontologiju Stomatološkog fakulteta Sveučilišta u Zagrebu

Lektor hrvatskoga jezika: Dusjenjka Levak, prof. hrvatskoga jezika i književnosti

Lektor engleskog jezika: Daniela Kosinožić, prof. engleskog, španjolskog i talijanskog jezika

Sastav Povjerenstva za ocjenu poslijediplomskog specijalističkog rada

1. Izv. prof.dr.sc.Andrej Aurer, predsjednik
2. Prof.dr.sc.Vanja Vučićević Boras, član
3. Prof.dr.sc.Darije Plančak, član

Sastav Povjerenstva za obranu poslijediplomskog specijalističkog rada

1. Izv. prof.dr.sc.Andrej Aurer, predsjednik
2. Prof.dr.sc.Vanja Vučićević Boras, član
3. Prof.dr.sc.Darije Plančak, član

Datum obrane rada: 11.05.2018.

Rad sadrži: 40 stranica

2 tablica

4 slika

1 CD

Osim ako nije drukčije navedeno, sve ilustracije (tablice, slike i dr.) u radu su izvorni doprinos autora poslijediplomskog specijalističkog rada. Autor je odgovoran za pribavljanje dopuštenja za korištenje ilustracija koje nisu njegov izvorni doprinos, kao i za sve eventualne posljedice koje mogu nastati zbog nedopuštenog preuzimanja ilustracija, odnosno propusta u navođenju njihovog podrijetla.

Zahvala

Zahvaljujem mentoru prof.dr.sc. Dariju Plančaku na nesebičnoj pomoći, sugestijama pri izradi ovoga rada.

Sažetak i ključne riječi

U radu se nakon osnovnih podataka o prevalenciji parodontalnih bolesti-kroničnog parodontitisa iznose osnovni podaci o laseru i njegovim mogućim pozitivnim efektima na ozdravljenju parodonta. Opisuju se doprinosi lasera kao biostimulativnog činioca, fotodinamski efekti lasera na različite oštećene strukture parodonta, učinak ove vrste terapije na eliminaciju patogena, poticanje na regeneraciju propale kosti, struganje i poliranje korijena.

Ako se za neki efekt lasera nisu utvrdili pozitivni pomaci, oni su također iznijeti. Na kraju se kao zaključak ističe da je laser svakako uz korištenje protokola terapije dobro došao u terapiji kroničnog parodontitisa.

Ključne riječi: kronični parodontitis, laser, biostimulacija, fotostimulacija

Summary

After putting forward some basic information about the prevalence of periodontal diseases - chronic periodontitis - this paper provides some basic data on the laser and its possible positive effects on the periodontium healing process. It describes laser contributions as biostimulatory factors as well as it defines photodynamic effects of lasers on different damaged periodontal structures. This paper also delineates the effect of this type of treatment on the elimination of pathogens and it characterizes the stimulation of the broken bone healing, scaling and root planing. Even though there are no positive shifts due to the laser effect, they are still brought forth. Finally, it emphasizes that the laser is definitely welcome in the treatment of chronic periodontitis.

Key words: chronic periodontitis, laser, biostimulation, photostimulation

SADRŽAJ

1.0	Uvod	1
1.1	Prevalencija kroničnog parodontitisa	3
1.2	Laser	6
1.3	Biostimulacijska uloga lasera	8
1.4	Učinak lasera na simptome kroničnog parodontitisa	11
1.5	Laser i bakterije.....	14
1.6	Uloga lasera u inicijalnoj parodontnoj terapiji.....	16
1.7	Laser i kost	19
1.8	Fotodinamski efekt lasera	21
2.0	Rasprava	24
3.0	Zaključak.....	31
4.0	Literatura.....	33
5.0	Životopis.....	39

Popis skraćenica

Aa - *Aggregatibacter actinomycetemcomitans*-gram negativna bakterija, anaerobna b.

Alp - alkalna fosfataza

ATP - adenzinotriposfat

BOP - krvarenje na probno sondiranje

bFGF - bazični faktor rasta fibroblasta

Bt - bakterije

CAL- klinička razina pričvrstka

CG - kronični gingivitis

Cg - *Capnocytophaga gingivalis* -gram negativna b.

ChP - kronični parodontitis

CPI - parodontalni index

CPIT - parodontalni indeks liječenja

ERL- Er YAG laser

Fn - *Fusobacterium nucleatum*

GaAlAs - galij,aluminij,arsen

Hpdl - humani periodontalni ligament

HPL- high power laser

InGaAlP - indij,galij,aluminij fosfat

LLLI - low level laser irradiation

LLLT - low level laser therapy

LPLI - low power laser irradiation

MG - malachite green -bojilo

PD - dubina sondiranja

PDT -fotodinamska terapija

Pg - *Porphyromonas gingivalis*

Pi - *Prevotella intermedia*

PPD - dubina perriodontalnog džepa

RSD - čišćenje površine korijena

SEM - skenirajući elektronski mikroskop

SRP - struganje i poliranje korijena

Td - *Treponema denticola*

Tf - *Tannerella forsythensis*

Kronični parodontitis čini jednu od četiri grupa parodontalnih bolesti. Prisutan je kod gotovo 40% odrasle populacije koju najčešće zahvaća poslije trideset i pete godine života. Bolest ima svoje osnovne kliničke osobine kao: češća je kod starijih, parodontalne destrukcije razmjerne su oralnoj higijeni i faktorima obrane organizma, mikrobiološki sustav plaka je kompleksan, bolest može biti lokalizirana i generalizirana (1).

Uz osnovne simptome bolesti postoje čak 25 simptoma koje razni autori glede edukacije i iskustva koriste u njenoj dijagnozi (1,2,3). Pored standardnih metoda liječenja ove bolesti značajno mjesto pripada i laseru. U parodontologiji zbog kompleksnosti patologije posebno je interesantna uloga lasera. Terapeut u terapiji zahvaća različita tkiva. Na tom polju tehnika reparacije, posebno regeneracije ima neprocijenjenu ulogu kao u nijednom polju stomatologije. U tom je pogledu važna uloga biostimulacije. Laser terapija učinkovita je u redukciji i eliminaciji mikrobiološke flore u parodontnim džepovima, cijeljenju i regeneraciji suprakostanih i inprakoštanih defekata, smanjenju dubine džepova, krvarenja iz gingive, poboljšanje radiološke gustoće kosti. Svrha rada bila je prikazati trenutna saznanja iz dostupne literature o ulozi lasera u terapiji kroničnog parodontitisa. Valorizirat će se doprinos biostimulativnog i fotometrijskog efekta lasera, njegova uloga u eliminaciji patogenih bakterija i struganje korijena zuba, te regeneraciju alveolarne kosti

1.1 PREVALENCIJA KRONIČNOG PARODONTITISA

Nestandardizirane metode u mjerenjima, uzimanje različitih simptoma u postavljanju dijagnoze, različiti stavovi o profilaksi bolesti, velike razlike u pojavnosti bolesti glede geografske i etničke pripadnosti, socijalnog statusa, te vrlo malo longitudinalnih istraživanja samo su neki od problema kada se sagledavaju podaci o prevelenciji paradontnih bolesti (4). Tijekom vremena mijenjali su se osnovni simptomi kod postavljanja dijagnoze kroničnog paradontitisa - od visine alveolarnog nastavka, gubitka alveolarne kosti, odsustvo epitelnog pričvrstka, broj zuba zahvaćenih bolešću, količina izgubljenog tkiva (1).

Bolest je češća unutar nekih populacija, unutar kojih opet napada pojedince. Unutar različitih, ali i istih geografskih područja kod osoba 35-40 godina postoje velike razlike u postotku ispitanika sa jednim ili više paradontnih džepova od 6 i više od 6 mm.-za Evropu 2-40% Sjevernu i Južnu Ameriku 8-22%.Kronični paradontitis čest je i kod mlađih ljudi. Susin i suradnici kod 18,2-72% mladih Brazilaca nalaze kronični paradontitis (6). Prema Hullu i suradnicima ovu bolest imalo je 51,5% četrnaestogodišnjih Engleza (7). Da je važno pravilno vrednovati simptome u postavljanju dijagnoze potvrdili su Blankenstein i suradnici kod ispitivanja pojavnosti ove bolesti kod mladih Britanaca i Danaca (8). Za dijagnozu su koristili radiološke nalaze pa su ustanovili da kronični paradontitis ima samo 0,06% djece Britanije i Danske u odnosu na prijašnji nalaz 51,5%. Minaya-Sancher i sur.ispitali su učestalost kroničnog paradontitisa kod Meksikanaca starijih od 15 godina (9). Ustanovili su da je 62,7% njih imalo gubitak epitelnog pričvrstka od 4 i više mm. Wolf i sur. navode rezultate dviju studija jednu provedenu na 11500 odraslih u SAD-u kod kojih je 7,6% imalo gubitak epitelnog pričvrstka od 6 i više mm, te drugu provedenu na 11305 ispitanika Hamburga gdje je utvrđeno da je 44% ispitanika imalo dubinu džepa do 5,5 mm, a 16% njih preko 6 mm.

U Hrvatskoj veliku studiju o oralnim bolestima među kojima i bolesti parodonta provela je prije 30-tak godina Aurer -Koželj sa sur.(5). Pregledano je 9792 ispitanika svih dobnih skupina. Pored ostalog značajni su podaci o potrebi specijalističkog parodontološkog liječenja. U starosnim grupama 20-29 godina 6,2%; 30-34 godina 12,7%,; 35-44 godine 24,4%;45-54 godina 34,7%; 55-64 godina 44,4%, te preko 65 godina 55% njih imalo je potrebu za specijalističkom parodontološkom terapijom. Topić referira o nalazima grupe autora bivše Jugoslavije o stanju parodontološkog zdravlja (2). Navodi veliki postotak ispitanika sa izgubljenim sekstantima kod 18-godišnjaka 1,9%; 35-44 godišnjaka 22,2%, a grupa preko 65 godina 78.5%. Artuković i sur. 2000 godine pregledali su 412 ispitanika svih dobnih skupina(11). Izražajnije duboke gingivalne džepove imalo je 12% devetnaestgodišnjaka; 45,7% 45-54 godišnjaka i 48,2% njih preko 65 godina starosti. 20 % ispitanika imalo je potrebu za kompletnu parodontološku terapiju.

Laser (light amplification by stimulated emission of radiation) tj. pojačanje svjetlosti stimuliranom emisijom zračenja, naziv je za izvor svjetlosti kod kojega se za razliku od konvencionalnih izvora svjetlosti svjetlost generira mehanizmom stimulativne emisije. Laserski uređaj emitira elektromagnetske valove od ultraljubičastog, vidljivog do infracrvenog dijela spektra. Laserska zraka je monokromatska (jedna valna duljina), koherentna (fotoni u jednoj fazi), kolimirana (zraka sa malim stupnjem divergencije), velikog inteziteta, precizna i selektivna u interakciji s biološkim tkivima. Laserska zraka u kontaktu s površinom tkiva može se odbiti od površine (refleksija), raspršiti kroz tkivo, proći kroz njega nepromijenjena ili apsorbirati. Promjene u tkivu izaziva apsorbirani dio svjetlosne energije koji prelazi u termičku energiju. Količina apsorbirane energije u tkiva ovisi o valnoj duljini zračenja, vremenskoj karakteristici zrake-pulzirajuća ili trajna brzina pulzacije i trajanju pulzacije, te optičkim i kemijskim svojstvima tkiva (12,13).

Tablica 1. Tipovi lasera koji se najčešće koriste u stomatologiji

Vrsta lasera	Valna duljina	Trajanje impulsa
Argon	488-514 nm	trajno
He-Ne	633 nm	trajno
Diodni laser	670-900 nm	pulzirajuće
Nd:YAG	1064 nm	30-100 ps
Nd:YAP	1364 nm	100-200 xs
Er:YSGG	2780 nm	100-250 ys
CO2	9600-10600 nm	Trajno ili pulzirajuć

Preuzeto iz knjige : Laser in Odontiatra.Maggioni M i sur.(13) str.71.

1.3. BIOSTIMULACIJSKA ULOGA LASERA

Sve tehnike i svi procesi koji se pod utjecajem laser zraka odigravaju unutar i izvan stanice sa svrhom da se kvantitativno i kvalitativno nauogradi i ozdravi bolesno stanje mogu se svesti pod naziv biostimulacija (13). Mehanizam biostimulacije na stanicu nije još potpuno jasan. Hipoteza je da biostimulacijom dolazi do povećanja sinteze RNA i moguće aktivacije lanca respiratornih stanica ili ekstracelularnih komponenti kao npr. kisik koji kao radikalni element potiče formaciju ATP-a. Slijedeći mogući mehanizmi mogu biti oslobađajući faktori rasta koji imaju ulogu u zaraštavanju rana i regulaciji apozicije i resorpcije kosti. Za postizanje ovih efekata laser zračenje mora biti točno određeno. Osteoklastična aktivnost pod utjecajem lasera odigrava se u dvije faze. U prvoj uz malu jakost zraka dominira proliferacija, a u drugoj na veću jakost diferencijacija. LLLT laser od 0,2-0,5 W biostimulacijom podupire ozdravljenje tkiva, reducira upalu i smanjuje bol. Laser zrake sa crvenim ili blizu infracrvenog spektra aktiviraju mitohondrijski lanac, a time i lance mitozu i sekreciju faktora rasta fibroblasta, faktora rasta endotela krvnih žila i epidermalni faktor rasta. Dokazano je LLLT može utjecati na proliferaciju gingivalnih fibroblasta, gingivalnih epitelnih stanica, stanica periodontalnog ligamenta, osteoblaste te koštane mezenhimalne stanice (13).

Gkogkos i sur. su ispitivali učinak LLLT, Nd:YAG lasera sa energijom od 2,6 J/cm² do 15,8 J/cm² na stanice tkiva gingive dobivene flep operacijom kod implantologije kroz 20-120 sekundi sa udaljenosti od 5 cm od tkiva. Rezultati nakon 24, 48 i 72 sata ukazali su da je proliferativnih stanica u laser tretmanu tkiva bilo značajno više nego netretiranim. Proliferativnih stanica bilo je više i kod jače energije lasera, a faktori rasta kod niže energije lasera (14). Damante i sur. ispitivali su otpuštanje faktora rasta humanih gingivalnih fibroblasta pod utjecajem tri laser tretmana u razmaku od 6 sati in vitro.

Korišteni su kontinuirani diodni laser GaAlAs ili InGaAlP laser sa točkastim 3 sekunde ili dodirnom emisijom 5 sekundi. U laser tretmanu uzorka u odnosu na kontrole i netretirane došlo je do signifikantnog porasta bazičnog faktora rasta fibroblasta (bFGF), koji može biti jedan od mehanizama bržeg ozdravljenja rana pod utjecajem infracrvenih laser zraka (15).

Wu i sur. ispitivali su učinak LPLI od 2 i 4 J/cm² na proliferaciju i diferencijaciju stanica humanog periodontalnog ligamenta (hPDL). Rezultati nakon 3-5 dana terapije potvrdili su proliferaciju i osteogenetsku diferencijaciju stanica humanog periodontalnog ligamenta (16).

Stein i sur. ukazali su da se LLL i radijacijom stimulira proliferacija i diferencijacija humanih osteoblasta in vitro (17).

Rengo je na stanicama humanog osteosarkoma ozračenih laser zrakama 0,5 i 5,0 Wata ispitivao proliferaciju osteoblastičnih stanica. Dobio je pozitivan odgovor. Povećanje proliferacije nađeno je već nakon 24 sata, a najveće oko dvije sedmice poslije stimulacije, nakon čega proliferacija se zaustavlja te započinje faza diferencijacije i početak kalcificiranja tkiva (18).

Kumaresan i sur. ispitivali su nivo periostina (matično stanični protein prisutan u periostu, periodentalnom ligamentu-gdje je od značaja za njegov integritet i maturaciju) kod pacijenata sa kroničnim parodontitisom tretiranih sa RSD ili RSD u kombinaciji sa biostimulacijom LLLT. Utvrdili su povećanje u obje grupe, ali u grupi RSD i LLLT periostin je bio signifikantno viši (19).

1.4 UČINAK LASERA NA SIMPTOME KRONIČNOG PARODONTITISA

Schwarz i sur. ispitivali su efikasnost ErYAG lasera i SRP terapije kod 20 pacijenata sa kroničnim parodontitisom. Zube svakog pacijenta podijelili su u tri kvadranta-jedan je tretiran laserom, drugi SRP terapijom, a treći je služio kao kontrola. Promatrani su parametri: plak indeks, gingivalni indeks, krvarenje na dodir, dubina džepa, gingivalna recesija i nivo kliničkog pričvrstka. Valorizacija je provedena iza 3 i 6 mjeseci terapije. U obje grupe plak indeks ostao je nepromijenjen. Nakon 6 mjeseci došlo je do signifikantne redukcije gingivalnog indexa u jednoj i drugoj grupi. Krvarenje na dodir 6 mjeseci iza terapije smanjilo se sa 56% na 13% u laser grupi, te sa 52% na 23% u SRP grupi. Dubina džepa u laser grupi smanjena je prosječno sa 4,9 mm na 2,9 mm i u SRP grupi prosječno sa 5,0 mm na 3,4 mm. CAL je u laser grupi smanjen sa prosječnih 6,3 mm na prosječno 4,4 mm, a u SRP grupi sa prosječnih 6,5 mm na 5,5 mm. Signifikantne razlike između obje vrste terapije nađene su za krvarenje na dodir i CAL (20).

Schwarz i grupa autora na istim pacijentima sve analizirane parametre provjerili su 2 godine iza terapije. Najviše pažnje su posvetili promjenama CAL-a. Nakon 1 i nakon 2 godine CAL je u obje terapijske grupe ostao stabilan (21).

Kreisler i suradnici ispitivali su efikasnost lasera kao dopune SRP terapiji kod kroničnog parodontitisa. Ispitivanja su proveli kod 22 ispitanika oba spola 45-55 godina starosti. Kod svih pacijenata proveli su u sva četiri kvadranta čeljusti SRP terapiju, a onda su u 2 kvadranta primjenili laser, a ostala 2 kvadranta ispirali sa slanom tekućinom. Promatrali su promjene plak indexa, gingivalnog indexa, krvarenja na dodir, količinu gingivalne tekućine u sulkusu, periotest, dubinu džepa i gubitak kliničkog pričvrstka.

Tri mjeseca iza terapije zubi u kvadrantima tretirani laserom pokazivali su signifikantno manju pokretljivost, veću redukciju dubine džepa i gubitka kliničkog pričvrstka. Glede ostalih parametara nisu utvrđene statistički značajne razlike (22). Pejić i sur. su 34 ispitanika sa kroničnim parodontitisom tretirali, njih 17 SRP terapijom, a ostalih 17 SRP i LLLT terapijom. Ispitivali su promjene u dubini džepova, test na krvarenje, nivo kliničkog pričvrstka, supragingivalni plak i gingivalnu cervikalnu tekućinu. Šest mjeseci nakon terapije nalazi gingivalne tekućine, dubine džepova i nivoa epitelnog pričvrstka bili su signifikantno bolji u grupu testiranja SRP i LLLT terapijom. Histološki u kontrolnoj grupi gingiva je imala manje upalnih stanica i parcijalnu kolagenizaciju strome, dok je gingiva u eksperimentalnoj grupi bila kompletno regenerirana (23). Crespi i sur. promatrali su 25 pacijenata sa dubinom džepa više od 4 mm u 2 kvadranta (lijevo/desno). Jednu stranu čeljusti istih tretirali su samo

ultrazvučnim skalerom, a drugu sa ErYAG laserom 160 mJ/puls 10Hz. Prije terapije, te 3 mjeseca, godinu i 2 godine iza terapije provjeravali su indeks plaka, gingivalni indeks, dubinu džepa i nivo kliničkog pričvrstka. Nađena je statistički značajna razlika u smislu poboljšanja nalaza za PD (što je veći PD, povoljniji su nalazi) kod laser grupe. CAL nalazi za džepove preko 5 mm bili su također statistički povoljniji kod laser terapije (24).

1.5 LASER I BAKTERIJE

Antimikrobnu aktivnost u parodontologiji možemo postići LLLT, HPL laserima. LLLT laseri (npr.diodni, ...) preko fotosenzibilnog sredstva stvaraju energiju koja preko proizvedenih citotoksina destruiira membranu bakterije te ih tako deaktivira. HPL (npr. Nd-YAG, ErYAG) djeluju direktno na bakteriju mehanizmom apsorpcije njihovih specifičnih valnih duljina.

Harris i Yessin su ispitivali na ploči krvnog agara (po primarnom apsorberu hemoglobin je sličan tkivu gingive) ablaciju Pg in vitro sa 2 lasera (pulsirajući NdYAG i kontinuirani diodni). Nd YAG laser dovodi do destrukcije bakterija i ostavlja alveolarno tkivo intaktno (25). Milne i sur. su kod 21 pacijenta na ChP iz 252 zuba uzeli uzorke subgingivalnog plaka prije te 6 i 12 tjedana nakon terapije ERL i SRP. Određivali su relativni nivo Pg, Td, Tf i Aa. Tf i Pg -signifikantno su reducirane objema tretmanima. ERL tretman doveo je do redukcije Td nakon 12 tjedana.

SRP reducirao je Aa u 12.tjednu(26). Ben Hatet i sur. komparirali su učinak NdYAG lasera u kombinaciji sa SPP ili samo učinak SPP na cement korijena zuba i život Aa, Pg, Td i Bf kod 14 pacijenata koji su imali džepove preko 5 mm. 100 džepova tretirano je kombinacijom SPP + NdYAG, a 50 samo SPP. Mikrobiološki uzorci uzeti su prije SPP, poslije SRP, prije lasera, poslije lasera, 2, 6 i 10 tjedana iza SRP+ lasera ili samo SRP . Mikrobiološki nalaz nakon SRP i lasera pokazao je redukciju četiriju bakterija u odnosu na predtretman i na sami SRP. Laser tretman izazvao je promjene u korijenu zuba(27).

Slično istraživanje proveli su Moritz i sur.,te Ando i sur. i utvrdili da laserskom radijacijom dolazi do signifikantne redukcije mikrobiološke flore posebno Aa i Pg (28,29).

Više autora je ispitivalo učinak fotodinamske terapije u parodontalnom džepu. Prates i sur. proučavali su fotodinamski učinak diodnog lasera 30mW na Aa na fotosenzibilizator MG, te su dokazali učinkovitost tretmana (30). Prema Nastriu i sur.metilensko modriilo kao foto senzibilizator uz diodni laser 830nm uništava Aa,Pg,Fn,i Pi bakterije (31). Pfitzner i sur. ukazuju da različite vrste fotosenzibilizatora clorina uz intezitet lasera 5,3 J/cm² mogu uništiti bakterije Cg,Fn,Pg (kod ispitivanja su koristili viabiliti kit) (32).

1.6 ULOGA LASERA U INICIJALNOJ PARODONTNOJ TERAPIJI

Aoki i sur. ispitivali su zbog parodontnih razloga na 53 ekstrahiranih zuba učinak Er-YAG lasera snage 35 do 42 J/cm² i ponavljajući impuls 10pps lasera na odstranjanju kamenca sa i bez irigacije vode. Promjene na korijenu gdje je laserom strugan kamenac ispitali su SEM-om. Ispitivanja su pokazala da se laserom može odstraniti kamenac bez cementa korijena (33). Važna istraživanja proveli su Ting i sur. koristeći ErCr:YSEG laser snage 0,5; 1,0; 1,5; 2,0 W. Grubost i dubina grubosti na cementu korijena bila su veća na zubima tretiranih laserom bez irigacije vode. Karbonizacija i termalna oštećenja nisu nađena kad je korištena irigacija uz laser. Efikasnost odstranjanja kamenca bez promjena na korijenu dokazanih SEM-om utvrđena je za laser snage 1,0-1,5 W., dok je efikasnost uz 2 W snage bila veća, ali su i promjene na korijenu bile veće (34). Učinkom ErCr:YSGG lasera na odstranjanja kamenca sa korijena zuba bavili su se Hakki i sur. Zbog parodontoloških razloga. 32 ekstrahirana zuba tretirana su glede odstranjanja kamenca na tri načina: ručno, instrumentalno, odstranjanje ručnim instrumentima uz dodatak tetraciklinhidroklorida, laserom uz kratki puls, te laserom uz dugi puls. Tretman sva tri načina pokazao je efikasnost. Nisu dokazane termalne promjene na korijenu uz primjenu lasera. Hrapavost korijena bila je veća kod primjene lasera i veća kod lasera sa dugim pulsom. Autori zaključuju da se laser uz određenu snagu i dužinu vala može koristiti u struganju i poliranju korijena (35). Sanz-Sanchez i sur. su na pacijentima sa kroničnim parodontitisom ispitivali ponašanje parodontnih džepova (u startu dubljih od 4,5 mm), krvarenja na dodir i nivo kliničkog pričvrstka tretiranih tjedan dana nakon ultrazvučnog struganja i poliranja svih zuba laserom ili samo ultrazvučnim struganjem i poliranjem dva puta u tjedan dana. Učinak su valorizirali nakon 3,6 i 12 mjeseci. Kod oba su tretmana utvrđena su klinička poboljšanja, ali su ona bila za sve promatrane varijable veće kod grupe tretirane laserom (36).

Amid i sur., Naori i sur., Maghare i sur. su ispitivali učinak SRP i lasera na struganje i poliranje korijena zuba kod pacijenata sa kroničnim parodontitisom. Promatrajući promjene na korijenu zuba pri tim zahvatima utvrdili su da je hrapavost i prisutnost kratera na korijenu zuba češća i veća kod tretmana laserom (37,38,39).

Sgolaastro i sur. željeli su utvrditi znanstveno dokazane efikasnosti Er:YAG lasera u odnosu na SRP terapiju kroničnog parodontitisa. Koristili su istraživanja objavljena u 8 baza podataka do 23. prosinca 2010. godine.

Gledali su uspjeh terapije glede promjena nivoa kliničkog pričvrstka, redukcije dubine sondiranja i gingivne recesije.

Autori u pretraživanju nisu našli signifikantne razlike za sve ispitane parametre(40).

Zhao i sur. su također koristeći 7 baza podataka o liječenju kroničnog paraodontitisa SRP terapijom ili Er:YAG laser terapijom. pri tome uključujući studije do srpnja 2013. Uz kritičan stav na metodologiju svih radova konačno su izabrali samo njih 12..Prema njihovoj meta analizi klinička poboljšanja između ove dvije metode nakon tri mjeseca terapije nisu bila značajno različita (41).

Al Falaki i sur. su kod 46 pacijenata sa kroničnim parodontitisom koji su imali 79 angularnih koštanih defekata i džepova preko 5 mm ispitivali učinak ErCr:YSGG lasera na zacjeljivanje koštanih defekata. Uz kiruršku tehniku zatvorenog režnja upotrebljena je minimalna doza lasera. Uspoređivani su rendgenogrami prije terapije, te osam mjeseci i godinu dana poslije. Utvrdili su smanjenje dubine džepova i infiltraciju kosti u koštani defekt (42).

Makhlouf i sur. kod 16 pacijenata sa kroničnim parodontitisom i dubinom džepa od 4-6 mm na zadnja tri zuba u svakom kvadrantu ispitivali su učinak SRP i LLLT deset seansi ili samo SRP. Rezultati terapije nakon pet tjedana i tri mjeseca pokazali su da je smanjenje PDT bilo veće u grupi SRP+LLLT. Radiološka kontrola dokazala je da na SRP+LLLT nakon 6 i 12 mjeseci došlo do signifikantnog povećanja gustoće kosti(43).

1.8 FOTODINAMSKI EFEKT LASERA

Jedan od efekata djelovanja lasera na tkiva je fotokemijski koji se bazira na apsorpciji laser zraka od kromofobnih tvari. Ove kromofobne supstancije mogu biti endogene kao napr. hemoglobin i melanin ili se mogu unijeti u tkiva kao fotosenzibilizatori (napr. toluidine blue, phenothiazine chloride i methylene blue), sa posljedičnom biokemijskom reakcijom stanica. Na ovom principu temelji se antimikrobna fotodinamska terapija gdje se pomoću malih energija laser zrakama aktiviraju fotosenzibilitativna sredstva koja u prisutnosti kisika stvaraju slobodne radikale koji oštećuju membranu stanice i njihovu DNK, te se tako postiže sterilizacija tvrdih i mekih tkiva bez oštećenja stanica domaćina. Učinkovitost fotodinamskog efekta ovisi o vrsti i koncentraciji fotodinamskog sredstva, vrsti bakterije, izvoru svjetlosti i parametrima zračenja. Najčešće se kao izvor zraka koristi diodni laser (13,44). Kachapilly i sur. su kod 15 pacijenata podijeljenih u četiri grupe sa kroničnim parodontitisom i džepovima od 5,0 do 7,0 mm ispitivali učinak samo SRP (grupa 1), SRP u kombinaciji sa fotosenzibilizatorom (klorheksidin čip koji sadrži 5,5 mg klorheksidina-grupa 2), SRP-a i diodnog lasera (grupa 3), te kao četvrtu grupu SRP, fotosenzibilizator i diodni laser na sljedeće parametre: plak indeks, gingivalni indeks, dubinu džepova i nivo kliničkog pričvrstka. Na osnovu rezultata tri mjeseca iza terapije zaključuju da klorheksidina sam ili u kombinaciji sa diodnim laserom dovodi do redukcije dubine džepova i poboljšanja nivoa kliničkog pričvrstka (45). Birang i sur. su kod 20 selekcioniranih pacijenata sa kroničnim parodontitisom i dubinom džepova 4,0-8,0mm ispitivali ponašanje PPD, plak indeks, krvarenje papila, nivo epitelnog pričvrstka i nivo bakterija (Aa, Pg i Td) u džepu nakon SRP-a, SRP i lasera, te SRP uz fotosenzibilizator (EMUNDO). Komparirali su rezultate prije terapije, te 6 tjedana i 3 mjeseca iza terapije.

Nakon svakog tretmana došlo je do smanjenja PPD, indeksa krvarenja papila, CAL-a i postotka mikroba. Signifikantno poboljšanje CAL-a nakon 6 tjedana bilo je veće nakon tretmana SRP+Laser i SRP + laser + fotosenzibilizator, nego samo SRP-a. U grupi SRP+ laser došlo je do veće redukcije PPD nego uz SRP+laser+fotosenzibilizator (46).

Souza i sur. određivali su nivo transformirajućeg faktora rasta $\beta 1$ (TGF- β antiupalnog citokina u gingivalnoj tekućini koji im je poslužio kao signal parodontalnog zdravljenja kod 15 pacijenata sa kroničnim parodontitisom. Polovina pacijenata tretirana je SRP-om, polovina SRP+fotodinamički efekt lasera. Nalazi interleukina analizirani su na početku, te nakon 21 dan iza kirurške terapije. Koncentracija analiziranog faktora rasta bila je značajno veća uz laser tretman (47).

Teymouri i sur. su kod pacijenata sa CP analizirali parodontalni klinički status, nivo gingivalne tekućine i upalne mediatore nakon 3 vrste tretmana: samo SRP, SRP+laser, SRP+laser+fotodinamika 3 i 6 mjeseci po terapiji. Nakon svake od provedenih terapija došlo je do signifikantnih promjena glede PPD, nivoa epitelnog pričvrstka, te do redukcije interleukina β 1 i 17. (48).

Monzavi i sur. ispitivali su učinak samo SRP terapije ili SRP + fotodinamska terapija sa zelenim indocianinom na test na krvarenje, nivo epitelnog pričvrstka, plak indeks, PPD, puni plak score cijelih usta i puni skor krvarenja cijelih usta kod pacijenata sa kroničnim parodontitisom. Signifikantne razlike nađene su za parametre: test na krvarenje, PPD i puni skor krvarenja cijelih usta. Za ostale parametre rezultati terapije nisu se razlikovali (49).

Gianelle i sur. svojim su istraživanjima dokazali da terapijom SRP + fotodinamika dolazi do signifikantnijeg poboljšanja PPD, CAL, BOP i smanjenje bakterijske kontaminacije nego da su tretirani samo sa SRP terapijom (50).

Andersen i suradnici između rezultata postignutih u terapiji kroničnog parodontitisa sa SRP odnosno SRP i laser fotodinamika ne nalaze značajnije rezultate (51).

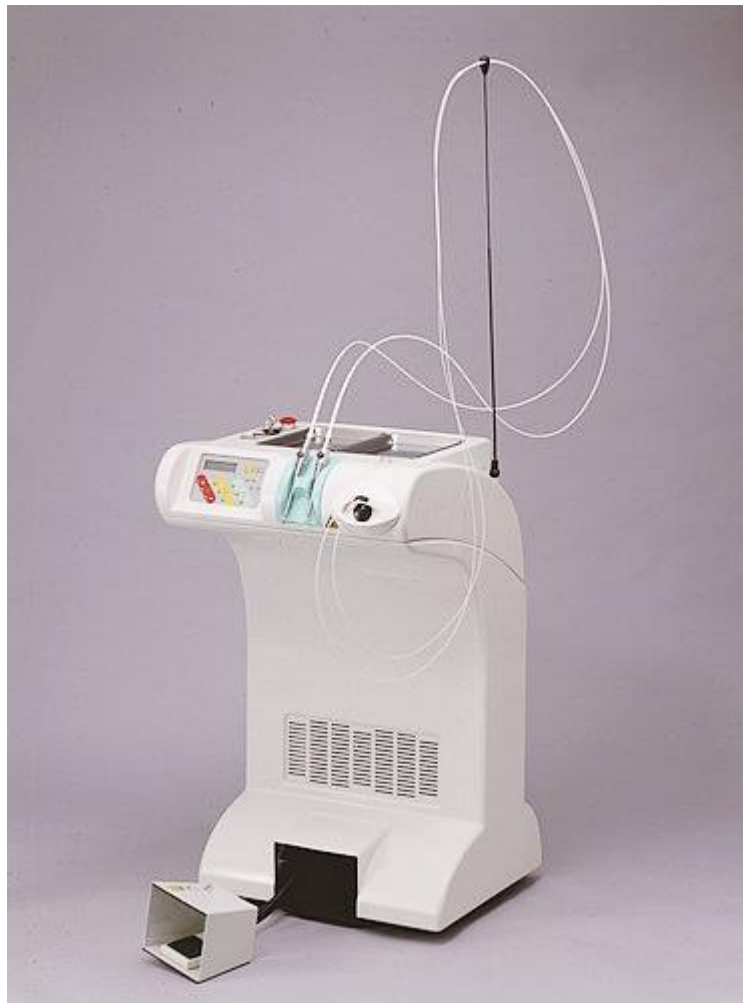Kronični parodontitis glede simptomatologije i tijeka vrlo je složena bolest. Nova znanstvena saznanja o tim problemima uz nove farmakološke pripravke i novu tehnologiju doprinijeli su da se ova bolest zaustavi u svom napredovanju, a po mogućnosti oštećeni dijelovi zahvaćenih tkiva repariraju ili regeneriraju. Laser je u tom pogledu svakako učinkovit kao jedna od dodatnih terapija. Oštećena alveolarna kost je nakon adekvatne terapije laserom bilo uz SRP ili samostalno u boljem stanju (42,43). Brojni autori su nakon korištenja različitih fotosenzibilizatora uz laser zračenje sa SRP -om utvrdili za mnoge simptome kroničnog parodontitisa (PPD, CAL, index plaka, i index krvarenja), znatno niže vrijednosti (13,44-50). Eliminacija ili smanjenje broja patogena u parodontnom džepu jedan je od najvažnijih ciljeva parodontne terapije. Prema više autora laser zrake posebno uz djelovanje fotosenzibilizatora dokazano ili uništavaju ili jako smanjuju patogene u parodontalnom džepu (25-32). Efikasnost takve terapije bila je vrlo pozitivna posebno za patogene koji su vrlo značajni u nastanku i daljnjoj progresiji bolesti kao Aa, Pg, Td, Tf, Fn, Pi, Cg. Odstranjivanje kamenca i poliranje korijena zuba početak je terapije. Koliko laser zračenje pripomaže u tome, te da li je ono bolje od ultrazvučnog tretmana ispitalo je mnogo autora. (34-40). Neki od njih dokazali su da je laser uz SRP bolji u struganju i poliranju korijena zuba i pozitivnim promjenama mnogih parodontoloških patoloških simptoma. Za razliku od njih Sgolastra te Zhao i sur. smatraju da između ove dvije metode struganja i poliranja korijena zuba i njihovog benefita uz parodontološki status nema razlike (40,41). Prema dostupnoj literaturi nisu pronađeni podaci da se laser terapijom poštujući protokol terapije, snagu lasera, vrijeme tretmana i razmaka između ponovljenih tretmana oštećuju parodontna tkiva.

Tablica 2 prikazuje protokol terapije džepova laserom LOKKI Dt. Na slici 1 i 2 prikazan je LOKKI Dt laser koji je namijenjen prvenstveno terapiji mekih tkiva. Istog koristi Poliklinika koja je kandidata ovoga rada poslala na specijalizaciju iz parodontologije na Stomatološki fakultet u Zagreb. . Slika 3 i 4 su ortopantomogrami pacijenta G.D. (pismeno je dopustio korištenje svojih ortopantomograma da se prikažu u ovome radu), kod kojeg je kronični parodontitis liječen protokolom dr Debarda parodontologa iz Švicarske kojeg tvrtka LOKKI zadužuje da nakon kupnje aparata dodatno educira doktora dentalne medicine o njegovoj primjeni. Prije kupnje laser aparata održava se 6-mjesečni tečaj ,o korištenju i primjeni u praksi ND-YAP-LOKKI lasera za dobivanje licence za rad. 27

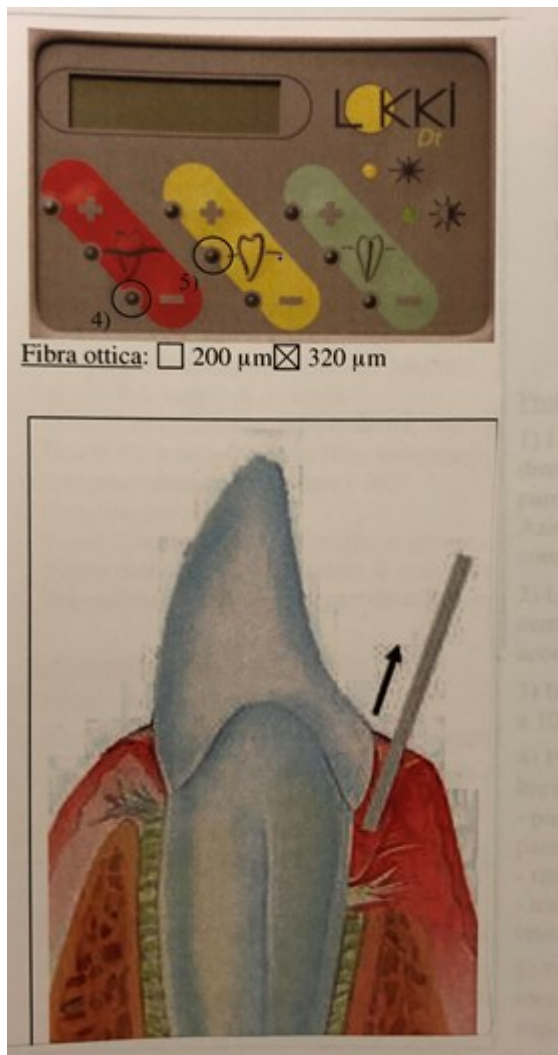
Tablica 2. Protokol korištenja diodnog lasera kod nekirurške parodontne terapije

	Stijenka mekog tkiva parodontnog džepa	Detoksikacija korijenske površine	Baza parodontnog džepa (kost)	Desenzibilizacija dentina	Održavanje
Laserska nit	300-400 mm	300-400 mm	300-400 mm	300-400 mm	300-400 mm
Snaga	1-1,5 W u kontinuiranom načinu rada 2 W u super pulsiranom načinu rada	1 W	< 1W u kontinuiranom načinu rada	0,2 W;0,4 W; i 0,6 W;0,5 W	0,5 W
Postupak	Aktivirati 20-30 sekundi sa naizmjeničnom pauzom od 20-30 sekundi	2 puta po 20 sekundi svaki	Ne duže od 20 sekundi bez stanke.Može se ponoviti nakon stanke od 10 sekundi	2 puta po 20 sekundi	
Dodatni proizvodi		Ispiranja sa otopinom klorheksidina ili vodikovim peroksidom		Gel na bazi fluora	

Preuzeto iz knjige: Laser in odontriatria.Maggioni M. i sur.(13) str.208.



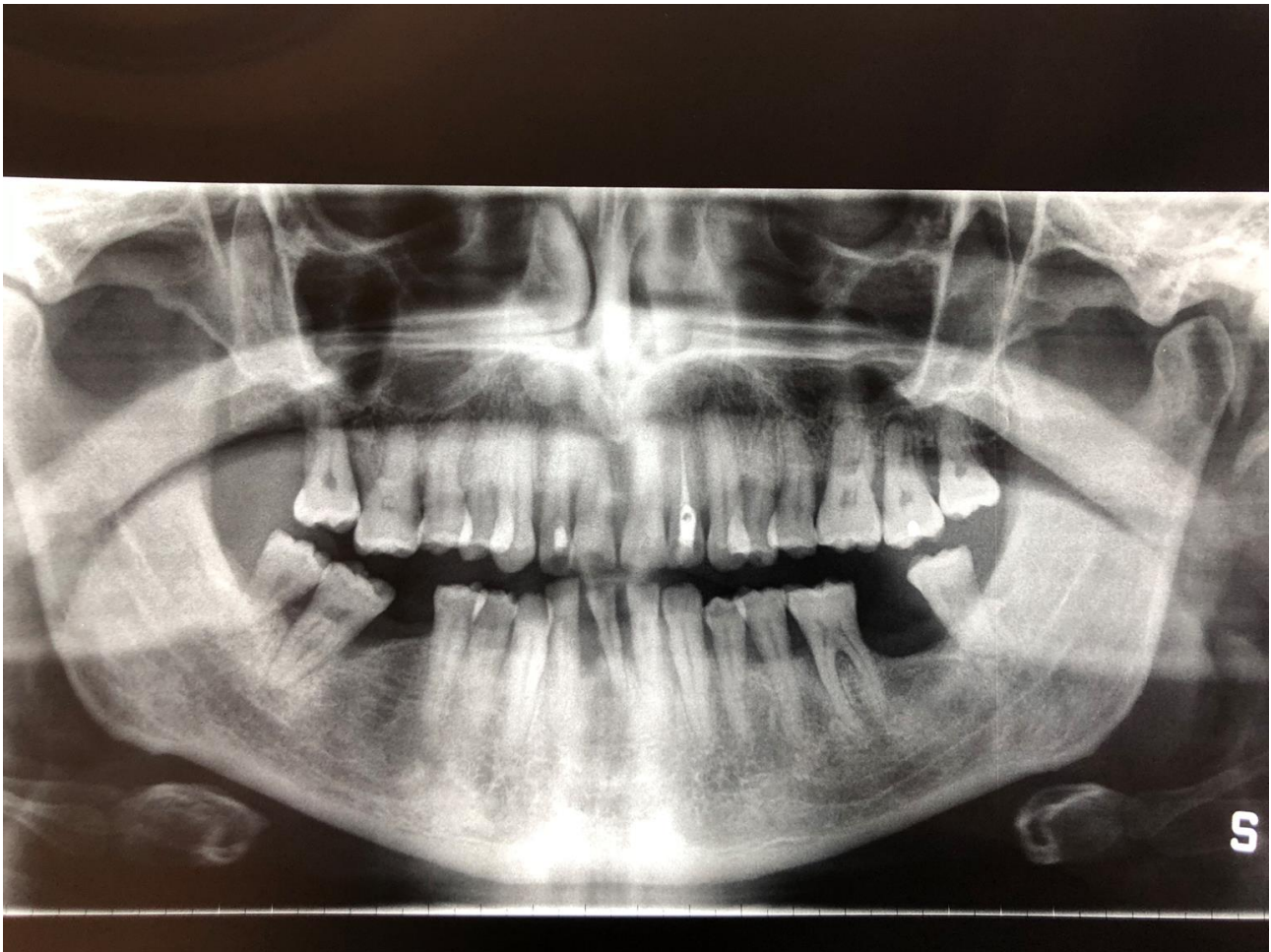
Slika LOKKI Dt Laser



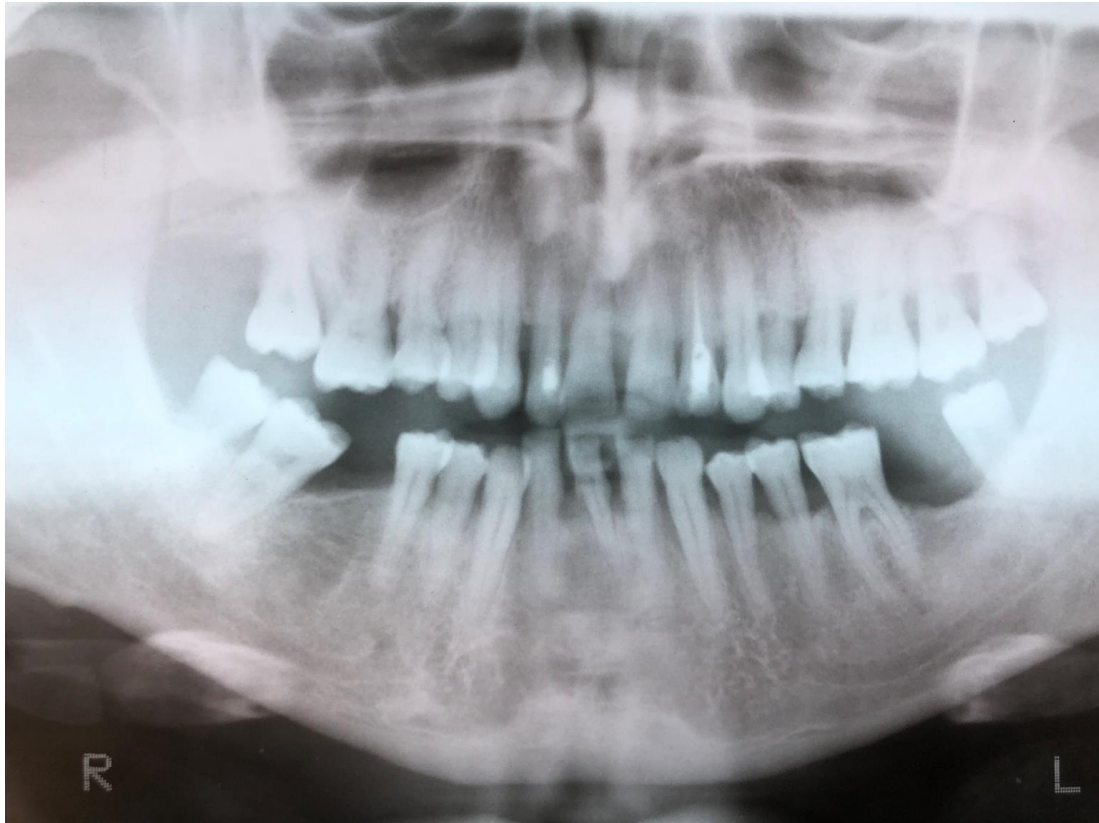Prikaz pozicije laserske niti u parodontnom džepu

Preuzeto iz protokola Lasera LOKKI Dt

Slika 3 -ortopantomogramska snimka čeljusti i zubi pacijenta G.D. prije terapije laserom



(Pismena dozvola pacijenta da se snimka u radu prikaže



Slika 4- ortopantomogramska snimka čeljusti i zubi pacijenta G.D. 2 godine poslije terapije laserom .(Pismena dozvola pacijenta da se snimka u radu prikaže)

Laser zrake zbog različitih sastavnih dijelova parodonta koji su kod kroničnog parodontitisa oštećeni imaju značajnu ulogu u potpomaganju njihove regeneracije. LLLT laser biostimulacijom može podupirati ozdravljenje tkiva., reducirati upale i smanjiti bol. Fotosenzitivnom terapijom pogotovo u kombinaciji sa SRP-om reduciraju se ili potpuno uništavaju patogeni u parodontnom džepu., te se signifikantno poboljšavaju PPD, CAL ,BOL Laser zrakama i bez fotodinamskog sredstva mogu se destruirati razni patogeni kao npr. Aa, Pg, Td ,Tf, a da pri tome okolno tkivo ostaje intaktno. Više autora ukazalo je na pozitivnu ulogu lasera u regeneraciji koštanih defekata. Laser se uz određenu snagu i duljinu vala može koristiti u odstranjenju kamenca i poliranju korijena, ali je u odnosu na SRP hrapavost korijena veća. Uz adekvatnu edukaciju, a poštujući protokol terapije u smislu snage lasera, trajanje zahvata i broj ponovljenih zahvata, laser se svakako može očekujući pozitivne rezultate, koristiti u terapiji kroničnog parodontitisa.

4.0 LITERATURA

1. Lindhe J, Karring T, Lang P. Klinička parodontologija i dentalna implantologija. Nakladni zavod Globus. Zagreb.2004; p.54-60.
2. Topić B. Parodontologija, biologija, imunopatogeneza-praksa.Medicinska naklada Zagreb. Zagreb.2005; p.52-53.
3. Leisnert L, Hallström H, Knutsson K.What findings do clinicians use to diagnose chronic periodontitis. Swed Dent J. 2008; 32(3):115-23.
4. Wolf HF, Rateitschak-Plüs EM, Rateitschak KH.Parodontologija. Naklada Sloga Zagreb. Zagreb.2008; p.74-75.
5. Aurer Koželj J, Vouk M. i sur. Oralne bolesti u SR Hrvatskoj. Jumena.Zagreb. Zagreb.1989; p.70-75.
6. Susin C, Haas AN, Valle PM, Opepermam RV, Albandar JM, Prevalence and risk indicators for cronic periodontitis in adolescents and young adults in south Brasil. J Clin Periodontol 2011;38(4):326-37.
7. Hull PS, Hillam DG , Beal JF. A radiographic study of the prevalence of chronic periodontitis in 14-year -dd English schoolchildren. J Clin Periodontol 1975;2(4): 203-10.
8. Blankenstein R., Murray JJ., Lind OP. Prevalence of chronicperiodontitis in 13-15 year-old children. A radiographic study. J Clin Periodontol 1978;5(4):285-92.
9. Minaya-Sanchez M, Medina-Sollis CE, Maupomé G, Vallejos-Sánchez AA, Casanova-Rosado JF, Marquez-Corona MdeL. Prevalence of and risk indicators for chronic periodontitis in males from Campeche Mexico. Rev Salud Publica.. 2007;9(3):388-98.
10. Tettamanti L, Gaudio RM, Cura F, Mucchi D, Illuzzia N, Tagliabue A. Prevalence of periodontal patogenesamong italian patients with chronic periodontitis: a retrospective study on 2992 patients .Oral Implantol (Rome). 2017;10(1):28-36.
11. Artuković D, Špalj S, Knežević A, Plančak D, Pandurić V. Anić-Milošević S, Lauc T. Prevalence of periodontal diseases in Zagreb population,Croatia,14 years ago and today. Coll Antropol. 2000;21(2):471-4.
12. Balić M,Otpornost bakterijskog biofilma na djelovanje antimikrobnih sredstava i analiza konfokalnom laserskom tehnologijom (diplomski rad). Zagreb: Stomatološki fakultet.;2016.
13. Maggioni M, Attanasio T, Scarpelli F. Laser in Odontoiatria,Piccin,Padova. 2009; p.56-59,71,206-208.
14. Gkogkos AS, Karoussis IK, Prevezanos ID, Marcopoulo KE, Kynakidou K, Vrotsos PA. Effect of Nd:YAG low level laser therapy on human Gingival Fibroblasts. Int J Dent.2016;10(4):1-9.

15. Damante CA , De Micheli G, Miygi SP, Feisf IS, Marques M.M. Efect of laser phototherapy on the relase of fibroblast growth factors by human gingival fibroblast. *Lasers Med Sci.*2009; 24(6):885-91.
16. Wu JY, Chen CH, Yeh LY, Yeh ML, Ting CC, Wang YH. Low power laser irradiation promotes the proliferation and osteogenic differation of human periodontal ligament cells via ciclic adenosine monophosphate .*Int J Oral Sci.* 2013; 5(2):85-91.
17. Stein A, Benavahu D, Maltz L , Oron LL. Low-level laser irradiation promotes proliferation and differentiation of human osteoblasts in vitro.*Photomed Laser Surg* 2005;23(2):161-6.
18. Rengo C. Effeto biostimulante del laser su cellule osse.*Il Dentista Moderno.* Tesi .Redacione 22. 2011.
19. Kumaresan D, Balasundaram A, Naik VK. Appukuttan DP. Gingival cervical fluid periostin levels in chronic periodontitis patients following nonsurgical periodontal treatment with low-level laser therapy. *Eur J Dent.*2016;10(4):546-550.
20. Schwarz F, Sculean A, Georg T, Reich E.Periodontal treatment with an Er:YAG laser compared to scaling and root planing.A controlled clinical study.*J Periodontol* 2001;72(3):361-7.
21. Schwarz F, Sculean A,Berakdar M, Georg T,Reich E,Becker J. Periodontal treatment with an Er: YAG laser or scaling and root planing..A 2-year folow-up split-mouth study. *J Periodontol.* 2003;74(6):590-6.
22. Kreisler M, Al Haj,d' Hoedt B. Clinical efficacy of semiconductor laser application as an adjunct to conventional scaling and root planing.*Lasers Surg Med.* 2005;37(5):350-5.
23. Pejić A, Mirković D. Anti-inflammatory effect of low level laser treatment an chronic periodontitis. *Medical Laser Application.*2011;26(1):27-34.
24. Crespi R, Capparé P, Toscanelli I, Gherlone E, Romanova GE. Effects of Er:YAG laser compared to ultrasonic scaler in periodontal treatment:a 2-year folow-up split-mouth clinical study.*J Periodontal* 2007;78(7):1195-200.
25. Harris DM, Yessik M. Therapeutic ratio quantifiles laser antisepsis:ablation of *Porphyromonas gingivalis* with dental lasers. *Surg Med.*2004;35(3):206-12.
26. Milne TJ, Coates DE, Leichter JW, Soo L, Williams SM, Seymour GJ, Cullinan MP. Periodontopathogen levels following the use of an Er:YAG laser in the treatment of cronic periodontitis. *Aust Dent J.* 2016; 61(1):35-44

27. Ben Hatit Y, Blum R, Severin C, Magulin M, Jabro MH. The effects of a pulsed Nd:YAG laser on subgingival bacterial flora and cementum: an in vivo study. *J Clin Laser Med Surg.* 1996;14(3):137-43.
28. Moritz A, Gutknecht N, Doertbudak O, Goharkhay K, Schoop U, Schauer P, Sperr W. Bacterial reduction in periodontal pockets through irradiation with a diode laser: a pilot study. *J Clin Laser Surg.* 1997;15(1):33-7.
29. Ando Y, Aoki A, Watanabe H, Ishikawa I. Bactericidal effect of erbium YAG laser on periodontopathic bacteria. *Lasers Surg Med.* 1996;19(2):190-200.
30. Prates RA, Yamada AM Jr, Suzuki LC, Eiko Hashimoto MC, Gouw-Soares S, Gomes L, Ribiero MS. Bactericidal effect of malachite green and red laser on *Actinobacillus actinomycetemcomitans*. *J Photochem Photobiol B.* 2007;86(1):70-6.
31. Nastri L, Donnarumma G, Porzio C, De Gregorio V, Tufano MA, Caruso F, Mazza C, Serpico R. Effects of toulidine blue-mediated photodynamic therapy on periodontal biofilm: In vitro coagulation. *Int. J Immunopathol Pharmamed.* 2010;23(4):1152-32.
32. Pfitzner A, Sigusch BW, Albrecht V, Glockmann E. Killing of periodontopathogenic bacteria by photodynamic therapy. *J Periodontol.* 2004;75(10):1343-9.
33. Aoki A, Ando Y, Watanabe H, Ishikawa I. In vitro studies on laser scaling of subgingival calculus with an erbium:YAG laser. *J Periodontol* 1994;65(12):1097-106.
34. Ting CC, Fukuda M, Watanabe T, Aoki T, Sanaoka A, Noguchi T. Effects of Er,Cr:YSGG laser irradiation on the root surface: morphologic analysis and efficiency of calculus removal. *J Periodontol* 2007;78(11):2156-64.
35. Hakki SS, Berk G, Dundar N, Saglam M, Berk N. Effect of root planing procedures with hand instrument or Erbium,Chromium.Yttrium-Scandium-Gallium-Garnet laser irradiation on the root surfaces a comparative scanning electron microscopy study. *Lasers Med Sci.* 2010;25(3):45-53.
36. Sanz-Sánchez I, Ortiz-Vigón A, Matos R, Herrera D, Sanz M. Clinical efficacy of subgingival debridement with adjunctive erbium:yttrium-aluminium-garnet laser treatment in patients with chronic periodontitis: a randomized clinical trial. *J Periodontol.* 2015; 86(4):527-35.
37. Amid R, Gholami GA, Mojahedi M, Aghalou M, Gholami M, Mirakhori M. Effects of Root Debridement With Hand Curettes and Er:YAG Laser on Chemical Properties and Ultrastructure of Periodontally-Diseased Root Surfaces Using Spectroscopy

- and Scanning Electron Microscopy. *J Lasers Med Sci.* 2017;8(2):66-71.
38. Noori ZT, Fekrazad R, Eslami B, Etemadi A, Khosravi S, Mir M. Comparing the effects of root surface scaling with ultrasound instruments and Er,Cr: YSGG laser. *Lasers Med Sci.* 2006;23(3):283-7.
39. Moghare Abed A, Tawakkoli M, Dehchenari MA, Gutknecht N, Mir M. A comparative SEM study between hand instrument and Er: YAG laser scaling and root planing, *Lasers Med Sci.* 2007;22(1):25-9.
40. Sgolastra F, Petrucci A, Gatto R, Monaco A. Efficacy of Er:YAG laser in the treatment of chronic periodontitis: systematic review and meta analysis. *Lasers Med Sci.* 2012;27(3):661-73.
41. Zhao Y, Yin Y, Tao L, Nie P, Tang Y, Zhu M. Er:YAG laser versus scaling and root planing as alternative or adjuvant for chronic periodontitis treatment: a systematic review. *J Clin Periodontol.* 2014;41(11):1069-79.
42. Al-Falaki R, Hughes F, Wadia R, Eastman C, Kontogiorgos E, Low S. The effect of an Er,Cr:YSGG Laser in the Management of Intra-bony Defects Associated with Chronic Periodontitis Using Minimally Invasive Closed Flap Surgery. A Case Series. *Laser Ther* 2016 25(2):131-39.
43. Makhlouf M, Dahaba MM, Tuner J, Eissa SA, Hanhash TA. Effect of adjunctive low level laser therapy (LLLT) on non surgical treatment of chronic periodontitis. *Photomed Laser Surg.* 2012;30(3):160-6.
44. Konopka K, Goslinski T. Photodynamic therapy in dentistry. *J Dent Res.* 2007; 86(8):694-707.
45. Kachapilly AJ, Majo A, Jajan JM, et al. Management of chronic periodontitis using chlorhexidine chip and diode laser- a clinical study. *J Clin Diag Res.* 2016;10(4):1-8.
46. Birang R, Shahaboui M, Kiani S, Shadmehr E, Naghsh N. Effect of Nonsurgical Periodontal Treatment Combined With Diode Laser or Photodynamic Therapy on Chronic Periodontitis: A Randomized Controlled Split-Mouth Clinical Trial. *J Lasers Med Sci.* 2015;8(3):112-19.
47. Souza SL, Andrade PF, Silva JS, Tristão FS, Rocha FA, Palioto DB, Grisi MF, Taba M Jr, Novaes AB Jr. Effects of antimicrobial photodynamic therapy on transforming growth factor- β 1 levels in the gingival crevicular fluid. *Photomed Laser Surg.* 2013;31(2):65-71.
48. Teynouri F, Farhad SZ, Golestan Eh H. The effect of photodynamic therapy and diode

- laser as adjunctive periodontal therapy on the inflammatory mediators levels in gingival fluid and clinical periodontal status. *J Dent.*2016;17(3):226-32.
49. Monzavi A, Chinipardaz Z, Mousavi M, Fekrazad R, Moslemi N, Azaripour A, Bagherpasand O, Chiniforush N. Antimicrobial photodynamic therapy using diode laser activated indocyanine green as an adjunct in the treatment of chronic periodontitis: A randomized clinical trial. *Photodiagnosis Photodyn Ther.*2016;14:93-7.
50. Giannelli M, Forigli L, Lorenzini L, Bani D. Efficacy of Combined Photoablative-Photodynamic Diode Laser Therapy Adjunctive to Scaling and Root Planing in Periodontitis: Randomized Split-Mouth Trial with 4 Year Follow -Up. *Photomed Laser Surg.*2015;33(9):473-80.
51. Anderson R, Loebel N, Hammond D, Wilson M. Treatment of periodontal disease by photodisinfection compared to scaling and root planing. *J Clin Dent.*2007;18(2):34-8

5.0 ŽIVOTOPIS

Izak Legović rođen je 12. ožujka 1986. godine u Puli. Osnovnu školu je završio u Poreču, a opću gimnaziju u Pazinu. Studij dentalne medicine upisuje 2004.godine na Medicinskom fakultetu u Rijeci, koji završava 2011.godine. Nakon obavljenog pripravničkog staža i položenog stručnog ispita zapošljava se u Poliklinici za stomatologiju Legović u Poreču. Poliklinika ga šalje tijekom 2012 do 2015 godine na Master studij iz parodontologije i iz implantologije u Parmu, Italija, koji uspješno završava..2015.godine započinje specijalizaciju iz parodontologije na Stomatološkom fakultetu Sveučilišta u Zagrebu pod mentorstvom prof.dr.sc.Darija Plančaka. Iste godine upisuje Poslijediplomski specijalistički studij dentalne medicine.Aktivno se služi talijanskim i engleskim jezikom.Redovito se stručno usavršava na domaćim i stranim stručnim tečajevima i kongresima.