

# Molarno incizivna hipomineralizacija meta analiza

---

**Novaković, Anamarija**

**Master's thesis / Diplomski rad**

**2018**

*Degree Grantor / Ustanova koja je dodijelila akademski / stručni stupanj:* **University of Zagreb, School of Dental Medicine / Sveučilište u Zagrebu, Stomatološki fakultet**

*Permanent link / Trajna poveznica:* <https://um.nsk.hr/um:nbn:hr:127:339495>

*Rights / Prava:* [Attribution-NonCommercial 3.0 Unported / Imenovanje-Nekomercijalno 3.0](#)

*Download date / Datum preuzimanja:* **2024-07-10**



*Repository / Repozitorij:*

[University of Zagreb School of Dental Medicine  
Repository](#)





SVEUČILIŠTE U ZAGREBU  
STOMATOLOŠKI FAKULTET

Anamarija Novaković

# **MOLARNO INCIZIVNA HIPOMINERALIZACIJA – META-ANALIZA**

Diplomski rad

Zagreb, 2018.

Rad je ostvaren na Zavodu za dječju i preventivnu stomatologiju, Stomatološkog fakulteta Sveučilišta u Zagrebu

Mentor rada: izv. prof. dr. sc. Walter Dukić, Stomatološki fakultet Sveučilišta u Zagrebu

Lektor hrvatskog jezika: prof. Snježana Krivić

Lektor engleskog jezika: prof. Maja Blažun Vuković

Sastav Povjerenstva za obranu diplomskog rada:

(za svakog člana Povjerenstva naknadno se rukom na za to predviđeno mjesto upisuju ime i prezime, akademsko zvanje i ustanova)

1.

---

2.

---

3.

---

Datum obrane rada: \_\_\_\_\_

Rad sadrži: 31 stranica

3 tablice

9 slika

CD

Osim ako nije drukčije navedeno, sve ilustracije (tablice, slike i dr.) u radu su izvorni doprinos autora diplomskog rada. Autor je odgovoran za pribavljanje dopuštenja za korištenje ilustracija koje nisu njegov izvorni doprinos, kao i za sve eventualne posljedice koje mogu nastati zbog nedopuštenog preuzimanja ilustracija odnosno propusta u navođenju njihovog podrijetla.

## **Zahvala**

Zahvaljujem svome mentoru, izv. prof. dr. sc. Walteru Dukiću na stručnoj pomoći, uloženom trudu te pristupačnosti za vrijeme pisanja ovog rada.

Veliko hvala svim profesorima i stručnoj mentorici od kojih sam puno naučila, te mojoj obitelji i prijateljima na beskrajnoj podršci.

## **Molarno incizivna hipomineralizacija- meta-analiza**

### **Sažetak**

Molarno incizivna hipomineralizacija (MIH) definirana je kao idiopatski kvalitativni poremećaj cakline koji zahvaća prve trajne molare i incizive, a nastaje zbog promjena u početnoj fazi mineralizacije ili za vrijeme maturacije ameloblasta. Do sada su napravljena brojna istraživanja o pojavnosti navedenog poremećaja koja prijavljuju istu u širokom rasponu.

Svrha ovog rada je analizirati pojavnost molarno incizivne hipomineralizacije u literaturi diljem svijeta i usporediti rezultate prema različitim dijagnostičkim kriterijima.

Radovi pronađeni pretraživanjem PubMed® baze podataka uspoređivani su prema dijagnostičkom kriteriju, regiji, dobi i broju ispitanika te pojavnosti MIH-a. Radovi bez definiranog dijagnostičkog kriterija te radovi koji nisu napisani na engleskom jeziku su isključeni.

Od pronađena 62 valjana rada na engleskom jeziku objavljena u razdoblju od 2000. do 2018. godine samo je njih 35 uključivalo dijagnostički kriterij EAPD (The European Academy of Paediatric Dentistry) 2003. Raspon dobi ispitanika iznosio je od 5,5 do 17 godina s najvećom koncentracijom u dobi od 7 do 9 godina, a pojavnost MIH-a 2,8% do 44%.

Analiza provedenih istraživanja je teška budući da su korišteni različiti dijagnostički kriteriji, metode i dobne skupine ispitanika. U budućim radovima trebalo bi staviti naglasak na ujednačavanje kriterija i metoda kako bi se njihovom usporedbom dobili značajni podaci.

**Ključne riječi:** molarno incizivna hipomineralizacija, pojavnost, MIH

## **Molar incisor hypomineralisation- meta-analysis**

### **Summary**

Molar incisor hypomineralization (MIH) is defined as an idiopathic qualitative enamel defect affecting first permanent molars and incisors, caused by changes in the initial stage of mineralization or during ameloblast maturation. Numerous researches have been conducted on the prevalence of this defect which has been reported in a wide range.

This paper aims to analyze the occurrence of molar incisor hypomineralization in literature throughout the world and to compare the results according to different diagnostic criteria.

Papers found by searching PubMed® database have been compared according to diagnostic criteria, region, age and number of participants and the prevalence of MIH. The papers without a defined diagnostic criteria, as well as papers not written in English, were excluded from the comparison.

Out of 62 valid papers in English published in the period from 2000 to 2018, only 35 of them included EAPD (The European Academy of Paediatric Dentistry) 2003 diagnostic criteria. The age of participants ranged from 5.5 to 17 years, with the highest concentration being from age 7 to 9 years, while the prevalence of MIH ranged from 2.8% to 44%.

The analysis of the conducted researches is difficult to carry out since different diagnostic criteria, methods and participants age groups were used. Future papers should focus on harmonizing criteria and methods in order to obtain significant data through their comparison.

**Key words:** molar incisor hypomineralization, prevalence, MIH

## SADRŽAJ:

1. Uvod .....	1
1.1 Definicija molarno incizivne hipomineralizacije .....	2
1.2 Etiologija molarno incizivne hipomineralizacije.....	2
1.3 Klinička slika.....	3
1.4 Terapija i terapijski postupci .....	7
2. Metoda.....	11
3. Rezultati.....	13
4. Rasprava .....	20
5. Zaključak .....	23
6. Literatura.....	25
7. Životopis .....	30

## **Popis skraćenica**

DMF-T- decayed, missing, and filled teeth

EAPD- The European Academy of Paediatric Dentistry

EVP- European Visiting Programme

HCl- klorovodična kiselina

mDDF- modified Developmental Defects of the Enamel

MIH- molaro incizivna hipomineralizacija



## **1. UVOD**

Čaklina je jedinstveno, visoko mineralizirano tkivo ektodermalnog porijekla koje se na zametcima trajnih zubi počinje formirati još za vrijeme intrauterinog razvitka. Mineralizacija prvih trajnih molara i inciziva započinje između četvrtog i petog mjeseca intrauterinog razvoja, a završava kroz prve 4 godine života. Bilo kakav nedostatak metaboličke aktivnosti uzrokovan smetnjama za vrijeme razvitka i mineralizacije zuba (čakline) može rezultirati trajnim oštećenjima na izniklom zubu. Smetnje za vrijeme inicijalne faze odlaganja matriksa u amelogenezi nazivaju se kvantitativni ili morfogeni defekti (hipoplazija) dok se poremećaji u procesu kalcifikacije i maturacije (zrenja) nazivaju kvalitativni ili strukturalni defekti pri kojima čaklina može biti morfološki normalna (hipomineralizacija ili hipomaturacija) (1).

### **1.1 Definicija molarno incizivne hipomineralizacije**

Molarno incizivna hipomineralizacija (MIH) kao pojam prihvaćena je 2003. godine na sastanku Europske akademije dječje stomatologije (EAPD-a). Definirana je kao idiopatski kvalitativni poremećaj čakline koji zahvaća prve trajne molare i incizive, a nastaje zbog promjena u početnoj fazi mineralizacije ili za vrijeme maturacije ameloblasta (2).

Iako MIH može zahvatiti više zubi, ona nema niti kronološki izražaj kao tetraciklinski zubi ili linearna čaklinska hipoplazija niti zahvaća cjelokupnu denticiju što vidamo u kongenitalnim poremećajima kao što je amelogenesis imperfecta. Zbog toga je smatramo posebnim entitetom (3,4).

### **1.2 Etiologija molarno incizivne hipomineralizacije**

S obzirom da se MIH i danas smatra idiopatskim višestrukim poremećajem čakline ne postoji jedinstven uzrok njezina postanka. Postoje mnogobrojne, nedovoljno ispitane, teorije nastanka i povezanosti s predisponirajućim čimbenicima:

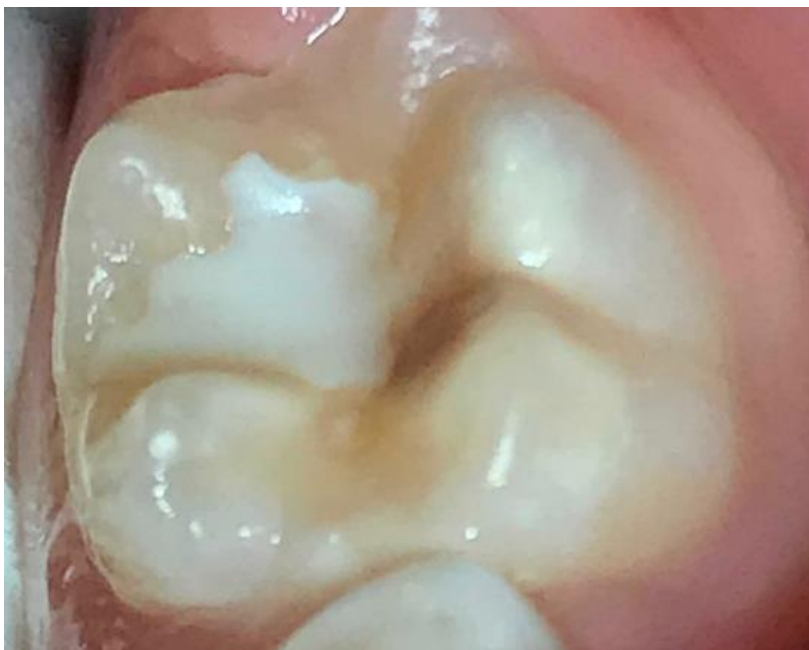1. Novorođenačka izloženost dioksinima i bifenolima (novorođenačka prehrana),
2. pre-, peri- i neonatalni problemi (nedonošad, djeca manje porođajne težine, djeca koja su proživjela intubaciju),
3. izloženost fluoridima,
4. dječje bolesti (otitis media, respiratorni problemi, pneumonija te njihovo liječenje),
5. specifične kronične bolesti (cistična fibroza, bubrežne bolesti, celijakija) (1).

### 1.3 Klinička slika

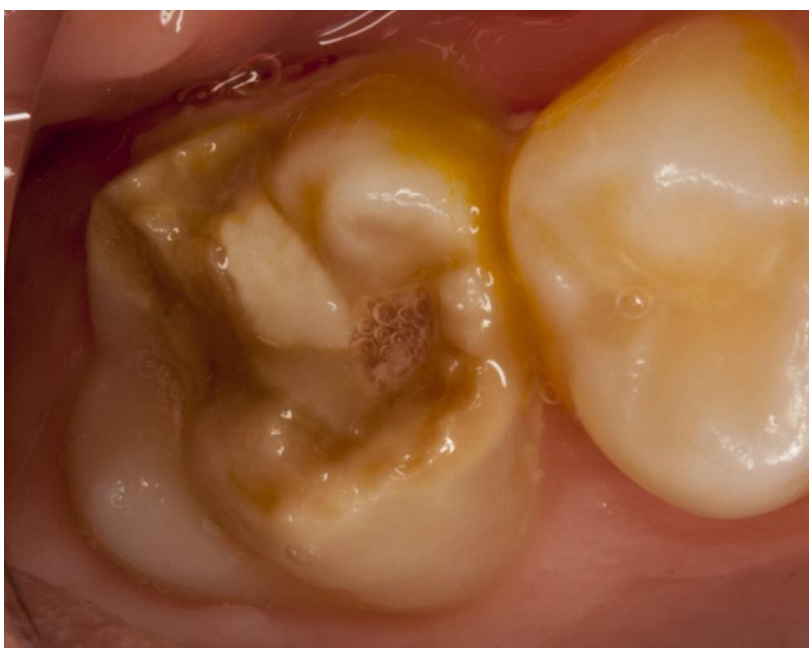Nastankom poroznosti, odnosno hipomineralizacijom, mijenja se refraktorni indeks cakline. Translucencija ili prozračnost pojava je kod koje se svjetlosne zrake djelomično propuštaju ili reflektiraju. Opacitet ili neprozračnost pojava je kod koje se svjetlosne zrake apsorbiraju ili reflektiraju. Translucencija uzrokuje vidljivost caklinske lezije jer porozna struktura unutar cakline reflektira svjetlosne zrake.

MIH je karakterizirana bijelim, žutim ili smeđim opacitetima cakline s povećanom poroznosti koja uzrokuje pojačanu osjetljivost i bol. Caklina na molarima sklonija je pucanju (infrakcijama i frakturama) što zube čini rizičnijima za razvoj karijesa (5). Zbog navedenih promjena predstavlja izazov terapeutima prilikom liječenja suvremenim materijalima.

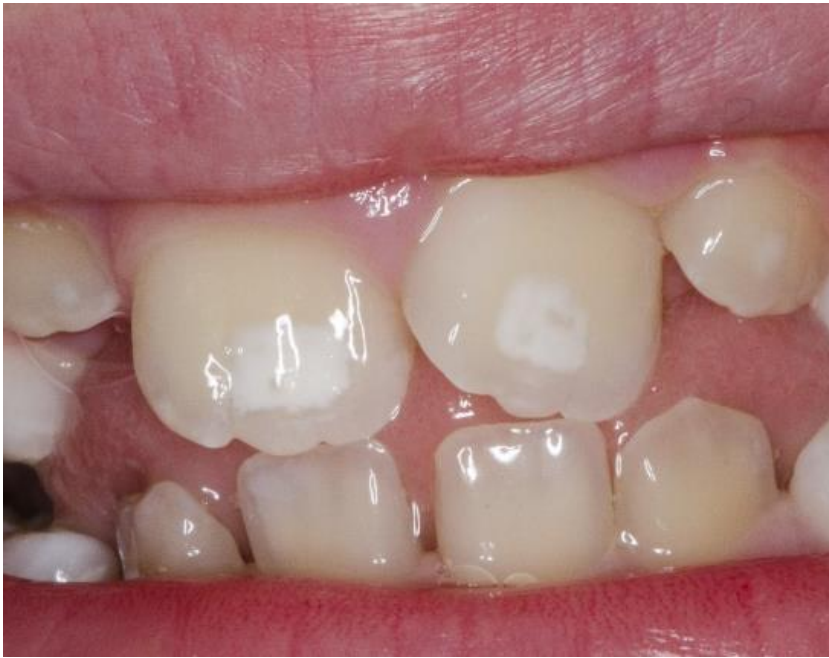Na zahvaćenim zubima javljaju se opaciteti bijele, žute ili smeđe boje čija veličina varira od zanemarivo male do potpune zahvaćenosti zubne površine, što je znatno rjeđe. Opaciteti na homolognim zubima mogu biti različite veličine i boje, dakle nisu simetrični, a mogu biti zahvaćena od jednog do četiri prva trajna molara. Promjene na sjekutićima su obično blaže, a mogu i izostati. Na zubima s demarkiranim opacitetom cakline žuto ili žuto smeđe boje hipomineralizacija zahvaća cijelu debljinu cakline (Slike 1 i 2), dok se kod onih žućkaste ili bijelo-žute boje histološki uočava podpovršinska hipomineralizacija iznad koje se nalazi tanak, dobro mineralizirani sloj cakline (Slika 3). Caklina molara s MIH-om je intaktna u trenutku erupcije zuba, ali ponekad se odmah nakon erupcije urušava što se naziva posteruptivnim lomom cakline. Posteruptivni lom cakline nastaje kao posljedica djelovanja fizioloških žvačnih sila koje oslabljena caklina ne može podnijeti. Klinički se posteruptivni lom cakline razlikuje od hipoplazije prema izgledu granice defekta koji je nepravilan, za razliku od rubova hipoplazije koji su ravni i glatki (6) (Slika 4).



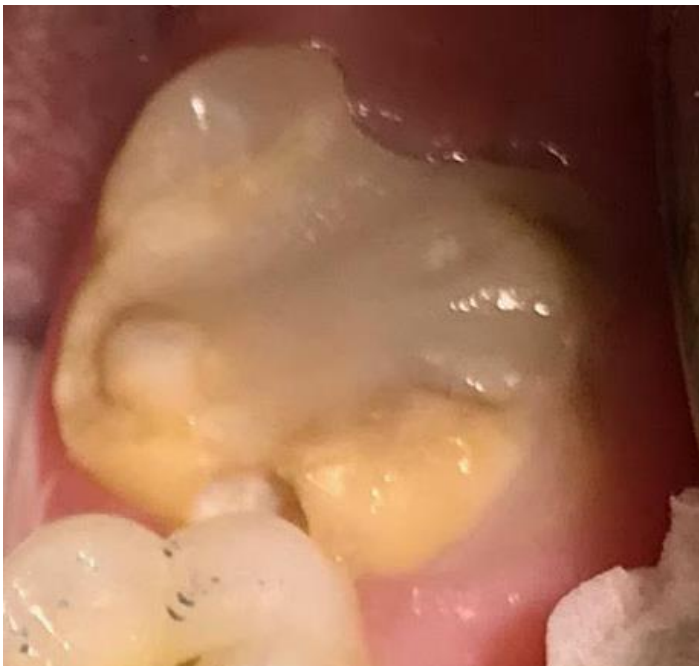Slika 1. Smeđe – žuti opacitet koji zahvaća cijelu debljinu cakline.



Slika 2. Smeđe- žuti opacitet koji zahvaća cijelu debljinu cakline, ljubaznošću izv. prof. dr. sc. Waltera Dukića.



Slika 3. Opaciteti na prvim gornjim trajnim sjekutićima, ljubaznošću izv. prof. dr. sc. Waltera Dukića.



Slika 4. Posteruptivni lom cakline.

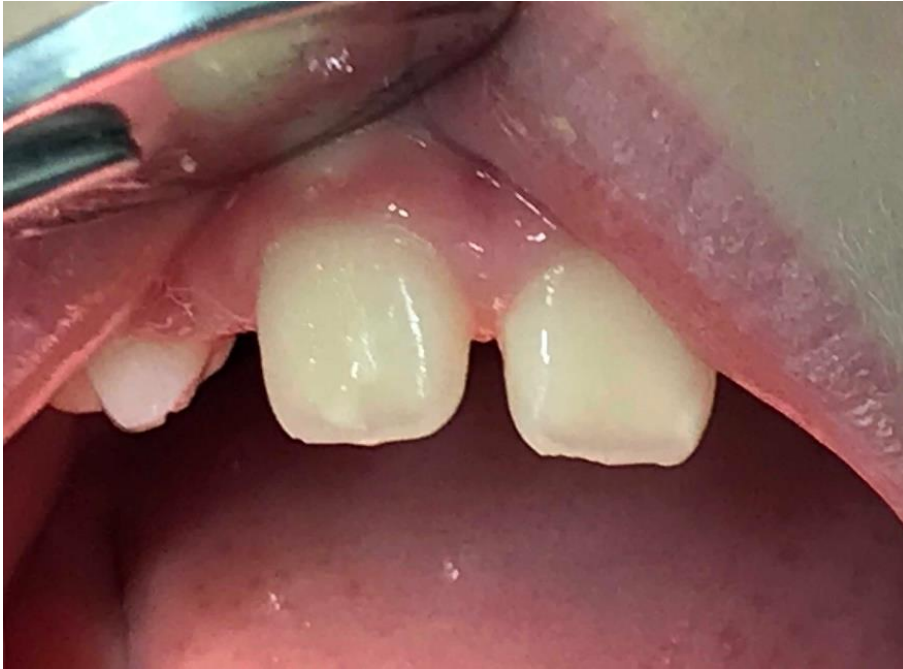Na eksponiranom dentinu dolazi do nastanka karijesa koji rapidno napreduje (2,7). Restaurativni tretman hipomineraliziranih zuba obično rezultira atipičnim ispunom čije granice prelaze na bukalne ili palatinalne glatke površine zuba, a uz njegove rubove se uočavaju

opaciteti, obično tamne boje. Proces gubitka hipomineralizirane cakline u nekim se slučajevima nastavlja i nakon restauracije, što na kraju rezultira ekstrakcijom prvih trajnih molara. U literaturi se kao mogući problem kod osoba s MIH-om spominje preosjetljivost prilikom četkanja, čak i kod onih s očuvanim integritetom cakline, kao i pri konzumiranju hladnih ili toplih napitaka i hrane (6).

Godine 2003. i 2009. EAPD je definirala kriterije za dijagnostiku MIH-a (Tablica 1) (14).

Tablica 1. EAPD (The European Academy of Paediatric Dentistry) 2003. i 2009. dijagnostički kriterij za MIH (molarno incizivna hipomineralizacija) (14).

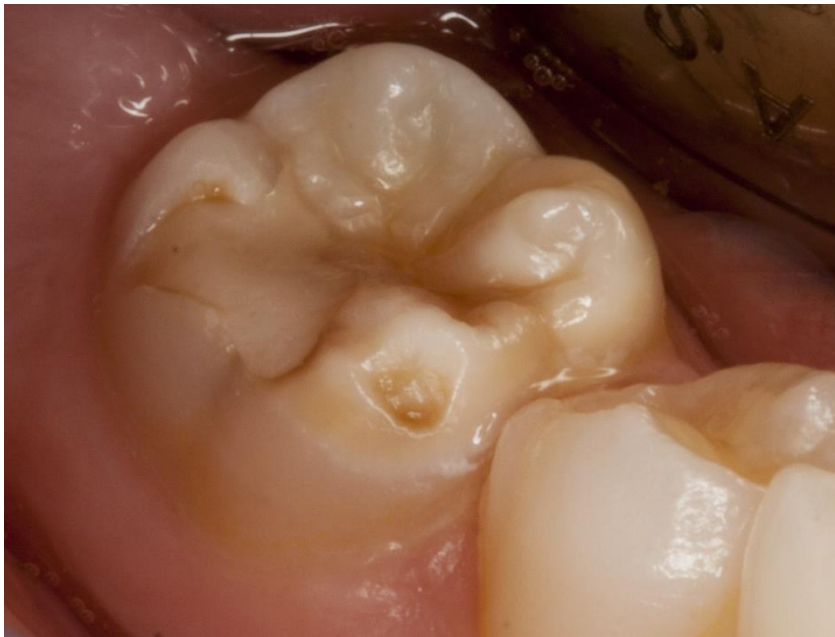<b>Prvi trajni molari i incizivi</b>	Jedan ili sva 4 trajna molara imaju izraženu hipomineralizaciju cakline. U isto vrijeme trajni incizivi mogu biti zahvaćeni. Za dijagnozu MIH-a barem jedan prvi trajni molar mora bit zahvaćen. Također, defekti se mogu vidjeti i na drugim trajnim molarima, incizivima i vrhovima očnjaka. Što je više molara i inciziva zahvaćeno defekt je više uznapredovao.
<b>Demarkirani opaciteti</b>	Na zahvaćenim zubima jasno se vide opaciteti na okulzalnim i bukalnim dijelovima krune. Defekt varira prema boji i veličini. Boja može biti bijela, kremasto zamućena ili žućkasto – smečkasta. Defekt može biti gotovo neprimjetan ili može zahvatiti skoro cijelu krunu. Preporuka je defekte manje od 1mm ne uzimati u obzir. Slika 5.
<b>Dezintegracija cakline</b>	Stupanj poroznosti hipomineraliziranih opaciteta je različit. Jako porozna caklina pod djelovanjem žvačnih slika puca, posljedično ostaje eksponiran dentin što doprinosi brzom napredovanju karijesa.
<b>Atipične restauracije</b>	Preporuka je prve trajne molare i incizive na kojima se nalaze atipične restauracije oblika MIH-a smatrati zahvaćenima.
<b>Osjetljivost zuba</b>	Zahvaćeni zubi su često preosjetljivi, raspona od blage osjetljivosti na vanjske podražaje do spontane preosjetljivosti. Takve zube je često teško anestezirati.
<b>Ekstrahirani zubi</b>	Ekstrahirane zube možemo smatrati da su bili zahvaćeni MIH-om samo ako postoje zapisi ili fotografije koji to dokazuju ili postoje opaciteti na drugim prvim trajnim molarima. U suprotnome nemoguće je dijagnosticirati MIH.
<b>Bilježenje uznapredovalosti defekta</b>	Zahvaćenost se bilježi kao umjerena ili uznapredovala samo kako bi se pomoglo kliničarima. Ukoliko se radi o blagoj kliničkoj slici prisutni su opaciteti cakline bez njezinog urušavanja, postoji povremena osjetljivost na vanjske podražaje (npr. na vodu ili zrak, ali ne i na četkanje. Također mogu biti prisutne i minimalne diskoloracije na incizivima.  U uznapredovalim slučajevima vidimo opsežne opacitete s urušavanjem cakline, karijesom te čestom i spontanom hiperenzitivnosti koja remeti funkciju (npr. za vrijeme četkanja). Također prisutni su veliki estetski nedostaci koji mogu imati i psiho-socijalni utjecaj.



Slika 5. Demineralizacija manja od 1 mm koju prema dijagnostičkom kriteriju EAPD (The European Academy of Paediatric Dentistry) 2003. i 2009. ne bilježimo kao MIH (molarno incizivnu hipomineralizaciju).

#### **1.4 Terapija i terapijski postupci**

Tretman MIH-a podrazumijeva remineralizaciju i desenzibilizaciju zuba te prevenciju karijesa i posteruptivnog loma cakline (8-10). Kod opsežnih hipomineralizacija za privremenu restauraciju koriste se staklenoionomerni cementi, dok su nešto trajniji kompozitni materijali indicirani u situacijama kada su zahvaćene najviše dvije zubne plohe. Preporučeno je preko kompozitnog ispuna aplicirati materijal za pečaćenje fisura kako bi se zaštitile fisure, smanjila abrazija antagonista i poboljšao marginalni integritet ispuna (6,11,12). Na zubima kod kojih je došlo do oštećenja više od tri plohe, uz zahvaćenost kvržica, indicirane su čelične krunice (Slika 6). Amalgame nije preporučljivo koristiti budući da zahtijevaju obilnije odstranjenje tvrdog zubnog tkiva, nisu adhezivni, imaju slabiju rubnu adaptaciju, loš su izolator te ne štite okolne strukture (6,8,11,13).



Slika 6. Atipične restauracije, ljubaznošću izv. prof. dr. sc. Waltera Dukića.

S obzirom kako su incizivi, naročito gornji, centar osmijeha MIH na njima predstavlja ne samo estetski već i socijalni problem, a terapijske mogućnosti u estetskom centru nisu jednake. Terapija uključuje neinvazivne, minimalno invazivne te invazivne metode liječenja. Neinvazivni pristup uključuje remineralizaciju pasta s visokim udjelom fluora, a među minimalno invazivne pristupe spadaju metoda izbjeljivanja i infiltracijska metoda. U invazivne metode ubrajaju se mikroabrazija, restaurativne i protetske metode liječenja (16).

Sredstvo za izbjeljivanje vodikov je peroksid koji se razlaže na vodu i kisik. Kisik je aktivna tvar koja posjeduje nisku molekularnu težinu i time oslobađa molekule pigmenta te izbjeljuje zub. Koncentracija vodikovog peroksida u sredstvima za izbjeljivanje kreće se od 3 do 38 posto (17).

Infiltracijska metoda novi je oblik terapije koji se prvotno koristio za liječenje inicijalnih nekavitiranih karijesnih lezija. Za razliku od klasičnog invazivnog pristupa u terapiji karijesa, ovaj minimalno invazivni pristup temelji se na infiltraciji mikropukotina caklinske lezije (do 450 mikrometara) s niskoviskoznom smolom (18). Penetraciju smole pokreću kapilarne sile koje privlače smolu u pukotine tako da kompletno ispunjava prazan prostor (mikropukotine) i sprječava daljnju progresiju bakterija i njihovih produkata (16). Mikropukotine koje su u leziji ispunjene vodenim medijem ili zrakom nastoje se ispuniti materijalom refraktornog indeksa sličnog zdravoj caklini koji ne može ispariti. Razlika refraktornog indeksa caklinske lezije i okolne zdrave cakline time postaje beznačajna te lezija postaje slična okolnoj zdravoj caklini (19). S obzirom na veličinu lezije, najbolje je započeti liječenje s manjim lezijama jer se one



lakše uklone, dok srednje i velike lezije ponekad zahtijevaju tehniku pjeskarenja prije nanošenja klorovodične kiseline (HCl). Tehnika pjeskarenja pridonosi boljoj penetraciji HCl-a u mikrostrukturu cakline.

Zubi koji se liječe terapijom infiltracije prvo se izoliraju. Prije nanošenja infiltracijske smole potrebno je jetkati površinu cakline 15-postotnom klorovodičnom kiselinom u trajanju od dvije minute. Jetkanje cakline uklanja površinski sloj do 35 mikrometara dubine i time omogućuje penetraciju smole u caklinske pore. Gel za jetkanje potrebno je nanositi laganim kružnim pokretima. Nakon jetkanja slijedi postupak ispiranja u trajanju od 30 sekundi. Sušenje i dehidriranje površine uključuje nanošenje etanola u trajanju od 30 sekundi. Izvor svjetlosti potrebno je ukloniti prije nanošenja smole kako bismo spriječili prijevremenu polimerizaciju. Hidrofobni infiltrirajući materijal (ICON, DMG; refrakterni indeks =1.47) nanosi se na leziju u trajanju tri minute opreznim i nježnim pokretima. Nakon nanošenja, potrebno je sušiti površinu 10 sekundi, kako bi se smola što dublje infiltrirala u pore, i nakon toga je osvijetliti lampom za polimerizaciju u trajanju 40 sekundi. Postupak završava poliranjem tretiranih površina. Očuvanje zubnog tkiva ovim je postupkom maksimalno i rezultati su u većini slučajeva zadovoljavajući. Za razliku od invazivnih metoda, kao što su mikroabrazija, protetske i restaurativne terapijske metode, ova metoda ne uključuje mehaničko uklanjanje strukture zuba i nije potrebna anestezija (18, 20).

Od invazivnih metoda, mikroabrazija se ne preporučuje s obzirom da podrazumijeva uklanjanje dijela zubne strukture (18). Restaurativne i protetske terapijske metode, u smislu kompozitnih ispuna, krunica i ljuskica, smatraju se standardnom terapijom MIH-a. Njihov glavni zadatak je zaštititi preostalu zubnu strukturu i poboljšati estetiku.

Upitnik poslan europskim pedodontima 2003. godine govori o tome kako se MIH može pronaći u cijeloj Europi, ali stupanj pojavnosti nije u potpunosti usporediv (21). Prethodna istraživanja koristila su različite dijagnostičke kriterije kako bi definirali navedeni dentalni poremećaj što komplicira usporedbu dosadašnjih istraživanja. Samo dio radova proveden je u djece svih dobnih skupina nasumično odabranih u ciljanoj populaciji (22). Zbog toga je 2003. godine na šestom kongresu EAPD-a definiran novi dijagnostički kriterij.

Weerheijm i suradnici ističu kako se ispitavanje MIH-a treba provoditi na čistim i vlažnim zubima (svi vidljivi opaciteti trebali bi biti zabilježeni bez obzira na njihovu veličinu) optimalno u dobi od osam godina budući da u to doba se očekuje potpuna erupcija sva četiri prva trajna

molara i svih trajnih inciziva (14). Trenutna zabilježena pojavnost MIH-a iznosi od 2,3% do 40,2%.

Svrha ovog rada je usporediti dosadašnja istraživanja i pojavnost MIH-a prema regijama, državama, dobnoj skupini ispitanika i broju ispitanika te utvrditi koja su istraživanja učinjena na temelju važećeg dijagnostičkog kriterija pravile identifikacije.

## **2. METODA**

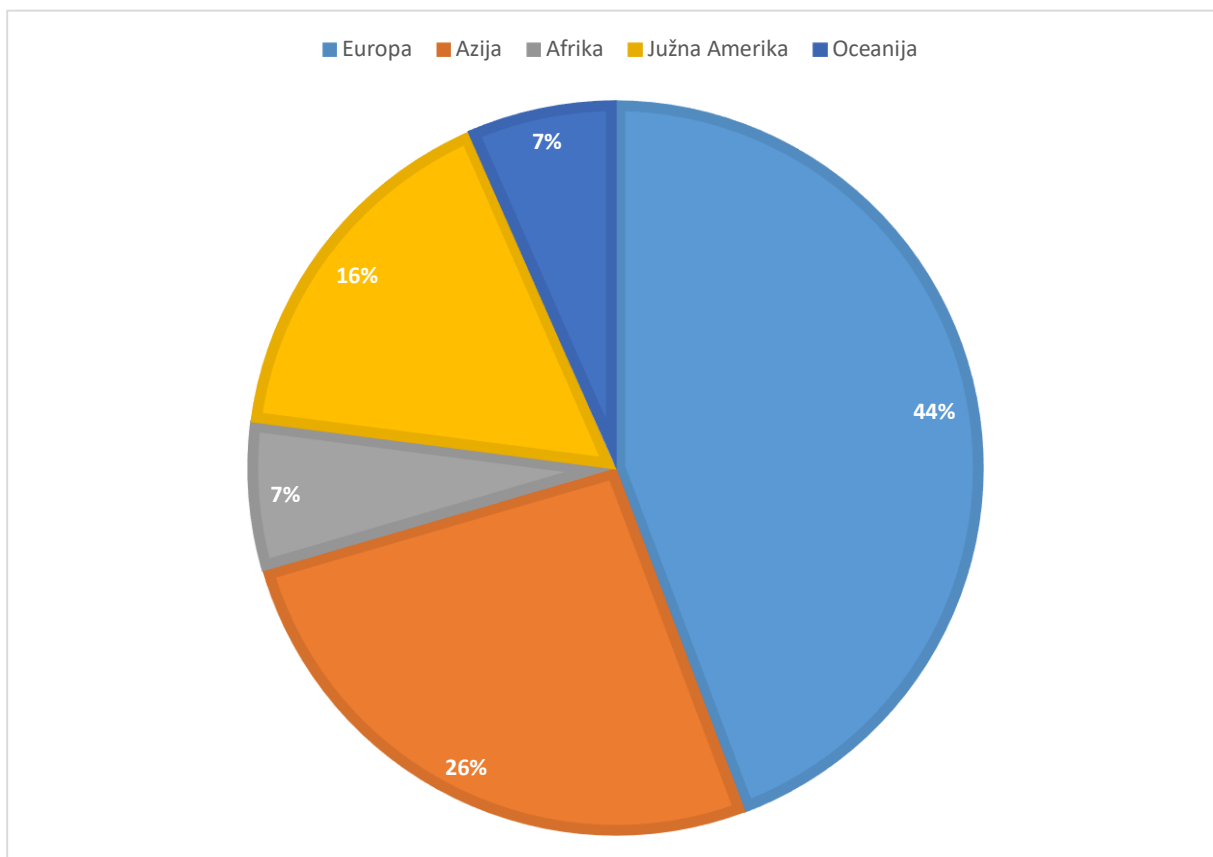
Pretraživanje literature učinjeno je online na internetskoj stranici PubMed® upisivanjem pojma „Molar incisor hypomineralizaton“, „MIH“, „epidemiological study“ te „prevalence“ uz filtere za godine objavljivanja rada 2000. – 2018. istraživanja na ljudima. Inicijalno je tražilica prikazala 739 radova. Nakon korištenja filtra 2000. – 2018. godina preostalo je 603 rada. Primjenom filtera „human studies“ preostaju 302 rada. Nakon brisanja skraćenice MIH iz tražilice preostaje 100 radova. Riječ MIH iz tražilice je izbrisana zbog pojavnosti velikog broja radova vezanih uz abdominalnu kirurgiju („Midline incisional hernia“). Nakon toga učinjen je pregled svih preostalih radova kako bi se isključili radovi koji nisu vezani uz navedenu temu. Preostalo je 65 radova.

Odabir je uključivao samo radove napisane na engleskom jeziku.

Rezultati su analizirani s obzirom na regiju, državu, godinu provedenog istraživanja, veličinu uzoraka, raspon godina starosti ispitanika, postotak pojavnosti i dijagnostički kriterij prema kojemu je istraživanje provedeno.

### **3. REZULTATI**

Od početnih 65 radova dobivenih inicijalnom pretragom na engleskom jeziku od 2000–2018. godine konačno su izabrana 62 rada zbog toga što tri rada nisu imala definiran dijagnostički kriterij. 44% radova o pojavnosti MIH-a provedena su u Europi, 26% u Aziji, 16% u Južnoj Americi te po 7% u Africi i Oceaniji (Slika 7.). Uspoređujući s rezultatima meta-analize Hernandez i sur. (23) vidljiv je porast istraživanja u neeuropskim zemljama. U navedenoj meta-analizi na europska istraživanja otpada više od 63%.



Slika 7. Postotak napisanih radova prema regijama.

Trenutačna pojavnost MIH-a iznosi 2,8% do 44%. Tablica 2. sumira sve radove pronađene na temu pojavnosti MIH-a, dijagnostičkog kriterija, dobi i broja ispitanika prema regijama i državama.

Tablica 2a. Pojavnost MIH-a (molarno incizivne hipomineralizacije), dijagnostički kriterij, dob i broj ispitanika, mDDE (modified Developmental Defects of the Enamel).

Godina	Autor	Država	Regija	Dijagnostički kriterij	Dobna skupina	Broj	Pojavnost
2001.	Jalevik i sur.	Švedska	Europa	mDDE	8	516	18,40%
2001.	Leppaniemi i sur	Finska	Europa	Isključivanje hipoplazije, fluoroze i defekte povezane s većim problemima općeg zdravlja	7 do 13	488	19,30%
2001.	Weerheijm i sur.	Nizozemska	Europa	mDDE	11	497	9,70%
2002.	Zagdwon i sur.	Velika Britanije	Europa	mDDE	7	307	14,60%
2003.	Dietrich i sur.	Njemačka	Europa	mDDE	10 do 17	2408	5,60%
2005.	Balmer i sur.	Velika Britanije	Europa	mDDE	8 do 16	25	40,00%
2005.	Balmer i sur.	Australija	Oceanija	mDDE	8 do 16	25	44,00%
2005.	Calderara i sur.	Italija	Europa	mDDE	7,3 do 8,3	227	13,70%
2006.	Fteita i sur.	Libija	Afrika	mDDE	7 do 8,9	378	2,90%
2006.	Preusser i sur.	Njemačka	Europa	Koch i sur. 1987.	6 do 12	1022	5,90%
2007.	Jasualityte i sur.	Litva	Europa	EAPD 2003.	7 do 9	1277	9,70%
2008.	Jasualityte i sur.	Nizozemska	Europa	mDDE	9	442	14,30%
2008.	Muratbegović i sur.	Bosna i Hercegovina	Europa	EAPD 2003.	12	560	12,30%
2008.	Lygidakis i sur.	Grčka	Europa	EAPD 2003.	5,5 do 12	3518	10,20%
2008.	Arrow	Australija	Oceanija	mDDE	7,1	511	22,00%
2008.	Kemoli	Kenija	Afrika	Demarkirani opaciteti, post eruptivni defekti, ekstenzivne restauracije	6 do 8	3591	13,73%
2008.	Kukleva i sur.	Bugarska	Europa	Djeca rođena između 1992-1999.	7 do 14	2960	3,58%
2008.	Cho i sur.	Kina	Azija	EAPD 2003.	12	2635	2,80%
2008.	Kuscu i sur.	Turska	Europa	EAPD 2003.	7 do 9	147	14,90%
2008.	Wogelius i sur.	Danska	Europa	EAPD 2003.	6 do 8	647	37,5%
2009.	Kuscu i sur.	Turska	Europa	EAPD 2003.	7 do 10	153	9,1-9,2%
2009.	Soviero i sur.	Brazil	Južna Amerika	Demarkirani opaciteti, post eruptivni defekti i ekstenzivne restauracije	7 do 13	292	40,20%
2009.	Mahoney i sur.	N. Zeland	Oceanija	mDDE		522	14,90%
2010.	Da Costa-Silva i sur.	Brazil	Južna Amerika	EAPD 2003.	6 do 12	918	19,80%
2011.	Zawaideh i sur.	Jordan	Azija	EAPD 2003.	8,4 +/- 0,7	3241	17,60%
2011.	Ghanim i sur.	Irak	Azija	EAPD 2003.	7 do 9	823	21,50%
2011.	Mahoney i sur.	Australija	Oceanija	mDDE	8,2	756	15,70%
2011.	Biondi i sur.	Argentina	Južna Amerika	Kriterij isključivanja: amelogenesis imperfekta, tetraciklinski zubi i caklinska hipoplazija, opsežne karijesne lezije, krunice, ortodontske bravice	11,8 do 11,39	1098	15,90%
2012.	Biondi i sur.	Urugvaj i Argentina	Južna Amerika	Kriterij isključivanja: amelogenesis imperfekta, tetraciklinski zubi i caklinska hipoplazija, opsežne karijesne lezije, krunice, ortodontske bravice	11,6 +/- 2,67	975	6,56%
2012.	Li i Li	Kina	Azija	EAPD 2003.	6 do 11	988	25,50%
2012.	Parikh i sur.	Indija	Azija	EAPD 2003.	8 do 12	1366	9,20%

Tablica 2b. Pojavnost MIH-a (molarno incizivne hipomineralizacije), dijagnostički kriterij, dob i broj ispitanika, mDDE (modified Developmental Defects of the Enamel).

2012.	Martinez i sur.	Španjolska	Europa	EAPD 2003.	6 do 14	550	17,85%
2012.	Balmer i sur.	Velika Britanije	Europa	mDDE	12	3233	15,90%
2012.	Elfrink i sur.	Nizozemska	Europa	EAPD 2003.	5 do 6	2327	8,70%
2013.	Groselj i sur.	Slovenija	Europa	mDDE	6 do 11,5	558	21,40%
2013.	Sonmez i sur.	Turska	Europa	mDDE	7 do 12	4049	7,70%
2013.	Ghanim i sur.	Irak	Azija	EAPD 2003.	7 do 9	823	18,60%
2014.	Pitiphath i sur.	Tajland	Azija	EAPD 2003.	7 do 8	484	20%
2014.	Ghanim i sur.	Irak	Azija	EAPD 2003.	9 do 11	810	20,20%
2014.	Petrou i sur.	Njemačka	Europa	EAPD 2003.	8 do 9	2395	10,10%
2014	Mittal i sur.	Indija	Azija	EAPD 2003.	6 do 9	1792	6,30%
2014.	López Jordi Mdel i sur.	Argentina i Urugvaj	Južna Amerika	EAPD 2003.	7 do 17	A 1090 B 626	A 16,1% i B 12,3%
2014.	Bhaskar i Hegde	India	Azija	EAPD 2009.	8 do 13	1173	9,46%
2014.	Janković i sur.	Bosna i Hercegovina	Europa	kriterij po Weerheijem	8	146	12,80%
2014.	Wuollet i sur.	Finska	Europa	EAPD 2003.	7 do 13	818	17,1% (urbana područja 21,3%, a ruralna 11,5%)
2014.	Ng i sur.	Singapur	Azija	EAPD 2003.	7 do 12	1083	12,50%
2014.	Garcia-Margarit i sur.	Španjolska	Europa	EAPD 2003.	8	840	21,80%
2015.	De Lima i sur	Brazil	Južna Amerika	EAPD 2003.	11 do 14	594	18,40%
2015.	Kevrekidou i sur.	Grčka	Europa	EAPD 2003.	8 i 14	2335	21%
2015.	Hussein i sur.	Malezija	Azija	EAPD 2003.	7 do 12	154	16,90%
2015.	Kirthiga i sur.	Indija	Azija	Kriterij isključivanja: tetraciklinski, avitalni zubi, bijele mrlje, demineralizirana područja, erozije, fluorozna, ekstrahirani prvi trajni molari. Stupnjevi prema Wetzel i Reckelovoj skali	11 do 16	2000	8,90%
2015.	Oluwaseyi Dada i sur.	Nigerija	Afrika	Opacitet <2mm na barem jednom trajnom molaru s ili bez postoperativnih defekata nedostatka cakline, velikim restauracijama koje se smatraju da bi mogle biti posljedica hipomineralizacije.	8 do 10	563	9,7%
2015.	De Lima i sur.	Brazil	Južna Amerika	EAPD 2003.	11 do 14	594	18,40%- 47,4%
2016.	Gabriela i sur.	Brazil	Južna Amerika	Kriterij isključenja: dentinogenesis imperfecta, amelogenesis imperfecta, fluorozna, kronične bolesti, sindromi ili fiksne ortodontske naprave	7 do 10	155	13,3%
2016.	Neeti	India	Azija	EAPD 2003.	12 do 16	1726	9,79%
2016.	Hernandez i sur.	Europa i svijet	Cijeli svijet	EAPD 2003 i mDDM	5,5 do 17		2,8-44%

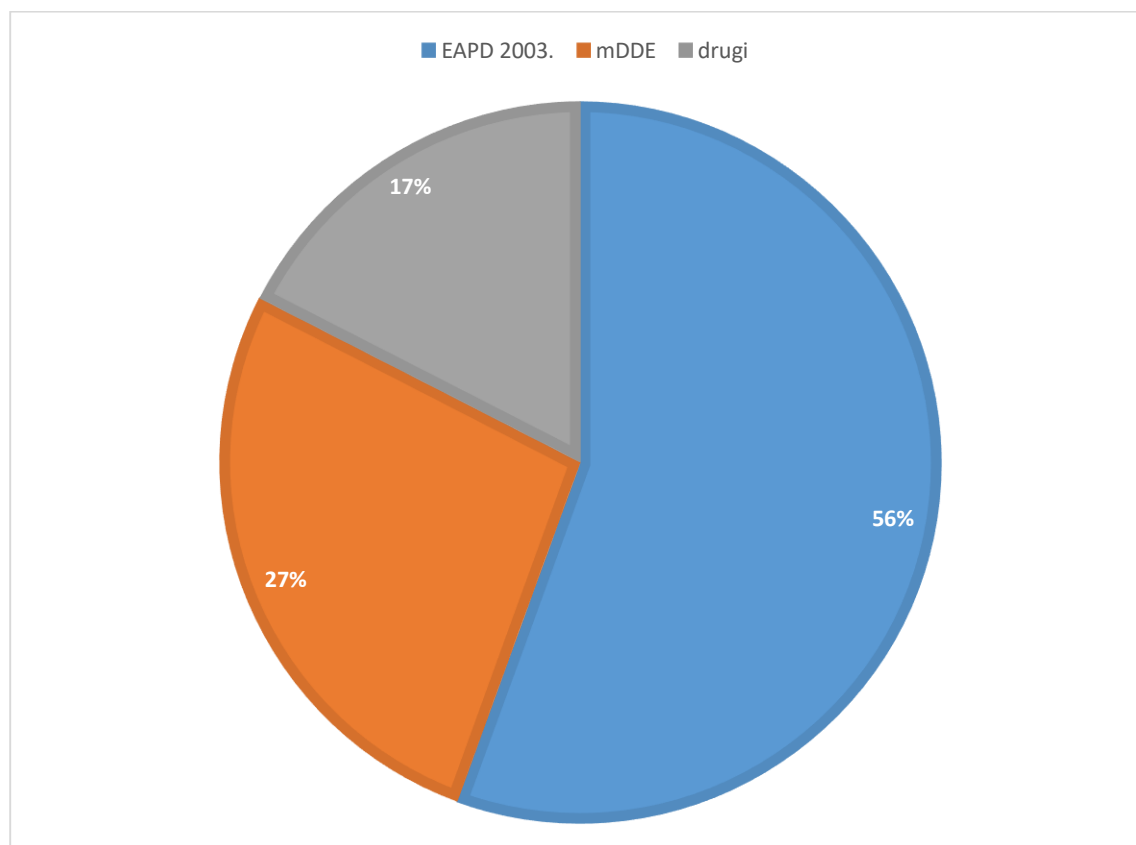


Tablica 2c. Pojavnost MIH-a (molarno incizivne hipomineralizacije), dijagnostički kriterij, dob i broj ispitanika, mDDE (modified Developmental Defects of the Enamel).

2016.	Fonseca Pádua Gonçalves Tourino i sur.	Brazil	Južna Amerika	mDDE	8 do 9	1181	20,40%
2016.	Wuollet i sur.	Finska	Europa	EAPD 2003.		287	17,80%
2016.	Deepthi Yannam i sur.	Indija	Azija	EAPD 2003.	8 do 12	2864	9,70%
2017.	Andrade i sur.	Brazil	Južna Amerika	EAPD 2003. Djeca zaražena HIV-om	7 do 15	99; 33 HIV pozitivni (SG) i 66 HIV negativni (CG)	SG 45,5%, a CG 24,2%
2017.	Nouf i Al-Hammad	Saudijska Arabija	Azija	EAPD 2003.	8 do 10	682	40,60%
2017.	Saber i sur.	Egipat	Afrika	EDI (enamel defect indeks) i EAPD 2003.	8 do 12	1001	2,30%

Svi radovi u Tablici 2. imali su definiran dijagnostički kriterij, ali je samo 56% radova koristilo EAPD 2003. dijagnostički kriterij, dok je 27% radova koristilo drugi zastupljeni mDDE kriterij (24) (Slika 8.). U Tablici 3. prikazan je mDDE kriterij za uporabu u općenitim epidemiološkim istraživanjima.

Od ostalih korištenih kriterija: Koch i sur (25), Alaluussa (26) i dr.



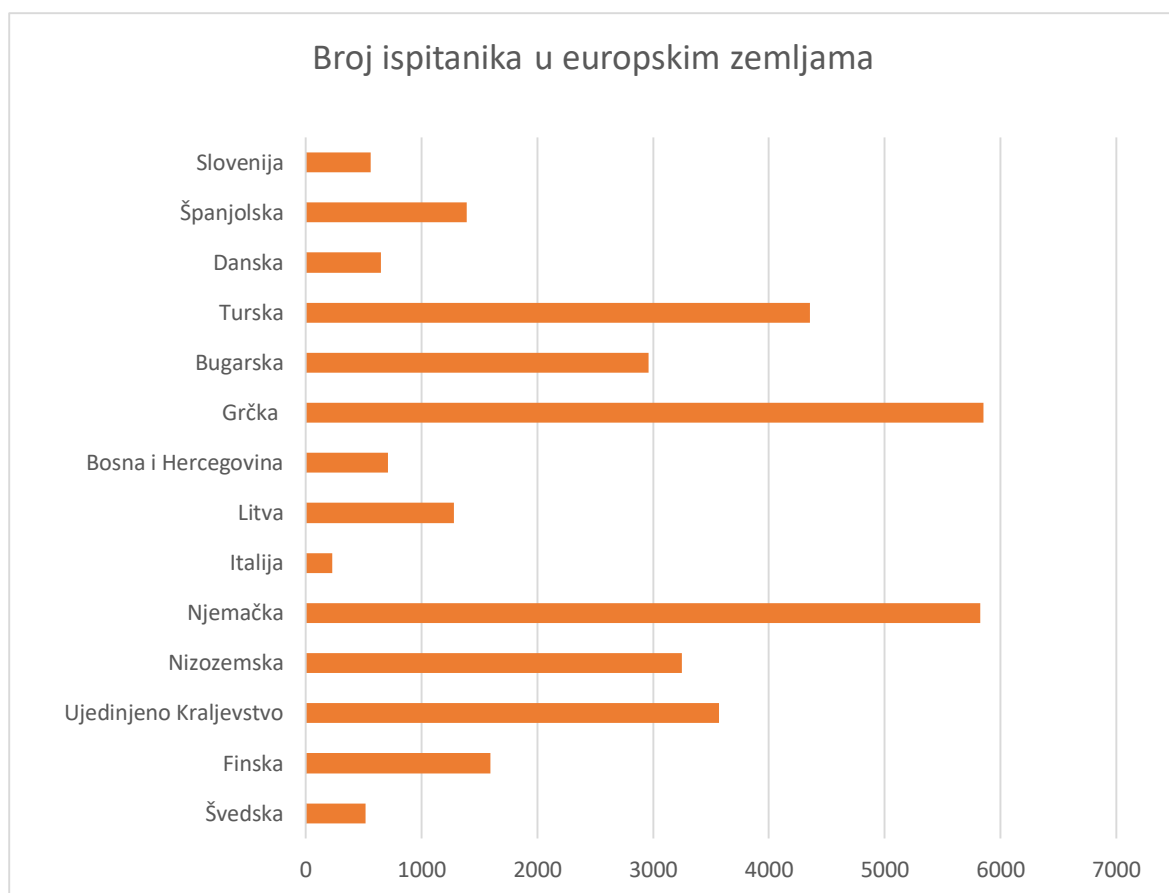
Slika 8. Postotak radova prema dijagnostičkim kriterijima.

Tablica 3. Modificirani DDE (modified Developmental Defects of the Enamel) indeks za uporabu kod općenitih epidemioloških istraživanja.

	Kod
Normalno	0
Demarkirani opaciteti	
Bijeli	1
Žuto / smeđi	2
Difuzni opaciteti	
Linije	3
Mrlje	4
Konfluirajuće lezije	5
Konfluirajuće lezije + mrlje + gubitak cakline	6
Hipoplazija	
Poroziteti/rupice	7
Nedostatak cakline	8
Nekakvi drugi defekti	9
Proširenost defekta	
Normalna	0
<1/3	1
1/3-2/3	2
>2/3	3

Zabilježena dob ispitanika kreće se od 5,5 do 17 godina s najvećom koncentracijom djece u dobi od 7 do 9 godina. Ukupan broj ispitanika djece iznosi 70 345 s rasponom od 25 do 4049 ispitanika po istraživanju. Raspon pojavnosti MIH-a kreće se od 2,8% do 44%. Najmanja pojavnost zabilježena je u Kini, dok je najveća zabilježena u Australiji.

Osvrnemo li se samo na Europu, prema broju ispitanika, predvode Njemačka i Grčka, dok se prema broju provedenih istraživanja ističu Finska, Ujedinjeno Kraljevstvo, Njemačka, Turska i Nizozemska (Slika 9).



Slika 9. Broj ispitanika u europskim zemljama.

#### **4. RASPRAVA**

Gotovo sva međunarodna istraživanja o MIH-u provedena su od 1980-ih godina do danas, s većom učestalosti od 2000. godine, u europskim zemljama, na djeci europskog porijekla (27). Nakon 2014. godine povećava se broj istraživanja vezana za učestalost MIH-a u neeuropskim zemljama što ukazuje na opću prepoznatljivost i pojavnost navedenog poremećaja.

U počecima nije postojao jedinstveni dijagnostički kriterij te istraživanja provedena prije 2003. godine, kada je ustanovljen EAPD-ov kriterij, vjerojatno ne prezentiraju pravu sliku pojavnosti poremećaja (28).

Iz rezultata je vidljivo kako je u radovima pojavnost MIH-a od 2,8% do 44%, što se može pripisati neujednačenim dijagnostičkim kriterijima prema kojima su istraživanja rađena, stvarne razlike u pojavnosti u različitim krajevima svijeta, različitoj dobnoj skupini ispitanika te nedovoljnoj ili neprovedenoj kalibraciji ispitivača. Određeni broj radova nije imao definiran dijagnostički kriterij te su zbog toga isključeni.

Od 62 izabrana rada samo je 56% radova, njih 35, napravljeno prema EAPD-ovom dijagnostičkom kriteriju. Budući da nije korišten isti kriterij teško je uspoređivati pojavnost i kliničke slike poremećaja. U današnje vrijeme istraživanje bi se trebalo provoditi na vlažnim zubima koristeći umjetan izvor svjetlosti. Jako je važno zadovoljiti navedeno jer postoje istraživanja s većom pojavnosti na suhim zubima (22,24).

Nadalje, u mnogim radovima nije provedena kalibracija i trening ispitivača što je izuzetno važno kako bi se dobili što točniji rezultati (22).

Podaci, pretežno iz sjeverne Europe, spominju pojavnost MIH-a od 3,6% do 25%. Čini se kako je povećana pojavnost povezana s područjima s niskim stupnjem fluoridacije te s običajima produženog dojenja (29). Pojavnost defekta od 12% do 14% prikazuju istraživanja u Indiji (30), Švedskoj (24), Litvi (31), Novom Zelandu (32-34), Singapuru (35) i još nekim drugim zemljama. Razlike u rasponu pojavnosti mogu se objasniti primjenom različitih dijagnostičkih kriterija.

Gabriela i sur. uspoređuju pojavnost i uznapređovalost MIH-a u djece s DMF-T indeksom jednakim nula (kontrolna grupa) i većim od nule (36). Zaključeno je kako se defekt češće pojavljuje u djece s DMF-T indeksom većim od nule u kojih su defekti u pravilu jako uznapređovali, dok su kontrolnoj skupini defekti rjeđi i puno blaže kliničke slike. Istraživanje Andrade i sur. ističu gotovo dvostruko veću pojavnost MIH-a u djece zaraženih HIV-om nego u zdrave djece, no kod njih je povećana i pojavnost karijesa. S obzirom da je za defekt značajan porozitet i pucanje cakline nakon čega ostaje izložen nezaštićeni dentin teško je zaključiti je li

DMF-T indeks veći od nule uzrok ili posljedica MIH-a. MIH najčešće zahvaća molara i incizive u 31,14%, samo molare 27,63% te samo incizive u 11,84% slučajeva (30).

Uzroci MIH-a do danas nisu poznati, a njegov nastanak pripisuje se mnogim pre- i postnatalnim okolnostima. Dok jedna istraživanja govore u korist različitim uzrocima, druga iste osporavaju. Ne postoje statistički značajni podaci koji potvrđuju povećanu učestalost MIH-a u djece roditelja nižeg socioekonomskog statusa (37-40). U istraživanju provedenom 2012. godine u sjevernoj Engleskoj MIH se povezuje sa socioekonomskim statusom, ali u obzir nije uzeta fluoridacija pitke vode (41). Tourino i sur. navode direktan utjecaj astme na pojavnost MIH-a što objašnjavaju smanjenom oksigenacijom koja provocira stres organizma dok Whatling i sur. osporavaju navedeno (38,42). Mnogi kriteriji poput upotrebe lijekova kako bi se spriječio prerani porod, upotreba paracetamola i acetaminofena za vrijeme trudnoće, preranog poroda, oksigenacije bez intubacije pri porođaju, prenatalna i perinatalna događanja su analizirana, ali zbog različitosti istraživačkih kriterija i shodno tome različitih zaključaka još uvijek nije moguće definirati njihov utjecaj na pojavnost MIH-a.

Brojna istraživanja su učinjena na temu MIH-a i njegove pojavnosti u svijetu, ali zbog neujednačenih dijagnostičkih kriterija, različite dobi ispitanika, različite ili nepostojeće kalibracije ispitivača te neusklađenost inspekcije na suhim ili vlažnim zubima njihova usporedba nije u potpunosti izvediva. Od 62 istraživanja samo je 35 koristilo EAPD-ov dijagnostički kriterij što iznosi 56%. Vidljiv je porast njegove upotrebe s obzirom na meta-analizu Hernandez i sur. kada je iznosila 46,4% što nam pokazuje kako je prepoznat navedeni problem (23).

## **5. ZAKLJUČAK**

Prilikom analize radova o MIH problematici susrećemo se s različitim dijagnostičkim kriterijima, indeksima, analizama i metodama odabira što rezultira problemima u usporedbi radova i postavljanju zaključaka.

U ovoj kategoriji istraživanja pojavnost je teško usporediti zbog širokog raspona dobnih skupina ispitanika te neujednačenosti istraživačkih kriterija.

Tijekom analize radova uočena je veća pojavnost MIH-a u ispitane djece koja imaju DMF-T indeks veći od nule. S obzirom kako je defekt karakteriziran hipomineralizacijom cakline, te uznapređovalost ovisi o stupnju iste, u težim slučajevima dolazi do pucanja cakline te izloženosti dentina kako vanjskim utjecajima tako i karijesu. U radovima nije jasno definirana uzročno-posljedična veza između DMF-T-a i MIH-a. Većina istraživanja koja su učinjena prema EAPD 2003. dijagnostičkom kriteriju na vlažnim zubima navode pojavnosti MIH-a u rasponu od 10% do 20% što je vjerojatno mjerodavnije od istraživanja koja su koristila druge dijagnostičke kriterije i bilježe ili puno manju ili puno veću pojavnost.

Potrebna su daljnja epidemiološka i etiološka istraživanja u cijelom svijetu na temu MIH-a koja koriste iste, jasno definirane kriterije.

U stvarnosti, vjerojatno smo daleko od poznavanja prave pojavnosti MIH-a. Postoji problem zbog neznanja pravog uzroka MIH-a, te posljedično nemogućnosti njegove prevencije.



## **6. LITERATURA**

1. Crombie F, Manton D, Kilpatrick N. Aetiology of molar-incisor hypomineralization: a critical review. *Int J Paediatr Dent.* 2009;19:73-83.
2. Weerheijm KL. Molar Incisor Hypomineralization (MIH). *Eur J Paediatr Dent.* 2003;4:115-20.
3. Leppäniemi A, Lukinmaa PL, Alaluusua S. Nonfluorid hypomineralizations in the permanent first molars and their impact on the treatment need. *Caries Res.* 2001;35:36-40.
4. Crombie F, Manton D, Weerheijm K, Kilpatrick N. Molar incisor hypomineralization: a survey of members of the Australian and New Zealand Society of Paediatric Dentistry. *Aust Dent J.* 2008;53:160-6.
5. Biondi AM, Cortese SG, Martínez K, Ortolani AM, Sebelli PMF, Ienco M, et al. Prevalence of molar incisor hypomineralization in the city of Buenos Aires. *Acta Odontol Latinoam.* 2011;24(1):81-5.
6. Selimović- Dragaš M, Arslanagić Muratbegović A, Juloski J. Anomalije rasta i razvitka. In: Jurić H. *Dječja dentalna medicina.* Zagreb: Naklada Slap; 2015. p 55-6.
7. Weerheijm KL, Jalevik B, Alaluusua S. Molar-incisor hypomineralization. *Caries Res.* 2001;35(5):390-1.
8. William V, Messer LB, Burrow MF. Molar-incisor hypomineralisation: review and recommendations for clinical management. *Pediatr Dent.* 2006;28(3):224-32.
9. Mathu-Muju K, Wright JT. Diagnosis and treatment of molar incisor hypomineralisation. *Compend Contin Educ Dent.* 2006;27(11):604-10.
10. Fitzpatrick L, O'Connell A. First permanent molars with molar incisor hypomineralisation. *J Ir Dent Assoc.* 2007;53(1):32-7.
11. Fayle SA. Molar Incisor Hypomineralisations: restorative management. *Eur J Paediatr Dent.* 2003;4(3):121-5.
12. Lygidakis NA, Chaliasou A, Siounas G. Evaluation of composite restorations in hypomineralised permanent molars: a four year clinical study. *Eur Arch Paediatr Dent.* 2003;4(3):143-8.
13. Willmott NS, Bryan RAE, Duggal MS. Molar- Incisor- Hypomineralisation: A literature review. *Eur Arch Paediatr Dent.* 2008;9:172-9.
14. Weerheijm KL, Duggal M, Mejáre I, Papagiannoulis L, Koch G, Martens LC, Hallionsten AL. Judgement criteria for Molar Incisor Hypomineralisation (MIH) in epidemiologic studies: a summary of the European meeting on MIH held in Athens, 2003. *Eur Arch Paediatr Dent.* 2003;4(3):110-3.
15. Allam E, Ghoneima A, Kula K. Definition and scoring system of molar incisor

hypomineralization: A review. *Dent Oral Craniof Res.* 2017;3(2):1-9.

16. Glazer HS. Treating White Spots: New Caries Infiltration Technique. *Dent Today* [Internet]. 2009 [cited 2018 June 16.]; [about 6 p.]. Available from: <http://www.dentistrytoday.com/restorative/minimally-invasive-dentistry/1492>

17. Knezović Zlatarić D. *Osnove estetike u dentalnoj medicini*. Zagreb: Hrvatska komora dentalne medicine; 2013. p. 220.

18. Tirlet G, Chabouis HB, Attal JP. Infiltration, a new therapy for masking enamel white spots: a 19-month follow-up case series. *Eur J Esthet Dent.* 2013;8(2):180-90.

19. Shivanna V, Shivakumar B. Novel treatment of white spot lesions: *J Conserv Dent.* 2011;14(4):423-6.

20. Asić H. *Uzroci hipokalcifikacija gornjih prednjih zubi i mogućnosti minimalno invazivnih rješenja* [diplomski rad]. Zagreb: Stomatološki fakultet Sveučilište u Zagrebu; 2016. 30 p.

21. Weerheijm KL, Mejáre I. Molar-incisor hypomineralisation: a questionnaire inventory of its occurrence in member countries of the European Academy of Paediatric Dentistry (EAPD). *Int J Paediatr Dent.* 2003;13:411-6.

22. Jälevik B. Prevalence and diagnosis of molar-incisor-hypomineralisation (MIH): A systematic review. *Eur Arch Paediatr Dent.* 2010;11:59-64.

23. Hernandez M, Boj JR, Espasa E. Do We Really Know the Prevalence of MIH? *J Clin Pediatr Dent.* 2016;40(4):259-63.

24. FDI. A review of the development defects of enamel index (DDE Index). Commission on Oral Health, Research and Epidemiology. Report of an FDI Working Group. *Int Dent J.* 1992;42:411-26.

25. Koch G, Hallonsten A, Ludvigsson N, Hansson B, Holst A, Ullbro C. Epidemiologic study of idiopathic enamel hypomineralization in permanent teeth of Swedish children. *Community Dent Oral Epidemiol.* 1987;15:279-85.

26. Alaluusa S, Lukinmaa P, Vartiainen T, Partanen M, Torppa J, Tuomisto J. Polychlorinated dibenzo-p-dioxins and benzofurans via mother's milk may cause developmental defects in child's teeth. *Environ Toxicol Pharmacol.* 1996;1:193-7.

27. Parikh D, Ganesh M, Bhaskar V. Prevalence and characteristics of molar incisor hypomineralisation (MIH) in the child population residing in Gandhinagar, Gujarat, India. *Eur Arch Paediatr Dent.* 2012;13:21-6.

28. Lygidakis NA, Dimou G, Briseniou E. Molar-incisor-hypomineralisation (MIH). Retrospective clinical study in Greek children. I. Prevalence and defect characteristics. *Eur Arch Paediatr Dent.* 2008;9:200-6.

29. Ogden A, Pinhasi R, White W. Nothing new under the heavens: MIH in the past? *Eur Arch Paediatr Dent*. 2008;9:166-71.
30. Mittal N. Phenotypes of Enamel Hypomineralization and Molar Incisor Hypomineralization in Permanent Dentition: Identification, Quantification and Proposal for Classification. *J Clin Pediatr Dent*. 2016;40(5):367-74.
31. Jasulaityte L, Veerkamp JS, Weerheijm KL. Molar incisor hypomineralization: review and prevalence data from a study of primary school children in Kaunas (Lithuania). *Eur Arch Paediatr Dent*. 2007;8:87-94.
32. Jasulaityte L, Veerkamp JS, Weerheijm KL. Prevalence of Molar-Incisor-Hypomineralization among children participating in the Dutch National Epidemiological Survey (2003). *Eur Arch Paediatr Dent*. 2008;9:218-23.
33. Mahoney EK, Morrison DG. The prevalence of Molar-Incisor Hypomineralisation (MIH) in Wainuiomata children. *N Z Dent J*. 2009;105:121-7.
34. Weerheijm KL, Groen HJ, Beentjes VE, Poorterman JH. Prevalence of cheese molars in eleven-year-old Dutch children. *ASDC J Dent Child*. 2001;68:259-62.
35. Ng Jing J, Eu OC, Nair R, Hong CHL. Prevalence of molar incisor hypomineralization (MIH) in Singaporean children. *Int J Paediatr Dent*. 2015;25(2):73-8.
36. Americano GCA, Jorge RC, Moliterno LFM, Soviero VM. Relating Molar Incisor Hypomineralization and Caries Experience Using the Decayed, Missing, or Filled Index. *Pediatr Dent*. 2016;38(5):419-24.
37. Pádua Gonçalves Tourino LF, Corrêa-Faria P, Conceição Ferreira R, Baccin Bendo C, Zarzar PM, Pimenta Vale M. Association between Molar Incisor Hypomineralization in Schoolchildren and Both Prenatal and Postnatal Factors: A population-Based Study. *PLoS ONE* 11 (6): e0156332. doi:10.1371/journal.pone.0156332. [cited 2018 June 16]; [p 12].
38. Jeremias F, de Souza JF, Cordeiro RC, Zuanon AC, Santos-Pinto L. Dental caries experience and Molar-Incisor Hypomineralization. *Acta Odontol Scand*. 2013;71:870-76.
39. Arrow P. Risk factors in the occurrence of enamel defects of the first permanent molars among school children in Western Australia. *Community Dent Oral Epidemiol*. 2009;37:405-15.
40. Casanova-Rosando AJ, Medina Solís CE, Casanova-Rosando JF, Vallejos- Sánchez AA, Martínez-Mier EA, Loyola-Rodríguez JP, et al. Association between developmental enamel defects in the primary and permanent dentition. *Eur J Paediatr Dent*. 2011;12:155-8.
41. Balmer R, Tumba J, Godson J, Duggal M. The prevalence of molar incisor hypomineralisation in Northern England and its relationship to socioeconomic status and water

fluoridation. *Int J Paediatr Dent.* 2012;22:250-7.

42. Whatling R, Fearne JM. Molar incisor hypomineralization: a study of aetiological factors in group of UK children. *Int J Paediatr Dent.* 2008;18:155-62.

## **7. ŽIVOTOPIS**

Anamarija Novaković rođena je 2. srpnja 1993. godine u Slavonskom Brodu gdje završava Osnovnu školu „Ivana Brlić-Mažuranić“ te gimnaziju „Matija Mesić“. Godine 2012. upisuje Stomatološki fakultet u Zagrebu.

2018. godine dobiva Rektorovu nagradu za individualni znanstveni i umjetnički rad u akademskoj godini 2016./2017. za rad pod naslovom Znanje doktora dentalne medicine o bifosfonatnoj terapiji (informiranje i preventivni program).

Tijekom studiranja bavila se organizacijom jednotjedne studentske razmjene te je vodila European Visiting Programme (EVP) Zagreb za što dobiva Plaketu sv. Apolonije i Rektorovu nagradu 2018. godine.