

# Liječenje periimplantatne patologije

---

**Tomašević, Matej**

**Master's thesis / Diplomski rad**

**2015**

*Degree Grantor / Ustanova koja je dodijelila akademski / stručni stupanj:* **University of Zagreb, School of Dental Medicine / Sveučilište u Zagrebu, Stomatološki fakultet**

*Permanent link / Trajna poveznica:* <https://um.nsk.hr/um:nbn:hr:127:602625>

*Rights / Prava:* [Attribution-NonCommercial-NoDerivs 3.0 Unported / Imenovanje-Nekomercijalno-Bez prerađivanja 3.0](#)

*Download date / Datum preuzimanja:* **2025-01-12**



*Repository / Repozitorij:*

[University of Zagreb School of Dental Medicine Repository](#)



SVEUČILIŠTE U ZAGREBU  
STOMATOLOŠKI FAKULTET

Matej Tomašević

# LIJEČENJE PERIIMPLANTATNE PATOLOGIJE

DIPLOMSKI RAD



Zagreb, lipanj 2015.

Rad je ostvaren u Zavodu za oralnu kirurgiju Stomatološkog fakulteta Sveučilišta u Zagrebu.

Voditelj rada: izv. prof. dr. sc. Irina Filipović-Zore, dr. med. dent., Zavod za oralnu kirurgiju,  
Stomatološki fakultet Zagreb.

Lektor hrvatskog jezika: Ljiljana Matić, profesor hrvatskog jezika i književnosti, A.G.

Matoša 20 A, 32100 Vinkovci, 095/865 3474, ljmatic60@gmail.com.

Lektor engleskog jezika: Krunoslava Kruna, profesor engleskog jezika, Glagoljaška 2, 32100

Vinkovci, 098/164 6974, krunakuna@yahoo.com.

Rad sadrži: 44 stranice

6 slika

1 CD

## ZAHVALA

Zahvaljujem svojoj mentorici, izv. prof. dr. sc. Irini Filipović-Zore, dr. med. dent. na stručnim savjetima, pomoći i poticanju tijekom izrade ovog diplomskog rada.

Zahvaljujem Stomatološkom fakultetu u Zagrebu na izuzetnoj teoretskoj i praktičnoj edukaciji kojom bi svaki student trebao biti ponosan. Tko god ima želje i volje za stručnim znanjem, ova ustanova dati će sve što je u budućem radu i životu potrebno kako bi izrasli u stručno medicinsko osoblje. Hvala svim djelatnicima ove ustanove na njihovoj vedrini, dobroti i želji za pomaganjem kada god je to bilo potrebno, kako oko stručnih stvari, tako i oko osobnih.

Hvala roditeljima koji su mi tijekom cijelog studentskog razdoblja pružili moralnu, emocionalnu i financijsku pomoć. Bez njih bi mi teški trenuci studentskog života sigurno bili još teži.

Hvala prijateljima i kolegama uz koje je ovo razdoblje mog života prošlo mnogo brže, lakše i veselije.

## SADRŽAJ

1. UVOD.....	1
2. SVRHA RADA.....	3
3. TERAPIJA DENTALNIM IMPLANTATIMA.....	4
3.1. Indikacije.....	5
3.2. Kontraindikacije.....	5
3.3. Kirurški zahvat i komplikacije.....	7
3.4. Anatomija parodontnog i periimplantatnog tkiva.....	12
4. PERIIMPLANTATNA PATOLOGIJA.....	14
4.1. Periimplantatni mukozitis.....	14
4.2. Periimplantitis.....	15
4.3. Etiologija periimplantatne patologije.....	16
4.3.1. Patogeneza.....	16
4.3.2. Prevalencija.....	17
4.3.3. Rizični faktori.....	17
5. DIJAGNOSTIKA PERIIMPLANTATNE PATOLOGIJE.....	18
5.1. Dubina sondiranja (PPD).....	18
5.2. Krvarenje pri sondiranju (BOP).....	19
5.3. Prisutnost purulentnog sadržaja.....	19
5.4. Radiološki gubitak kosti.....	19
5.5. Pomičnost implantata.....	20
6. LIJEČENJE PERIIMPLANTATNE PATOLOGIJE.....	20
6.1. Kumulativna interceptivna potporna terapija (CIST).....	21
6.2. Mehaničke metode liječenja.....	23
6.2.1. Metalne kirete.....	23
6.2.2. Nemetalne kirete.....	24
6.2.3. Ultrazvučni instrumenti.....	24
6.2.4. Abrazija zrakom.....	25
6.2.5. Implantoplastika.....	25
6.3. Kemijske metode liječenja.....	25
6.3.1. Vodikov peroksid.....	25
6.3.2. Klorheksidin.....	26

6.3.3. Etilendiamintetraoctena kiselina (EDTA).....	26
6.3.4. Citrična kiselina.....	26
6.3.5. Tetraciklin.....	27
6.4. Terapija laserima.....	27
6.4.1. Diodni laser.....	28
6.4.2. CO <sub>2</sub> laser.....	29
6.4.3. Erbium-doped yttrium aluminium garnet laser (Er:YAG laser).....	29
6.4.4. Fotodinamska terapija (aPDT).....	30
6.5. Regenerativni postupci.....	30
6.6. Prevenција periimplantatne patologije.....	31
7. RASPRAVA.....	32
8. ZAKLJUČAK.....	34
9. SAŽETAK.....	35
10. SUMMARY.....	37
11. LITERATURA.....	39
12. ŽIVOTOPIS.....	44

Popis oznaka i kratica:

- PPD – pocket probing depth
- BOP – bleeding on probing
- DNA – deoxyribonucleic acid
- d-PTFE – density polytetrafluorethylene
- PRP – platelet-rich plasma
- AIDS – acquired immunodeficiency syndrome
- EDTA – ethylenediaminetetraacetic acid
- GTR – guided tissue regeneration
- GBR – guided bone regeneration
- Er:YAG laser – erbium-doped yttrium aluminium garnet laser
- aPDT – antimicrobial photodynamic therapy
- LED – light-emitting diode

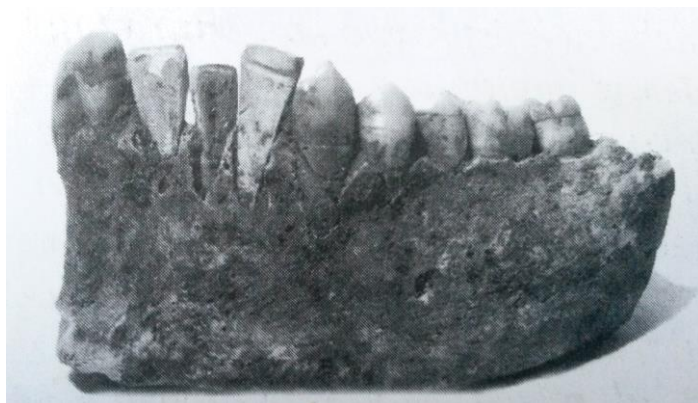## 1. UVOD

Terapija dentalnim implantatima u današnje vrijeme postaje sve češće terapija izbora djelomične ili potpune bezubosti. Povećanom upotrebom dentalnih implantata razvija se i implantologija, kao grana dentalne medicine, koja pokazuje sve veći interes struke pa se iz dana u dan sve više razvija i usavršava.


Povijest dentalnih implantata duga je i nekoliko stoljeća, što potvrđuju dokazi iz arheoloških nalazišta drevnih civilizacija, poput Maja i starog Egipta, gdje se jasno vidi da su za nadoknadu bezubih prostora koristili primitivnije oblike implantata poput implantata građenih od školjaka ili dragog kamenja (Slika 1.) (1). Napretkom dentalne medicine tijekom 20. stoljeća eksperimentalni dizajni implantata usmjereni su na materijale i tehnologije koje mogu poslužiti kao adekvatno sidrište konvencionalnim dentalnim protezama. Razvile su se brojne sofisticirane tehnike, uključujući subperiostealne, transostealne i lisne implantate (Slika 2.), ali niti jedna od ovih metoda nije postala općeprihvatljiva zbog niza komplikacija, kompleksnosti i visokih troškova (2). Suvremena metoda ugradnje dentalnih implantata počinje 1965. godine nakon Brånemarkova otkrića oseintegracije. Po Brånemarku, oseintegracija je sposobnost kosti da pod određenim uvjetima sraste uz površinu endosealnog implantata, bez interpozicije mekog tkiva (3). Uvođenjem endosealnih dentalnih implantata, kao mogućnosti protetske rehabilitacije djelomično i potpuno bezubih pacijenata, pokazao se visok postotak uspješnosti terapija te potvrdio ovu metodu kao predvidivu metodu oralne rehabilitacije (4). Prednost uvođenja dentalnih implantata je mogućnost nadoknade gubitka jednog zuba, bez uključivanja susjednih



zubi u protetski rad, ali i mogućnost da djelomično ili čak potpuno bezubi pacijenti dobiju fiksnoprotetske radove.



Slika 1. Nalaz donje čeljusti pripadnika civilizacije Maja iz 600. godine poslije Krista. Tri sjekutića nadomještena su umjetnim zubima izgrađenima od školjaka. Preuzeto iz: (9).




Slika 2. Plosnati ili lisnati implantat po Linkowu. Preuzeto iz: (9).

## **2. SVRHA RADA**

Terapija dentalnim implantatima nije sasvim savršena. Njihovim uvođenjem javljaju se i novi patološki etinteti, kao što su periimplantanti mukozitis, periimplantitis te druge komplikacije. Svrha je ovoga rada ukazati upravo na negativne strane terapije dentalnim implantatima, te na važnost edukacije prilikom provođenja ove vrste rehabilitacije. S povećanom primjenom dentalnih implantata raste i broj komplikacija i to zbog nekoliko razloga. Značajan porast ukupnog broja ugrađenih implantata tijekom zadnjih desetak godina, veći broj doktora koji se bavi ovim zahvatima, loša edukacija te svjesna primjena na kompromitiranim mjestima samo su neki od razloga povećanog broja komplikacija (5,6,7,8). Ovaj rad daje kratak uvid u terapiju dentalnim implantatima, a najviše se odnosi na periimplantatnu patologiju, kako njezinu etiologiju tako i mogućnosti terapijskih rješenja, kirurških i nekirurških.

### 3. TERAPIJA DENTALNIM IMPLANTATIMA

Suvremena dentalna implantologija koristi se u prvom redu implantatima izrađenim od titana ili njegovih slitina, cilindričnog oblika s navojem i hrapave površine, bez dodatnog površinskog sloja od drugog materijala (Slika 3.). Titan posjeduje svojstvo brze površinske oksidacije, što omogućuje kemijsko-mehaničku vezu sa proteinima i kolagenom okolnog tkiva, odnosno oseointegraciju. Postoje razne varijacije dentalnih implantata koje se razlikuju po materijalu, obliku i površini. Osim titana mogu biti građeni od specijalnog čelika, kobalt-krom-molibden legura i keramika. Pored cilindričnog oblika mogu biti i konusnog oblika, mogu biti s navojima i bez njih, ali danas se uglavnom koriste vijčani oblici implantata zbog bolje mehaničke veze i povećane kontaktne površine. Površina implantata može biti glatka i hrapava. Mogu biti prekriveni površinom od nekog drugog materijala, primjerice aluminij-oksidnom keramikom ili hidroksil-apatitom. Zbog povećane mogućnosti loma površinskog materijala danas se rijetko primjenjuju (9).



Slika 3. Titanski dentalni implantat hrapave površine. Preuzeto iz: (9).

### 3.1. INDIKACIJE

Razvojem dentalne implantologije sve je veći broj indikacija za njihovu primjenu. Totalna ili djelomična bezubost i gubitak jednog zuba samo su neke od indikacija. Tome možemo još pridodati i nedostatak zametka zuba, nedovoljan broj zuba nosača ili njihov nepovoljan raspored za fiksni protetski rad, mobilni protetski rad sa neadekvatnom retencijom, pacijent koji ne prihvaća mobilni protetski rad, mini implantati kao sidrište ortodontskim napravama i slično (9,10).

### 3.2. KONTRAINDIKACIJE

Prije početka ove vrste terapije potrebno je izvršiti detaljnu anamnezu, klinički pregled i svu dijagnostiku koja nam je na raspolaganju jer postoji niz stanja kod kojih je ova vrsta terapije kontraindicirana. Kontraindikacije možemo podijeliti na apsolutne i relativne.

Apsolutne kontraindikacije:

- Dob pacijenta. Ovdje se misli na donju dobnu granicu, odnosno djecu sa nezavršenim rastom, obično do 17. ili 18. godine. Gornje dobne granice praktički nema.
- Akutna bolest, pogotovo respiratornog trakta.
- Bolest u terminalnom stadiju, kao što su AIDS i maligni tumori.
- Bolesti imunološkog sustava, kod pacijenata na terapiji imunosupresivima.
- Pacijenti pod radioterapijom zbog opasnosti od razvoja osteoradionekroze. Kemoterapija također povećava mogućnost neuspjeha.

- Pacijenti ovisni o alkoholu, drogama i lijekovima zbog manjkave suradnje.
- Psihički bolesnici koji pate od neuroza, psihoza i slično.
- Hematološke bolesti poput manjkave hemostaze i krvne diskrazije, a to su hemofilija, trombocitopenija, akutna leukemija i druge.
- Bolesti srca i krvožilnog sustava, primjerice svježi infarkt miokarda i srčana insuficijencija. Kod ovih oboljenja treba obratiti pozornost i konzultirati se s liječnikom koji liječi osnovnu bolest.
- Metabolinčke i lokalne bolesti koštanog sustava kao što su osteomalacija, ostitis deformans, osteogenesis imperfecta i osteoporoza (terapija bisfosfonatima)
- Juvenilni dijabetes spada u apsolutne, dok starački pripada relativnim kontraindikacijama.

Relativne kontraindikacije:

- Pušenje.
- Trudnoća.
- Pacijenti s umjetnim srčanim zaliscima, preboljelim bakterijskim endokarditisom i operiranim krvnim žilama spadaju u rizičnu skupinu zbog toga što su implantati moguće bakterijsko žarište.
- Loša oralna higijena i nesanirana usna šupljina.
- Sinusitis
- Neadekvatan kvalitet i kvantitet kosti.
- Bruksizam i poremećaji temporomandibularnog zgloba.

- Nedovoljan interokluzijski razmak.
- Nekontrolirani dijabetes.
- Patologija oralne sluznice kao što je lichen i leukoplakija.

Navedene indikacije i kontraindikacije ne mogu se primijeniti na svakog pacijenta, nego je zadatak doktora dentalne medicine da za svakog pacijenta odredi individualnu terapiju na temelju općemedicinskih i kliničkih saznanja (9,10,11).

### 3.3. KIRURŠKI ZAHVAT I KOMPLIKACIJE

Nakon iscrpne dijagnostike donosi se odluka o postavljanju implantata. Kirurški zahvat započinje rezom na hrptu alveolarnog grebena ili nešto više prema oralno, sa rasteretnim rezovima oralno ili vestibularno, bez povrede papila susjednih zubi. Mukoperiostalni režanj se odiže i prikazuje se alveolarni greben, što nam omogućava dobru preglednost. Označavanje mjesta implantacije vrši se okruglim guide-svrdom. Prethodno izrađena kirurška šablona olakšava nam precizno pozicioniranje svrdla. Nakon toga slijedi bušenje kosti pilot-svrdom kojim određujemo dubinu i smjer implantata. Tijekom preparacije kosti broj okretaja svrdla ne smije prelaziti 1500 okretaja u minuti, te je potrebno konstantno hlađenje fiziološkom otopinom. Ovisno o proizvođaču postoji redoslijed veličina svrdala za preparaciju, broj svrdla za svaku širinu implantata te upute proizvođača koje treba slijediti. Nakon završetka preparacije koštanog kanala na implantat uvijamo nosač, kojim ćemo ga uvrnuti u kost. Završno uvrtnje vrši se kriket-ključem, kojim zatežemo implantat do željene dubine. Nakon toga skidamo nosač s implantata i postavljamo pokrovni vijak, koji ostaje u implantatu do završetka oseintegracije.

Slijedi ispiranje rane fiziološkom otopinom te šivanje. Nakon uspješne oseintegracije implantat se otvara i postavlja se kapica za cijeljenje (healing abutment, gingiva-former), koja oblikuje prirodni izlazni profil. Kada je cijeljenje završeno, pristupa se protetskoj terapiji (9,10).

Postupak ugradnje implantata može biti praćen različitim komplikacijama, intraoperativnim i postoperativnim. Najozbiljnije komplikacije događaju se za vrijeme kirurškog zahvata ugradnje dentalnih implantata. Komplikacije mogu nastati kao rezultat pretjeranog širenja koštanog ležišta za implantat, nedovoljno razrađenog plana terapije, kontaminacije implantata i ležišta zbog neadekvatnog rukovanja, krivog smjera implantata i slično.

Intraoperativne komplikacije:

- Oštećenja susjednih zubi. Najčešće zbog neparalelnosti implantata i susjednih zubi ili ugradnja implantata preblizu susjednih zubi. Ovisno o stupnju oštećenja susjednih zubi terapija može biti endodontska ili kirurška, apikotomija ili ekstrakcija (12).
- Nedostatak primarne stabilnosti implantata. Primarnu stabilnost određuje širina kosti, debljina kortikalisa i dužina implantata. Uglavnom je narušena zbog pretjeranog širenja mjesta za implantat, lošom kvalitetom kosti, prekratkim implantatima te kod imedijatne implantacije nakon ekstrakcije gdje postoji nesklad širine alveole i promjera implantata. Terapija je zamjena implantata i adekvatnija opskrba (13).

- Oštećenja mandibularnog živca. Simptomi se javljaju postoperativno, a tu su: anestezija, hipoestezija, parestezija i dizestezija. Najčešće nastaje ozljeda nervusa alveolarisa inferiora, zbog perforacije mandibularnog kanala svrdlima za pripremu ležišta ili zbog pozicioniranja implantata preblizu mandibularnog kanala, pri čemu formirani hematomi vrši kompresiju živca. Ukoliko nije došlo do direktne povrede živca, preporuka je pričekati neko vrijeme, a u suprotnom je indicirana eksplantacija (14).
- Frakture mandibule. Rijetka nuspojava koja se javlja uglavnom kod implantacije u prednji dio atrofične mandibule te pretjeranog okluzijskog opterećenja. Terapija je fiksacija mandibule (15).
- Perforacija maksilarnog sinusa i migracija implantata u sinus. Ugradnjom implantata u gornju čeljust u blizinu maksilarnog sinusa ili tijekom same sinus lift operacije može doći do ruptur Schneiderove membrane. Ovisno o stupnju oštećenja može se postaviti resorptivna membrana, a ako je oštećenje veliko, ugradnja se odgađa. Također, može doći do migracije implantata u sam sinus, a kao posljedica može se javiti sinusitis. Migracija može nastati uslijed razaranja kosti periimplantitisom, neadekvatnog okluzijskog opterećenja te uslijed promjene intrasinusnih i nazalnih tlakova, koji stvaraju efekt usisavanja (16).
- Krvarenja uzrokovana povredom krvnih žila. Ozbiljna komplikacija koja može ugroziti život pacijenta. U mandibularnom području krvarenja nastaju najčešće perforacijom lingvalne kortikalne ploče te posljedičnim oštećenjem



arterije sublingvalis, arterije submentalis ili milohioidne arterije. U maksilarnom području moguća su krvarenja iz arterije palatinalis descendens i arterije palatinalis posterior. Ovisno o opsegu oštećenja, kontrolu krvarenja možemo postići kompresijom, infiltracijom vazokonstriktora ili kirurškim podvezivanjem (17).

#### Postoperativne komplikacije:

- Edem. Izraženiji kod opsežnijih zahvata. Vremenom se smanjuje i kroz nekoliko dana nestaje. Pažljiva preparacija mekih i tvrdih tkiva, aplikacija šavova bez velikog naprezanja, hladni oblozi i nesteroidni protuupalni lijekovi mogu smanjiti pojavu edema.
- Krvarenje, ekhimoze i hematomi. Rezultat su kirurškog zahvata i uglavnom proporcionalni veličini i duljini trajanja zahvata. Nakupljena krv ispod kože ili sluznice očituje se pojavom modrica i najčešće predstavlja pacijentima isključivo estetski problem, rijetko su potrebne intervencije.
- Emfizem. Rijetka i ozbiljna komplikacija koja nastaje upuhivanjem zraka u meka tkiva ispod kože ili sluznice. Najčešće nastaje nepažljivom upotrebom pusteru, pjeskare ili turbine. Emfizem se očituje unilateralnim povećanjem područja u kojem je zrak upuhan, a palpacijom oteklina osjetimo krepitacije. Terapija uključuje primjenu antibiotika, analgetika,

laganu masažu toplim oblozima i ispiranje antiseptičkim otopinama. Uglavnom prolazi za 3-10 dana (18).

- Dehiscijencije mekih tkiva. Nastaju na mekim tkivima u operativnom području te mogu dovesti do infekcije, gubitka implantata i tkivnog transplantata sa lošim estetskim rezultatima. Javljaju se kod pacijenata sa problemima cijeljenja zbog loše kvalitete mukoze, kod pušača, kod pacijenata na terapiji kortikosteroidima, radioterapiji i kod dijabetičara. Također nastaju zbog prejake tenzije kod zatvaranja režnja. Može se prevenirati korištenjem plazme bogate trombocitima (platelet-rich plasma PRP) na titanskoj mrežici, slobodnim transplantatima vezivnog tkiva i korištenjem politetrafluoroetilenskih membrana (d-PTFE) (19).
- Fraktura implantata. Rijetka komplikacija koja se javlja u 0.2-1.5% slučajeva. Najčešće nastaje zbog prekomjernog mehaničkog opterećenja koje dovodi do zamora i pucanja materijala. Pretjerano opterećenje javlja se osobito kod pacijenata sa parafunkcijskim kretanjama, kod pacijenata s neusklađenom okluzijom te kod neadekvatnih fiksoprotetskih radova. Terapija je uklanjanje frakturiranog implantata (20).
- Osteonekroza kod terapije bisfosfonatima. Oni se koriste u terapiji osteoporoze, osteopenije, osteopetroze, Pagetove bolesti i koštanih metastaza uslijed malignih bolesti. Komplikacije su češće kod parenteralne nego kod per os primjene bisfosfonata. Ugradnja implantata moguća je kod pacijenata koji lijek uzimaju per os, ali se mora prekinuti

uzimanje lijeka 3 mjeseca prije i 3 mjeseca nakon zahvata, uz obaveznu antibiotsku profilaksu. Indicirane su češće i temeljitije kontrole (21).

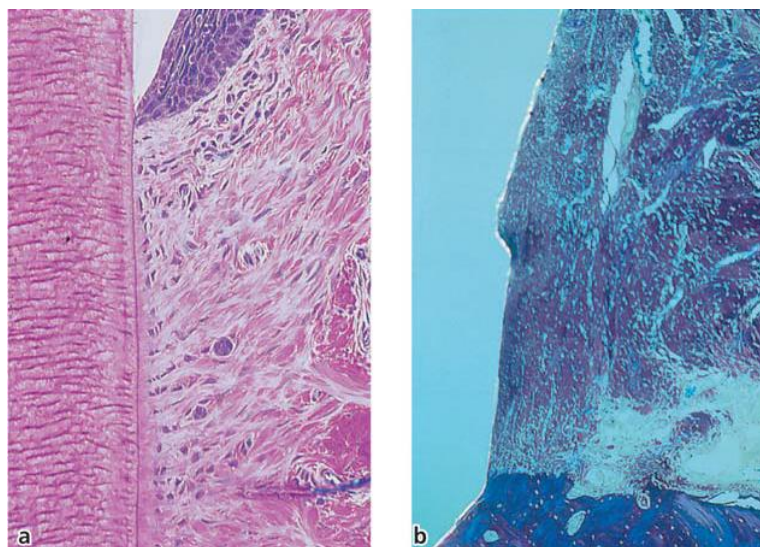
- Infekcija u području implantata. Kao najčešća komplikacija u implantološkoj terapiji bit će opširnije opisana u daljnjem tekstu. Periimplantatna patologija odnosi se na upalne promjene tkiva oko opterećenog implantata. U periimplantatnu patologiju ubrajaju se dva entiteta, a to su periimplantatni mukozitis i periimplantitis.

#### 3.4. STRUKTURA PARODONTNOG I PERIIMPLANTATNOG TKIVA

Parodont se još naziva i pričvrsnim aparatom zuba, a pomoću njega se zub sidri u svoje koštano ležište, odnosno alveolu. Građen je od slobodne gingive, periodontalnog ligamenta, cementa korijena zuba i alveolarne kosti. Epitel koji prekriva slobodnu gingivu možemo podijeliti na oralni epitel, koji je okrenut prema usnoj šupljini i na oralni sulkusni epitel, koji je okrenut prema zubu, ali nije u dodiru sa njegovom površinom. Prema apikalno se na oralni sulkusni epitel nastavlja spojni epitel koji je u dodiru sa zubom. Stanična membrana spojnog epitela na strani okrenutoj caklini posjeduje hemidezmosome, isto kao i na strani okrenutoj vezivnom tkivu te je prema tome spoj cakline i spojnog epitela vrlo sličan spoju epitela i vezivnog tkiva i upravo to čini spojni epitel prirodnom barijerom. Apikalno od spojnog epitela do razine ruba alveolarne kosti nalazi se vezivni pričvrstak, a sastoji se od cirkularnih, dentogingivalnih, dentoperiostalnih, dentoalveolarnih i transeptalnih vlakana. Alveolarna kost okružuje zub otprilike 1 mm apikalnije od

caklinsko-cementnog spojišta. Periodontalni ligament je mekano, vaskularizirano vezivno tkivo, bogato stanicama, smješteno između korijena zuba i lamine dure ili prave alveolarne kosti. Prosječna širina periodontalnog ligamenta iznosi od 0.2 do 0.4 mm, što omogućuje fiziološki pomak zuba i apsorpciju sila prilikom funkcije. Kolagena vlakna periodontalnog ligamenta koja spajaju korijen s alveolarnom kosti možemo podijeliti na: vlakna alveolarnog grebena, horizontalna, kosa i apikalna vlakna (10).

Implantat, za razliku od zuba, ne posjeduje cement niti parodontni ligament te je oseintegracijom čvrsto srastao s kosti zbog čega nedostaje i elastična apsorpcija sila funkcije. Nedostatkom parodontnog ligamenta nedostaje i vaskularni pleksus parodontnog ligamenta, a posljedica je slabija obrambena sposobnost periimplantatnog tkiva. Supraalveolarno vezivno tkivo kod implantata posjeduje više kolagena, manje stanica, slabije je vaskularizirano i kolagena vlakna su drugačije usmjerena. Snopovi kolagenih vlakana sidre se na vrhu alveolarne kosti i šire paralelno s površinom implantata (Slika 4.). Slično spojnom epitelu zuba, implantat posjeduje membranski epitel koji sadrži par slojeva stanica i spušta se do dubine od 2 mm. Membranski epitel i supraalveolarno vezivno tkivo kod implantata nazivaju se transmukozni pričvrstak i hemidezmosomima su vezani za vijak i nadogradnju implantata, ali slabijom vezom nego što je kod zuba (22).



Slika 4. (a) Mikrofotografija zuba i marginalnog parodonta (bukolingvalni presjek). (b) Mikrofotografija periimplantatne mukoze i spoja titanske površine i kosti. Preuzeto iz: (10).

#### **4. PERIIMPLANTATNA PATOLOGIJA**

Uvođenjem implantološke terapije pojavila se i periimplantatna patologija. Pod tim pojmom podrazumijevamo dva patološka entiteta, periimplantatni mukozitis i periimplantitis.

##### **4.1. PERIIMPLANTATNI MUKOZITIS**

Periimplantatni mukozitis je reverzibilna upala periimplantatne mukoze bez znakova gubitka potporne kosti, a nastaje kao odgovor gingive i sluznice na kolonizaciju mikrobima. Upalna infiltracija očituje se crvenilom, edemom i krvarenjem periimplantatne mukoze. Za razliku od prirodnog zuba, periimplantatno tkivo sadrži manji broj fibroblasta koji ne mogu proizvesti dovoljno kolagena i

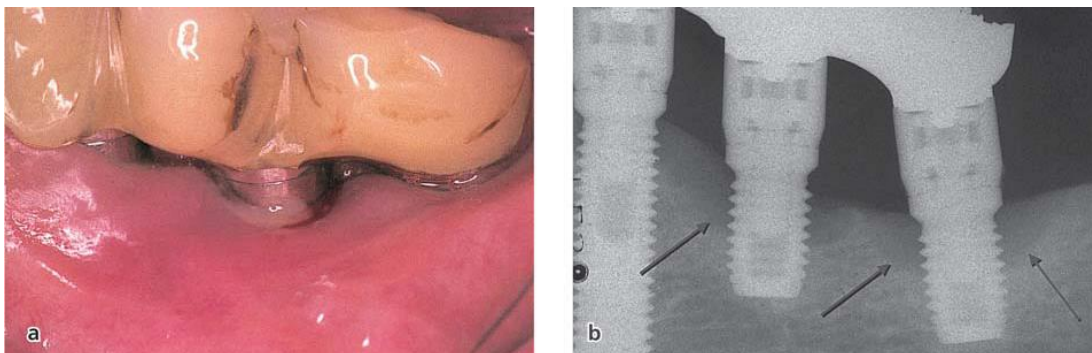
matriksa za vrijeme reparativne faze što se očituje daljnjim progrediranjem upalnog infiltrata oko implantata prema apeksu (10).

#### 4.2. PERIIMPLANTITIS

Periimplantitis nastaje progresijom periimplantatnog mukozitisa, a definiran je kao upalni proces koji zahvaća periimplantatno tkivo u funkciji i karakteriziran je gubitkom potporne kosti (Slika 5.). Periimplantitis možemo podijeliti na ortogradni i retrogradni.

Ortogradni periimplantitis nastaje širenjem periimplantatnog mukozitisa, pregrijavanjem kosti tijekom preparacije i preopterećenjem zbog neadekvatne protetske rehabilitacije (10).

Retrogradni implantitis nastaje zbog perzistiranja infekcije zaostalog vrška korijena ili susjednog zuba, stranog tijela unutar koštanog tkiva ili ugradnjom implantata u inficirani maksilarni sinus. Koronarni dio implantata postiže normalnu oseointegraciju, dok je u periapeksu prisutna radiološki vidljiva lezija (24).



Slika 5. Klinička (a) i radiološka (b) manifestacija periimplantitisa. Preuzeto iz: (10).

#### 4.3. ETIOLOGIJA PERIIMPLANTATNE PATOLOGIJE

Prilikom terapije dentalnim implantatima ponekad se dogode neuspjesi, a oni nastaju zbog komplikacija koje se mogu javiti rano, nakon ugradnje implantata ili kasnije, tijekom funkcijskog opterećenja implantata (10).

Rane komplikacije sprječavaju oseointegraciju, a među njih se ubrajaju: neadekvatna preparacija ležišta, što dovodi do oštećenja tvrdih tkiva ili čak nekroze kosti, bakterijska kontaminacija, koja dovodi do upale i sporijeg cijeljenja, nepovoljna mehanička stabilnost implantata nakon postave i prijevremeno opterećenje implantata.

Kasne komplikacije javljaju se tijekom funkcijskog opterećenja kroz duži vremenski period i uzrokuju gubitak kosti oko implantata. Dva su osnovna etiološka čimbenika koja dovode do resorpcije kosti oko implantata, a to su bakterijske infekcije i lokalni biomehanički faktori povezani s preopterećenjem implantata (22).

##### 4.3.1. Patogeneza

Osnovni čimbenik patogeneze periimplantatnih bolesti čini dentobakterijski plak. Dentobakterijski plak je biofilm sastavljen od visoko organiziranih kolonija bakterija s matriksom glikokaliksa koje naseljavaju površinu zuba i druge umjetne površine pa tako i implantatne strukture. Formiranje dentobakterijskog plaka događa se postepeno. Nekoliko minuta nakon mehaničkog uklanjanja plaka prvo nastaje pelikula, glikoproteinska ovojnica koju tijekom 48 sati prvo naseljavaju fakultativni anaerobi, gram-pozitivni koki (*Streptococcus sanguis*, *mutans* i *mitis*), a zatim gram-negativni koki roda *Neisseria* i *Branhamella*. U ovoj fazi dentobakterijski plak je još

propustan za kisik i slinu. Sljedeća faza traje od 3 do 7 dana, a obilježena je povećanim lučenjem ekstracelularnih polisaharida (dekstran, levan, mutan) što pridonosi povećanju voluminoznosti i smanjenu propusnosti plaka. To rezultira stvaranjem anaerobnih uvjeta te naseljavanjem patogenih mikroba, gram-negativne anaerobne i fakultativne anaerobne bakterije. Mikroflora povezana s periimplantitisom vrlo je slična mikroflori kod parodontne bolesti, a uključuje sljedeće mikroorganizme: *Actinobacillus actinomycetemcomitans*, *Porphyromonas gingivalis*, *Bacteroides forsythus*, *Prevotella intermedia*, *Peptostreptococcus micros*, *Fusobacterium nucleatum* i mikroorganizmi koji nisu pronađeni kod parodontitisa, *Staphylococcus* spp., *Enterobacteriaceae* i *Candida* spp. Infekcija se javlja kao odgovor organizma na biofilm, a uključuje niz upalnih reakcija koje se inicijalno zbivaju u mekom tkivu koje mogu napredovati i dovesti do gubitka potporne kosti (10).

#### 4.3.2. Prevalencija

Periimplantatna patologija najčešća je komplikacija implantološke terapije. Prema objavljenim istraživanjima prevalencija periimplantatnog mukozitisa iznosi do 48%, dok prevalencija periimplantitisa iznosi do 28 % svih ugrađenih implantata (10, 23).

#### 4.3.3. Rizični faktori

Mnogi rizični faktori mogu dovesti do učestalijeg razvoja periimplantatne patologije.

Neki od njih su:

- prethodna parodontna bolest,
- neadekvatna kontrola plaka,



- genetski faktori,
- dijabetes,
- pušenje,
- zaostatni cement,
- okluzijsko preopterećenje.

## **5. DIJAGNOSTIKA PERIIMPLANTATNE PATOLOGIJE**

Dijagnostički postupci periimplantatnih tkiva imaju puno sličnosti s dijagnostikom parodontnih tkiva. Uznapredovale lezije mogu se lako prepoznati radiološki, dok se rane lezije mogu uočiti isključivo kliničkim pregledom. Postoji niz dijagnostičkih postupaka za utvrđivanje progresije periimplantatnih bolesti.

### **5.1. DUBINA SONDIRANJA (PPD)**

Postupak se provodi sondiranjem sulkusa parodontološkom sondom oko sve četiri površine implantata. Prilikom sondiranja aplicirane sile moraju biti vrlo male (0.2-0.3 N). Vrijednosti dubine sondiranja kod zdravog tkiva i kod mukozitisa iznose od 2 do 3 mm. Kod periimplantitisa sonda prodire dublje u bazu upalne lezije na vrhu alveolarnog grebena. U tom slučaju dubina sondiranja iznosi više od 3 mm (10).

## 5.2. KRVARENJE PRI SONDIRANJU (BOP)

Kod ovog postupka, također, primjenom vrlo malih sila sondiramo tkivo oko sve četiri strane implantata i dobivamo nalaz prisutnosti ili odsutnosti krvarenja. Ako sondiranjem dobijemo negativan nalaz, implantat se smatra stabilnim i periimplantatno tkivo zdravim, dok nam pozitivan nalaz potvrđuje prisustvo periimplantatne bolesti (10).

## 5.3. PRISUTNOST PURULENTNOG SADRŽAJA

Infekcija periimplantatnog tkiva karakterizirana je upalnom infiltracijom leukocita što rezultira uništavanjem kolagena i nekrozom tkiva. Ovim mehanizmom dolazi do stvaranja gnoja. Prisustvo purulentnog sadržaja prilikom sondiranja znak je aktivne destrukcije tkiva i upućuje na potrebu za protuupalnom terapijom (10).

## 5.4. RADIOLOŠKI GUBITAK KOSTI

Primarni kriterij uspješnosti implantata je očuvanje visine marginalne kosti. Srednji gubitak kosti manji od 0.2 mm godišnje nakon jedne godine održavanja predložen je kao glavni kriterij uspjeha. Veći gubitak kosti karakterizira periimplantitis, ali nam radiološka dijagnostika ne smije bit jedini kriterij u postavljanju dijagnoze (10).

## 5.5. POMIČNOST IMPLANTATA

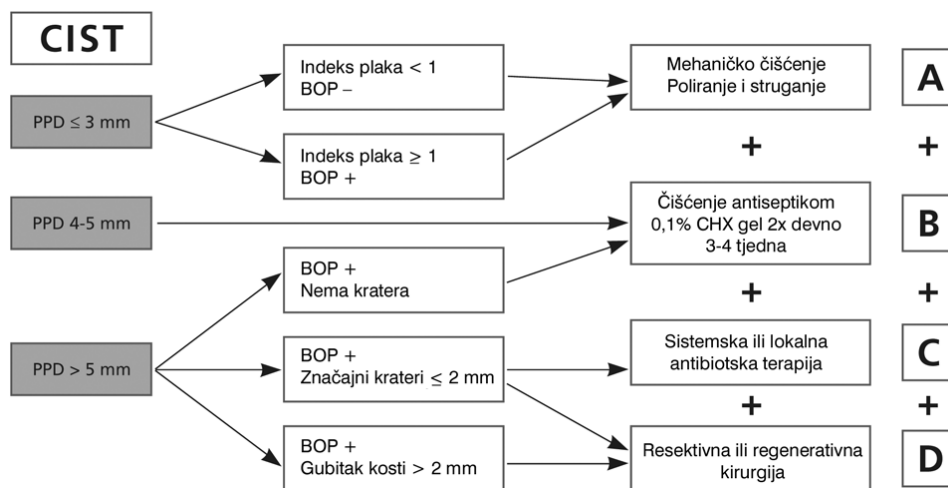
Za razliku od zuba, prisustvo pomičnosti implantata upućuje na vrlo uznapredovali periimplantitis i potpuni nedostatak oseintegracije, a uzima se kao glavni kriteriji kod odluke o uklanjanju implantata (10).

## 6. LIJEČENJE PERIIMPLANTATNE PATOLOGIJE

Velika učestalosti periimplantatne patologije dovela je do razvoja čitavog niza terapijskih postupaka. S obzirom na poznatu mikrobnu etiologiju patoloških procesa, cilj terapije je supresija patogena povezanih sa infekcijom te uspostava fiziološke mikroflore koja je kompatibilna sa zdravim tkivom. Na izbor terapijskog postupka utječe i stadij periimplantatne bolesti. Liječenje treba započeti kontrolom infekcije koja uključuje upute o oralnoj higijeni, mehaničko uklanjanje biofilma oko implantata i aplikaciju antimikrobnih sredstava poput klorheksidina. Za većinu slučajeva periimplantatnih mukozitisa ovaj postupak kontrole infekcije je dovoljan. Periimplantitis zahtijeva dodatnu primjenu antibiotske terapije i drugih terapijskih postupaka. Kao i kod parodontoloških oboljenja, sama lokalna ili sistemna antibiotska terapija nije dostatna jer priroda biofilma omogućuje zaštitu mikroorganizmima plaka i razvoj rezistencije na antibiotike. Stoga je, uz lokalnu ili sistemnu antibiotsku terapiju, nužno kombinirati kirurške ili nekirurške postupke (10).

## 6.1 KUMULATIVNA INTERCEPTIVNA POTPORNNA TERAPIJA (CIST)

Na temelju kliničke i radiološke dijagnostike dizajniran je protokol preventivnih i terapijskih mjera kako bi se zaustavio razvoj periimplantatnih bolesti, a naziva se CIST-protokol (Slika 6.). Protokol se sastoji od četiri koraka kod kojeg svaki idući korak upotpunjuje prethodni, a svaki korak indiciran je kod određenog stupnja progresije bolesti. Stupanj progresije bolesti utvrđujemo na temelju nekoliko kliničkih parametara, a to su: prisutnost ili odsutnost biofilma, BOP-a i purulentnog sadržaja, povećana dubina sondiranja i dokaz i proširenost gubitka alveolarne kosti. Na temelju navedenih parametara određujemo protokol koji ćemo vršiti. Implantati bez plaka i kamenca, uz odsustvo BOP-a i gnoja i s dubinom sondiranja manjom od 3 mm smatraju se klinički stabilnima i ne zahtijevaju terapijske mjere.



Slika 6. Shematski prikaz CIST-protokola. Preuzeto iz: (10).

CIST-protokol A; mehaničko čišćenje.

Implantati sa prisutnim plakom i kamencem, BOP-pozitivni, bez prisutnosti purulentnog sadržaja i dubinom sondiranja od 4 mm zahtijevaju mehaničko uklanjanje naslaga. Plak se uklanja četkicama i gumicama zajedno s pastom za poliranje. Kamenac se odstranjuje kiretama od ugljičnih vlakana ili plastičnim kiretama. Kontraindicirane su čelične kirete i ultrazvučni instrumenti sa metalnim vrhom jer mogu oštetiti površinu implantata.

CIST-protokol A + B; antiseptička terapija.

Na mjestima pozitivnim na krvarenje pri sondiranju i s dubinom sondiranja od 4 do 5 mm, gnoj može i ne mora bit prisutan, potrebno je uz mehaničko uklanjanje primijeniti i antiseptička sredstva. Klorheksidin diglukonat je sredstvo izbora, a propisuje se u obliku 0.2 % otopine za ispiranje ili gela koji se aplicira na zahvaćenom mjestu. Kako bi dobili pozitivne rezultate potrebno je 3-4 tjedna liječenja antisepticima.

CIST-protokol A + B + C; antibiotska terapija.

Ukoliko mjerimo dubinu sondiranja veću od 5 mm s pozitivnim krvarenjem pri sondiranju, purulentni sadržaj može i ne mora bit prisutan. Radiološki je vidljiv značajan gubitak kosti i nastaju džepovi koji su savršen okoliš za razvoj patogenih mikroba. Protuupalno liječenje nakon mehaničke i antiseptičke terapije treba

uključivati i antibiotsku terapiju kako bi smanjili broj patogena ili ih eventualno eliminirali. Posljednjih deset dana antiseptičke terapije daje se sistemski antibiotik koji je usmjeren protiv anaerobnih bakterija (metronidazol ili ornidazol). Alternativa sistemskoj primjeni je lokalna primjena preparata s kontroliranim otpuštanjem koji sadrže uglavnom tetraciklin (10). Primjena tetraciklinskih preparata s kontroliranim otpuštanjem (Actisite®) pokazala je uspješnost u smanjivanju dubine sondiranja i u smanjivanju broja patogena. Kod 25 pacijenata s periimplantitisom došlo je do smanjenja dubine sondiranja za 2 mm i do značajnog smanjenja količine ukupnih anaerobnih bakterija (25).

#### CIST-protokol A+B+C+D; regenerativna ili resektivna terapija.

Regenerativna ili resektivna terapija primjenjuje se tek kada je infekcija pod kontrolom, oboljela mjesta trebaju postati BOP-negativna, ne smiju pokazivati znakove gnojenja i dubina sondiranja treba biti smanjena. Ovisno o opsegu destrukcije koštanog tkiva, donosi se odluka o regenerativnim ili resektivnim zahvatima. Cilj terapije je novo oblikovanje kosti u defektima te postizanje reoseintegracije(10).

## 6.2. MEHANIČKE METODE LIJEČENJA

### 6.2.1. Metalne kirete

Metalne kirete mogu biti izrađene od čelika i titana. Čelične kirete se ne primjenjuju jer mogu oštetiti površinu implantata. Nakon 20 sekundi korištenja čelične kirete ukloni se površinski materijal implantata u prosjeku za 0.83 mikrometara, što je puno

više nego kod titanskih kireta i ultrazvučnih instrumenata s plastičnim umetcima gdje gubitak materijala iznosi približno 0.18 mikrometara (26).

#### 6.2.2. Nemetalne kirete

Nemetalne kirete izrađene su od plastike, ugljičnih vlakana ili smolom ojačanih materijala. Istraživanja pokazuju nepotpuno uklanjanje biofilma nemetalnim kiretama. Kod obrade implantata s glatkom površinom dobivene površine su slične kao i kod netretirane kontrolne skupine, a kada se koriste za obradu implantata sa hrapavom površinom čestice materijala ostaju deponirane na površini implantata. Kirete izrađene od ugljičnih vlakana pokazuju bolje rezultate od ostalih nemetalnih kireta (27).

#### 6.2.3. Ultrazvučni instrumenti

Ultrazvučni instrumenti mogu imati metalni vrh, ali postoje i plastični umetci. Osnovni problem kod uklanjanja naslaga s ultrazvučnim instrumentima s metalnim vrhom je nepredvidljiv učinak instrumenta na površinu implantata. Primjenom kod implantata sa hrapavom površinom dobiva se glatka površina sa smanjenjem nepravilnosti, ali i učinkovitije uklanjanje bakterija od ultrazvučnih instrumenata s plastičnim vrhom. Utjecaj te promjene površine na uspješnost implantata i reoseointegraciju nije poznat, iako glatka površina omogućuje adekvatnije provođenje oralne higijene (28).

#### 6.2.4. Abrazija zrakom

Instrument za abraziju zrakom koristi mješavinu vode, zraka i abrazivnog praha koja se pod tlakom od oko 400 do 600 paskala istiskuje na površinu koju želimo mehanički tretirati. Zbog abrazivnosti dolazi do uklanjanja biofilma i ekstrinzičnih mrlja. Abrazivni prah uglavnom je natrij bikarbonat ili natrijev hidrokarbonat. U brojnim studijama dokazana je učinkovitost u tretiranju kontaminiranih površina implantata (27).

#### 6.2.5. Implantoplastika

Implantoplastika je postupak potpunog izravnavanja i poliranja hrapave titanske površine implantata koja je izložena usnoj šupljini i kontaminirana bakterijama, a vrši se rotacijskim instrumentima, dijamantnim ili karbidnim svrdlima. Cilj je postupka smanjenje hrapavosti površine kako bi se smanjilo akumuliranje plaka (26).

### 6.3. KEMIJSKE METODE LIJEČENJA

#### 6.3.1. Vodikov peroksid

Vodikov peroksid ( $H_2O_2$ ) je snažno oksidacijsko sredstvo kratkog djelovanja. Zbog kemijske nestabilnosti u kontaktu s organskim tvarima na zraku, razlaže se na vodu i atomarni (nascentni) kisik koji je vrlo reaktivan, djeluje antiseptički i uz stvaranje obilne pjene mehanički čisti površinu ili ranu. Koncentrirani vodikov peroksid (30 %) je vrlo agresivan i izaziva nekrozu sluznice, stoga se kao antiseptici koriste razrijeđene otopine vodikovog peroksida (3 i 10 %). Prema nekim istraživanjima 10



%-tni vodikov peroksid ima mogućnost eliminacije 99,9 % bakterija sa površine implantata (29).

#### 6.3.2. Klorheksidin

Klorheksidin diglukonat je snažno antiseptičko sredstvo baktericidnih svojstava. Posjeduje širok antimikrobni spektar, netoksičnost i produženo djelovanje za razliku od vodikovog peroksida. Preparati koji se koriste su u obliku otopina ili gela vrlo malih koncentracija (uglavnom 0,2 %). Najvažniji je antiseptik u parodontologiji, a koristi se kod terapije parodontnih džepova i periimplantatnih oboljenja te za redukciju broja bakterija u usnoj šupljini prije ili nakon kirurškog zahvata (30).

#### 6.3.3. Etilendiamintetraoctena kiselina (EDTA)

EDTA je dekalificirajući agens koji je u dentalnoj medicini našao primjenu zbog antimikrobnog učinka i svojstva keliranja, odnosno uklanjanja i otapanja anorganske komponente zaostatnog sloja, a prednost mu je i neutralan pH. Primjenjuje se obično u koncentraciji od oko 20 %. U implantologiji se koristi za tretiranje površine titanskog implantata i uklanjanje zaostatnog sloja prije nanošenja materijala za regeneraciju tkiva (27).

#### 6.3.4. Citrična kiselina

Primjenjuje se za tretiranje površine implantata radi detoksikacije. U literaturi se spominje učinkovitost ove kiseline, ali se koncentracija i vrijeme djelovanja razlikuju

od izvora do izvora. U koncentracijama od 4 do 10 % i trajanju od 30-60 sekundi ne pokazuje znakove citotoksičnosti, ali je zabilježen značajan pad proliferacije stanica, stoga tretman ovom kiselinom treba biti ograničen na površinu implantata, izbjegavajući širenje u ostala područja. Nakon primjene kiseline površinu implantata treba temeljito isprati (31).

#### 6.3.5. Tetraciklin

Tetraciklin je antibiotik širokog spektra, a djeluje bakteriostatski inhibirajući sintezu proteina u stanicama bakterija. Osim moguće parenteralne i peroralne primjene moguća je i lokalna primjena. Lokalni preparati koriste se u liječenju koštanih džepova, a postoje u obliku otopina, gela, viskoznih biorazgradivih materijala ili nekih drugih nosača. Većina lokalnih preparata pokazuje nemogućnost lokalnog održavanja visoke koncentracije antibiotika što ih čini neučinkovitim. Preparati s kontroliranim otpuštanjem, poput tetraciklina otpuštenim iz vlakana nerazgradivog monolitičnog etilen vinil acetata (npr. Actisite®), jedini omogućuju otpuštanje velike koncentracije antibiotika kroz nekoliko dana (10).

#### 6.4. TERAPIJA LASERIMA

Laser (engl. *light amplification by stimulated emission od radiation*) je optička naprava koja emitira uski koherentni snop monokromatske svjetlosti. Monokromatski znači da je svjetlost iste valne duljine, tj. boje, a koherentni snop znači da su elektromagnetski valovi u istoj fazi i da se šire u istom smjeru. S obzirom na prirodu medija koji proizvodi lasersku zraku lasere možemo podijeliti na: lasere s

čvrstom jezgrom, plinske, poluvodičke, kemijske, lasere s bojilima i lasere sa slobodnim elektronima. Princip rada lasera temelji se na fenomenu stimulirane emisije, a zahtijeva dva osnovna uvjeta. Prvi uvjet nastanka stimulirane emisije je Bohrov uvjet, odnosno laserski medij mora sadržavati energijske razine čija razlika odgovara energiji emitiranih fotona. Drugi uvjet je da većinu atoma ili molekula dovedemo u pobuđeno stanje. Primjenom energije dio atoma ili molekula prelazi u pobuđeno stanje, a prilikom vraćanja u osnovno stanje emitirat će fotone spontanom emisijom te nastaje laserska zraka koja se pomoću zrcala usmjerava u uski snop (32).

U novije vrijeme laseri se sve više koriste u dentalnoj medicini. Jednostavnost, ugodnost za pacijenta (nema zvuka turbine), manja bol i krvarenje, te uništavanje bakterija samo su neki od razloga njihove sve češće upotrebe. U dentalnoj medicini postoje laseri za tvrda i meka tkiva, a koriste se u razne svrhe (27).

#### 6.4.1. Diodni laser

Diodni laser je poluvodički laser čiji se mediji sastoji od sitnog kristala izrađenog atomskom točnošću. U dentalnoj medicini se koristi za izbjeljivanje zuba, terapiju boli i kirurgiju mekih tkiva. Za terapiju boli koristi se kod afti, ulkusa, herpesa, postekstrakcijske boli, temporomandibularnih poremećaja, nakon postave implantata i slično. Kirurgija mekih tkiva diodnim laserom podrazumijeva frenulektomiju, uklanjanje fibroma, operkulektomiju, prikazivanje impaktiranih zuba, otvaranje implantata te sterilizacija parodontih džepova i površine implantata (33).

#### 6.4.2. CO<sub>2</sub> laser

CO<sub>2</sub> laser ima laserski medij u plinovitom stanju, stoga se takvi laseri nazivaju plinskima, a građeni su od cijevi ispunjene plinom pod određenim tlakom. Prvi je laser koji se 1980. godine počeo koristiti u dentalnoj medicini za lezije mekih tkiva (32). U suhim uvjetima pokazuje mogućnost spaljivanja i nemogućnost uklanjanja onečišćenja, dok se u vlažnim uvjetima pokazao uspješniji. U implantologiji još uvijek nije u mogućnosti ukloniti sve štetne tvari i obnoviti površinski sloj implantata (34).

#### 6.4.3. Erbium-doped yttrium aluminium garnet laser (Er:YAG laser)

Er:YAG laser je laser s tvrdom jezgrom, a medij je građen od kristala ili amorfne tvari obično u obliku štapića. Dovodi se u pobuđeno stanje pomoću intenzivnog izvora svjetla, primjerice LED diode (32).

U dentalnoj medicini primjenjuje se za obradu tvrdih tkiva, iako su neki noviji uređaji primjereni i za meka tkiva. Koristi se za izradu kaviteta, apikotomiju, alveotomiju te za parodontnu i periimplantatnu terapiju otvorenog ili zatvorenog tipa. Kod tretiranja površine implantata titan slabo apsorbira zračenje lasera te se time temperatura periimplantatnog tkiva značajno ne povećava. Valna duljina lasera ne mijenja morfologiju površine implantata, osim manjih oštećenja uzrokovanih kontaktom s vrhom. U praksi ne pokazuje značajne razlike poboljšanja kliničkih parametara kao što je BOP, PPD, dobitak pričvrstka ili nastajanje koštane mase u usporedbi sa ostalim tehnikama (35).

#### 6.4.4. Fotodinamska terapija (aPDT)

Naziva se još fotoaktivirana dezinfekcija i fotodinamički aktivirana kemoterapija. Temelji se na primjeni fotosenzitivnih boja (toluidinsko ili metilensko modri) aktiviranih malim energijama laserskog zračenja. U prisutnosti kisika dolazi do stvaranja slobodnih oksidacijskih radikala koji oštećuju membranu i DNA bakterijskih stanica. Čimbenici koji utječu na učinkovitost terapije su apsorpcija svjetla od strane bakterija, valna duljina lasera, veličina tretirane površine, vrijeme ekspozicije i organska matrica biofilma. Ova metoda pokazuje veliku učinkovitost pri ukljanjanju bakterija sa površine implantata, a pri tome se površina implantata ne oštećuje (36). Nedostatak leži u tome da neke boje ne razlikuju dovoljno bakterije i stanice domaćina što može negativno utjecati na okolna tkiva. Prednosti fotodinamske terapije nad konvencionalnom sustavnom primjenom antibiotika je ciljana lokalna terapija zahvaćenih mjesta te nemogućnost razvoja rezistencije bakterija (37).

#### 6.5. REGENERATIVNI POSTUPCI

Regeneracija je proces ponovnog stvaranja i uspostavljanja izgubljenog ili oštećenog dijela tkiva tako da se građa i funkcija obnove u potpunosti. Regenerativna terapija koristi se kod većih destrukcija kosti razne etiologije, pa tako i kod destrukcije uzrokovane periimplantitisom, s ciljem nastanka nove kosti u defektima, poput kratera oko implantata. Prije bilo kakvih regenerativnih postupaka potrebno je prvo infekciju dovesti pod kontrolu. Kod periimplantatne patologije, za razliku od

vođene regeneracije tkiva (engl. guided tissue regeneration - GTR) kod parodontnih oboljenja gdje se omogućujava nastanjivanje stanica periodontalnog ligamenta, koristi se zapravo vođena regeneracija kosti (engl. guided bone regeneration - GBR) jer periodontalni ligament ne postoji. Postupci uključuju primjenu membrana i koštanih transplantata. Membrane mogu biti sintetske i prirodne, resorptivne i neresorptivne. U praksi se češće koriste resorptivne membrane kako se ne bi moralo ponovnim zahvatom uklanjati membrana. Koštani transplantati mogu biti autologni, homologni, heterologni i aloplastični (10).

#### 6.6. PREVENCIJA PERIIMPLANTATNE PATOLOGIJE

Nakon uspješne implantološke terapije važno je pacijente uputiti na važnost provođenja adekvatne oralne higijene i na potrebu redovitih kontrola. Oralna higijena uključuje pranje zubi najmanje dva puta dnevno primjerenom četkicom, upotrebu zubne svile ili interdentalnih četkica i otopina za ispiranje usta. Kontrolni pregled treba vršiti barem dva puta godišnje, a uključuje profesionalno uklanjanje mekih i tvrdih zubnih naslaga radi eliminacije bakterija koje su glavni etiološki čimbenik u periimplantatnoj patologiji (10).

## 7. RASPRAVA

Ovaj pregledni rad ukratko prikazuje povijest razvoja implantata, usporedbu korijena zuba i implantata, kirurški postupak ugradnje i komplikacije, a najviše je usmjeren na etiologiju i terapiju periimplantatne patologije.

Dentalna implantologija je grana dentalne medicine s najintenzivnijim stupnjem razvoja i danas se implantološka terapija smatra sigurnim zahvatom s visokim stupnjem uspješnosti. Zbog svoje sigurnosti, pojednostavljenosti procedure postave i ugodnosti za pacijente, implantati postaju sve češći izbor terapije potpune i djelomične bezubosti. Njihova prednost pred drugim tehnikama nadomjestaka zuba je u tome što omogućuje nadoknadu izgubljenog zuba, bez uključivanja susjednih zubi u protetski rad, ali i mogućnost da djelomično ili čak potpuno bezubi pacijenti dobiju fiksno-protetske radove.

Međutim, kao i svaki drugi kirurški zahvat, implantološka terapija sa sobom nosi niz mogućih komplikacija. Učestalost komplikacija nije velika, ali njihov broj raste jer se provodi sve više implantoloških terapija, kako u specijalističkim, tako i u nespecijalističkim ordinacijama. Stoga je nužno prilikom odabira ove vrste terapije obratiti pozornost na indikacije, kontraindikacije i moguće komplikacije terapije. Na temelju detaljne anamneze, kliničkog pregleda, radiološke pretrage, konzultacije s oralnim kirurzima i liječnicima opće prakse, donosimo odluku o postavi implantata individualno za svakoga pacijenta.

Periimplantatna patologija najčešća je komplikacija implantološke terapije. S obzirom na poznatu mikrobiološku etiologiju mukozitisa i periimplantitisa, važno je

pacijente educirati o pravilnoj oralnoj higijeni i njezinoj važnosti pri prevenciji ovih bolesti. Nužno je pacijenta uputiti na redovite kontrole, kako bi moguću patologiju prevenirali, a ukoliko je nastala, što ranije otkrili i započeli s liječenjem.



## **8. ZAKLJUČAK**

Sigurnost, visoka stopa uspješnosti, mogućnost stabilnije i adekvatnije mobilne ili fiksne protetske rehabilitacije, samo su neke karakteristike implantološke terapije koje su pridonijele njenoj češćoj potražnji. Sve veći broj ugrađenih implantata sa sobom nosi i veću učestalost periimplantatne patologije, pa se sukladno tome razvio i velik broj terapijskih mogućnosti.

Uspješnost implantološke terapije ovisi o mnogim čimbenicima. Adekvatna edukacija doktora dentalne medicine, uz motiviranost pacijenta, ključna je u tome. Većinu čimbenika koji pridonose neuspjehu moguće je pravilnim planom implantološke terapije prevenirati, a ukoliko nastanu komplikacije nakon postave implantata, postaje nužno poznavanje terapijskih mogućnosti periimplantatne patologije. Prilikom liječenja periimplantatnog mukozitisa i periimplantitisa neophodna je motiviranost i suradnja pacijenta. Ukoliko nedostaje primjerena oralna higijena i redovite kontrole, liječenje ove vrste patologije postaje vrlo otežano. Stoga je zadaća doktora dentalne medicine procijeniti indikacije, kontraindikacije i motiviranost pacijenta, a zatim, na temelju opće medicinskih i kliničkih saznanja, odrediti individualnu vrstu terapije posebno za svakog pacijenta. Dentalni implantati sve više postaju stvar svakodnevice i sukladno tome nužno je poznavanje terapijskih mogućnosti periimplantatne patologije.

## 9. SAŽETAK

Ideja o nadomještanju korijena zuba nije nova, a dokazi iz nalazišta drevnih civilizacija potvrđuju da je stara i nekoliko stoljeća. Iskopine starog Egipta i Maja pokazuju da su se bavili nekom vrstom primitivne implantologije. Iako je za većinu potvrđeno da su ti primitivni implantati postavljeni posmrtno, kao ukrasi, za neke je dokazano da su bili i u funkciji. Razvojem moderne dentalne medicine tijekom 20. stoljeća razvile su se i različite tehnike implantološke terapije i dizajni implantata. Prvo su se razvili subperiostealni, transostealni i lisni implantati, ali niti jedan nije općeprihvaćen zbog niza komplikacija, kompleksnosti i visokih troškova. Uvođenjem endosealnih dentalnih implantata, kao mogućnosti protetske rehabilitacije djelomično i potpuno bezubih pacijenata, pokazao se visok postotak uspješnosti terapija te se ova metoda pokazala kao predvidiva metoda oralne rehabilitacije.

Implantološka terapija ne može se uvijek i u svakoj situaciji primijeniti, a svakako posjeduje i nedostatke. Postoji niz kontraindikacija i mogućih komplikacija kojih treba biti svjestan. Najučestalija komplikacija implantološke terapije je periimplantatna patologija i kao takva potakla je razvoj različitih metoda liječenja i terapijskih postupaka. U periimplantatnu patologiju se ubrajaju periimplantatni mukozitis i periimplantitis. Periimplantatni mukozitis je reverzibilna upala periimplantatne mukoze bez znakova gubitka potporne kosti, dok periimplantitis nastaje progresijom periimplantatnog mukozitisa, a javlja se kao upalni proces koji zahvaća periimplantatno tkivo u funkciji i karakteriziran je gubitkom potporne kosti. S obzirom na poznatu mikrobiološku etiologiju patoloških procesa cilj terapije je supresija patogena povezanih sa infekcijom te uspostava fiziološke mikroflore koja

je kompatibilna sa zdravim tkivom. Terapijski postupak ovisi o stadiju periimplantatne bolesti. Stupanj progresije bolesti ispituje se pomoću nekoliko kliničkih parametara (PPD, BOP, prisustvo plaka i purulentnog sadržaja i gubitak kosti), a na temelju njih oblikovan je protokol terapijskih postupaka u svrhu liječenja periimplantatnih bolesti koji se naziva kumulativna interceptivna potporna terapija (CIST-protokol). Protokol se sastoji od četiri koraka, a svaki idući korak upotpunjuje prethodni. Protokol obuhvaća mehaničko čišćenje, antiseptička terapiju, antibiotsku terapiju i regenerativnu ili resektivnu terapiju. Postoje različite metode mehaničkog čišćenja i antiseptičke terapije, a laseri se također sve više koriste u liječenju periimplantatne patologije. Antibiotska terapija sama po sebi nije dovoljna za liječenje. Primjenom membrana i koštanih transplantata težimo ostvariti regeneraciju kod opsežnijih destrukcija kosti.

Redovitim kontrolama i odgovarajućom oralnom higijenom moguće je prevenirati periimplantatne bolesti. Zbog toga je nužno educirati pacijente o pravilnoj higijeni i napomenuti im važnost redovitih pregleda u svrhu očuvanja općeg zdravlja i trajnosti implantološke terapije.

## 10. SUMMARY

### TREATMENT OF PERI-IMPLANT PATHOLOGY

The concept of replacing a tooth root is not a new one. The findings at archaeological excavations of old civilisations show that it has been a few centuries old. Ancient Egyptian and Mayan excavations discover a sort of primitive implants. Although it has been proved that most of those implants were inserted post-mortem as some sort of decoration, some of them have been proved to be in function. The development of modern dental medicine in 20<sup>th</sup> century caused the development of various techniques of implantation therapy and implant designs. Firstly, subperiosteal, transosteal and foliar implants were developed, but none of them were widely used due to numerous complications, their complexity and high costs. The introduction of endosseal dental implants as a possible prosthetic rehabilitation for partly or completely toothless patients showed a high percentage of success and is the choice method of oral rehabilitation.

Implant therapy can not be applied always and in any situation and it also has some defects. We should be aware of a number of contraindications and possible complications. The most common complication of implant therapy is peri-implant pathology, which, thus, led to the development of various methods of treatment therapeutic procedures. Peri-implant pathology includes peri-implant mucositis and peri-implantitis. Peri-implant mucositis is a reversible inflammation of the peri-implant mucosa without any signs of the loss of the supporting bone, while peri-implantitis is caused by the progression of peri-implant mucositis and it is described as an inflammatory process of functional peri-implant tissue with the loss of the

supporting bone. Knowing the microbiological etiology of the pathological processes, the aim of the therapy is to suppress pathogens connected with the infection and to make physiological microflora which is compatible with the healthy tissue. The therapeutic procedure depends on the stage of the peri-implant disease. The degree of the disease progression is tested by a few clinical parameters (PPD, BOP, plaque presence and purulent matter as well as the bone loss). Based on these, the protocol of therapeutic procedures is designed in order to treat peri-implant diseases. It is called cumulative interceptive supporting therapy (CIST protocol). The protocol consists of four steps, where each subsequent step completes the previous one. The protocol includes mechanical cleaning, antiseptic therapy and regenerative and resection therapy. There are various methods of mechanical cleaning and antiseptic therapy, while laser is also widely used in treatment of peri-implant pathology. Antibiotic therapy on its own is not enough for the treatment. We try to achieve the regeneration of extensive bone destruction with the use of membranes and bone transplant.

It is possible to prevent peri-implant diseases with regular checkups and adequate oral hygiene. Thus, it is necessary to educate patients about the adequate hygiene and the importance of regular checkups in order to preserve general health and durability of implant therapy.

## 11. LITERATURA

1. Tapia JL, Suresh L, Plata M, Aquirre A. Ancient esthetic dentistry in Mesoamerica. *Alpha Omegan*. 2002;95(3):21-4.
2. James RA. Subperiosteal implant design based on peri-implant tissue behavior. *N Y State Dent J*. 1983;53:407-14.
3. Brånemark PI. Osseointegration and its experimental background. *J Prosthet Dent*. 1983;50(3):399-410.
4. Adell R, Lekholm U, Rockler B, Brånemark PI. A 15 year study of osseointegrated implants in the treatment of the edentulous jaw. *Int J Oral Surg*. 1981;10(1):387-416.
5. 2000 Survey of current issues in dentistry surgical dental implants. American Dental Association. 2002;91(4):44-5.
6. US Dental Implant Market. Exhibit 2-2. Dental implant market by segment (USA). 2006;5(1):8-12.
7. Implant products market. In: *Implant-based dental reconstruction: the worldwide dental implant and bone growth market*. 2nd ed. New York: Kalorama Information. 2007;29(4):51-101.
8. van Steenberghe D. Oral implants in compromised patients. *Periodontol* 2000. 2003;33(2):9-11.
9. Knežević G, Jerolimov V, Jorgić-Srdjak K, Kobler P, Varga S, Živko-Babić J. *Osnove dentalne implantologije*. Zagreb: Školska knjiga 2002.

10. Lindhe J, Karring TH, Lang NP. Klinička parodontologija i dentalna implantologija. Zagreb: Globus; 2004.
11. Misch CE. Endosteal implants for posterior single tooth replacement: alternatives, indications, contraindications and limitations. *J Oral Implantol.* 1999;25(4):80-94.
12. Kim SG. Implant-related damage to an adjacent tooth: a case report. *Implant Dent.* 2000;9(3):278-80.
13. Seong WJ, Kim UK, Swift JQ, Hodges JS, Ko CC. Correlations between physical properties of jawbone and dental implant initial stability. *J Prosthetic Dent.* 2009;101(5):306-18.
14. Juodzbaly G, Wang HL, Sabalys G. Injury of the inferior alveolar nerve during implant placement: a literature review. *J Oral Maxillofac Res.* 2011;2(1):1-8.
15. Raghoobar GM, Stellingsma K, Batenburg RH, Vissink A. Etiology and management of mandibular fractures associated with endosteal implants in the atrophic mandible. *Oral Surg.* 2000;89(5):553-9.
16. Galindo P, Sanchez-Fernandez E, Avila G, Cutando A, Fernandez JE. Migration of implants into the maxillary sinus: two clinical cases. *Int J Oral Maxillofac Implants.* 2005;20(2):291-5.
17. Flanagan D. Important arterial supply of the mandible, control of an arterial hemorrhage, and report of a hemorrhagic incident. *J Oral Implantol.* 2003;29(4):165-73.

18. McKenzie WS, Rosenberg M. Iatrogenic subcutaneous emphysema of dental and surgical origin: a literature review. *J Oral Maxillofac Surg.* 2009;67(6):1265-8.
19. Barber HD, Lignelli J, Smith BM, Bartee BK. Using a dense PTFE membrane without primary closure to achieve bone and tissue regeneration. *J Oral Maxillofac Surg.* 2007;65(4):748-52.
20. Eckert SE, Meraw SJ, Cal E, Ow RK. Analysis of incidence and associated factors with fractured implants: a retrospective study. *Int J Oral Maxillofac Implants.* 2000;15(5):662-7.
21. Aspenberg P. Bisphosphonates and implants: an overview. *Acta orthopaedica.* 2009;80(1):119-23.
22. Aurer A. Periimplantatne bolesti. *Medix.* 2003;9(51):137-8.
23. Berglundh T, Persson L, Klinge B. A systematic review of the incidence of biological and technical complications in implant dentistry reported in prospective longitudinal studies of at least 5 years. *J Clin Periodontol.* 2002; 29(5):197-212.
24. McAllister BS, Masters D, Meffert RM. The treatment of the implants which demonstrated periapical radiolucencies. *Pract Periodontics Aesthet Dent.* 1992;4(9):37-41.
25. Mombelli A, Feloutzis A, Brägger U, Lang NP. Treatment of periimplantitis by local delivery of tetracycline. Clinical, microbiological and radiological results. *Clin Oral Implant Res.* 2001;12(2):287-94.



26. Mengel R, Buns CE, Mengel C, Flores-de-Jacoby L. An in vitro study of the treatment of implant surfaces with different instruments. *Int J Oral Maxillofac Implants.* 1998;13(1):91-6.
27. Valderrama P, Wilson TG Jr. Detoxification of implant surfaces affected by peri-implant disease: an overview of surgical methods. *Int J Dent.* 2013;20(3):680-740.
28. Park JB, Jang YJ, Koh M, Choi BK, Kim KK, Ko y. In vitro analysis of the efficacy of ultrasonic scalers and a toothbrush for removing bacteria from RBM titanium discs. *J Periodontol.* 2013;84(8):1191-8.
29. Ntrouka VI, Slot DE, Louropoulou A, Van der Weijden F. The effect of chemotherapeutic agents on contaminated titanium surfaces: a systematic review. *Clin Oral Implants Res.* 2011;22(7):681-90.
30. Cohen DW, Atlas SL. Chlorhexidine gluconate in periodontal treatment. *Compend Suppl.* 1994;18:711-3.
31. Zablotzky NH, Diedrich DL, Meffert RM. Detoxification of endotoxin contaminated titanium and hydroxyapatite-coated surfaces utilizing various chemotherapeutic and mechanical modalities. *Implant Dent.* 1992;1(3):154-8.
32. Silfvast WT. *Laser fundamentals.* New York: Cambridge University Press; 1996.
33. Meyle J. Mechanical, chemical and laser treatment of the implant surface in the presence of marginal bone loss around implants. *Eur J Oral Implantol.* 2012;5(1):71-81.

34. Mouhyi J, Sennerby L, Pireaux JJ, Dourov N, Nammour S, Van Reck J. An XPS and SEM evaluation of six chemical and physical techniques for cleaning of contaminated titanium implants. *Clin Oral Implant Res.* 1998;9(3):185-94.
35. Schwarz F, Jepsen S, Herten M, Sager M, Rothamel D, Becker J. Influence of different treatment approaches on non- submerged and submerged healing of ligature induced peri-implantitis lesions: and experimental study in dogs. *J Clin Periodontol.* 2006;33(8):584-95.
36. Gursoy H, Ozcakil-tomruk C, Tanalp J, Yilmaz S. Photodynamic therapy in dentistry: a literature review. *Clin Oral Investig.* 2013;17(4):1113-25.
37. Schär D, Ramseier CA, Eick S, Arweiler NB, Sculean A, Salvi GE. Anti-infective therapy of peri-implantitis with adjunctive local drug delivery or photodynamic therapy: six-month outcomes of a prospective randomized clinical trial. *Clin Oral Implants Res.* 2013;24(1):104-10.

## **12. ŽIVOTOPIS**

Matej Tomašević je rođen 19. rujna 1990. godine u Vinkovcima. Završio je osnovnu školu Vladimira Nazora i osnovnu glazbenu školu Josipa Runjanina. Nakon toga upisuje opći smjer gimnazije Matije Antuna Reljkovića u Vinkovcima koju maturira s odličnim uspjehom 2009. godine. Iste godine upisuje Stomatološki fakultet Sveučilišta u Zagrebu.