

Minimalno invazivni postupci u dječjoj stomatologiji

Turčinović, Mihovil

Master's thesis / Diplomski rad

2018

Degree Grantor / Ustanova koja je dodijelila akademski / stručni stupanj: **University of Zagreb, School of Dental Medicine / Sveučilište u Zagrebu, Stomatološki fakultet**

Permanent link / Trajna poveznica: <https://um.nsk.hr/um:nbn:hr:127:809514>

Rights / Prava: [Attribution-NonCommercial 3.0 Unported / Imenovanje-Nekomercijalno 3.0](#)

Download date / Datum preuzimanja: **2025-01-28**



Repository / Repozitorij:

[University of Zagreb School of Dental Medicine Repository](#)





SVEUČILIŠTE U ZAGREBU
STOMATOLOŠKI FAKULTET

Mihovil Turčinović

**Minimalno invazivni postupci u dječjoj
stomatologiji**

Diplomski rad

Zagreb, 2018.

Rad je ostvaren na Zavodu za dječju i preventivnu stomatologiju Stomatološkog fakulteta Sveučilišta u Zagrebu.

Mentor rada: prof. dr. sc. Martina Majstorović, Zavod za dječju i preventivnu stomatologiju
Stomatološkog fakulteta Sveučilišta u Zagrebu

Lektor hrvatskog jezika: Mirjana Nišević, profesorica hrvatskog jezika i književnosti

Lektor engleskog jezika: Lidia Grbić, profesorica engleskog i talijanskog jezika i književnosti

Sastav Povjerenstva za obranu diplomskog rada:

1. _____
2. _____
3. _____

Datum obrane rada: _____

Rad sadrži: 43 stranice

0 tablica

20 slika

1 CD

Osim ako nije drukčije navedeno, sve ilustracije (tablice, slike i dr.) u radu su izvorni doprinos autora diplomskog rada. Autor je odgovoran za pribavljanje dopuštenja za korištenje ilustracija koje nisu njegov izvorni doprinos, kao i za sve eventualne posljedice koje mogu nastati zbog nedopuštenog preuzimanja ilustracija odnosno propusta u navođenju njihovog podrijetla.

Minimalno invazivni postupci u dječjoj stomatologiji

Sažetak

Minimalno invazivni postupci u stomatologiji su slijedeći: pečaćenje fisura i jamica, Atraumatski Tretman Restauracije - ART, infiltracija smolama, preventivna restauracija kompozitom/ staklenim-ionomerom, tunel preparacija, minibox i tanjurasta preparacija, *in situ* popravci starih ispuna, preparacija kaviteta laserskim sustavima i zračna abrazija. Pečaćenje fisura i jamica je bezbolan, neinvazivan postupak kojim se sprječava okluzalni karijes mladih trajnih zuba. ART (Atraumatic Restorative Treatment) je relativno bezbolna metoda gde se koriste ručni instrumenti za uklanjanje karijesa. Infiltracija smolama je relativno nov ne invazivan postupak kojim se zbrinjavaju početne karijesne lezije. Preventivne restauracije su kombinacija adhezivnih tehnika restauracije i pečaćenja fisura i jamica. Tunel preparacija je restaurativna tehnika kojom se uklanja aproksimalni karijes pretkutnjaka i kutnjaka uz očuvanje marginalnog grebena zuba, čuvajući strukturalnu stabilnost zuba. Minibox i tanjurasta preparacija su restaurativne tehnike koje, zahvaljujući svojim specifičnim oblikom, omogućavaju uklanjanje aproksimalnog karijesa ostavljajući najviše moguće zdravog tvrdog zubnog tkiva. *In situ* popravci starih ispuna predstavljaju alternativu potpunoj zamjeni istih, uklanjajući pritom manje zdravog zubnog tkiva. Korištenje laserskih sustava pokazalo se uspješnim u dječjoj stomatologiji zahvaljujući preciznim uklanjanjem karioznog tkiva, bezbolnosti i izostanka nepoželjnih vibracija i zvukova. Zračna abrazija je bezbolna tehnika koja se koristi za čišćenje fisura i jamica i za uklanjanje karijesnih lezija bez odstranjivanja tvrdog zubnog tkiva. Postoji dakle velik izbor minimalno invazivnih postupaka koji se koriste u restaurativnoj stomatologiji koji su uspješni u zaustavljanju progresije karijesne lezije i koji maskimalno štede zdravo zubno tkivo. Stoga se mogu uspješno koristiti u planiranju i terapiji kod pacijenata u dječjoj stomatologiji.

Ključne riječi: Minimalno invazivni postupci; Prevencija; Dječja stomatologija

Minimal invasive treatments in paediatric dentistry

Summary

Minimal invasive treatments comprise of the following techniques: pit and fissure sealants, Atraumatic Restorative Treatment- ART, resin infiltration, preventive resin/glass-ionomer restorations, tunnel preparations, minibox and saucer shape preparations, *in situ* repairs of old restorations, laser cavity preparations and air abrasion. Pit and fissure sealing is a painless, non-invasive procedure which prevents fissures of young permanent teeth from cavitation. ART (Atraumatic Restorative Treatment) is a relatively painless method which entails usage of hand instruments in order to remove decay. Infiltration of resins is a relatively new non invasive treatment in treating initial caries lesions. Preventive restorations combine both adhesive technique and pit and fissure sealing. Tunnel preparation is a restorative technique of removing tooth decay in approximal mesial/distal portions of molars and premolars, while preserving the marginal ridge and maintaining structural stability of the tooth. Minibox and saucer-shape preparations are restorative techniques which due to their specific shape allow for removal of minimal amounts of approximal tooth decay, while preserving the rest of the sound dental tissue. *In situ* repairs of old fillings represent alternatives to filling replacement which again, allows for removing less hard dental tissue. Application of lasers in dental tissue removal proved to be successful in paediatric dentistry due to precise decay removal, painlessness and avoidance of undesirable sounds and vibrations. Air abrasion is a painless technique which is used for cleaning pits and fissures and removing tooth decay without intervention into hard dental tissues. A broad range of minimal invasive methods which are used in restorative dentistry is efficient in maximally preserving hard dental tissue and arresting further decay. As such, they can be successfully applied in planning restorative treatments in pediatric dental patients.

Key words: Minimal Invasive Treatment; Prevention; Paediatric Dentistry

SADRŽAJ

1. UVOD.....	1
2. SVRHA RADA.....	2
3. PEČAĆENJE FISURA I JAMICA.....	5
3.1 Klinički postupak pečačenja fisura.....	8
3.2 Indikacije i kontraindikacije.....	11
3.3 Usporedba stakleno-ionomernog pečata i pečata na bazi smole.....	11
4. ATRAUMATSKI TRETMAN RESTAURACIJE (ART).....	12
4.1 Indikacije i kontraindikacije.....	14
4.2. Prednosti ART ispuna.....	14
5. PREVENTIVNE RESTORACIJE KOMPOZITOM/ STAKLENIM IONOMEROM	17
5.1 Indikacije:.....	18
5.2 Kontraindikacije:.....	18
6. INFILTRACIJA KARIJESNE LEZIJE SMOLOM.....	23
6.1 Klinički postupak:.....	24
6.2 Indikacije i kontraindikacije:.....	24
7. TUNEL PREPARACIJA.....	25
7.1 Indikacije:.....	26
7.2 Kontraindikacije:.....	27
8. MINIBOX I TANJURASTA PREPARACIJA.....	28
9. <i>IN SITU</i> POPRAVAK STARIH ISPUNA.....	31
9.1 Indikacije.....	32
10. OSTALO.....	33
10.1 Abrazija zrakom.....	34
10.2 Preparacija kaviteta laserom.....	35
11. ZAKLJUČAK.....	37
12. LITERATURA.....	39
13. ŽIVOTOPIS.....	42

Popis kratica:

ART- engl. Atraumatic Restorative Treatment

CAMBRA- engl. Caries Management By Risk Assessment

ITR- engl. Interim Therapeutic Restorations

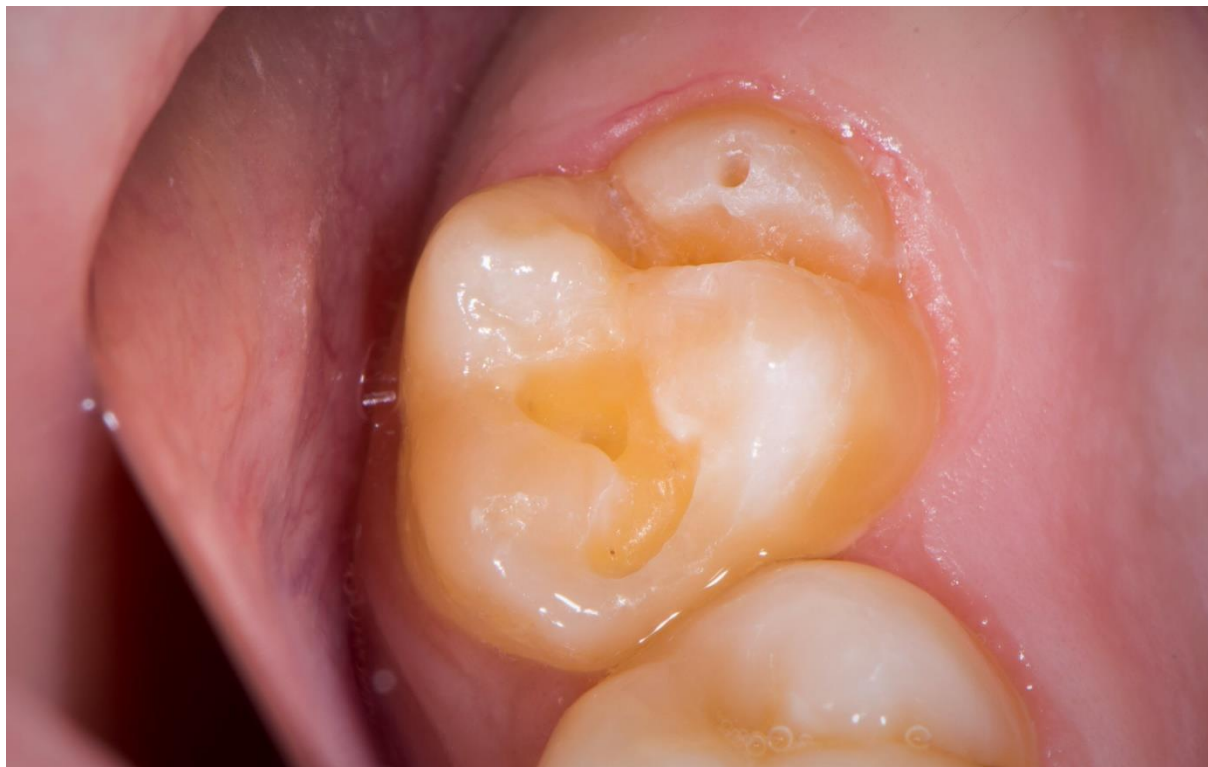1. UVOD

Karijes je bolest tvrdih zubnih tkiva koja je posljedica djelovanja bakterija, loše oralne higijene i nepravilne konzumacije šećera te ju je u potpunosti moguće spriječiti. Uz dobru oralnu higijenu te redovite odlaske stomatologu rizik za nastanak karijesa se značajno smanjuje. Pregledom i anamnezom otkrivaju se oralno-higijenske navike te se pacijenta pravovremeno educira o brizi za vlastito zdravlje. Jednom dijagnosticirani karijes treba se sanirati adekvatnim tehnikama restauracije.

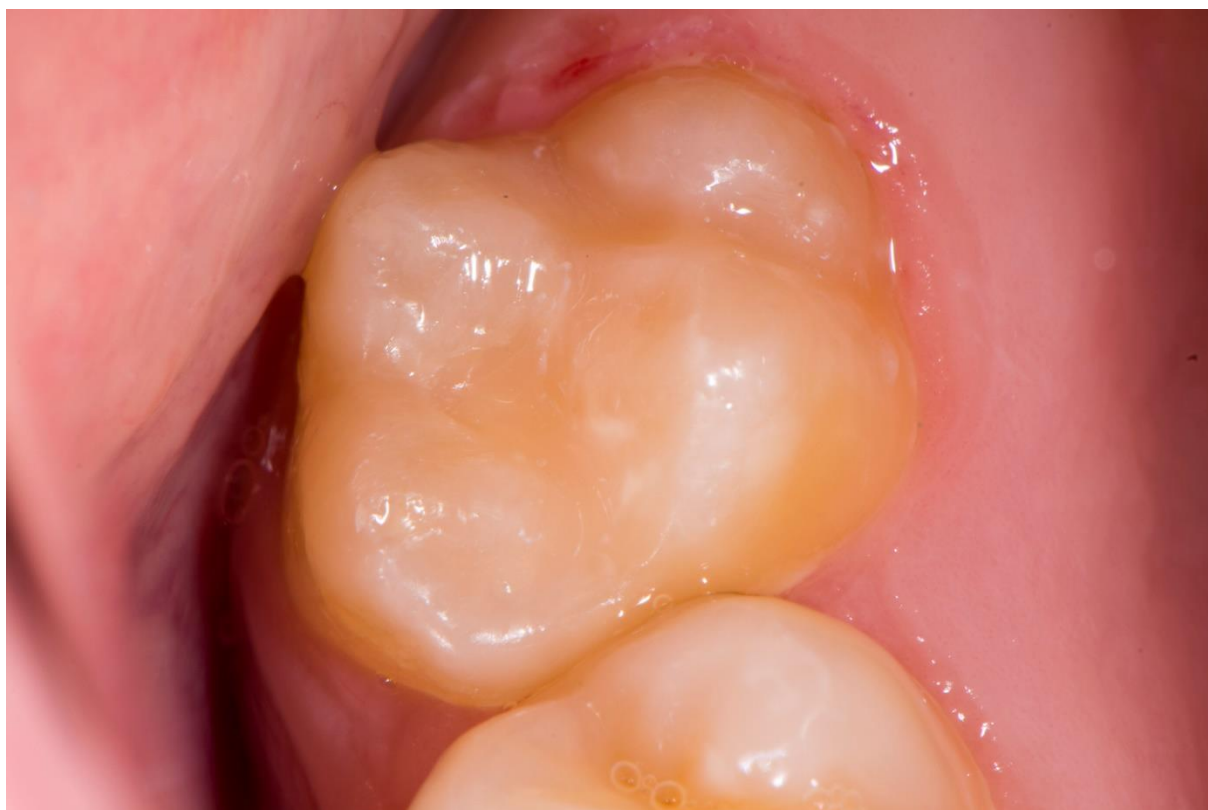Razvojem adhezivnih tehnika, razumjevanjem mehanizma demineralizacije i remineralizacije u karijesnoj leziji te dobrim programima prevencije karijesa mnogo se napredovalo od provođenja Blackovih načela do tehnika minimalno invazivne restauracije (1). Filozofija minimalno invazivne tehnike je ta da se na karijes gleda kao na bakterijsku bolest umjesto na njenu krajnju posljedicu - kavitaciju. Tim pristupom ćemo početnu demineralizaciju (bijelu mrlju) pokušati remineralizirati preparatima fluora te amorfnog kalcijevog fosfata ili infiltrirati niskoviskoznom smolom. Tek kada karijesni proces nije više moguće zaustaviti pristupamo mehaničkom uklanjanju karijesne lezije minimalno invazivnim tehnikama, poštedno prema ostalom zubnom tkivu. Na taj način bi se pacijentu trebala osigurati dugotrajna funkcija i estetika zubi (2)(Slika 1, 2).

Minimalno invazivna stomatologija je dakle koncept preventivne restaurativne stomatologije, koji uključuje adekvatnu prevenciju karijesa, pravovremenu i točnu dijagnostiku karijesa, klasifikaciju veličine karijesa, individualnu procjenu rizika od karijesa (CAMBRA-"Caries Management By Risk Assessment"), zaustavljanje aktivnog procesa, praćenje remineralizacije lezije te postavljanje restorativnog materijala nakon izvršenog minimalno invazivnog restaurativnog tretmana (3).

U pedodonciji su minimalno invazivni postupci pečačenje fisura i jamica, atraumatski restorativni tretman (ART), preventivne restauracije adhezivnom tehnikom te staklenim ionomerima, minimalne aproksimalne preparacije (minibox te tanjurasta preparacija), te tunel preparacija. U novije vrijeme su se počele koristiti tehnike infiltracije smolom, abrazija zrakom i laserski sistemi za uklanjanje karioznog tkiva.



Slika 1. Priprema kaviteta za adhezivnu tehniku restauracije.



Slika 2. Završna rekonstrukcija kompozitnim ispunom.

2. SVRHA RADA

Svrha rada je pregledno prikazati mogućnosti minimalno invazivne intervencije u restorativnoj stomatologiji s ciljem maksimalnog očuvanja tvrdog zubnog tkiva.

3. PEČACENJE FISURA I JAMICA

Pečaćenje fisura i jamica je jednostavan i neinvazivan postupak kojim se sprječava retencija plaka u fisurama mladih trajnih zuba. Istraživanja su pokazala da 90% svih lezija čini karijes u fisurama, upravo zbog toga što su one predilekcijska mjesta za retenciju plaka i nastanak karijesa (3).

Materijali kojima pečatimo fisure i jamice su kompozitne smole, staklenoionomerni cementi, kompomerni materijali i kompozitni materijali. Danas se nisko viskozne smole za pečaćenje smatraju zlatnim standardom (4) (Slika 3). Jedan od glavnih faktora kojim se određuje vrijeme trajanja pečata i njegove učinkovitosti je rubno brtvljenje (marginalna adaptacija) materijala za pečaćenje. Ako postoji mikropropusnost pečat je neuspješan te će doći do sekundarnog karijesa. Karakteristika odgovorna za učinkovito brtvljenje je adhezija (5).

Kako bi se postigla zadovoljavajuća adhezija materijala na caklinu, primjenjuje se 37%-ortofosforna kiselina s vremenom djelovanja 15-60 sekundi. Time se postiže poroznost cakline. Na taj način omogućujemo materijalu za pečaćenje da proдре u poroznosti cakline što dovodi do mehaničke veze između jetkane cakline i materijala za pečaćenje (6).

Korištenjem adhezivnog sredstva nakon jetkanja cakline jača se snaga sveze između cakline i pečatne smole i smanjuje se mikro-propusnost pečata. Na taj način osiguravamo bolje početno prijanjanje smole za pečaćenje i dugotrajnost postavljenog pečata (7).



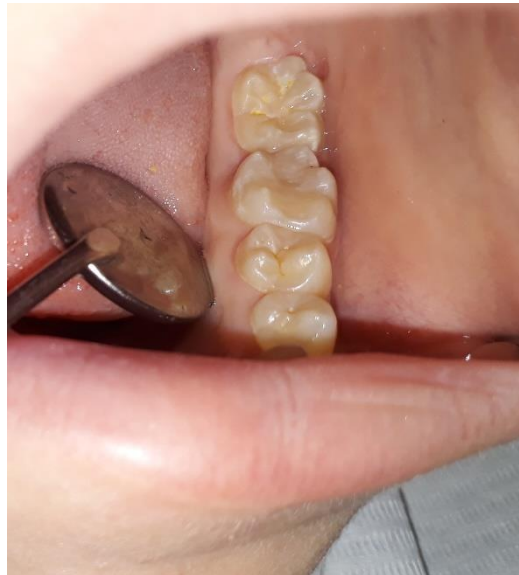Slika 3. Heliobond smola za pečaćenje.

3.1 Klinički postupak pečaćenja fisura

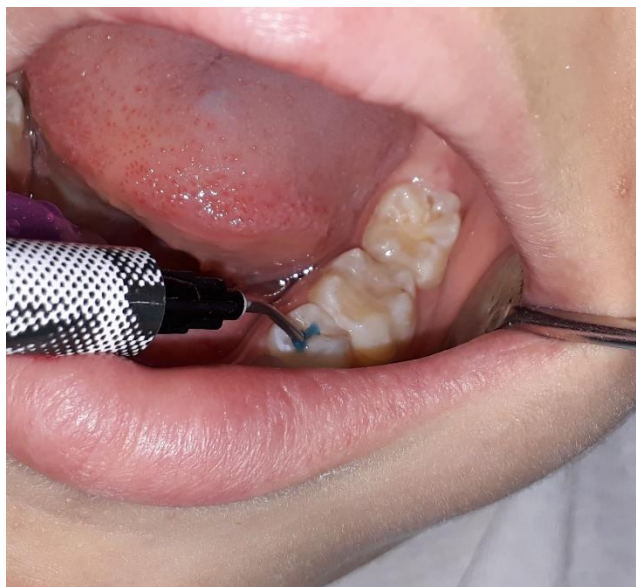1. Zub kojeg pečatimo mora biti klinički zdrav, bez aproksimalnog karijesa i karijesa dentina (Slika 4).
2. Očistimo zub u potpunosti od hrane i bakterija iz fisure ne oštećujući površinski sloj cakline. Tradicionalno se to postiže rotirajućom četkicom s pastom koja ne sadrži fluor (jer se smatra da fluor ometa jetkanje cakline), no može se očistiti i kemijski (vodikov peroksid), zračnom abrazijom, ozonom (KaVo Healozone), laserskim zrakama te enameloplastikom (uključuje otklanjanje cakline pa se smatra invazivnom metodom).
3. Zub izoliramo kako bismo spriječili kontaminaciju slinom te drugim tjelesnim tekućinama. Koristimo svitke staničevine i sisaljku, a može se koristiti i koferdam.
4. Nakon izolacije zub jetkamo 37% ortofosfornom kiselinom 30-60 sekundi nakon čega se ispiru pod mlazom vode jednako dugo i posuši do postizanja mliječno bijele boje cakline (Slika 5).
5. Materijal za pečaćenje zatim apliciramo tako da potpuno prekriva fisure, ali bez prelijevanja. Može se rasporediti po fisurnom sustavu sterilnom sondom ili nabijačem.

Zatim se materijal polimerizira plavim polimerizacijskim svjetlom 20-40 sekundi (Slika 6).

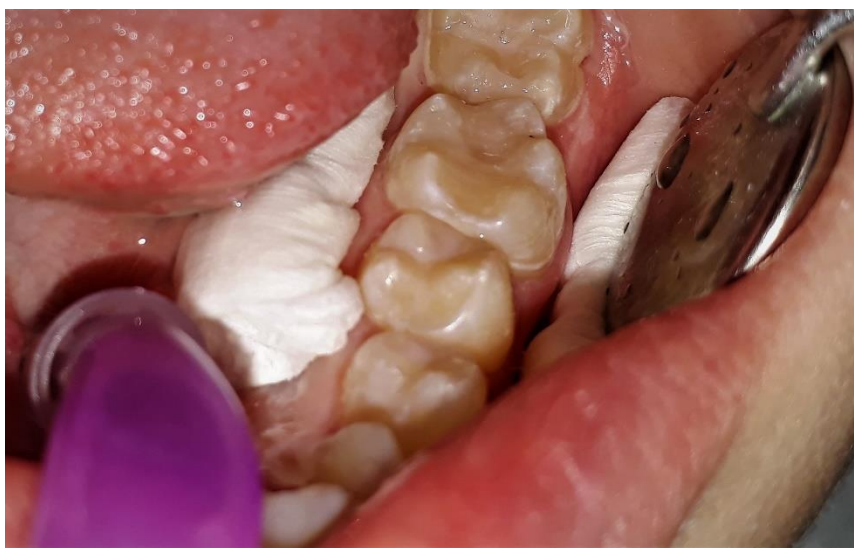6. Pregled pečata se izvodi sondom i ogledalom te se vrši kontrola preranih kontakata pomoću artikulacijskog papira. Suvišak odstranjujemo svrdlima za poliranje.
7. Nakon pečačenja se preporuča lokalna aplikacija nekog od flouridnih preparata kako bi se remineralizirale kiselinom kondicionirane plohe koje nisu prekrivene materijalom za pečačenje (3).



Slika 4. Zub 35 nakon profilaktičkog čišćenja Proxyt pastom.



Slika 5. Jetkanje zuba 35 37% ortofosfornom kiselinom u trajanju od 30 sekundi.



Slika 6. Zub 35 nakon nanošenja i polimerizacije Bioseal (Biodinamica Dental Products) pečatne smole.

3.2 Indikacije i kontraindikacije

Indikacije za pečačenje su duboke jamice i fisure, prisutna inicijalna karijesna lezija ograničena na caklinu, djelomično eruptiran zub te postojanost visokog rizika za nastanak karijesa (7).

Kontraindikacije su radiografski i klinički dokazan aproksimalni karijes te nemogućnost postizanja suhog radnog polja (6).

3.3 Usporedba stakleno-ionomernog pečata i pečata na bazi smole

Osnovna razlika između ova dva materijala je u načinu svezivanja na površinu cakline. Stakleno-ionomeri se kemijski vežu za tvrda zubna tkiva dok se pečatne smole vežu adhezijom. Karijes protektivno djelovanje kod pečata na bazi smole je temeljeno na njihovoj sposobnosti sprječavanja mikropropusnosti. Kada koristimo pečatne smole važna je kontrola suhog radnog polja o čemu ovisi djelotvornost pečata, jer se pojavom mikropukotina povećava incidencija karijesa. Pečati na bazi smole su dobri zbog dugotrajne retencije i otpornosti na atriciju. S druge strane, stakleno-ionomerni cementi imaju slabiju svezu između zuba i materijala i manje su otporni na atriciju te im je kraće vrijeme retencije. Međutim, prednost im je u tome što dobro podnose vlažne uvjete što znači da se mogu upotrijebiti kada je otežana kontrola suhog radnog polja. Osim toga pripadaju materijalima koji djeluju karijes protektivno jer otpuštaju fluoride (6).

4. ATRAUMATSKI TRETMAN RESTAURACIJE (ART)

Atraumatski tretman restauracije- ART je razvijen osamdesetih u Tanzaniji s ciljem da se stomatološki zahvat prilagodi potrebama nerazvijenih zemalja trećeg svijeta. Danas se ta tehnika koristi u unaprijeđivanju oralnog zdravlja pacijenata i u razvijenim zemljama te je idealna kao zahvat u prilagodbi pacijenta budući da je tretman relativno bezbolan u usporedbi s klasičnim zahvatima (8).

Radi se o tehnici koja se izvodi isključivo ručnim instrumentima koji su jednako učinkoviti kao i brušenje, ali znatno manje bolni. Zahvat podrazumijeva uklanjanje demineraliziranog caklinskog tkiva te karijesnog dentina i to samo vanjskog sloja, samo ručnim instrumentima (Slika 7). Ti instrumenti su sonda, ogledalo, pinceta, ekskavator, te Heidelmanova špatula. Očišćeni kavitet se zatim dezinficira te se postavi stakleno-ionomerni ispun, a mogu se i zapečatiti ostale fisure ukoliko su netaknute ili s plitkom karijesnom lezijom (9) (Slika 8).

Osnova ART tretmana je znanstvena spoznaja da unutrašnji sloj karijesnog dentina ima sposobnost remineralizacije kalcijevim fosfatom ukoliko se ukloni većina karijesnog dentina i onemogućiti mikropropuštanje iz usne šupljine (10).

Iz atraumatskog tretmana restauracije se kasnije razvio i ITR- Interim Therapeutic Restorations. Taj postupak koristi slične tehnike izrade ART-u, ali kroz duži vremenski period, budući da je u ovoj metodi naglasak na postepeno uklanjanje karijesa kod mladih te nekooperabilnih pacijenata. Cilj je zaustaviti ili usporiti brzo napredujuću karijesnu leziju i poboljšati stanje u usnoj šupljini. Dokazano je da ITR smanjuje broj kariogenih bakterija te na taj način pomaže u prevenciji karijesa zuba koji nisu još niknuli. Uz daljnje liječenje, topikalnu primjenu fluoridnih gelova i lakova te uputa o oralnoj higijeni rizik za nastanak karijesa se smanjuje. ITR ispuni sa najvišom stopom uspješnosti su jednoplošni ispuni i mali dvoplošni ispuni (11).

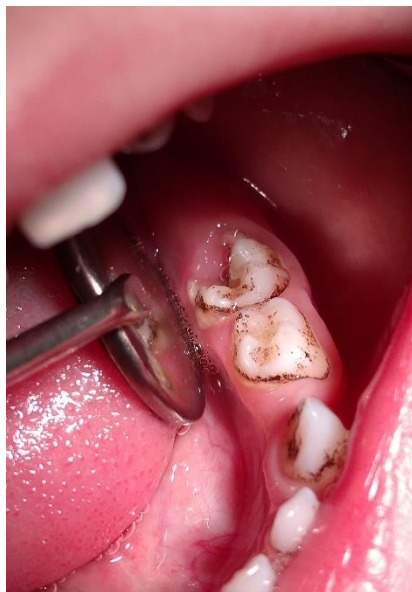4.1 Indikacije i kontraindikacije

Indikacije za ART ispun: ART je indiciran kod malih kavitacija u kojima je zahvaćen dentin te kod lezija gdje je moguće pristupiti ručnim instrumentima (Slika 6).

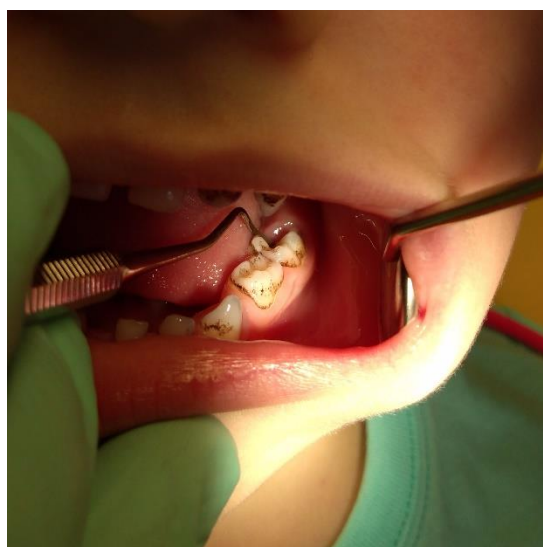
Kontraindikacije za ART ispun: kontraindikacije su prisutnost kroničnog purulentnog apikalnog periodontitisa, eksponirana zubna pulpa, kronični pulpitis i karijesne lezije nedostupne ručnim instrumentima (12).

4.2. Prednosti ART ispuna

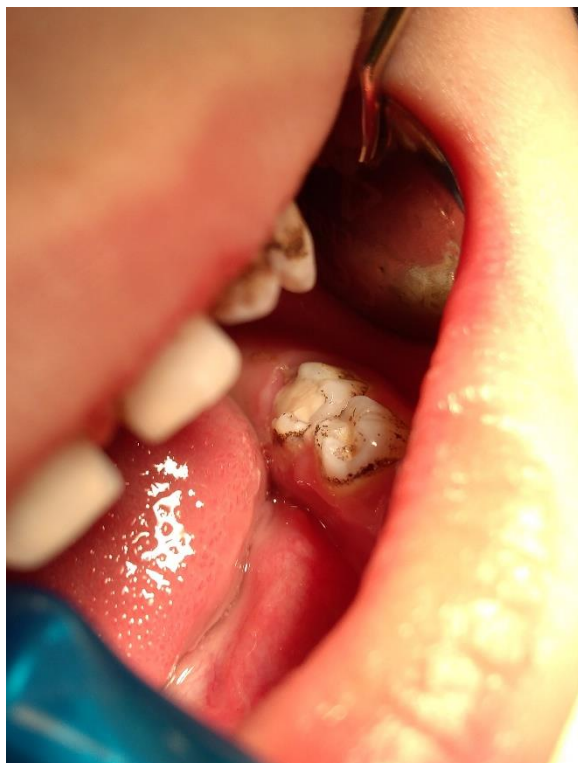Glavna prednost ART ispuna je ta da uklanjanjem samo mekanog demineraliziranog dentina i podminirane cakline ručnim instrumentima štedimo zdravo zubno tkivo. Također, budući je stakleno-ionomer materijal koji otpušta fluoride, djeluje se i karijes protektivno. Ujedino je u potpunosti biokompatibilan te ne iritira zubnu pulpu i gingivu- naprotiv, djeluje kao preparat za indirekto prekrivanje pulpe. Budući je zahvat manje bolan od otklanjanja karijesa rotacijskim instrumentima nije nužna primjena lokalne anestezije, a na taj način se i strah pacijenata kontrolira i prevenira. Kontrola infekcije u ordinaciji je poboljšana jer se ručni instrumenti lako steriliziraju nakon svakog pacijenta. Također, ručni instrumenti su jeftni i lako dostupni. Još jedna prednost ART tretmana je ta da ne zahtjeva upotrebu stomatološke jedinice pa se karijes može liječiti izvan ordinacije. Može se koristiti i u institucijama kućne njege, institucijama za djecu sa pojačanim fizičkim i psihičkim potrebama te u institucijama na udaljenim mjestima. Cijelokupni tretman je prilagođen pacijentima, a zahvat se koristi i u sklopu prilagodbe pacijenata (13,14).



Slika 7. Klinički evidentna kavitirana lezija na zubu 75.



Slika 8. Uklanjanje karijesa ekskavatorom.



Slika 9. ART ispun stakleno-ionomernim cementom Equia Forte (GC) na zubu 75.

**5. PREVENTIVNE RESTORACIJE KOMPOZITOM/ STAKLENIM
IONOMEROM**

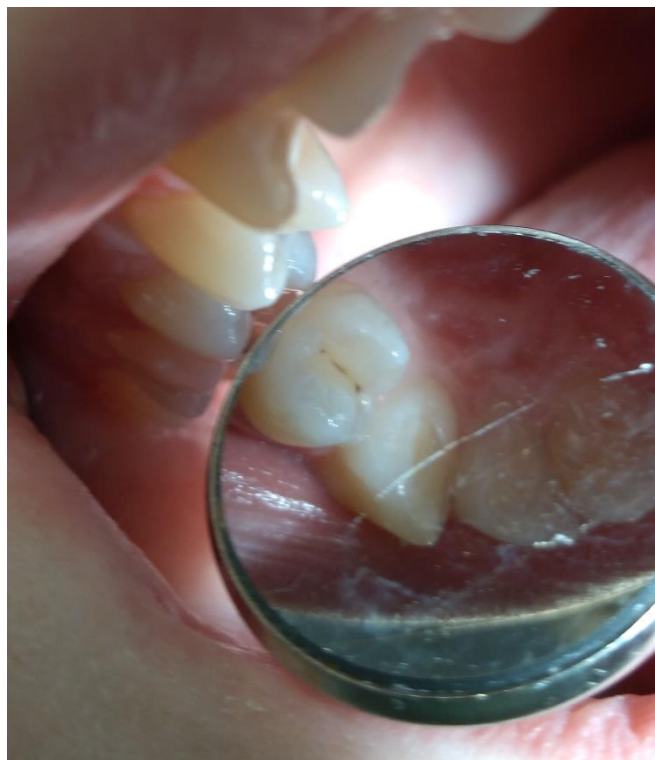Preventivni ispuni kompozitom ili staklenim ionomerom su kombinacija postavljanja ispuna i pečaćenja (Slika 10)(5,6). Prvi koji su tu tehniku primjenili i opisali su Simonsen i Stallard (2). Pomoću posebnih svrdala za otvaranje fisura tretiraju se male okluzalne karijesne lezije, a često se rabi i tehnika mikroabrazije zrakom koja čisti jamice i fisure prije pečaćenja. Ovom tehnikom se pokušava maksimalno poštediti zdravo zubno tkivo, a ukloniti meko karijesno tkivo s time da se djeluje i preventivno postavljajući na netaknute fisure pečat na bazi smole ili stakleno-ionomera. Materijali koji se koriste u ovoj tehnici su stakleno-ionomerni materijali, kompozitne smole ili kompomeri (5). Nakon što se učini preparacija kaviteta (Slika 12,13), osnovni kavitet(i) se ispune kompozitom (Slika 14,15) ili kompomerom, dok se ostatak fisure jetka pa prekriva smolom za pečaćenje (Slika 16,17).

5.1 Indikacije:

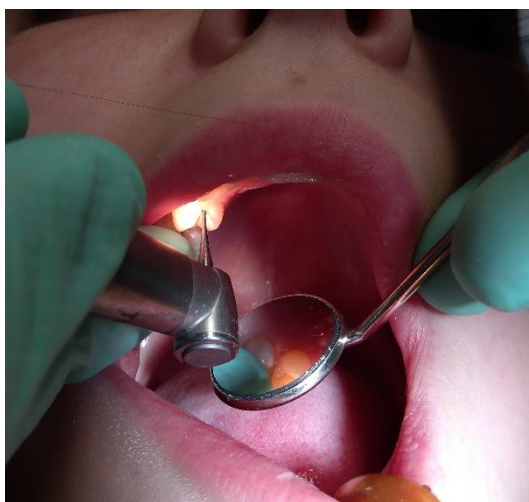
Pacijentov rizik prema karijesu, prošla iskustva s karijesom i dob bitni su faktori o odlučivanju o terapiji: hoćemo li ostaviti fisure kakve jesu, pečatiti ih ili učiniti pečatni ispun (Slika 11). Indikacije za pečatni ispun su uvjetovane individualnim karijesnim statusom i rizikom za nastanak istog te mogućnošću kontrole suhog radnog polja. Dakle, ukoliko postoji mogućnost održavanja suhog radnog polja i ako je stupanj karijesa u fisurama visok, odabrat ćemo preventivnu restoraciju kompozitom. Ispun sa stakleno-ionomernim materijalima dolazi u obzir pri nemogućnošću održavanja suhog radnog polja. Nedostatak takvog ispuna je slaba retencija i neotpornost na atriciju (3).

5.2 Kontraindikacije:

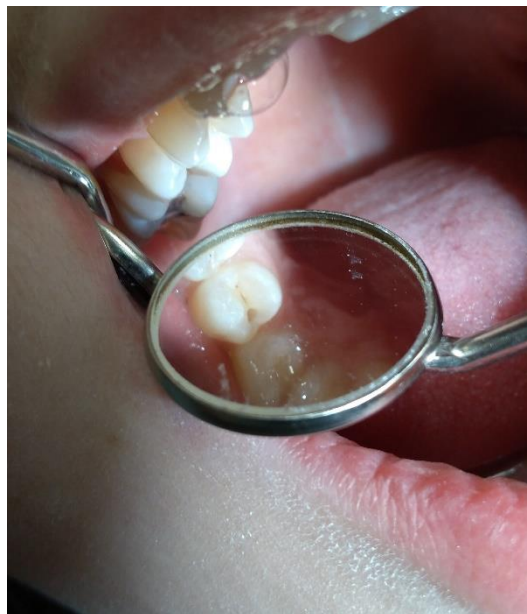Kontraindikacije za preventivni ispun su: otežano održavanje suhog radnog polja, karijesom destruirani zubi koji zahtjevaju opsežne restorativne ispune, visoko rizični pacijenti za nastanak karijesnih lezija te pacijenti s lošom oralnom higijenom (5).



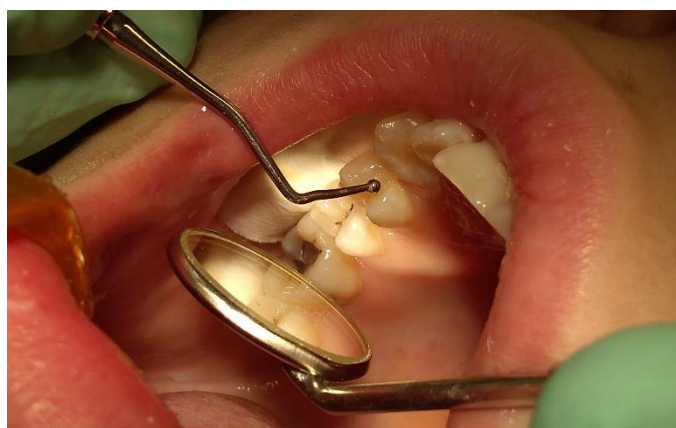Slika 11. Početna lezija u jamicama zuba 14, "Sticky fissure on probing" u mezijalnom dijelu jamice.



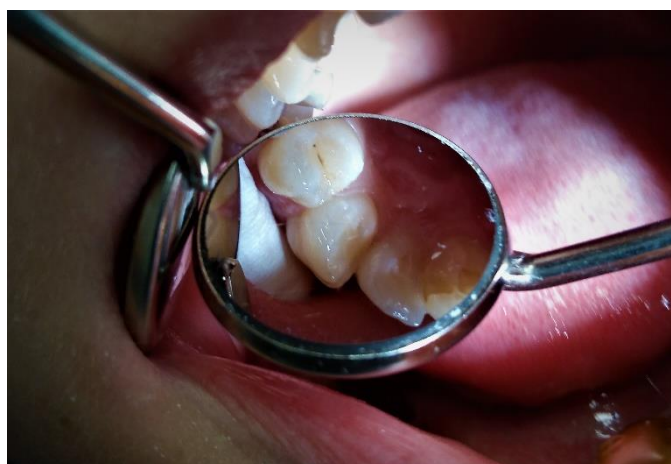Slika 12. Uklanjanje lezije karbidnim svrdlom.



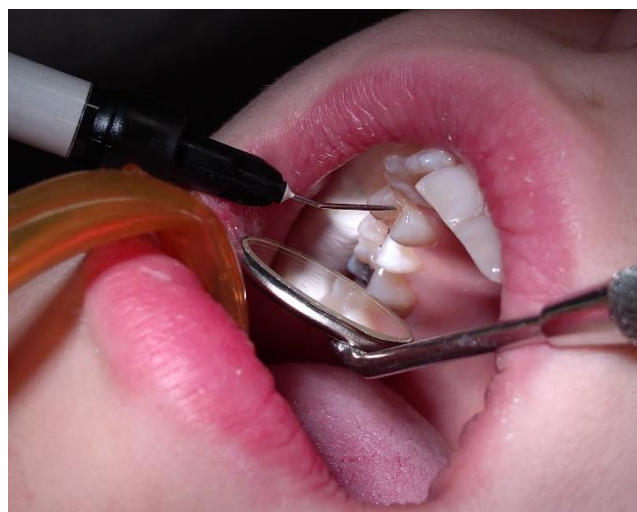
Slika 13. Uklonjen karijes u mezijalnom dijelu fisurnog sustava.



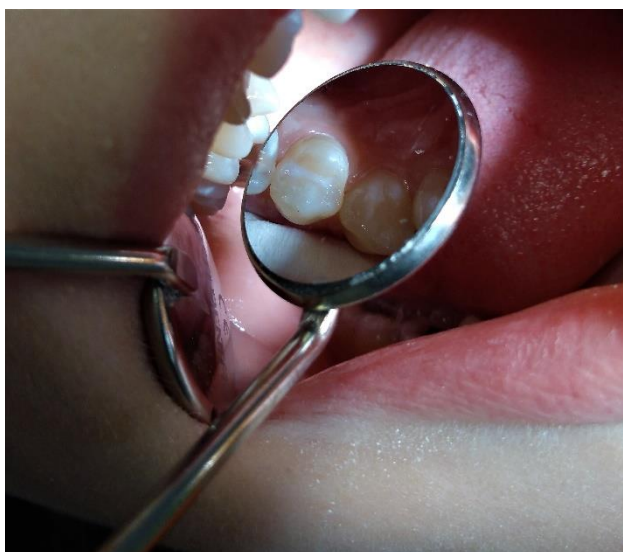
Slika 14. Kompozitom ispunjen kavitet na zubu 14.



Slika 15. Polimeriziran kompozitni ispun.



Slika 16. Primjena Helioseal smole za pečaćenje.



Slika 17. Završen pečatni ispun nakon poliranja i usklađivanja okluzije.

6. INFILTRACIJA KARIJESNE LEZIJE SMOLOM

Infiltracija karijesne lezije smolom je brza, bezbolna i neinvazivna metoda koja omogućava trenutno zaustavljanje i liječenje karijesne lezije. Korištenjem infiltracijskih smola se izbjegava nepotrebno odstranjenje porozne cakline kako bi se provelo restaurativno liječenje. Takva smola zatvara mikropore u caklini te na taj način onemogućava difuzijski put za otopljene minerale i kiseline, te se na taj način zaustavlja progresija karijesne lezije (3).

Kao primjer takvih preparata navesti ću ICON (DMG) koji se sastoji od 3 komponente: kiseline za jetkanje površine, alkohol za sušenje te smole za infiltraciju.

Tretman bijelih mrlja potpomognut remineralizacijom ima svojih nedostataka među kojima je i motiviranost, odnosno nedostatak iste, pacijenata da provodi i održava dobru oralnu higijenu. Tretmanom smolama za infiltraciju se imedijatno zaustavlja napredovanje karijesne lezije te se eliminira neestetski izgled bijelih mrlja (3).

Tehnika se bazira na upotrebi kompozita izrazito niske viskoznosti koji prodire duboko u porozni sustav karijesne lezije u caklini. Smola tako nadoknađuje izgubljene strukture i zaustavlja progresiju karijesa, a oblik i boja zuba ostaju nepromjenjeni nako tretmana.

6.1 Klinički postupak:

1. Čiste se zubne površine četkicom i pastom te ispiru se vodom.
2. Aplicira se 15% HCl na 2 minute kako bi demineralizirao površinske zone koja zaustavlja prodiranje smole. Ispiremo 30 sekundi te posušimo.
3. Aplicira se 99% etanol na leziju te se ostavi 30 sekundi i posuši se.
4. Nanosimo infiltracijsku smolu te se čeka 3 minute da prodre do dubinskih djelova pora, višak uklonimo zubnim koncem te polimeriziramo. Ponovimo nanošenje te pričekamo 1 minutu, odstranimo višak te opet polimeriziramo (3).

6.2 Indikacije i kontraindikacije:

Tretman infiltracijskim smolama je indiciran kod lezija "bijelih mrlja" te nekavitiranih lezija koje dosežu 1/3 dentina, a kontraindiciran je kod bilo kakvih kavitiranih karijesnih lezija (3).

7. TUNEL PREPARACIJA

Tunel preparacija je jedna od tehnika minimalno invazivne restaurativne stomatologije koja se razvila u svrhu liječenja malih aproksimalnih lezija na stražnjim zubima. Kako bi tehnika bila uspješna, treba postojati 2.5 mm debljine zdravog tkiva od marginalnog grebena (2). Temelji se na pristupu aproksimalnoj karijesnoj leziji kroz okluzalnu plohu, pritom čuvajući marginalni greben i time osiguravajući ukupnu čvrstoću zuba. Postoji više vrsta tunel preparacije: interna preparacija, parcijalna preparacija, totalna preparacija, preparacija slijepog tunela, te klasa I sa tunel preparacijom.

Još jedna prednost tunel preparacije je umanjeње opasnosti od oštećenja aproksimalne površine susjednog zuba prilikom izvođenja klasične preparacije. Također, umanjuje se mogućnost pojave aproksimalnih prevjesa (5).

Ova vrsta preparacije mora biti tehnički precizno izvedena, a to ovisi o vještini i znanju terapeuta (5). Najčešći uzrok neuspjeha tunel preparacije je fraktura marginalnog grebena. Također je moguća progresija karijesa ukoliko se nepotpuno odstrani karijesno tkivo zbog ograničene vidljivosti.

U izradi se koriste posebno konstruirana dijamantna brusila (Slika 18). Na rubovima kaviteta se može ostaviti djelomično demineralizirana caklina zbog remineralizacijskih učinaka stakleno-ionomernih materijala za ispun (15).

7.1 Indikacije:

Primarna indikacija za tunel preparaciju je aproksimalni karijes na stražnjim zubima. Klinička istraživanja su pokazala kako su najuspješnije tunel preparacije na premolarima sa zadovoljavajućom preglednošću radnog polja. Totalna tunel preparacija je indicirana u slučajevima vidljive kavitacije u aproksimalnom djelu cakline te kada isti ne može izdržati ni lagani pritisak ručnim instrumentima (6).

7.2 Kontraindikacije:

Kontraindikacije su: pacijenti s visokim rizikom za karijes te sa lošom oralnom higijenom, opsežni aproksimalni karijesi, uski i gracilni aproksimalni greben, nemogućnost odstranjenja većine demineraliziranog tkiva (16).



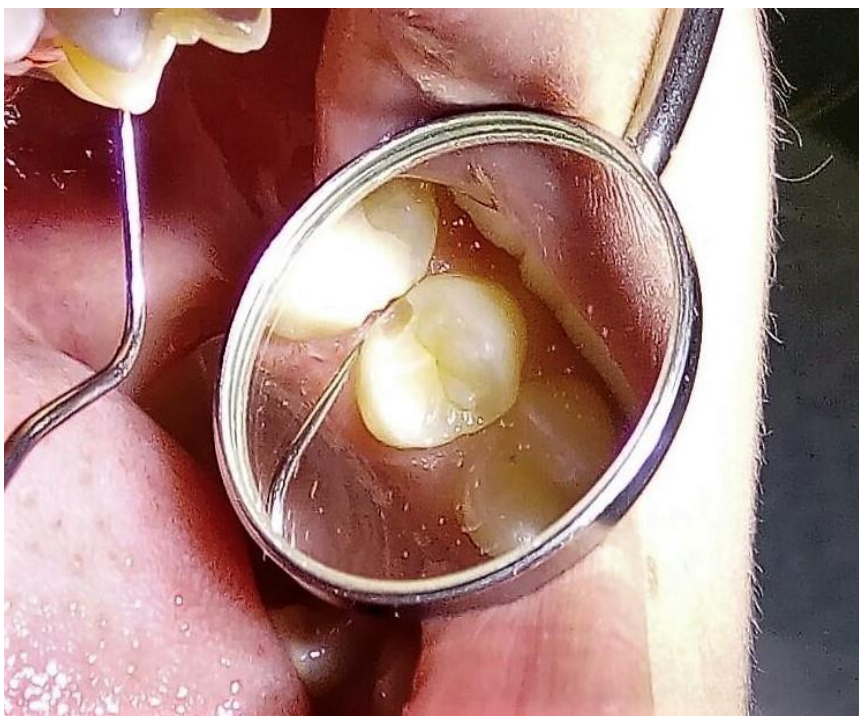Slika 18. Dijamantna brusila za minimalno invazivni restauracijski zahvat.

8. MINIBOX I TANJURASTA PREPARACIJA

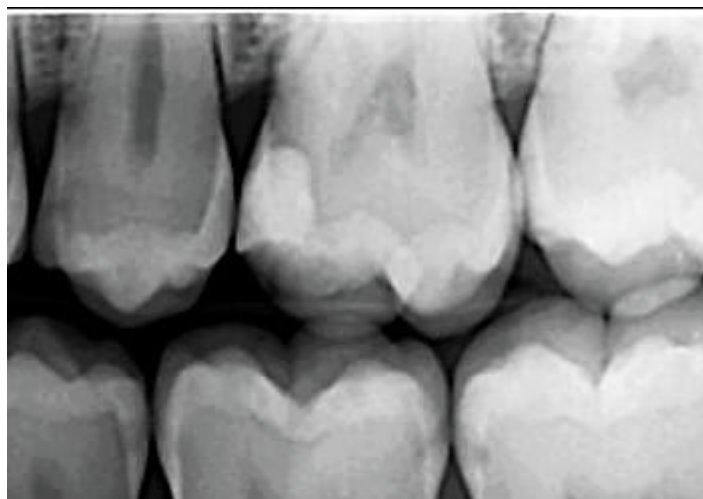Male, teško dostupne karijesne lezije na aproksimalnim plohamama stražnjih zuba mogu se liječiti osim tunel preparacijom i sa preparacijom mini-ormarića te tanjurastom preparacijom. U ovim metodama se uklanja aproksimalni dio marginalnog grebena te se time potiče zadovoljavajuće vidno polje (2). To su konzervativni postupci kojima se čuva dentin koji podržava kvržice zuba (Slika 19). Razlika između minibox i tanjuraste preparacije je samo u obliku rubova kaviteta (6). Za izradu se koriste posebno dizajnirana minimalna dijamantna svrdla i rotirajuća tehnika (Slika 18). Na rubovima kaviteta se ostavlja djelomično demineralizirano tkivo koje će se remineralizirati sa fluorom otpuštenim iz stakleno-ionomernih materijala za ispun (Slika 20) (14). U ovim tehnikama se Blackova načela preventivne ekstenzije za jamice i fisure ne primjenjuju, osim ako iste nisu zahvaćene karijesnim procesom.

Pretpostavka da je veza između cakline i adheziva održiva, ujedino je i polazišna točka za indikacije za ove vrste preparacija. Naime, čimbenici uspjeha ovih tehnika su dobra veza kompozita za caklinu i dentin, očuvanje cakline uz cijeli rub preparacije i mogućnost primjene materijala u suvišku, čime se kompenzira polimerizacijska kontrakcija i posljedično naprezanje.

Uzroci neuspjeha ovih minimalno invazivnih preparacija su rekurentni karijes te loša marginalna adaptacija. Kontraindikacije su opsežne lezije na aproksimalnim plohamama, visoki rizik za karijes te loša oralna higijena (5).



Slika 19. Prikaz prepariranog kaviteta tanjurastom preparacijom



Slika 20. Rentgenski snimak ispuna kaviteta prepariranog tanjurastom preparacijom.

Preuzeto s dopuštanjem autora: Alenka Atelj.

9. *IN SITU* POPRAVAK STARIH ISPUNA

Popravlak ispuna se svrstava u minimalno intervencijske tehnike. Ova *in situ* metoda predstavlja alternativu zamjeni starih i oštećenih ispuna. Prilikom potpune zamjene amalgamskih ili kompozitnih ispuna stvaraju se još veći kaviteti, što znači da uklanjamo još tvrdog zubnog tkiva, a to u konačnici dovodi do kraćeg trajanja novih ispuna u odnosu na prijašnje (2).

9.1 Indikacije

Indikacije za popravlak starih ispuna su nastanak rubne pukotine zbog nezadovoljavajuće adhezije i kemijskih sveza između restorativnog materijala i zuba, rezidualni karijes te nastanak rekurentnog marginalnog karijesa. Ukoliko postoji opsežan sekundarni karijes te ispadanje ispuna zbog nedovoljne adhezije onda je popravlak ispuna kontraindiciran. U takvim slučajevima je indicirana potpuna zamjena ispuna (17).

Popravlak *in situ* ispuna je alternativa potpunoj zamjeni ispuna prvenstveno za kompozitne ispune. Prednost kompozitnih smola je kemijsko vezivanje za postojeći kompozitni ispun. Zato je u nekim slučajevima dovoljna samo minimalna preparacija oštećenog dijela stare restoracije i nadomještanje defekta novim materijalom. U cervikalnim djelovima ispuna preporuča se popravlak ispuna materijalima na bazi stakla zbog njihove dobre adhezije u tom području te otpuštanja fluorida (2).

Izbor postupka u tim slučajevima ovisi o individualnoj procjeni rizika za nastanak karijesa i o procjeni stanja ispuna (1,17).

10. OSTALO

10.1 Abrazija zrakom

Zračna abrazija otklanja karijesom zahvaćena zubna tkiva koristeći kinetičku energiju čestica aluminij oksida generiranu uz pomoć komprimiranog zraka (3). One pogađaju zub velikom brzinom i pritom otklanjaju malu površinu zuba. Učinkovitost uklanjanja ovisi o tvrdoći tkiva te parametrima uređaja za abraziju kao što su tlak zraka, veličina čestica, protok praha, veličina, kut i udaljenost uređaja od zuba. Tretman je mnogo ugodniji za pacijenta zbog toga što izostaju vibracije i zvukovi te nema zagrijavanja tkiva od trenja.

Tretman abrazijom može poslužiti za dijagnosticiranje početnih okluzalnih lezija te za imedijatno tretiranje istih minimalnom preparacijom. Unutarnje granice kaviteta su zaobljenije nego kod preparacije konvenconalnim rotacijskim instrumentima. Tako se povećava vijek trajanja restoracije jer se umanjuje unutarnje naprezanje kompozitnog materijala koji nastaje njegovim osvjetljenjem te se reducira pojava mikropukotina. Prilikom uporabe zračne abrazije potrebno je koristiti koferdam (3).

Kontraindikacije za terapiju zračnom abrazijom su astmatičari, teži oblici alergije na prašinu, opstruktivne bolesti pluća, pardontitis, subgingivni karijes, nedavne ekstrakcije ili drugi kirurški zahvati te otvorene ranice u ustima zbog mogućnosti zračne embolije mekog tkiva (18).

10.2 Preparacija kaviteta laserom

Laser je uređaj koji stvara monokromatsko koherentno zračenje u vidljivom, infracrvenom i ultraljubičastom spektru elektromagnetskog zračenja s visokom preciznošću i selektivnošću u interakciji s biološkim tkivima (19). Laserska zraka se u kontaktu s tkivima može odbiti od površine (refleksija), raspršiti se (disperzija) upiti u tkivo (apsorpcija) ili proći kroz tkivo nepromjenjena (transmisija). Efekt lasera na tkiva je rezultat apsorpcije i disperzije laserskog zračenja, a ono ovisi o valnoj duljini zračenja i o optičkim svojstvima tkiva. Specifičan učinak apsorbirane laserske energije može se kontrolirati fizikalnim postavkama lasera: snaga lasera, vrijeme zračenja, veličina površine zračenja, mod rada lasera, vodeno hlađenje i radna udaljenost lasera. Rezultat svih tih čimbenika je fotodinamsko, fotokemijsko i fototermičko djelovanje lasera.

Današnji laserski sistemi za uklanjanje karijesne lezije su erbij:itrij-aluminij garnet (Er:YAG) i erbij-kromij:itrij-skandij-galij-garnet (Er,Cr:YSGG) jer se njihove valne duljine najviše apsorbiraju u vodi i hidroksilnim ionima kalcij- hidroksidapatita. Apsorbirana energija zagrijava vodu unutar tvrdog zubnog tkiva koja zatim prelazi u paru pri čemu nastaju mikroeksplozije na površini i posljedična ablacija tkiva (fototermičko i fotomehaničko djelovanje). Zračenje erbij lasera se emitira u pulsnom modu što omogućuje postizanje velike snage kratkih pulseva uz dobru kontrolu zagrijavanja tkiva. Rezultat je precizna ablacija bez termičkog oštećenja okolnog tkiva i pulpe (19).

Nakon obrade tvrdog zubnog tkiva laserom, potrebno je kavitet jetkati 37% ortofosfornom kiselinom prije nanošenja adhezivnih sustava budući da je površina vrlo nepravilne mikrostrukture. Naime ona je bez zaostatnog sloja, s otvorenim tubulusima i nepravilna zbog veće ablacije intertubulusnog dentina od peritubulusnog dentina. Cilj je jetkanja, dakle, ukloniti nepravilne eksponirane djelove cakline koji bi se mogli urušiti i proširiti dentinske tubuluse kako bi se pojačala snaga hibridnog sloja (19). Kod korištenja jednokomponentnih adhezijskih sustava, može se poboljšati snaga sveze sa kondicioniranjem dentina sa 5% NaOCl. Ukoliko se odlučimo na restauraciju stakleno-ionomernim materijalom moramo imati na umu činjenicu da je pojava mikropukotina češća nego kod preparacije dijamantnim svrdlima (20).

Tretman tvrdih zubnih tkiva laserskim sistemima je posebno pogodan za rad u području dječje stomatologije. Djeca koja odbijaju suradnju sa stomatologom ili koja ne podnose bol vrlo često pristaju na tretman laserom budući da je bezbolan i nema neugodnog zvuka turbine ili mikromotora. Iako je rad samog lasera bešuman, uklanjanje tkiva uzrokuje mikroeksplozije koje se čuju kao slabi praskavi zvuk (3,21).

11. ZAKLJUČAK

Svrha rada je predstaviti tehnike minimalno invazivne stomatologije koje su primjenjive u dječjoj i preventivnoj stomatologiji. Zahvaljujući naprednim restaurativnim materijalima, od vremena Blackovih načela pa sve do danas, evidentan je značajni napredak u restorativnoj stomatologiji koji omogućava potpuno uklanjanje i istovremeno zaustavljanje uznapredovale karijesne lezije, uz maksimalno očuvanje preostalog zdravog tvrdog tkiva zuba. Preduvjet uspješnosti ovakvog pristupa podrazumijeva ranu dijagnostiku karijesne lezije, pravilnu indikaciju i izbor minimalno invazivne metode. Osim što ovakav pristup štedi zdravo zubno tkivo, materijali koji se koriste (poglavito materijali na bazi stakla, odnosno kompomeri), također imaju i sposobnost remineralizacije demineralizacijom promijenjenog tvrdog zubnog tkiva. Svaka od minimalno invazivnih tehnika ima svoje specifične indikacije i kontraindikacije što operaterima značajno olakšava izbor terapije budući je rad s djecom vrlo dinamičan i specifičan. Osim što je izbor terapije prilično jasan, u pravilu su minimalno invazivne tehnike veoma poštudne za dijete, jer ovakvi postupci kraće traju u odnosu na konvencionalne metode i relativno su bezbolni. U tom smislu predstavljaju odličan izbor terapije u sklopu psihološke pripreme pacijenta. Važnu ulogu glede izbora i provedbe ima sposobnost, znanje i vještina operatera. Stoga se može ustvrditi da minimalno invazivna stomatologija nalazi opravdanu primjenu u dječjoj i preventivnoj dentalnoj medicini.

12. LITERATURA

1. Murdoch-Kinch CA, McLean ME. Minimally invasive dentistry. *J Am Dent Assoc.* 2003;134:87-95.
2. Šutalo J. Minimalno invazivna restorativna stomatologija- realnost ili mit?. *Sonda* 2002 63-5.
3. Kobašlija S, urednik. Minimalna invazivna terapija. Sarajevo: Dobra knjiga; 2012. 428 p.
4. Jurić H. Current possibilities in occlusal caries management. *Acta Medica Academica.* 2013;42(2):2016-222.
5. Jurić H, urednik. Dječja dentalna medicina. 1. izd. Zagreb: Naklada Slap; 2015. 489 p.
6. Koch G, Poulsen S. Pedodoncija – klinički pristup. 1. izd. Zagreb: Naklada Slap; 2005. 468 p.
7. Freigal, RJ. The use of pit and fissure sealants. *Paediatr Dent.* 2002;24:415.
8. Burke MJ, McHugh S, Shaw L, Hosey MT, Macpherson L, Delargy S, Dopheide B. UK dentists' attitudes and behaviour towards Atraumatic Restorative Treatment for primary teeth. *Br Dent J.* 2005;199:365-9.
9. Grossman E. Atraumatic Restorative Treatment (ART) : factors affecting success. *J Appl Oral Sci.* 2006;14 Suppl:34-6.
10. Škrinjarić K, Negovetić Vranić D, Glavina D, Škrinjarić I. Atraumatski restorativni tretman i popularni suvremeni postupak za ispune u djece. *Medix.* 2004;56/57:193-5.
11. American Academy of Paediatric Dentistry. Policy on Interim Therapeutic Restorations (ITR). *Paediatr Dent.* 2017;39(6):57-8.
12. Frencken J, Phantumvanit P, Pilot T, Songpaisan Y, van Amerongen E. Manual for the Atraumatic Restorative Treatment approach to control dental caries. Groningen: WHO Collaborating Centre for Oral Health Services Research; 1997. 80 p.
13. Frencken JE, Holmgren CJ. ART: a minimal intervention approach to manage dental caries. *Dent Update.* 2004;31(5):295-8.
14. Honkala E, Behbehani J, Ibricevic H, Kerusuo E, Al-Jame G. The atraumatic restorative treatment (ART) approach to restoring primary teeth in a standard dental clinic. *Int J Paediatr Dent.* 2003;13:172-9.
15. Nicolaisen S, Von der Fehr FR, Lunder N, Thomsen I. Performance of tunnel restorations at 3-6 years. *J Dent.* 2000;383-7.
16. Ratledge DK, Kidd EAM, Treasure ET. The tunnel restoration. *Br Dent J.* 2002;193:501-6.

17. Tyas MJ, Anusavice KJ, Frencken JE, Mount GJ. Minimal intervention dentistry- a review. *Int Dent J.* 2000;50:1-12.
18. Li J, Ge LH, Zhao SY. Evaluation of the use of ultrasonic hand piece and micro-invasive 41ip sin children's dental caries therapy. *Beijing Da Xue Xue Bao.* 2010;42:752-5.
19. Suk M, Bago I. Primjena lasera u restaurativnoj dentalnoj medicini. *Sonda* 2017;18 67-9.
20. Ghandehari M, Mighani G, Shahabi S, Chiniforush N, Shirmohammadi Z. Comparison of Microleakage of Glass Ionomer Restoration in Primary Teeth Prepared by Er:YAG Laser and the Conventional Method. *J Dent. Teheran University of Medical Sciences , Teheran, Iran.* 2012;9(3):215-20.
21. Olivi G, Capriogli C, Olivi M, Genovese MD. Paediatric laser dentistry. Part 2 Hard tissue laser applications. *Eur J Paediatr Dent.* 2017;18(2):163-6.

Mihovil Turčinović rođen je u Puli 08.01.1993. godine. Završava opću gimnaziju u TSS "Dante Alighieri" sa odličnim upjehom. Upisuje studij stomatologije akademske godine 2011./2012. Obavlja demonstratorske dužnosti na kolegijima Pretklička fiksna protetika te Pretklička mobilna protetika. 2016. godine ućlanjuje se u Studentsku Sekciju za oralnu medicinu te održi predavanje na temu "Utjecaj droga na oralnu sluznicu". Volontira na Zavodu za dječju i preventivnu stomatologiju u periodu 2016.-2018. Dobitnik je Rektorove nagrade za društveno koristan rad u akademskoj i široj zajednici akademske godine 2017./2018. za sudjelovanje u interdisciplinarnom projektu pod nazivom: Prvi pjevački zbor Stomatološkog fakulteta Sveučilišta u Zagrebu „Z(u)bor“.